[PS-551]

Santral seröz koryoretinopatiye sekonder koroid neovaskülarizasyonunun optik kohorens tomografi anjiografi karakterisktikleri

Dilara Moran Kunu, Ahmet Murat Hondur
Gazi Üniversitesi Tıp Fakültesi Hastanesi, Göz Hastalıkları Ana Bilim Dalı, Ankara

GİRİŞ VE AMAÇ:Santral seröz koroidoretinopatiye (SSKR) sekonder koroidal neovaskülarizasyon (KNV) saptanabilirliği, başta optik koherens tomografi anjiyografi (OKTA) olmak üzere yeni görüntüleme araçları ile artmıştır. Ancak, SSKR'ye sekonder KNV'lerin morfolojik özellikleri çalışılmamış bir konudur. Bu çalışmanın amacı SSKR zemininde gelişen KNV'lerin morfolojik özelliklerini değerlendirmektir.
YÖNTEM:Kronik (>6 ay) SSKR'li ve OKTA kayıtları olan 60 yaşından küçük SSKR hastaları çalışmaya alındı. KNV'ye neden olabilecek başka oküler hastalığı olan olgular, OKTA görüntüleme kalitesi 6/10 altında olan ve takip süresi 6 aydan kısa olan olgular dışlandı
KNV saptanan tüm olgulara intravitreal anti-vasküler endoteliyal faktör (anti-VEGF) enjeksiyonu, altı olguya (%43) fotodinamik tedavi (PDT) uygulandı. KNV olmayan olgulara mineralokortikoid antagonisti verildi ve/veya PDT yapıldı.
BULGULAR:Çalışma kriterlerini sağlayan 22 olguya ulaşıldı. KNV saptanan olguların %92'sinde (12/13), membran morfolojisi iyi-tanımlanamayan tipte izlendi. Bir olguda KNV paterni vasküler yumak benzeri görünümde idi. Tüm olgularda tam subretinal sıvı rezolüsyonu sağlandı. Tedavi sonrasında KNV morfolojisinde olguların %84'ünde (11/13) belirgin değişim görülmedi. İki olguda (%16) KNV belirgin gerileme izlendi. İki olguda ise, tedavi sonrası OKTA görüntülerinin segmentasyonunda iyileşme ile KNV morfolojisinin daha iyi tanımlanabildiği kaydedildi.
KNV izlenmeyen olgularda, OKTA'da koriokapillaris düzensizliği ve dolum defektleri izlendi. Sadece mineralokortikoid antagonisti ile tedavi edilen olgularda, koriokapillaris düzensizliği ve dolum defektlerinde iyileşme belirgin olarak izlendi.
TARTIŞMA VE SONUÇ:SSKR zemininde gelişen KNV'lerde iyi-tanımlanamayan patern en sık karşılaşılan morfoloji olarak gözükmektedir. Bu durum, senil makula dejenerasyonu veya miyopik makulopati ilişkili KNV morfolojilerinden farklı gözükmektedir. Bu husus, SSKR'nin ve eşlik eden olası KNV'lerin tedavisi açısından aklıda tutulmalıdır.

Anahtar Kelimeler: koroid neovaskülarizasyonu, optik kohorens tomografi anjiografi, santral seröz koryoretinopati

---

Örnek Olgu-1

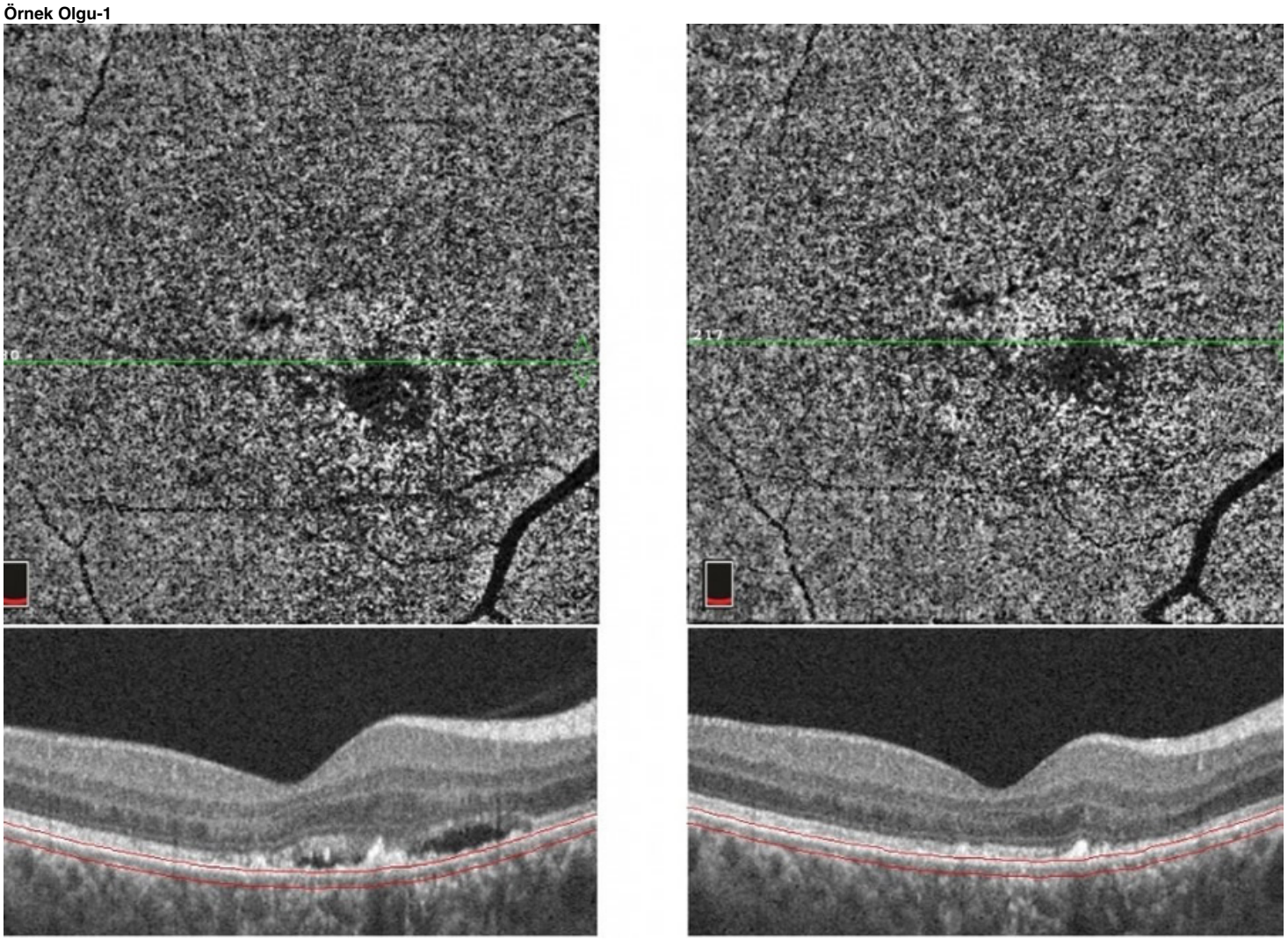

Elli-altı yaşında erkek olgu saat gözde 6 aydır az görme şikayeti ile başvurmuştu. Romatizmal hastalık için uzun süre steroid kullanım hikayesi mevcut idi. Başvuruda görme keskinliği bu gözde 0.4 idi. OKTA'da subretinal sıvı ve şüpheli KNV alanı dikkat çekmekte idi (sol alttaki görüntü). OKTA'da iyi tanımlanamayan paternde KNVM ile uyumlu membran morfolojisi mevcut olduğu görüldü (sol üstteki görüntü). Aylık ardışık 3 bevacizumab enjeksiyonu sonrası± subretinal sıvı geriledi (sağ alttaki görüntü) ve görme keskinliği 0.6 düzeyine çıktı. OKTA'da (sağ üstteki görüntü) KNV morfolojisinde değişiklik izlenmedi.

Örnek Olgu-2

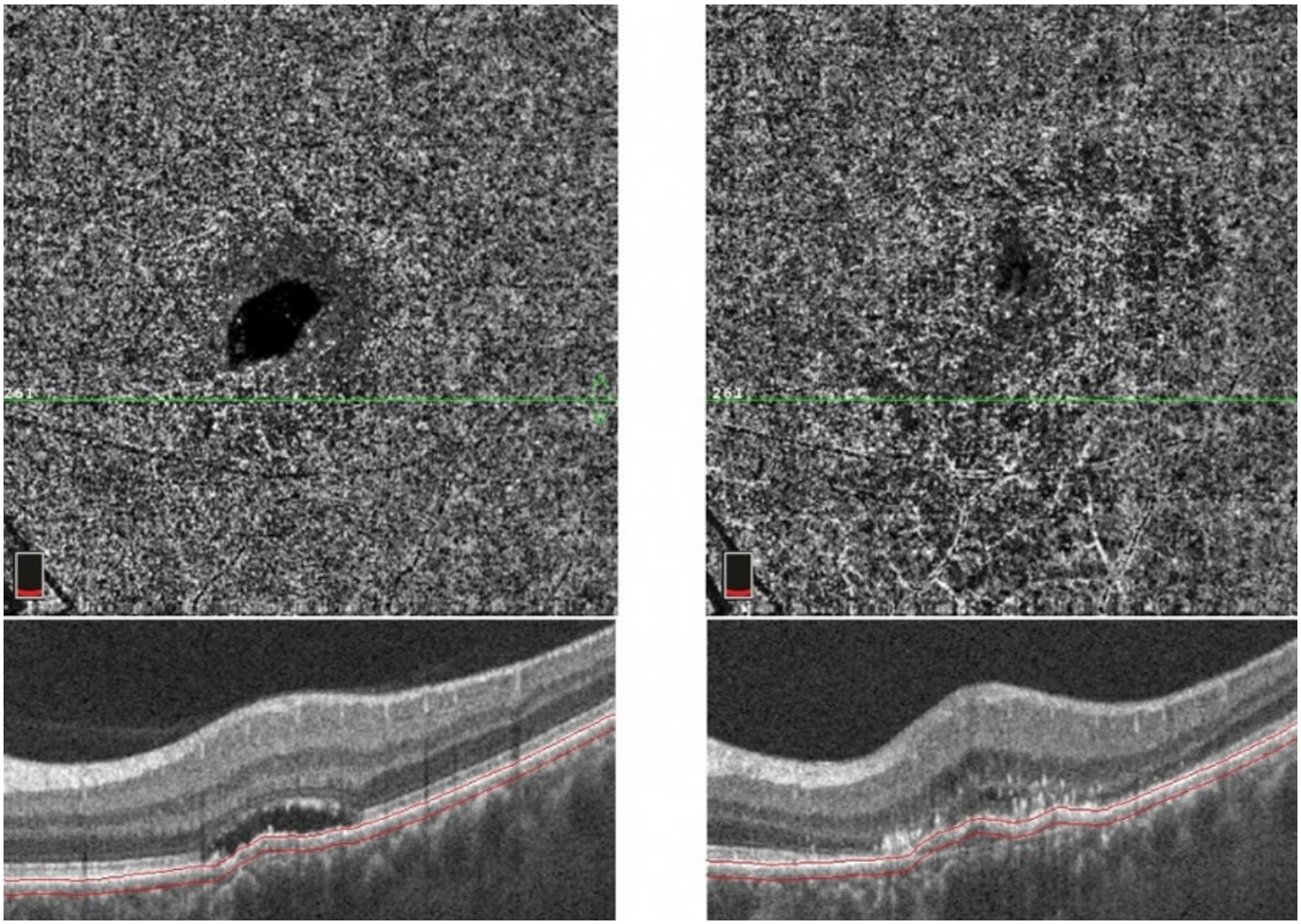

Elli yaşında kadın hasta, 3 aydır olan sol gözde görme keskinliği azalması şikâyeti ile başvurmuştu. Görme keskinliği bu gözde 0.5 idi. OKT'de subretinal sıvısı olan hastada (sol alttaki görüntü), OKTA'da subretinal sıvının gölgeleme etkisinin de katkısıyla tanımlanamayan tipte KNV görüldü (sol üstteki görüntü). Öncelikle spontan rezolüsyon şansı tanınan ancak, 4 aylık takipte bulgularında değişiklik olmayan bu göze yapılan tek doz bevacizumab enjeksiyonu sonrasında subretinal sıvının gerilediğini gözlemlendi(sağ alttaki görüntü) ve görme keskinliği sol gözde 0.7'e yükseldi. Ancak OKTA'da (sağ üstteki görüntü) KNV morfolojisinde değişiklik izlenmedi.

Detaylar

Durum	:	Kabul:Poster
Sunum Şekli	:	Sözel Sunum
Bildiri Grubu	:	Tıbbi Retina
Dili	:	Türkçe
Saved:	:	01.07.2024 22:13:30
Submit:	:	01.07.2024 22:42:57

Yazar ve Editöre Özel Bilgiler

Sunan Yazar : Dilara Moran Kunu (dilara.moran11@gmail.com)

Kapat

Yazdır