Sturge-Weber Sendromlu Olguda Anestezi Yönetimi

Anesthetic Management of Patient with Sturge-Weber Syndrome

Zeynep Dilmen[1], Sibel Eryılmaz[2], Berrin Işık[1]

[1] Gazi Üniversitesi Tıp Fakültesi, Anesteziyoloji ve Reanimasyon Anabilm Dalı, Ankara, Türkiye
[2] Gazi Üniversitesi Tıp Fakültesi, Çocuk Cerrahi Anabilim Dalı, Ankara, Türkiye

ÖZET

Sturge-Weber Sendromu sporadik olarak ortaya çıkan, konjenital gelişen, nörokutanöz bir hastalıktır. Bu hastalıkta leptomeningeal hemanjiom, trigeminal sinir bölgesine dağılmış genellikle tek taraflı Porto şarabı nevus, oküler anomali (glokom) görülür. Hemanjiomların yerleşimi ve büyüklüğü, intraoküler ve intrakaranyal basıncın korunması anestezi uygulamalarında özel dikkat gerektirir. Bu yazıda genel anestezi altında sağ spermatik kord kisti eksizyonu ve sünnet planlanan 4 yaşındaki erkek olguda anestezi yönetimi sunularak literatür bilgileri ışığında tartışılması hedeflenmiştir.

Anahtar Sözcükler: Sturge-Weber Sendromu, Genel anestezi, Kaudal anestezi

Geliş Tarihi: 03.12.2017 **Kabul Tarihi:** 15.12.2017

ABSTRACT

Sturge-Weber Syndrome is a sporadic, congenital, neuro-cutaneous disease. In this disease, leptomeningeal hemangioma, the unilateral Port wine nevus that distributed in the trigeminal nerve region and ocular anomaly (glaucoma) is usually seen. The placement and size of hemangiomas requires special attention in the practice of anesthesia for the protection of intraocular and intracranial pressures. In this article, we aimed to present anesthesia management under general anesthesia in the case of 4-year-old male who planned the right spermatic cord cyst excision plus circumcision and discussion in the light of literature information.

Key words: Sturge-Weber Syndrome, General anesthesia, Caudal anesthesia

Received: 12.03.2017 **Accepted:** 12.15.2017

GİRİŞ

Sturge-Weber Sendromu (SWS) ilk olarak 1860 yılında Schirmer tarafından, daha sonra da 1879 yılında Sturge ve Weber isimli araştırmacılar tarafından detaylı olarak tanımlanmıştır. Günümüzde Ensefalo-Trigeminal Anjiomatozis, Ensefalo-Fasial Anjiomatozis, Meningofacial Anjiomatozis, Sturge-Weber Dimitri Sendromu olarak da adlandırılmaktadır (1).

Sturge-Weber Sendromu nadir (50.000 doğumda 1) görülen, herediter olmayan, konjenital gelişen, beyin ve yüz dokularındaki vasküler hücrelerin hamartamoz proliferasyonu ile seyreden nörokutanöz bir hastalıktır. Sendrom; göz, deri ve santral sinir sistemini farklı zamanlarda etkileyebilen ağız bölgesi yumuşak dokuları, çene yüz ve leptomeninkslerin venöz anjiomalarının kombinasyonlarıyla karakterizedir (1,2). Leptomeningeal hemanjiomlar trigeminal sinir bölgesine dağılmış genellikle tek taraflı Porto şarabı nevuslerle karakterizedir. Fokal Porto şarabı lekesi (nevus flammeus) hamartamoz kapiller malfarmasyon olarak düşünülmektedir. Bu lekeler mukoza ya da deri üzerinde uzanırlar ve derin mor renklerinden dolayı böyle adlandırılırlar. Trigeminal sinirin 1. dalı olan N. Oftalmikus boyunca dağılırlar ve N. Trigeminusun diğer iki dalı olan N. Maxillaris ve N. Mandibularisin dağılım bölgesini de içerebilirler. Oftalmik bölgeyi içerenler patognomoniktir. Bu lezyonlar bilateral hatta tüm vücudu kaplayacak şekilde yaygın da olabilir.

Anjiomlar epilepsi, hemiparazi, hemianopsi ve mental retardasyon gibi ciddi sorunlara yol açabilir. Glokom en sık görülen oküler anomalidir. Klinik olarak fasial nevus, epilepsi, hemiparazi, hemipleji, intrakranial kalsifikasyon ve mental retardasyon gibi önemli bulguları olan bu sendromun şiddeti Roach Ölçeği ile değerlendirilmektedir (3).

Sturge-Weber Sendromlu hastalarda hemanjiyomlar yumuşak doku ve kemik hipertrofisi, serebral ve spinal kordda arteriovenöz fistüllere neden olabilir. Oral hemanjiomlar maske ve entübasyon için zorluk yaratırken, vertebra ve sakrum boyunca olabilecek hemanjiyomlar nöroaksiyel blokları güçleştirebilir ya da yapılmasını tümüyle engelleyebilir. Sendrom glokom ve serebrovasküler olaylara eşlik edebileceğinden anestezi uygulamaları sırasında intra kraniyal ve intra orbital basıncı artırabilecek girişimlerden kaçınılmalıdır (4).

Bu yazıda genel anestezi yanı sıra ultrason eşliğinde kaudal anestezi uygulanan SWS'li olgunun anestezi yönetimi sunularak, literatür bilgileri ışığında tartışılması hedeflenmiştir.

OLGU SUNUMU

Dört yaşında, 19 kg ağırlığında, Roach ölçeğine göre Tip I, SWS tanılı erkek hastada sağ spermatik kord kisti eksizyonu ile birlikte sünnet operasyonlarının gerçekleştirilmesi planlandı.

Yazışma Adresi/ Address for Correspondence: Dr. Zeynep Dilmen, Gazi Üniversitesi Tıp Fakültesi Anesteziyoloji ve Reanimasyon Anabilim Dalı Ankara, Türkiye E-posta: dilmenzeynep@gmail.com

©Telif Hakkı 2018 Gazi Üniversitesi Tıp Fakültesi- Makale metnine http://medicaljournal.gazi.edu.tr/ web adresinden ulaşılabilir.
©Copyright 2018 by Gazi University Medical Faculty - Available on-line at web site http://medicaljournal.gazi.edu.tr/
doi:http://dx.doi.org/10.12996/gmj.2018.23

Yüzün sağ yarısını, alnı, gözleri ve çeneyi kaplayan Porto şarabı lekesi vardı (Resim 1). Abdomen ve sakral bölgede de benzer lezyonlar vardı (Resim 2). Kranial manyetik rezonans görüntülemede sağ serebellumda lineer leptomeningeal kontrastlanma olduğu rapor edilmişti.



Resim 1. Sturge-Weber Sendromlu olguda yüz görünümü

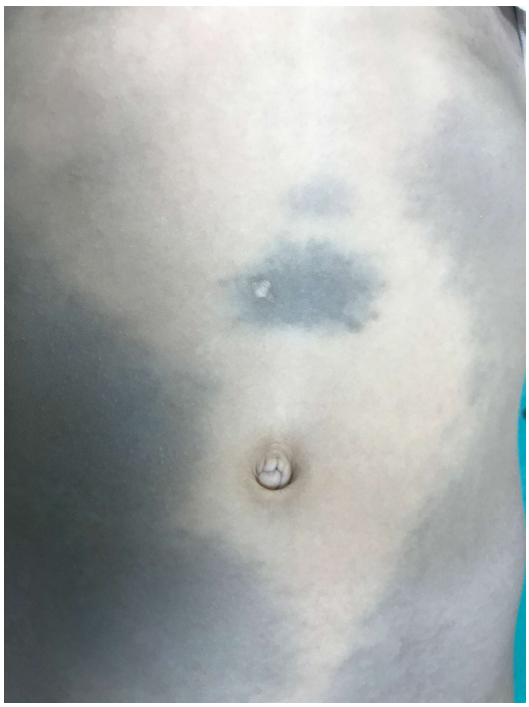

Resim 2. Sturge-Weber Sendromlu olguda karın bölgesi cildi görünümü

Preoperatif değerlendirilerek operasyon odasına alınan olguda; rutin hemodinamik monitorizasyon ardından sevofluran ile inhalasyon indüksiyonu yapıldı. Yeterli anestezi derinliğine ulaşılınca el sırtından periferik damaryolu açıldı. Havayolu açıklığı, 2 numara LMA ile sağlandı. Basınç kontrollü ventilasyona (Tidal volüm 180 mL, dakika solunum sayısı 18) başlandı. Anestezi %40 O_2 içinde 0.7-0.9 MAC değerlerinde sevofluran ile sürdürüldü. İntraoperatif anesteziye katkıda bulunmak ve postoperatif analjezi sağlamak amacıyla kaudal epidural anestezi planlandı. Yan yatar pozisyonda cerrahi asepsi tekniklerine uygun olarak, ultrason eşliğinde 15 mL %0,2'lik plain bupivacain ile kaudal anestezi gerçekleştirildi (Resim 3).



Resim 3. Ultrason eşliğinde kaudal anestezi

Altmış beş dakika süren operasyon sonunda uyandırılan hasta herhangi bir sorunla karşılaşmaksızın 45 dakika derlenme odasında izlendikten sonra servise gönderildi. Postoperatif 24 saat ağrı bulgusu olmadı.

TARTIŞMA

Sturge-Weber sendromu konjenital cilt lezyonları ile karakterizedir. Anjiyomlar sıklıkla tek taraflı olmakla birlikte bilateral de olabilir. Gövde, kol ve bacaklar, burun, dişetleri, yumuşak damak, larenks ve trakeada da görülebilir. Duramater, leptomenenksler, hipofiz, timüs, akciğer, dalak ve lenf nodlarında vasküler değişiklikler izlenebilir. Yüzde ipsilateral hemihipertrofi görülebilir.(1,2,3) Sunulan olguda, yüzün sağ yarısında hemanjiomlar mevcuttu. Kranial MRG'de sağ serebellumda lineer leptomeningeal kontrastlanma izlenmişti.

Sturge-Weber Sendromu seyrinde nöron destrüksiyonunun neden olduğu serebral atrofi tipiktir. Parankim hasarı yavaş yavaş artan kalsiyum birikimlerinin giderek serebral dokunun yerini alması ya da kapiller duvarındaki granül formasyonunun intima ve mediada total kalsifikasyona yol açması nedeniyledir (5). Enzmann ve ark (6) ise hemikraniyumda ipsilateral serebral atrofi ile birlikte ipsilateral genişleme bildirmişlerdir. Ayırıcı tanısı güç bir sendromdur. Serebrovasküler olaylara benzeyen ataklar, serebral sinüs trombozu, intrakraniyal hemoraji, subaraknoid kanama, nöbetler ve migren karışabilecek tanılardır. Tromboz nedeniyle aspirin ve antikoagülan kullanan hastalarda rejyonel anestezi uygulamaları, spinal ve epidural hematom gelişme riski açısından bir risktir (2). Sunulan olguda serebral atrofi, serebrovasküler iskemi ve hemoraji, intrakraniyal hemoraji, nöbet ve migren öyküsü yoktu, aspirin ve antikoagülan da kullanmamakta idi.

Sturge-Weber Sendromu oküler komplikasyonlara eşlik edebilir. Oküler komplikasyonlar öncelikle konjuktiva, episklera, retina ve koroidin vasküler anormalliklerini içerir. Glokom SWS'li hastaların %30-70inde izlenmektedir (7). Sunulan olguda göz kapağını içeren Porto şarabı lekesi ve glokom mevcuttu. Bu nedenle de göz içi basıncı arttırabilecek girişimlerden ve antikolinerjik ilaçlardan kaçınıldı.

Sturge-Weber Sendromlu olgularda tedaviye dirençli konvülziyon varlığında serebral lobektomi veya hemisferektomi operasyonları planlanması ya da sıkça görülen glokom nedeni ile genel anestezi uygulanması zorunlu olabilir (6,7). Anestezi uygulamalarından önce yandaş anomalileri saptayabilmek için dikkatli bir inceleme şarttır. Anjiyomlar nedeniyle entübasyon ve rejyonel anestezi uygulamalarında güçlükle karşılaşılabilir.

Ceyhan ve ark. ile Batra ve ark. anesteziye ait kompliksyonun izlenmediği SWS'li olgular bildirmişlerdir (5,8). Dobbs P. ve arkadaşları, hemanjiomlar ve koagülopati potansiyeli nedeniyle kliniği SWS'ye benzeyen Klippel-Trenaunay Sendromu tanılı bir olgunun sezeryan operasyonu için epidural kateter uyguladıklarını ve herhangi bir komplikasyon gelişmediğini bildirmişlerdir (9). Literatürde SWS'li olgularda rejyonel anestezi uygulamalarına ait daha az yayın ile karşılaşılmaktadır. Tadrous R.ve ark. sezaryen planlanan olguda subaraknoid bloğu başarıyla gerçekleştirdiklerini bildirmişlerdir (4).

Literatür taramamızda, SWS'li olguda kaudal epidural anestezi uygulaması ile karşılaşmadık. Sunulan olguda peroperatif ve postoperatif analjezi sağlamak amacıyla kaudal blok uygulandı ve rejyonel anestezinin planlandığı alanda hemanjiomlar olabileceği düşüncesi ile kaudal anestezi USG eşliğinde başarıyla gerçekleştirildi.

Sonuç olark; SWS'li olgularda intrakraniyal ve intraoküler basıncı artırabilecek her türlü girişimden kaçınılmalı, hemanjiyomlar travmadan korunmalı ve eşlik eden diğer bulgular ve gelişebilecek komplikasyonlar için önlemler alınmalıdır (6,7,8). Çocuk olgularda ultrason eşliğinde kaudal anestezinin güvenle uygulanabileceği kanısındayız.

Çıkar Çatışması

Yazarlar herhangi bir çıkar çatışması bildirmemişlerdir.

KAYNAKLAR

1. Thomas-Sohl KA, Vaslow DF, Maria BL. Sturge-Weber syndrome: a review. Pediatr Neurol. 2004;30:303-10.

2. Zanconato G, Papadopoulos N, Lampugnani F, Caloi E, Franchi M. An uncomplicated pregnancy associated with Sturge-Weber angiomatosis. Eur J Obstet Gynecol Reprod Biol. 2008;137:125-6.

3. Sudarsanam A, Ardern-Holmes SL. Sturge-Weber syndrome: from the past to the present. Eur J Paediatr Neurol. 2014;18:257-66.

4. Tadrous R, Ni Mhuirchteagh R, McCaul C. Anaesthesia for caesarean section in a patient with Sturge-Weber syndrome following acute neurological deterioration. Int J Obstet Anesth. 2011;20:259-62.

5. Batra RK, Gulaya V, Madan R, Trikha A. Anaesthesia and the Sturge-Weber syndrome. Can J Anaesth. 1994;41:133-6.

6. Enzmann DR, Hayward RW, Norman D, Dunn RP. Cranial computed tomographic scan appearance of Sturge-Weber disease: unusual presentation. Radiology. 1977;122:721-4.

7. Hoffman HJ, Hendrick EB, Dennis M, Armstrong D. Hemispherectomy for Sturge-Weber syndrome. Childs Brain. 1979;5:233-48.

8. Ceyhan A, Cakan T, Başar H, Bababalim M, Unal N. Anaesthesia for Sturge-Weber syndrome. Eur J Anaesthesiol. 1999;16:339-41.

9. Dobbs P, Caunt A, Alderson TJ. Epidural analgesia in an obstetric patient with Klippel-Trenaunay syndrome. Br J Anaesth. 1999;82:144-6.