**[PS-904]**

# Olgu Sunumu: Dev Yırtıklı Retina Dekolmanı ile Prezente Olan Stickler Sendromu Şüphesi

Hakan Özeken, Ahmet Murad Hondur
Gazi Üniversitesi, Göz Hastalıkları Ana Bilim Dalı, Ankara

GİRİŞ VE AMAÇ:Stickler sendromu; tip II, IX ve XI kollajen mutasyonlarına bağlı, genellikle otozomal dominant kalıtılan bir bağ dokusu hastalığıdır. Oküler bulgular arasında ilerleyici miyopi, foveal hipoplazi, vitreus anomalileri ve regmatöjen retina dekolmanı (RRD) yer alır. Özellikle çocukluk çağında en sık görülen kalıtsal RRD nedenidir ve cerrahiye dirençli, kötü prognozlu seyir gösterebilir.
YÖNTEM:Hasta 05.02.2025 tarihinde başvurdu. 06.02.2025'te sağ göze pars plana vitrektomi ve 360° skleral band serklaj uygulandı. 24.04.2025'te sol gözdeki periferik dejenerasyonlar nedeniyle 360° profilaktik lazer retinopeksi yapıldı. 07.05.2025'e kadar olan 3 aylık takip süreci bu bildiride sunulmuştur.
BULGULAR:9 yaşında erkek hasta, sağ gözde görme azalması şikayetiyle başvurdu. BCVA sağ gözde el hareketi, sol gözde 80/100 idi. Fundus muayenesinde sağ gözde 360° dev yırtıklı total RRD, sol gözde periferik vitreus dejenerasyonları saptandı. Sol göz OCT'sinde foveal hipoplazi mevcuttu. Hastanın Pierre-Robin sekansı (mikrognati, glossopitozis, yarık damak) öyküsü bulunmaktaydı.

Acil cerrahide sağ göze pars plana vitrektomi (PPV), 360° skleral band serklaj ve intravitreal silikon tamponadı uygulandı. Retina silikon altında yatıştırıldı, 360° lazer fotokoagülasyon yapıldı. Postop 3. ayda sağ göz BCVA 20/100, retina anatomik olarak yatışıktı. Sol göze 360° profilaktik lazer retinopeksi uygulandı.
TARTIŞMA VE SONUÇ:TARTIŞMA:
Stickler sendromlu bireylerde RRD riski %65'e kadar çıkabilir. Bu hastalarda cerrahi başarı %50'lere düşmektedir. Profilaktik lazer uygulamaları, özellikle riskli gözlerde anatomik koruma açısından önem taşır. Bizim olgumuzda bilateral vitreus anomalileri, foveal hipoplazi, Pierre-Robin sekansı ve aile öyküsü nedeniyle Stickler sendromu ön tanısı düşünüldü. Genetik test süreci başlatıldı.

SONUÇ:
Stickler sendromu şüphesi taşıyan hastalarda erken tanı, yakından takip ve zamanında profilaktik müdahale, görme kaybını önlemede kritik rol oynamaktadır.

---

**Şekil-1**

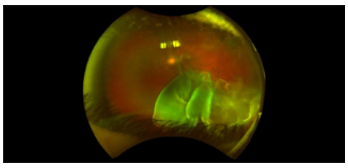

*(Şekil 1) sağ gözde 360 derece yırtılmış ve yer çekimi etkisiyle alt kadranda toplanmış yumak şeklinde bir retina gözükmektedir.*

**Şekil-2**

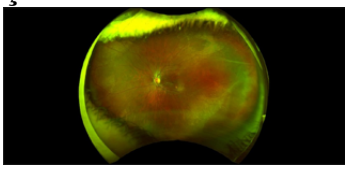

*Şekil-2: Sol gözün yatışık olduğu ama özellikle temporal periferik retinada vitreus dejenerasyonları olduğu dikkati çekmektedir.*

**Şekil-3**

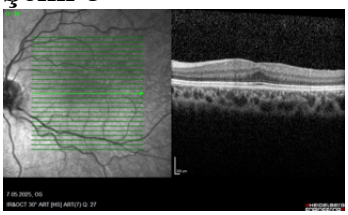

*Şekil-3: Sol gözden alınan santral kesit OCT görüntüsü yer almaktadır. Burada da foveal hipoplazi varlığı dikkati çekmektedir.*

**Şekil-4**

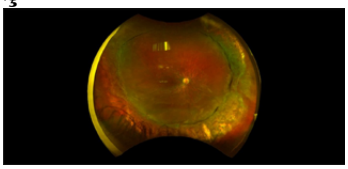

*Şekil-4: Sağ gözün ameliyat sonrası 3. Aydaki fundus fotoğrafı yer almaktadır. Retinanın IV silikon altında yatışık olduğu, 360 derece serklaj basısı ve 360 derece lazer skarları gözükmektedir*

**Şekil-5**

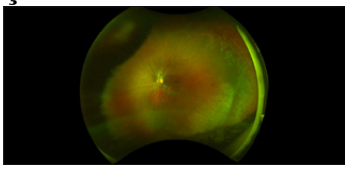

*Şekil-5: Sol gözde 360 derece yapılan profilaktik lazer izleri görülmektedir.*