T.C.
GAZİ ÜNİVERSİTESİ TIP FAKÜLTESİ
NÜKLEER TIP ANABİLİM DALI

REKTUM KANSERİ HASTALARININ PRİMER EVRELEMESİNDE FDG PET VE MR GÖRÜNTÜLERİNDEN ELDE EDİLEN ANATOMİK, FONKSİYONEL VE METABOLİK PARAMETRELERİN KORELASYONU; T, N ve M EVRELERİ İLE İLİŞKİSİ

UZMANLIK TEZİ

Dr. KERİM ŞEKER

TEZ DANIŞMANI
Prof. Dr. LÜTFİYE ÖZLEM ATAY

ANKARA
ŞUBAT 2022

T.C.
GAZİ ÜNİVERSİTESİ TIP FAKÜLTESİ
NÜKLEER TIP ANABİLİM DALI

REKTUM KANSERİ HASTALARININ PRİMER EVRELEMESİNDE FDG PET VE MR GÖRÜNTÜLERİNDEN ELDE EDİLEN ANATOMİK, FONKSİYONEL VE METABOLİK PARAMETRELERİN KORELASYONU; T, N ve M EVRELERİ İLE İLİŞKİSİ

UZMANLIK TEZİ

Dr. KERİM ŞEKER

TEZ DANIŞMANI
Prof. Dr. LÜTFİYE ÖZLEM ATAY

ANKARA
ŞUBAT 2022

KABUL VE ONAY

Nükleer Tıp Anabilim Dalı'nda Araş. Gör. Dr. Olarak çalışan Kerim Şeker'in "Rektum Kanseri Hastalarının Primer Evrelemesinde FDG PET ve MR Görüntülerinden Elde Edilen Anatomik, Fonksiyonel ve Metabolik Parametrelerin Korelasyonu; T, N ve M Evreleri İle İlişkisi" isimli uzmanlık tezi başarılı bulunmuş ve uzmanlık sınavına girmeye hak kazanmıştır.

BAŞKAN

Prof. Dr. Lütfiye Özlem ATAY

Gazi Üniversitesi

ÜYE **ÜYE**

Prof. Dr. Ümit Özgür AKDEMİR Prof. Dr. Gülin Uçmak VURAL

TEŞEKKÜR

Asistanlık hayatım boyunca beni her zaman destekleyen, yol gösteren ve göstermeye devam edeceğine inandığım çok saygıdeğer tez danışmanım ve anabilim dalı başkanımız Prof. Dr. Lütfiye Özlem Atay'a en içten teşekkürlerimi sunarım.

Asistanlık eğitimimde büyük katkısı olan, her kapısını çaldığımda sabırla sorularımı yanıtlayan ve bana her zaman yardımcı olan, saygıdeğer hocam Prof. Dr. Ümit Özgür Akdemir'e ve Dr. Öğr. Üyesi Uğuray Aydos'a; asistanlık eğitimimde yeri olan ve beni yetiştiren çok değerli hocalarım Prof. Dr. Mustafa Ünlü ve Prof. Dr. Neşe İlgin Karabacak'a teşekkür ederim.

Birlikte çalışmaktan mutluluk duyduğum asistan arkadaşlarım, Dr. Hatice Kübra Doğan, Dr. Yasemin Sultan Ünlüer, Dr. Eda Nur Erbil, Dr. Barış Küçükali, Dr. Salih Demir, Dr. Mevre Uluç ve Dr. Edanur Tunçay'a tez döneminde bana verdikleri büyük desteklerden dolayı çok teşekkür ederim. Asistanlık eğitimim boyunca birlikte çalışma şansı bulduğum ve kendisinden çok şey öğrendiğim kıdemlim Uzm. Dr. Seda Gülbahar Ateş'e minnetlerimi sunarım.

Desteğini ve sevgisini hep hissettiğim, beni yetiştiren ve sonsuz sevgilerini her daim hissettiğim sevgili aileme teşekkür ederim.

Kerim ŞEKER

KISALTMALAR

KRK	Kolorektal kanser
TNM	Tümör, Nod, Metastaz Evreleme Sistemi
KT	Kemoterapi
KRT	Kemoradyoterapi
ESMO	European Society for Medical Oncology
NCCN	The National Comprehensive Cancer Network
ERUS	Endoskopik Rektal Ultrasonografi
BT	Bilgisayarlı Tomografi
MR	Manyetik Rezonans
PET	Pozitron Emisyon Tomografisi
PET/BT	Pozitron Emisyon Tomografisi/Bilgisayarlı Tomografi
PET/MR	Pozitron Emisyon Tomografisi/Manyetik Rezonans
EMVI	Ekstramural Venöz İnvazyon
CRM	Sirkümferensiyal Marjin
DWI	Difüzyon Ağırlıklı Görüntüleme
ADC	Görünür Difüzyon Katsayısı
SUVmaks	Maksimum Standart Tutulum Değeri

SUVort	Ortalama Standart Tutulum Değeri
SUVpeak	Zirve Standart Tutulum Değeri
MTV	Metabolik Tümör Hacmi
TLG	Total Lezyon Glikolizi
TLQ	Total Lezyon Bölümü
GLOBOCAN	Global Cancer Statistics
HNPCC	Kalıtsal Non-Polipozis Kolorektal Kanser
FAP	Ailesel adenomatöz polipozis
MAP	MUTHY İlişkili Adenomatöz Polipozis
PJS	Peutz-Jeghers Sendromu
JPS	Jüvenil Polipozis Sendromu
PHTS	PTEN Hamartom-Tümör sendromu
İBH	İnflamatuar Bağırsak Hastalığı
MTDFR	Metilentetrahidrofolat Redüktaz
IGF-1	İnsülin Benzeri Büyüme Faktörü-1
TNF-α	Tümör Nekroz Faktör-α
NSAİ	Non-steroid Anti İnflamatuar
ACEİ	Anjiotensin Dönüştürücü Enzim İnhibitörü

FIT	Dışkı İmmünokimyasal Testi
gGGK	Dışkıda Gizli Kan
OK	Optik Kolonoskopi
FS	Fleksibl Sigmoidoskopi
DRE	Dijital Rektal Muayene
AJCC	American Joint Committee on Cancer
UICC	Union International Cancer Control
MRF	Mezorektal Fasya
FDG	Floro Deoksi Glikoz
TES	Transanal Endoskopik Cerrahi
FOLFOX	Flurourasil, Oxaliplatin
FOLFORI	Flurourasil, İrinotekan
FOLFOXIRI	Flurourasil, Oxaliplatin, İrinotekan
SPECT	Single Photon Emission Computerized Tomography
NaI	Sodyum İyodür
BGO	Bizmut Germinat Oksit
LSO	Lütesyum Ortosilikat
LYSO	Lütesyum Yitrium Oxyorthosilikat

GSO	Gadolinyum Ortosilikat
PMT	Foton Çoğaltıcı Tüp
TOF	Time-of-Flight
LOR	Line of Response
FOV	Dedektör Görüş Alanı
UTE	Ultrashort Echo
ZTE	Zero Time Echo

İÇİNDEKİLER

KABUL VE ONAY i

TEŞEKKÜR i

KISALTMALAR iii

İÇİNDEKİLER vii

TABLOLAR DİZİNİ xii

ŞEKİLLER DİZİNİ xv

GRAFİKLER DİZİNİ xvii

1. GİRİŞ 1

2. GENEL BİLGİLER 5

2.1. Rektum Anatomisi 5

2.1.1. Rektumun Arterleri 7

2.1.2. Rektumun Venleri 8

2.1.3. Rektumun Lenfatik Sistemi 9

2.1.4. Rektumun İnervasyonu 10

2.2. Kolorektal Kanser Epidemiyolojisi 11

2.3. Kolorektal Kanser Risk Faktörleri 14

2.3.1. Değiştirilemez Risk Faktörleri 15

2.3.1.1. Irk ve Etnik Köken 15

2.3.1.2. Cinsiyet 15

2.3.1.3. Yaş 16
2.3.1.4. Kalıtımsal Mutasyonlar 16
2.3.1.5. İnflamatuar Bağırsak Hastalıkları 18
2.3.1.6. Kolesistektomi 19
2.3.1.7. Abdominal Radyasyon Öyküsü 19
2.3.2. Değiştirilebilir Risk Faktörleri 19
2.3.2.1. Diyet 19
2.3.2.2. Obezite ve Fiziksel Hareketsizlik 20
2.3.2.3. Sigara 21
2.3.2.4. Alkol 21
2.3.2.5. Diyabet 22
2.3.2.6. İlaçlar 22
2.4. Kolorektal Kanser Histopatolojisi 22
2.5. Kolorektal Kanserin Klinik Özellikleri 26
2.6. Kolorektal Kanserde Tanı 27
2.7. Kolorektal Kanserde Evreleme 29
2.8. Rektum Kanserinde Tedavi Öncesi Evreleme 32
Endorektal Ultrason: 33
Bilgisayarlı Tomografi: 33
Manyetik Rezonans Görüntüleme: 34

Pozitron Emisyon Tomografisi: 38
2.9. Rektum Kanserinde Tedavi Yaklaşımları 40
2.9.1. Neoadjuvan Tedavi 40
2.9.2. Cerrahi Yaklaşımlar 41
2.9.3. Sistemik Tedaviler 42
2.10. Pozitron Emisyon Tomografisi (PET) 43
2.10.1. Pozitron Emisyon Tomografisinin Çalışma Prensibi 44
2.10.2. PET Radyofarmasötikleri 51
2.10.3. Pozitron Emisyon Tomografisinde Kantifikasyon 55
3. GEREÇ ve YÖNTEM 58
3.1. Hasta Seçim Kriterleri 58
3.2. Rektum Kanseri Hastalarında ^{18}F FDG PET/MR ve Pelvik MR Görüntüleme Protokolü 58
3.3. Pelvik MR Görüntülerinin Değerlendirilmesi 60
3.4. ^{18}F FDG PET/MR Görüntülerinin Değerlendirilmesi 60
3.5. Hastaların Klinik Bilgilerinin Değerlendirilmesi 62
3.6. İstatistiksel Değerlendirme 63
4. BULGULAR 65
4.1. Demografik Bilgiler 65
4.2. Tümöre Ait Genel Özellikler 66

4.3. ^{18}FDG PET/MR ve Pelvik MR Görüntülerinden Elde Edilen Sayısal Parametreler 68

4.4. Primer Tümöre Ait Sayısal Parametreler ile Tümöre Ait Genel Özellikler Arasındaki İlişki 71

4.5. Primer Tümöre Ait Anatomik Özellikler ile Tümöre Ait Genel Özellikler Arasındaki İlişki 79

4.6. Kategorik Değişkenler Arası İlişki 82

4.6.1. Primer tümörün anatomik özelliklerinin uzak metastaz varlığı ile ilişkileri 82

4.6.2. Primer tümörüm anatomik özelliklerinin ^{18}F FDG pozitif lokal lenf nodu, uzak lenf nodu, karaciğer, akciğer ve diğer yumuşak doku metastazları varlığı ile ilişkileri 86

4.6.3. CRM ve EMVI durumunun ilişkisi 90

4.7. Sayısal Parametrelerin Korelasyonu 91

4.7.1. Primer Tümöre Ait Sayısal Parametreler Arasındaki Korelasyon .. 91

4.7.2. Sayısal Parametrelerin Nodal ve Uzak Metastatik Özellikler İle Korelasyonu 92

4.7.3. Nodal ve Uzak Metastazların Özelliklerinin Kendi İçerisindeki Korelasyonları 94

4.8. Uzak Metastaz Varlığı Öngören Değişkinlerin Belirlenmesi İçin Regresyon Analizi 95

4.9. Vaka Örnekleri 97

5. TARTIŞMA 106

6. SONUÇ 121

7. KAYNAKÇA 123

8. ÖZET 134

9. SUMMARY 136

10. ÖZGEÇMİŞ 138

TABLOLAR DİZİNİ

Tablo 1. Kalıtsal kolorektal kanser sendromları, genleri ve kalıtımları [33] 17

Tablo 2. Kolon segmentlerinin ve rektumun bölgesel lenf nodları [65] 30

Tablo 3. Kolorektal kanser TNM evreleme sistemine göre T kategorileri [65] 30

Tablo 4. Kolorektal kanser TNM evreleme sistemine göre N kategorisi [65] 31

Tablo 5. Kolorektal kanser TNM evreleme sistemine göre M kategorisi [65] 31

Tablo 6. Kolorektal kanser için AJCC prognostik evreleri [65] 32

Tablo 7. Bazı PET radyonüklidleri ve özellikleri [98] 52

Tablo 8. Taşıyıcı moleküller ve hedefleri [97] 52

Tablo 9. Radyofarmasötikler [98] 53

Tablo 10. Hastaların bazı demografik bilgileri 65

Tablo 11. Tümöre ait genel özellikler 67

Tablo 12. Tüm vücut ^{18}FDG PET/MR ve pelvik MR görüntülerin hesaplanan primer tümöre ve metastazlarına ait sayısal parametreler. 70

Tablo 13. Tümör T evresi ve sayısal parametreler arasındaki ilişki 72

Tablo 14. Sayısal parametrelerin tümör T evresinin alt grupları arasındaki ilişkisi (p değerleri) 72

Tablo 15. Tümör nodal evresi ile sayısal parametreler arasındaki ilişki 73

Tablo 16. Sayısal parametrelerin tümör N evresinin alt grupları arasındaki ilişkisi (p değerleri) 74

Tablo 17. Primer tümörde CRM tutulumu ile sayısal parametreler arasındaki ilişki 74

Tablo 18. Primer tümörde EMVI varlığı ile sayısal parametreler arasındaki ilişki 75
Tablo 19. ^{18}FDG pozitif lokal lenf nodu durumu ile primer tümöre ait sayısal parametreler arasındaki ilişki 76
Tablo 20. Kantitatif görüntüleme parametreleri ve uzak metastaz arasındaki ilişki 78
Tablo 21. Primer Tümör T ve N evresi ile ^{18}FDG pozitif lokal lenf nodu sayı, SUVmaks ve SUVort değerlerinin ilişkisi 80
Tablo 22. Primer tümörün EMVI durumu ile ^{18}FDG pozitif lokal lenf nodu sayı, SUVmaks ve SUVort değerlerinin ilişkisi 81
Tablo 23. Primer rektum tümörünün yerleşim yeri ile uzak metastaz varlığı arasındaki ilişki..... 82
Tablo 24. Primer tümörün T evresi ile uzak metastaz varlığı arasındaki ilişki..... 83
Tablo 25. Nodal evre ile uzak metastaz varlığı arasındaki ilişki..... 84
Tablo 26. Primer tümörün CRM ve EMVI durumu ile uzak metastaz arasındaki ilişki 85
Tablo 27. Primer tümöre ait anatomik özelliklerin^{18}F FDG pozitif bölgesel lenf nodu varlığı ile ilişkisi..... 86
Tablo 28. Primer tümöre ait anatomik özelliklerin uzak lenf nodu metastazı durumu ile ilişkisi..... 87
Tablo 29. Primer tümöre ait anatomik özelliklerin karaciğer, akciğer ve diğer yumuşak doku metastazları varlığı ile arasındaki ilişki 89

Tablo 30. Primer tümörün T evresi ile CRM tutulumu ve EMVI durumu arasındaki ilişki 90
Tablo 31. CRM tutulumu ve EMVI varlığı arasındaki ilişki 90
Tablo 32. Primer tümöre ait sayısal parametreler arasındaki korelasyon 93
Tablo 33. Uzak metastaz varlığı öngören değişkinlerin belirlenmesi için regresyon analizi 96

ŞEKİLLER DİZİNİ

Şekil 1. Rektumun koronal kesitte görünümü [19] 6

Şekil 2. Rektumun sagital kesitte görünümü 7

Şekil 3. Rektumun arterleri [19] 8

Şekil 4. Rektumun venleri [19] 9

Şekil 5. Rektumun lenfatik drenajı[19] 10

Şekil 6. Rektumun sempatik ve parasempatik sinirleri [23] 11

Şekil 7. 2020 yılı Global Cancer Statistics (GLOBOCAN) verilerine göre A. Her iki cinsiyette kanser insidası ve mortalalite oranları. B. Erkeklerde kanser insindansı ve ölüm oranları, C. Kadınlarda kanser insidansı ve ölüm oranları [1] ... 13

Şekil 8. Kolorektal kanser gelişimi. (A) Kolorektal kanserlerdeki histolojik değişiklikler, (B) genetik mutasyonlar, (C) etkin tarama testleri. [52] 25

Şekil 9. Anhilasyon olayı ve koinsidas saptama [97] 45

Şekil 10. Time of Flight (TOF) PET 48

Şekil 11. ^{18} F FDG'nin hücre içerisindeki metabolizması 54

Şekil 12. 37 yaşında rektum adenokanseri tanılı erkek hastanın evreleme amacıyla çekilen pelvik MR çalışması 97

Şekil 13. 37 yaşında rektum adenokanseri tanılı erkek hastanın evreleme amacıyla çekilen ^{18} FDG PET/MR çalışması 98

Şekil 14. 37 yaşında rektum adenokanseri tanılı erkek hastanın MIP görüntüsü .. 99

Şekil 15. 70 yaşında rektum adenokanseri tanılı erkek hastanın evreleme amacıyla çekilen pelvik MR çalışması 100

Şekil 16. 70 yaşında rektum adenokanseri tanılı erkek hastanın evreleme amacıyla çekilen ^{18} FDG PET/MR çalışması 101
Şekil 17. 70 yaşında rektum adenokanseri tanılı erkek hastanın MIP görüntüsü 102
Şekil 18. 66 yaşında rektum adenokanseri tanılı kadın hastanın evreleme amacıyla çekilen pelvik MR çalışması 103
Şekil 19. 66 yaşında rektum adenokanseri tanılı kadın hastanın evreleme amacıyla çekilen ^{18} FDG PET/MR çalışması 104
Şekil 20. 66 yaşında rektum adenokanseri tanılı kadın hastanın MIP görüntüsü 105

GRAFİKLER DİZİNİ

Grafik 1. Primer tümörün T evresi ile MTV değeri arasındaki ilişki 72

Grafik 2. Primer tümörün T evresi ile MTV/ADCort değeri arasındaki ilişki 73

Grafik 3. Tümör nodal evresi ile TLG değeri arasındaki ilişki 74

Grafik 4. Primer tümörde CRM tutulumu ile TLQ değeri arasındaki ilişki 75

Grafik 5. Primer tümörde EMVI varlığı ile MTV değeri arasındaki ilişki 76

Grafik 6. ^{18}FDG pozitif lokal lenf nodu durumu ile MTV/ADCort değeri arasındaki ilişki 77

Grafik 7. Uzak metastaz varlığı ile primer tümöre ait TLG değeri arasındaki ilişki 78

Grafik 8. Primer tümörün EMVI durumu ile ^{18}FDG pozitif lokal lenf nodu varlığı arasındaki ilişki 81

Grafik 9. Primer tümörün T evresi ile uzak metastaz varlığı arasındaki ilişki 83

Grafik 10. Primer tümörün EMVI durumu ile uzak metastaz arasındaki ilişki 85

1. GİRİŞ

Kolorektal kanser (KRK) dünya genelinde önemli mortalite ve morbidite oranlarına sahip kanser türlerinden biridir. KRK'nin 2020 yılındaki dünya genelinde insidansı yaklaşık 1.9 milyon olup, tahmini ölüm sayısı yaklaşık 935 bindir. Dünyada en sık tanı konulan üçüncü kanser olup, kanser ilişkili ölümlerde akciğer kanserinden sonra ikinci sırada yer almaktadır[1].

KRK'in yaklaşık olarak %30-40'ı rektum yerleşimlidir[2]. Rektum kanserinde, lokal nüks potansiyeli ve pelvik anatomik yapılarla olan komşulukları nedeniyle, kolon kanseriyle karşılaştırıldığında daha kompleks tedavi algoritmaları kullanılmalıdır[3].

Rektum kanserinin tanısı dijital rektal muayene ve endoskopik biyopsi ile konur. Tanı konulduktan sonra uygun tedavi yaklaşımının belirlenebilmesi için primer evreleme rektum kanseri hastalarının yönetiminde kritik öneme sahiptir. Evrelemede yaygın olarak kullanılan TNM evreleme sistemi prognozu ve tedavi kararını belirleyen önemli faktörlerden biridir. Lokal rektum kanserinin tedavisinde cerrahi, kemoterapi (KT) ve kemoradyoterapiyi (KRT) içeren multimodalite tedavi rejimleri tercih edilir. Metastatik rektum kanserinde, primer tümör ve metastazlar rezektabl ise rezeksiyon düşünülebilir. Ancak metastatik rektum kanserlerinin çoğunluğu rezektabl değildir ve bu hastalarda tedavi sistemiktir[4,5].

ESMO ve NCCN rehberlerine göre, rektum kanserinin primer evrelemesinde endoskopik rektal ultrasonografi (ERUS), pelvik manyetik rezonans

görüntüleme (MR), kontrastlı bilgisayarlı tomografi (BT) ve pozitron emisyon tomografisi/bilgisayarlı tomografi (PET/BT) kullanılabilir[4,5].

ERUS, transanal endoskopik mikrocerrahi için aday olabilecek, lezyonun mukoza ve submukoza ile sınırlı olduğu erken evre lezyonlarının belirlenmesinde fayda sağlar. Ancak lokal ileri rektum kanserinde değeri azalır[6]. Pelvik MR, rektum kanserinin duvar invazyonu (T evresi) ve lenf nodu tutulumuna (N evresi) ek olarak ektramural venöz invazyon (EMVI), sirkümferensiyal rezeksiyon marjini (CRM) tutulumu ve peritoneal tutulum hakkında da bilgi verir ve rektum kanserinin lokal değerlendirmesinde tercih edilmesi gerek görüntüleme yöntemidir[7]. CRM tutulumu daha yüksek lokal rekürrens, daha düşük ortalama sağ kalım ve hastalıksız sağ kalım ile ilişkilidir[8]. EMVI, muskularis prorianın ötesindeki venlerin tutulumu olarak tanımlanır ve lokal nüksün, nodal ve uzak metastazın, genel mortalitenin bağımsız bir öngörücüsüdür. MR, EMVI'yi yüksek özgüllük ve orta düzeyde duyarlılık ile tespit edebilir[9].

BT'nin, CRM tutulumunu ve lenf nodu metastazını göstermede MR'ye göre düşük duyarlılığı nedeniyle rektum kanserinin lokal evrelemesinde kullanımı önerilmez. Kontrastlı torakoabdominal BT, tamamlayıcı olarak karaciğer MR ile birlikte uzak organ metastazlarının değerlendirilmesi için önerilir[4,5].

PET/BT'nin T ve N evlerini belirlemede duyarlılık ve özgüllüğü MR'ye göre daha düşüktür[10]. Rehberlerde PET/BT'nin, kontrastlı BT'de şüpheli bulgular varlığında tamamlayıcı olarak veya kontrast alerjisi olan hastalarda kontrastlı BT'nin yerine kullanımı önerilir[4,5].

Entegre PET/MR sistemleri, MR'ın sağladığı yumuşak doku kontrastı ve fonksiyonel görüntüleme parametreleri ile PET tarafından sağlanan metabolizma parametrelerinin tek bir incelemede birleştirilmesini sağlar[11]. Rektum kanserinin T ve N evrelemesinde kullanımı önerilen MR görüntülemesi ile M evrelemesinde kullanılan PET görüntülemesinin tek bir seansta gerçekleştirilmesine ve rektum kanserli hastalarının klinik yönetimini iyileştirme potansiyeline sahiptir. PET/MR, T evrelemesinde pelvik MR ile karşılaştırıldığında benzer doğruluk, duyarlılık ve özgüllük göstermektedir[12]. PET/MR'ın yüksek yumuşak doku rezolüsyonu ve yeni cihazlardaki rekonstrüksiyon algoritmaları ile artan rezolüsyonu sayesinde, anatomik görüntüleme yöntemleriyle morfolojik olarak normal kabul edilen 5 mm'den küçük lenf nodlarını tespit edilebilir. Lokal lenf nodu durumu için pelvik MR ile karşılaştırıldığında benzer özgüllük ile, daha yüksek doğruluk ve duyarlılık göstermektedir[13]. Tüm vücut PET/MR görüntülemenin uzak metastazları göstermede standart görüntüleme yöntemlerine kıyasla özellikle bölgesel olmayan lenf nodu ve karaciğer metastazlarını göstermede daha üstün olduğu gösterilmiştir. Ancak PET/MR, rezolüsyon sınırının altında kalan milimetrik metastatik akciğer nodüllerini tespit etmede sınırlıdır[14].

Pelvik MR görüntüleri primer rektum kanserine ait anatomik özellikler dışında tümörle ilişkili fonksiyonel veriler elde edilmesini de sağlar. Difüzyon ağırlıklı görüntüleme (DWI), fonksiyonel görüntüleme tekniklerinden biridir ve tümör dokuları gibi yüksek hücresel yoğunluğa sahip dokularda daha kısıtlı olan su moleküllerinin rastgele Brownian hareketini araştırır. DWI'den türetilen nicel bir değer olan görünür difüzyon katsayısı (apparent diffusion coefficient, ADC), tümör

hücreselliği, saldırganlığı ve tedaviye yanıt gibi biyolojik özellikler hakkında bilgi sağlayabilir[15].

Kantitatif PET görüntüleme için, SUV değeri bölgesel radyoaktivite tutulumunun ortalama tüm vücut enjeksiyonuna oranını gösteren PET görüntülemedeki en yaygın yarı kantitatif parametrelerden biridir. Tüm lezyondaki en aktif metabolizmayı yansıtan SUVmaks, PET görüntülemede en yaygın kullanılan metabolik parametredir ve ayrıca klinik uygulamada fiili standart olarak kabul edilir. Örneğin SUVmaks, çeşitli kanserlerde tümör malignitesini belirlemek ve hasta prognozunu belirtmek için kullanılabilir. Diğer bir SUV türü olan zirve SUV değeri (SUVpeak), en yoğun tutulum gösteren voksel etrafına konumlandırılan küresel bir ilgi hacmi (VOI) içindeki ortalama SUV'yi ifade eder. SUVpeak, görüntüleme süresine ve lezyon boyutuna daha az bağımlıdır. Metabolik tümör hacmi (MTV) ve total lezyon glikolizi [TLG = ortalama SUV (SUVort) x MTV] gibi diğer metabolik kantitatif göstergeler, tüm tümör bölgesinin metabolizmasını yansıtabilir. MTV veya TLG değeri yüksek olan tümör daha agresif bir şekilde büyüme eğilimindedir ve tedaviye daha yüksek direnç gösterir. Çeşitli kanserlerde MTV ve TLG'nin malign tümörü olan hastaların prognozu için kullanılabileceği ileri sürülmüştür[16-18].

Bu çalışma yeni tanı alan rektum kanseri hastalarının primer evrelemesi için yapılan pelvik MR ve PET/MR görüntüleri temel alınarak primer tümörden elde edilen anatomik (CRM ve EMVI), fonksiyonel (ADC) ve metabolik (SUVmaks, SUVort, SUVpeak, TLG ve MTV) parametrelerin korelasyonu; hastaların T, N ve M evrelerini öngörme yeteneklerini değerlendirmeyi amaçlamaktadır.

2. GENEL BİLGİLER

2.1. Rektum Anatomisi

Rektum gastrointestinal kanalın terminal kısmıdır. Kolondan sakkülasyonun ve epiploik uzantıların olmaması ile ayrılır. Ürogenital organlar ile birlikte kemik pelvis içerisinde yer alır. Rektum içeriğini dışarı atabilen fekal rezervuar işlevi görür[19].

Rektumun üst sınırı ile ilgili birden çok tanımlama mevcuttur. Anatomik olarak rektumun başlangıcının S3 vertebra düzeyinde olduğu kabul edilir. Bunun dışında; anal sınırdan 15 cm mesafeye göre, peritonel refleksiyonların konumu ve sakral promontoriuma göre tanımlamalar da vardır[19,20]. Fonksiyonel ve cerrahi olarak en faydalı işaret noktası teania kolinin rektosigmoid bileşkedeki kesişme noktasıdır. Bu nokta endoskopik olarak görüntülenemediğinden, rijit proktosigmoidoskop kullanılarak ölçüldüğünde rektumu anal sınırdan sonraki yaklaşık 12 cm'lik mesafe olarak tanımlar[19,21].

Endoskopik olarak 3 adet lateral endoluminal katlantı vardır. Bunlar Houston valfleri olarak adlandırılır. Üst ve alt kıvrımlar sağda, orta kıvrım ise solda yer alır. Ancak sayı ve yerleşimleri değişkenlik gösterebilir. Bu üç valften en tutarlı yerleşim göstereni orta valftir ve peritonel refleksiyon ile yakından ilişkilidir. Bu katlantılar rektumun tüm tabaklarını içermediğinden biyopsiler için uygun alanlar oluşturur ve perforasyon riskini azaltır[19,21].

Rektumun iki kurvatürü vardır. Birincisi sakrum ve koksiksin önünde yer alan ön konkavitede sakral kurvatürdür. İkincisi erkeklerde prostat apeksi ve

kadınlarda vajinanın orta kısmı ile komşuluk gösteren ön dışbükeylikte perineal kurvatürdür. Bu kurvatürlere ek olarak, rektal distansiyona bağlı olarak değişen sağda ve solda olmak üzere iki adet dışbükey eğriliği vardır[22].

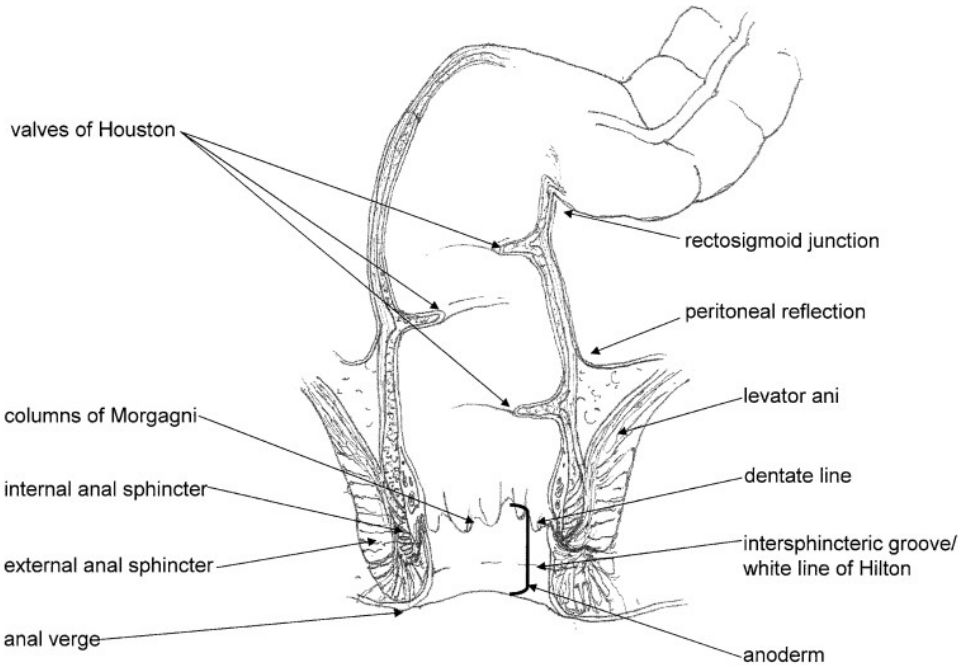

Şekil 1. Rektumun koronal kesitte görünümü [19]

Rektum pelvis içinden geçerken yavaş yavaş periton boşluğundan çıkar. Üst üçte birlik kısmının ön ve yan kısımları periton ile örtülüdür. Orta üçte birlik kısmının sadece ön yüzeyi periton ile örtülüdür. Alt üçte birlik kısmı tamamen ekstraperitoneal yerleşimlidir[19]. Peritoneal refleksiyonun hemen kaudali visseral pelvik fasya ya da Denonvillier's fasyasıdır[21].

Erkeklerde peritonel kısmın üzerinde rektovezikal boşluk yer alır ve ileum ansları ile komşudur. Subperitoneal kısım mesane trigonu, prostat arka duvarı,

seminal damar ve seminal veziküller ile komşudur. Kadınlarda supraperitoneal kısım rektouterin boşluk yer alır ve ileum ansları, uterus ve vajinanın süperior kısmı ile komşudur. Subperitoneal kısım ise vajinanın inferior kısmı ile komşuluk yapar. Her iki cinsiyette de arka duvar, orta sakral arterin içerisinden geçtiği fibroadipöz materyal ile doldurulmuş retrorektal boşluk ile sakrum ve koksiksten ayrılır. Yan duvarlar ise küçük pelvisin yan duvarlarına yaslanır[19,21,22].

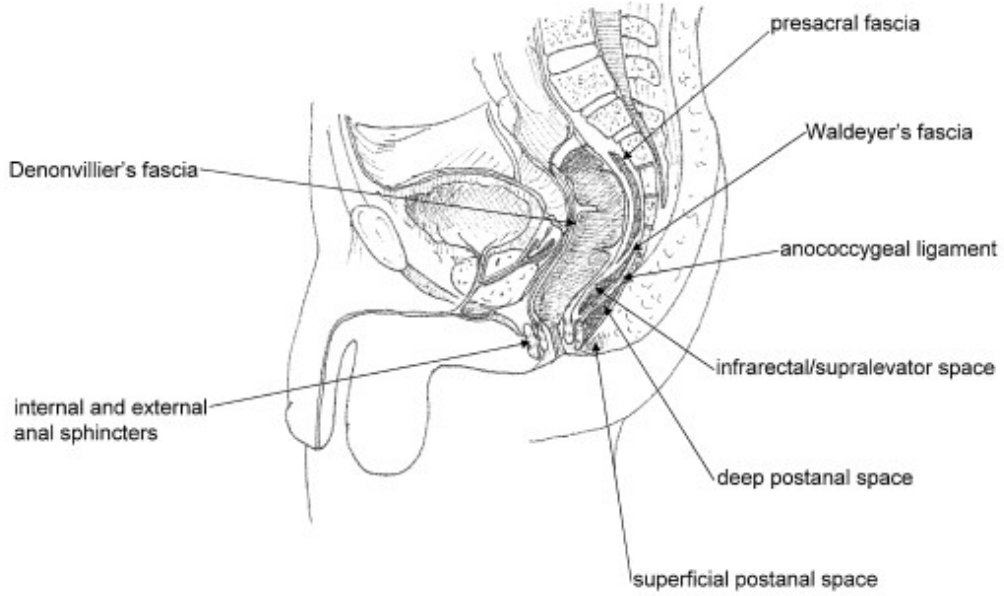

Şekil 2. Rektumun sagital kesitte görünümü

2.1.1. Rektumun Arterleri

Rektum farklı arterlerden beslenir. Süperior rektal (hemoroidal) arter, inferior mezenterik arterin dalıdır ve rektumun 2/3 üst kısmını besler. Orta rektal (hemoroidal) arter, internal iliak arterin dalıdır ve rektumun 1/3 alt kısmını besler.

İnferior rektal (hemoroidal) arter internal pudental arterin dalıdır ve esas olarak anüsün beslenmesinden sorumludur. Ancak rektal arterler arasında intramural anastomoz ağı vardır. İnferior rektal arter bu anastomozlar sayesinde rektumun beslenmesine katkıda bulunur[19,22].

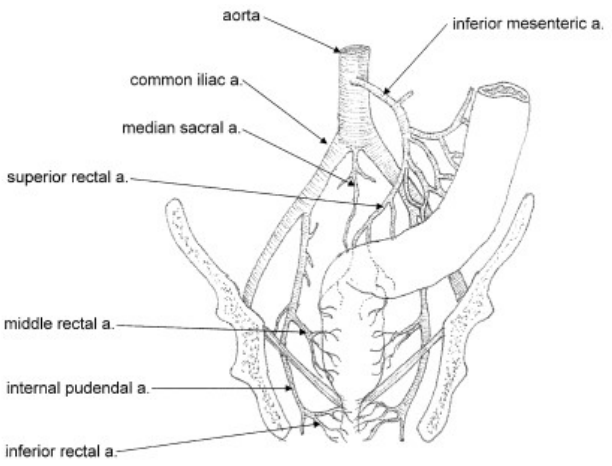

Şekil 3. Rektumun arterleri [19]

2.1.2. Rektumun Venleri

Rektumun venöz drenajı submukozal veya hemoroidal venöz pleksustan köken alan süperior, orta ve inferior rektal venler aracılığı ile olur. Bu pleksuslar iki bölgede genişleme yaparak dentat çizginin üzerinde internal hemoroidal pleksusu ve internal sfinkterin hemen altında eksternal hemoroidal pleksusu oluştururlar[19,22,23].

Süperior rektal ven inferior mezenterik vene ve sonrasında portal sisteme drene olurken, orta ve inferior rektal venler internal iliak ven yolu ile sistemik venöz dolaşıma drene olur[21].

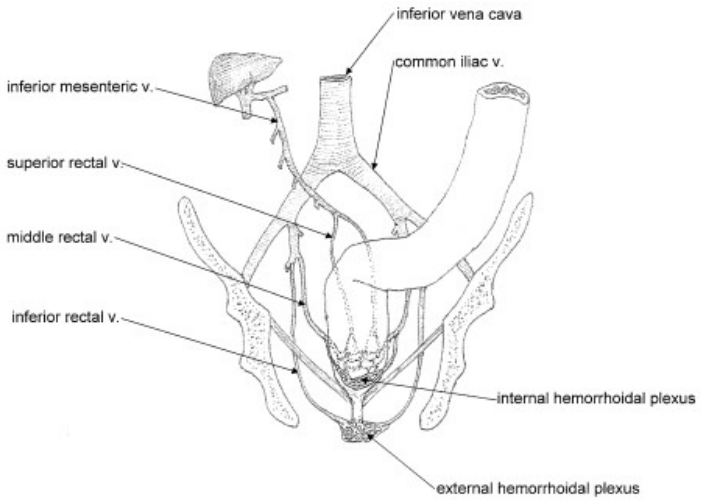

Şekil 4. Rektumun venleri [19]

2.1.3. Rektumun Lenfatik Sistemi

Rektum lenfatik drenajı da, arteriyal beslenmesi ve venöz drenajına benzer. Rektumun üst 2/3'lük kısmı süperior rektal lenfetikler yoluyla inferior mezenterik lenf nodlarına ve sonrasında paraaortik lenf nodlarına drene olur. Alt 1/3'lük kısmının lenfatikleri lateralde iskioanal fossa yoluyla orta ve inferior rektal damarlar boyunca internal iliak lenf nodlarına drene olur[21,23].

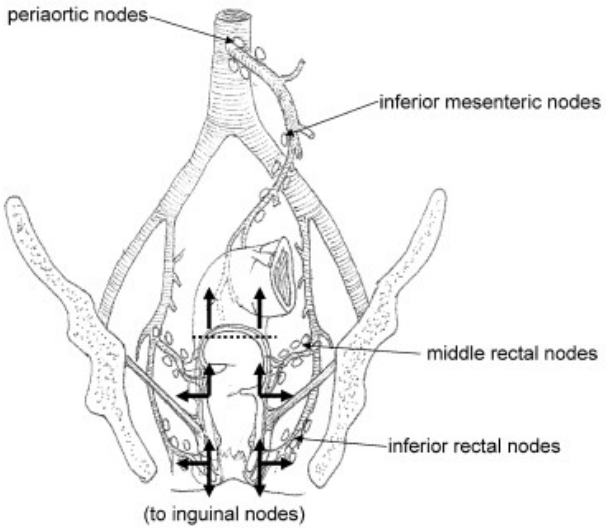

Şekil 5. Rektumun lenfatik drenajı[19]

2.1.4. Rektumun İnervasyonu

İlk üç lomber segmentten çıkan sempatik sinir lifleri rektumun inervasyonundan sorumludur. Lomber bölgeden ayrıldıktan sonra preaortik pleksusta birleşir ve üst rektum seviyesine ulaşmadan önce aort bifürkasyonundan mezenterik pleksusa doğru kaudal olarak uzanırlar. Daha sonra parasempatik sinir liflerine katılmadan önce pelvisin her iki yanında aşağı doğru ilerleyerek sağ ve sol dallarına ayrılırlar. Parasempatik veya splanknik sinirlerler nervi erigentesi oluşturan S2-4 sinir köklerinden köken alır. Sinir lifleri öne doğru ilerler ve pelvik pleksusu oluşturmak üzere sempatik sinir liflerine katılır. Sempatik sistem rektumun peristaltizimini engellerken, parasempatik sistem peristaltizmi uyarır[19,21,23].

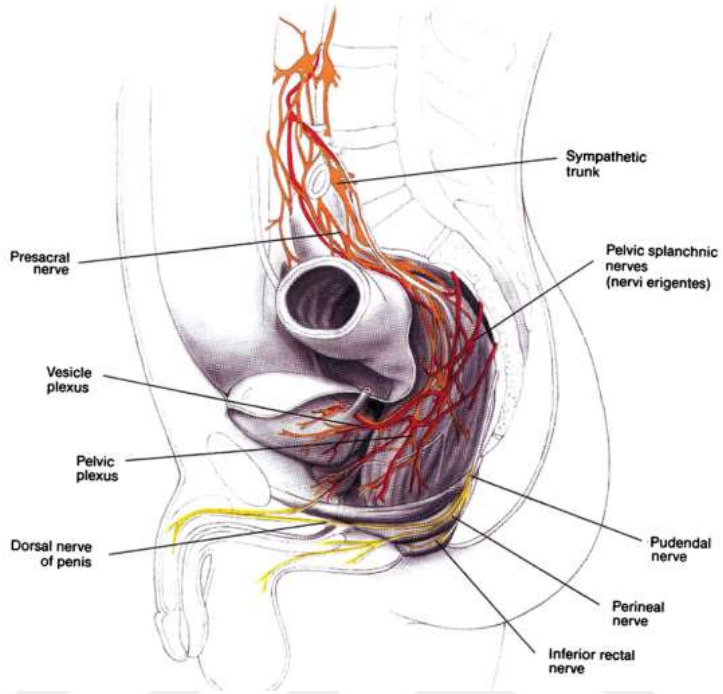

Şekil 6. Rektumun sempatik ve parasempatik sinirleri [23]

2.2. Kolorektal Kanser Epidemiyolojisi

2020 yılında, 1,9 milyon yeni kolorektal kanser vakası (anüs dahil) geliştiği (tüm kanser vakalarının %10'u) ve 935 bin kolorektal kanser ilişkili ölümün (tüm kanser ilişkili ölümlerin %9,4'ü) meydana geldiği tahmin edilmektedir. Genel olarak, kolorektal kanser insidans açısından üçüncü sırada, kanser ilişkili mortalite açısından üçüncü sırada yer almaktadır. Yaklaşık her on yeni yanı konulan kanserden biri ve her on kanser ilişkili ölümden biri kolorektal kanser ilişkilidir (Şekil 7). Rektum kanseri tüm vakaların yaklaşık üçte birlik kısmını oluşturur[1].

İnsidansı gelişmiş ülkelerde gelişmekte olan ülkelere oranla dört kat daha fazladır. Ancak ölüm oranları gelişmekte olan ülkelerdeki yüksek mortalite

nedeniyle benzer kalmıştır. Kolon kanseri insidansının hem erkeklerde hem de kadınlarda en yüksek olduğu ülkeler Macaristan ve Norveç olup, insidasın en yüksek olduğu bölgeler; Avrupa, Avusturalya/Yeni Zelanda ve Kuzey Amerika'dır. Rektum kanseri insidansında en yüksek oranlar Doğu Asya'da görülmekle birlikte benzer dağılım gösterir. Hem kolon hem de rektum kanserinin insidansı Afrika'nın çoğu bölgesinde ve Güney-Orta Asya'da düşük olma eğilimindedir. Obezite, sedanter yaşam tarzı, kırmızı et tüketimi, alkol ve tütün ürünleri tüketimi kolorektal kanser gelişiminde risk faktörleri olarak kabul edilir. Bu nedenle kolorektal kanser, batılı yaşam tarzına sahip gelişmiş ülkelerin bir hastalığıdır ve sosyoekonomik gelişmenin bir belirteci olarak kabul edilebilir. Gelişmekte olan ülkelerde insidansı artan insani gelişme endeksi ile benzer olarak yükselme eğilimindedir. Bu durum muhtemelen diyetteki ve yaşam tarzı faktörlerindeki değişikliklere bağlıdır[1,24].

2020 yılı Global Cancer Statistics (GLOBOCAN) verilerine göre dünya genelinde kolon kanseri yeni vaka sayısı 1,148,515 ve kolon kanseri ilişkili ölüm sayısı 576,858, rektum kanseri yeni vaka sayısı 732,210 ve rektum kanseri ilişkili ölüm sayısı 339,022'dir. Dünya genelinde yaşa göre standardize edilmiş kolon kanseri insidansı erkeklerde 100,000'de 13,1, kadınlarda 100,000'de 10,0; rektum kanserinin yaşa göre standardize edilmiş insidansı erkeklerde 100,000'de 9,8, kadınlarda 5,6'dır[1].

Halk Sağlığı Genel Müdürlüğü verilerinden elde edilen ve T.C. Sağlık Bakanlığı tarafından yayınlanan Sağlık İstatistikleri Yıllığı 2019'a göre, 2016 yılında kolorektal kanser her iki cinsiyette de en sık tanı konulan 3. malignitedir

(erkelerde %9,9 ve kadınlarda %8,0). İnsidansı erkelerde 100,000'de 27,4 ve kadınlarda 100,000'de 16,0'dır[25].

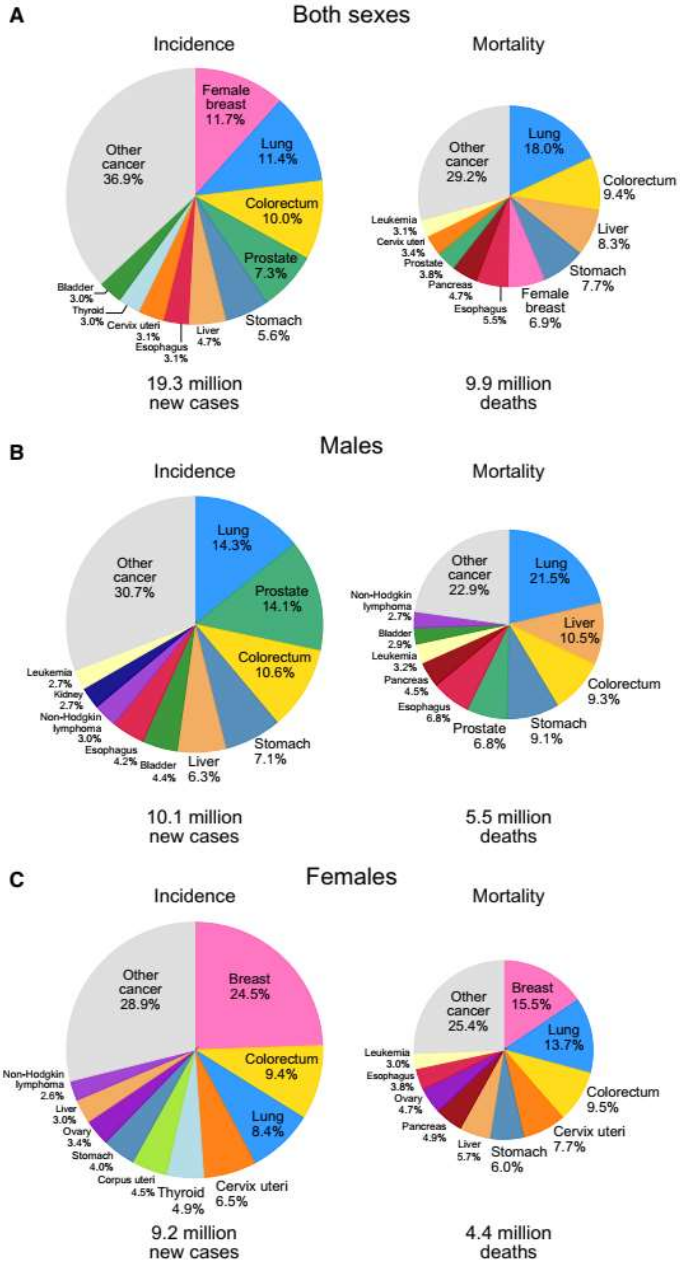

Şekil 7. 2020 yılı Global Cancer Statistics (GLOBOCAN) verilerine göre A. Her iki cinsiyette kanser insidası ve mortalalite oranları. B. Erkeklerde kanser insindansı ve ölüm oranları, C. Kadınlarda kanser insidansı ve ölüm oranları [1]

2.3. Kolorektal Kanser Risk Faktörleri

Kolorektal kanser mukozal epitel hücrelerinin neoplastik olmayan çoğalması ile başlar. Bu öncül lezyonlar polip olarak adlandırılır ve kansere dönüşmeden önce 10-20 yıl içerisinde kademeli olarak büyüyebilirler. Polipler en sık, işlevi bağırsağı kaplayan mukusu üretmek olan granüler hücrelerden köken alırlar. Polip büyüdükçe kanser riski artmasına rağmen, tüm adenomların sadece %10'u invaziv kansere ilerler. Bu tür poliplerden köken alan invaziv kanserler adenokanser olarak bilinir ve tüm kolorektal kanserlerin %96'sını oluşturur[26].

Akciğer kanseri gibi, diğer kanserlerin aksine kolorektal kanser vakalarının çoğunda tek bir risk faktöründen bahsetmek mümkün değildir. Bazı diyet ve yaşam tarzı seçimleri, bağırsak inflamasyonunu ve bağırsak mikroflorasını değiştirirerek polip oluşumuna ve oluşan polipin kansere ilerlemesini teşvik eden bağışıklık sistemi yanıtını uyarabilir[26,27].

Bireylerin kendilerinde veya akrabalarında kanser öyküsü olması, kolonda polip varlığı, inflamatuar bağırsak hastalıkları, diyabet veya kolesistektomi geçirmesi durumunda kolorektal kanser için yüksek risk altında olduğu gösterilmiştir. Aşırı kilo ve obezite, fiziksel hareketsizlik, sigara ve alkol kullanımı, uygun olmayan beslenme düzeninin (lif, meyve, sebze, kalsiyumdan fakir; kırmızı ve işlenmiş etten zengin diyet) kolorektal kanser riskini artırdığı gösterilmiştir. Ayrıca bağırsak mikroflorası, yaş, cinsiyet, ırk ve sosyoekonmik durumun da kolorektal kanser riskini etkilediği bilinmektedir[24].

Risk faktörleri değiştirilebilir ve değiştirilemez olarak ikiye ayrılabilir.

2.3.1. Değiştirilemez Risk Faktörleri

2.3.1.1. Irk ve Etnik Köken

ABD'de, Afrikalı Amerikalılar ve Yerli Amerikalılar, daha yüksek kolorektal kanser insidansına ve tüm evrelerde daha düşük sağ kalım oranlarına sahiptir. Hispanik Amerikalılar, beyaz Amerikalılar gibi kolorektal kanser için benzer insidansa sağ kalım oranlarına sahiptir. Hispanik olmayan siyahilerde, kolorektal kanser insidansı Asyalılar ve Pasifik Adalılardan yaklaşık %50 ve Hispanik olamayan beyazlardan yaklaşık %20 daha yüksek olduğu tahmin edilmektedir. Irklar arasındaki farklılığın genetik bir bileşenden ziyade kaliteli sağlık hizmetine, önleyici taramalara, sağlıklı gıdalara, gelir ve eğitime erişimdeki eşitsizlikler ile daha fazla ilgisi vardır[28-30].

2.3.1.2. Cinsiyet

Tüm ırklarda ve yaş gruplarında erkeklerde kolorektal kanser görülme olasılığı kadınlara oranla 1.5 kat daha fazladır. Ayrıca kolorektal kanser tanısı konan erkekler kadınlara göre daha kötü prognoza ve yaklaşık %40 daha yüksek mortaliteye sahiptir[1]. Diğer taraftan, kadınlar erkeklerle karşılaştırıldığında daha ileri evrelerde saptanabilen ve daha agresif görünen sağ taraflı kolon kanseri geliştirmeye daha yatkındırlar. Cinsiyetlere göre yerleşim yerinin farklılığının nedenleri tam olarak anlaşılamamakla birlikte, risk faktörlerine (sigara ve alkol kullanımı), beslenme düzenlerine ve cinsiyet hormonlarına maruz kalma farklılıkları ile ilişkili olabileceği düşünülmektedir[31].

2.3.1.3.Yaş

Ortalama tanı yaşı erkeklerde 68 ve kadınlarda 72'dir. Kolorektal kanserin yaş ilişkili bir hastalık olduğu özellikle kolorektal kanser insidansının en yüksek olduğu gelişmiş ülkelerde belirgindir. Bu ülkelerde kolorektal kanser insidansı, uzun yaşam beklentisiyle ve sonuç olarak nüfustaki yaşlı insan sayısının artması ile ilişkilidir[32]. 65 yaş üstü kişilerde kolorektal kanser gelişme riski, 50-64 yaşındakilere göre üç kat, 25-49 yaşındaki bireylere göre yaklaşık 30 kat daha fazladır. Hastalığın insidansı son on yılda 50 yaşın üzerindekilerde azalırken, 50 yaş altındakilerde nispeten artmaktadır. Bunun sebebinin de genç popülasyonda artan hareketsiz yaşam tarzı olduğuna inanılmaktadır[26].

2.3.1.4.Kalıtımsal Mutasyonlar

Kalıtsal kolorektal kanser vakaları, tüm vakaların yaklaşık olarak %7-10'unu oluşturur. Bunlar; kalıtsal non-polipozis kolorektal kanser (HNPCC), adenomatöz (FAP ve MAP) ve hamartamatöz (PJS, JPS ve PHTS) polipozis sendromlarını içerir. Yaygın görülen kalıtsal sendromlar, ilgili genler ve kalıtım modelleri tablo 1'de listelenmiştir. Kolorektal kanser hastalarının yaklaşık olarak %30'unda ailede malignite öyküsü vardır. Birinci derece akrabasında hastalık bulunanlarda risk 2-4 kat kadar artar. Artan risk, birinci derece akrabaların ötesine dek uzanır. Bu durumun henüz tanımlanmamış kalıtsal mutasyonlara bağlı olması muhtemeldir[33].

SENDROM	GEN	KALITIM
Herediter Non-polipozis Kolorektal Kanser (HNPCC)	MLH1, MSH1, MSH6, MLH3, MSH3 ve PMS2	Dominant
Turcot Sendromu (TS)	MMR veya APC	Dominant veya Resesif
Ailesel Adenomatöz Polipozis (FAP)	APC	Dominant
MUTYH-ilişkili polipozis (MAP)	MUTYH	Resesif
Peutz-Jeghers Sendromu (PJS)	STK11/LKB1	Dominant
PTEN Hamartoma Tümör Sendromları (PHTS)	PTEN	Dominant
Jüvenil Polipozis Sendromu (JPS)	SMAD+-BMPR1A	Dominant
Polimeraz Düzeltme İlişkili Polipozis (PPAP)	POLD1-POLE	Dominant

Tablo 1. Kalıtsal kolorektal kanser sendromları, genleri ve kalıtımları [33]

En yaygın görülen kalıtsal sendrom, Lynch Sendromu olarak da bilinen HNPCC'dir. Tüm vakaların yaklaşık olarak %2-4'ünü oluşturur. Çoğu kalıtsal kolorektal kanser sendromlarında olduğu gibi dominant kalıtım gösterir. Sendroma sahip bireylerde kolorektal kanser gelişme riski 50 yaşına kadar yaklaşık %20, 70 yaşına kadar yaklaşık olarak %50'dir. Bu sendromda da erkeklerde kolorektal kanser gelişme riski kadınlara göre daha yüksektir. Bu bireylerde aynı zamanda özofagus, mide, ince bağırsak, endometrium ve over kanseri gelişme riski de artmıştır[34].

Ailesel poliposiz sendromu (FAP), ikinci en sık predispozan sendromdur. Tüm vakaların %1'den daha azını oluşturur. FAP'lı hastalarda 10-12 yaşlarında

gelişmeye başlayan binlerce prekanseröz kolorektal polip bulunur. Bu polipler büyüdükçe kanser gelişme riski artar ve 40 yaşına kadar yaklaşık %100'e yaklaşır. Atenüe FAP'ı olanlarda polip sayısı 100'den azdır, ancak kolorektal kanser gelişimi için yüksek risk devam eder. MUTYH-ilişkili polipozis sendromu klinik olarak daha az tanımlanmıştır[35].

Peutz-Jeghers sendromu (PJS), jüvenil polipozis sendromu (JPS) ve PTEN hamartom tümör sendromu gibi durumlarda gelişen hamartamatöz polipler nadir görülürler. Adenomatöz poliplerden farklı seyirleri vardır. Bu polipler adenomlarda olduğu gibi epitelde değil, lamina propriada başlar ve daha sonra epitele yayılım gösterir[36].

2.3.1.5.İnflamatuar Bağırsak Hastalıkları

İnflamatuar bağırsak hastalıkları (İBH), kolorektal kanser gelişme riski açısından HNPCC ve FAP'dan sonra üçüncü sırada yer alır. İBH'nın iki ana formu vardır; Crohn hastalığı ve ülseratif kolit. İBH'nın etyolojisi tam olarak bilinmemekle birlikte, gelişiminde genetik, immünolojik ve çevresel faktörlerin etkileşminin yer aldığı düşünülmektedir. Gastrointestinal sistemde kontrolsüz inflamasyon gelişimine neden olan kronik bir hastalıktır. Kronik inflamasyonun tümör gelişimini ve büyümesini desteklemesi nedeniyle, İBH'lı bireylerde kolorektal kanser gelişme riski sağlıklı bireylere oranla 2-6 kat daha fazladır ve bu risk hastalığın süresi, anatomik yaygınlığı ve şiddeti ile artar[37,38].

2.3.1.6.Kolesistektomi

Fizyolojik koşullarda safra salgısı yemeğe yanıt olarak periyodik salınım gösterir. Safra kesesi alınan bireylerde safra bağırsaklara devamlı olarak akar ve intestinal flora tarafından sekonder safra asitlerine dönüşümü artar. Sekonder safra asitleri reaktif oksiyen ve nitrojen ürünleri oluşturma potansiyeline sahiptir. Bunlar da hücre membranını bozar, DNA hasarını ve kolonik mukoza hücrelerinde apoptozu tetikler. Bu durum da artmış kolorektal kanser gelişimi ile sonuçlanır[39,40].

2.3.1.7.Abdominal Radyasyon Öyküsü

Çocukluk çağında abdominal radyasyon alan hastalarda, yetişkinlik çağında, çoğunluğu kolorektal kanser olmak üzere gastrointestinal sistem malignitelerinde önemli ölçüde artmış risk tespit edilmiştir. Radyasyon dozundaki her 10 Gy artış, kolorektal kanser gelişme riskini %70 oranında artırmaktadır[41]. Prostat kanseri nedeniyle prostat lojuna radyasyon tedavisi öyküsü olan hastalarda da radyasyon tedavisi olmayan hastalara oranla rektum kanseri riskinde artış bildirilmiştir[42].

2.3.2. Değiştirilebilir Risk Faktörleri

2.3.2.1. Diyet

Diyet, kolorektal kanser gelişimini artırabileceği gibi koruyucu etki de gösterebilir. Farklı gıdalar bağırsaklardaki mikroflora popülasyonu ve bağırsak inflamasyonu üzerinde farklı etkilere sahiptir[43].

Uluslararası Kanser Araştırma Ajansı (IARC), çoğunlukla kolorektal kanser üzerindeki risk etkisinden dolayı, işlenmiş eti (kürlenmiş, tütsülenmiş, tuzlanmış veya raf ömrünü artırmak için kimyasal maddeler eklenmiş et) kanserojen ve kırmızı eti muhtemelen kanserojen olarak belirlemiştir[26]. Çalışmalar düzenli kırmızı ve işlenmiş et tüketiminin kolorektal kanser gelişme riskini artırdığını göstermiştir. Günlük olarak yenen her 100 gr kırmızı etin kolorektal kanser gelişme riskini %17, günlük olarak yenen her 50 gr işlenmiş etin kolorektal kanser gelişme riskini %18 artırdığı tahmin edilmektedir[44].

Meyve ve sebze tüketimi, lif, kalsiyum ve D vitamini kolorektal kanser gelişimine karşı koruyucu etkiye sahiptir. Meyve, sebze ve kepekli tahıllarda yaygın olarak bulunan lif, dışkının geçiş süresini azaltır ve böylece olası kanserojen maddelere maruz kalmayı en aza indirdiği için özellikle koruyucudur. Folat takviyesi karsinojenezi inhibe etmesine rağmen mevcut tümörlerin büyümesini kolaylaştırır. Bireyler hamile olmadığı ya da metilentetrahidrofolat redüktaz (MTDFR) mutasyonu gibi metabolik bozukluk olmadığı sürece folat takviyesi önerilmez[45].

2.3.2.2. Obezite ve Fiziksel Hareketsizlik

Obezite ve fiziksel hareketsizlik kolorektal kanser gelişimine etki gösteren önemli davranışsal faktörlerdendir. Düzenli olarak fiziksel aktivite yapanlarda kolorektal kanser gelişme riski %25 daha düşükken, fiziksel hareketsiz bireylerde bu risk %50 daha fazladır. Fiziksek hareketsizlik kolorektal kanser gelişiminde kümülatif bir risk oluşturan obeziteyi de tetikler. Yağ dokusu en inflamatuar

dokulardan biridir ve salgıladığı sitokinler sindirim sistemi dışında diğer sistemlerde de kanser gelişimi riskini artıran karsinojenezi uyarır. Aynı zamanda fazla vücut ağırlığı metabolik süreçleri bozabilir ve mutajen serbest oksijen radikallerinin salınımını da artırır[26].

Obez erkeklerde ve kadınlarda sırasıyla kolon kanseri gelişme riski %50 ve %20, rektum kanseri gelişme riski %20 ve %10 daha fazladır. 5 kg'lık kilo alımı kolorektal kanser gelişme riskinde %3'lük bir artışa neden olmaktadır. Obezite ve fiziksel hareketsizlik yalnızca kolorektal kanser gelişme riskini artırmaz, aynı zamanda sağkalım oranlarını da azaltır[46,47].

2.3.2.3.Sigara

Sigara, kolorektal kanser da dahil olmak üzere birçok kanser türünün gelişimi için risk faktörüdür. Sigara içen kişilerde, içmeyenlere oranla kolorektal kanser gelişme riski 2-3 kat daha fazladır ve bu risk maruz kalınan doz ve maruz kalma süresi ile artmaktadır. Sigaranın, kolorektal kanser ilişkili ölümlerin yaklaşık %12'sinden sorumlu olduğu düşünülmektedir[24].

2.3.2.4.Alkol

Orta-ağır alkol tüketimi kolorektal kanser riskinde artış ile ilişkilidir. Günde 2-3 alkollü içki içen kişilerde risk %20 artarken, 3 içkiden fazla içen kişilerde bu risk %40'lara kadar çıkmaktadır. Bu risk artışı, erkeklerde muhtemelen alkol metabolizmasındaki hormona bağlı değişiklikler nedeniyle daha belirgindir[48].

2.3.2.5.Diyabet

Diyabet kronik hiperglisemi ile karakterize metabolik bir hastalıktır. Diyabetin kolorektal kanser de dahil olmak üzere birçok gastrointestinal kanser için bağımsız bir risk faktörü olduğu bilinmektedir. Tip 2 diyabetli bireylerde, kolorektal kanser gelişme riski sağlıklı bireylere oranla 2-3 kat daha fazladır. Tip 2 diyabet hastalarında kandaki insülin konsantrasyonu artar. Hiperinsülinemi, doğrudan kolonik hücre büyümesini uyaran, hücre büyümesini artıran ve hücre ölümünü azaltan mitojenik bir faktör olan insülin benzeri büyüme faktörü-1 (IGF-1) seviyesini artırarak kolorektal kanser gelişiminde rol oynayabilir. Ayrıca diyabet ile ilişkili kronik inflamasyon, karsinojenezi, malign dönüşümü, tümör büyümesini, invazyonu ve metastazı artıran tümör nekroz faktör alfa (TNF-α) ve interlökin-6 (Il-6) gibi proinflamatuar sitokinlerin salınımını da artırır[49,50].

2.3.2.6.İlaçlar

gibi non-steroid antiinfalamatuar ilaçlar (NSAİ), statin türevi kolesterol düşürücü ilaçlar, postmenopozal hormon replesman tedavisi, osteoporoz tedavisinde kullanılan bifosfonatlar, hipertansiyon tedavisinde kullanılan anjiotensin dönüştürücü enzim inhibitörleri (ACEİ) kolorektal kanser gelişme riskini azaltmaktadır[26].

2.4. Kolorektal Kanser Histopatolojisi

Kolorektal kanserlerin %90'dan fazlası kolon ve rektumun epitel hücrelerinden köken alan adenokarsinomlardır. Kolorektal kanserin diğer bazı

nadir türleri nöroendokrin, skuamöz hücreli, adenoskuamöz, iğsi hücreli ve andiferansiye karsinomlardır[51]. Kolorektal kanserler tipik olarak iyi huylu, prekanseröz poliplerden gelişir. Polipler bağırsak mukozasında lümene doğru çıkıntı yapan anormal lokalize hücre büyümeleri ve kümelenmeleridir. Polipler saplı ve sapsız olabilir[52].

Polipler histolojik olarak iki ana gruba ayrılırlar: neoplastik olmayan polipler (hamartamatöz, hiperplastik ve inflamatuar polipler) ve neoplastik polipler (adenomatöz polipler). Adenomatöz polipler önemlidir, çünkü bunların malign dönüşüm potansiyeli vardır. Bu poliplerdeki bölünen hücrelerde zamanla genetik değişiklikler meydana gelir ve polipler kolorektal kanserin ayırt edici özelliği olan bağırsak duvarını invaze etme yeteneği kazanır. Bu genetik değişikliklerin devam etmesine bağlı olarak lokal lenf nodlarına ve uzak metastatik bölgelere yayılım gözlenebilir. Poliplerin yalnızca küçük bir kısmı malign karakter kazanır. Kolorektal kanserin yaklaşık olarak %95'i adenomatöz poliplerden gelişir. Ancak adenomatöz poliplerin yaklaşık %5'i kolorektal kansere ilerler. Kolorektal kansere ilerleyenlerde de bu süreç birkaç yıl ile on yıl arasında değişiklik gösterir[52,53].

Kolorektal kansere ilerleme potansiyeline sahip iki temel polip vardır; adenomlar ve sesil serrated polipler[52]. Adenomlar yapısal özelliklerine göre üç alt gruba ayrılırlar: tübüler, villöz ve tübülovillöz adenomlar. Tübüler adenomlar, basit kript benzeri displastik bezlerden oluşur ve villöz içeriği %25'den daha azdır. Villöz adenomların parmak benzeri çıkıntılara benzeyen villöz içerikleri %75'ten daha fazladır. Tübülovillöz adenomlar %25-%75 villöz bileşenli ara lezyonlardır. Büyük boyutlu (1 cm'den büyük), ağırlıklı olarak villöz bileşen içeren ve yüksek

dereceli displazi bulunan adenomların kolorektal karsinoma ilerleme riski daha fazladır[51].

Sesil serrated polipler (SSP), daha öncesinde hiperplastik polip grubunda olan, yakın zamanlarda kolorektal kansere ilerleme riskinin olduğu saptanan, sapsız, tırtıklı görünümlü lezyonlardır. Klasik adenomlarda yer alan displazik özellikleri göstermezler ancak malignite potansiyellerinden dolayı hiperplastik poliplerden ayırt edilmeleri gerekir. Klasik adenomlardan farklı olarak sağ kolonda yerleşme eğilimindedirler ve kadınlarda daha sık görülürler[51-53].

Polipten kansere histopatolojik ilerleme bir dizi genetik ve epigenetik değişikliklerin birikimi sonucu gelişir. İki ana genetik yol vardır. Klasik adenomlar ile ilişkili kromozomal instabilite yolu tüm sporadik kanserlerin %65-70'inde görülür ve bir dizi biriken mutasyon ile karakterizedir. İlk gelişen mutasyonlar, hücre bölünmesi sırasında kromozom ayrılmasını etkileyen APC geni içindedir. Daha sonrasında hücre büyümesi, farklılaşması, hareketliliği ve hayatta kalmasını azaltan KRAS onkogeninde mutasyonlar meydana gelir. Bu mutasyonlar zamanla transkripsiyon ve apoptozun ana düzenleyicisi olan p53'ün işlev kaybına neden olabilir. Böylece karsinojenez ile sonuçlanan çeşitli hücresel işlevler etkilenir[54].

SSP'lerde kansere ilerleme, BRAF genindeki büyüme sinyalinin değişmesi ve apoptoz kaybı ile sonuçlanan mutasyon ile başlama eğilimindedir. KRAS mutasyonları SSP'lerde de görülebilir ancak sıklığı daha azdır. SSP bazlı kolorektal kanserlerde görülen bir diğer yaygın epigenetik değişiklik, anormal gen promotör

bölgesindeki hipermetilasyoudur. Bu durum gen transkripsiyonunu inhibe ederek etkilenen genleri işlevsel olarak kapatır[55,56].

Kolorektal kanserlerde genetik bozukluklara yol açan bir diğer mekanizma, DNA onarım genlerinin bozulmasının neden olduğu mikrosatellit instabilitedir (MSI). MSI, kısa, kodlanmayan bölgelerde tekrarlayan DNA dizilerinin eşit olmayan bir şekilde kopyalanmasına ve ek genetik mutasyonlara karşı duyarlılığın artmasına neden olur. MSI, hem adenomatöz poliplerde hem de SSP'lerde görülebilir[57].

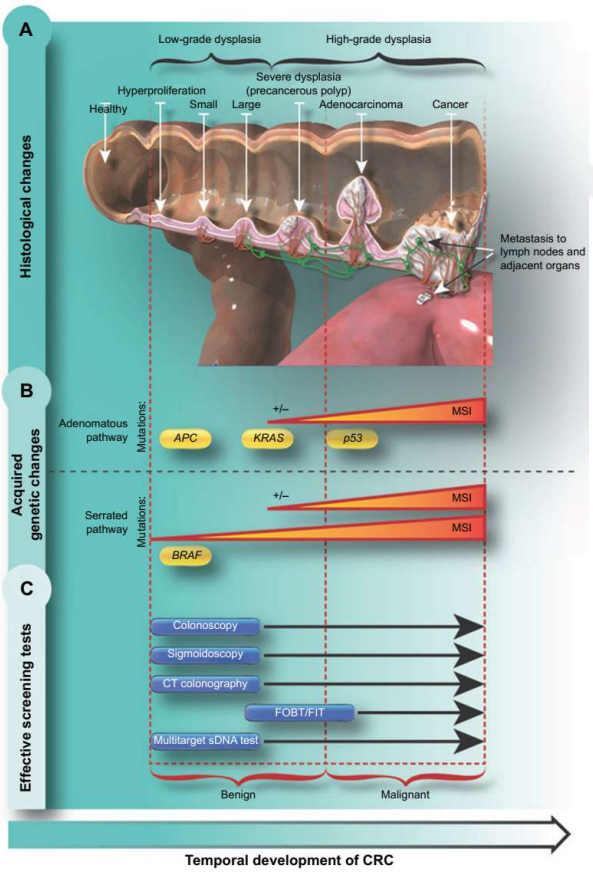

Şekil 8. Kolorektal kanser gelişimi. (A) Kolorektal kanserlerdeki histolojik değişiklikler, (B) genetik mutasyonlar, (C) etkin tarama testleri. [52]

2.5. Kolorektal Kanserin Klinik Özellikleri

Kolorektal kanser erken dönemde asemptomatik olma eğilimindedir. Semptomlar daha ileri dönemlerde daha yaygın ve belirgindir. En sık görülen semptomlar; abdominal ağrı, bağırsak alışkanlıklarında değişiklik, kanlı dışkılamadır. Bulantı, kusma, halsizlik, iştahsızlık ve abdominal distansiyon daha az sıklıkla görülür. Semptomlar kanserin konumuna, boyutuna ve metastaz varlığına bağlıdır. Kısmi veya tam tıkanıklık, lümenin daha dar olması ve dışkının su içeriğinin azalması nedeniyle sol kolon kanserlerinde sağ kolona göre daha fazladır. Kısmi tıkanıklık kabızlık, bulantı, şişkinlik ve karın ağrısına neden olur. Ancak bazen paradoksal olarak dışkı tıkanıklığının ötesine geçerek aralıklı ishale de neden olabilir[58].

Distal yerleşimli kanserler bazen taze büyük kanamalara neden olabilir. Proksimal yerleşimli kanserlerde bu bulgu daha nadirdir, çünkü kan dışkıyla karışır ve kolondan geçişi sırasında kimyasal olarak bozulur. Proksimal kanserlerde kanama daha çok gizli kanama şeklinde olma eğilimindedir ve hastalar demir eksikliği anemisi ile başvurabilirler. Anemiye bağlı halsizlik, yorgunluk, nefes darlığı ve çarpıntı gibi ikincil semptomlar da görülebilir[59].

Çok aşağıda yerleşim gösteren rektum kanserlerinde anal sfinkter invazyonuna bağlı olarak anal ağrı ve ağrılı dışkılama görülebilir[60] Hastalığın metastatik yayılımına bağlı bulgular da izlenebilir. Lenfatik yolla yayılmaya bağlı sol supraklaviküler lenf nodu (Wirchow nodülü) fizik muayenede palpe edilebilir. Karaciğer metastazlarına bağlı karaciğerde hepatomegali ve palpe edilebilir kitle

saptanabilir. Karaciğer metastazlarına bağlı gelişen hipoalbüminemiye ve peritoneal karsinomatozise bağlı abdominal asit gelişebilir. Metastatik hastalığa bağlı olarak, istemsiz kilo kaybı, anoreksi, kas zayıflığı ve kötü sağlık hissi dörtlüsü ile karakterize kanser kaşeksisi görülebilir[58].

2.6. Kolorektal Kanserde Tanı

Kolorektal kanser olduğundan şüphelenilen bireylerde birinci basamak değerlendirme hasta hikeyesinin alınmasını ve karın için fizik muayene yapılmasını içerir. Muayene sırasında kolorektal kanser yönünden aile öyküsü sorulmalı, risk faktörleri değerlendirilmeli ve ardından uygun tanı yöntemi seçilmelidir. Kolorektal kanser saptanmasında başka bir yol da çeşitli tarama programlarıdır. Bu programlar prevelansın daha yüksek olduğu batı ülkelerinde daha sık uygulanmaktadır ve 50-75 yaş arasındaki bireylerin de taranmasını içerir. Tarama yöntemlerinin çoğu, hemoglobin için dışkı immünokimyasal testi (FIT), guaiak dışkıda gizli kan testi (gGGK), optik kolonoskopi (OK), esnek sigmoidoskopi (FS) ve dijital rektal muayeneyi (DRE) içerir[61,62].

Endoskopi (kolonoskopi, sigmoidoskopi ve rektoskopi) kolorektal kanser tanısının temelini oluşturur. Kolonoskopi, kolorektal kanser tanısı için duyarlılığı ve özgüllüğü yüksek olan bir prosedürdür. Kolonoskopi, kalın bağırsağın tamamını ve ince bağırsağın terminal kısmını değerlendirmeyi sağlar. Değerlendirme sırasında biyopsi alınması ve ardından materyalin histopatolojik olarak değerlendirilmesi mümkündür. Yüksek kaliteli bir kolonoskopi, yeterli bağırsak hazırlığı kriterlerini taşımalı, çekumun tam muayenesini içermeli, polipin tam

olarak çıkarılmasına dikkat edilmeli ve kabul edilebilir adenom saptama oranı olan bir kolonoskopist tarafından yapılmalıdır. Esnek sigmoidoskopi, sol kolonun değerlendirilmesini, gerekirse ve mümkünse poliplerin çıkarılmasını sağlar. Kolonoskopi gibi muayene için kapsamlı bir hasta hazırlığı gerektirmez[24,63].

Kolon kapsül endoskopisi, geleneksel kolonoskopinin yapılamadığı ve hasta için kontrendike olduğu veya hasta tarafından reddedildiği durumlarda orta dereceli kolorektal kanser riski tanıyan hastalarda alternatif olarak kullanılabilir. Yeni nesil kapsüllerin geliştirilmesi ile tüm kolonun iyi bir duyarlılık ve özgüllük ile görüntülenmesi sağlanabilmektedir, ancak görüntüleme sırasında biyopsiye izin vermez[64].

Bilgisayarlı tomografi kolonografi, girişimsel olmayan, hızlı bir radyolojik görüntüleme testidir. Alarm semptomu olsun veya olmasın, kolorektal kanseri şüphesi olan hastalarda kolorektal kanser tanısı için alternatif bir radyolojik tetkik olarak kullanılabilir. Bu yöntemin genel duyarlılığı kolonoskopi ile karşılaştırılabilir, ancak 8 mm'den küçük poliplerin saptanmasında duyarlılığı kolonoskopiden belirgin olarak düşüktür[63].

Kolorektal kanser tanısı histopatolojik olarak konulduktan sonra, hastalığın evrelemesi ve tedavi kararının şekillendirilmesi amacı ile, toraks, abdomen ve pelvisi içerisine alan BT, pelvik MR, rektum kanseri için endorektal USG ve metastaz yönünden şüpheli vakalarda tüm vücut PET-BT/MR görüntülemeleri yapılmalıdır[24].

2.7. Kolorektal Kanserde Evreleme

Kolorektal kanserin evrelemesinde American Joint Committee on Cancer/Union International Cancer Control (AJCC/UICC) tarafından yayınlanan ve 2017 yılında revize edilen (8. Baskı) primer tümörün özellikleri (T), bölgesel lenf nodlarının durumu (N) ve uzak metastaz durumu (M) değerlendirilmesi yapılan TNM evreleme sistemi yaygın olarak kullanılmaktadır. TNM evreleme sistemi kolorektal kanserde prognozu öngören ve tedavi kararını belirleyen en önemli faktördür[65].

Rektum kanserinin evrelemesinde operasyon öncesi adjuvan veya neoadjuvan tedavi alacak hastalarda görüntüleme yöntemleri ile yapılan TNM evrelemesi klinik TNM evresi olarak adlandırılır (cTNM, yeni tanı almış ve tedavi almamış hastalar). Eğer hasta tedavi öncesi rezeksiyon yapılmışsa patolojik TNM evresi (pTNM, yeni tanı almış ve tedavi öncesi rezeksiyon yapılmış) ve neoadjuvan tedavi alan hastalarda tedavi sonrası TNM evrelemesi (ypTNM) kullanılır[65].

Kolorektal kanser için TNM evreleme sisteminde T kategorisi tümörün kolon veya rektum duvarındaki invazyon derinliğini değerlendirir (Tablo 3). N kategorisi bölgesel lenf nodların sayısının (Tablo 4), M kategorisi ise uzak metastaz varlığının (Tablo 5) belirlenmesi ile tamamlanır[65].

Bölgesel lenf nodları, kolon ve rektumu seyreden ana damarların seyri boyunca, marjinal arterlerin vasküler arkları boyunca ve kolona bitişik yani kolonun mezokolik sınırları boyunca bulunur. Spesifik olarak bölgesel lenf düğümleri, perikolik ve perirektal/mezorektal olarak adlandırılırlar ve ayrıca ileokolik, sağ

kolik, orta kolik, sol kolik, inferior mezenterik, süperior rektal (hemoroidal) ve internal iliak arterler boyunca bulunurlar (Tablo 2)[65].

Segment	Bölgesel Lenf Nodu
Çekum	Perikolik, ileokolik, sağ kolik
Çıkan kolon	Perikolik, ileokolik, sağ kolik, orta koliğin sağ dalı
Hepatik fleksura	Perikolik, ileokolik, sağ kolik, orta kolik
Transvers kolon	Perikolik, orta kolik
Splenik fleksura	Perikolik, sol kolik, orta kolik
İnen kolon	Perikolik, sol kolik, sigmoid, inferior mezenterik
Sigmoid kolon	Perikolik, sigmoid, süperior rektal, inferior mezenterik
Rektosigmoid	Perikolik, sigmoid, süperior rektal, inferior mezenterik
Rektum	Mezorektal, süperior rektal, inferior mezenterik, internal iliak, inferior rektal

Tablo 2. Kolon segmentlerinin ve rektumun bölgesel lenf nodları [65]

T Kategorisi	T Kriteri
Tx	Değerlendirilemeyen primer tümör
T0	Primer tümör için kanıt yok
Tis	Karsinoma insitu, intramukozal karsinom (muskolaris mukozaya uzanım olmadan lamina propria tutulumu
T1	Tümör submukozaya invaze (muskularis mukoza tutulumu var ancak muskularis propria tutulumu yok
T2	Tümör muskularis propriaya invaze
T3	Tümör muskularis propria yoluyla perkolorektal dokulara invaze
T4	Tümör visseral peritonu invaze etmiş veya komşu organ veya yapılara invaze/yapışık
T4a	Tümör visseral peritona invaze (tümör yoluyla bağırsağın perforasyonu ve enflamasyon alanları yoluyla tümörün visseral periton yüzeyine sürekli invazyonu dahil)
T4b	Tümör direkt olarak komşu organlara invaze veya yapışık

Tablo 3. Kolorektal kanser TNM evreleme sistemine göre T kategorileri [65]

N Kategorisi	N Kriteri
Nx	Bölgesel lenf nodları değerlendirilememiş
N0	Bölgesel lenf nodu metastazı yok
N1	Bir ila üç bölgesel lenf nodu pozitif (lenf nodlarındaki tümör >2 mm'dir) veya herhangi bir sayıda tümör depoziti mevcut ve tanımlanabilir tüm lenf nodları negatif.
N1a	Bir bölgesel lenf nodu pozitif
N1b	İki veya üç bölgesel lenf nodu pozitif
N1c	Bölgesel lenf nodu yok ancak; Subserozada Mezenterde Periton ile örtülü olmayan perikolik veya perirektal/mezorektal dokuda tümör depoziti var
N2	Dört veya daha fazla bölgesel lenf nodu pozitif
N2a	Dört ila altı lenf nodu pozitif
N2b	Yedi veya daha fazla lenf nodu pozitif

Tablo 4. Kolorektal kanser TNM evreleme sistemine göre N kategorisi [65]

M Kategorisi	M Kriteri
M0	Görüntüleme ile uzak metastaz yok (Bu kategori patologlar tarafından tanımlanmamıştır.)
M1	Bir veya daha fazla uzak bölge/organ metastazı var veya peritoneal metastaz var
M1a	Peritoneal metastaz olmaksızın bir organ veya bölge metastazı var
M1b	Peritoneal metastaz olmaksızın iki veya daha fazla organ veya bölge metastazı var
M1c	Tek başına ya da diğer organ veya bölge metastazları ile birlikte peritoneal metastaz var

Tablo 5. Kolorektal kanser TNM evreleme sistemine göre M kategorisi [65]

T Kategorisi	N Kategorisi	M Kategorisi	Evre
Tis	N0	M0	0
T1, T2	N0	M0	I
T3	N0	M0	IIA
T4a	N0	M0	IIB
T4b	N0	M0	IIC
T1-T2	N1/N1c	M0	IIIA
T1	N2a	M0	IIIA
T3-T4a	N1/N1c	M0	IIIB
T2-T3	N2a	M0	IIIB
T1-T2	N2b	M0	IIIB
T4a	N2a	M0	IIIC
T3-T4a	N2b	M0	IIIC
T4b	N1-N2	M0	IIIC
Herhangi bir T	Herhangi bir N	M1a	IVA
Herhangi bir T	Herhangi bir N	M1b	IVB
Herhangi bir T	Herhangi bir N	M1c	IVC

Tablo 6. Kolorektal kanser için AJCC prognostik evreleri [65]

2.8. Rektum Kanserinde Tedavi Öncesi Evreleme

kanserinde tümör yayılımının tedavi öncesinde değerlendirilmesi hastanın uzun dönem prognozunu öngörmek için önemlidir. Hem erken hem de lokal ileri rektum kanserinde tümör yayılımının belirlenmesi, hastanın cerrahi için uygunluğunun belirlenmesi, neoadjuvan veya adjuvan kemoradyoterapiye yönlendirilmesi ve tekrarlayan hastalığın çıkarılabilirliğini değerlendirerek multidisipliner bir yaklaşımın formüle edilebilmesi için gerekli hale gelmiştir. Rektum kanserinin lokal ve uzak görüntülemesinde endorektal ultrason (ERUS), bilgisayarlı tomografi (BT), manyetik rezonans görüntüleme (MR) ve pozitron

emisyon tomografisi-bilgisayarlı tomografi/manyetik rezonans görüntüleme (PET-BT/MR) yöntemleri kullanılır[66,67].

Endorektal Ultrason:

ERUS, endoskopik biyopsi prosedürü ile eş zamanlı olarak gerçekleştirilebildiğinden sıklıkla rektum kanserinin evrelemesi için kullanılabilir. T1, T2, T3 ve T4 lezyonların saptaması için duyarlılığı sırası ile %76, %75, %88 ve %87'dir. Operatör bağımlı bir işlemdir. Büyük hacimli, distal yerleşimli ve stenotik lezyonların evrelemesi, sınırlı görüş alanı ve probların lezyonu geçememesi nedeni ile zor olabilir[68]. ERUS'un en önemli faydası, radikal rezeksiyon yerine transanal cerrahi için erken evre rektum kanserinin uygunluğunu belirlemektir[69]. ERUS, peritümöral enflamasyon ile transmural tümör infiltrasyonunu güvenilir bir şekilde ayırt edemez. Bu durum T2 tümörlerin T3 tümör olarak evrelenmesine ve tedavi rejiminin değişmesine neden olabilir[70].

ERUS ile N evrelemesi zordur ve doğruluk oranları T evrelemesine göre daha düşüktür. Yuvarlak şekil, peritümöral yerleşim, boyut ve hipoekojenite gibi ERUS ile tespit edilebilen morfolojik özellikler malign lenf nodları ile ilişkilendirilebilse de bu özelliklerin duyarlılık ve özgüllüğü düşüktür. ERUS ile yalnızca perirektal ve mezorektal lenf nodları değerlendirilebilir, bu da yöntemin tarama kapasitesini sınırlar[66].

Bilgisayarlı Tomografi:

T evrelemesinin doğruluğu ERUS ve MR'dan daha düşüktür. Ayrıca mezorektal fasya BT'de MR'da olduğu kadar iyi görülmez ve CRM tutulumunun

doğru bir şekilde tahmin edilmesini zorlaştırır. Bu nedenlerden dolayı rektum kanserinin lokal evrelemesinde BT önerilmez. Ancak ERUS ve MR yapılamayan durumlarda kontrastlı BT kabul edilebilir bir alternatif olarak uygulanabilir[71]. BT, T evrelemesinde %58-64'lük ve N evrelemesinde %76'lık bir doğruluğa sahiptir[72].

Primer rektum kanserinin değerlendirilmesinde BT'nin ana rolü sistemik evrelemedir. Toraks, abdomen ve pelvise yönelik alınan kontrastlı BT görüntüleri kılavuzlarda rektum kanserinin sistemik evrelemesi için önerilmektedir[4,5]. Rektum kanseri hastalarının %10-20'sinde akciğer metastazı gelişir ve toraks BT bu metastazları belirlemek için muhtemelen en iyi yöntemdir. Toraks BT, rektum kanseri hastalarının yaklaşık olarak dörtte birinde küçük belirsiz akciğer lezyonları tespit eder ve bunların sadece %10'u sonraki değerlendirmelerde metastaz olarak doğrulanır. Aralıklı olarak yapılan toraks BT incelemesi, bu hastaların tanımlanması için de iyi bir yoldur[73]. BT'nin kolorektal kanserin karaciğer metastazlarını saptamadaki duyarlılığı MR ile benzerken (%83,6'ya karşılık %88,2), FDG PET'ten anlamlı olarak daha düşüktür (%94,1). Ancak BT, yaygın kullanılabilirliği ve düşük maliyeti nedeniyle kılavuzlarda ilk sıra görüntüleme yöntemi olarak önerilmektedir[74].

Manyetik Rezonans Görüntüleme:

MR, hem primer hem de rekürren rektum kanserinin lokal evrelemesi için en uygun modalite haline gelmiştir. MR görüntülemenin rolü primer tümörün değerlendirilmesinde sadece T ve N evresi ile sınırlı kalmaz. Hastalıksız ve genel sağkalım oranlarını etkileyen CRM ve EMVI durumu, ekstramural invazyon

derinliği, devamlı olmayan ekstramural vasküler yayılım varlığı/birikintileri, müsin varlığı, preoperatif tedaviye tümör yanıtının değerlendirilmesi gibi faktörler hakkında da bilgi sağlar. Nüks rektum kanserinde de pelvis içerisindeki tümör kapsamının tanımlanmasına, lokal nüksün değerlendirilmesine ve hastalığın rezektabilitesinin tahmin edilmesine yardımcı olur[67].

MR ile primer rektum kanserinin değerlendirmesinde ilk basamak tümörün lokalizasyonunun ve anorektal bileşkeden uzaklığının belirlenmesidir. Özellikle üst rektal yerleşimli tümörler ile distal sigmoid yerleşimli tümörlerin ayırımının yapılması önemlidir. Çünkü distal sigmoidde yerleşim gösteren tümörler kolon kanseri gibi tedavi edilir[75].

T evresinin değerlendirilmesinde MR'ın duyarlılık, özgüllük ve doğruluğu sırası ile %87, %75 ve %85 olarak tanımlanmıştır[76]. Brown ve arkadaşları tarafından MR'da T evrelemesi ile ilgili önemli görüntüleme kriterleri şu şekilde özetlenmiştir:

T1: submukozada düşük sinyal ve submukozal tabakanın kas tabakasına yayılmayan anormal sinyal ile yer değiştirmesi

T2: muskularis propria içerisinde orta düzeyde sinyal değişikliği

T3: geniş tabanlı çıkıntı veya nodüler projeksiyon veya dış kas tabakasının ötesine uzanan orta derecede sinyal değişikliği

T4: anormal sinyalin periton boyunca veya komşu organa yayılması

T2 tümörde muskularis proprianın dış kenarı sağlam kalacak, T3 hastalıkta ise bozulacaktır[77].

MR görüntülemenin T evrelemesinde nispeten yetersiz olduğu konu desmoplastik reaksiyon nedeniyle T2 ve T3 tümörleri ayırmada karşımıza çıkar. MR görüntüleme, T2 tümörlerde görülen perirektal yağ planlarında yalnızca fibrozisin neden olduğu spikülasyonu, T3 tümörlerde görülen tümör içeren fibrozisin neden olduğu spikülasyondan ayırt edemeyebilir ve primer tümörün T evresini artırabilir. Evrenin olduğundan daha düşük değerlendirilmesi daha az sıklıkla görülür ve genellikle mezorektal yağ planlarındaki mikroskobik tümör odakları ile ilişkilidir[7].

MR'ın N kategorisi için tanısal doğruluğu T kategorisinden daha düşüktür. MR'ın metastatik lenf nodlarını tespit etmede tanısal doğruluğu tek başına boyut kriteri kullanıldığında %55 ila %78 arasında değişmektedir. Ancak 5 mm'den küçük lenf nodlarında da malign hastalık bulunabilir. Boyut ile birlikte yuvarlak şekil, düzensiz kenarlar ve heterojen sinyal özellikleri gibi morfolojik karakterler de kullanıldığında tanısal doğruluk artar (%85 duyarlılık ve %97 özgüllük)[75].

Mezorektal fasya (MRF), total mezorektal cerrahide diseksiyon düzlemine karşılık geldiğinden, sirkümferensiyal rezeksiyon marjininin (CRM) durumunu belirleyen tümör ve MRF arasındaki ilişkiyi doğru bir şekilde değerlendirmek MR görüntülemenin klinik olarak en önemli faydasıdır. MR görüntüleme ile 1 mm veya daha düşük olarak ölçülen marjinin, patolojik CRM tutulumu ve kötü prognoz ile ilişkili olduğu gösterilmiştir. MR görüntüleme ile tanımlanan 1 mm veya daha

küçük marjini olan vakalarda patolojik CRM oranı %53 iken 1-5 mm olan vakalarda bu oran %7-8'e kadar düşmektedir. 5 yıllık lokal nüks oranı marjini 1 mm ve daha küçük olan hastalarda %20 iken, daha büyük marjini olanlarda bu oran %4-8 arasındadır[78,79].

Alt rektumda mezorektum incelir. Orta ve üst rektuma göre mezorektal yağın kalınlığı daha azdır ve bu durum da MRF invazyonu olasılığının artmasına neden olur. Alt rektumda anorektal bileşke seviyesinin üzerinde bir seviyede, MRF levator kasına yaklaştıkça çok incelir ve bu seviyede CRM durumuna levator kasına olan en kısa mesafe ölçülerek karar verilir. Ek olarak alt rektum kanserlerinde anal sfinkter kompleksinin de dikkatli bir şekilde değerlendirilmesi gerekir. İnternal anal sfinkter, rektumun sirküler kaslarının devamı olmasına rağmen, internal anal sfinkterin invazyonu tümörü T3 kategorisi yapar (orta ve üst rektumda kas tabakasının invazyonu T2'dir). Sfinkter komplesi invazyonu olan hastalar kesin cerrahiden önce neoadjuvan KRT için uygundur. Bu nedenle alt rektum kanserlerinde internal ve eksternal anal sfinkterlerin, sfinkterler arası boşluğun ve levator kasının durumu dikkatle değerlendirilmelidir[80].

Ekstamural venöz invazyon (EMVI), muskularis proprianın ötesindeki damarlarda tümör hücrelerinin varlığı olarak tanımlanır. EMVI, kötü prognostik faktördür ve metastatik hastalığın, artmış tümör nüksünün, operasyon öncesi neoadjuvan KRT'ye zayıf yanıtın, daha düşük sağkalım oranlarının bir öngörücüsüdür. Bu nedenle EMVI'nin tanımlanması, operasyon öncesi risk sınıflamasının doğru yapılmasını ve uygun tedavi yaklaşımının belirlenmesini

sağlar. MR görüntüleme, EMVI'nin tespit edilmesinde %77'lik duyarlılık ve %85,8'lik özgüllük ile iyi bir tanısal performansa sahiptir[81,82].

Pozitron Emisyon Tomografisi:

FDG PET/BT, mezorektal fasya tutulumu gibi anahtar özellikleri BT'den daha iyi göstermediği ve nispeten diğer görüntüleme yöntemlerine göre pahalı olduğu için rektum kanserinin primer bölgesel evrelemesinde kullanılmaz[71]. Kim ve arkadaşlarının 30 hastada lokal lenf nodu evrelemesinin doğruluğunu değerlendirmek için FDG PET/BT ve MR'ı karşılaştırdığı ve altın standart olarak histopatolojik verileri kullandığı çalışmada, lenf nodlarını saptamada FDG PET/BT'nin MR'a göre daha yüksek duyarlılığa sahip olduğu (%83'e karşılık %67) ancak özgüllüğünün MR'dan daha düşük olduğu olduğu (%94'e karşılık %61) gösterilmiştir[83]. Diğer çalışmalarda da FDG PET/BT'nin göreceli olarak yüksek özgüllüğe, ancak düşük duyarlılığa sahip olduğu öne sürülmüştür[84]. FDG PET/BT'nin nispeten yüksek maliyeti ve mezorektal lenf nodu tutulumu için düşük duyarlılığı göz önüne alındığında sadece lenf nodu evrelemesi için önerilemez. Ancak FDG pozitif lenf nodlarının pozitif prediktif değerinin yüksek olduğu göz önünde bulundurulmalıdır.

FDG PET/BT, rektum kanserinin sistemik evrelemesine yardımcıdır. Karaciğer metastazlarının saptanmasında %93 duyarlılık ve %86 özgüllük ile performansı MR ile benzer, BT'den ise üstündür[85]. Akciğer metastazlarının saptanmasında FDG PET/BT'nin %99,1'lik yüksek bir özgüllüğü vardır, ancak çapı 1 cm'den küçük nodülleri tanımlamadaki sınırlı yeteneği nedeniyle yalnızca

%57'lik ortalama düzeyde bir duyarlılığa sahiptir. Yüksek çözünürlüklü BT 1 cm'nin altında kalan nodül tespitinde daha duyarlıdır, ancak bunları karakterize edemez. FDG PET/BT'nin akciğer metastazlarını değerlendirmedeki faydası 1 cm'in üzerindeki nodüllerin karakterize edilmesine yardımcı olmasıdır[71].

Yeni nesil PET/MR cihazlarının geliştirilmesi, lokal evrelemede kılavuzlarda birinci basamak görüntüleme yöntemi olan MR ile sistemik evrelemede metastazları saptamada oldukça başarılı olan PET'in tek bir görüntüleme seansında birleştirilmesi sağlanmıştır. MR görüntülemesinin T evrelemesi için referans görüntüleme yöntemi olmasına rağmen, PET ile kombinasyonu hem lezyon tespitini hem de primer tümörün sınırlarını ve muskularis proprianın ötesine yayılımını karakterize etmeye yardımcı olabilir[86].

Rektum kanserindeki MR merkezli tanısal sorunlardan biri küçük boyutlu lenf nodlarının karakterizasyonudur. 1 cm'den büyük lenf nodları kolaylıkla malign olarak sınıflandırılabilir, ancak lenf nodları 1 cm'den ve özellikle de 5 mm'den küçükse MR'ın lenf nodu karakterizasyonundaki özgüllüğü düşer. Küçük lenf nodlarında izlenen artmış metabolizma MR'dan daha yüksek özgüllüğe sahip gibi görünmektedir. Pelvise yönelik bölgesel PET/MR görüntülemelerinde MR sekansları ile birlikte alınan PET görüntülerinin daha uzun görüntüleme sürelerinin olması, özellikle 5 mm'den küçük olanlar başta olmak üzere küçük perirektal lenf nodlarının tespitinde daha yüksek duyarlılık ve özgüllük sağlamaktadır. Küçük perirektal lenf nodları için FDG PET'te pozitif hastalığı belirlemek için bir eşik değer olup olmadığı şu an için net değildir, ancak lenf nodlarının küçük boyutu ve

kısmi hacim etkisi göz önüne alındığında geri plandan daha yüksek FDG tutulumu genellikle pozitif olarak kabul edilir[75,83,86,87].

PET/MR, uzak organ metastazlarının saptanmasında karaciğer için referans görüntüleme yöntemi olan MR ile diğer organ metastazlarının başarılı bir şekilde değerlendirilmesini sağlayan PET'i birleştirir. 51 kolorektal kanser hastasında yapılan retrospektif bir çalışmada, PET/MR'ın kontrastlı BT'ye eklediği bilgiler ile hastaların %21'inde tedavi stratijisinin değişmesine katkıda bulunduğu gösterilmiştir[88].

Diğer onkolojik görüntülemelerde olduğu gibi rektum kanserinde de PET/MR'ın en önemli kısıtlılığı, solunum hareketleri ve akciğer parankiminin nispeten düşük proton yoğunluğu nedeniyle akciğer nodüllerinin gözden kaçırılmasıdır. PET'te görülen hipermetabolik lezyonların %95'inin MR'da karşılığı vardır. Ancak bu nodüllerin MR ile yapılan ölçümlerinin doğruluğunun ve tekrarlanabilirliğinin düşük olduğu göz önünde bulundurulmalıdır. Akciğere yönelik ultrakısa echo time (UTE) T2 sekansları ile solunum tetikli tekniklerin kombinasyonu küçük nodüllerin saptanmasında umut vaat etmektedir[89,90].

2.9.Rektum Kanserinde Tedavi Yaklaşımları

2.9.1. Neoadjuvan Tedavi

Son yirmi yılda, rektum kanseri hastalarının birincil tedavisinde cerrahi rezeksiyon veya kemoterapi ile birlikte veya tek başına neoadjuvan radyoterapi kullanımı giderek artmaktadır. Radyoterapi ile birlikte kemoterapinin verilme amacı, bölgesel radyoterapi duyarlılığını artırma ve tümör küçülmesini uyarma,

sonuç olarak da sfinkter koruma oranını iyileştirme ve patolojik tam yanıt oranlarını artırma potansiyeline sahip olmasıdır. Neoadjuvan kemoradyoterapi (KRT), şu anda T3-T4 tümörler ve T evresine bakılmaksızın lenf nodu pozitif olan tümörler için endikedir. Cerrahi öncesinde neoadjuvan tedavinin uygulanmasının, cerrahi sırasında tümör ekimi olasılığının azaltılması, akut toksisitenin azaltılması ve hastanın tedavi kürünü tamamlama olasılığının artırılması dâhil olmak üzere çeşitli potansiyel faydaları vardır[91].

2.9.2. Cerrahi Yaklaşımlar

Rektum kanserinin cerrahi yönetimi hasta ve tümör özelliklerine bağlıdır. Tedavi şemasının belirlenmesi için rektum kanserinin yerleşimi, hareketliliği, sfinktere yakınlığı ve pelvik taban durumu gibi klinik özelliklerinin cerrah tarafından değerlendirilmesi gerekir. Cerrahi seçenekler arasında tümörün lokal eksizyonundan rektumun ve ilişkili mezenterin ekziyonunu içeren radikal rezeksiyona kadar değişen çeşitli seçenekler mevcuttur[92].

Rektum kanseri cerrahisinin birincil amacı, tümörün ve çevresindeki mezorektumun tümörsüz bir sınırla (R0 rezeksiyon) tam olarak çıkarılmasını sağlamaktır. Bu prosedürün nüks ve genel sağkalım üzerinde en büyük etkiye sahip olduğu kanıtlanmıştır. Primer tümörün, ilişkili tüm lenfatikler ile birlikte embriyolojik fasyal düzlemler boyunca çıkarıldığı total mezorektal eksizyon (TME) küratif rezeksiyon için altın standart olmaya devam etmektedir. Açık, laparoskopik, el destekli, robotik ve transanal olmak üzere rezeksiyon için çeşitli seçenekler mevcuttur[92].

Lokal transanal eksizyon, küçük (<3 cm), distal yerleşimli (anal sınırın 8 cm içerisinde), lümenin <%30'u ile sınırlı, iyi-orta diferansiye ve nodal tutulum kanıtı olmayan yüksek derecede seçilmiş hastalarda bir seçenek olabilir[4]. Transanal minimal invaziv cerrahi, transanal endoskopik mikrocerrahi ve transanal endoskopik operasyon gibi transanal endoskopik cerrahi (TES) yaklaşımları, geleneksel transanal eksizyona kıyasla negatif mikroskobik sınırlar, daha düşük numune parçalanma oranı ve daha düşük nüks oranları ile tam bir rezeksiyon gerçekleştirme kabiliyetini artırmaktadır[93,94]. Ancak lokal eksizyon ve TES yaklaşımlarında lenfadenektomi yapılmamaktadır. Bu nedenle lokal eksizyonla morbiditede önemli oranda azalma sağlanmasına karşın, TME'ye göre daha yüksek pozitif cerrahi sınırlar ve bölgesel nüks, daha düşük genel sağkalım gibi olası risklere yol açmaktadır[95].

2.9.3. Sistemik Tedaviler

Metastatik hastalığı olan hastaların sağkalımı son yirmi yılda önemli ölçüde iyileşmiştir ve ortalama 30 aylık bir genel sağkalıma ulaşılmıştır. Sağkalımdaki bu iyileşme, oksaliplatin ve irinotekan gibi kemoterapötiklerin kullanımına, tümörün ve mikroçevresinin spesifik özelliklerine hitap eden hedefe yönelik ajanların geliştirilmesine ve karaciğer metastazlarının cerrahi rezeksiyonu dahil olmak üzere multidisipliner yaklaşımların benimsenmesine bağlanabilir.

Metastatik hastalığın birinci basamak tedavisi için kemoterapi protokolü tipik olarak lökovorin, 5-florourasil ve oksaliplatin (FOLFOX protokolü) veya irinotekan (FOLFORI protokolü) kombinasyonudur. FOLFOX rejimindeki 5-

florourasil, kapesitabin ile değiştirilebilir, ancak kapesitabin ve irinotekanın kombinasyonu FOLFORI'den daha toksiktir. Lökovorin, 5-florourasil, oksaliplatin ve irinotekan içeren üçlü (FOLFOXIRI protokolü) ve ikili kemoterapi rejimleri, tek ajan floroprimidin ile karşılaştırıldığında tümör büyümesinin kontrolünü daha iyi sağlar. Bununla birlikte yaşlı ve zayıf hastalar tek ajan floroprimidin ve bevacizumab gibi VEGF-A hedefli ajanların kombinasyonundan fayda görebilir. Bu kombine kemoterapi rejimlerinin yanı sıra metastatik kolorektal kanser hastalarında hedefe yönelik ajanlar da kullanılabilmektedir. Bunlar özellikle EGFR'ye karşı monoklonal antikorlar (setuksimab ve panitimumab), VEGF-A'ya karşı monoklonal antikorlar (bevacizumab) ve çoklu proanjiyojenik büyüme faktörlerini (aflibercept) ve küçük molekül bazlı multikinaz inhibitörlerini (regorafenib) içerir[96].

2.10. Pozitron Emisyon Tomografisi (PET)

PET, nükleer tıpta onkolojik ve nörolojik görüntülemeler başta olmak üzere birçok alanda kullanılan tanısal bir görüntüleme modalitesidir. Teknolojisinin devamlı gelişmesi, kullanımının ve erişilebilirliğinin son yıllardaki hızlı artışı ile hasta yönetimindeki önemi artmaktadır.

PET görüntülemesinde pozitron yayan radyofarmasötikler kullanılır. Kullanılan radyofarmasötik ile ilişkili fonksiyonel ve biyokimyasal süreçlerin üç boyutlu olarak görselleştirilmesini ve sayısallaştırılmasını sağlayan, girişimsel olmayan, tomografik bir görüntüleme yöntemidir. PET görüntülemesinde en çok

kullanılan radyofarmasötik, ^{18}F ile etiketlenmiş glikoz analoğu olan ^{18}F FDG (2-deoksi-2(^{18}F)-fluoro-D-glikoz)'dir.

2.10.1. Pozitron Emisyon Tomografisinin Çalışma Prensibi

PET'in çalışma prensibi temel olarak pozitronların uğradığı anhilasyon olayına dayanmaktadır. Anhilasyon, negatif yüke sahip bir elektronun pozitif yüke sahip bir pozitron ile biraraya gelmesiyle, birbirine 180° açıyla zıt yönlere hareket eden 511 kiloelektron-volt (kev) enerjili iki adet gama fotonunun oluşmasıdır. Bu olay, PET görüntülemede SPECT'ten farklı olarak karşılıklı yerleştirilen iki adet dedektör ile tek bir olay olarak tespit edilir. Eğer bu fotonlar dedektörlerce aynı zamanda tespit edilirse (koinsidans), olayın dedektörleri birleştiren hayali bir çizgi (LOR – line of response) üzerinde gerçekleştiği kabul edilir. Böylece fotonların yönü belirlenmiş olur, SPECT'teki gibi absorbtif kolimasyon kullanılmaz. PET görüntülemesinin temelinde anhilasyon koinsidans saptama denilen bu olay yatar (Şekil 9). PET görüntülemesinde bir fotonun kabul edilip kullanılabilmesi için, belirli enerji penceresinde olması (en ideali 511 kev) ve başka bir dedektöre kısa bir zaman penceresinde (6-12 nanosaniye) ulaşan bir foton ile eşleşmesi gerekir[97].

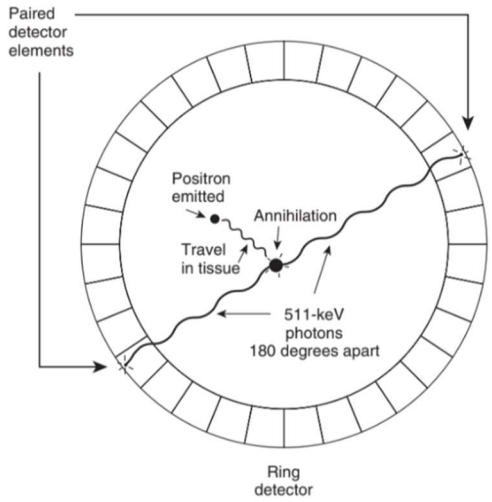

Şekil 9. Anhilasyon olayı ve koinsidas saptama [97]

Gerçek koinsidans olayı, pozitronun anhilasyonu ile oluşan her iki fotonun da dedektörlere ulaşmasıdır. Dedektöre ulaşan foton eşleşmemiş ise bu tek olay olarak adlandırılır ve ihmal edilir. Bu durum anhilasyon ile oluşan fotonlardan birinin saçılma veya absorbe edilme sonucunda kaybolması nedeniyle olabileceği gibi, anhilasyon olmadan dedektöre ulaşan tek gama fotonu nedeniyle de olabilir. Gerçek koinsidans haricinde, istenmeyen iki koinsidans tipi vardır: saçılım tipi koinsidans ve rastgele tip koinsidans. Saçılım tipi koinsidansta, vücudun farklı bölgelerinde oluşan anhilasyon fotonlarından birinin ya da her ikisinin dokular ile etkileşime girerek Compton saçılmasına uğramasıyla gerçekleşir. Fotonlar kendi yollarından sapar ve dedektörlere aynı zaman penceresinde ulaşırlar. Bunun sonucunda da koinsidans olarak kayıt edilirler. Rastgele tipte ise, farklı anhilasyon olaylarından oluşan farklı iki foton aynı zaman penceresinde dedektörlere ulaşırlar ve koinsidans olarak kayıt edilirler.

Saçılım tipi ve rastgele tip koninsidanslar, arka plan aktivitesi artırır, görüntü kontrastını azaltır ve sonuç olarak görüntü kalitesi düşer. Bu koinsidansları azaltmak için çeşitli yöntemler geliştirilmiştir. Birincisi Compton saçılımı sonucu enerjisi azalmış fotonların uygun enerji penceresi ile dışlanmasıdır. İkincisi ise tungsten veya kurşun septalar kullanarak (2D sistemler) uygulanan kolimasyon yöntemidir. Bu yöntem dışlanmak istenen koinsidasları azaltır, ancak istenilen gerçek koinsidansların da bir kısmını dışlar ve bu durum duyarlılığı azaltır. 3D PET sistemlerinde septa kullanılmaz ve bu sistemler duyarlılığı beş katın üzerinde artırmaktadır[98].

PET kameraları, çok sayıda halka şeklinde (multipl ring) dedektörlerden oluşmaktadır. Bu dedektörler sintilasyon kristallerini ve foton çoğaltıcı tüpleri içerir. Sintilasyon kristali, gama fotonunun enerjisinin görülebilir ışığa çevirilmesini sağlar. PET kameralarında kullanılan farklı kristal tipleri mevcuttur: talyum ile doyurulmuş sodyum iyodür (NaI), bizmut germanat oksit (BGO), lütesyum ortosilikat (LSO), lutesyum yitrium oksiortosilikat (LYSO) ve gadolinyum ortosilikat (GSO). Esasen SPECT kameralarında kullanılan talyum ile doyurulmuş NaI kristalleri PET kameralarında da kullanılabilir. Ancak göreceli olarak düşük atom numarasına ve düşük yoğunluğa sahiptirler. Bu nedenle yüksek enerjili gama fotonlarını (511 kev) durduramazlar. BGO, LSO ve GSO kristaller daha yüksek atom numarasına ve daha yüksek yoğunluğa sahiptirler. Anhilasyon fotonlarını durdurma güçleri daha fazladır ve daha fazla fotoelektrik olay oluşumuna sebep olurlar. Enerji rezolüsyonu en iyi olan kristal NaI iken, en kötü olan BGO'dur. BGO kristallerin, gerçek olayları dışlamaması için kullanıldığı

enerji penceresinin geniş olması gerekir (250-600 kev). Ancak bu durum saçılım olaylarının daha fazla kabul edilmesine sebep olmaktadır. LSO ve GSO kristallerde, atomların gelen bir fotonla uyarıldıktan sonra yeniden uyarılabilir bir hale gelmesi için gereken zaman (decay zamanı) daha kısadır ve bu durum bir avantaj oluşturur. Bu kristaller 3D PET sistemleri için en uygun olan kristallerdir.

PET dedektörleri kristal ringlerden oluşur. Bu ringler septalar ile ayrılmış ya da ayrılmamış olabilirler. Standart bir dedektör ünitesi, 6x6 ya da 8x8 matriks şeklinde yerleştirilmiş 36 ya da 64 adet küçük kristalden ve bunlarla birleştirilmiş dört adet foton çoğaltıcı tüpten (PMT) oluşur. Mevcut PET kameraları, iki yüz ila dört yüz dedektör ünitesi, on bin ila elli bin kristal ve beş yüz ila bin PMT'den oluşmaktadır[98].

Gama fotonu kristaller tarafından görünür ışığa dönüştürülür ve dedektör ünitelerinde bulunan PMT'de toplanır. PMT'deki sinyalin şiddetine göre, gama fotonundan dönüştürülmüş olan görünür ışığın hangi kristal kaynaklı olduğu lokalize edilebilir[98].

Koinsidansın LOR üzerinde gerçekleştiği varsıyılır, ancak LOR üzerinde tam olarak nerede gerçekleştiği tespit edilememektedir. Yeni bir teknoloji olan time-of-flight (TOF) PET, anhilasyon olayı sonucu oluşan fotonların koinsidans zaman penceresinde dedektörlere ulaşım süreleri arasındaki farkı hesaplayarak, anhilasyonun LOR üzerinde hangi noktada gerçekleşmiş olabileceğini tahmin etmektedir. Yeni geliştirilen kristallerin ve elektronik sistemlerin hızlı olması sayesinde fotonların dedektörlere ulaşım süreleri hesaplanabilmektedir. TOF PET

sistemi sinyal gürültü oranını ve kilolu hastalarda belirgin olmak üzere PET görüntülerinin kalitesini iyileştirmektedir[97].

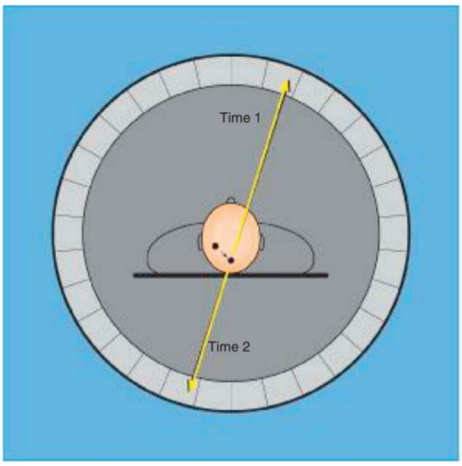

Şekil 10. Time of Flight (TOF) PET

Atenüasyon, fotonların vücut tarafından absorbe edilmesi veya dedektör görüş alanının (FOV) dışına saçılmasıdır. Kilolu bir hastada atenüasyon daha belirgindir ve foton sayımlarının %50-95'i atenüsyona uğrayabilir. Sayımların atenüasyona uğraması ve kaybı, gürültünün artmasına, artefaktlara ve distorsiyona yol açar. Tüm vücut PET görüntüleri atenüasyon düzeltmesi yapılmadan elde edilirse, mesane gibi aktivite yoğunluğunun yüksek olduğu alanlarda fotonların farklı yönlerde atenüasyonlara uğramaları nedeniyle distorsiyonlar, aktivite tutulumunun vücut yüzeyinde yüksek olması (hot skin), düşük atenüasyonun olduğu akciğer gibi dokularda yüksek sayımların elde edilmesi gibi artefaktlar görülebilir. Bu artefaktların engellenmesi için atenüasyon düzeltmesinin yapılmasına ihtiyaç vardır. Hesaplanmış atenüasyon düzeltme ve ölçülmüş atenüasyon düzeltme olmak üzere iki tip atenüasyon düzeltme yöntemi vardır.

Hesaplanmış yöntem, baş ve beyin gibi nispeten tekdüze atenüasyon olan görüntülerde kullanılan, temel olarak vücut konturlarını varsayan düzeltme yöntemidir. Ölçülmüş yöntem ise, atenüasyonu değişken olan toraks, abdomen ve pelvis gibi bölgeleri görüntülemek için kullanılan, gerçek transmisyon verilerini baz alan düzeltme yöntemidir. Kullanımı daha yaygın olan ve transmisyon verilerini kullanan atenüasyon düzeltmesi, ^{68}Ge ya da ^{137}Cs gibi dış transmisyon kaynakları kullanılarak yapılabilir. Hibrid PET/BT cihazlarının BT komponenti anatomik lokalizasyonun korelasyonu amacıyla kullanılmasının yanında atenüasyon düzeltmesi de sağlamaktadır. Hibrid PET/BT kameralarında, BT'nin X ışını ile atenüasyon haritası elde edilir ve bu PET görüntülerinin atenüasyon düzeltmesi için kullanılır[98].

PET uzaysal çözünürlüğünün düşük olması nedeniyle anatomik yapıların net bir şekilde görselleştirilmesini sağlayamamaktadır. Bu dezavantajın üstesinden gelmek için hibrid PET/BT kameraları kullanılmaktadır. Son yıllarda hibrid PET/MR cihazları da geliştirilmiştir ve yaygınlığı giderek artmaktadır. Anatomik yapılar hakkında MR'ın BT'den daha iyi bilgi sağlamasının yanında, sürekli olarak gelişen yeni MR sekansları fizyolojik ve fonksiyonel bilgiler elde edilmesini de sağlar. Böylece hibrid PET/MR sistemleri PET'in sağladığı metabolik bilgi ile MR'ın sağladığı anatomik, fizyolojik ve fonksiyonel verileri birleştirerek, tek bir modalitede birçok bilgiyi sunmaktadır. MR'ın iyonizan radyasyon içermemesi de bir diğer avantajdır.

PET ve MR kameralarının önemli değişiklikler gerektirmesi nedeniyle hibrid PET/MR kameralarının geliştirilmesi gecikmiştir. Bu değişiklikler dört ana

grupta toplanabilir. Birincisi, PET dedektörlerinin PMT'leri düşük manyetik alana duyarlıdır. Bu nedenle PMT'lerin pahalı soğutma sistemleri gerektiren silikon foton çoğaltıcılar veya avalans fotodiyotlar ile değiştirilmesi gerekir. İkincisi, PET dedektörleri MR alanının frekansını, gradiyentini ve homojenitesini etkiler ve MR görüntülerinde artefakt oluşturur. PET dedektörlerinin MR'a görünmemesi sağlanmalıdır. Üçüncüsü, PET elektronik sistemi MR radyofrekans koilleri ile etkileşir. Bu nedenle PET elektronik sistemi özel bir kaplamaya ihtiyaç duyar. Dördüncüsü ise, MR datasını baz alan atenüasyon düzeltme yöntemlerinin geliştirilmesi gerekmektedir[98].

Ardışık ve eş zamanlı (simultane) olarak çalışan iki ayrı PET/MR sistemi mevcuttur. Ardışık dizilimli sistem 2010 yılında Philips firması tarafından tanıtılmıştır. Bu sistemde PET ve MR gantrileri aynı oda içerisinde ayrı olarak yerleştirilmiştir. Eş zamanlı PET/MR sistemleri Siemens firması tarafından 2011'de ve GE firması tarafından 2013'te piyasaya sürülmüştür. Gantrinin dış kısmında MR ve iç kısmında PET sistemi bulunmaktadır[99].

Atenüasyon düzeltmesi, PET/MR sistemlerinde karşımıza çıkan bir diğer zorluktur. Anhilasyon olayında yayılan fotonlar vücut dokularına ek olarak MR görüntülemesi için kullanılan koiller tarafından da atenüasyona uğrar. PET/BT'de atenüasyon düzeltmesi için BT görüntülerinden elde edilen atenüasyon katsayıları kullanılabilirken, PET/MR sistemlerinde MR görüntülerinden fotonların atenüasyonu hakkında direkt bir veri elde edilememektedir. Bu nedenle atenüasyon katsayıları hesaplamak için özel MR sekansları ve/veya proses işlemi sonrası yöntemler gerekmektedir. MR görüntülerinde kemik yapıların sinyali neredeyse

sıfırdır. Hava da kemikler gibi sinyalsizdir. Bu sebeplerle MR bazlı atenüasyon düzeltme yöntemlerinde kemik yapıları diğer dokulardan ve havadan ayırt etmek en büyük zorluk olarak karşımıza çıkmaktadır[100].

PET/MR sistemlerinde atenüasyon düzeltmesini gerçekleştirmek için son yıllarda birçok yöntem geliştirilmiştir. Atenüasyon düzeltmede atlas temelli ve görüntüleme temelli olmak üzere iki temel yöntem vardır. Atlas temelli yöntem daha çok beyin görüntülemeleri için geliştirilmiştir. Görüntüleme temelli yöntemler ise Dixon, ultrashort echo (UTE), zero time echo (ZTE) gibi MR sekansları kullanılarak yapılır. Rutinde yaygın olarak hızlı ve düşük çözünürlüklü olan T1-ağırlıklı Dixon sekansları kullanılır. Bu yöntemde vücuttaki hava, akciğer, yağ ve yumuşak dokuya ait görüntüler elde edilerek atenüasyon haritası oluşturulur ve atenüasyon düzeltmesi yapılır[100].

2.10.2. PET Radyofarmasötikleri

PET görüntülemede vücuttaki organik bileşiklerin yapısında bulunan atomlara dayanan ve pozitron yayan radyoizotoplar kullanılır. Karbon-11, azot-13, oksijen-15, flor-18 ve hidroksil analogları kullanılan temel radtoizotoplardır (Tablo 7). Pozitron yayan radyonüklidlerin çoğu kısa yarı ömre sahiptir ve bu klinik kullanımlarını sınırlamaktadır. Bu nedenle kullanım yerine yakın siklotrona ihtiyaç vardır. Ancak ^{18}F 110 dakikalık yarı ömre sahip olması nedeniyle ticari siklotronlarda üretilip bölgesel dağıtıma uygundur.

Radyonüklid	Fiziksel Yarı Ömür	Bozunma Şekli	Maksimum ve ortalama pozitron enerjisi (kev)	Maksimum ve ortalama sudaki mezili
Karbon-11 (Boron-11)	20,3 dk	%99,8 pozitron %0,2 elektron yakalama	960, 385	4.1, 1.1
Azot-13 (Karbon-13)	10 dk	%100 pozitron	1198, 491	5.1, 1.4
Oksijen-15 (Azot-15)	124 sn	%99,9 pozitron	1730, 735	7.3, 1.5
Flor-18 (Oksijen-18)	110 dk	%97 pozitron %3 elektron yakalama	634, 250	2.4, 1.0
Galyum-68 (Çinko-68)	68 dk	%100 pozitron	1899	8.9, 2,9
Rubidyum-82 (Kripton-82)	75 sn	%96 pozitron %4 elektron yakalama	3150, 1385	14.1, 5,9

Tablo 7. Bazı PET radyonüklidleri ve özellikleri [98]

Glikoz analogları, yağ asitleri ve bileşenleri, aminoasitler ve nükleozidler gibi moleküller taşıyıcı olarak kullanılabilir ve pozitron yayan bu radyonüklidlere bağlanabilir. Böylece glikoz metabolizması, hücre membranı sentezi, DNA sentezi gibi biyokimyasal ve fizyolojik süreçlere ait bilgiler sağlanabilir (Tablo 8 ve 9).

Taşıyıcı Molekül	Hedef	İşaretleme
Deoksiglikoz	Glikoz metabolizması	^{18}F
Timidin	DNA sentezi	^{18}F, ^{11}C
Asetat	Yağ sentezi	^{18}F, ^{11}C
Kolin	Yağ ve membran sentezi	^{11}C
Tirozin	Protein sentezi	^{18}F, ^{11}C
Metiyonin	Protein sentezi	^{11}C

Tablo 8. Taşıyıcı moleküller ve hedefleri [97]

Radyonüklid	Radyofarmasötik	Kullanımları
Karbon-11 (^{11}C)	Asetat	Prostat kanseri
Azot-13 (^{13}N)	Amonyak	Miyokardiyal perfüzyon
Oksijen-15 (^{15}O)	Gaz	Beyin perfüzyonu
	Su	Metabolik ajan
Flor-18 (^{18}F)	FDG (florodeoksiglikoz)	Tümör, kardiyak viabilite, beyin metabolizması, enfeksiyon
	Sodyum	Kemik
	Florbetapir	Amiloid
Galyum-68 (^{68}Ga)	PSMA	Prostat
	DOTATATE	Nöroendokrin tümör
Rubidyum-82 (^{82}Rb)	Klorid	Miyokardiyal Perfüzyon

Tablo 9. Radyofarmasötikler [98]

^{18}F FDG, PET görüntülemede en sık kullanılan radyofarmasötiktir. Genellikle kanser hücreleri normal dokulara oranla daha fazla glikoz kullanırlar ve metabolik aktiveleri daha yüksektir. Tümör hücrelerinin çoğu enerjilerini sağlamak için yüksek miktarda glikoz kullanırlar. Glikoz taşıyıcılarının (özellikle GLUT1) ekspresyonu ve hekzokinaz enziminin (özellikle hekzokinaz 2) aktivitesi artar. Glikoz ve FDG, glikoz taşıyıcıları aracılığıyla hücre içerisine alınır ve hekzokinaz enzimi aracılığıyla fosforile edilir. Fosforile olmuş glikoz hücre içerisindeki metabolik kaskatlarda kullanılmaya devam ederken, fosforile FDG metabolize olmaz ve hücre içerisinde birikir. Bu birikim hücrenin metabolizma hızı ile orantılıdır (Şekil 11). Genel olarak tümör hücrelerinde glikoz-6-fosfataz enziminin aktivitesi de düşüktür. ^{18}F FDG'nin tümör hücresi içerisindeki birikimi enjeksiyondan 45 dakika sonrasında bir platoya ulaşır. Ancak en iyi tümör/arka plan

oranları 2-3. saatlerde gözlenir. [98] ^{18}F FDG PET görüntülemesi için en 4-6 saat açlık durumu gerekir. ^{18}F FDG enjeksiyonu açlık kan şekerinin 200 mg/dl'den düşük olduğu tespit edildikten sonra intravenöz yoldan yapılır. Enjeksiyondan 40-60 dakika sonrasında da görüntüleme yapılmaktadır.

^{18}F FDG PET, akciğer kanseri, baş ve boyun bölgesi tümörleri, kolorektal kanser, pankreas kanseri ve lenfomalar başta olmak üzere birçok kanser türünde tanı sonrası evrelemede, tedavi sonrasında yanıt değerlendirmede ve yeniden evrelemede etkin olarak kullanılmaktadır. Prostat kanseri, iyi ve orta derecede diferansiasyon gösteren nöroendokrin tümörler ve iyi diferansiasyon gösteren hepatoselüler karsinom gibi bazı tümör tiplerinde ^{18}F FDG tutulumu düşüktür ve bu durum ^{18}F FDG PET'in kullanımını sınırlar.

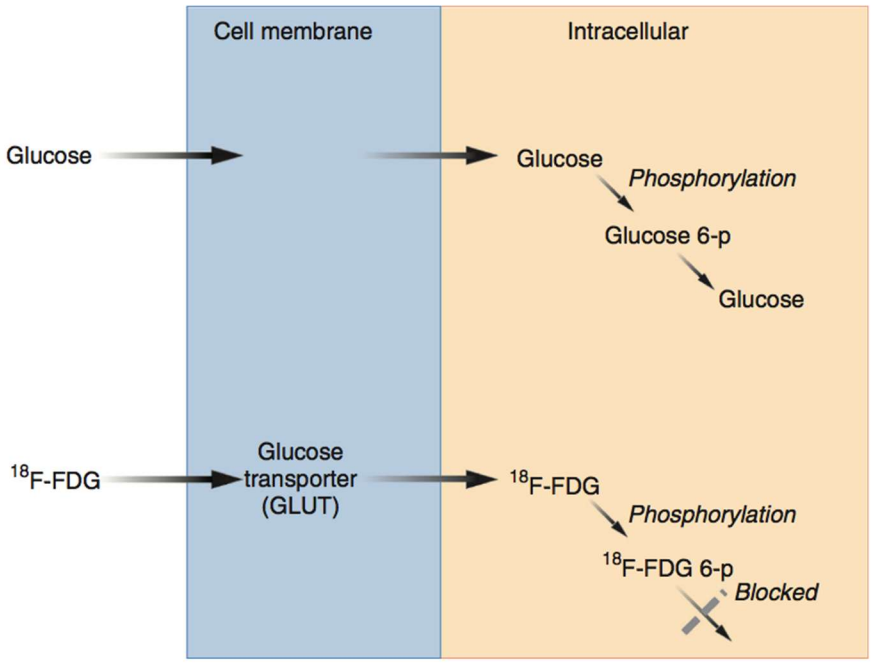

Şekil 11. ^{18} F FDG'nin hücre içerisindeki metabolizması

2.10.3. Pozitron Emisyon Tomografisinde Kantifikasyon

^{18}F FDG PET birçok kanser türünde evrelemede, tedavi yanıtının değerlendirilmesinde ve yeniden evrelemede kullanılmaktadır. PET görüntülerinde tedavi öncesinde yüksek metabolik aktivite izlenmesi genellikle kötü prognoz ile ilişkilidir. Tedaviden önce ve sonra metabolik aktivitede izlenen değişiklikler tedaviye yanıtın öngörülmesi sağlar. Bu nedenle metabolik aktivite tutulumlarının sayısallaştırılması önemlidir. Metabolik aktivitenin sayısallaştırılması için en çok kullanılan parametre, dokudaki radyoaktivitenin konsantrasyonunun ve enjekte edilen radyoaktivite dozunun vücut ağırlığına göre normalize edilmesi ile hesaplanan standardize tutulum değeridir (SUV). SUV ilgi alanı içerisindeki radyoaktivite tutulumunun göreceli bir ölçüsüdür. SUV'un hesaplanabilmesi için enjekte edilen dozun miktarı ve enjeksiyondan sonra ne kadar süre geçtiği net olarak bilinmelidir. Enjeksiyondan sonra, enjekte edilen dozdan zamanla bozunmaya uğrayan miktar yazılımlar aracılığıyla otomatik olarak çıkarılmaktadır.

$$SUV = \frac{\text{doku aktivitesi } (\frac{\text{milicurie}}{\text{mililitre}})}{enjekte\ edilen\ doz\ (\frac{milicurie}{ağırlık})}$$

Maksimum SUV değeri (SUVmaks), tümördeki SUV'un maksimum voksel değeridir. SUVmaks ölçümünün basit olması ve okuyucuya bağımlı olmaması nedeniyle, klinikte en çok kullanılan kantifikasyon yöntemidir. SUVmaks tümör içerisindeki sadece bir vokselin değeridir, bu nedenle tümörün tamamının metabolik yükünü yansıtmaz ve görüntüdeki gürültülere duyarlıdır. Hasta kaynaklı

çeşitli özelliklerden ve görüntüleme özelliklerinden etkilenebilir. Tepe SUV (SUVpeak) değeri, tümörün en yoğun metabolik aktivite izlenen bölgesine çizilen, küçük boyutlu ve sabit bir büyüklüğe sahip ilgi alanında hesaplanan ortalama değerdir. SUVpeak, SUVmaks'ın en güçlü alternatifidir. SUVpeak ölçümünde SUVmaks'a göre daha büyük hacim kullanıldığı için gürültüden etkilenme daha azdır. Ancak SUVpeak çizilen ilgi alanının şekline ve boyutuna duyarlıdır. SUVpeak ölçümü için standartlaştırılmış bir yöntem henüz belirtilmemiştir. Ortalama SUV (SUVort) değeri ilgi alanı içerisindeki tüm voksellerin değerlerinin ortalamasının alınması ile hesaplanır[101,102].

Metabolik tümör volümü (MTV), yüksek metabolizmalı tümör hacmini yansıtır. Total lezyon glikolizi (TLG) ise SUVort değeri ve MTV'nin çarpımı ile hesaplanır. MTV ve TLG'nin metabolik tümör volümünü, SUVmaks'a göre daha iyi yansıttığı kabul edilmektedir. Ancak MTV ve TLG klinik pratikte yaygın olarak kullanılmamaktadır. Hacimsel ölçümlerde, SUVmaks'tan farklı olarak tümörün doğru bir şekilde segmentasyonu gereklidir. Bu değerler seçilen segmentasyon yönteminden büyük ölçüde etkilenir ve bunları ölçmek için hangi segmentasyon yönteminin en uygun olduğu tartışmalıdır.

MTV ölçümünde manuel, otomatik ve yarı otomatik yöntemler ile segmentasyon yapılabilmektedir. Manuel segmentasyonda ilgi alanı el ile manuel olarak çizilir. Bu nedenle sonuçlar kullanıcının deneyimine ve kullanılan yönteme bağlı olarak değişiklik gösterebilmektedir. Otomatik ve yarı otomatik yöntemlerde bir izokontur eşiği seçilir. Bu eşiğin üzerinde kalan değerlere sahip bütün vokseller dahil edilerek tümörün sınırları belirlenir.

Eşik bazlı ve algoritma bazlı yöntemler ilgi alanının snırlarını belirlemek için önerilmiştir. Farklı eşik bazlı yöntemler mevcuttur: sabit mutlak eşik, sabit rölatif eşik ve geri plan eşiği. Sabit mutlak eşik yönteminde sabit bir SUV değeri eşik olarak kullanılır. Eşik değer olarak en çok kullanılan SUV değeri 2.5'tir. Sabit rölatif eşik değer yönteminde ise tümör SUVmaks'ının belirli bir yüzdesi eşik değer olarak kullanılır. En sık kullanılan sabit rölatif eşik değerleri, %40 veya %42'dir. Geri plan eşiğinin kullanıldığı yöntemlerde ise kan havuzuna veya karaciğere ilgi alanı çizilerek geri plan SUV değeri hesaplanır ve geri plan SUVort artı 1 ya da 2 standart deviasyon değeri eşik değer olarak kabul edilir. Algoritma bazlı yöntemler arasında, gradient bazlı, sınıflama bazlı ve istatiksel bazlı gibi farklı yöntemler mevcuttur[101].

MTV hesaplamak için kullanılan farklı segmentasyon yöntemlerinin çeşitli artı ve eksi yönleri vardır. Örneğin, sabit mutlak eşik yönteminin uygulaması daha basittir ve okuyucu bağımlı değildir, bu sayede tekrarlanabilirlik oranları da yüksektir. Ancak ^{18}F FDG tutulumu yüksek olan tümörlerde hacmin olduğundan daha büyük hesaplanmasına neden olabilir. Sabit rölatif eşik yöntemi de basittir ve okuyucu bağımlı değildir, ancak heterojen ^{18}F FDG tutulumu gösteren tümörlerde MTV olduğundan daha düşük hesaplanabilir. Ayrıca düşük sinyal-gürültü oranına sahip tümörlerde MTV olduğundan daha büyük hesaplanmaktadır. Bu sebeplerle tedavi yanıtının değerlendirilmesinde sınırlılıklar ortaya çıkmaktadır[101].

3. GEREÇ ve YÖNTEM

Bu çalışmada, Gazi Üniversitesi Etik Komisyonundan onay (Araştırma no: 2020-826) alındıktan sonra Gazi Üniversitesi Tıp Fakültesi Nükleer Tıp Anabilim Dalında kurulu GE Signa 3T PET/MR (GE Healthcare, Milwaukee, Wisconsin, ABD) ve Radyoloji Anabilim Dalında kurulu 3T süperiletken MR cihazı (Siemens Magnetom Verio, Erlangen, Germany) kullanılarak Ocak 2016-Aralık 2021 tarihleri arasında rektum adenokarsinomu tanısı alan hastalarda tedavi öncesinde yapılan rutin klinik ^{18}F FDG PET/MR ve pelvik MR görüntülemelerine ait veriler retrospektif olarak değerlendirilmiştir.

3.1. Hasta Seçim Kriterleri

Histopatolojik olarak rektum adenokarsinomu tanısı almış, primer evreleme amacıyla tüm vücut ^{18}F FDG PET/MR ve pelvik MR görüntülemeleri yapılmış, görüntülemeler öncesinde cerrahi yapılmamış, kemoterapi veya radyoterapi almamış erişkin (18 yaş üstü) hastalar çalışmaya dahil edilmiştir.

3.2. Rektum Kanseri Hastalarında ^{18}F FDG PET/MR ve Pelvik MR Görüntüleme Protokolü

Çalışmaya dahil edilen hastaların PET/MR görüntülemeleri, Gazi Üniversitesi Tıp Fakültesi Nükleer Tıp Anabilim Dalında uygulanan standart PET/MR görüntüleme protokolüne ve pelvik MR görüntülemeleri Radyoloji Anabilim Dalı standart pelvik MR görüntüleme protokollerine uygun olarak yapılmıştır. PET/MR görüntülemeleri öncesinde hasta en az 4 ila 6 saat aç kalmakta, intravenöz yoldan ^{18}F FDG enjeksiyonu yapılmadan önce hastanın açlık

kan şekerinin 200 mg/dl'nin altında olduğu teyit edilmektedir. Hastalara intravenöz yoldan 0,05 mCi/kg dozunda ^{18}F FDG enjeksiyonu yapılmakta, enjeksiyon yapıldıktan yaklaşık 45 ila 60 dakika sonra görüntüler elde edilmektedir. Hasta kameraya yatırıldıktan sonra yaklaşık 20 dakikalık tüm vücut ^{18}F FDG PET/MR görüntülemesi ve ardından rektum lojunda yönelik bölgesel pelvik ^{18}F FDG PET/MR görüntülemesi yapılmaktadır. Tüm vücut PET/MR görüntülemesi verteksten uyluk orasına kadar yapılmakta olup, PET görüntülerinin atenüasyon düzeltmesinde MR görüntülerinden elde edilen Dixon temelli ayrıştırma metodu kullanılmaktadır. Tüm vücut ^{18}F FDG PET/MR görüntülemesinde aksiyel T1, koronal T2, difüzyon ağırlıklı görüntüler ve tüm vücut PET görüntüleri elde edilmektedir. Pelvik ^{18}F FDG PET/MR görüntülerinde alt abdomene yönelik aksiyel, koronal ve sagital T2, diffüzyon ağırlıklı görüntüler (b = 50 ve 1000) ve statik PET görüntüleri elde edilmektedir. Ayrıca karaciğer lezyonlarının değerlendirilmesini kolaylaştırmak amacıyla tüm vücut PET/MR görüntülemeleri sırasında üst abdomene yönelik aksiyel T2 propeller görüntüler alınmaktadır. Hastalarda akciğer parankiminin ve metastaz varlığının değerlendirilebilmesi için PET/MR görüntülemesi sonrasında, ek bir ^{18}F FDG enjeksiyonuna gerek kalmadan sadece toraksa yönelik ek PET/BT görüntüleri alınmaktadır. Pelvik MR görüntülemeleri intravenöz kontrast madde enjeksiyonu sonrası elde edilmektedir. Pre-post kontrast T1 aksiyel, pre-post kontrast yağ baskılı T1 sagital, T2 sagital, yağ baskılı T2 aksiyel, inversion recovery fast spin echo (FSEIR) ve aksiyel planda difüzyon ağırlıklı görüntüler (b = 600) edilmektedir.

3.3. Pelvik MR Görüntülerinin Değerlendirilmesi

Hastaların pelvik MR görüntüleri deneyimli bir Radyoloji uzmanı tarafından cihaz üreticisi firmanın temin ettiği çalışma istasyonundaki ticari yazılım (Siemens Satellite Consol, Syngo MR B17 Version, Siemens, Almanya) ile değerlendirilmiştir. Değerlendirmede ilk olarak primer rektum kanserinin yerleşimi proksimal 1/3, orta 1/3 ve distal 1/3 yerleşimli olmasına olmasına göre üst, orta ve alt rektum kanseri olarak tanımlanmıştır. Primer lezyona ait T evresi, ekstramural venöz invazyon (EMVI) varlığı ve sirkümferansiyel rezeksiyon marjini (CRM) tutulumu belirlenmiştir. ADC haritası kullanılarak primer tümöre ait ortalama ADC (ADCort) değerleri hesaplanmıştır. Ayrıca patolojik özellik gösteren lenf nodları belirlenerek tümörün N evresi tanımlanmıştır.

3.4. ^{18}F FDG PET/MR Görüntülerinin Değerlendirilmesi

Hastaların ^{18}F FDG PET/MR görüntüleri GE Healthcare Volume Share 5 (Advantage Workstation 4.6, Buc, Fransa) programı kullanılarak deneyimli iki Nükleer Tıp hekimi tarafından değerlendirilmiştir. Öncelikle hastalara enjekte edilen ^{18}F FDG dozları ve enjeksiyondan sonra görüntülemeye kadar geçen süreleri kaydedilmiştir.

Hastaların primer rektum tümörlerinin tamamını içerisine alacak şekilde ilgi alanları çizildi. Primer tümör için maksimum stardart tutulum değeri (SUVmaks) ve ortalama SUV (SUVort) değerleri ölçüldü. %42 rölatif SUV eşiği kullanılarak primer tümörün metabolik tümör volümü (MTV) değeri kaydedildi. MTV değeri

ve SUVort değeri çarpılarak primer tümöre ait total lezyon glikolizi (TLG) değeri hesaplandı. Ayrıca MTV değeri SUVort değerine bölünerek total lezyon bölümü (TLQ) değeri hesaplandı. Ayrıca ^{18}FDG PET/MR görüntülerinden elde edilen metabolik parametreler pelvik MR görüntülerinden elde edilen ADCort değerine oranlanarak SUVmaks/ADCort, SUVort/ADCort, MTV/ADCort, TLG/ADCort ve TLQ/ADCort değerleri hesaplanmıştır.

Bölgesel lenf nodlarından hem tüm vücut ^{18}F FDG PET/MR görüntülerinde hem de pelvik ^{18}F FDG PET/MR görüntülerinde görsel olarak geri plan aktivitesinden ayırt edilebilir aktivite tutulumu gösterenler pozitif olarak kabul edildi ve sayıları kaydedildi. Pozitif lenf nodlarından en büyük ve en küçük boyuta sahip olanların boyutları ölçülerek kaydedildi. En yoğun ^{18}F FDG tutulumu gösteren bölgesel lenf nodunun SUVmaks ve SUVort değerleri hesaplandı.

Hastaların tüm vücut ^{18}F FDG PET/MR görüntüleri değerlendirilerek uzak metastaz olup olmadığı belirlendi. Uzak metastazlar, uzak lenf nodu metastazı, karaciğer metastazı, akciğer metastazı ve diğer organ metastazları olarak sınıflandırıldı. Uzak lenf nodu metastazı olan hastalarda, uzak lenf nodu bölgeleri ve sayıları kaydedildi. Uzak lenf nodu metastazı olan hastalarda en büyük ve en küçük lenf nodlarının boyutları ölçüldü. En yoğun ^{18}F FDG tutulumu gösteren uzak lenf nodunun SUVmaks ve SUVort değerleri kaydedildi.

Karaciğer metastazı olan hastalarda tüm vücut ^{18}F FDG PET/MR ve üst abdomene yönelik alınan aksiyel T2 propeller görüntülerinden karaciğer lezyon sayıları, en büyük ve en küçük lezyonların boyutları kaydedildi. Karaciğer

lezyonlarının birleşme eğilimi gösterdiği, lezyonların görsel olarak ayırt edilemediği hastalarda bu işlem yapılamadı. PET görüntülerinde karaciğere ait aktivite tutulumu komşu organlara ait aktivite tutulumları dışarıda bırakılarak segmente edildi. Tüm karaciğeri içerisine alacak şekilde ilgi alanı çizildi ve karaciğer metastazlarına ait SUVmaks, SUVort, MTV ve TLG değerleri hesaplandı.

Akciğer metastazı olan hastalarda da lezyon sayıları, en büyük ve en küçük lezyonların boyutları kaydedildi. PET görüntülerinde, karaciğere benzer şekilde, her iki akciğer parankimine karşılık gelen aktivite tutulumu segmente edildi. Her iki akciğeri içerisine alacak şekilde ilgi alanı çizildi ve akciğer metastazlarına ait SUVmaks, SUVort, MTV ve TLG değerleri hesaplandı.

Diğer organ metastazı olan hastalarda, metastazın yerleşim gösterdiği organ tanımlandı. Boyutları ölçülebilir olan lezyonların boyutları kaydedildi. Lezyonları içerisine alacak şekilde ilgi alanı çizilerek SUVmaks ve SUVort değerleri hesaplandı.

Son olarak hastaların pelvik MR görüntülerinden elde edilen primer tümöre ait T, lokal lenf nodlarına ait N evreleri ve tüm vücut ^{18}F FDG PET/MR görüntülerinden uzak metastaz varlığına ait M evreleri dikkate alınarak tümörün TNM evrelemesi yapıldı.

3.5. Hastaların Klinik Bilgilerinin Değerlendirilmesi

Hastalara ait demografik bilgiler, tanı zamanları ve patoloji sonuçları, ^{18}F FDG PET/MR ve pelvik MR görüntülemeleri öncesinde radyoterapi ve kemoterapi

alıp almadıkları ve cerrahi yapılıp yapılmadığı bilgileri hastane bilgi sistemi üzerinden değerlendirilerek kaydedilmiştir.

3.6. İstatistiksel Değerlendirme

Araştırmanın istatistik analizleri için "IBM Statistics Package for the Social Sciences version 23.0 (SPSS ver. 23.0)" istatistik paket programı kullanılmıştır. Analizlerde tanımlayıcı istatistikler sayı ve yüzde olarak, dağılım istatistikleri ise ortalama, standart sapma, ortanca, en küçük ve en büyük değerler şeklinde belirtilmiştir. Kategorik değişkenlerde gruplar arasında anlamlı farklılık olup olmadığının değerlendirilmesi için Pearson Ki-kare testi kullanılmıştır. Pearson Ki-kare testi için uygun olmayan karşılaştırmalar için Fisher's exact test kullanılmıştır. Sayısal değişkenlerin normal dağılıma uygunluğu Kolmogorov-Smirnov testi ile değerlendirilmiştir. Sayısal değişkenler için gruplar arasında fark olup olmadığının değerlendirilmesinde; normal dağılıma uyan iki bağımsız grup için Student-t testi, normal dağılıma uymayan iki bağımsız grup için Mann-Whitney-U testi uygulanmıştır. Bağımsız ikiden fazla grup karşılaştırmasında normal dağılıma uymayanlar için Kruskal Wallis testi uygulanmıştır. Kruskal Wallis testinde istatistiksel olarak anlamlı fark çıkan gruplarda, anlamlığın hangi gruplar arasında olduğunun değerlendirilmesi için Bonferroni düzeltmesi yapılmış ikili karşılaştırmalar test edilmiştir. İki veya daha fazla sayısal değişkenin karşılaştırılmasında sayısal değişkenlerin normal dağılımı (Kolmogorov-Smirnov testi) incelenip karşılaştırılarak tüm değerler normal dağılıma uygunsa Pearson

korelasyon testi, eğer karşılaştırılacak en az bir değişken normal dağılıma uymuyorsa Spearman korelasyon testi uygulanmıştır. Uzak metastaz varlığını öngören değişkenlerin belirlenmesi için lojistik regresyon analizi yapılmıştır. Öncelikle her bir değişken, tek değişkenli regresyon analizinde test edilmiş, istatistiksel anlamlılık gösteren değişkenler, bağımsız öngörücülerin belirlenmesi için çok değişkenli regresyon analizine dahil edilmiştir. Analizlerde istatistiksel anlamlılık için tip 1 hata değeri %5'in altında olan durumlar anlamlı kabul edilmiştir ($p<0,050$).

4. BULGULAR

2016-2021 yıllarında, primer rektum adenokarsinomu tanısı alan, tanı sonrasında tedavi almayan ve tedavi öncesinde evreleme amacı ile 18F FDG PET/MR ve pelvik MR görüntülemeleri yapılan toplam 73 hasta çalışmaya dahil edilmiştir.

4.1. Demografik Bilgiler

Çalışmaya dahil edilen 73 hastanın, %57,5'i erkek ve %42,5'i kadındı. Hastaların ortalama yaşı 63,1 ± 11,6 idi. Hastaların %4,1'i 31-40 yaş arası, %12,3'ü 41-50 yaş arası, %20,6'sı 51-60 yaş arası, %34,2'si 61-70 yaş arası, %23,3'ü 71-80 yaş arası ve %5,5'i 81 yaş üzerindedir (Tablo 10).

Tablo 10. Hastaların bazı demografik bilgileri

	Sayı (n)	**Yüzde (%)**
Cinsiyet		
Erkek	42	57,5
Kadın	31	42,5
Toplam	**73**	**100**
Yaş		
31-40	3	4,1
41-50	9	12,3
51-60	15	20,6
61-70	25	34,2
71-80	17	23,3
81 ve üzeri	4	5,5
Toplam	**73**	**100**
ortalama±SS: 63,1±11,1	**ortanca: 64**	**en küçük: 34** **en büyük: 86**

4.2. Tümöre Ait Genel Özellikler

Hastalarda primer tümör %46,6 distal, %34,2 orta ve %19,2 proksimal rektum yerleşimliydi. Pelvik MR değerlendirmesi sonucunda %13,7'sinde T2, %71,2'sinde T3 (%17,8 T3a, %20,5 T3b, %30,1 T3c ve %2,7 T3d) ve %15,1'inde T4 (%11,0 T4a ve %4,1 T4b) tümör izlendi. Vakalar içerisinde hiç T1 tümör yoktu. Primer tümörlerin %61,6'sında CRM tutulumu izlenirken, %38,4'ünde CRM tutulumu yoktu. Vakaların %71,2'si EMVI negatif, %28,8'i EMVI pozitifti.

Pelvik MR görüntülerinden yapılan bölgesel nodal evrelemeye göre vakaların %28,8'i N0, %42,4'i N1, %28,8'i N2 olarak bulundu. Tüm vücut ve pelvik ^{18}F FDG PET/MR görüntülerinde geri plan aktivitesinden ayırt edilebilir ^{18}F FDG tutulumu gösteren lenf nodu varlığı değerlendirildiğinde vakaların %84,9'unda bölgesel lenf nodu metastazı ile uyumlu bulgu saptanırken, %15,1'inde bölgesel lenf nodu metastazı ile uyumlu olabilecek bulgu yoktu.

Tüm vücut ^{18}F FDG PET/MR görüntülerinden elde edilen verilere göre, hastaların %13,7'sinde uzak lenf nodu , %8,2'sinde karaciğer, %8,2'sinde akciğer ve %4,1'inde diğer yumuşak doku metastazları vardı. Hastaların %24,7'sinde uzak metastaz izlenirken, %75,3'ü pelviste sınırlı hastalığa sahipti. Hastaların TNM evreleri değerlendirildiğinde %6,8'i Evre 1, %17,8'i Evre 2, %50,7'si Evre 3 ve %24,7'si Evre 4 hastalığa sahipti (Tablo 11).

Tablo 11. Tümöre ait genel özellikler

	Sayı (n)	Yüzde (%)
Primer Tümör Yerleşimi		
Proksimal	14	19,2
Orta	25	34,2
Distal	34	46,6
Primer Tümör T Evresi		
T2	10	13,7
T3	52	71,2
T3a	13	17,8
T3b	15	20,5
T3c	22	30,1
T3d	2	2,7
T4	11	15,1
T4a	8	11,0
T4b	3	4,1
CRM Tutulumu		
Var	28	38,4
Yok	45	61,6
EMVI		
Pozitif	21	28,8
Negatif	52	71,2
N evresi		
N0	21	28,8
N1	31	42,5
N2	21	28,8
FDG Pozitif Lokal Lenf Nodu		
Var	62	84,9
Yok	11	15,1
Uzak Metastaz		
Var	18	24,7
Yok	55	75,3
Uzak Lenf Nodu Metastazı		
Var	10	13,7
Yok	63	86,3
Karaciğer Metastazı		
Var	6	9,2
Yok	67	91,8
Akciğer Metastazı		
Var	6	9,2
Yok	67	91,8
Diğer Yumuşak Doku Metastazı		
Var	3	4,1
Yok	70	95,9
TNM Evresi		
Evre 1	5	6,8
Evre 2	13	17,8
Evre 3	37	50,7
Evre 4	18	24,7

4.3. ^{18}FDG PET/MR ve Pelvik MR Görüntülerinden Elde Edilen Sayısal Parametreler

Hastalara ^{18}FDG PET MR görüntülemeleri için ortalama 138,88 (±29,76) MBq ^{18}FDG aktivitesi intravenöz yoldan enjekte edildi. Enjeksiyon sonrasında görüntülemeye kadar geçen süre ortalama 62,64 (±15,61) dakika olarak hesaplandı.

Tüm vücut ^{18}FDG PET/MR görüntülerinden elde edilen primer tümöre ait ortalama SUVmaks değeri 26,63 (±14,42), ortalama SUVort değeri 15,63 (±8,27), ortalama MTV değeri 16,34(±13,69), ortalama TLG değeri 233,68 (±213,67) ve ortalama TLQ değeri 1,37 (±1,41) idi. Pelvik MR görüntülerinden hesaplanan ortalama ADCort değeri 981,45x10^{-6} (±271,65x10^{-6}) idi.

Sayısal metabolik parametrelerin ADCort değerine oranlanması ile hesaplanan ortalama SUVmaks/ADCort değeri 0,030(±0,020), ortalama SUVort/ADCort değeri 0,018(±0,012), ortalama MTV/ADCort değeri 0,018(±0,015), ortalama TLG/ADCort değeri 0,26(±0,29) ve ortalama TLQ/ADC değeri 0,0015(±0,0014) idi.

^{18}FDG pozitif lokal lenf nodu olan 62 hastada ortalama lenf nodu sayısı 5,19 (±3,93) idi. En büyük lokal lenf nodu boyutu 11,29 (±4,79) mm, en küçük lokal lenf nodunun boyutu ise 5,43 (±1,09) mm olarak hesaplandı. ^{18}FDG pozitif lenf nodlarının ortalama SUVmaks değeri 5,91 (±4,3) ve ortalama SUVort değeri 3,6 (±2,62) idi.

Uzak lenf nodu metastazı olan 10 hastada ortalama metastatik lenf nodu sayısı 4,2 (±4,76) idi. En büyük uzak metastatik lenf nodunun boyutu 16,03 (±9,97)

mm, en küçük metastatik uzak lenf nodunun boyutu 9,16 (±5,59) mm olarak hesaplandı. Uzak lenf nodlarının ortalama SUVmaks değeri 8,11 (±4,62) ve ortalama SUVort değeri ise 4,81 (±2,64) olarak hesaplandı.

6 hastada karaciğer metastazı vardı. 5 hastada karaciğer lezyonlarının boyutu ölçülebilirken, 1 hastada metastatik yayılım paterni diffüz karakterdeydi ve bu hastada lezyon sayısı ve boyutu hesaplanamadı. Lezyonları sayılabilen ve lezyon boyutları hesaplanabilen hastalarda ortalama karaciğer lezyon sayısı 12,4 (±13,97) idi. En büyük karaciğer lezyonunun boyutu 28,7 (±12,8) mm, en küçük karaciğer lezyonun boyutu ise 14,1 (±16,9) mm olarak ölçüldü. Karaciğer lezyonlarının ortalama SUVmaks değeri 13,04 (±3,71), ortalama SUVort değeri 7,23 (±2,18), ortalama MTV değeri 109,45 (±185,07) ve ortalama TLG değeri 921,20 (± 1648,65) olarak hesaplandı.

6 hastada akciğer metastazı vardı. Akciğer metastazı olan hastalarda ortalama metastaz sayısı 2,7 (± 2,7) idi. En büyük akciğer metastazının boyutu 11,8 (±3,0) mm ve en küçük akciğer metastazının boyutu 5,1 (±0,17) mm olarak ölçüldü. Akciğer metastazlarının ortalama SUVmaks değeri 9,05 (±5,95), ortalama SUVort değeri 5,53 (±3,98), ortalama MTV değeri 1,64 (±1,32) ve ortalama TLG değeri 6,19 (±3,98) olarak hesaplandı.

3 hastada diğer yumuşak doku organlarında metastaz vardı. Bir hastada sol kalça eklemi lateral komşuluğunda cilt altında ve lomber düzeyde sol paraspinal kas yapı içerisinde metastatik nodüler lezyon, bir hastada presakral alanda yerleşim gösteren perivasküler metastatik yumuşak doku ve bir hastada sol sürrenal bez

gövdesinde ve medial bacağında metastatik kalınlaşma izlendi. Yumuşak doku metastazlarının ortalama SUVmaks değeri 14,3 (±4,42) ve ortalama SUVort değerleri 8,07 (±2,9) olarak hesaplandı. Tüm sayısal parametreler Tablo 12'de listelenmiştir.

Tablo 12. Tüm vücut ^{18}FDG PET/MR ve pelvik MR görüntülerin hesaplanan primer tümöre ve metastazlarına ait sayısal parametreler.

Parametre	Ortalama(±SS)	Minimum	Maksimum	Median
Primer Tümör (n=73)				
SUVmaks	26,63 (±14,42)	8	71,85	23,75
SUVort	15,63 (±8,27)	4,92	44,25	13,5
MTV	16,34(±13,69)	2,12	83,24	13,0
TLG	233,68(±213,67)	17,23	1217,36	169,95
TLQ	1,37(±1,41)	0,07	8,96	0,98
ADCort	981,45x10^{-6} (±271,65x10^{-6})	234,47x10^{-6}	1867,37x10^{-6}	964,23x10^{-6}
SUVmaks/ADCort	0,03(±0,02)	0,005	0,98	0,025
SUVort/ADCort	0,018(±0,012)	0,003	0,06	0,014
MTV/ADCort	0,018(±0,015)	0,002	0,083	0,013
TLG/ADCort	0,26(±0,29)	0,015	2,06	0,18
TLQ/ADCort	0,0015(±0,0014)	0,0001	0,0077	0,001
Lokal Lenf Nodu (n=62)				
Sayı	5,19(±3,93)	1	26	5
En büyük (mm)	11,29(±4,79)	6	29,3	10
En küçük (mm)	5,43(±1,09)	3,2	8,4	5,5
SUVmaks	5,91(±4,3)	1,61	20,5	4,55
SUVort	3,6(±2,62)	1,04	11,95	2,65
Uzak Lenf Nodu (n=10)				
Sayı	4,2(±4,76)	1	16	2
En büyük (mm)	16,03(±9,97)	7,5	37,5	11,2
En küçük (mm)	9,16(±5,59)	4,8	21,8	7,2
SUVmaks	8,11(±4,62)	3,43	16,98	6,12
SUVort	4,81(±2,64)	2,13	10,24	3,73
Karaciğer Metastazı (n=6)				
Sayı	12,4(±13,97)	1	35	8
En büyük (mm)	28,74(±12,83)	10,3	41,6	34
En küçük (mm)	14,13(±16,85)	5,5	39,4	5,8
SUVmaks	13,04(±3,71)	8,13	17,08	14,22
SUVort	7,23(±2,18)	4,56	9,82	7,67
MTV	109,45(±185,07)	1,55	485,61	44,13
TLG	921,2(±1648,65)	7,52	4273,4	284,6

Parametre	Ortalama(±SS)	Minimum	Maksimum	Median
Akciğer Metastazı (n=6)				
Sayı	2,67(±2,73)	1	8	2
En büyük (mm)	11,75(±3,04)	8,1	16,2	12,15
En küçük (mm)	5,1(±0,17)	5,0	5,3	5
SUVmaks	9,05(±5,95)	3,54	17,5	7,77
SUVort	5,53(±3,98)	1,94	11,23	4,64
MTV	1,64(±1,32)	0,43	3,96	1,33
TLG	6,19(±3,98)	2,98	12,8	4,44
Diğer Yumuşak Doku Metastazı (n=3)				
SUVmaks	14,3(±4,42)	9,3	17,7	15,9
SUVort	8,07(±2,9)	4,94	10,66	8,62

4.4. Primer Tümöre Ait Sayısal Parametreler ile Tümöre Ait Genel Özellikler Arasındaki İlişki

Primer tümörün yerleşimi ile primer tümöre ait sayısal parametreler arasında anlamlı bir ilişki saptanmadı ($p > 0,05$).

Tümörün T evresi kategorilerine göre, primer tümöre ait sayısal parametrelerden MTV, TLG, TLQ, MTV/ADCort, TLG/ADCort ve TLQ/ADCort değerleri arasında anlamlı farklılık vardı ve bu sayısal parametrelerin düzeyleri artan T evreleri ile birlikte artış göstermekteydi (Tablo 13, Grafik 1,2). T evresi kategorilerinin ikili karşılaştırmalarına bakıldığında, MTV, TLQ, MTV/ADCort, TLG/ADCort ve TLQ/ADCort değerleri T2 ile T4 ve T3 ile T4 tümörler arasında anlamlı olarak farklıydı. TLG ise sadece T2 ve T4 tümörler arasında anlamlı olarak farklıydı. T2 ve T3 tümör grupları arasında sayısal parametrelerden hiçbirinde anlamlı farklılık saptanmadı (Tablo 14).

Tablo 13. Tümör T evresi ve sayısal parametreler arasındaki ilişki

	T2 Tümör	T3 Tümör	T4 Tümör	p (Kruskal-Wallis)
MTV	8,63 (2,85-16,48)	12,8 (2,12-83,24)	34,91 (8,88-52,91)	0,004
TLG	135,29 (23,6-201,26)	172,22(17,23-773,3)	294,79(114-1217,4)	0,01
TLQ	0,55 (0,07-1,95)	0,97 (0,07-8,96)	1,96 (0,69-4,53)	0,005
MTV/ADCort	0,011 (0,003-0,025)	0,013 (0,002-0,072)	0,036 (0,009-0,083)	0,001
TLG/ADCort	0,165 (0,024-0,25)	0,162 (0,015-1,02)	0,293 (0,127-2,06)	0,01
TLQ/ADCort	0,0007 (0,0001-0,003)	0,0009 (0,0001-0,008)	0,0029 (0,0005-0,0044)	0,003

Tablo 14. Sayısal parametrelerin tümör T evresinin alt grupları arasındaki ilişkisi (p değerleri)

	MTV	TLG	TLQ	MTV/ADCort	TLG/ADCort	TLQ/ADCort
T2-3	0,58	0,36	0,46	0,353	0,55	0,383
T2-4	0,005*	0,009*	0,005*	0,003*	0,026*	0,006*
T3-4	0,016*	0,066	0,022*	0,003*	0,014*	0,005*

Grafik 1. Primer tümörün T evresi ile MTV değeri arasındaki ilişki

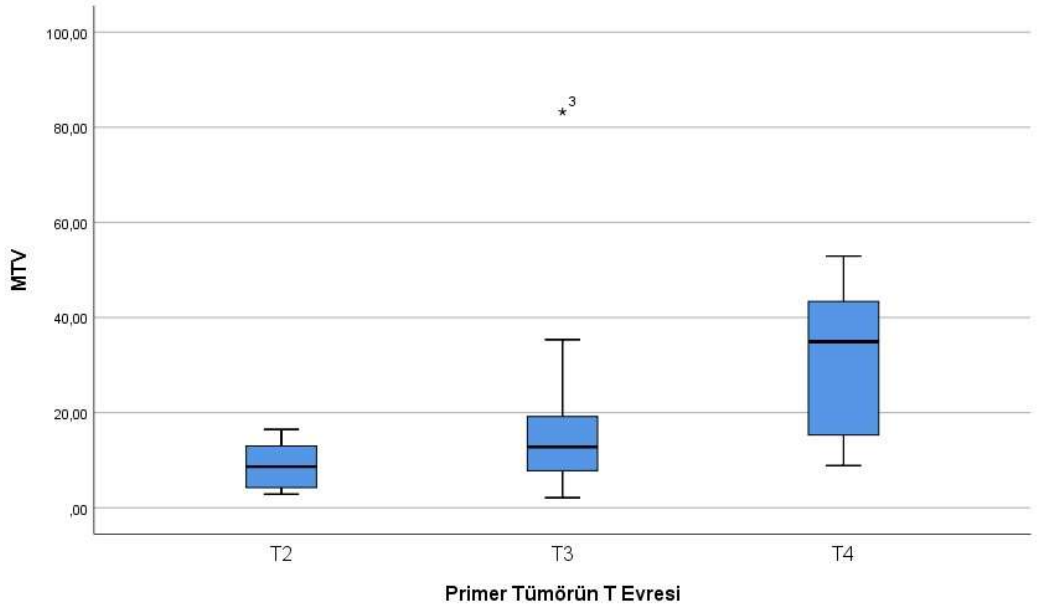

Grafik 2. Primer tümörün T evresi ile MTV/ADCort değeri arasındaki ilişki

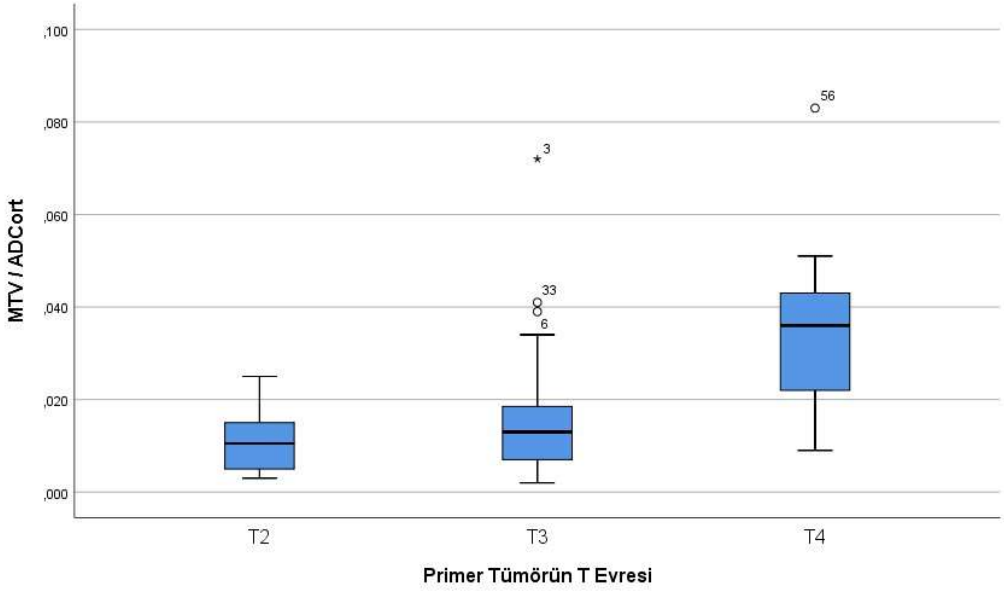

Tümörün pelvik MR'da saptanan nodal evre kategorilerine göre primer tümöre ait MTV, TLG, TLQ ve MTV/ADCort değerleri arasında anlamlı farklılık vardı ve bu parametrelerin değerleri artan nodal evre ile birlikte genel olarak artış göstermekteydi (Tablo 15, Grafik 3). Nodal evre kategorilerinin ikili karşılaştırmalarına bakıldığında, N0 ve N2 grupları arasında sayısal metabolik değerlerde anlamlı farklılık bulunurken N0-N1 ve N1-N2 grupları arasında anlamlı farklılık izlenmedi (Tablo 16).

Tablo 15. Tümör nodal evresi ile sayısal parametreler arasındaki ilişki

	N0	N1	N2	p (Kruskal-Wallis)
MTV	8,01 (2,12-16,48)	14,5 (2,99-49,68)	19,74 (7,47-83,24)	0,004
TLG	128,4 (17,23-619,42)	191,44 (46,9-792,4)	242,85(56,78-1217,4)	0,002
TLQ	0,69 (0,07-4,53)	0,86 (0,18-3,18)	1,2 (0,28-8,96)	0,03
MTV/ADCort	0,008 (0,002-0,051)	0,014 (0,003-0,045)	0,017 (0,007-0,083)	0,032

Grafik 3. Tümör nodal evresi ile TLG değeri arasındaki ilişki

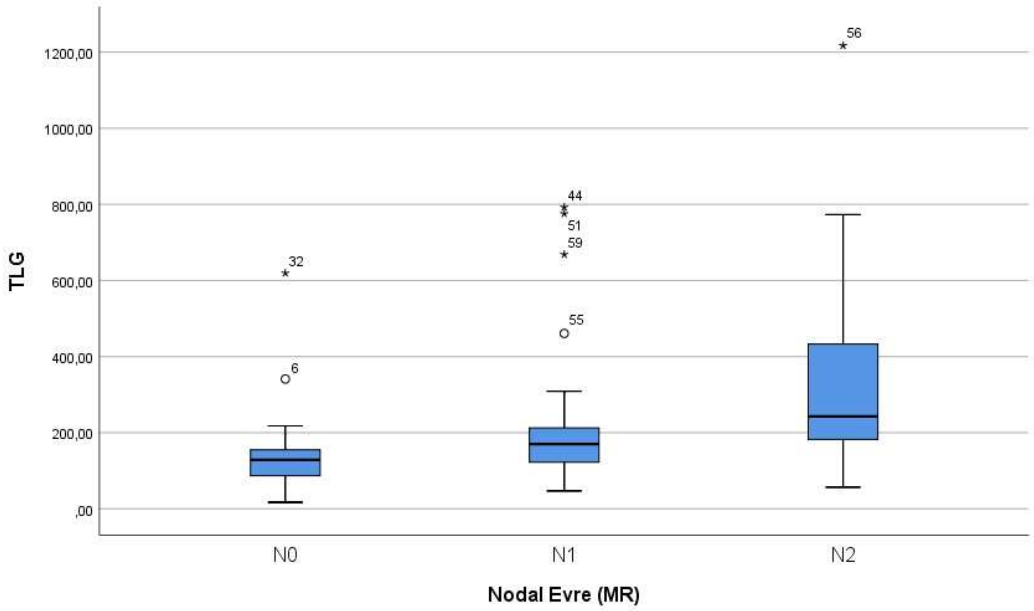

Tablo 16. Sayısal parametrelerin tümör N evresinin alt grupları arasındaki ilişkisi (p değerleri)

	MTV	TLG	TLQ	MTV/ADCort
N0-1	0,25	0,15	0,29	0,41
N0-2	0,002*	0,001*	0,009*	0,026*
N1-2	0,17	0,15	0,22	0,52

Primer tümörde CRM tutulumu varlığı ile MTV ve TLQ değerleri arasında anlamlı ilişki vardı ve CRM tutulumu olan hastalarda metabolik sayısal değerler daha yüksekti (Tablo 17, Grafik 4).

Tablo 17. Primer tümörde CRM tutulumu ile sayısal parametreler arasındaki ilişki

	CRM Negatif	CRM Pozitif	Mann-Whitney U (p)
MTV	11,67 (2,12-34,91)	15,47 (3,5-83,24)	0,047
TLQ	0,77(0,07-4,53)	1,56 (0,08-8,96)	0,021

Grafik 4. Primer tümörde CRM tutulumu ile TLQ değeri arasındaki ilişki

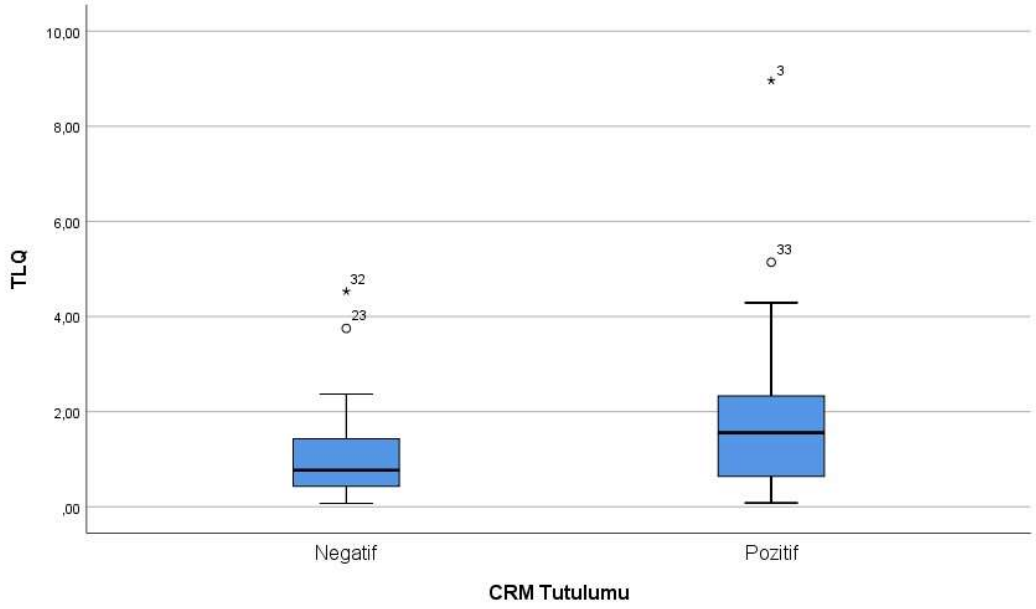

Primer tümörde EMVI varlığı ile MTV, TLG, TLQ, MTV/ADCort ve TLQ/ADCort değerleri arasında anlamlı ilişki izlendi ve EMVI pozitif hasta grubunda sayısal metabolik parametreler daha yüksek değerlere sahipti (Tablo 18, Grafik 5).

Tablo 18. Primer tümörde EMVI varlığı ile sayısal parametreler arasındaki ilişki

	EMVI Negatif	**EMVI Pozitif**	**Mann-Whitney U (p)**
MTV	10,08 (2,12-83,24)	19,9 (6,41-52,91)	0,003
TLG	148,42 (775,5-317,4)	217,93 (56,8-1217,4)	0,011
TLQ	0,68 (0,07-8,96)	1,56 (0,3-5,14)	0,002
MTV/ADCort	0,12 (0,002-0,072)	0,017 (0,006-0,083)	0,042
TLQ/ADCort	0,0008 (0,0001-0,0077)	0,0011(0,0004-0,006)	0,018

Grafik 5. Primer tümörde EMVI varlığı ile MTV değeri arasındaki ilişki

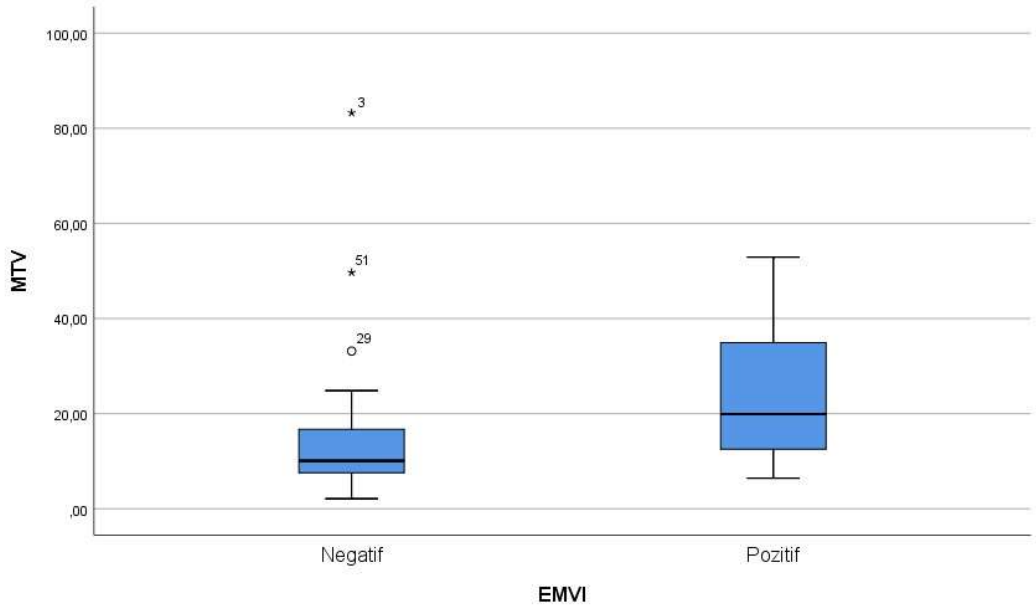

^{18}F FDG pozitif lokal lenf nodu varlığının primer tümöre ait sayısal parametreler ile ilişkisi değerlendirildiğinde, primer tümöre ait MTV, TLQ, TLQ, MTV/ADCort, TLG/ADCort ve TLQ/ADCort değerleri ile ^{18}FDG pozitif lokal lenf nodu varlığı arasında anlamlı ilişki vardı. FDG pozitif lokal lenf nodu varlığında primer tümöre ait sayısal metabolik parametreler daha yüksek değerler göstermekteydi (Tablo 19, Grafik 6).

Tablo 19. ^{18}FDG pozitif lokal lenf nodu durumu ile primer tümöre ait sayısal parametreler arasındaki ilişki

	^{18}FDG pozitif lokal lenf nodu yok	**^{18}FDG pozitif lokal lenf nodu var**	**Mann-Whitney U (p)**
MTV	7,6 (2,39-15,69)	14,56 (2,12-83,24)	0,006
TLG	127,3 (17,23-460,68)	178,37 (23,6-1217,36)	0,045
TLQ	0,47 (0,08-2,37)	1,06 (0,07-8,96)	0,017
MTV/ADCort	0,007 (0,002-0,014)	0,016 (0,002-0,083)	0,001
TLG/ADCort	0,146 (0,015-0,44)	0,189 (0,024-2,06)	0,022
TLQ/ADCort	0,0005(0,0001-0,0014)	0,0012(0,0001-0,007)	0,005

Grafik 6. [18]FDG pozitif lokal lenf nodu durumu ile MTV/ADCort değeri arasındaki ilişki

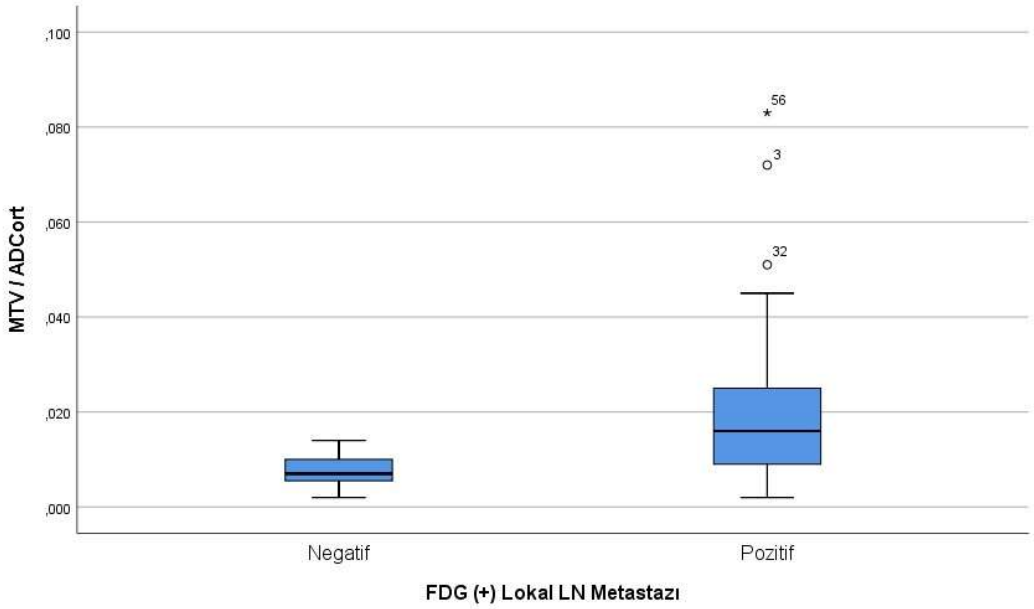

Uzak lenf nodu ve karaciğer metastazı varlığı ile primer tümöre ait sayısal parametreler arasında anlamlı bir ilişki izlenmedi.

Akciğer metastazı varlığı ile primer tümöre ait sayısal parametrelerden yalnızca TLG ile anlamlı ilişki izlendi (p = 0,043). Akciğer metastazı olmayan hastalarda medyan TLG değeri 158,1 (17,23-1217,36), akciğer metastazı olan hastalarda medyan TLG değeri 273,49 (149,33-549,27) idi.

Diğer yumuşak doku metastazı varlığı ile primer tümöre ait sayısal parametrelerden yalnızca TLG/ADCort değeri arasında anlamlı ilişki vardı (p = 0,038). Diğer yumuşak doku metastazı olan hastalarda medyan TLG/ADCort değeri 0,47 (0,23-0,94) iken, metastaz olmayan hastalarda 0,18 (0,015-2,06) olarak hesaplandı.

Bölgelere göre metastaz ayrımı yapılmaksızın, yalnızca uzak metastaz varlığı ile primer tümöre ait sayısal parametrelerin arasındaki ilişki değerlendirildiğinde, uzak metastazı olan hastalarda sayısal parametrelerden SUVmaks, SUVort ve TLG değerleri anlamlı olarak daha yüksekti (Tablo 20, Grafik 7).

Tablo 20. Kantitatif görüntüleme parametreleri ve uzak metastaz arasındaki ilişki

	Uzak Metastaz Yok	**Uzak Metastaz Var**	**P** (Mann Whitney U)
SUVmaks	20,99 (8,0-71,85)	29,29 (16,47-57,16)	0.019*
SUVort	12,51 (4,92-44,25)	16,32 (9,3-32,64)	0.025*
MTV	12,35 (2,12-83,24)	13,9 (6,41-48,89)	0.201
TLG	151,75 (17,23-775,5)	217,2 (122-1217,36)	0.004*
TLQ	1.04 (0,07-8,96)	0,77 (0,28-3,75)	0.667
ADCort (x10^{-6} mm^2)	948,52 (234,47-1653,27)	1000,7 (591,44-1867,37)	0.550
SUVmaks/ADCort	0.023 (0.005-0,098)	0,027 (0.013-0,071)	0.156
SUVort/ADCort	0,013 (0,003-0,06)	0,017 (0,007-0,042)	0.202
MTV/ADCort	0,013 (0,002-0,072)	0,013 (0,007-0,083)	0.446
TLG/ADCort	0,172 (0,015-1,02)	0,2 (0,12-2,06)	0.069
TLQ/ADCort	0,0011 (0,0001-0,0077)	0,0008 (0,0003-0,0034)	0.779

Grafik 7. Uzak metastaz varlığı ile primer tümöre ait TLG değeri arasındaki ilişki

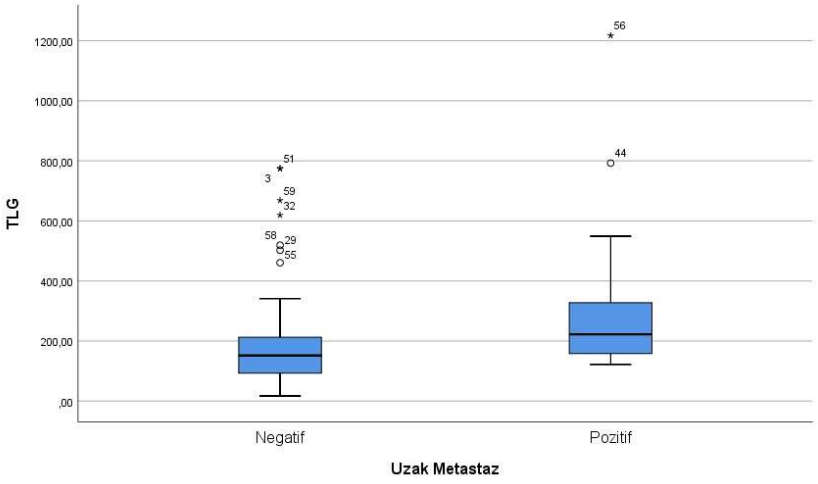

Tümörün TNM evresi ile primer tümörün sayısal parametreleri arasındaki ilişki incelendiğinde, sadece TLG ile anlamlı ilişki vardı (p = 0,003). Medyan TLG değerleri sırası ile Evre 1 hastalarda 133,51 (23,6-138,93), Evre 2 hastalarda 93,0 (17,23-619,42), Evre 3 hastalarda 181,18 (46,85-775,5) ve Evre 4 hastalarda 219,76 (122,0-1217,36) olarak hesaplandı. TNM evresinin alt grupları değerlendirildiğinde, TLG değeri sadece Evre1-Evre4 (p = 0,05) ve Evre2-Evre4 (p = 0,006) hasta grupları arasında anlamlı farklılık gösterdi.

4.5. Primer Tümöre Ait Anatomik Özellikler ile Tümöre Ait Genel Özellikler Arasındaki İlişki

Primer tümörün yerleşim yeri ile ^{18}F FDG pozitif bölgesel lenf nodlarının sayısı, en büyük ve en küçük lokal lenf nodu boyutları, SUVmaks ve SUVort değerleri arasındaki ilişki değerlendirildiğinde, yalnızca primer tümörün yerleşimi ile ^{18}FDG pozitif lenf nodlarının sayısı arasında anlamlı ilişki bulundu (p = 0,036). Proksimal rektum yerleşimli tümörlerde 2 (1-26), orta rektum yerleşimli tümörlerde 5 (2-13) ve distal rektum yerleşimli tümörlerde 5 (1-26) ^{18}FDG pozitif lokal lenf nodu izlendi. Tümör yerleşimleri ikili gruplar şeklinde (proksimal-orta, proksimal-distal ve orta-distal) karşılaştırıldığında, proksimal ve orta yerleşimli tümörler arasında ^{18}FDG pozitif lokal lenf nodu yönünden anlamlı farklılık vardı (p = 0,042)

T evresi daha büyük olan tümörlerde, ^{18}FDG pozitif lokal lenf nodlarının sayısı, SUVmaks ve SUVort değerleri anlamlı olarak daha yüksekti (Tablo 21). Ancak T evresine göre ^{18}FDG pozitif lokal lenf nodlarının boyutları arasında

anlamlı farklılık yoktu. Tümör T evrelerinin ikili karşılaştırmasında T2 ve T4 tümörler arasında ^{18}FDG pozitif lokal lenf nodu sayısı (p = 0,003), SUVmaks (p = 0,04) ve SUVort (p = 0,033) değerleri yönünden anlamlı farklılık vardı. T2-T3 ve T3-T4 tümör grupları arasında anlamlı farklılık izlenmedi.

Pelvik MR görüntülerinden elde edilen nodal evre bilgileriyle, ^{18}FDG pozitif lokal lenf nodlarının özellikleri karşılaştırıldığında, nodal evreye göre ^{18}FDG pozitif lokal lenf nodlarının sayısı, SUVmaks ve SUVort değerleri arasında anlamlı farklılık vardı (Tablo 21). Nodal evrelerin ikili karşılaştırmasında ^{18}FDG pozitif lokal lenf nodlarının sayısı N2 grubunda N0 ve N1 gruplarına göre anlamlı olarak daha fazlaydı (sırasıyla p = 0,001 ve p = 0,035). ^{18}FDG pozitif lokal lenf nodlarının SUVmaks (p = 0,005) ve SUVort (p = 0,008) değerleri ise yalnızca N0 ve N2 nodal evre grupları arasında anlamlı olarak farklıydı.

Tablo 21. Primer Tümör T ve N evresi ile ^{18}FDG pozitif lokal lenf nodu sayı, SUVmaks ve SUVort değerlerinin ilişkisi

	T2	**T3**	**T4**	**p (Kruskal-Wallis)**
^{18}FDG pozitif lokal lenf nodu sayısı	2,5 (1-7)	5 (1-10)	8 (3-26)	0,003
^{18}FDG pozitif lokal lenf nodu SUVmaks	2,77 (2,28-5,99)	4,6 (1,61-20,16)	7,38 (1,68-20,5)	0,047
^{18}FDG pozitif lokal lenf nodu SUVort	1,78 (1,31-3,47)	2,8 (1,07-11,95)	4,5 (1,04-11,72)	0,039
	N0	**N1**	**N2**	
^{18}FDG pozitif lokal lenf nodu sayısı	3 (1-7)	4 (1-13)	7 (2-26)	0,001
^{18}FDG pozitif lokal lenf nodu SUVmaks	3,16 (2,04-6,26)	4,94 (1,61-20,5)	7,38(1,96-20,16)	0,007
^{18}FDG pozitif lokal lenf nodu SUVort	1,91 (1,13-3,98)	3,0 (1,04-11,72)	4,5 (1,10-11,95)	0,011

Primer tümörün CRM tutulum durumu ile ^{18}FDG pozitif lokal lenf nodlarının özellikleri arasında anlamlı bir ilişki izlenmedi.

Primer tümörün EMVI durumu ile ^{18}FDG pozitif lokal lenf nodlarının sayısı, SUVmaks ve SUVort değerleri arasında anlamlı ilişki vardı. Bu parametreler EMVI pozitif hasta grubunda daha yüksek değerlere sahipti (Tablo 22, Grafik 8).

Tablo 22. Primer tümörün EMVI durumu ile ^{18}FDG pozitif lokal lenf nodu sayı, SUVmaks ve SUVort değerlerinin ilişkisi

	EMVI negatif	**EMVI pozitif**	**p (Mann-Whitney U)**
^{18}FDG pozitif lokal lenf nodu sayısı	4 (1-13)	7 (2-26)	0,004
^{18}FDG pozitif lokal lenf nodu SUVmaks	3,84 (1,61-17,06)	7,34 (1,68-20,5)	0,02
^{18}FDG pozitif lokal lenf nodu SUVort	2,32 (1,07-10,89)	4,36 (1,04-11,95)	0,016

Grafik 8. Primer tümörün EMVI durumu ile ^{18}FDG pozitif lokal lenf nodu varlığı arasındaki ilişki

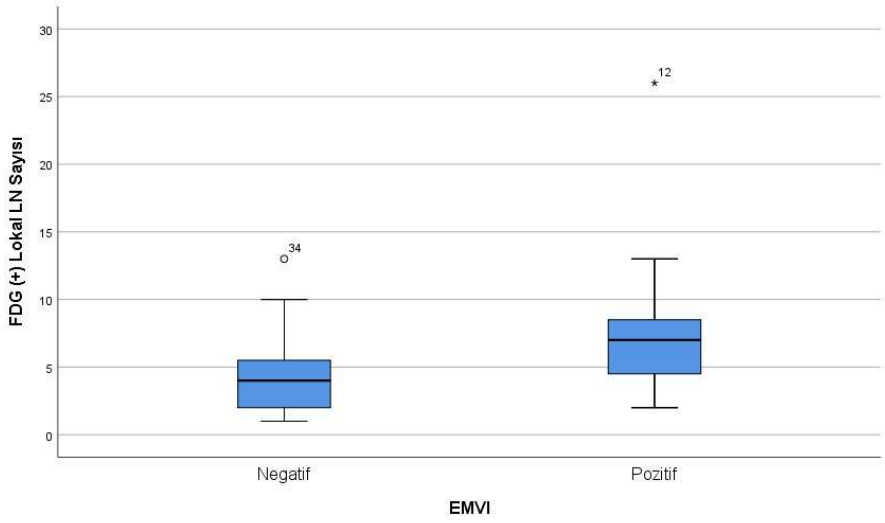

Primer tümöre ait anatomik özellikler ile metastatik uzak lenf nodlarının sayıları, boyutları, SUVmaks ve SUVort değerleri arasında anlamlı bir ilişki izlenmedi.

Primer tümöre ait anatomik özellikler ile, karaciğer ve akciğer metastazlarının sayı, boyut, SUVmaks, SUVort, MTV, TLG değerleri ve diğer yumuşak doku metastazlarının SUVmaks ve SUVort değerleri arasında anlamlı bir ilişki yoktu.

4.6. Kategorik Değişkenler Arası İlişki

4.6.1. Primer tümörün anatomik özelliklerinin uzak metastaz varlığı ile ilişkileri

Proksimal rektum yerleşimli tümörlerin %28,6'sında, orta rektum yerleşimli tümörlerin %28'inde ve distal yerleşimli tümörlerin %20,6'sında uzak metastaz vardı (Tablo 23). Primer tümörün yerleşimi ile uzak metastaz varlığı arasında anlamlı ilişki yoktu ($p > 0,05$).

Tablo 23. Primer rektum tümörünün yerleşim yeri ile uzak metastaz varlığı arasındaki ilişki

		Uzak Metastaz		Toplam
		Yok	Var	
Primer Tümör Yerleşimi	Proksimal	4	10	14
	Orta	18	7	25
	Distal	27	7	34
Toplam		55	18	73
p (Pearson Chi-Square)				0,752

Primer tümörün T evresine göre uzak metastaz varlığı değerlendirildiğinde, T2 tümörlerin %10'unda, T3 tümörlerin %21,2'sinde ve T4 tümörlerin %54,6'sında uzak metastaz vardı (Tablo 24, Grafik 9). Primer tümörün T evresi arttıkça uzak metastaz sıklığının arttığı izlenmekte olup, aralarında anlamlı ilişki izlendi (p = 0,034)

Tablo 24. Primer tümörün T evresi ile uzak metastaz varlığı arasındaki ilişki

		Uzak Metastaz		Toplam
		Yok	Var	
Primer Tümör T Evresi	T2	9	1	10
	T3	41	11	52
	T4	5	6	11
Toplam		55	18	73
p (Pearson Chi-Square)				0,034

Grafik 9. Primer tümörün T evresi ile uzak metastaz varlığı arasındaki ilişki

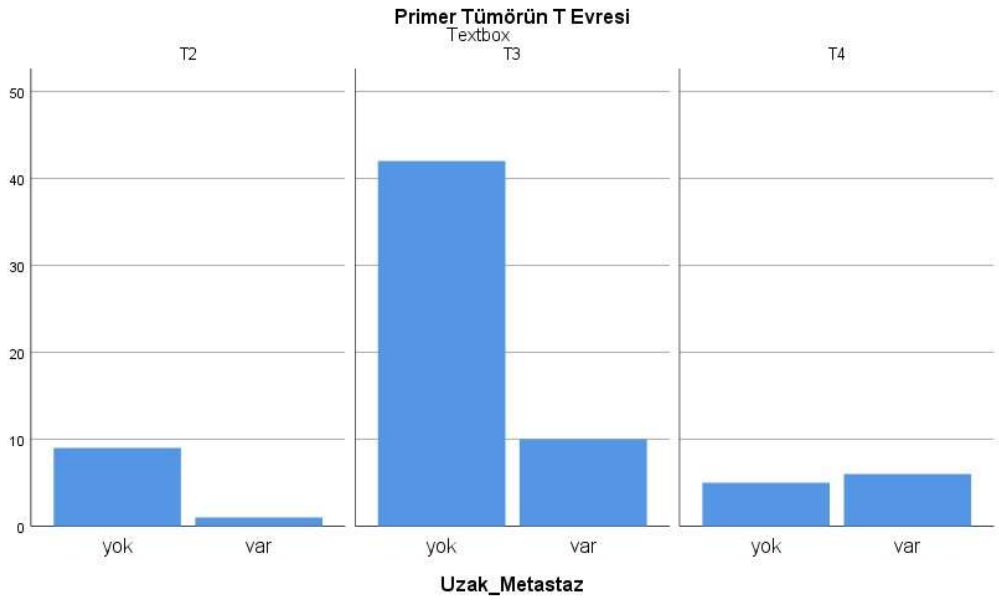

Pelvik MR görüntülerinden elde edilen nodal evre bilgileri ile uzak metastaz varlığının ilişkisi değerlendirildiğinde, N0 hastaların %19,1'inde, N1 hastaların %16,1'inde ve N2 hastaların %42,3 'ünde uzak metastaz vardı. Nodal evre ile uzak metastaz varlığı arasından anlamlı ilişki izlenmedi (p > 0,05).

Tablo 25. Nodal evre ile uzak metastaz varlığı arasındaki ilişki

		Uzak Metastaz		Toplam
		Yok	Var	
Nodal Evre	N0	17	4	21
	N1	26	5	31
	N2	12	9	21
Toplam		55	18	73
p (Pearson Chi-Square)				0,07

Primer tümörde CRM tutulumu olmayan hastaların %24,5'inde uzak metastaz izlenirken, CRM tutulumu olan hastalarında %25'inde uzak metastaz vardı. CRM tutulumu ile uzak metastaz varlığı arasında anlamlı ilişki izlenmedi (p > 0,05). EMVI varlığı ile uzak metastaz arasındaki ilişki değerlendirildiğinde ise EMVI negatif hasta grubunun %15,4'ünde uzak metastaz izlenirken, EMVI pozitif hasta grubunun %47,6'sında uzak metastaz vardı ve uzak metastaz görülme sıklığı anlamlı olarak daha yüksekti (p = 0,007) (Tablo 26, Grafik 10).

Tablo 26. Primer tümörün CRM ve EMVI durumu ile uzak metastaz arasındaki ilişki

		Uzak Metastaz		
		Yok	Var	Toplam
CRM Tutulumu	Yok	34	11	45
	Var	21	7	28
Toplam		55	18	73
p (Fisher's Exact Test)				1,0
		Uzak Metastaz		
		Yok	Var	Toplam
EMVI	Negatif	44	8	52
	Pozitif	11	10	21
Toplam		55	18	73
p (Fisher's Exact Test)				0,007

Grafik 10. Primer tümörün EMVI durumu ile uzak metastaz arasındaki ilişki

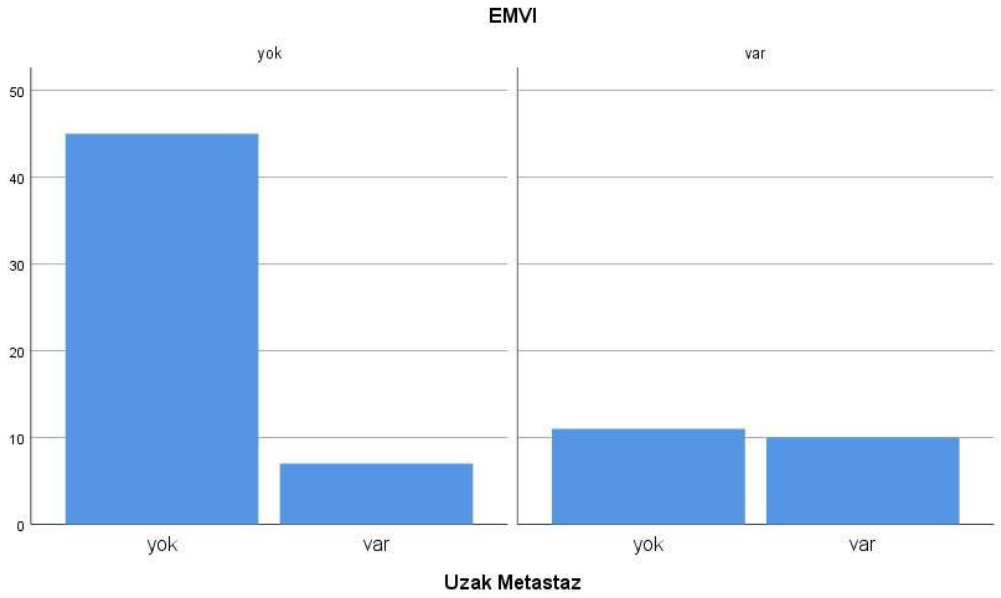

4.6.2. Primer tümörüm anatomik özelliklerinin ^{18}F FDG pozitif lokal lenf nodu, uzak lenf nodu, karaciğer, akciğer ve diğer yumuşak doku metastazları varlığı ile ilişkileri

T2 tümörlerin %80'inde, T3 tümörlerin %82,7'inde ve T4 tümörlerin %100'ünde ^{18}F FDG pozitif bölgesel lenf nodu vardı. CRM tutulumu olmayan hastalarda ^{18}F FDG pozitif bölgesel lenf nodu görülme oranı %84,4 iken, tutulum olan hastalarda bu oran %85,7 idi. EMVI negatif hasta grubunda ^{18}F FDG bölgesel lenf nodu görülme oranı %82,7 olarak bulunurken, pozitif hasta gurubunda bu oran %90,5'ti. Primer tümöre ait T evresinin, CRM tutulum durumunun ve EMVI varlığının ^{18}F FDG pozitif bölgesel lenf nodu varlığı ile ilişkisi değerlendirildiğinde üç özellikle de anlamlı ilişki izlenmedi (p > 0,05) (Tablo 27).

Tablo 27. Primer tümöre ait anatomik özelliklerin^{18}F FDG pozitif bölgesel lenf nodu varlığı ile ilişkisi

		^{18}F FDG Pozitif Bölgesel Lenf Nodu		
		Yok	**Var**	**Toplam**
Primer Tümör T Evresi	**T2**	2	8	10
	T3	9	43	52
	T4	0	11	11
Toplam		11	62	73
p (Pearson Chi-Square)				0,31
		^{18}F FDG Pozitif Bölgesel Lenf Nodu		
		Yok	**Var**	**Toplam**
CRM Tutulumu	**Yok**	7	38	45
	Var	4	24	28
Toplam		11	62	73
p (Fisher's Exact Test)				1,0
		^{18}F FDG Pozitif Bölgesel Lenf Nodu		
		Yok	**Var**	**Toplam**
EMVI	**Negatif**	9	43	52
	Pozitif	2	19	21
Toplam		11	62	73
p (Fisher's Exact Test)				0,49

Uzak lenf nodu metastazı, T2 tümör grubunun %10'unda, T3 tümör grubunun %7,7'sinde ve T4 tümör grubunun %45,5'inde izlendi. Primer tümörün T evresi ile uzak lenf nodu metastazı varlığı arasında anlamlı ilişki izlendi (p = 0,004). CRM tutulumu olmayan hasta grubunun %11,1'inde, CRM tutulumu olan hastaların %17,9'unda uzak lenf nodu metastazı vardı ancak CRM tutulumu ile uzak lenf nodu metastazı varlığı arasında anlamlı bir ilişki bulunmadı (p > 0,05). EMVI negatif hasta grubunun %7,7'sinde ve EMVI pozitif hasta hasta grubunun %28,6'sında uzak lenf nodu metastazı izlendi. EMVI varlığı ve uzak lenf nodu metastazı varlığı arasındaki ilişki anlamlıydı (p = 0,028) (Tablo 28).

Tablo 28. Primer tümöre ait anatomik özelliklerin uzak lenf nodu metastazı durumu ile ilişkisi

		Uzak Lenf Nodu Metastazı		
		Yok	**Var**	**Toplam**
Primer Tümör T Evresi	**T2**	9	1	10
	T3	48	4	52
	T4	6	5	11
Toplam		61	10	73
p (Pearson Chi-Square)				0,004*
		Uzak Lenf Nodu Metastazı		
		Yok	**Var**	**Toplam**
CRM Tutulumu	**Yok**	40	5	45
	Var	23	5	28
Toplam		63	10	73
p (Fisher's Exact Test)				0,49
		Uzak Lenf Nodu Metastazı		
		Yok	**Var**	**Toplam**
EMVI	**Negatif**	48	4	52
	Pozitif	15	6	21
Toplam		63	10	73
p (Fisher's Exact Test)				0,028*

Karaciğer Karaciğer metastazı, T2 tümör grubunun %10'unda, T3 tümör grubunun %5,8'inde ve T4 tümör grubunun %18,2'sinde izlendi. CRM tutulumu olmayan hasta grubunun %8,9'unda, CRM tutulumu olan hastaların %3,9'unda, EMVI negatif hasta grubunun %3,9'unda ve EMVI pozitif hasta hasta grubunun %19,1'inde karaciğer metastazı izlendi.

Akciğer metastazı, T2 tümör grubunun %10'unda, T3 tümör grubunun %7,7'sinde ve T4 tümör grubunun %9,1'inde izlendi. CRM tutulumu olmayan hasta grubunun %8,9'unda, CRM tutulumu olan hastaların %7,1'inde, EMVI negatif hastaların %5,8'inde ve EMVI pozitif hastaların %14,3'ünde akciğer metastazı vardı.

T2 tümör grubunda diğer yumuşak doku metastazı izlenmezken, T3 tümör grubunun %3,9'unda ve T4 tümör grubunun %9,1'inde diğer yumuşak doku metastazı vardı. Diğer yumuşak doku metastazı görünme oranı CRM tutulumu olmayan hastalarda %4,4, CRM tutulumu olan hastalarda %3,6, EMVI negatif hastalarda %1,9 ve EMVI pozitif hasta grubunda %9,5 idi.

T4 tümör grubunda karaciğer ve diğer yumuşak doku metastazları, EMVI pozitif hasta grubunda ise karaciğer, akciğer ve diğer yumuşak doku metastazları daha sık izlenmekle birlikte, primer tümöre ait anatomik özelliklerden T evresi, CRM durumu ve EMVI durumu ile karaciğer, akciğer ve diğer yumuşak doku metastazı varlığı arasında anlamlı bir ilişki saptanmadı (Tablo 29).

Tablo 29. Primer tümöre ait anatomik özelliklerin karaciğer, akciğer ve diğer yumuşak doku metastazları varlığı ile arasındaki ilişki

		Karaciğer Metastazı		Akciğer Metastazı		Diğer Yumuşak Doku Metastazı		Toplam
		Yok	Var	Yok	Var	Yok	Var	
Primer Tümör T Evresi	T2	9	1	9	1	10	0	10
	T3	49	3	48	4	50	2	52
	T4	9	2	10	1	10	1	11
Toplam		67	6	67	6	70	3	73
p (Pearson Chi-Square)		0,386		0,965		0,586		
		Karaciğer Metastazı		Akciğer Metastazı		Diğer Yumuşak Doku Metastazı		Toplam
		Yok	Var	Yok	Var	Yok	Var	
CRM Tutulumu	Yok	41	4	41	4	43	2	45
	Var	26	2	26	2	27	1	28
Toplam		67	6	67	6	70	3	73
p (Fisher's Exact Test)		1,0		1,0		1,0		
		Karaciğer Metastazı		Akciğer Metastazı		Diğer Yumuşak Doku Metastazı		Toplam
		Yok	Var	Yok	Var	Yok	Var	
EMVI	Negatif	50	2	49	3	51	1	52
	Pozitif	17	4	18	3	19	2	21
Toplam		67	6	67	6	70	3	73
p (Fisher's Exact Test)		0,053		0,345		0,197		

4.6.3. CRM ve EMVI durumunun ilişkisi

T2 tümörlerde CRM tutulumu ve EMVI izlenmedi. T3 tümörlerin %44,2'sinde ve T4 tümörlerin %45,5'inde CRM tutulumu vardı. T3 tümörlerin %26,9'u EMVI pozitifken, T4 tümörlerin %63,6'sı EMVI pozitifti. Primer tümörün T evresi ile hem CRM tutulumu varlığı (p = 0,027) hem de EMVI pozitifliği (p = 0,005) anlamlı ilişki gösterdi (Tablo 30).

CRM tutulumu olmayan hastaların %32,7'sinde EMVI pozitifliği izlenirken, CRM tutulumu olan hastalarda bu oran %52,4'tü, ancak CRM tutulumu varlığı ile EMVI pozitifliği arasında anlamlı bir ilişki izlenmedi (Tablo 31).

Tablo 30. Primer tümörün T evresi ile CRM tutulumu ve EMVI durumu arasındaki ilişki

		CRM Tutulumu		EMVI		Toplam
		Yok	Var	Yok	Var	
Primer Tümör T Evresi	T2	10	0	10	0	10
	T3	29	23	34	14	52
	T4	6	5	4	7	11
Toplam		45	28	52	21	73
p (Pearson Chi-Square)		0,027*		0,005*		

Tablo 31. CRM tutulumu ve EMVI varlığı arasındaki ilişki

		EMVI		Toplam
		Yok	Var	
CRM Tutulumu	Yok	35	17	52
	Var	10	11	21
Toplam		67	6	73
p (Fisher's Exact Test)		0,183		

4.7. Sayısal Parametrelerin Korelasyonu

4.7.1. Primer Tümöre Ait Sayısal Parametreler Arasındaki Korelasyon

Primer tümöre ait SUVmaks değerinin, SUVort, TLG, SUVmaks/ADCort, SUVort/ADCort ve TLG/ADCort değerleri ile arasında anlamlı korelasyon vardı. SUVmaks değeri ile MTV, TLQ ve TLQ/ADCort değerleri arasında ise anlamlı negatif korelasyon izlendi. Primer tümörün SUVort değeri ile TLG, SUVmaks/ADCort, SUVort/ADCort ve TLG/ADCort değerleri arasında anlamlı korelasyon izlenirken, MTV, TLQ, TLQ/ADCort değerleri arasında anlamlı negatif korelasyon vardı.

MTV değerinin; TLG, TLQ, MTV/ADCort, TLG/ADCort ve TLQ/ADCort değerleri ile anlamlı korelasyonu vardı. MTV değeri SUVmaks/ADC ve SUVort/ADCort değerleri ile anlamlı negatif korelasyon gösteriyordu. TLG değeri, TLQ, MTV/ADCort, TLG/ADCort ve TLQ/ADCort değerleri ile anlamlı korelasyona sahipti. Primer tümörün TLQ değerinin, MTV/ADCort, TLG/ADCort ve TLQ/ADCort değerleri ile anlamlı korelasyonu vardı. SUVmaks/ADCort ve SUVort/ADCort değerleri ile ise anlamlı negatif korelasyon gösteriyordu.

ADCort değerinin, SUVmaks/ADCort, SUVort/ADCort, MTV/ADCort, TLG/ADCort ve TLQ/ADCort değerleri ile anlamlı negatif korelasyonu vardı.

SUVmaks/ADCort değeri, SUVort/ADCort ve TLG/ADCort değerleri ile anlamlı pozitif korelasyona ve TLQ/ADCort değeri ile anlamlı negatif korelasyona sahipti. SUVort/ADCort değerinin, TLG/ADCort ile pozitif ve TLQ/ADCort değeri

ile negatif korelasyonu vardı. MTV/ADCort, TLG/ADCort ve TLQ/ADCort değerleri ile anlamlı korelasyona sahipti. TLG/ADCort değerinin de TLQ/ADCort değeri ile anlamlı korelasyonu vardı (Tablo 32).

4.7.2. Sayısal Parametrelerin Nodal ve Uzak Metastatik Özellikler İle Korelasyonu

^{18}FDG pozitif bölgesel lenf nodu sayısı MTV (p = 0,001, r = 0,54), TLG (p = 0,001, r = 517), TLQ (p = 0,001, r = 0,419), MTV/ADCort (p = 0,001, r = 0,504), TLG/ADCort (p = 0,001, r = 0,471) ve TLQ/ADCort (p = 0,001, r = 0,407) değerleri ile anlamlı korelasyona sahipti. ^{18}FDG pozitif bölgesel lenf nodlarının en büyük boyutu ile sayısal parametreler arasında anlamlı ilişki izlenmedi, en küçük lenf nodu boyutunun ise TLQ (p = 0,013, r = 0,337) ile anlamlı pozitif korelasyonu ve SUVmaks/ADCort (p = 0,044, r = - 0,277) ve SUVort/ADCort (p = 0,026, r = - 0,305) ile anlamlı negatif korelasyonu vardı.

Uzak lenf nodu metastazı olan hastalarda, lenf nodu sayısının primer tümöre ait sayısal parametreler ile anlamlı bir ilişkisi yoktu. Metastatik uzak lenf nodlarının en büyük boyutunun SUVmaks (p = 0,009, r = 0,770), SUVort (p = 0,011, r = 0,745), SUVmaks/ADCort (p = 0,033, r = 0,673) ve SUVort/ADCort (p = 0,039, r = 0,657) değerleri anlamlı ilişkisi vardı. Metastatik lenf nodlarının en küçük boyutu ise TLQ/ADCort (p = 0,037, r = -0,738) ile anlamlı negatif korelasyona sahipti.

Tablo 32. Primer tümöre ait sayısal parametreler arasındaki korelasyon

		SUVmaks	SUVort	MTV	TLG	TLQ	ADCort	SUVmaks/ ADCort	SUVort/ ADCort	MTV/ ADCort	TLG/ ADCort	TLQ/ ADCort
SUVmaks	r	1,0	,973**	-,266*	,253*	-,633**	-,159	,852**	,834**	-0,199	,258*	-,573**
	p	.	,000	,023	,031	,000	,182	,000	,000	,094	,029	,000
SUVort	r	,973**	1,0	-,288*	,249*	-,665*	-,149	,856*	,851*	-,220	,251*	-,605*
	p	,000	.	,013	,034	,000	,212	,000	,000	,063	,034	,000
MTV	r	-,266*	-,288*	1,0	,803**	,873**	,052	-,251*	-,252*	,896**	,725**	,835**
	p	,023	,013	.	,000	,000	,662	,033	,033	,000	,000	,000
TLG	r	,253*	,249*	,803**	1,0	,484**	,033	,193	,189	,741**	,880**	4,51**
	p	,031	,034	,000	.	,000	,784	,104	,112	,000	,000	,000
TLQ	r	-,633**	-,665**	,873**	,484**	1,0	,125	-589**	-,589**	,777**	,417**	,937**
	p	,000	,000	,000	,000	.	,295	,000	,000	,000	,000	,000
ADCort	r	-,159	-,149	,052	,033	,125	1,0	-,576**	-,593**	-,296*	-,337**	-,171
	p	,182	,212	,662	,784	,295	.	,000	,000	,012	,004	,151
SUVmaks/ADCort	r	,852**	,856**	-,251*	,193	-,589**	-,576**	1,0	,991**	-,027	,382**	-,390**
	p	,000	,000	,033	,104	,000	,000	.	,000	,822	,001	,001
SUVort/ADCort	r	,834**	,851**	-,252*	,189	-,589**	-,593**	,991**	1,0	-,018	,392**	-,384**
	p	,000	,000	,033	,112	,000	,000	,000	.	,881	,001	,001
MTV/ADCort	r	-,199	-,220	,896**	,741**	,777**	-,296*	-,027	-,018	1,0	,847**	,885**
	p	,094	,063	,000	,000	,000	,012	,822	,881	.	,000	,000
TLG/ADCort	r	,258*	,251*	,725**	,880**	,417**	-,337**	,382**	,392**	,847**	1,0	,540**
	p	,029	,034	,000	,000	,000	,004	,001	,001	,000	.	,000
TLQ/ADCort	r	-,573**	-,605**	,835**	,451**	,937**	-,171	-,390**	-,384**	,885**	,540**	1,0
	p	,000	,000	,000	,000	,000	,151	,001	,001	,000	,000	.

Metastatik uzak lenf nodlarının SUVmaks ve SUVort değerlerinin primer tümöre ait sayısal parametreler ile anlamlı bir ilişkisi yoktu.

Karaciğer ve akciğer metastazı olan hastalarda; lezyon sayısı, en büyük ve en küçük lezyon boyutu, SUVmaks, SUVort, MTV ve TLG değerleri ile primer tümöre ait sayısal parametreler arasında anlamlı bir ilişki izlenmedi.

4.7.3. Nodal ve Uzak Metastazların Özelliklerinin Kendi İçerisindeki Korelasyonları

^{18}FDG pozitif bölgesel lenf nodlarının özelliklerinin korelasyonuna bakıldığında, lenf nodu sayısının, SUVmaks ($p = 0{,}002$, $r = 0{,}387$) ve SUVort ($p = 0{,}005$, $r = 0{,}480$) değerleri ile anlamlı ilişkisi vardı. ^{18}FDG pozitif bölgesel lenf nodlarının en büyük boyutlarının ve SUVmaks ($p = 0{,}001$, $r = 0{,}483$) ve SUVort ($p = 0{,}001$, $r = 0{,}480$) değerlerinin arasında anlamlı ilişki izlendi.

Metastatik uzak lenf nodlarında sadece en büyük ve en küçük lenf nodu boyutları arasında anlamlı ilişki vardı ($p = 0{,}007$, $r = 0{,}857$)

Karaciğer metastazlarının en büyük boyutunun SUVmaks ($p = 0{,}032$, $r = 1{,}0$), SUVort ($p = 0{,}037$, $r = 0{,}9$) ve TLG ($p = 0{,}037$, $r = 0{,}9$) değerleri arasında anlamlı ilişki vardı. Karaciğer lezyonlarının SUVmaks değeri SUVort ($p = 0{,}019$, $r = 0{,}886$) ve TLG değerleri ($p = 0{,}005$, $r = 0{,}943$) ile, SUVort değeri ise TLG ($p = 0{,}042$, $r = 0{,}829$) değeri ile anlamlı ilişkiye sahipti.

Akciğer metastazlarının sayısının SUVmaks (p = 0,005, r = 0,941) ve SUVort değerleri (p = 0,005, r = 0,941) arasında anlamlı ilişki izlendi. Akciğer lezyonlarının en büyük boyutunun yine SUVmaks (p = 0,042, r = 0,829) ve SUVort (p = 0,042, r = 0,829) değerleri ile anlamlı ilişkisi vardı.

4.8. Uzak Metastaz Varlığı Öngören Değişkinlerin Belirlenmesi İçin Regresyon Analizi

Primer tümöre ait sayısal parametreler ve anatomik özelliklerinden uzak metastazı öngören değişkenlerin belirlenmesi için lojistik regresyon analizi yapıldı. Uzak metastazın öngörülmesi için yapılan tek değişkenli regresyon analizinde primer tümörün SUVmaks, TLG, TLG/ADCort değerleri ile EMVI varlığı anlamlı bulundu. Bu parametreler için yapılan çok değişkenli regresyon analizinde ise primer tümörün SUVmaks değeri ve EMVI varlığı uzak metastazı öngörmek için bağımsız prediktörler olarak saptandı (Tablo 33).

Tablo 33. Uzak metastaz varlığı öngören değişkinlerin belirlenmesi için regresyon analizi

	Tek Değişkenli Regresyon Analizi (OR; CI; p)	Çok Değişkenli Regresyon Analizi (OR; CI; p)
SUVmaks	1,04 ; 1,0-1,08 ; 0,031 *	1,05 ; 1,0-1,1 ; 0,023 **
SUVort	1,05 ; 0,99-1,12 ; 0,113	
MTV	1,01 ; 0,97-1,05 ; 0,58	
TLG	1,0 ; 1,0-1,005 ; 0,044 *	1,0 ; 0,99-1,05 ; 0,65
TLQ	0,78 ; 0,48-1,33 ; 0,38	
ADCort	1,0 ; 0,99-1,0 ; 0,56	
SUVmaks/ADCort	NA	
SUVort/ADCort	NA	
MTV/ADCort	NA	
TLG/ADCort	8,12 ; 1,04-63,78 ; 0,046 *	6,21 ; 0,12-327,58 ; 0,37
TLQ/ADCort	NA	
Primer Tümör Lokalizasyonu	1,5 ; 0,45-5,0 ; 0,51	
Primer Tümör T Evresi	2,41 ; 0,28-21,16 ; 0,43	
CRM tutulumu	0,84 ; 0,27-2,61 ; 0,77	
EMVI varlığı	4,13 ; 1,31-12,98 ; 0,015 *	6,82 ; 1,64-28,48 ; 0,008 **

NA: Sonuç uygulanabilir değil, * Tek değişkenli regresyon analizinde anlamlı, ** Çok değişkenli regresyon analizinde anlamlı

4.9. Vaka Örnekleri

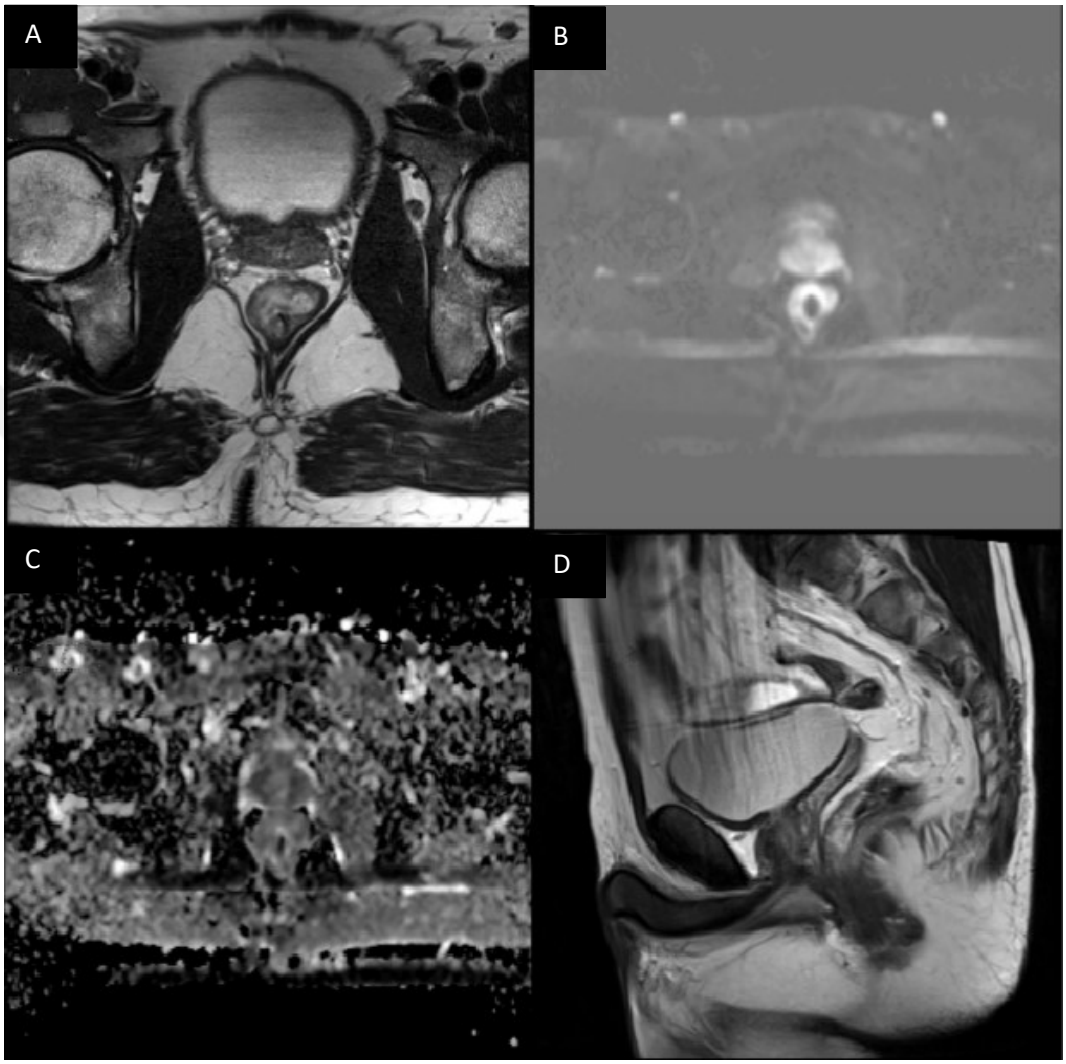

Şekil 12. 37 yaşında rektum adenokanseri tanılı erkek hastanın evreleme amacıyla çekilen pelvik MR çalışması

(A. Aksiyel T2 görüntüsü, B. Difüzyon ağırlıklı görüntüleme (DWI), C. Görünür difüzyon katsayısı (ADC), D. Sagital T2 görüntüsü)

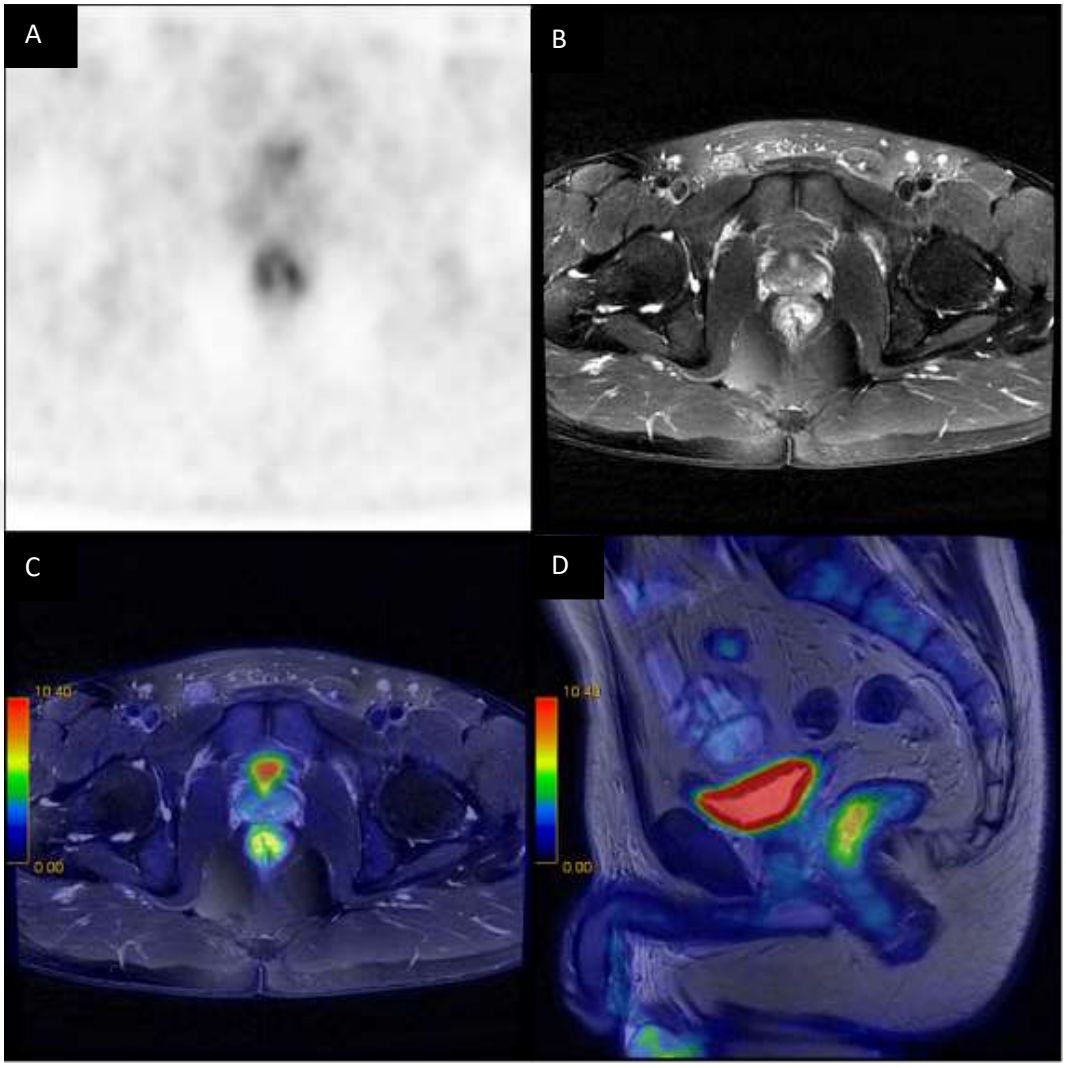

Şekil 13. 37 yaşında rektum adenokanseri tanılı erkek hastanın evreleme amacıyla çekilen ^{18} FDG PET/MR çalışması

(A. Aksiyel PET görüntüsü, B. Aksiyel T2 propeller, C. Aksiyel T2 propeller-PET füzyon, D. Sagital T2-PET füzyon)



Şekil 14. 37 yaşında rektum adenokanseri tanılı erkek hastanın MIP görüntüsü

Şekil 12, 13 ve 14'te 37 yaşında rektum adenokanseri tanılı erkek hastanın evreleme için yapılmış pelvik MR ve tüm vücut ^{18}FDG PET/MR çalışmalarına ait görüntüler izlenmektedir. Hastanın distal rektum yerleşimli primer kitlesi vardı. T evresi T3a olarak saptanmış olup, CRM tutulumu yoktu ve EMVI negatifti. SUVmaks değeri 8,0 olarak hesaplandı. Hem pelvik MR hem de tüm vücut ^{18}F FDG PET/MR görüntülerinde bölgesel lenf nodu metastazı izlenmedi. Aynı hastanın Şekil 14'te tüm vücut ^{18}F FDG PET/MR çalışmasından elde edilen MIP görüntüsü izlenmekte olup, uzak metastaza rastlanmadı.

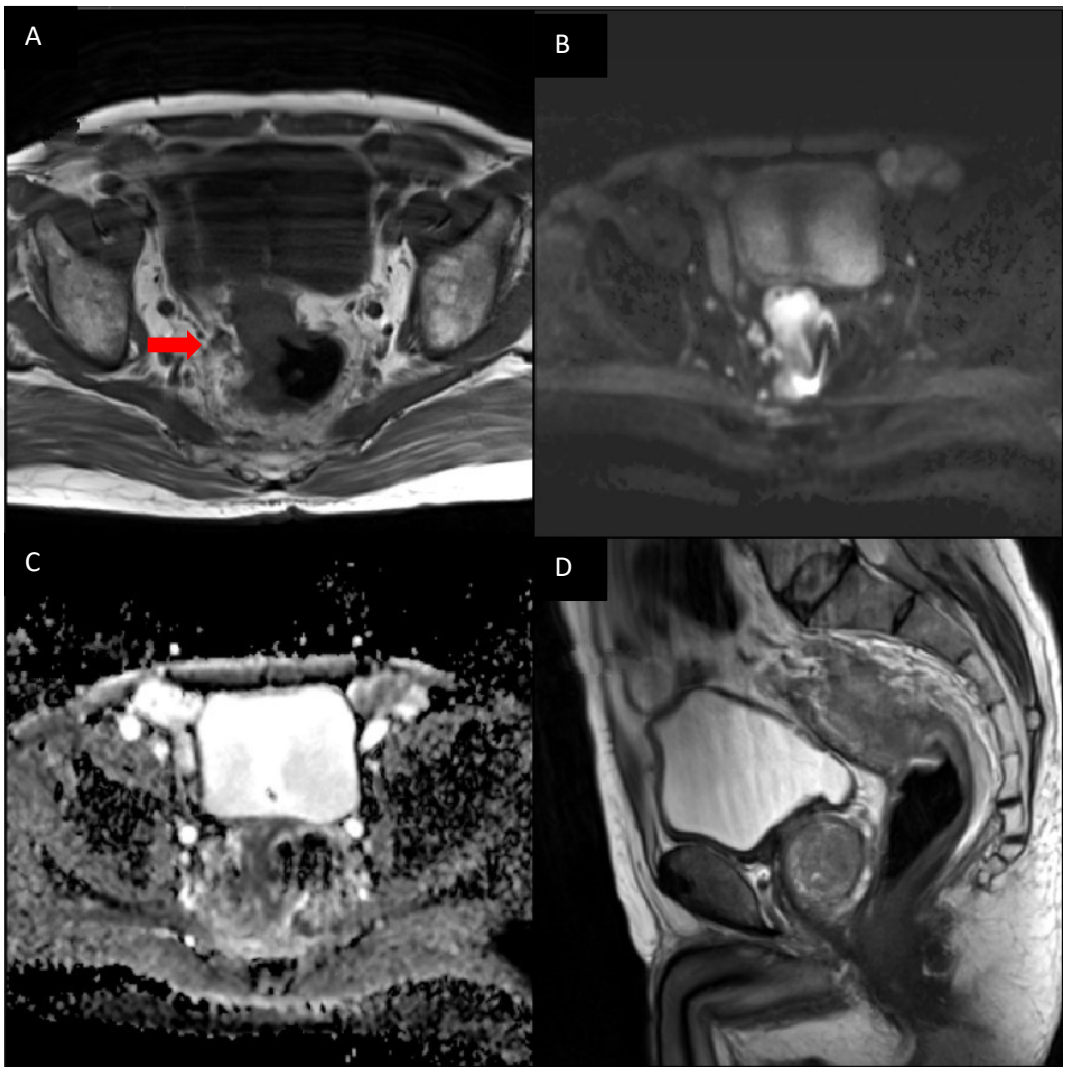

Şekil 15. 70 yaşında rektum adenokanseri tanılı erkek hastanın evreleme amacıyla çekilen pelvik MR çalışması

(A. Aksiyel T2 görüntüsü, B. Difüzyon ağırlıklı görüntüleme (DWI), C. Görünür difüzyon katsayısı (ADC), D. Sagital T2 görüntüsü)

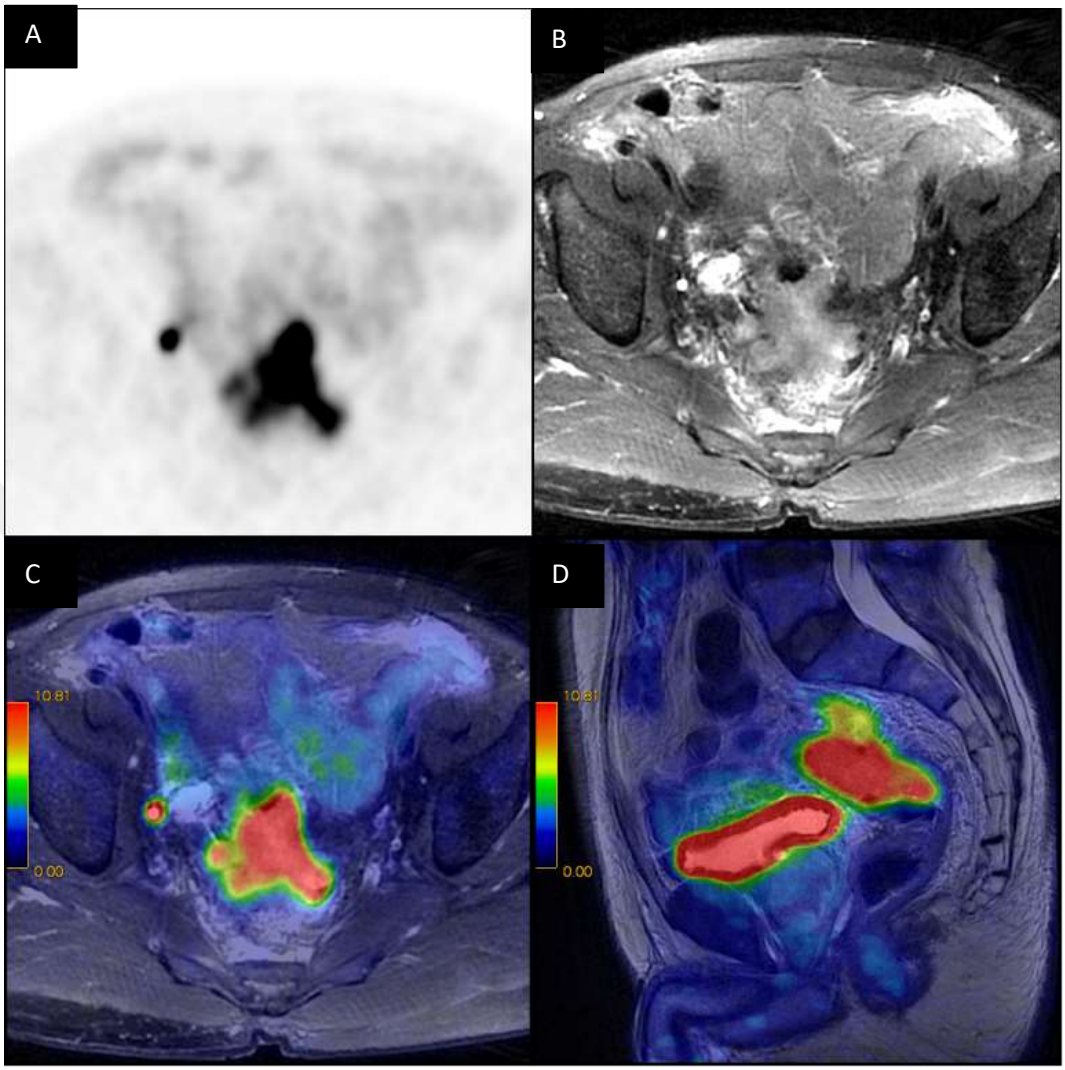

Şekil 16. 70 yaşında rektum adenokanseri tanılı erkek hastanın evreleme amacıyla çekilen ^{18} FDG PET/MR çalışması

2(A. Aksiyel PET görüntüsü, B. Aksiyel T2 propeller, C. Aksiyel T2 propeller-PET füzyon, D. Sagital T2-PET füzyon)

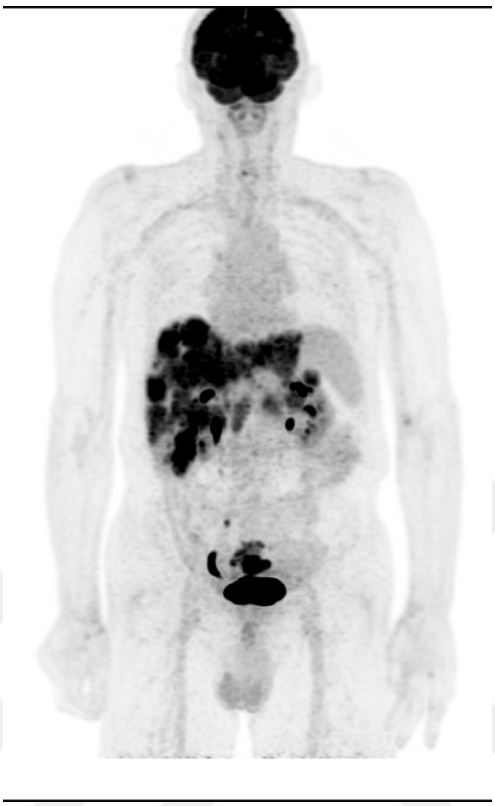

Şekil 17. 70 yaşında rektum adenokanseri tanılı erkek hastanın MIP görüntüsü

Şekil 15, 16 ve 17'da 70 yaşında rektum adenokanseri tanılı erkek hastanın evreleme için yapılmış pelvik MR ve tüm vücut ^{18}FDG PET/MR çalışmalarına ait görüntüler izlenmektedir. Primer tümörün T evresi T3c olarak saptandı. Primer tümörde CRM tutulumu vardı ve EMVI pozitifti (Şekil 15A'da kırmızı ok ile işaretli). Primer tümörün SUVmaks değeri 26,1 olarak hesaplandı. Pelvik MR görüntülerinde nodal evresi N2 olarak saptandı. ^{18}FDG PET/MR görüntülerinde 2 adet ^{18}FDG pozitif bölgesel lenf nodu izlendi. Şekil 17'da ^{18}FDG PET/MR çalışmasından elde edilen MIP görüntüsü izlenmekte olup, hastanın periportal alanda uzak lenf nodu metastazı ve karaciğerde her iki lobda çok sayıda izlenen uzak organ metastazları vardı.

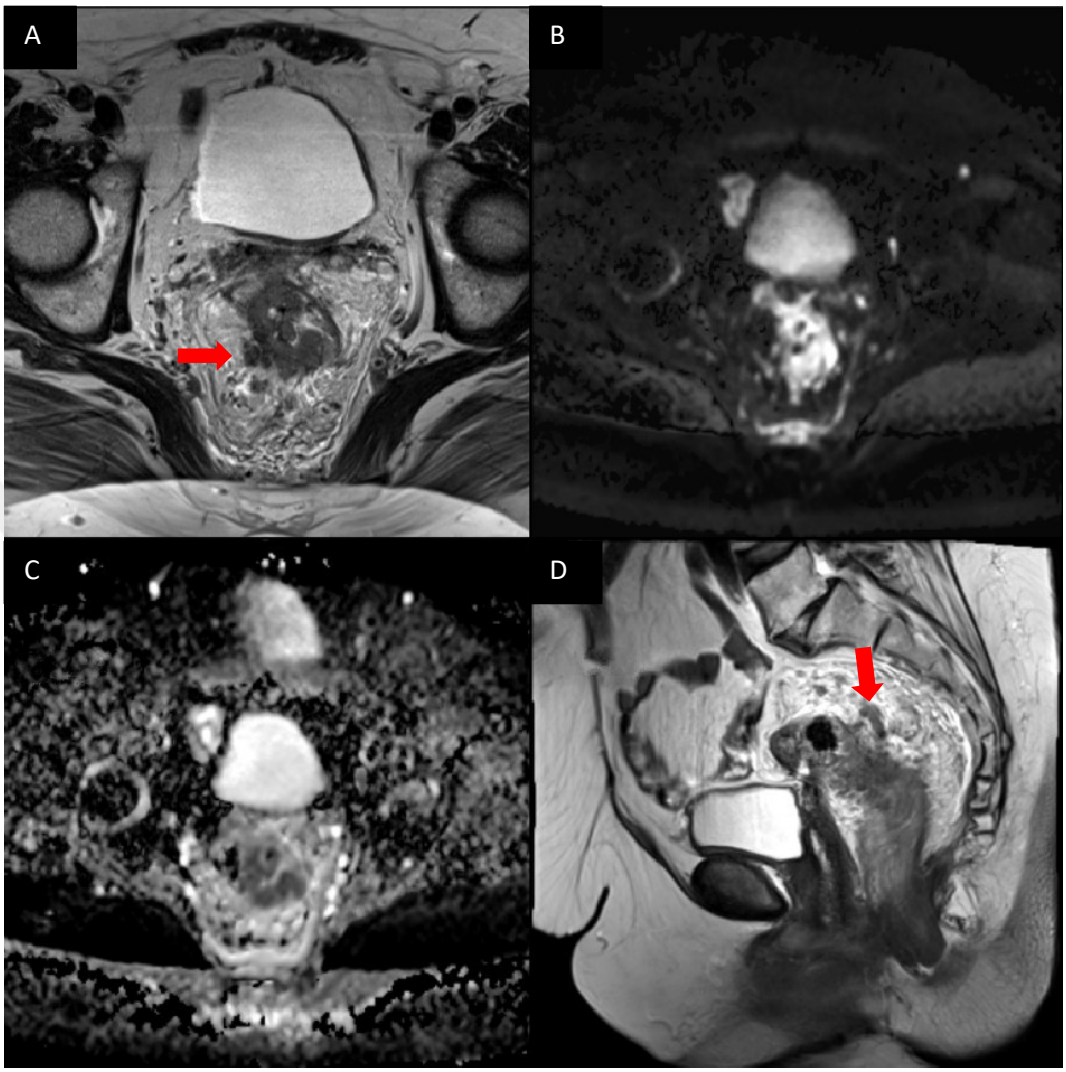

Şekil 18. 66 yaşında rektum adenokanseri tanılı kadın hastanın evreleme amacıyla çekilen pelvik MR çalışması

(A. Aksiyel T2 görüntüsü, B. Difüzyon ağırlıklı görüntüleme (DWI), C. Görünür difüzyon katsayısı (ADC), D. Sagital T2 görüntüsü)

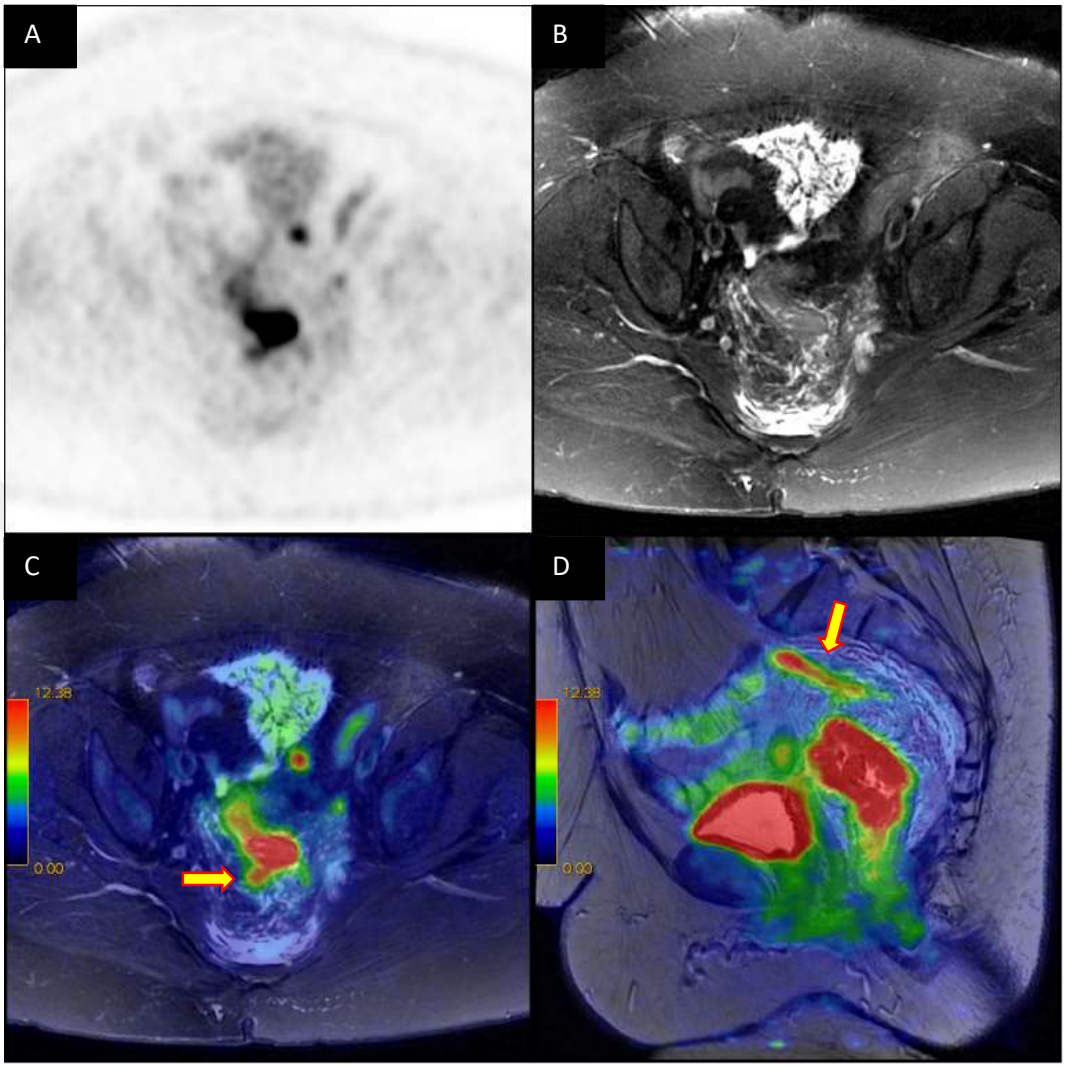

Şekil 19. 66 yaşında rektum adenokanseri tanılı kadın hastanın evreleme amacıyla çekilen ^{18} FDG PET/MR çalışması

(A. Aksiyel PET görüntüsü, B. Aksiyel T2 proppeller, C. Aksiyel T2 proppeller-PET füzyon, D. Sagital T2-PET füzyon)



Şekil 20. 66 yaşında rektum adenokanseri tanılı kadın hastanın MIP görüntüsü

Şekil 18, 19 ve 20'de 66 yaşında rektum adenokanseri tanılı kadın hastanın evreleme için yapılmış pelvik MR ve tüm vücut ^{18}FDG PET/MR çalışmalarına ait görüntüler izlenmektedir. Primer tümörün T evresi T3c olarak saptandı. Primer tümörde CRM tutulumu yoktu. Ancak EMVI pozitifti (Şekil 18A ve 18D'de kırmızı ok ile işaretli) ve EMVI tutulumu ^{18}FDG PET/MR'da da izlendi (Şekil 19C ve 19D'de sarı ok ile işaretli). Primer tümörün SUVmaks değeri 36,74 olarak hesaplandı. Pelvik MR görüntülerinde tümörün nodal evresi N2 olarak saptandı. ^{18}FDG PET/MR görüntülerinde de 7 adet ^{18}FDG pozitif bölgesel lenf nodu vardı. Hastada uzak organ metastazı izlenmedi.

5. TARTIŞMA

Rektum kanserinin tedavi öncesinde doğru evrelemesinin yapılması tedavi planlaması için kritik öneme sahiptir. Operasyon öncesi evreleme lokal ve uzak evreleme olarak ikiye ayrılabilir. Lokal evrelemede ERUS, BT ve MR kullanılabilir. MR, rektum kanserinin lokal evrelemesinde kullanılan standart görüntüleme yöntemidir. Primer tümörün ve tümörü çevreleyen mezorektal yumuşak dokunun doğru bir şekilde değerlendirilmesini sağlar. Tümörün T ve N evresinin değerlendirilmesinin dışında, tümör prognozu yakından ilişkili olan CRM tutulumu ve EMVI varlığı ile ilgili de bilgi sağlar. Uzak evrelemede ise güncel kılavuzlara göre konvansiyonel görüntüleme yöntemleri veya ^{18}F FDG PET/BT kullanılabilir. ^{18}F FDG PET/BT konvansiyonel görüntüleme yöntemleri ile karşılaştırıldığında, bölgesel olmayan lenf nodlarının, karaciğer ve akciğer lezyonlarının daha iyi tespit edilmesini sağlar, ayrıca konvansiyonel görüntüleme yöntemleri ile net olarak karakterize edilemeyen lezyonların karakterizasyonunu kolaylaştırır. Yeni geliştirilen ^{18}F FDG PET/MR cihazları lokal evreleme için en iyi görüntüleme yöntemi olan MR ile uzak evreleme için konvansiyonel yöntemlere göre daha başarılı olan PET görüntülemenin tek bir seansta yapılmasını ve böylece tedavi öncesinde evrelemenin daha doğru yapılmasını sağlama potansiyeline sahiptir[2,4,5,14,103-105].

PET ve MR görüntülerinden elde edilen fonksiyonel ve metabolik parametreler çeşitli tümörlerde tümör davranışı hakkında bilgi vermektedir[106-112]. Rektum kanseri hastalarında da tedavi öncesinde evreleme amacıyla yapılan MR ve PET görüntülemelerinden elde edilen anatomik, fonksiyonel ve metabolik

parametrelerin tümör agresifliği ile ilgili bilgi verebileceğini ve bu parametrelerin tümör evresi ile ilişkili olabileceğini düşündük. Bu çalışmada rektum tümörü için tedavi öncesi evreleme amacı ile pelvik MR ve tüm vücut ^{18}FDG PET/MR görüntülemeleri yapılan hastalarda görüntülerden elde edilen anatomik, fonksiyonel ve metabolik parametrelerin TNM evresi ile ilişkisinin değerlendirilmesi amaçlanmıştır.

Çalışmaya dahil edilen 73 hastanın 18'inde tüm vücut ^{18}FDG PET/MR görüntülemelerinde uzak metastaz saptandı. Primer tümöre ait fonksiyonel ve metabolik sayısal parametreler ile anatomik özelliklerden uzak metastaz varlığını öngören değişkenlerin belirlenmesi için yapılan tek değişkenli regresyon analizinde primer tümöre ait SUVmaks, TLG ve TLG/ADCort değerleri ile EMVI varlığı anlamlı bulundu. Bu parametreler için yapılan çok değişkenli regresyon analizinde ise SUVmaks değeri ile EMVI varlığı bağımsız prediktörler olarak saptandı. Literatürde primer tümöre ait metabolik özelliklerin uzak metastaz varlığı ile ilişkisine dair çalışmaya rastlanmadı, metabolik parametrelerden SUVmaks ve TLG değerlerinin, metabolik ve fonksiyonel parametrelerin oranlanması ile elde edilen parameterlerden TLG/ADCort değerinin uzak metastaz ile ilişkili olduğu ve SUVmaks değerinin uzak metastazı öngörmek için bağımsız prediktör olduğu yeni bir bilgi olarak karşımıza çıkmaktadır. Tümör hücrelerinin karakteristik özelliklerinden birisi, sağlıklı hücreler ile karşılaştırıldığında artmış glikoz metabolizması göstermeleridir. Bu durum Warburg etkisi olarak adlandırılır. Artmış glikolitik aktivite ortamda asidoza neden olur ve oluşan asidoz tümör invazyonunu kolaylaştırır. SUVmaks değeri invivo olarak tümör metabolizmasını

yansıtır[113,114]. Bu bilgiler, yüksek SUVmaks değerlerinin artmış glikolitik aktiviteyi, artmış ortam asidozunu ve sonuç olarak kolaylaşan tümör invazyonu ve yayılımının öngürülmesini sağladığını düşündürmektedir. TLG, SUVort ve MTV değerlerinin çarpımının bir ürünüdür ve tümörün metabolik yükünü yansıtır. Artmış metabolik tümör yükü tümörün biyolojik agresifliği ile ilişkilidir[115]. ADC, doku hücreselliği ile ilgili bilgileri gösteren, suyun doku boyunca difüzyonunun büyüklüğünü değerlendirmek için kullanılan sayısal bir parametredir. Artmış hücresellik suyun difüzyon hareketini azaltır. Buna bağlı olarak ADC değeri tümör hücreselliği ve derecesi ile negatif bir korelasyon gösterir[116]. TLG, tümörün metabolik yükünü ve TLG/ADCort ise metabolik yük ile tümör hücreselliğinin bir fonksiyonunu yansıtarak tümör agresifliğinin ve yayılımınının değerlendirilmesini sağlamaktadır. EMVI varlığının uzak metastaz varlığını gösteren bağımsız prediktör olduğu çeşitli çalışmalarda gösterilmiş olup, çalışmamızda da benzer sonuçlar elde edildi[117-120].

Primer tümörün SUVmaks değeri ile EMVI varlığı arasında anlamlı ilişki saptanmadı. Literatürde de buna ilişkin bir çalışma bulunamadı. SUVmaks değeri ve EMVI varlığı arasında ilişki olmaması yeni bir bulgu olarak karşımıza çıkmaktadır. PET görüntülerinden elde edilen SUVmaks değeri ile MR görüntülerinden elde edilen EMVI durumu bilgisi arasında ilişki olmaması, bu iki değişkenin uzak metastaz varlığının bağımsız öngürücüleri olma özelliklerini de güçlendirmektedir.

Primer tümörün yerleşim yeri ile primer tümöre ait sayısal parametreler arasında anlamlı bir ilişki izlenmedi. Literatürde de bu konuda çalışma bulunamadı.

Distal yerleşimli tümörler proksimal yerleşimli tümörler ile karşılaştırıldığında daha yüksek pozitif rezeksiyon sınır ve lokal nüks oranlarına ve daha düşük sağkalıma sahiptir[121]. Ayrıca rektum pelvis içerisinde ilerlerken hastalık yayılımı için ek bir bariyer görevi gören peritonun dışarısına çıkar ve distal rektum tamamen periton dışarısında bulunur[122]. Distal rektum yerleşimli tümörler anal sfinkter kompleksi ile de yakın komşuluk gösterir[123]. Bu nedenler rektum kanserlerinde yerleşim yerlerine göre tümör davranışındaki farklılıkların, proksimal ve distal yerleşimli tümörlerin metabolik ve fonksiyonel özelliklerinden ziyade anatomik özelliklerine ve komşuluklarına bağlı olduğunu düşündürmektedir.

Difüzyon ağırlıklı MR görüntülerinden hesaplanan primer tümöre ait ADCort değeri ile, tümörün lokal ve uzak metastatik özelliklerden hiçbiri ile anlamlı bir ilişki izlenmedi. Lu ve arkadaşlarının rektum kanseri olan 60 hastada yaptığı çalışmada, ADCort değeri ile tümörün histolojik T evresi arasında anlamlı ilişki olduğu raporlanmaktadır[124]. Ao ve arkadaşları tarafından 77 hastada yapılan çalışmada, ADC değerleri ile patolojik T evresi arasında anlamlı ilişki olduğu ve daha ileri T evresi olan tümörlerin daha düşük ADC değerlerine sahip olduğu gösterilmiştir[125]. Liu ve arkadaşlarının 148 hastada yaptığı çalışmada hem ADCort hem de minimum ADC (ADCmin) değerlerinin tümörün T evresi, N evresi, histolojik derecesi, perinöral invazyon varlığı ve EMVI varlığı ile anlamlı korelasyon gösterdiği belirtilmiştir[126]. Curvo-Semedo ve arkadaşları 47 hastalık çalışmasında, düşük ADC değerlerinin daha agresif tümör profili ile ilişkili olduğunu ve ADCort değerleri ile mezorektal fasya durumu, N evresi ve tümör derecesi arasında anlamlı ilişki bulunduğunu göstermişlerdir[127]. Liu ve arkadaşları,

68 hastada yaptıkları çalışmada ADCort değerinin N0 tümörler ile N1-2 tümörler arasında anlamlı farklılık gösterdiğini raporlamışlardır[128]. Attenberger ve arkadaşlarının 54 hastada yaptığı çalışmada ise tümör ADC değerleri ile T evresi arasında anlamlı ilişki bulunmamıştır[129]. Çalışmamızda elde edilen sonuçlar Attenberger ve arkadaşlarının yaptığı çalışma ile benzer sonuçlara sahipken, diğer çalışmalar ile farklılık göstermektedir. ADC ölçümü çeşitli faktörlerden etkilenmektedir. İlk olarak ilgi alanının konumu ve boyutu ADC değerinin hesaplanmasını güçlü bir şekilde etkiler ve okumalar arasında yüksek değişkenliğe neden olur[130]. İkincisi, ADC değerleri, görüntü elde etme parametreleri ve son işlemleme tekniklerinden etkilenir[131]. Bu faktörlerin çalışmalar arasındaki farklılığın nedeni olabileceği düşünülmektedir.

Primer tümörün T evresi ile PET görüntülerinden elde edilen metabolik sayısal parametrelerden MTV, TLG, TLQ arasında ve metabolik sayısal parametrelerin ADCort'ya oranlanması ile elde edilen parametrelerden MTV/ADCort, TLG/ADCort ve TLQ/ADCort değerleri arasında anlamlı ilişki bulundu. T2-T4 ve T3-T4 tümör grupları arasında bu parametreler açısından anlamlı farklılık izlenirken, T2-T3 tümör grupları arasında anlamlı farklılık yoktu. Bu ilişkinin hacimsel metabolik parametreler ile olması dikkati çekmektedir. Literatürde primer tümörün T evresi ile metabolik parametreler arasındaki ilişkiye dair bir çalışma bulunamadı. Primer rektum kanserinde tümörün T evresi ile metabolik parametrelerin ilişkisi yeni bir bilgi olarak karşımıza çıkmaktadır. Küçük hücre dışı akciğer kanseri ile ilgili yapılan çalışmada SUVmaks, MTV ve TLG değerlerinin 3 cm'den büyük tümörlerde anlamlı olarak daha yüksek olduğu

gösterilmiştir[132]. Meme kanseri ile yapılan çalışmalarda da daha büyük tümörlerde (>2 cm ve >3 cm) SUVmaks, MTV ve TLG değerlerinin anlamlı olarak daha yüksek olduğu tanımlanmıştır[133,134]. Çalışmamızda T evresi daha yüksek olan tümörlerin daha yüksek hacimsel metabolik parametreye sahip olmasının nedeni, ileri T evresine sahip tümörlerde, tümör boyutunun artışının bir sonucu olarak açıklanabilir.

Primer tümörün T evresi ile CRM tutulumu ve EMVI varlığı arasında anlamlı ilişki vardı. T2 tümörlerde CRM tutulumu ve EMVI izlenmedi. T3 tümörlerin %44,2'sinde ve T4 tümörlerin %45,5'inde CRM tutulumu vardı. T3 tümörlerin %26,9'u EMVI pozitifken, T4 tümörlerin %63,6'sı EMVI pozitifti. CRM tutulumu varlığı ile EMVI pozitifliği arasında ise anlamlı ilişki izlenmedi. Jin Oh ve arkadaşlarının distal rektum yerleşimli 306 rektum kanseri hastasında yaptığı çalışmada 4 cm'den büyük tümör boyutunun ve T3 ve daha ileri tümör evresinin CRM tutulumu varlığı için risk faktörü olduğu belirtilmiştir. Yine aynı çalışmada CRM tutulumu varlığı ile lenfatik ve venöz invazyon arasında anlamlı bir ilişki bulunamamıştır[135]. Chen ve arkadaşlarının 154 hastada gerçekleştirdiği çalışmada ise ileri tümör evresinin EMVI varlığı ile ilişkili olduğu ve T3 ve daha ileri tümör evresinin EMVI varlığı için bağımsız risk faktörü olduğu belirtilmiştir[136]. Çalışmamızda da literatür ile benzer sonuçlara ulaşılmıştır.

Primer tümörde CRM tutulumu varlığı ile metabolik sayısal parametrelerden MTV ve TLQ değerleri arasında anlamlı ilişki vardı. EMVI varlığı ile de metabolik sayısal parametrelerden MTV, TLG, TLQ, MTV/ADCort, TLQ/ADCort değerleri arasında anlamlı ilişki izlendi. Bu ilişkilerin hacimsel

metabolik parametrelerle izlenmesi dikkat çekicidir. Literatürde CRM ve EMVI durumu ile metabolik sayısal parametreler arasında ilişkiye dair bir çalışma bulunamadı. EMVI ve CRM tutulumunun hem çalışmamızda hem de literatürde[135,136] ileri tümör evresi ilişki olduğu gösterilmekte olup, artan tümör evresinin tümör boyutunda artış ve sonuç olarak hacimsel metabolik parametrelerde artış ile sonuçlandığı çıkarımı yapılabilir.

Tümörün bölgesel lenf nodu tutulumu değerlendirildiğinde; MR görüntülerinden elde edilen nodal evre kategorilerine göre metabolik sayısal parametrelerden MTV, TLG, TLQ ve MTV/ADCort değerleri anlamlı farklılık göstermekte olup, artan nodal evre ile birlikte bu metabolik parametrelerin değerleri de artış göstermektedir. Nodal evre alt grupları değerlendirildiğinde ise N0 ve N2 tümör grupların arasında anlamlı farklılık varken, N0-N1 ve N1-N2 grupları arasında anlamlı farklılık izlenmemektedir. PET/MR görüntülerinden elde edilen ^{18}FDG pozitif bölgesel lenf nodu olan hastalarda olmayan hastalara göre MTV, TLG, TLQ, MTV/ADCort, TLG/ADCort ve TLQ/ADCort değerleri anlamlı olarak daha yüksekti. Hem MR görüntülerinden elde edilen nodal evre bilgisinin hem de PET/MR görüntülerinden elde edilen ^{18}FDG pozitif bölgesel lenf nodu varlığının hacimsel metabolik parametreler ile anlamlı ilişkisi vardı. Jo ve arkadaşları cerrahi öncesinde PET/BT görüntülemesi yapılan 74 hastada yaptıkları çalışmada, cerrahi sonrasında patolojik lenf nodu tespit edilen hastalarda primer tümörün SUVmaks, MTV ve TLG değerlerinin anlamlı olarak daha yüksek olduğunu raporlamışlardır[137]. Çalışmamızda hem MR hem de PET/MR görüntülerinden elde edilen bölgesel nodal tutulum ile SUVmaks değeri arasında anlamlı ilişki

bulunmamış olup, hacimsel metabolik parametreler arasındaki ilişki bu çalışma ile benzerlik göstermektedir. Ancak çalışmamızda patolojik veriler ile doğrulama yapılmaması karşılaştırmada olumsuz bir yön olarak karşımıza çıkmaktadır.

Primer tümörün yerleşim yeri ile ^{18}F FDG pozitif bölgesel lenf nodlarının sayısı arasında anlamlı ilişki vardı ve distal yerleşimli tümörlerde proksimal yerleşimli tümörlere göre ^{18}F FDG pozitif bölgesel lenf nodu sayısı daha fazlaydı. T evresi daha ileri olan tümörlerde ise ^{18}F FDG pozitif bölgesel lenf nodlarının sayıları daha fazla, lenf nodlarının SUVmaks ve SUVort değerleri daha yüksek bulundu. Sugihara ve arkadaşlarının 930 hastada yaptığı çalışmada, distal rektum yerleşimli ve evre T3-4 tümörlerin pelvik yan duvar lenf nodu metastazı için en büyük risk faktörü olduğu belirtilmiştir[138]. Ueno ve arkadaşları 41 hastada yaptıkları çalışmada ise, anal girime 2 cm mesafede yerleşim gösteren tümörlerde pelvik yan duvar lenf nodu tutulumunda %40'a varan artış raporlamışlardır[139]. Çalışmamızda da benzer sonuçlar elde edilmiştir. Literatürde rektum kanserinde primer tümörün T evresi ile lokal lenf nodu metastazlarının metabolik parametreleri arasındaki ilişkiyi değerlendiren bir çalışma bulunamamış olup yeni bir bilgi olarak karşımıza çıkmaktadır. Aktaş ve arkadaşlarının meme kanseri hastalarında yaptığı çalışmada aksiller metastatik lenf nodu sayısı ile SUVmaks değeri arasında güçlü korelasyon olduğu gösterilmiştir[140]. Çalışmamızda T evresi arttıkça ^{18}F FDG pozitif bölgesel lenf nodu sayısı ve tümör yükü artmakta olup, meme kanserinde olduğu gibi rektum kanserinde de ^{18}F FDG pozitif bölgesel lenf nodlarının SUVmaks değerlerinde artışın artan tümör yükünün bir sonucu olduğu düşünülebilir.

MR görüntülerinden elde edilen nodal evre bilgisi ile PET görüntülerinden elde edilen ^{18}F FDG pozitif bölgesel lenf nodlarının bilgileri karşılaştırıldığında, nodal evre ile bölgesel lenf nodlarının sayı, SUVmaks ve SUVort değerleri arasında anlamlı ilişki izlendi. N2 tümör grubunda N0 ve N1 tümör gruplarına göre ^{18}F FDG pozitif bölgesel lenf nodu sayısı daha yüksekti. ^{18}F FDG pozitif bölgesel lenf nodların SUVmaks ve SUVort değerleri ise N2 grubunda N0 grubuna göre anlamlı olarak daha yüksek bulundu. Tsunoda ve arkadaşları, kolorektal kanserlerde lenf nodu evrelemesinde nodal çap ile karşılaştırıldığında lenf nodu SUVmaks düzeyinin metastaz tespitinin doğruluğunu artırdığını göstermiştir[84]. Kim ve arkadaşları ise rektum kanserinde lenf nodu SUVmaks değerinin lenf nodu metastazı varlığının bağımsız öngörücüsü olduğunu raporlamışlardır[141]. Çalışmamızda da ileri nodal evresi olan hastalarda lenf nodu SUVmaks değerlerinin daha yüksek olduğu gösterilmiş olup, rektum kanserinin lokal evrelemesinde PET/MR görüntülemesinin kullanımı lenf nodlarının anatomik ve fonksiyonel özelliklerine ek olarak metabolik özelliklerinin de görüntülenmesini sağlayarak, nodal evrelemenin daha doğru yapılmasını sağlama potansiyeline sahiptir.

CRM tutulumu varlığı ile ^{18}F FDG pozitif bölgesel lenf nodların sayı, boyut ve metabolik parametreleri arasında anlamlı ilişki izlenmedi. Xu ve arkadaşlarının 341 hastada yaptıkları çalışmada histopatolojik olarak doğrulanmış metastatik lenf nodu varlığı ile CRM tutulumu varlığı arasında anlamlı ilişki göstermişlerdir[142]. Çalışmamızda lenf nodu metastazı varlığının histopatolojik doğrulması yapılmamış olup, CRM tutulumu ile ^{18}F FDG pozitif bölgesel lenf nodu varlığı arasında anlamlı ilişki izlenmemesi buna bağlı olabilir.

Primer tümörde EMVI pozitifliği olan hastalarda ^{18}F FDG pozitif bölgesel lenf nodlarının sayısı, SUVmaks ve SUVort değerleri daha yüksekti. EMVI varlığının bölgesel lenf nodu metastazı için risk faktörü oluşturduğu birçok çalışmada gösterilmektedir[142-146]. Ancak literatürde EMVI varlığı ile bölgesel lenf nodlarının metabolik parametrelerini değerlendiren çalışma bulunamamıştır. EMVI varlığı gösteren tümörlerin daha agresif tümör davranışı gösterdiği ve agresif seyirli tümörlerin artmış glikoz metabolizmasına sahip olduğu göz önüne alındığında, EMVI pozitif hastaların bölgesel lenf nodu metastazlarının daha yüksek SUVmaks ve SUVort değerlerine sahip olması beklenmektedir.

Primer tümöre ait sayısal metabolik parametrelerden MTV, TLG, TLQ, MTV/ADCort, TLG/ADCort ve TLQ/ADCort değerleri ile ^{18}F FDG pozitif bölgesel lenf nodu sayısının anlamlı pozitif korelasyonu vardı. Çalışmamızda daha ileri T evresine sahip primer tümörlerde aynı metabolik-hacimsel sayısal parametrelerin daha yüksek olduğu ve primer tümörün T evresi ile ^{18}F FDG pozitif bölgesel lenf nodu sayısının anlamlı ilişkisi olduğu gösterilmiştir. Primer tümördeki hacimsel metabolik parametreler ile ^{18}F FDG pozitif bölgesel lenf nodu sayısı arasında anlamlı korelasyon olması da çalışmamızdaki sonuçların birbirini desteklediğini göstermektedir.

^{18}F FDG pozitif bölgesel lenf nodlarından en büyük lenf nodunun boyutu ile primer tümöre ait sayısal parametreler arasında anlamlı korelasyon izlenmedi. En küçük bölgesel lenf nodu boyutunun ise TLQ değeri ile anlamlı pozitif, SUVmaks/ADCort ve SUVort/ADCort değerleri ile anlamlı negatif korelasyonu vardı. Literatürde primer tümöre ait metabolik parametreler ile metastatik bölgesel

lenf nodlarının boyutları arasındaki ilişkiyi değerlendiren çalışma bulunamadı. Primer tümörde metabolik aktivitedeki ve tümör hücresel yoğunluğundaki artışın birlikteliğinin daha agresif seyirli tümör davranışı ile ilişkili olduğu ve buna bağlı olarak daha küçük boyutlu lenf nodlarında metastatik tümör odaklarına rastlanabileceği, SUVmaks/ADCort ve SUVort/ADCort değerleri ile FDG pozitif en küçük lenf nodu boyutu arasındaki negatif korelasyonun bu durumla açıklanabileceği düşünülmektedir.

^{18}F FDG pozitif bölgesel lenf nodların sayı ve boyutlarının, lenf nodu SUVmaks ve SUVort değerleri ile anlamlı pozitif korelasyonu vardı. Lenf nodlarının sayı ve boyutlarındaki artışın, tümör yükündeki artış ile ve sonuç olarak da artmış metabolik parametreler ile ilişkili olması beklenen bir sonuçtur.

Primer rektum kanserinin lokalizasyonu ile uzak metastaz varlığı arasında anlamlı ilişki izlenmedi. Literatürde de bu konuda çalışma bulamadık. Ancak Augestad ve arkadaşları 6859 rektum kanseri hastasında yaptıkları çalışmada, karaciğer metastazının proksimal yerleşimli tümörlerde, akciğer metastazlarının ise distal yerleşimli tümörlerde anlamlı olarak daha yüksek olduğunu raporlamışlardır[147]. Çalışmamızda 18 hastada uzak metastaz olmasına rağmen, bölgesel olarak değerlendirildiğinde sadece 6 hastada karaciğer ve sadece 6 hastada akciğer metastazı vardı. Karaciğer ve akciğer metastazı olan hastaların sayıca az olması, tümör lokalizasyonu ile bu organlardaki metastaz varlığı arasında anlamlı ilişki bulunamamasının nedeni olabilir. Bu ilişkiyi değerlendirmek için daha fazla hasta içeren çalışmalara gereksinim vardır.

Primer tümörün T evresi ile uzak metastaz varlığı arasında anlamlı ilişki izlenirken nodal evre ile uzak metastaz varlığı arasında anlamlı ilişki yoktu. Gaitanidis ve arkadaşlarının 46785 rektum kanseri hastasında yaptığı çalışmada tümörün T ve N evresinin eş zamanlı uzak metastaz varlığı ile ilişkili olduğu gösterilmiştir[148]. T evresi ile ilgili sonuçlar çalışmamızda benzerlik göstermekteydi. Nodal evre ile ilgili sonuçlar ise farklıydı ve bunun nedeni çalışmamıza dahil edilen hasta sayısının az olması olabilir.

Primer tümörde CRM tutulumunun varlığı ile uzak metastatik yayılım arasında anlamlı ilişki izlenmedi. Ancak literatürde geniş hasta popülasyonu ile yapılan çalışmalarda CRM tutulumunun uzak metastaz ile ilişkili olduğu ve özellikle ≤ 1 mm'lik CRM tutulumunun metastaz riskini belirgin olarak artırdığı vurgulanmıştır[143,149-151].

Primer tümörde EMVI varlığı ile uzak metastaz arasında anlamlı ilişki gözlemlendi. EMVI ile uzak metastaz arasındaki ilişki birçok çalışmada incelenmiş olup, EMVI rektum kanserinde uzak metastatik yayılım için en iyi tanımlanmış risk faktörlerinden birisidir[117-120]. Çalışmamızda elde edilen bulgular da bu bilgiler ile uyumluydu.

Primer tümörün metabolik sayısal parametrelerinden SUVmaks, SUVort ve TLG değerleri ile uzak metastaz varlığı arasında anlamlı ilişki izlendi. Literatürde rektum kanserinin primer evrelemesinde ^{18}F FDG PET/BT ve PET/MR ile yapılan çalışmalar, bu görüntüleme yöntemlerinin tanısal doğruluğunu konvansiyonel görüntüleme yöntemleri karşılaştırma amacıyla yapılmış olup, primer tümörün

metabolik özellikleri ile uzak metastaz varlığı arasındaki ilişkiyi inceleyen çalışma bulunmamaktadır. Primer tümörün yüksek metabolik aktiviteye sahip olmasının tümör agresifliğinin bir göstergesi olduğu daha öncesinde de tartışılmış olup, uzak metastazı olan hastalarda primer tümörün daha yüksek metabolik parametrelere sahip olması beklenen bir sonuç olarak karşımıza çıkmaktadır.

Uzak metastastik organlar bölgesel olarak değerlendirildiğinde, uzak metastaz varlığının genel olarak değerlendirilmesinde olduğu gibi, primer tümörün T evresi ve EMVI varlığının uzak lenf nodu metastazı varlığı ile arasında anlamlı ilişki vardı. Ancak karaciğer, akciğer ve diğer yumuşak doku metastazları varlığı ile primer tümörün anatomik özellikleri arasında anlamlı ilişki izlenmedi. Primer tümöre ait sayısal parametrelerin uzak lenf nodu ve karaciğer metastazı varlığı ile anlamlı bir ilişkisi yoktu. Akciğer metastazı varlığının primer tümörün TLG değeri ve diğer yumuşak doku organ metastazı varlığının ise primer tümörün TLG/ADCort değeri ile anlamlı ilişkisi vardı.

Uzak lenf nodu metastazı olan hasta sayısı ile karşılaştırıldığında 6 hastada karaciğer, 6 hastada akciğer ve 3 hastada diğer yumuşak doku organlarında metastaz olması göz önünde bulundurulduğunda, anatomik ve metabolik parametrelerin geneli ile anlamlı ilişki bulunamamasının nedeni bölgesel olarak değerlendirildiğinde metastatik hasta sayısının az olmasına bağlı olabilir. Yine de, primer tümöre ait hacimsel/metabolik bir parametre olan TLG düzeylerinin akciğer metastazı varlığı ile, metabolik aktivite ve hücresel yoğunluğu birlikte değerlendiren TLG/ADCort düzeylerinin ise diğer yumuşak doku metastazları ile anlamlı ilişki göstermesi dikkati çekmektedir.

Primer tümöre ait metabolik sayısal parametreler birbirleriyle genel olarak anlamlı korelasyona sahipti. Ancak SUVmaks değerinin, MTV, TLQ ve TLQ/ADCort değerleri ile negatif korelasyon göstermesi dikkat çekiciydi. Çalışmamızda sabit rölatif eşik yöntemi kullanıldı. Bu yöntem heterojen ^{18}F FDG tutulumu gösteren tümörlerde MTV'nin olduğundan daha düşük hesaplanmasına neden olabilir. Çalışmamızda SUVmaks ile MTV ve MTV'den türetilen TLQ ve TLQ/ADCort değerleri arasında saptanan negatif korelasyonun, tümörün heterojen ^{18}F FDG tutulumuna bağlı olabileceği düşünülmektedir. ADCort değeri tümörlerde hücresel yoğunluğun bir göstergesi olarak kabul edilmektedir. ADCort değeri daha düşük olan tümörlerin hücresel yoğunluğunun daha fazla olduğu dikkate alındığında ADCort değeri ile metabolik sayısal parametreler arasında negatif bir korelasyon olması beklenebilir. Ancak çalışmamızda ADCort değeri ile metabolik sayısal parametreler arasında anlamlı bir korelasyon izlenmedi. Surov ve arkadaşlarının farklı kanser tiplerinde ADC değerleri ve hücresellik arasındaki ilişkiyi değerlendirmek için yaptığı meta analiz çalışmasında, ADC değerlerinin her zaman tümör dokusundaki hücreselliği yansıtmadığı, hücreselik dışında hücre dışı matriks, nükleik alanlar, stroma/parankim oranı ve mikrodamar yoğunluğu gibi histopatolojik özelliklerin de ADC değeri üzerinde önemli etkisi olduğu raporlanmıştır[152]. Çalışmamızda ADCort değeri ile metabolik parametreler arasında anlamlı korelasyon bulunmamasının nedeni tümörü histopatolojik özelliklerinden kaynaklanıyor olabilir.

Çalışmamızın Limitasyonları;

Çalışmamız retrospektif bir çalışmadır. Çalışmaya dahil edilen hastaların görece kısa takip sürelerine sahip olmaları nedeniyle pelvik MR ve tüm vücut ^{18}FDG PET/MR görüntülerinden elde edilen sayısal parametrelerin klinik sonuçlar ile ilişkisi değerlendirilememiştir. Tümörün T, N ve M evreleri belirlenirken görüntüleme yöntemleri kullanılarak yapılan klinik TNM evrelemesi kullanılmış olup, özelikle primer tümörün T evresi, N evresi, EMVI varlığı ve CRM tutulumu varlığı gibi özellikleri histopatolojik olarak doğrulanmamıştır. Primer tümöre ait metabolik sayısal parametrelerden MTV'nin hesaplanmasında rölatif eşik yöntemi kullanılmış olup, sabit eşik değer yöntemi kullanılmamıştır. Bu durum metabolik tümör hacminin beklenenden daha düşük hesaplanmasına neden olmuş olabilir.

6. SONUÇ

Rektum kanserinin tedavisinin yönetiminde TNM evreleme sistemi kritik öneme sahiptir. Çalışmamızda elde edilen bulgulara göre rektum kanserinin primer evrelemesi için yapılan pelvik MR görüntülemesinde primer tümörde EMVI varlığının gösterilmesi ve ^{18}F FDG PET/MR görüntülerinden elde edilen primer tümöre ait SUVmaks değeri uzak metastaz varlığının bağımsız öngörücüleridir.

Çalışmamızda ileri T evresi, CRM tutulumu varlığı ve EMVI varlığı gibi kötü prognostik özelliklere sahip primer rektum tümörlerinin metabolik parametrelerinin de daha yüksek değerde olduğu izlenmektedir.

Rektum kanserinde primer tümöre ait ADCort değerinin tümörün anatomik, metabolik özellikleri ve TNM evresi ile ilişki göstermemesi, ADCort değerinin tümörün hücreselliğinin yanı sıra diğer histopatolojik özelliklerinden de etkilendiğini düşündürmektedir.

Nodal evrelemede 5 mm'den küçük bölgesel lenf nodlarında ^{18}F FDG tutulumu izlenebilmekte olup, MR ile karşılaştırıldığında PET/MR'ın nodal evrelemedeki duyarlılığı artırabileceği düşünülebilir. Ancak bu lenf nodlarında metastatik yayılım olup olmadığı histopatolojik olarak doğrulanmalıdır.

Çalışmamızda primer tümöre ait başta EMVI varlığı olmak üzere anatomik özelliklerin ve başta SUVmaks olmak üzere metabolik özelliklerin uzak metastaz ile ilişkisi olduğu bulunmuştur. Ancak uzak metastazlar bölgesel olarak değerlendirildiğinde anatomik ve metabolik özelliklerin genelinde bölgesel uzak metastaz varlığı ile anlamı ilişkisi bulunamamıştır. Bunun nedeninin bölgesel

olarak değerlendirildiğinde metastatik hasta sayısının az olması olduğu düşünülmektedir. Elde edilen bilgilerin doğrulanması için daha geniş hasta popülasyonları ile gerçekleştirilen çalışmalara ihtiyaç vardır.

7. KAYNAKÇA

1. Sung H, Ferlay J, Siegel RL, et al. Global Cancer Statistics 2020: GLOBOCAN Estimates of Incidence and Mortality Worldwide for 36 Cancers in 185 Countries. *CA Cancer J Clin.* May 2021;71(3):209-249.

2. Samee A, Selvasekar CR. Current trends in staging rectal cancer. *World J Gastroenterol.* Feb 21 2011;17(7):828-834.

3. Wilkinson N. Management of Rectal Cancer. *Surg Clin North Am.* Jun 2020;100(3):615-628.

4. Benson AB, Venook AP, Al-Hawary MM, et al. Rectal Cancer, Version 2.2018, NCCN Clinical Practice Guidelines in Oncology. *J Natl Compr Canc Netw.* Jul 2018;16(7):874-901.

5. Glynne-Jones R, Wyrwicz L, Tiret E, et al. Rectal cancer: ESMO Clinical Practice Guidelines for diagnosis, treatment and follow-up. *Ann Oncol.* Jul 1 2017;28(suppl_4):iv22-iv40.

6. Burdan F, Sudol-Szopinska I, Staroslawska E, et al. Magnetic resonance imaging and endorectal ultrasound for diagnosis of rectal lesions. *Eur J Med Res.* Jan 14 2015;20:4.

7. Curvo-Semedo L. Rectal Cancer: Staging. *Magn Reson Imaging Clin N Am.* Feb 2020;28(1):105-115.

8. Taylor FG, Quirke P, Heald RJ, et al. Preoperative magnetic resonance imaging assessment of circumferential resection margin predicts disease-free survival and local recurrence: 5-year follow-up results of the MERCURY study. *J Clin Oncol.* Jan 1 2014;32(1):34-43.

9. Ale Ali H, Kirsch R, Razaz S, et al. Extramural venous invasion in rectal cancer: overview of imaging, histopathology, and clinical implications. *Abdom Radiol (NY).* Jan 2019;44(1):1-10.

10. Kijima S, Sasaki T, Nagata K, Utano K, Lefor AT, Sugimoto H. Preoperative evaluation of colorectal cancer using CT colonography, MRI, and PET/CT. *World J Gastroenterol.* Dec 7 2014;20(45):16964-16975.

11. Quick HH. Integrated PET/MR. *J Magn Reson Imaging.* Feb 2014;39(2):243-258.

12. Li Y, Mueller LI, Neuhaus JP, et al. (18)F-FDG PET/MR versus MR Alone in Whole-Body Primary Staging and Restaging of Patients with Rectal Cancer: What Is the Benefit of PET? *J Clin Med.* Sep 29 2020;9(10).

13. Rutegard MK, Batsman M, Blomqvist L, et al. Rectal cancer: a methodological approach to matching PET/MRI to histopathology. *Cancer Imaging.* Oct 31 2020;20(1):80.

14. Yoon JH, Lee JM, Chang W, et al. Initial M Staging of Rectal Cancer: FDG PET/MRI with a Hepatocyte-specific Contrast Agent versus Contrast-enhanced CT. *Radiology.* Feb 2020;294(2):310-319.

15. Jeong JH, Cho IH, Chun KA, Kong EJ, Kwon SD, Kim JH. Correlation Between Apparent Diffusion Coefficients and Standardized Uptake Values

in Hybrid (18)F-FDG PET/MR: Preliminary Results in Rectal Cancer. *Nucl Med Mol Imaging.* Jun 2016;50(2):150-156.

16. Amorim BJ, Torrado-Carvajal A, Esfahani SA, et al. PET/MRI Radiomics in Rectal Cancer: a Pilot Study on the Correlation Between PET- and MRI-Derived Image Features with a Clinical Interpretation. *Mol Imaging Biol.* Oct 2020;22(5):1438-1445.

17. Carlier T, Bailly C. State-Of-The-Art and Recent Advances in Quantification for Therapeutic Follow-Up in Oncology Using PET. *Front Med (Lausanne).* 2015;2:18.

18. Murata H, Okamoto M, Takahashi T, et al. SUVmax-based Parameters of FDG-PET/CT Reliably Predict Pathologic Complete Response After Preoperative Hyperthermo-chemoradiotherapy in Rectal Cancer. *Anticancer Res.* Oct 2018;38(10):5909-5916.

19. Dujovny N, Quiros RM, Saclarides TJ. Anorectal anatomy and embryology. *Surg Oncol Clin N Am.* Apr 2004;13(2):277-293.

20. Bennett AE. Correlative anatomy of the anus and rectum. *Semin Ultrasound CT MR.* Dec 2008;29(6):400-408.

21. Solan P, Davis B. Anorectal anatomy and imaging techniques. *Gastroenterol Clin North Am.* Dec 2013;42(4):701-712.

22. La Torre F, Coletta D, Costanzo F, Iaquinandi F, Velluti F. Anorectal Anatomy and Physiology. *Childbirth Trauma*2017:15-30.

23. Barleben A, Mills S. Anorectal anatomy and physiology. *Surg Clin North Am.* Feb 2010;90(1):1-15, Table of Contents.

24. Sawicki T, Ruszkowska M, Danielewicz A, Niedzwiedzka E, Arlukowicz T, Przybylowicz KE. A Review of Colorectal Cancer in Terms of Epidemiology, Risk Factors, Development, Symptoms and Diagnosis. *Cancers (Basel).* Apr 22 2021;13(9).

25. BAKANLIĞI S. TC Sağlık Bakanlığı Sağlık İstatistikleri Yıllığı 2019. Türkiye Cumhuriyeti Sağlık Bakanlığı Sağlık Araştırmaları Genel Müdürlüğü, Ankara. 2020.

26. Rawla P, Sunkara T, Barsouk A. Epidemiology of colorectal cancer: incidence, mortality, survival, and risk factors. *Prz Gastroenterol.* 2019;14(2):89-103.

27. Brenner H, Kloor M, Pox CP. Colorectal cancer. *The Lancet.* 2014;383(9927):1490-1502.

28. Colorectal Cancer Facts & Figures 2017-2019." American Cancer Society. Web. https://www.cancer.org/content/dam/cancer-org/research/cancer-facts-and%20statistics/colorectal-cancer-facts-and-figures/colorectal-cancer-facts-and-figures-2017-2019.pdf.

29. Lansdorp-Vogelaar I, Kuntz KM, Knudsen AB, van Ballegooijen M, Zauber AG, Jemal A. Contribution of screening and survival differences to racial disparities in colorectal cancer rates. *Cancer Epidemiol Biomarkers Prev.* May 2012;21(5):728-736.

30. Ellis L, Abrahao R, McKinley M, et al. Colorectal Cancer Incidence Trends by Age, Stage, and Racial/Ethnic Group in California, 1990-2014. *Cancer Epidemiol Biomarkers Prev.* Sep 2018;27(9):1011-1018.

31. Schmuck R, Gerken M, Teegen EM, et al. Gender comparison of clinical, histopathological, therapeutic and outcome factors in 185,967 colon cancer patients. *Langenbecks Arch Surg.* Feb 2020;405(1):71-80.

32. Rafiemanesh H, Mohammadian-Hafshejani A, Ghoncheh M, Sepehri Z, Shamlou R, Salehiniya H, Towhidi F, Makhsosi BR. Incidence and Mortality of Colorectal Cancer and Relationships with the Human Development Index across the World. Asian Pac J Cancer Prev. 2016;17(5):2465-73. PMID: 27268615.

33. De Rosa M, Pace U, Rega D, et al. Genetics, diagnosis and management of colorectal cancer (Review). *Oncol Rep.* Sep 2015;34(3):1087-1096.

34. Bonadona V, Bonaïti B, Olschwang S, Grandjouan S, Huiart L, Longy M, Guimbaud R, Buecher B, Bignon YJ, Caron O, Colas C, Noguès C, Lejeune-Dumoulin S, Olivier-Faivre L, Polycarpe-Osaer F, Nguyen TD, Desseigne F, Saurin JC, Berthet P, Leroux D, Duffour J, Manouvrier S, Frébourg T, Sobol H, Lasset C, Bonaïti-Pellié C; French Cancer Genetics Network. Cancer risks associated with germline mutations in MLH1, MSH2, and MSH6 genes in Lynch syndrome. JAMA. 2011 Jun 8;305(22):2304-10. doi: 10.1001/jama.2011.743. PMID: 21642682.

35. Ricciardiello L, Ahnen DJ, Lynch PM. Chemoprevention of hereditary colon cancers: time for new strategies. *Nat Rev Gastroenterol Hepatol.* Jun 2016;13(6):352-361.

36. Calva D, Howe JR. Hamartomatous polyposis syndromes. *Surg Clin North Am.* Aug 2008;88(4):779-817, vii.

37. Hnatyszyn A, Hryhorowicz S, Kaczmarek-Rys M, et al. Colorectal carcinoma in the course of inflammatory bowel diseases. *Hered Cancer Clin Pract.* 2019;17:18.

38. Keller DS, Windsor A, Cohen R, Chand M. Colorectal cancer in inflammatory bowel disease: review of the evidence. *Tech Coloproctol.* Jan 2019;23(1):3-13.

39. Ajouz H, Mukherji D, Shamseddine A. Secondary bile acids: an underrecognized cause of colon cancer. World J Surg Oncol. 2014 May 24;12:164. doi: 10.1186/1477-7819-12-164. PMID: 24884764; PMCID: PMC4041630.

40. Nguyen TT, Ung TT, Kim NH, Jung YD. Role of bile acids in colon carcinogenesis. *World J Clin Cases.* Nov 6 2018;6(13):577-588.

41. Nottage K, McFarlane J, Krasin MJ, et al. Secondary colorectal carcinoma after childhood cancer. *J Clin Oncol.* Jul 10 2012;30(20):2552-2558.

42. Desautels D, Czaykowski P, Nugent Z, Demers AA, Mahmud SM, Singh H. Risk of colorectal cancer after the diagnosis of prostate cancer: A population-based study. *Cancer.* Apr 15 2016;122(8):1254-1260.

43. O'Keefe SJ. Diet, microorganisms and their metabolites, and colon cancer. *Nat Rev Gastroenterol Hepatol.* Dec 2016;13(12):691-706.

44. Chan DS, Lau R, Aune D, et al. Red and processed meat and colorectal cancer incidence: meta-analysis of prospective studies. *PLoS One.* 2011;6(6):e20456.

45. Song M, Garrett WS, Chan AT. Nutrients, foods, and colorectal cancer prevention. *Gastroenterology.* May 2015;148(6):1244-1260 e1216.
46. Karahalios A, Simpson JA, Baglietto L, et al. Change in weight and waist circumference and risk of colorectal cancer: results from the Melbourne Collaborative Cohort Study. *BMC Cancer.* Feb 25 2016;16:157.
47. Robsahm TE, Aagnes B, Hjartaker A, Langseth H, Bray FI, Larsen IK. Body mass index, physical activity, and colorectal cancer by anatomical subsites: a systematic review and meta-analysis of cohort studies. *Eur J Cancer Prev.* Nov 2013;22(6):492-505.
48. Bagnardi V, Rota M, Botteri E, et al. Alcohol consumption and site-specific cancer risk: a comprehensive dose-response meta-analysis. *Br J Cancer.* Feb 3 2015;112(3):580-593.
49. Brzacki V, Nagorni A, Kallistratos M, Manolis A, Lovic D. Diabetes Mellitus: a Clinical Condition Associated with Metabolic Syndrome and Colorectal Cancer Risk. *Current Pharmacology Reports.* 2019;5(4):205-209.
50. Peeters PJ, Bazelier MT, Leufkens HG, de Vries F, De Bruin ML. The risk of colorectal cancer in patients with type 2 diabetes: associations with treatment stage and obesity. *Diabetes Care.* Mar 2015;38(3):495-502.
51. Fleming M, Ravula S, Tatishchev SF, Wang HL. Colorectal carcinoma: Pathologic aspects. *J Gastrointest Oncol.* Sep 2012;3(3):153-173.
52. Simon K. Colorectal cancer development and advances in screening. *Clin Interv Aging.* 2016;11:967-976.
53. Shussman N, Wexner SD. Colorectal polyps and polyposis syndromes. *Gastroenterol Rep (Oxf).* Feb 2014;2(1):1-15.
54. Pino MS, Chung DC. The chromosomal instability pathway in colon cancer. *Gastroenterology.* Jun 2010;138(6):2059-2072.
55. Bateman AC. Pathology of serrated colorectal lesions. *J Clin Pathol.* Oct 2014;67(10):865-874.
56. Kambara T, Simms LA, Whitehall VL, et al. BRAF mutation is associated with DNA methylation in serrated polyps and cancers of the colorectum. *Gut.* Aug 2004;53(8):1137-1144.
57. Boland CR, Goel A. Microsatellite instability in colorectal cancer. *Gastroenterology.* Jun 2010;138(6):2073-2087 e2073.
58. Cappell MS. Pathophysiology, clinical presentation, and management of colon cancer. *Gastroenterol Clin North Am.* Mar 2008;37(1):1-24, v.
59. Lee GH, Malietzis G, Askari A, Bernardo D, Al-Hassi HO, Clark SK. Is right-sided colon cancer different to left-sided colorectal cancer? - a systematic review. *Eur J Surg Oncol.* Mar 2015;41(3):300-308.
60. Fisher SE, Daniels IR, Brown G. The clinical presentation of colorectal cancer. *Colorectal Cancer*2007:1-14.
61. Navarro M, Nicolas A, Ferrandez A, Lanas A. Colorectal cancer population screening programs worldwide in 2016: An update. *World J Gastroenterol.* May 28 2017;23(20):3632-3642.
62. Schreuders EH, Ruco A, Rabeneck L, et al. Colorectal cancer screening: a global overview of existing programmes. *Gut.* Oct 2015;64(10):1637-1649.

63. Issa IA, Noureddine M. Colorectal cancer screening: An updated review of the available options. *World J Gastroenterol.* Jul 28 2017;23(28):5086-5096.
64. Health Quality Ontario. Colon Capsule Endoscopy for the Detection of Colorectal Polyps: An Evidence-Based Analysis. Ont Health Technol Assess Ser. 2015 Jul 1;15(14):1-39. PMID: 26366239; PMCID: PMC4561762.
65. Weiser MR. AJCC 8th Edition: Colorectal Cancer. Ann Surg Oncol. 2018 Jun;25(6):1454-1455. doi: 10.1245/s10434-018-6462-1. Epub 2018 Apr 3. PMID: 29616422.
66. Heo SH, Kim JW, Shin SS, Jeong YY, Kang HK. Multimodal imaging evaluation in staging of rectal cancer. *World J Gastroenterol.* Apr 21 2014;20(15):4244-4255.
67. Balyasnikova S, Brown G. Optimal Imaging Strategies for Rectal Cancer Staging and Ongoing Management. *Curr Treat Options Oncol.* Jun 2016;17(6):32.
68. Skandarajah AR, Tjandra JJ. Preoperative loco-regional imaging in rectal cancer. *ANZ J Surg.* Jun 2006;76(6):497-504.
69. Patel RK, Sayers AE, Kumar P, Khulusi S, Razack A, Hunter IA. The role of endorectal ultrasound and magnetic resonance imaging in the management of early rectal lesions in a tertiary center. *Clin Colorectal Cancer.* Dec 2014;13(4):245-250.
70. Garcia-Aguilar J, Pollack J, Lee SH, Hernandez de Anda E, Mellgren A, Wong WD, Finne CO, Rothenberger DA, Madoff RD. Accuracy of endorectal ultrasonography in preoperative staging of rectal tumors. Dis Colon Rectum. 2002 Jan;45(1):10-5. doi: 10.1007/s10350-004-6106-3. PMID: 11786756.
71. Hunter C, Brown G. Pre-operative staging of rectal cancer: a review of imaging techniques. *Expert Rev Gastroenterol Hepatol.* Sep 2016;10(9):1011-1025.
72. Kocaman O, Baysal B, Senturk H, et al. Staging of rectal carcinoma: MDCT, MRI or EUS. Single center experience. *Turk J Gastroenterol.* Dec 2014;25(6):669-673.
73. Baek SJ, Kim SH, Kwak JM, et al. Indeterminate pulmonary nodules in rectal cancer: a recommendation for follow-up guidelines. *J Surg Oncol.* Sep 15 2012;106(4):481-485.
74. Niekel MC, Bipat S, Stoker J. Diagnostic imaging of colorectal liver metastases with CT, MR imaging, FDG PET, and/or FDG PET/CT: a meta-analysis of prospective studies including patients who have not previously undergone treatment. Radiology 2010; 257(3):674-684.
75. Cianci R, Cristel G, Agostini A, et al. MRI for Rectal Cancer Primary Staging and Restaging After Neoadjuvant Chemoradiation Therapy: How to Do It During Daily Clinical Practice. *Eur J Radiol.* Oct 2020;131:109238.
76. Al-Sukhni E, Milot L, Fruitman M, et al. Diagnostic accuracy of MRI for assessment of T category, lymph node metastases, and circumferential

resection margin involvement in patients with rectal cancer: a systematic review and meta-analysis. *Ann Surg Oncol.* Jul 2012;19(7):2212-2223.

77. Brown G, Radcliffe AG, Newcombe RG, Dallimore NS, Bourne MW, Williams GT. Preoperative assessment of prognostic factors in rectal cancer using high-resolution magnetic resonance imaging. *Br J Surg.* Mar 2003;90(3):355-364.

78. Nagtegaal ID, Quirke P. What is the role for the circumferential margin in the modern treatment of rectal cancer? *J Clin Oncol.* Jan 10 2008;26(2):303-312.

79. Taylor FG, Quirke P, Heald RJ, et al. One millimetre is the safe cut-off for magnetic resonance imaging prediction of surgical margin status in rectal cancer. *Br J Surg.* Jun 2011;98(6):872-879.

80. Arya S, Sen S, Engineer R, Saklani A, Pandey T. Imaging and Management of Rectal Cancer. *Semin Ultrasound CT MR.* Apr 2020;41(2):183-206.

81. Bugg WG, Andreou AK, Biswas D, Toms AP, Williams SM. The prognostic significance of MRI-detected extramural venous invasion in rectal carcinoma. *Clin Radiol.* Jun 2014;69(6):619-623.

82. Smith NJ, Barbachano Y, Norman AR, Swift RI, Abulafi AM, Brown G. Prognostic significance of magnetic resonance imaging-detected extramural vascular invasion in rectal cancer. *Br J Surg.* Feb 2008;95(2):229-236.

83. Kim DJ, Kim JH, Ryu YH et al. Nodal staging of rectal cancer: high-resolution pelvic MRI versus 18F-FDGPET/CT. J Comput Assist Tomogr 2011; 35(5):531-534.

84. Tsunoda Y, Ito M, Fujii H, Kuwano H, Saito N. Preoperative diagnosis of lymph node metastases of colorectal cancer by FDG-PET/CT. *Jpn J Clin Oncol.* May 2008;38(5):347-353.

85. Maffione AM, Lopci E, Bluemel C, Giammarile F, Herrmann K, Rubello D. Diagnostic accuracy and impact on management of (18)F-FDG PET and PET/CT in colorectal liver metastasis: a meta-analysis and systematic review. *Eur J Nucl Med Mol Imaging.* Jan 2015;42(1):152-163.

86. Hope TA, Kassam Z, Loening A, McNamara MM, Paspulati R. The use of PET/MRI for imaging rectal cancer. *Abdom Radiol (NY).* Nov 2019;44(11):3559-3568.

87. Bailey JJ, Jordan EJ, Burke C, et al. Does Extended PET Acquisition in PET/MRI Rectal Cancer Staging Improve Results? *AJR Am J Roentgenol.* Oct 2018;211(4):896-900.

88. Kang B, Lee JM, Song YS, et al. Added Value of Integrated Whole-Body PET/MRI for Evaluation of Colorectal Cancer: Comparison With Contrast-Enhanced MDCT. *AJR Am J Roentgenol.* Jan 2016;206(1):W10-20.

89. Burris NS, Johnson KM, Larson PEZ, et al. Detection of Small Pulmonary Nodules with Ultrashort Echo Time Sequences in Oncology Patients by Using a PET/MR System. Radiology. 2016;278:239–246. [PubMed: 26133050].

90. Chandarana H, Heacock L, Rakheja R, et al. Pulmonary nodules in patients with primary malignancy: comparison of hybrid PET/MR and PET/CT imaging. Radiology. 2013;268:874–881. [PubMed: 23737537].

91. Gaertner WB, Kwaan MR, Madoff RD, Melton GB. Rectal cancer: An evidence-based update for primary care providers. *World J Gastroenterol.* Jul 7 2015;21(25):7659-7671.
92. Keller DS, Berho M, Perez RO, Wexner SD, Chand M. The multidisciplinary management of rectal cancer. *Nat Rev Gastroenterol Hepatol.* Jul 2020;17(7):414-429.
93. Martin-Perez B, Andrade-Ribeiro GD, Hunter L, Atallah S. A systematic review of transanal minimally invasive surgery (TAMIS) from 2010 to 2013. *Tech Coloproctol.* Sep 2014;18(9):775-788.
94. Clancy C, Burke JP, Albert MR, O'Connell PR, Winter DC. Transanal endoscopic microsurgery versus standard transanal excision for the removal of rectal neoplasms: a systematic review and meta-analysis. *Dis Colon Rectum.* Feb 2015;58(2):254-261.
95. Kidane B, Chadi SA, Kanters S, Colquhoun PH, Ott MC. Local resection compared with radical resection in the treatment of T1N0M0 rectal adenocarcinoma: a systematic review and meta-analysis. *Dis Colon Rectum.* Jan 2015;58(1):122-140.
96. Kuipers EJ, Grady WM, Lieberman D, et al. Colorectal cancer. *Nat Rev Dis Primers.* Nov 5 2015;1:15065.
97. Ziessman HA, O'Malley JP, Thrall JH. Nuclear medicine: the requisites Elsevier Health Sciences; 2013.
98. Mettler FA, Guiberteau MJ. Essentials of Nuclear Medicine and Molecular Imaging: Elsevier Health Sciences; 2018.
99. Demir M. Positron Emission Tomography/Magnetic Resonance Imaging and Technical Aspects. *Nükleer Tıp Seminerleri.* 2017;3(1):5-11.
100. Chen Y, An H. Attenuation Correction of PET/MR Imaging. *Magn Reson Imaging Clin N Am.* May 2017;25(2):245-255.
101. Im HJ, Bradshaw T, Solaiyappan M, Cho SY. Current Methods to Define Metabolic Tumor Volume in Positron Emission Tomography: Which One is Better? *Nucl Med Mol Imaging.* Feb 2018;52(1):5-15.
102. Vanderhoek M, Perlman SB, Jeraj R. Impact of the definition of peak standardized uptake value on quantification of treatment response. *J Nucl Med.* Jan 2012;53(1):4-11.
103. Queiroz MA, Ortega CD, Ferreira FR, Nahas SC, Cerri GG, Buchpiguel CA. Diagnostic accuracy of FDG-PET/MRI versus pelvic MRI and thoracic and abdominal CT for detecting synchronous distant metastases in rectal cancer patients. *Eur J Nucl Med Mol Imaging.* Jan 2021;48(1):186-195.
104. Hotta M, Minamimoto R, Yano H, Gohda Y, Shuno Y. Diagnostic performance of (18)F-FDG PET/CT using point spread function reconstruction on initial staging of rectal cancer: a comparison study with conventional PET/CT and pelvic MRI. *Cancer Imaging.* Jan 30 2018;18(1):4.
105. Ozis SE, Soydal C, Akyol C et al. The role of 18F-fluorodeoxyglucose positron emission tomography/computed tomography in the primary staging of rectal cancer. World J Surg Oncol 2014; 12:26.

106. Fathinul F, Nordin AJ, Lau WF. 18[F]FDG-PET/CT is a useful molecular marker in evaluating tumour aggressiveness: a revised understanding of an in-vivo FDG-PET imaging that alludes the alteration of cancer biology. *Cell Biochem Biophys.* May 2013;66(1):37-43.

107. Sun Y, Tong T, Cai S, Bi R, Xin C, Gu Y. Apparent Diffusion Coefficient (ADC) value: a potential imaging biomarker that reflects the biological features of rectal cancer. *PLoS One.* 2014;9(10):e109371.

108. Kim M, Jung SY, Park JE, et al. Diffusion- and perfusion-weighted MRI radiomics model may predict isocitrate dehydrogenase (IDH) mutation and tumor aggressiveness in diffuse lower grade glioma. *Eur Radiol.* Apr 2020;30(4):2142-2151.

109. Harimoto N, Araki K, Hoshino K, et al. Diffusion-Weighted MRI Predicts Lymph Node Metastasis and Tumor Aggressiveness in Resectable Pancreatic Neuroendocrine Tumors. *World J Surg.* Dec 2020;44(12):4136-4141.

110. Mapelli P, Partelli S, Salgarello M, et al. Dual Tracer 68Ga-DOTATOC and 18F-FDG PET Improve Preoperative Evaluation of Aggressiveness in Resectable Pancreatic Neuroendocrine Neoplasms. *Diagnostics (Basel).* Jan 28 2021;11(2).

111. Saklani AP, Bae SU, Clayton A, Kim NK. Magnetic resonance imaging in rectal cancer: a surgeon's perspective. *World J Gastroenterol.* Feb 28 2014;20(8):2030-2041.

112. Sokolovic E, Ceric T, Ceric S, et al. The Prognostic Value of SUVmax of 18F-FDG PET/CT in Patients with Metastatic Colorectal Cancer. *Acta Med Acad.* Apr 2020;49(1):1-8.

113. Gillies RJ, Robey I, Gatenby RA. Causes and consequences of increased glucose metabolism of cancers. *J Nucl Med.* Jun 2008;49 Suppl 2:24S-42S.

114. Moon, Soo Young MD*; Joo, Kwang Ro MD, PhD*; So, Ye Ri MD*; Lim, Jun Uk MD*; Cha, Jae Myung MD, PhD*; Shin, Hyun Phil MD, PhD*; Yang, You-Jung MD† Predictive Value of Maximum Standardized Uptake Value (SUVmax) on 18F-FDG PET/CT in Patients With Locally Advanced or Metastatic Pancreatic Cancer, Clinical Nuclear Medicine: October 2013 - Volume 38 - Issue 10 - p 778-783doi:10.1097/RLU.0b013e31829f8c90

115. Larson SM, Erdi Y, Akhurst T, Mazumdar M, Macapinlac HA, Finn RD, Casilla C, Fazzari M, Srivastava N, Yeung HW, Humm JL, Guillem J, Downey R, Karpeh M, Cohen AE, Ginsberg R. Tumor Treatment Response Based on Visual and Quantitative Changes in Global Tumor Glycolysis Using PET-FDG Imaging. The Visual Response Score and the Change in Total Lesion Glycolysis. Clin Positron Imaging. 1999 May;2(3):159-171. doi: 10.1016/s1095-0397(99)00016-3. PMID: 14516540.

116. Barbaro B, Vitale R, Valentini V, et al. Diffusion-weighted magnetic resonance imaging in monitoring rectal cancer response to neoadjuvant chemoradiotherapy. *Int J Radiat Oncol Biol Phys.* Jun 1 2012;83(2):594-599.

117. Tripathi P, Guo W, Rao S, Zeng M, Hu D. Additional value of MRI-detected EMVI scoring system in rectal cancer: applicability in predicting synchronous metastasis. *Tumori.* Aug 2020;106(4):286-294.
118. Sohn B, Lim JS, Kim H, et al. MRI-detected extramural vascular invasion is an independent prognostic factor for synchronous metastasis in patients with rectal cancer. *Eur Radiol.* May 2015;25(5):1347-1355.
119. Park H. Predictive factors for early distant metastasis after neoadjuvant chemoradiotherapy in locally advanced rectal cancer. *World J Gastrointest Oncol.* Apr 15 2021;13(4):252-264.
120. Pangarkar SY, Baheti AD, Mistry KA, et al. Prognostic Significance of EMVI in Rectal Cancer in a Tertiary Cancer Hospital in India. *Indian J Radiol Imaging.* Jul 2021;31(3):560-565.
121. Attenberger UI, Winter J, Harder FN, et al. Height of Rectal Cancer: A Comparison between Rectoscopic and Different MRI Measurements. *Gastroenterol Res Pract.* 2020;2020:2130705.
122. Mulcahy MF. Radiotherapy for cancer of the rectum: which patients stand to benefit? Gastrointest Cancer Res. 2009 Mar;3(2):81-3. PMID: 19461913; PMCID: PMC2684722.
123. Kraima AC, West NP, Roberts N, et al. The role of the longitudinal muscle in the anal sphincter complex: Implications for the Intersphincteric Plane in Low Rectal Cancer Surgery? *Clin Anat.* May 2020;33(4):567-577.
124. Lu ZH, Hu CH, Qian WX, Cao WH. Preoperative diffusion-weighted imaging value of rectal cancer: preoperative T staging and correlations with histological T stage. *Clin Imaging.* May-Jun 2016;40(3):563-568.
125. Ao W, Bao X, Mao G, Yang G, Wang J, Hu J. Value of Apparent Diffusion Coefficient for Assessing Preoperative T Staging of Low Rectal Cancer and Whether This Is Correlated With Ki-67 Expression. *Can Assoc Radiol J.* Feb 2020;71(1):5-11.
126. Liu J, Li Q, Tang L, Huang Z, Lin Q. Correlations of Mean and Mimimum Apparent Diffusion Coefficient Values With the Clinicopathological Features in Rectal Cancer. *Acad Radiol.* Nov 2021;28 Suppl 1:S105-S111.
127. Curvo-Semedo L, Lambregts DM, Maas M, Beets GL, Caseiro-Alves F, Beets-Tan RG. Diffusion-weighted MRI in rectal cancer: apparent diffusion coefficient as a potential noninvasive marker of tumor aggressiveness. *J Magn Reson Imaging.* Jun 2012;35(6):1365-1371.
128. Liu L, Liu Y, Xu L, et al. Application of texture analysis based on apparent diffusion coefficient maps in discriminating different stages of rectal cancer. *J Magn Reson Imaging.* Jun 2017;45(6):1798-1808.
129. Attenberger UI, Pilz LR, Morelli JN, et al. Multi-parametric MRI of rectal cancer - do quantitative functional MR measurements correlate with radiologic and pathologic tumor stages? *Eur J Radiol.* Jul 2014;83(7):1036-1043.
130. Lambregts DM, Beets GL, Maas M, et al. Tumour ADC measurements in rectal cancer: effect of ROI methods on ADC values and interobserver variability. *Eur Radiol.* Dec 2011;21(12):2567-2574.

131. Chen L, Shen F, Li Z, et al. Diffusion-weighted imaging of rectal cancer on repeatability and cancer characterization: an effect of b-value distribution study. *Cancer Imaging.* Nov 15 2018;18(1):43.
132. Calandriello L, Larici AR, Leccisotti L, et al. Multifunctional Assessment of Non-Small Cell Lung Cancer: Perfusion-Metabolic Correlation. *Clin Nucl Med.* Jan 2018;43(1):e18-e24.
133. Qu YH, Long N, Ran C, Sun J. The correlation of (18)F-FDG PET/CT metabolic parameters, clinicopathological factors, and prognosis in breast cancer. *Clin Transl Oncol.* Mar 2021;23(3):620-627.
134. Kaida H, Toh U, Hayakawa M, et al. The relationship between 18F-FDG metabolic volumetric parameters and clinicopathological factors of breast cancer. *Nucl Med Commun.* Jun 2013;34(6):562-570.
135. Oh SJ, Shin JY. Risk factors of circumferential resection margin involvement in the patients with extraperitoneal rectal cancer. *J Korean Surg Soc.* Mar 2012;82(3):165-171.
136. Chen W, Wei Q, Huang W, et al. Combining diffusion kurtosis imaging and clinical data for predicting the extramural venous invasion of rectal adenocarcinoma. *Eur J Radiol.* Mar 2022;148:110155.
137. Jo HJ, Kim SJ, Kim IJ, Kim S. Predictive value of volumetric parameters measured by F-18 FDG PET/CT for lymph node status in patients with surgically resected rectal cancer. *Ann Nucl Med.* Apr 2014;28(3):196-202.
138. Sugihara K, Kobayashi H, Kato T, et al. Indication and benefit of pelvic sidewall dissection for rectal cancer. *Dis Colon Rectum.* Nov 2006;49(11):1663-1672.
139. Ueno M, Oya M, Azekura K, Yamaguchi T, Muto T. Incidence and prognostic significance of lateral lymph node metastasis in patients with advanced low rectal cancer. *Br J Surg.* Jun 2005;92(6):756-763.
140. Aktas A, Aslayan SO, Gurleyik MG, Gungor S. Correlations of Primary Tumor SUVmax and Axillary Lymph Node SUVmax with Molecular Subtypes of Invasive Breast Cancer. *Indian Journal of Surgery.* 2021;83(S2):468-474.
141. Kim SH, Song BI, Kim BW, et al. Predictive Value of [(18)F]FDG PET/CT for Lymph Node Metastasis in Rectal Cancer. *Sci Rep.* Mar 21 2019;9(1):4979.
142. Xu H, Zhao W, Guo W, et al. Prediction Model Combining Clinical and MR Data for Diagnosis of Lymph Node Metastasis in Patients With Rectal Cancer. *J Magn Reson Imaging.* Mar 2021;53(3):874-883.
143. Nagtegaal ID, Knijn N, Hugen N, et al. Tumor Deposits in Colorectal Cancer: Improving the Value of Modern Staging-A Systematic Review and Meta-Analysis. *J Clin Oncol.* Apr 1 2017;35(10):1119-1127.
144. Liu L, Liu M, Yang Z, He W, Wang Z, Jin E. Correlation of MRI-detected extramural vascular invasion with regional lymph node metastasis in rectal cancer. *Clin Imaging.* May-Jun 2016;40(3):456-460.
145. Hamabe A, Ishii M, Onodera K, et al. MRI-detected extramural vascular invasion potentiates the risk for pathological metastasis to the lateral lymph nodes in rectal cancer. *Surg Today.* Oct 2021;51(10):1583-1593.

146. Abe T, Yasui M, Imamura H, et al. Combination of extramural venous invasion and lateral lymph node size detected with magnetic resonance imaging is a reliable biomarker for lateral lymph node metastasis in patients with rectal cancer. *World J Surg Oncol.* Jan 5 2022;20(1):5.

147. Augestad KM, Keller DS, Bakaki PM, et al. The impact of rectal cancer tumor height on recurrence rates and metastatic location: A competing risk analysis of a national database. *Cancer Epidemiol.* Apr 2018;53:56-64.

148. Gaitanidis A, Alevizakos M, Tsaroucha A, Tsalikidis C, Pitiakoudis M. Predictive Nomograms for Synchronous Distant Metastasis in Rectal Cancer. *J Gastrointest Surg.* Jul 2018;22(7):1268-1276.

149. Trakarnsanga A, Gonen M, Shia J, et al. What is the significance of the circumferential margin in locally advanced rectal cancer after neoadjuvant chemoradiotherapy? *Ann Surg Oncol.* Apr 2013;20(4):1179-1184.

150. Sung S, Kim SH, Lee JH, et al. Continuous Effect of Radial Resection Margin on Recurrence and Survival in Rectal Cancer Patients Who Receive Preoperative Chemoradiation and Curative Surgery: A Multicenter Retrospective Analysis. *Int J Radiat Oncol Biol Phys.* Jul 1 2017;98(3):647-653.

151. Agger E, Jorgren F, Lydrup ML, Buchwald P. Circumferential Resection Margin is Associated with Distant Metastasis After Rectal Cancer Surgery: A Nation-Wide Population-Based Study Cohort. *Ann Surg.* Nov 18 2021.

152. Surov A, Meyer HJ, Wienke A. Correlation between apparent diffusion coefficient (ADC) and cellularity is different in several tumors: a meta-analysis. Oncotarget. 2017 May 10;8(35):59492-59499. doi: 10.18632/oncotarget.17752. PMID: 28938652; PMCID: PMC5601748.

8. ÖZET

REKTUM KANSERİ HASTALARININ PRİMER EVRELEMESİNDE FDG PET VE MR GÖRÜNTÜLERİNDEN ELDE EDİLEN ANATOMİK, FOKSİYONEL VE METABOLİK PARAMETRELERİN KORELASYONU; T, N VE M EVRELERİ İLE İLİŞKİSİ

Rektum kanseri hastalarının tedavilerinin yönetiminde tanı sonrası doğru ve uygun evrelemenin yapılması kritik öneme sahiptir. Rektum kanseri hastalarının evrelemesi için yapılan pelvik MR ve tüm vücut PET/MR görüntüleri TNM evrelemesinin yapılmasına ek olarak primer tümöre ait anatomik (EMVI ve CRM durumu), fonksiyonel (ADC) ve metabolik (SUVmaks, SUVort, MTV, TLG ve TLQ) parametrelerin de elde edilmesini sağlar. Çalışmamızın hipotezi rektum kanseri tanılı hastalarda evreleme için yapılan pelvik MR ve tüm vücut PET/MR görüntülerinden elde edilen anatomik, fonksiyonel ve metabolik parametrelerin birbirleri korelasyon göstereceği ve tümörün T, N ve M evreleri ile uyumlu olacağıdır. Çalışmamızda da bu parametrelerin korelasyonunun ve TNM evresini öngörme yeteneklerinin değerlendirilmesi amaçlanmaktadır.

Çalışmamızda rektum adenokanseri tanısı alan 73 hastanın, tedavi öncesinde evreleme için yapılmış pelvik MR ve tüm vücut ^{18}FDG PET/MR görüntüleri değerlendirilmiştir. Pelvik MR görüntülerinden primer tümörün T evresi, N evresi, CRM ve EMVI durumu belirlenmiş ve ADCort değerleri hesaplanmıştır. ^{18}FDG PET/MR görüntülerinden primer tümöre ait SUVmaks, SUVort, MTV, TLG ve TLQ değerleri hesaplanmış ve M evresi belirlenmiştir.

Ayrıca ^{18}FDG PET/MR görüntülerinden elde edilen metabolik parametreler ADCort değerine oranlanarak SUVmaks/ADCort, SUVort/ADCort, MTV/ADCort, TLG/ADCort ve TLQ/ADCort değerleri hesaplanmıştır.

Çalışmamızda primer tümöre ait pelvik MR görüntülerinden elde edilen EMVI varlığı bilgisi ile ^{18}FDG PET/MR görüntülerinden elde edilen SUVmaks değeri uzak metastaz varlığını öngörmede bağımsız prediktör olarak bulunmuştur. İleri T evresi, CRM tutulumu ve EMVI varlığı gibi kötü prognostik özelliklere sahip primer tümörlerde metabolik parametreler daha yüksek olarak bulunmuştur. T, N ve M evreleri daha ileri olan tümörlerde de primer tümöre ait metabolik sayısal parametreler daha yüksekti. Metabolik sayısal parametler arasında genel olarak pozitif korelasyon vardı. Ancak özellikle SUVmaks ile MTV ve MTV'den türetilen TLQ ve TLQ/ADCort değerleri arasında anlamlı negatif korelasyon izlendi. CRM tutulumu varlığı ile tümörün sadece T evresi arasında anlamlı ilişki varken, EMVI varlığı ile T, N ve M evreleri arasında anlamlı ilişki izlendi. SUVort değeri ile T, N ve M evreleri arasında anlamlı bir ilişki izlenmedi ve metabolik sayısal parametreler ile de anlamlı bir korelasyonu yoktu.

Tüm vücut ^{18}FDG PET/MR ve pelvik MR görüntülemelerinin birlikte değerlendirilmesi, iki görüntüleme yönteminin sağladıkları anatomik, fonksiyonel ve metabolik verileri birleştirerek rektum kanserinin lokal ve uzak metastatik evrelendirmesinin daha iyi yapılmasını, tümör evresinin öngörülmesini ve hasta yönetiminin kolaylaştırılmasını sağlamaktadır.

Anahtar kelimeler: rektum kanseri, pelvik MR, tüm vücut ^{18}FDG PET/MR

9. SUMMARY

CORRELATION OF ANATOMIC, FUNCTIONAL AND METABOLIC PARAMETERS OBTAINED FROM FDG PET AND MR IMAGES IN PRIMARY STAGING OF PATIENTS WITH RECTUM CANCER; RELATIONSHIP WITH T, N AND M STAGES

Accurate and appropriate staging after diagnosis is critical in the management of treatment of rectal cancer patients. Pelvic MRI and whole body PET/MRI for primary staging of rectal cancer patients can provide anatomical (EMVI and CRM status), functional (ADCmean) and metabolic (SUVmax, SUVmean, MTV, TLG and TLQ) parameters of the primary tumor, in addition to TNM staging. The hypothesis of our study is that the anatomical, functional and metabolic parameters obtained from pelvic MRI and whole body PET/MRI for staging in patients with rectal cancer will correlate with each other and be compatible with T, N and M stages of the tumor. In our study, it is aimed to evaluate the correlation of these parameters and their ability to predict TNM stage.

In our study, pelvic MRI and whole body ^{18}FDG PET/MRI studies performed for staging before treatment of 73 patients with rectal adenocarcinoma were evaluated. T stage, N stage, CRM and EMVI status of the primary tumor were determined from the pelvic MRI study, and ADCmean values were calculated. SUVmax, SUVmean, MTV, TLG and TLQ values of the primary tumor were calculated from the ^{18}FDG PET/MRI study and M stage was determined. In addition, SUVmax/ADCmean, SUVmean/ADCmean, MTV/ADCmean,

TLG/ADCmean and TLQ/ADCmean values were calculated by proportioning the metabolic parameters obtained from the ^{18}FDG PET/MRI study to the ADCmean value.

In our study, the presence of EMVI obtained from the pelvic MRI study of the primary tumor and the SUVmax value obtained from ^{18}FDG PET/MRI study were found to be independent predictors of the presence of distant metastases. Metabolic parameters were found to be higher in primary tumors with poor prognostic features such as advanced T stage, CRM involvement and presence of EMVI. Metabolic parameters of the primary tumor were also higher in tumors with more advanced T, N, and M stages. There was generally positive correlation between metabolic parameters. However, a significant negative correlation was observed between SUVmax and MTV, TLQ and TLQ/ADCmean values derived from MTV. While there was a significant relationship between the presence of CRM involvement and only T stage of the tumor, a significant relationship was observed between the presence of EMVI and T, N and M stages. No significant correlation was observed between SUVmean values and T, N, and M stages, and there was no significant correlation with metabolic parameters.

The combined evaluation of whole-body ^{18}FDG PET/MRI and pelvic MRI studies combines the anatomical, functional and metabolic data, and enable better local and distant metastatic staging of rectal cancer, prediction of tumor stage, and facilitating patient management.

Keywords: rectal cancer, pelvic MRI, whole body ^{18}FDG PET/MRI

10. ÖZGEÇMİŞ

Adı: Kerim

Soyadı: Şeker

Doğum tarihi ve yeri:

Eğitimi:

Uzmanlık: Gazi Üniversitesi Tıp Fakültesi Nükleer Tıp Anabilim Dalı, 2018-2022

Fakülte: Cumhuriyet Üniversitesi Tıp Fakültesi, 2011-2017

Ortaöğretim: Sivas Gültepe Anadolu Lisesi, 2006-2010

İlköğretim: 75. Yıl Özelik İdare İlköğretim Okulu, 1998-2006

Yabancı dili: İngilizce

Üye olduğu bilimsel kuruluşlar: Türkiye Nükleer Tıp Derneği

Bilimsel Etkinlikleri:

31. Ulusal Nükleer Tıp Kongresi- 8. Nükleer Tıp Balkan Kongresi (10-14 Nisan 2019, Bodrum)

Tiroid Hastalıklarında Bütünleştirilmiş USG ve Patoloji Kursu (11 Nisan 2019, Bodrum)

Gülbahar S, Akdemir ÜÖ, Şeker K, Aydos U, Yıldırım İ, Kurt G, Karabacak Nİ, Atay LÖ, Temporal Lob Epilepsisinde Beyin FDG PET Görüntülerinin Veri Madenciliği Yöntemleri ile Epileptojenik Odağın Lateralizasyonu Bakımından Değerlendirilmesi. Sözlü Bildiri, TNTD, Bodrum, 2019.

Seker K, Akdemir UO, Gulbahar S, Aydos U, Yıldırım I, Kurt G, Karabacak NI, Atay LO, Correlation of Hippocampal Gray-Matter Volume and Cortical Metabolism in Temporal Lobe Epilepsy and the Contribution of PET / MRI

Findings to Lateralization of Epileptogenic Focus. Sözlü Bildiri, Balkan Congress of Nuclear Medicine, Presentation, Bodrum, 2019.

Şeker K, Çeltikçi E, Aydos U, İnan MA, Akdemir Ö, Atay LÖ, Beyin Tümörlerinde 18F-FDG PET/MR Görüntülerinden Elde Edilen Sayısal Parametrelerin Tümör İçi Histopatolojik Heterojenite İle İlişkisi, Sözlü Bildiri, TNTD, Sanal Kongre, 2021

Şeker K, Çeltikçi E, Aydos U, Gülbahar Ateş S, İnan MA, Akdemir Ö, Atay LÖ, Quantitative Parameters From 18F-FDG PET/MRI Reveal Intratumoral Heterogeneity In Primary Brain Tumors Confirmed By Pathology. Oral Presentation, EANM, Virtual Congress, 2021