Larenks Kanseri Nedeniyle Boyun Diseksiyonu Yapılan Bir Hastada Gelişen Diyafragma Paralizisi

Diaphragmatic Paralysis Occur in a Patient Who Underwent Neck Dissection Because of Laryngeal Cancer

Kamil Gönderen[1], Burcu Başarık Aydoğan[1], Utku Aydil[2], Yusuf Kızıl[2], Avşar Zerman[1], Gülbin Aygencel[1], Melda Turkoğlu[1]

[1]Gazi Üniversitesi Tıp Fakültesi Yoğun Bakım Yandal Eğitim Programı, Ankara, Türkiye
[2]Gazi Üniversitesi Tıp Fakültesi Kulak-Burun-Boğaz Anabilim Dalı, Ankara, Türkiye

ÖZET

Bilateral diyafragma paralizisi idiyopatik veya değişik tıbbi durumlara bağlı olarak gelişebilir. Burada larinks kanser tanısı olan 70 yaşındaki bir erkek hastada erken postoperatif dönemde gelişen ve geri dönüşümlü olan bilateral diyafragma paralizisi sunulmuştur. Diyafragma paralizisi boyun cerrahisi geçiren hastalarda postoperatif dönemde gelişen solunum yetmezliğinin ayırıcı tanısında düşünülmelidir.

Anahtar Sözcükler : Diyafragma paralizisi, bilateral, boyun cerrahisi, larenks kanseri.

Geliş Tarihi: 03.09.2014 **Kabul Tarihi:** 20.05.2015

ABSTRACT

Bilateral paralysis of the diaphragm is either idiopathic or associated with several medical conditions. Inhere, we present the case of a 70 year old man with a history of larynx carcinoma who developed reversible bilateral diaphragmatic paralysis in early post-operative period. Diaphragmatic paralysis should be considered in the differential diagnosis of the postoperative respiratory failure of the neck surgery patients.

Key Words: Diaphragmatic paralysis, bilateral, neck surgery, larynx carcinoma

Received: 09.03.2014 **Accepted:** 05.20.2015

GİRİŞ

Diyafragmanın bilateral paralizisi nadirdir ve değişik sebeplere bağlı oluşabilir. Kendini değişen derecelerde solunumsal disfonksiyon ile gösterir (1). Aşağıda boyun cerrahisi sonrası geçici olarak gelişen bir bilateral diyafragma paralizisi olgusu sunulmuş ve literatür eşliğinde tartışılmıştır.

OLGU SUNUMU

Bilinen Tip 2 diabetes mellitus ve hipertansiyon öyküsü olan 70 yaşında erkek hasta 1 ay önce ses kısıklığı ve boyun ağrısı nedeniyle başvurduğu KBB bölümünde larenks kanseri tanısı almıştı. Hasta total larenjektomi, bilateral boyun diseksiyonu ve trakeostomi sonrası mekanik ventilatörden ayrılamadığı için postoperatif yoğun bakım ünitemize kabul edildi.

Yazışma Adresi / Address for Correspondence: Dr.Kamil Gönderen, Gazi Üniversitesi Tıp Fakültesi İç Hastalıkları Yoğun Bakım Bilim Dalı Emniyet, 06560 Yenimahalle, Ankara, Turkiye E-posta: kamilefe26@hotmail.com
©Telif Hakkı 2015 Gazi Üniversitesi Tıp Fakültesi - Makale metnine http://medicaljournal.gazi.edu.tr/ web adresinden ulaşılabilir.
©Copyright 2015 by Gazi University Medical Faculty - Available on-line at web site http://medicaljournal.gazi.edu.tr/
doi:http://dx.doi.org/10.12996/gmj.2015.58

Kabulde yapılan ilk fizik muayenede bilinci açık, koopere ve oryante olan hastanın vital bulguları stabildi. Tüm sistem muayenesi boyunda trakeostomi ve bilateral insizyon ve drenler varlığı haricinde normaldi. Laboratuvar incelemesinde hafif anemi (Hb:11,6 g/dL) ve lökositoz (BK:16 000/mm^3), normal elektrolit değerleri, böbrek ve karaciğer fonksiyon testleri vardı. Hastanın mekanik ventilasyon desteğinde arteriyel kan gazında (AKG) bir anormalliği yoktu. Hastanın çekilen akciğer grafisinde bilateral sinüsler küntleşmiş, diyafragmalar yükselmiş ve düzleşmiş olarak görüldü. Belirgin bir infiltrasyon yoktu (Şekil 1). Hasta mekanik ventilatörde spontan moda alındığında takipnesi ve paradoksal solunumu dikkati çekiyordu. Spontan modda solunumun yarım saatinde alınan AKG'da solunumsal asidoz (FiO2:%40 iken pH 7.30, PO2 61 mmHg, PCO2 65 mmHg, HCO3 27 mEq, SaO2 %93) tespit edildi.

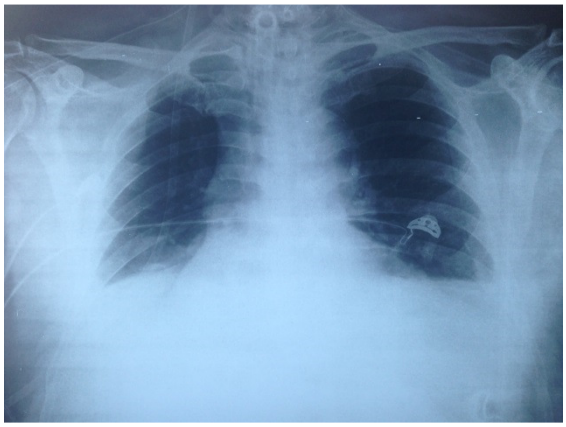

Şekil 1: Akciğer grafisi

Akciğer grafisi bulguları, spontanda paradoksal solunumu olması ve geçirdiği operasyon nedeni ile hastada diyafragmaya paralizisi düşünülerek öncelikli ultrason tetkiki yapıldı. Yapılan ultrason incelemesi "her iki hemidiyafragmada belirgin bir hareket izlenmemiş olup görünüm bilateral diyafragma paralizi ile uyumludur" şeklinde rapor edildi. Ek olarak floroskopi yaptırılan hastada " sağ ve sol diyafragma eleve görünümde olup solunuma katkı sağlamamaktadır. Bu bulgular bilateral diyafragma paralizisi ile uyumlu olarak değerlendirilmiştir" şeklinde belirtildi. Bu bulgular sonrasında hasta, frenik sinir hasarı açısından KBB bölümü ile beraber tekrar değerlendirildi. Cerrahi ekip ameliyat sırasında frenik sinirlerin doğrudan kesilmesinin mümkün olmadığını ama kotere sekonder termal hasar oluşmuş olabileceğini belirtti. Bunun üzerine hasta bir süre daha yoğun bakım ünitesinde izlendikten sonra KBB servisine mekanik ventilatör desteğinde devredildi.

Hastaya eve mekanik ventilatör yazılması planlanırken hastanın spontan modu daha iyi tolere ettiği ve paradoksal solunumunun bariz azaldığı görüldü. Bunun üzerine hasta önce gündüzleri daha sonra ise hem gece hem gündüz mekanik ventilasyon desteğinden ayrı takip edilmeye başlandı. Yatışının 1. ayında kontrol floroskopisi yaptırılan hastada bilateral diyafragma hareketlerinin geri döndüğü saptandı. Hasta yatışının 40. gününde ventilatör desteği olmadan eve taburcu edildi.

TARTIŞMA

Bilateral diyafragma paralizisi açıklanamayan solunum yetmezliğinin nadir sebeplerinden biridir. Diyafragma paralizisi konjenital müsküler veya nörolojik bozukluklar, değişik dejeneratif veya viral hastalıklar, frenik sinirin travmatik hasarı veya idiyopatik sebeplere bağlı olarak gelişebilir (1) (Tablo1).

Görüntülemede azalmış akciğer volümü olması, progresif hiperkapni gelişmesi, yatar pozisyonda artan dispne ve takipne semptomlarının varlığı ve paradoksal solunum diyafragma paralizisini düşündürür. Bazen uykuda solunum bozuklukları, nokturnal hipoksi ve hiperkapni, gündüz aşırı uyku hali de diyafragma paralizisinin bir bulgusu olarak nadiren karşımıza çıkabilir. Solunum fonksiyon testinde restriktif paternin görülmesi, otururken veya ayakta elde edilen zorlu vital kapasite (FVC) değerinin sırt üstü yatarken %40'dan daha fazla azalması ve maksimum inspiratuar basınçta (MIP) bariz düşme olması yine önemli parametrelerdendir. Floroskopik sniff (koklama) testi özellikle tek taraflı diyafragma paralizisinin tanısında daha anlamlıdır (2-4). Mide ve özefagusa balon konularak ölçülen transdiyafragmatik basıncın sıfıra yaklaşması veya sıfır olması diyafragma paralizisinin tanısında önemlidir (5). Diyafragmaya EMG yapılması veya frenik sinirde iletim hızının tesbit edilmesi etyolojinin tespitinde önemlidir (müsküler veya frenik sinir hasarı).

Tablo 1: Diyafragma paralizisinin sebepleri

Nöropatiler
Santral sinir sistem lezyonları
Amyotrafik lateral skleroz
Multiple skleroz
Spinal kord kesisi
Poliyomyelit
Servikal spondiloz
Periferik sinir sistemi lezyonları
Parsonage-Turner brakiyal pleksus nöropati
Guillain-Barre sendromu
İdiyopatik nörolojik amyotrofi
Diyabete sekonder periferal nöropati
Kronik inflamatuar demyelinizan polinöropati
Frenik sinir disfonksiyonu
Kardiyak cerrahide hipotermi ve gerilim hasarı
Torasik cerrahi
Radyasyon hasarı
Künt travma
Tümör, anevrizma ve guatr basısı
Post viral frenik nöropati
İdiyopatik frenik nöropati
Servikal manipülasyonlar
Myopatiler
Limb-girdle musküler distrofi
Asit-maltaz eksikliği
Hipotiroidi ve hipertiroidi
Dermatomyozit
Sistemik lupus eritematozus
Mikst konnektif doku hastalığı
Malnütrisyon
Vitamin B6 ve B12 eksikliği
Amiloidoz
İdiyopatik myopati

Altta yatan sebebe bağlı olarak diyafragma paralizisi düzelebilir veya kalıcı olabilir. Kalp damar cerrahisi sırasında hipotermiye bağlı ortaya çıkan paralizi geri dönüşümlüdür; ancak düzelmesi aylar alabilir. Nöromüsküler sebepler ise genellikle kalıcıdır; invaziv veya noninvaziv mekanik ventilasyon desteği gerektirir. Diyafragmaya plikasyon yapılması veya pacing (pil) uygulaması hastaları mekanik ventilasyon bağımlığından kurtarmak amacıyla uygulanabilir (4,6,7).

Sonuçta; diyafragma paralizisi, özellikle yakın dönemde göğüse veya boyuna travma veya cerrahi öyküsü olan hastalarda gelişen solunum yetmezliğinin ayırıcı tanısında düşünülmelidir.

Çıkar Çatışması
Yazarlar herhangi bir çıkar çatışması bildirmemişlerdir.

KAYNAKLAR

1- Chan CK, Loke J, Virgulto JA, Mohsenin V, Ferranti R, Lammertse T. Bilateral diaphragmatic paralysis: clinical spectrum, prognosis, and diagnostic approach. Arch Phys Med Rehabil 1988; 69: 976-9.
2- Pereira MC, Mussi RFM, Massucio RAC, Camino AM, Barbeiro AS, Villalba WO, Paschoal IA. Idiopathic bilateral diaphragmatic paresis. J Bras Pneumol 2006; 32:481-5.
3- Liet JM, Dejode JM, Joram N, Gaillard Le Roux B, PéréonY. Bedside diagnosis of bilateral diaphragmatic paralysis. Intensive Care Med 2013;39: 335.
4- Billings ME, Aitken ML, Benditt JO. Bilateral diaphragm paralysis: a challenging diagnosis. Respir Care 2008; 53: 1368-71.
5- Benditt JO. Esophageal and gastric pressure measurements. Respir Care 2005; 50: 68-77.
6- Lin MC, Liaw MY, Huang CC, Chuang ML, Tsai YH. Bilateral diaphragmatic paralysis-a rare cause of acute respiratory failure managed with nasal mask bilevel positive airway pressure (BiPAP) ventilation. Eur Respir J 1997; 10: 1922-4.
7- DiMarco AF, Onders RP, Ignagni A, Kowalski KE, Mortimer JT. Phrenic nerve pacing via intramuscular diaphragm electrodes in tetraplegic subjects. Chest 2005; 127: 671-8.