T.C.
GAZİ ÜNİVERSİTESİ
TIP FAKÜLTESİ
RADYASYON ONKOLOJİSİ ANABİLİM DALI

CİLTTE OLUŞAN RADYASYON HASARI ÜZERİNDE GİNKGO BİLOBANIN ETKİSİ, RAT MODELİNDE ARAŞTIRILMASI

UZMANLIK TEZİ

Dr. Eda YİRMİBEŞOĞLU

TEZ DANIŞMANI
Doç. Dr. Eray KARAHACIOĞLU

ANKARA- 2007

İÇİNDEKİLER

İÇİNDEKİLER ..... **ii**

1. GİRİŞ VE AMAÇ **1**

2. GENEL BİLGİLER **3**

2.1 Cildin Histopatolojisi 3

2.2 Dermatit 4

2.3 İyonizan Radyasyonun Cilt Üzerindeki Hasarı 4

2.4 Radyasyon Dermatitini Önleyici Ajanlar 9

2.5 EGb-761 12

2.5.1 EGb-761'in Farmakokinetik ve Farmakodinamik Özellikleri 12

2.5.2 EGb-761'in Antioksidan Özellikleri 13

3. GEREÇ VE YÖNTEM **14**

3.1 Araştırma Planı 14

3.2 Dokuda Glutatyon Tayin Yöntemi 18

3.3 Dokuda Lipid Peroksidasyonu Tayin Yöntemi 19

3.4 Dokuda Nitrik Oksit Tayin Yöntemi 19

3.5 Histopatolojik İnceleme 20

3.6 İmmunohistokimyasal Değerlendirme 21

3.7 Sonuçların Analizi 23

4. BULGULAR 24

4.1 Doku GSH Düzeyi, Lipid Peroksidasyonu ve NOx Düzeyi Sonuçları 24

4.2 Histolojik Değerlendirme Sonuçları 29

4.3 İmmunohistolojik Değerlendirme Sonuçları 30

4.5 Gruplara Göre Her Bir Grup İçin Detaylı Mikroskopik Bilgi 35

5. TARTIŞMA VE SONUÇ 54

6. ÖZET 62

7. KAYNAKLAR 64

1. GİRİŞ ve AMAÇ

Radyoterapi (RT) tedavisi, iyonize radyasyonun bazı kötü ve iyi huylu kanser türlerinde tümör kontrolü veya kansere bağlı bozulan yaşam kalitesini yükseltmek amacı ile tedavi modalitesi olarak kullanılmasıdır. Radyasyona bağlı olarak normal doku hasarı ile gelişen akut ve kronik yan etkiler tedavi sürekliliğini etkilemektedir. Radyasyon hasarına bağlı görülen yan etkiler, tedavide kesintiye neden olması ile tümör kontrol oranlarını azaltarak tedavinin etkinliğini düşürmektedir.

RT tedavisi sırasında bir çok doku ve organ radyasyondan etkilenmektedir. Tüm vücudu kaplayan cilt, hangi organ hastalığına bağlı olursa olsun radyasyondan birincil olarak etkilenmektedir (3). Ciltte radyasyona ikincil gelişen akut hasara bağlı dermatit tablosu, ağrı ve rahatsızlık hissi yaratarak; enfeksiyon oluşması için uygun zemin oluşturarak hastada stres nedeni olabilmektedir. Tedaviye uyumun bozulması planlanan RT protokolüne ara verilmesi ile sonuçlanabilmektedir.

İyonizan radyasyonun biyolojik etkisi kritik hedef olan DNA hasarlanması sonucu ortaya çıkmaktadır. Radyasyon doku tarafından absorbe edildiğinde dokulardaki su içeriği ile etkileşmesi sonucunda serbest radikaller oluşmaktadır. Bu serbest radikaller tümörlü hücrenin yanısıra normal dokularda da DNA hasarına neden olarak hücre fonksiyonunun bozulmasına ve hücre ölümüne neden olmaktadırlar (68).

Serbest radikaller ciltte oksidatif stresi arttırarak hasara neden olabilmektedir. Cilt oluşan hasarı endojen enzimatik ve/veya enzimatik olmayan antioksidan yolaklarla tamir etmeye

çalışır (9, 16). Yapılan çeşitli çalışmalarda, güvenilir ve etkili antioksidan desteğinin ekzojen olarak sağlanmasının cildin bu redoks (antioksidan/prooksidan) dengesini sağlayabilmesi ve sonuç olarak radyasyon hasarının azaltılması ve/veya önlenmesi konusunda etkinliği araştırılmaktadır.

EGb-761 (Ginkgo biloba) ginkgo biloba ağacı yapraklarından elde edilen bir ekstraktır. Yapılan çalışmalarda EGb-761'in etkin bir serbest radikal temizleyici ve antioksidan olduğu rapor edilmiştir (40, 58).

Bu randomize, kontrollü çalışmada literatürde daha önce bildirilmeyen alt ekstremiteye RT uygulanan ratlarda lipid peroksidasyonu, glutatyon (GSH) ve nitrik oksit (NOx) düzeylerini değerlendirerek RT'ye ikincil gelişen dermatit tablosunda EGb-761'in etkisini araştırmak amaçlandı. Aynı zamanda EGb-761'in radyasyon dermatitinde histolojik düzeyde ve enflamatuar sitokinlerden poliferatif nükleer hücre antikoru (PCNA) ve transforming büyüme faktörü-beta (TGF-β) 3 ekspresyonu üzerinde etkileri değerlendirildi.

2. GENEL BİLGİLER

2.1. CİLDİN HİSTOPATOLOJİSİ

Hasarlanmamış cilt epidermis ve dermis katlarından oluşmaktadır. Dış tabaka olan epidermis ve uzantıları (saç, tırnak, yağ ve ter bazleri) embriyonik ektodermden türemiştir. Dermis ise mezodermal kökenlidir. Epidermis başlıca çok katlı yassı keratinize epitelden meydana gelir. Keratinleşen epidermal hücrelere keratonisitler denir. Epidermis dışta boynuzsu tabaka (stratum korneum) ve derinde bazal tabakadan (stratum bazale) oluşmaktadır. Derinden yüzeye doğru sırası ile keratin içeren 5 hücre tabakasınan oluşur; stratum bazale, stratum spinozum, stratum granülozum, stratum lusidum ve stratum korneum. Epidermisin bazal tabakası bölünen ve olgun cilt hücresine farklılaşan kök hücreleri içermektedir. Bazal hücrelerin yaklaşık %10'u her gün mitoza uğramaktadır. Boynuzsu tabakanın dış kısmındaki hücreleri hasara uğradıkça bu hasarlanan hücrelerin yerini bazal tabakadan yeni farklılaşmış hücreler almaktadır. Proliferasyon ve cilt hücrelerine farklılaşma veya hücrelerin olgunlaşmasını içeren ve sonucunda epidermis tabakasını tamamen yenileyen bu normal döngü her 4 haftada bir tamamlanmaktadır. Epidermisin altında bulunan dermis tabakası ise bağ doku tabakasıdır ve derinin büyük kısmını oluşturur. Dermis ile epidermis aşağıya doğru seyreden epidermal çıkıntılar ve yukarı doğru seyreden dermal çıkıntılar aracılığı ile birbirine bağlanır. Dermiste sınırları pek ayırt edilemeyen en dışta bulunan papiller tabaka ile daha derinde yerleşmiş retiküler tabaka bulunur. Dermisin ana özelliği, çoğunluğu kollajen ve elastin liflerin oluşturduğu birbirine geçmiş liflerden oluşan bir ağ olmasıdır. Dermisin ana hücresel elementleri fibroblastlar,

mast hücreleri ve makrofajlardır. Bunun yanısıra dermis kan damarları, sinirler, lenfatikler, bezler ve kıl follikülerini içeren destek yapılarını içermektedir (47, 54, 56).

2.2. DERMATİT

Dermatit derinin yüzeysel enfeksiyöz olmayan enflamasyonu olup, akut dönemde vezikül, ödem, eritem, sulanma, kurutlanma ile karakterizedir. Kronikleştikçe daha kuru bazen fissüre ve genellikle likenifiye görünüm alır. Endojen veya ekzojen sebeplere bağlı olarak gelişebilmektedir. Ekzojen sebeplerden bir tanesi iyonize radyasyondur.

2.3 İYONİZAN RADYASYONUN CİLT ÜZERİNDEKİ HASARI

Hızlı çoğalan dokular mitotik ölüm nedeni ile radyasyona çok duyarlıdır. Histolojik olarak deneylerde RT uygulanan deri ve mukozada, vasküler yapılarda permiabilitenin arttığı, buna bağlı fibrin ve ardından kollajenin arttığı, tüm bunların sonunda da fibrozis olayının damar duvarı ve perivasküler intertisyel dokuda gözlendiği bildirilmiştir (8). 5 Gy'den daha fazla dozlarda birkaç saat içinde vazodilatasyon, ödem ve kapillerlerden plazma içeriği kaybına bağlı olarak güneş yanığına benzer kızarıklık oluşur. Bazal tabakadaki kök hücre ölümüne bağlı değişiklikler ise daha uzun zaman sonra gelişmektedir.

Hem tümör hücreleri hem de normal hücre grupları radyasyona karşı duyarlıdır. Bundan dolayı RT'nin başarısı tümör hücreleri ile normal dokular arasındaki radyoduyarlılık ve dokunun kendini tamir edebilme arasındaki farka bağlıdır (13).

Cilt için total tolere edilebilen doz süreden çok fraksiyon başına doza bağlıdır. Cilt hasarında akut etkiler eritem ve deskuamasyondur. Kısa süreli eritem RT sonrası ilk birkaç saat içinde görülmeye başlar ve enflamasyona bağlı olarak 24-48 saat kadar bu tablo yatışır. Keratinize epitelyal hücre üreten epidermal bazal hücre kaybına bağlı olarak görülen esas eritamatöz reaksiyon 12 ile 48 saat arasında değişen sürede görülür. Kuru ve sulu deskuamasyon ise 3 ile 6 hafta sonra görülür. Geç etkiler, RT'den aylar sonra dermal atrofi, telenjiektazi, nekroz ve fibrosizi içeren, büyük ölçüde dermisteki fibroblast ve vasküler ağın hasar görmesine bağlı olan değişiklikler görülür (24).

Klinik olarak radyasyona bağlı gelişen dermatit 3 derecedir (48):

1. derece radyodermatit; en hafif olan bu grupta yama tarzında eritemi takiben hiperpigmentasyon görülür. Sebum sekresyonu bloke olabilir ve kıl kaybı olabilir. Kuruluk ve kıl kaybı yaklaşık 3 haftada görülür.

2. derece radyodermatit; daha yoğun eritem, ödem, bül ve sulantılı yara görülür. Yağ bezi, ter bezi ve kıl kaybı kalıcı olabilir. Cilt telenjiektazi ve pigmentöz değişikliklerle iyileşir.

3. derece radyodermatit; akut radyasyon ülseri tipik olarak ağrılıdır ve yavaşça iyileşir. Kronik radyasyon dermatitine ilerler.

Radyasyon Hasarının Oluşma Mekanizması:

Radyasyon doku tarafından absorbe edildiğinde dokulardaki su içeriği ile etkileşmesi sonucunda serbest radikaller oluşmaktadır. Bu serbest radikaller tümörlü hücrenin yanısıra normal dokularda da DNA hasarına neden olarak hücre fonksiyonunun bozulmasına ve

hücre ölümüne neden olmaktadırlar. RT'ye bağlı görülen hasara birçok işlem neden olabilmektedir; serbest radikal oluşumu ve bunu takiben lipid peroksidasyonu olması anahtar unsur olabilir. RT sonrası oluşan serbest oksijen radikalleri DNA, lipidler ve proteinleri içeren hücresel moleküllerle etkileşir (68).

Oluşan serbest radikallerindeki değişimi kontrol edebilmek için hücreler enzimatik ve enzimatik olmayan unsurları içeren antioksidan sistemlerle kendi defans sistemini geliştirmeye çalışır. Bu antioksidan sistem GSH gibi düşük moleküler ağırlıklı molekülleri içermektedir (52, 66). Serbest radikal reaksiyonlarından en sık çalışılan lipid peroksidasyonu işlemi; çoklu doymamış yağ asitlerinin malonilaldehid (MDA) veya lipid peroksidlerine oksidatif dönüşümüdür (67). Bunların yanısıra, bir çok çalışmada NOx'in RT'ye bağlı gelişen akut doku hasarında önemli mediyatör olduğu gösterilmiştir (15, 69).

Radyasyona Bağlı Görülen Histopatolojik Düzeydeki Değişiklikler:

Erken evrede çekirdekte piknozis oluşarak epidermiste intraselüler ödem oluşur. Kıl follikülü, sebase bez ve ter bezi hücrelerinde akut dejeneratif değişiklikler oluşur. Dermiste enflamatuar infiltrat görülür ve epidermise ilerleyebilir. Bazı kan damarları dilate olurken dermisin derinlerinde bulunan geniş damarların duvarında ödem, endotelyal proliferasyon, ve aynı zamanda trombozis görülebilir. Kollajen demetlerinde ödem olur. Bül oluştuğu durumlarda epidermis dermisten ayrılır ve ülserasyon varsa sadece epidermis değil aynı zamanda dermisin üst bölümüde nekrozise gider. Nekroz alanı ise nötrofiller tarafından çevrelenir.

Geç evrede epidermis düzensizdir ve bazı alanlarda atrofi görülürken bazı alanlarda değişken hiperplazi görülür. Hiperkeratoz sıktır. Epidermiste ödem ve homojenizasyon gibi dejeneratif değişiklikler olmaktadır. Ek olarak düzensiz ve bireysel hücre keratinizasyonu olmaktadır. Bazı nükleuslar atipik olabilir. Epidermisin büyüme paterni bozulabilmektedir. Dermiste ise kollajen demetleri şişip hiyalinizasyon gösterir. Kollajen dejenerasyonuna cevap olarak yeni kollajen üretimi olmaktadır. Büyük, biçimsiz, yıldız şeklinde (stellat) radyasyon fibroblastları bulunabilmektedir. Bunların nükleusları genişler, düzensiz olur ve hiperkromatik olabilir. Kan damarlarında dikkat çekici fakat karakteristik değişiklikler görülür. Dermisin derininde yerleşen bu damarlar duvarlarında fibröz kalınlaşma olur, bu nedenle lümen tama yakın veya tamamen tıkanabilmektedir. Bazı damarlar trombozis ve rekanalizasyon gösterebilir. Bunun aksine dermisin yüzeye yakın kısmındaki damarlarda hasarlanmış damar yapısının tekrar düzenlemesinin bozulmasına bağlı olarak telenjiektazi görülür ve subepidermal bölgede lenf ödem olabilir. Kıl yapısı ve sebase bezler yoktur fakat ciddi hasarlanmış bölgeler dışında ter bezleri genellikle korunur (10).

Histopatolojik değişiklikler, kollajen liflerindeki değişiklikleri değerlendirmede spesifik olan masson trikrom boyaması ile değerlendirilir (30).

Sitokinlerin Genel Özellikleri ve Radyasyon Hasarında Sitokinlerin Rolü:

Sitokinler çok çeşitli hücre tipi tarafından sürekli olarak veya uyarılma sonucunda salgılanan çözünür polipeptidlerdir. İmmün sistem gelişimi ve fonksiyon görmesi, hücre proliferasyonu ve farklılaşması, hücresel toplanma ve aktivasyonu, hücresel olayların ekstraselüler matriksle etkileşmesinin regülasyonu gibi bağışıklık ve enflamasyon

olaylarında rol oynamaktadırlar. Sitokinler lokal olarak hücre ve dokular arasında ve uzak olarak organlar arasında haberleşmeyi düzenlemektedir (4, 46).

Akut radyasyon hasarının komponentlerinden biri enflamasyondur ve geç radyasyon toksisitesi bazı sitokin kaskadları tarafından module edilmektedir. RT sonrası ilk saatlerde sitokin kaskadının transkripsiyonel aktivasyonu görülür. Işınlanan hücre tarafından salınan sitokinler aynı dokudaki veya uzak hücrelerdeki reseptörlere bağlanarak hücreleri biyolojik cevap için uyarır (19). Bu sitokin kaskadının aktivasyonunun hemen RT sonrası başladığı ve uzun süre devam edip geç RT hasarının gelişmesinde de rol oynadığı düşünülmektedir (57).

Poliferatif nükleer hücre antikoru (PCNA) ve Transforming Büyüme Faktörü-beta (TGF-β):

Radyasyon sonrası ilk ayda endotelyal hücrelerin önemli rol oynadığı akut inflamatuar reaksiyonla karakterize faz başlar. Vasküler geçirgenlik; hasarlanmış dokunun tamirini başlatan mezenkimal ve enflamatuar hücrelerle etkileşen serum proteinlerinin ekstravazasyonuna neden olur. Sitokin ve büyüme faktörleri tarafından aktive edildikten sonra fibroblastlar prolifere olup ekstrasellüler matriks oluşturan miyofibroblastlara farklılaşır (64). Epidermiste bulunan keratinositlerin %30'u PCNA salgılar (17). PCNA; hem S fazı hem de DNA tamiri ile ilişkili DNA sentezinde DNA polimeraz δ için ko-faktör olarak fonksiyon gören moleküldür ve hücre döngü oranının veya hücre proliferasyonun belirteci olduğu gösterilmiştir (18). Bu nedenle farklılaşma işlemine girenlerden çoğalma özelliği olan hücreleri ayırıp tanımlamak için iyi bir belirteçtir.

TGF-β büyük ölçüde plateletler tarafından salgılanmakla birlikte makrofaj, fibroblast, keratinosit ve endotelyal hücreleri gibi birçok farklı hücre tarafından da salgılanmaktadır.

Keratinositlerin epidermis olgunlaşması için salgıladığı birçok sitokinden biri de TGF-β'dır. TGF-β, enflamatuar cevabı kuvvetli şekilde uyarır. Konnektif doku büyümesini uyarır ve epitelyal hücre büyümesini inhibe eder. TGF-β'nın 3 ayrı izoformu bulunmaktadır; TGF-β 1, TGF-β 2 ve TGF-β 3. TGF-β 3 ve TGF-β 1 endotelyal hücre proliferasyonunda TGF-β 2'ye göre daha potent bir inhibitör olduğu gösterilmiştir (43, 55).

2.4 RADYASYON DERMATİTİNİ ÖNLEYİCİ AJANLAR

Yapılan bir çok çalışmaya rağmen günümüzde halen rasyasyon dermatitini kesin olarak engelleyecek veya tedavi edebilecek spesifik bir tedavi bulunmamaktadır. Bir çok çalışma, metodolojik olarak zorluklar nedeni ile tedavi etmeye yönelik ajanlar yerine radyasyon dermatitini önlemeye yönelik ajanlar ile yapılabilmektedir. Bu nedenle kullanılmakta olan bir çok ajan radyasyon dermatitinin semptomatik tedavisi ve/veya enfeksiyonu engellemek amacı ile ön plandadır.

Çok çeşitli losyon ve ilaç önerileri bulunmaktadır ancak bir ürünü diğerine göre destekleyebilmek için kanıta dayalı randomize kontrollü çalışmalar yeterli değildir.

Aloe vera:

Kuru cilt, kesik ve yanıklar için komplemanter tedavi olarak kullanılan yeşil etli kaktüs bitkisini içeren jeldir. Aloe vera kullanımının güvenli olduğu gösterildikten sonra yapılan randomize çalışmalarda, gruplar arasında aloe vera kullanımını destekleyecek bir farklılık gösterilememiştir (23, 72). Olsen ve ark.ları artan kümülatif dozlarda cilt koruyucu etkisi

olabileceğini bildirmelerine rağmen Heggie ve ark.ları aloe vera uygulanan grupta kuru deskuamasyonun prevelansının ve kümülatif olasılığının yüksek olabileceğini bulmuşlardır (23, 50).

Kortikosteroid:

Kortikosteroidlerin radyasyon dermatitinde koruyucu veya tedavi edici ajan olarak kullanılmaları tartışmalıdır. Antienflamatuar ve iyonize radyasyona cevapa IL-6'nın up-regülasyonunu inhibe etmeleri nedeni ile denenmişlerdir. Bazı çalışmalar steroid (%0.2 hidrokortizon valerat) ve plasebo grubu arasında istatiksel olarak anlamlı farklılık olmadığını bildirmiştir (53) ancak bazı gruplar topikal steroid grubunda akut radyasyon dermatitinin azaldığını göstermişlerdir (5). Dermatiti düzelten ideal steroid hakkında fikir birliği bulunmamaktadır. Aynı zamanda bu grup topikal ajanların yan etkisi olarak bilinen enfeksiyon, telenjiektazi veya cilt atrofisinin görülme insidansı artmaktadır.

Sukralfat:

Sıkça kullanılan anti enflamatuar etkili ve hücresel proliferasyonu arttıran anti ülser ilacıdır. Çift kör randomize çalışmada akut radyasyon dermatitinin azaldığı ve sukralfat kremi kullanılan grupta hızlı cilt iyileşmesinin görüldüğü bildirilmiştir (37). Delaney ve ark.larının çalışmasında iyileşme zamanında yada ağrının ortadan kaldırılmasında anlamlı bir farklılık olmadığı bildirilmiştir (12).

Antioksidanlar:

Yapılan bir çalışmada kranial RT sonrasında cilt toksisitesini önlemede antioksidan özellikte olan vitamin C uygulamasının plasebodan daha iyi olmadığı bildirilmiştir (20). Dirier ve ark.larının başka bir antioksidan olan vitamin E'nin topikal uygulamasının etkilerini inceledikleri çalışmalarında, sonuçlar arasında istatiksel farklılık bulunmamıştır (11).

Gention violet:

Geçmişte antifungal ve antiseptik etkileri nedeni ile sulantılı lezyon geliştiği durumlarda kullanılmıştır. Dermisi kurutucu etkisi vardır ancak sonuç olarak yara iyileşmesini engelleyebilmektir (21, 60). Dokuda irritasyon yapıcı etkisi, kıyafet, tedavi alanı ve cildi boyama etkisi, hastanın üzerinde görünür olması nedeni ile son zamanlarda radyasyona bağlı görülen sulantılı lezyonlarda pek tercih edilmemektedir.

Hyaluronik asit:

Hyaluronik asit cilt dokusunun ekstrasellüler matriksinin ana içeriğidir. Ciltte oluşan hasar sonrasında iyileşme fazında fibroblast ve fibrin oluşumunu stimüle ederek granülasyon fazını hızlandırdığı gösterilmiştir. Radyasyon dermatitinde profilaktik olarak topikal hyaluronik asit kullanımını değerlendiren tek insan çalışmasında RT'ye bağlı görülen cilt reaksiyonlarının görülme zamanını geciktirdiği, reaksiyon şiddetini azalttığı ve görülme süresini kısalttığı gösterilmiştir (34).

2.5 EGb-761

Ginkgo biloba, geneleksel Çin tıbbında sıklıkla kullanılmaktadır. Son yıllarda ise standardize edilmiş ekstraktlar Avrupada yaygın olarak satılmaya başlanmıştır. EGb-761 standardize edilmiş, antioksidan ve nöroprotektif etkisi olan ginkgo biloba ekstraktıdır (25). Dr Willmar Schwabe İlaç Firması (Dr Willmar Schwabe Group) tarafından çıkartılan EGb-761, 1990'ların başlarından beri bitkisel ekstrakt olarak avrupada yaygın olarak bulunmaktadır. Fakat EGb-761 içeren ürünlere US FDA tarafından onay verilmemiştir.

2.5.1 EGb-761'İN FARMAKOKİNETİK VE FARMOKODİNAMİK ÖZELLİKLERİ

EGb-761 yaklaşık olarak %24 flavon glikozidleri (quercetin, kaempferol ve isohamnetin), %7 proantosiyanidin ve %6 terpen laktonları (%2,8- 3,4 ginkgolid A, B ve C ve %2,6- 3,2 bilobalid) içerecek şekilde standardize edilmektedir.

Biber ve Koch 30, 55 ve 100 mg/kg dozu tek doz olarak uygulayıp farmakokinetik özelliğini çalışmışlar. 30 mg/kg doz için, peak plazma konsantrasyonları ginkgolid A, B ve bilobad için sırasıyla 68, 40 ve 159 ng/ml bulunmuş. Tümü için lineer doz cevap ilişkisi gözlenmiş. Maksimum konsantrasyona ulaşma süresi ise 0.5 ile 1 saat arasında saptanmış ve yarı ömürleri 1.7 saat (ginkgolid A), 2 saat (ginkgolid B) ve 2.2 saat (bilobad) bildirilmiştir (2).

EGb-761'in oral uygulandığı insan çalışmasından elde edilen verilere göre 80 mg/kg dozunda EGb-761 uygulandığında ginkgolid A ve B'nin %70 biyoyararlanımı olduğu

gösterilmiştir. 120 mg/kg dozunda uygulandığında 3 saat yarı ömür ile bilobad için %70 biyoyararlanım gösterilmiştir (31).

2.5.2 EGb-761'İN ANTİOKSİDAN ÖZELLİKLERİ

Diğer farmakolojik etkilerinin yanısıra EGb-761'in direk serbest radikal temizleyici, antioksidan enzim sentezini arttırma ve farklı sinyal yolaklarını düzenleme etkisi ile anti-oksidan özelliği vardır. Kampkötter ve ark.larının çalışmasında serbest radikal birikimini azaltarak kuvvetli anti-oksidan etkisi gösterilmiştir (28).

3. GEREÇ VE YÖNTEM

3.1 ARAŞTIRMA PLANI

Çalışma protokolü Gazi Üniversitesi Rektörlüğü Deney Hayvanları Etik Kurul Başkanlığı tarafından onaylanmıştır. Denek olarak Gazi Üniversitesi Tıp Fakültesi Laboratuar Hayvanları Yetiştirme ve Deneysel Araştırmalar Merkezi'nde yetiştirilen, ağırlıkları 250-350 gr arasında değişen toplam 40 adet Wistar-Albino türü sağlıklı, erkek ratlar kullanılmış ve çalışma bu merkezde yürütülmüştür.

Ratlar kafes büyüklüğü ile orantılı olarak 5'i bir arada olacak şekilde, su ve yiyecek ihtitaçları standart karşılanarak, 18- 21 ^{0}C oda ısısında bırakıldılar. Çalışma süresince ratlar 12 saat ışık – 12 saat karanlık ritminde bulunduruldu. Ratlar, grup A (n= 9) sham EGb-761 ve sham RT (*kontrol*) uygulanan grubu, grup B (n= 10) EGb-761 ve sham RT (*ilaç*) uygulanan grubu, grup C (n= 10) RT ve sham EGb-761 (*RT*) uygulanan grubu ve grup D (n= 9) EGb-761 ve RT (*ilaç+RT*) uygulanan grubu temsil edecek şekilde 4 gruba randomize edilmiştir. Her bir grup için 10'ar denek planlamasına rağmen çalışma süresince çalışmanın erken döneminde bilinmeyen nedenlerle 2 ölüm olmuştur. Parantez içinde belirtilen sayılar değerlendirme için uygun olan deneklerin sayısını belirtmektedir. RT ve cerrahi işlemler öncesinde ratlara anestezik olarak 50 mg/kg ketamin hidroklorür ve 10 mg/kg xylazine intramusküler uygulandı.

EGb-761'in hazırlanışı:

EGb-761 ekstraktı (Ginkgo Biloba ekstrakt, Dr Willmar Schwabe Co./ Germany) uygulandı. Toz halindeki ilaç alkali pH'da olan 10^{-3}M sodyum azid içeren 0.5M potasyum ile tamponlanmış salin içinde homojen olarak çözündükten sonra çözeltinin pH'sı ölçüldü ve bazik değerler bulundu. Deneklere uygulanmadan önce, daha önceden hazırlanan asit solüsyonu ile çözeltinin pH'sı 7.4 yapıldı ve hazırlanan çözelti 0.2 μm filtre kullanarak steril hale getirildi. Hazırlanan steril çözelti ratlara intraperitoneal yolla sistemik olarak RT uygulanmadan önceki 5 gün boyunca uygulandı (Resim 1).

Alt ekstremite Işınlaması:

Gazi Üniversitesi Tıp Fakültesi Radyasyon Onkololojisi Anabilim Dalı'nda Kobalt 60 teleterapi cihazında (Theratron 780C), ışın hedefinden 80cm uzağa 144rad/dk.lık doz hızında, 20X30cm.lik alanda 0.5cm derinlikte 36 Gy olacak şekilde alt ekstremite ışınlaması yapıldı. Ratlar sert zemin üzerinde ekstremitelerinden bantlanarak hareketsiz hale getirildikten sonra tek ön ışınlama ile 5 denek aynı anda ışınlandı. Olası gastrointestinal sistem yan etkilerini azaltabilmek için ratların pelvik bölgesi standart kurşun bloklarla korundu (Resim 2).

Kontrol Grubu:

Kontrol grubundaki deneklere 5 gün sham ilaç uygulaması, ilacı çözmek için kullanılan çözeltiler ile uygulandı ve 5 gün sonrasında sham ışınlama yapıldı. RT grubundaki ratlara 5 gün sham ilaç sonrası RT uygulandı.



Resim 1: EGb-761'in hazırlanışı ve deneklere intraperitoneal uygulanması



Resim 2. Işınlanan alanın simulasyon filmi ve alt ekstremite ışınlaması

Takip ve örneklerin alınması:

RT uygulanmasından sonra anesteziden çıkış gerçekleşmesi ile ratlar kafeslerine geri götürüldüler. Ratların bakımına ve beslenmesine 3 hafta süre ile başlangıçtaki koşullar sağlanarak devam edildi. RT sonrası 18. saatte cilt dokusunda GSH, MDA ve NOx düzeyi incelemesi için sağ alt ekstermitelerinden, iyot solusyonu ile yapılan saha temizliği sonrasında 1X1.5 cm.lik elipsoid deri örneklemesi yapıldı. Kesi hatları 3 adet (4/0 ipek)

cerrahi dikişle steril olarak kapatıldı. RT sonrası 3. haftada ratlara yüksek doz anestezi uygulanarak ötenazi yapıldı. Histopatalojik ve immunohistokimyasal inceleme için sol alt ekstremiteden 1X1 cm.lik deri örneklemesi yapıldı (Resim 3).



Resim 3. Deri örneklemesi.

3.2 DOKUDA GLUTATYON TAYİN YÖNTEMİ

Cilt dokusunda glutatyon (GSH) tayini için modifiye Ellman yöntemi kullanıldı. Lipid peroksidasyonunda anlatıldığı şekilde cilt dokuları homojenize edilip santrifüj edildikten sonra, 2 hacim supernatan, 8 hacim 0.3 M $Na_2HPO_4.2H_2O$ ve 1 hacim ditiyobisnitrobenzoat (0.4 mg/ml % 1'lik sodyum sitrat) çözeltisi ile karıştırıldı. Daha sonra spektrofotometrede karışımın 412 nm dalga boyunda absorbansı ölçüldü ve glutatyon düzeyleri 13 600 M^{-1} cm^{-1} katsayısı kullanılarak hesaplandı (1).

3.3 DOKUDA LİPİD PEROKSİDAYONU TAYİN YÖNTEMİ

Cilt dokusunda lipid peroksidasyon derecesi tiobarbütirik asit reaktif madde (TBARS) oluşumu yöntemi ile çalışıldı. Doku örnekleri homojenizatör ile soğuk TCA (1 g doku + 9 ml % 10'luk TCA) içinde buzlu ortamda homojenize edildi. Daha sonra 15 dakika süreyle 4000 rpm de santrifüj edildi ve süpernatan alınarak 4000 rpm de 8 dakika tekrar santrifüj edildi. Örnekten 750 µl alınarak üzerine 750 µl % 0.67'lik TBA ve %1'lik BHT (butileted hidroksitoluen) eklendi. Daha sonra örnekler 100°C de kaynayan su banyosunda 15 dakika bekletildi ve daha sonra soğutularak 4000 rpm de santrifüj edildi. Süpernatan alınarak her bir örneğin absorbansı 532 nm de tayin edildi. Cilt lipid peroksidasyon düzeyi 1.56×10^5 M^{-1} cm^{-1} katsayısı kullanılarak MDA eşdeğeri olarak ifade edildi (6).

3.4 DOKUDA NİTRİK OKSİT TAYİN YÖNTEMİ

Doku NOx düzeyleri nitrik oksitin en son ve stabil ürünü olan nitrit + nitrat miktarı olarak Griess yöntemi ile spektrofotometrik olarak tayin edildi. Doku örnekleri pH'ı=7.5 olan 5 hacimlik fosfat tamponu ile homojenize edildi. Homojenat 2000xg'de 5 dk boyunca santrifuj edildi. 0.5 ml'lik üst faz alınarak üzerine 0.25 ml 0.3M NaOH eklendi. Oda ısısında 5 dk'lık inkubasyondan sonra deproteinizasyon için bu karışıma %5'lik $ZnSO_4$'ten (w/v) 0.25 ml konuldu. Bu karışım 3000xg'de 20 dk santrifuj edildi ve tayin için üst fazlar kullanıldı. Numuneler okunana dek dolapta muhafaza edildi. 14000 rpm ve $+4^oC$'de 5 dk santrijüj edilerek üst fazlar alındı.

Nitrat Tayini:

1 birim süpernatan, 1 birim vanadyum klorür ($VaCl_3$), 0.5 birim sülfanilamid, 0.5 birim NEDD (N-(-Naphthyl) Ethyl-N-diamine) karışımı 37 ^oC de yarım saat bekletildi. Sonuçlar µmol/g doku olarak, 540-550 nm dalga boyunda hazırlanmış standartlara göre hesaplandı.

Nitrit Tayini:

1 birim süpernatan, 0.5 birim sülfanilamid, 0.5 birim NEDD (N-(-Naphthyl) Ethyl-N-diamine) karışımı 37 ^oC de yarım saat bekletildi. Sonuçlar µmol/g doku olarak, 540-550 nm dalga boyunda hazırlanmış standartlara göre hesaplandı

NO_X Tayini= Nitrat- Nitrit olarak hesaplandı (44, 65).

3.5 HİSTOPATOLOJİK İNCELEME:

Histolojik değerlendirmede kesitler Masson trikrom yöntemi ile boyanarak ışık mikroskopta (Leica DM 400 B) değerlendirildi.

DERMATİT SKORLAMASI

Histopatolojik değerlendirmede, dermatit açısından tanımlayıcı olan epidermal atrofi, ödem ve kollajen kaybı gibi dermis yıkımı ve kıl follikülü atrofisi düzeyi belirlenecek ve değişiklik olmayan ‘0 puan’, düşük derecede değişiklik ‘1 puan’, orta derecede değişiklik ‘2 puan’ ve ileri derecede değişiklik ‘3 puan’ olacak şeklinde derecelendirildi (14). Her üç

histopatolojik değerlendirme kriteri için yapılan derecelendirmede elde edilen puanlar toplanarak 'toplam dermatit puanı' belirlendi.

Toplam dermatit skorlamasına göre gruplar değerlendirilirken 4 parametre göz önünde tutulduğundan toplam skor 4 ve üzeri şeklinde değerlendirilenler dermatit pozitif, 4'ün altında olanlar ise dermatit negatif olarak alındı.

3.6 İMMUNOHİSTOLOKİMYASAL DEĞERLENDİRME:

Parafin bloklara gömülen doku kesitleri polilizinli camlara alındı. 37 ˚C'lik etüvde 1 gece, 60 ˚C'de 1 saat deparafinize edilen lamlar 2 kez 15'er dakika ksilolde, 10'ar dakika %100, %96, %80'lik etilalkolde dehidrate edilerek distile suya kadar indirgendiler. Ardından TGF-β3 (Transforming Growth Factor-β3) (Cat no: RB-9262-P, LabVision Corporation, Fremont, CA,USA) ve PCNA (Proliferating Cell Nuclear Antigen) (Cat no:RB-9055-R7, LabVision Corporation, Fremont, CA, USA) immünohistokimyasal boyama yapılacak kesitlere %10'luk sitrat tamponu (0.1M) solüsyonunda yüksek dereceli mikrodalgada 20 dk retreival aşaması uygulandı. Ardından kesitler oda ısısına kadar soğutulduktan sonra, 2 kez distile sudan geçirilip tuzlu fosfat tamponunda (PBS) yıkandılar. Bu aşamada dokuların etrafı hidrofobik kalemle sınırlandı ve ardından 15 dk hidrojen peroksitte inkübe edilerek 3 kez 5'er dakika PBS'de yıkandılar. 5 dk Ultra V blokta bekletilen dokulara TGF-β3 primer antikoru 1:100 oranında dilüe edilerek uygulandı. PCNA kullanıma hazır primer antikor şeklindeydi. Primer antikor aşamasında dokular oda ısısında 1 saatlik süreyle inkübe edildiler. Ardından tekrar PBS ile yıkanan dokulara 15 dk süreyle sekonder antikor ve

peroksidaz uygulandı. Kromojen aşamasında AEC'de 10 dk bekletilen dokular yeniden PBS ile yıkanarak Mayer's hematoksilen (LabVision) ile zıt boyama aşamasına alındılar. Akan çeşme suyunun altında yıkanan dokular kapatılarak Leica DM 4000 B imaj analizörlü fotoışık mikroskobunda değerlendirildi.

İMMUNOHİSTOKİMYASAL DEĞERLENDİRME SKORLAMASI

Dokularda mikroskopik incelemede ekspresyonunun miktarının nicelik olarak belirtilmesi için büyütmede pozitif olan hücrelerin ekspresyon yoğunluğu ve incelenen kesitlerde ekspresyon yaygınlığı göz önüne alındı.

Yoğunluğa Göre Değerlendirme: Tutulum yok '0 puan', hafif tutulum '1 puan', orta dereceli tutulum '2 puan' ve kuvvetli tutulum '3 puan' şeklinde değerlendirildi.

Yaygınlığa Göre Değerlendirme: %10< fokal tutulum '1 puan', %11-50 bölgesel tutulum '2 puan', %50> yaygın tutulum '3 puan' şeklinde değerlendirildi (32, 33, 41).

Dokular incelendiğinde yoğunluk ve yaygınlık açısından ayrı ayrı değerlendirildikten sonra boyanma yoğunluğu skoru ile boyanma yaygınlığı skoru çarpılarak cilt dokusunda PCNA ve TGF-β3 immunreaktivitesi için toplam skor elde edildi (70). İstatiksel analizler için cut-off değeri için 2 alınarak değerlendirme yapıldı. Toplam immunreaktivite skoru ≥2 olanlar PCNA ve TGF-β açısından boyanması pozitif kabul edilirken toplam skor <2 olanlar negatif olarak değerlendirildi.

3.7 SONUÇLARIN ANALİZİ:

Tüm değerlendirmeler önceden kodlanmış doku örneklerinde ve grup özellikleri bilinmeksizin çift kör olarak yapıldı. Çalışma sonucunda elde edilen verilerin istatiksel analizleri, bilgisayarda istatistik paket programı (SPSS 13.0 for Windows, SPSS, Inc.) kullanılarak yapıldı. Kantitatif parametreler (GSH, MDA, NOx) parametrik olmayan, Mann-Whitney U testi ile değerlendirildi. Bu testlerle gruplar ikili kıyaslandı (kontrol/ilaç, kontrol/RT, ilaç/ilaç+RT ve RT/ilaç+RT). Eşik değer kullanılarak kategorize edilen veriler (dermatit var/yok, PCNA ve TGF-β 3 immünreaktivitesi pozitif/negatif) parametrik Ki-kare testi ile değerlendirildi. Gerektiğinde Fisher's düzeltmesi yapıldı. Sonuçlar ortalama± standard hata (SEM) ve ortanca± standard sapma (SS) olarak belirtildi. Sadece iki yönlü test sonuçları kullanıldı. İki parametreye ait verilerde gruplar arası ilişki Pearson korelasyon testi ile analiz edildi. %95'lik Güven Aralığı (GA) (Confidence Interval, CI) ile gruplar arası fark belirtildi. 0.05 veya daha düşük olan p değerleri anlamlı kabul edildi.

4. BULGULAR

Grup A (n= 9) sham EGb-761 ve sham RT (*kontrol*) uygulanan grubu, grup B (n= 10) EGb-761 ve sham RT (*ilaç*) uygulanan grubu, grup C (n= 10) RT ve sham EGb-761 (*RT*) uygulanan ve grup D (n= 9) EGb-761 ve RT (*ilaç+RT*) uygulanan grubu temsil etmektedir.

4.1 DOKUDA GSH DÜZEYİ, LİPİD PEROKSİDASYONU VE NOX DÜZEYİ SONUÇLARI

Cilt dokusunda RT'ye bağlı görülen oksidatif stres açısından değerlendirilen GSH, lipid peroksidasyonu (MDA) ve NOx düzeyleri ölçüm sonuçları Tablo 1'de gösterilmiştir.

Cilt dokusu GSH düzeyinde kontrol grubuna kıyasla ilaç uygulaması ile istatiksel olarak anlamlı değişiklik saptanmadı. RT uygulanan grupta kontrol grubuna göre %7 oranında anlamlı azalma oldu ($p= 0.022$). RT uygulaması öncesinde ilaç uygulanan grubun GSH düzeyinde sadece RT uygulanan gruba göre %12'lik artış saptandı. Bu fark istatiksel olarak anlamlı idi ($p< 0.0001$) ve aynı zamanda bu değer kontrol grubu değerinin %5 fazlası idi.

Lipid peroksidasyonu düzeyini değerlendirmek üzere MDA ölçüm sonuçları RT uygulanan grupta kontrol ve ilaç grubuna göre yüksek bulundu. RT uygulanan grubun MDA düzeyi kontrol grubunun %127'si olmuştur. Bu fark istatiksel olarak anlamlı idi ($p= 0.015$). RT öncesinde ilaç uygulanan grupta MDA düzeyi ölçüm sonuçları RT uygulanan grubun %74'üne düşmüştür ve bu azalma istatiksel olarak anlamlı bulundu ($p< 0.0001$).

NOx düzeyleri istatiksel olarak karşılaştırıldığında kontrol ve ilaç gruplarına göre RT uygulanan grubta NOx düzeyi yükselmiş bulundu. RT uygulanan grupta kontrol grubuna göre %10'luk artış saptandı. Bu artış istatiksel olarak anlamlı bulunmadı. RT uygulanan gruba göre RT ve ilaç uygulanan grupta ortalama %21.13'lük azalma vardı ama bu değer istatiksel olarak anlamlı değildi.

Gruplara göre GSH, MDA ve NOx düzeyi ölçüm sonuçlarının genel dağılımları Şekil 1, 2 ve 3'de gösterilmiştir.

Tablo 1: Cilt Dokusunda Gruplara Göre GSH, MDA ve NOx Düzeyleri Ölçümleri

GRUP		**PARAMETRE**	
	GSH (µmol/g doku) Ortalama+SE*	MDA (nmol/g doku) Ortalama+SE*	NOx (µmol/g doku) Ortalama+SE*
RADYOTERAPİ(-)			
Kontrol[a]	0.20± 0.13	21.22± 1.19	41.07± 7.05
İlaç[b]	0.17± 0.012	20.92± 1.28	36.70± 5.98
RADYOTERAPİ(+)			
RT[c]	0.13± 0.06	26.91± 2.13	51.21± 7.40
İlaç+RT[d]	0.25± 0.26	19.90± 0.75	30.08± 3.08

*SE: Standart Hata

%95 GA;	(a) 0.14- 0.19	18.02- 23.81	23.18- 50.22
	(b) 0.17- 0.23	18.53- 23.91	25.13- 57.01
	(c) 0.15- 0.17	22.09- 31.72	34.47- 67.94
	(d) 0.19- 0.31	18.21- 21.59	31.10- 45.05
	p= 0.022 (b, c)	***p= 0.015*** (b, c)	
	p< 0.0001 (c, d)	***p= 0.003*** (c, d)	

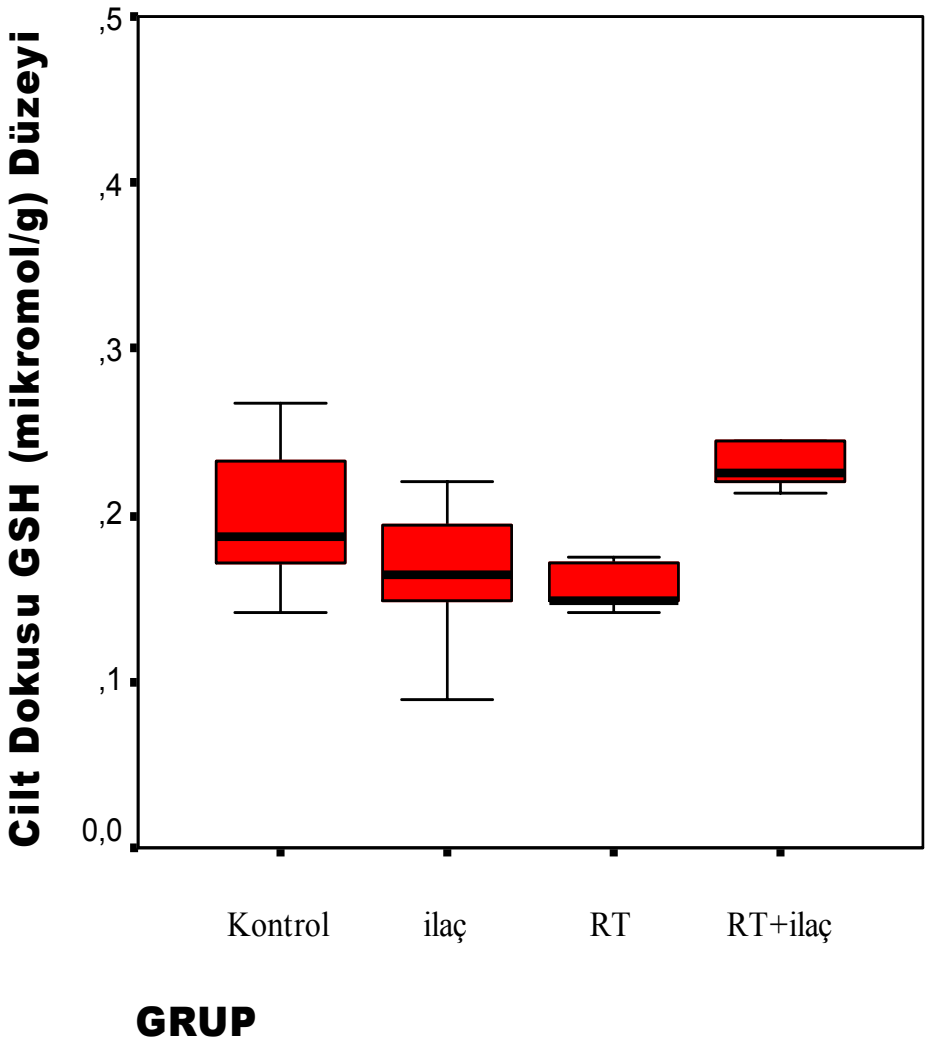

Şekil 1: Gruplara Göre GSH Düzeyi Sonuçlarının Genel Dağılımı

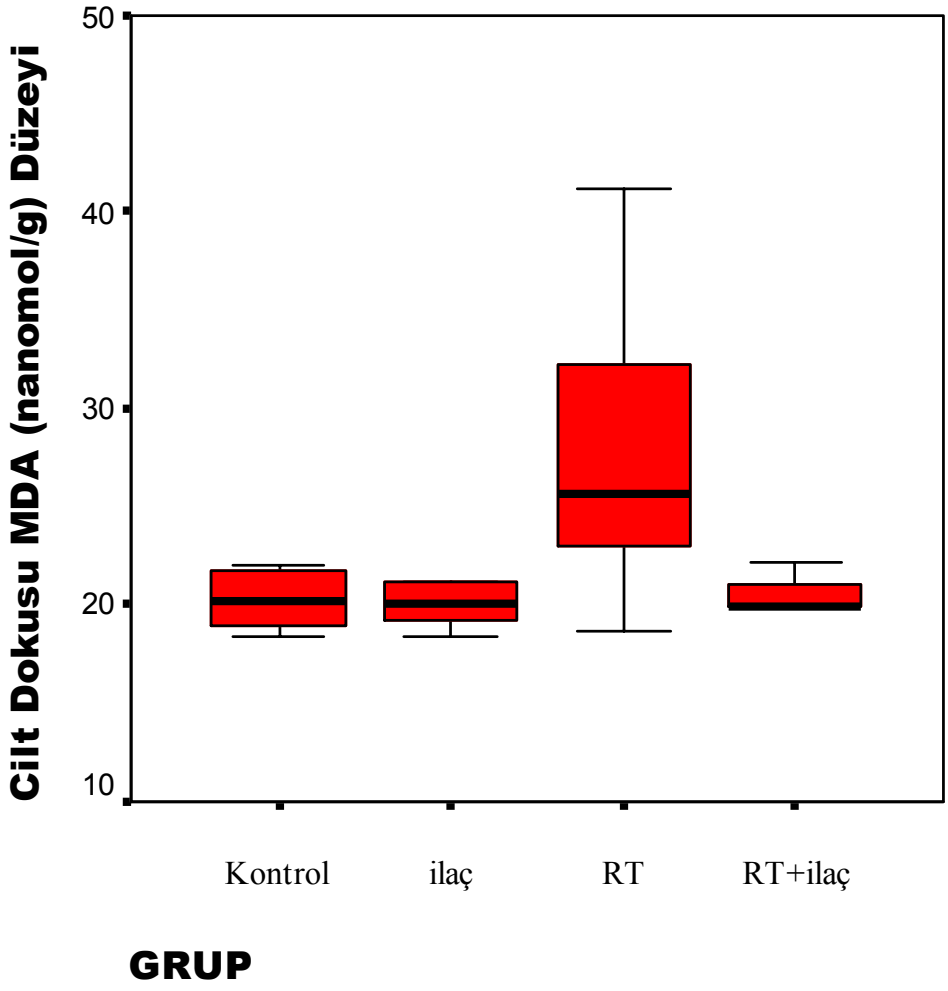

Şekil 2: Gruplara Göre MDA Düzeyleri Sonuçlarının Genel Dağılımı

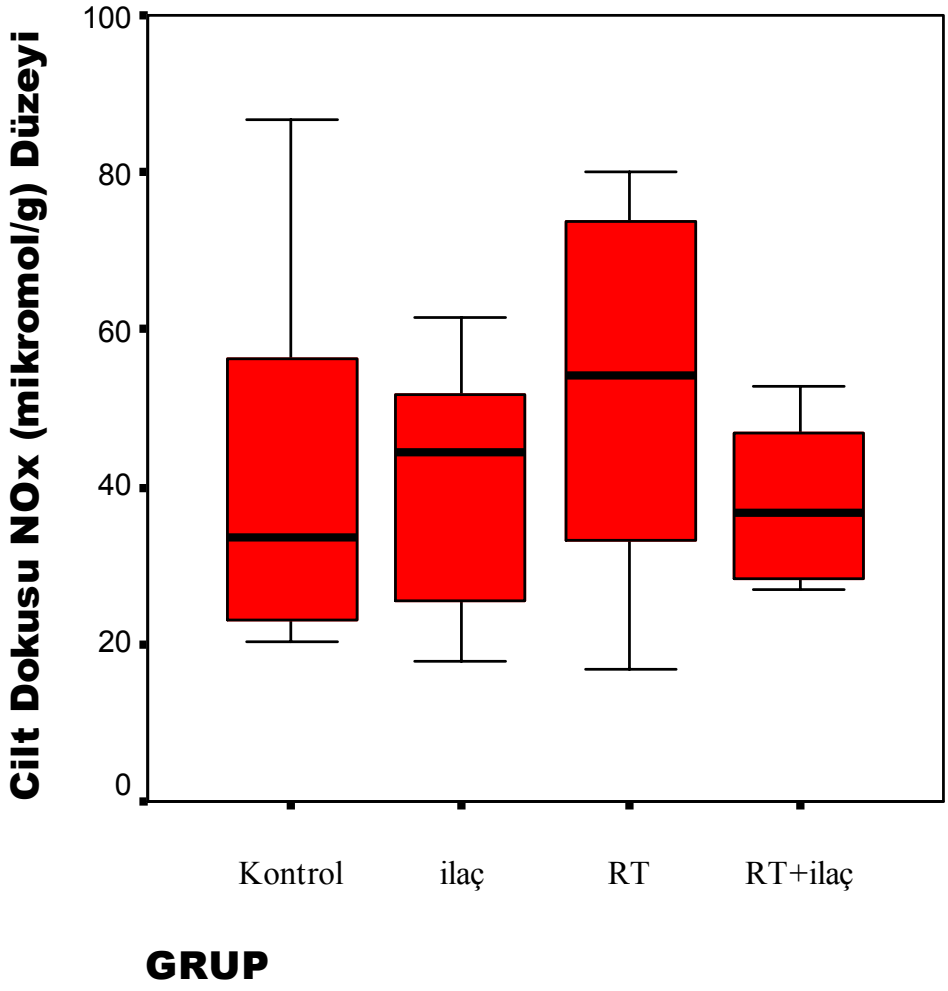

Şekil 3: Gruplara Göre NOx Düzeyi Sonuçlarının Genel Dağılımı

4.2 HİSTOLOJİK DEĞERLENDİRME SONUÇLARI

Dermatit skorlaması için kullanılan 4 parametre ayrı ayrı değerlendirildiğinde sırasıyla ödem, kollajen kaybı ve kıl follikülü atrofisi açısından RT uygulanan grupta %44, %67 ve %89 oranında grade 3-4 değişiklik görüldü ($p= 0.004$, $p< 0.0001$ ve $p< 0.0001$) ve diğer grupların hiçbirinde bu üç parametre açısından grade 3-4 değişiklik saptanmadı.

Epidermal atrofi açısından değerlendirildiğinde gruplar arasında istatiksel olarak anlamlı fark bulunmadı.

Toplam dermatit skorlaması için göz önüne alınan parametrelerin herbirinin ayrı ayrı gruplara göre dağılımı Tablo 2'de gösterilmiştir.

Dermatit varlığı ya da yokluğuna göre yapılan istatiksel değerlendirme sonucuna göre ilaç uygulanan grup ile kontrol grubunda deneklerin hiçbirinde dermatit belirlenmedi. RT uygulanan grupta ise %100 oranında dermatit vardı. RT ve ilaç uygulanan grupta ise %13 oranında dermatit tespit edildi. RT uygulanan grup ile RT ve ilaç uygulanan grup karşılaştırıldığında ise istatiksel olarak anlamlı fark bulundu ($p< 0.0001$, Pearson ki-kare)

Dermatit görülmesi ve NOx düzeyleri arasındaki ilişki analizinde; NOx eşik değeri kontrol grubu ortalamasının %95 GA üst sınırı (57) kabul edildi ve toplam dermatit skoru 4 ve üzerinde olanlar dermatit pozitif olarak alındı. NO düzeyinin ≥ 57 olması ile dermatit görülmesi arasında pozitif bir ilişki bulundu ($p= 0.013$).

Tablo 2: Histolojik Dermatit Değerlendirmesinin Gruplara Göre Dağılımı

GRUP		**PARAMETRE**		
	Epidermal Atrofi Ortanca+SS*	*Ödem* Ortanca+SS*	*Kollajen Kaybı* Ortanca+SS*	*Kıl Follikülü Atrofisi* Ortanca+SS*
RADYOTERAPİ (-)				
Kontrol	0± 0	0± 0	0.2± 0.42	0.1± 0.32
İlaç	0.22± 0.44	0.22± 0.44	0.56± 0.53	0±0
RADYOTERAPİ (+)				
RT	0.33± 0.50	1.45± 0.53	1.67± 0.50	2.0± 0.50
RT+İlaç	0.25± 0.46	0.88± 0.35	0.88± 0.35	0.88± 0.35

*SS: Standart Sapma

4.3 İMMUNOKİMYASAL DEĞERLENDİRME SONUÇLARI

Kontrol grubunda PCNA immünreaktivitesi değerlendirildiğinde %78'inde yoğunluk açısından hafif tutulum ve %56'sında tutulum yaygınlığı açısından %11-50 bölgesel tutulum tespit edildi. Toplam skor hesaplandığında %56'sında PCNA immünreaktivitesi pozitif olarak değerlendirildi. İlaç grubu ile karşılaştırıldığında istatiksel olarak ve dağılım açısından anlamlı fark bulunmadı.

RT grubunda ise %67'sinde yoğunluk açısından kuvvetli tutulum varken %22'sinde hafif tutulum vardı ve tutulum yaygınlığı açısından >%50 yaygın tutulum %44'ünde vardı. Toplam skor hesaplandığında PCNA immünreaktivitesi %89'unda pozitif olarak

değerlendirildi. Kontrol grubu ile karşılaştırıldığında PCNA immünreaktivitesi RT grubunda tutulum yoğunluğu ve tutulum yaygınlığı açısından fazla idi ve bu sonuç istatiksel olarak anlamlı idi (p= 0.002).

İlaç ve RT grubu, RT grubu ile karşılaştırıldığında ise PCNA immünreaktivitesi pozitif olma oranı arasında fark yoktu (her iki grup için de %89) ancak ilaç+RT grubunda yoğunluk açısından %56'sında kuvvetli tutulum varken tutulum yaygınlığı açısından >%50 yaygın tutulum sadece %11'inde tespit edildi. Fark istatiksel olarak anlamlı olmamakla birlikte tutulum yoğunluğu ve yaygınlığı açısından ilaç+RT grubunun değerleri RT grubuna göre daha düşük bulundu.

PCNA immünreaktivitesinin gruplara göre genel dağılımı Şekil 4'de gösterilmiştir.

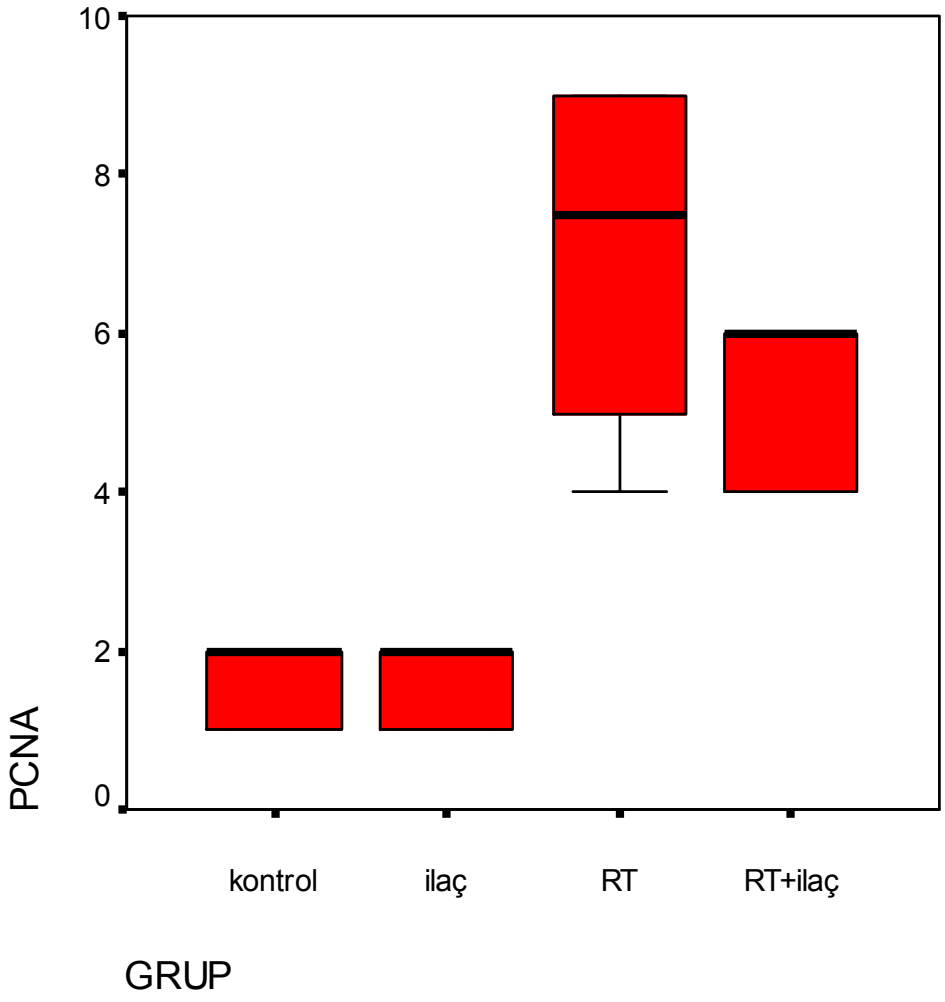

Şekil 4: Gruplara Göre PCNA İmmünreaktivitesinin Genel Dağılımı

Kontrol grubunda TGF-β 3 immünreaktivitesi değerlendirildiğinde %56'sında yoğunluk açısından hafif tutulum, %44'ünde ise orta dereceli tutulum bulundu ve %56'sında tutulum yaygınlığı açısından %11-50 bölgesel tutulum, %11'inde ise >%50 yaygın tutulum tespit edildi. Toplam skor hesaplandığında %89'unda TGF-β 3 immünreaktivitesi pozitif olarak değerlendirildi. İlaç grubu ile karşılaştırıldığında istatiksel olarak ve dağılım açısından anlamlı fark bulunmadı.

RT grubunda ise %70'inde yoğunluk açısından kuvvetli tutulum varken %30'unda hafif tutulum vardı ve tutulum yaygınlığı açısından >%50 yaygın tutulum %80'inde vardı. Toplam skor hesaplandığında TGF-β 3 immünreaktivitesi %100 pozitif olarak değerlendirildi. Kontrol grubu ile karşılaştırıldığında TGF-β 3 immünreaktivitesi RT grubunda tutulum yoğunluğu ve tutulum yaygınlığı açısından fazla idi ve bu sonuç istatiksel olarak anlamlı idi ($p= 0.001$).

İlaç ve RT grubu, RT grubu ile karşılaştırıldığında ise TGF-β 3 immünreaktivitesi pozitif olma oranı arasında fark yoktu (her iki grup için de %100) ancak ilaç+RT grubunda yoğunluk açısından %63'ünde kuvvetli tutulum varken tutulum yaygınlığı açısından >%50 yaygın tutulum sadece %50'sinde tespit edildi. Fark istatiksel olarak anlamlı olmamakla birlikte tutulum yoğunluğu ve yaygınlığı açısından ilaç+RT grubunun değerleri RT grubuna göre daha düşük bulundu.

TGF-β 3 immünreaktivitesinin gruplara göre genel dağılımı Şekil 5'de gösterilmiştir.

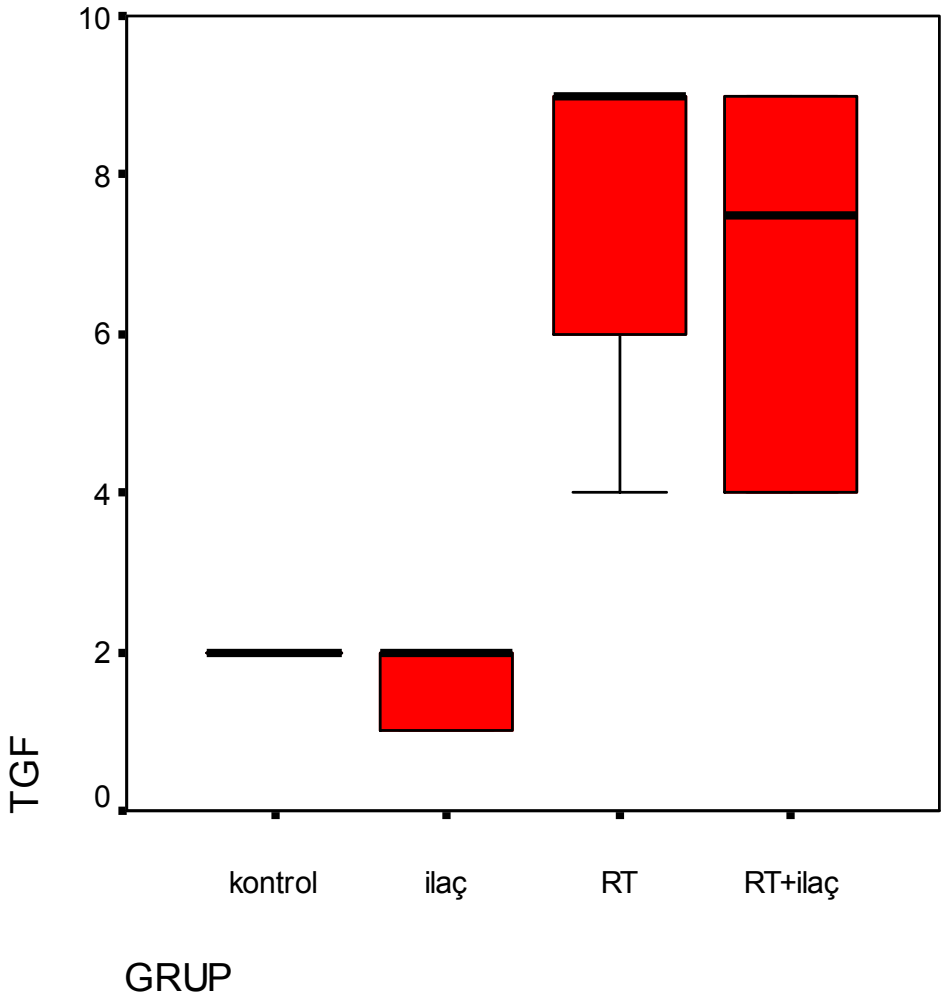

Şekil 5: Gruplara Göre TGF-β 3 İmmünreaktivitesinin Genel Dağılımı

4.4 GRUPLARA GÖRE HER BİR GRUP İÇİN DETAYLI MİKROSKOPİK BİLGİ

GRUP A SHAM İLAÇ VE SHAM RADYOTERAPİ UYGULANAN GRUP

Kontrol grubunda Masson trikrom boyanması uygulanan kesitler değerlendirildiğinde çok katlı yassı epitel yapısındaki epidermis ile altındaki dermisi oluşturan gevşek bağ dokusu yapısındaki stratum papillare ve düzensiz sıkı bağ dokusu yapısındaki stratum retikulare katı normal yapıda izlendi. Epidermal kalınlık, dermisteki kollajen liflerin düzenlenimi, kıl follikülleri, fibroblastlar ve bağ dokusu hücreleri normal yapıda görüldü. (Resim 4, 5). Örneklerin immünohistokimyasal değerlendirilmesinde epidermis ve dermisi oluşturan hücrelerde fizyolojik döngü ile orantılı olarak normal mitotik aktivitenin varlığını gösteren PCNA immünreaktivitesi izlendi (Resim 6). Normal fibroblastik aktivite ve kollajenizasyon ile uyumlu, orta derecede TGF-β 3 immünreaktivitesi saptandı (Resim 7).

GRUP B GİNKGO BİLOBA VE SHAM RADYOTERAPİ UYGULANAN GRUP

İlaç grubunda Masson trikrom boyanması uygulanan kesitler değerlendirildiğinde tüm yüzey boyunca epidermal kalınlık ve bütünlükte herhangi bir patolojik durum izlenmedi. Dermisin stratum papillare katında, bağ doku hücrelerinin çekirdeklerinde patolojik durum izlenmedi. Dermisin stratum retikulare katındaki kollajen liflerin düzensiz sıkı demetler oluşturduğu, kıl folliküllerinin normal yapıda olduğu saptandı (Resim 8, 9). Örneklerin immünohistokimyasal değerlendirilmesinde epidermisin özellikle stratum bazale katına ait keratinositlerin çekirdeklerinde ve dermise ait bağ doku hücrelerinin çekirdeklerinde ortadan kuvvetliye doğru değişen ve mitotik aktivite sürecinin işlerliğini gösteren yaygın PCNA immünreaktivitesi izlendi (Resim 10). Epidermisteki epitelyal hücreler, dermal

fibroblastlar, kıl folliküllerini çevreleyen epitelyal hücrelerde, kollajen liflerde hafif derecede TGF-β 3 tutulumu izlendi (Resim 11).

GRUP C SHAM İLAÇ VE RADYOTERAPİ UYGULANAN GRUP

RT grubunda Masson trikrom boyanması uygulanan kesitler değerlendirildiğinde RT uygulanmasına bağlı olarak epidermal kalınlığın kontrol ve ilaç grubuna göre oldukça azaldığı, epidermise ait katların izlenemediği, sonuç olarak epidermal atrofinin varlığı dikkati çekti. Dermisin özellikle stratum papillare katında yoğun olmak üzere enflamatuar hücre infiltrasyonu belirgindi. Hücre infiltrasyonunun yer yer stratum retikülaredeki kollajen demetler arasında da devam ettiği gözlendi. Dermisteki kollajen liflerde düzenlenimin yer yer bozulduğu bazı yerlerde kollajen lif kayıplarının olduğu, kıl folliküllerini çevreleyen kılıflarda da atrofinin mevcut olduğu saptandı (Resim 12, 13). Örneklerin immünohistokimyasal değerlendirilmesinde derinin tüm katlarındaki hücrelerde fizyolojik döngü dengesinin bozulmasına bağlı kontrol ve ilaç grubuna göre PCNA immünreaktivitesinde kuvvetli artış izlendi (Resim 14). Dermiste fibroblast ve kollajen liflerdeki TGF-β 3 immünreaktivitesinde kontrol ve ilaç grubuna göre kuvvetli artış gösterdiği saptandı (Resim 15).

GRUP D GİNKGO BİLOBA VE RADYOTERAPİ UYGULANAN GRUP

İlaç+RT grubunda Masson trikrom boyanması uygulanan kesitler değerlendirildiğinde epidermiste atrofi, bütünlük kaybı izlenmedi. Gevşek bağ doku yapısındaki dermisin stratum papillare katı normal yapıda idi. Kollajen lifler ve deri eklerinden zengin olan startum retikülare katında kollajen liflerin düzenlenimi, kıl folliküllerinin yapı ve boyutları,

vasküler yapılar normaldi (Resim 16, 17). Örneklerin immünohistokimyasal değerlendirilmesinde PCNA immünreaktivitesi orta dereceden kuvvetliye değişim göstermekteydi (Resim 18). Dermisteki fibroblastlarda kollajen yapımını gösteren orta dereceli yaygın TGF-β 3 tutulumu dikkati çekti (Resim 19).

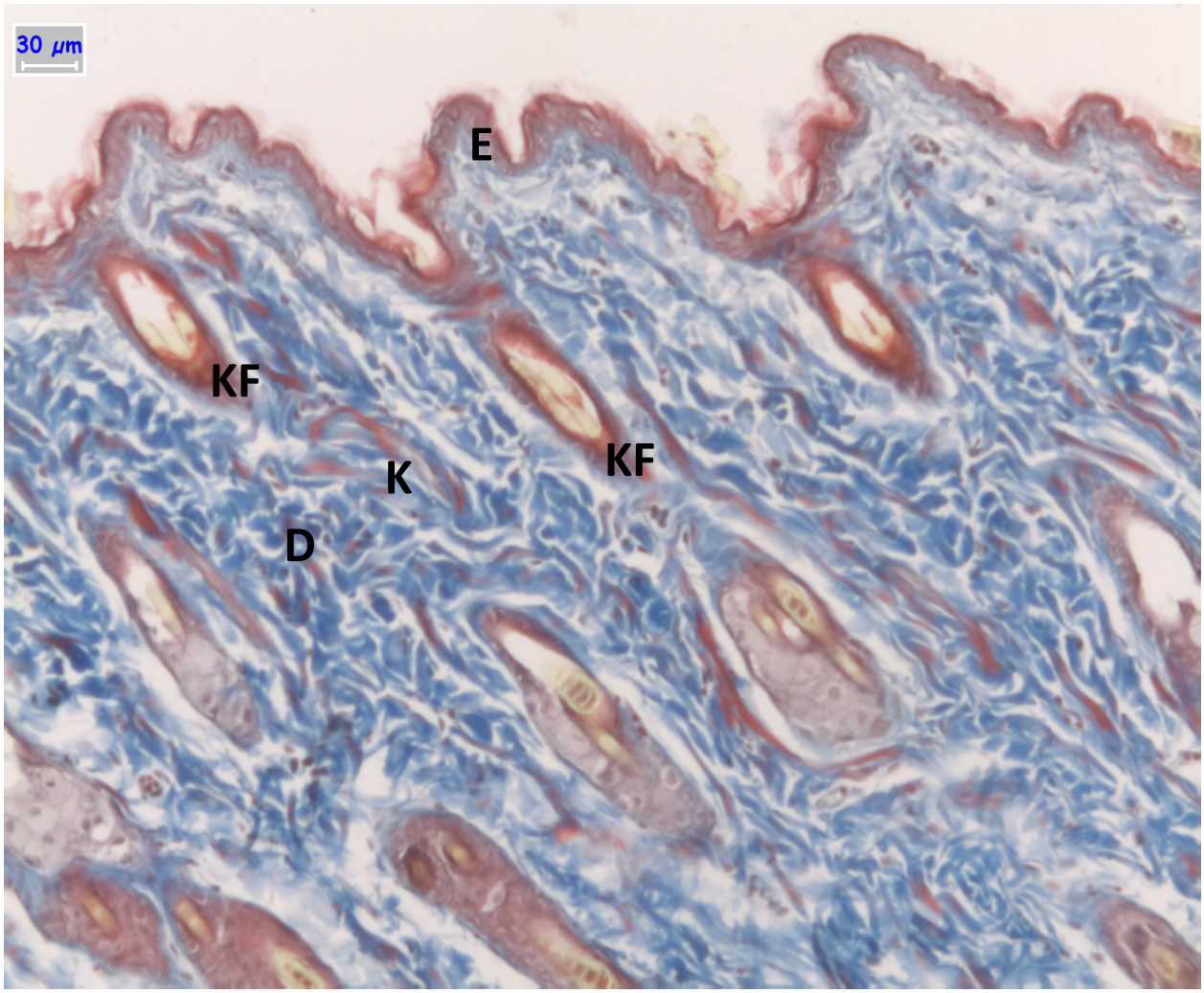

Resim 4: Kontrol (Grup A)

Epidermis (E), dermis (D), kollajen lifler (K) ve kıl folikülleri (KF) normal yapıda izlenmektedir. (Masson trikrom, x100)

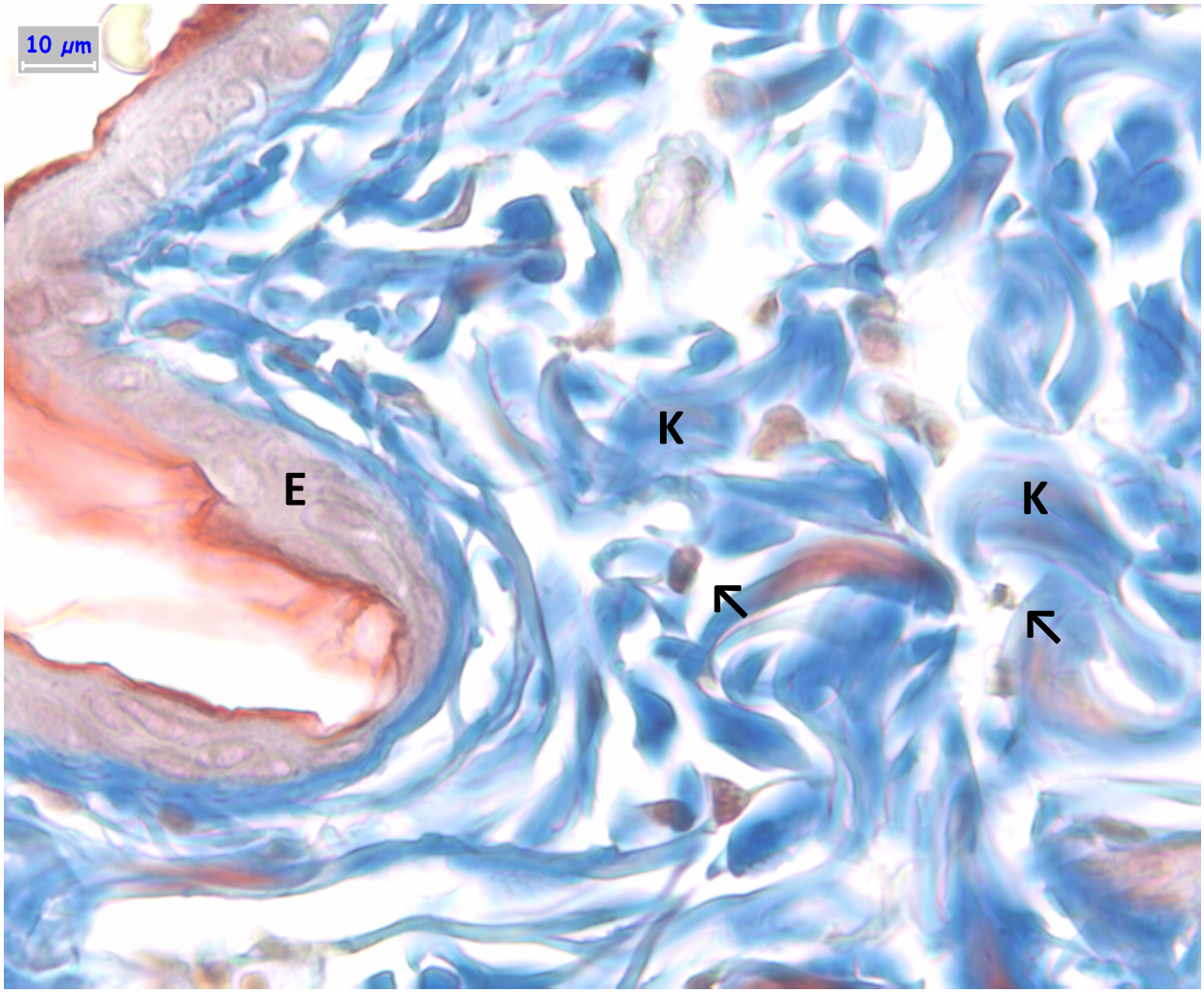

Resim 5: Kontrol (Grup A)

Epidermis (E), bağ doku hücreleri (↑), dermisteki kollajen lifler (K) normal yapıda görülmektedir. (Masson trikrom, x400)

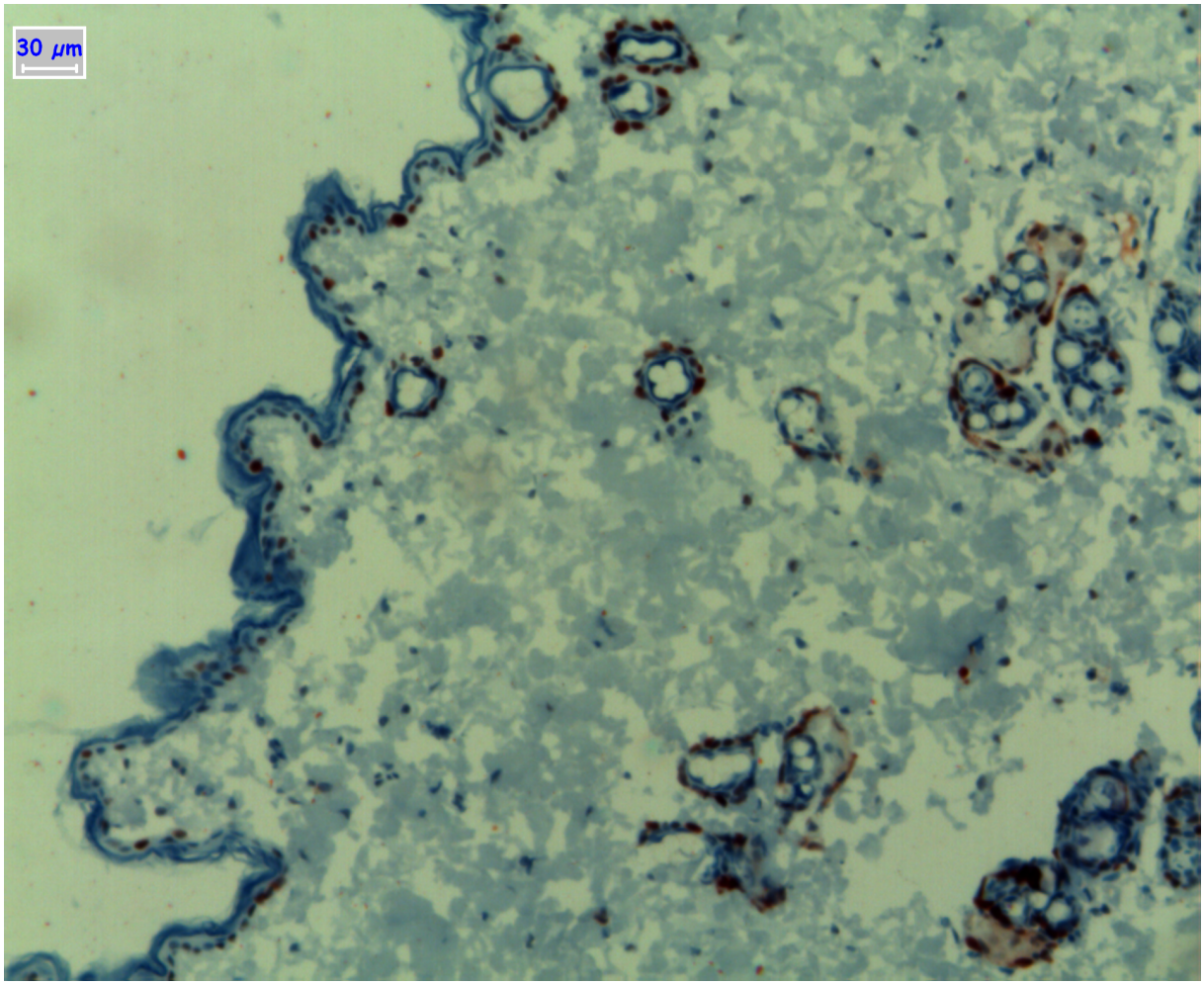

Resim 6: Kontrol (Grup A)

Epidermis ve dermisi oluşturan hücrelerde normal mitotic aktivite ile uyumlu PCNA tutulumu izlenmektedir. (Anti-PCNA, x100)

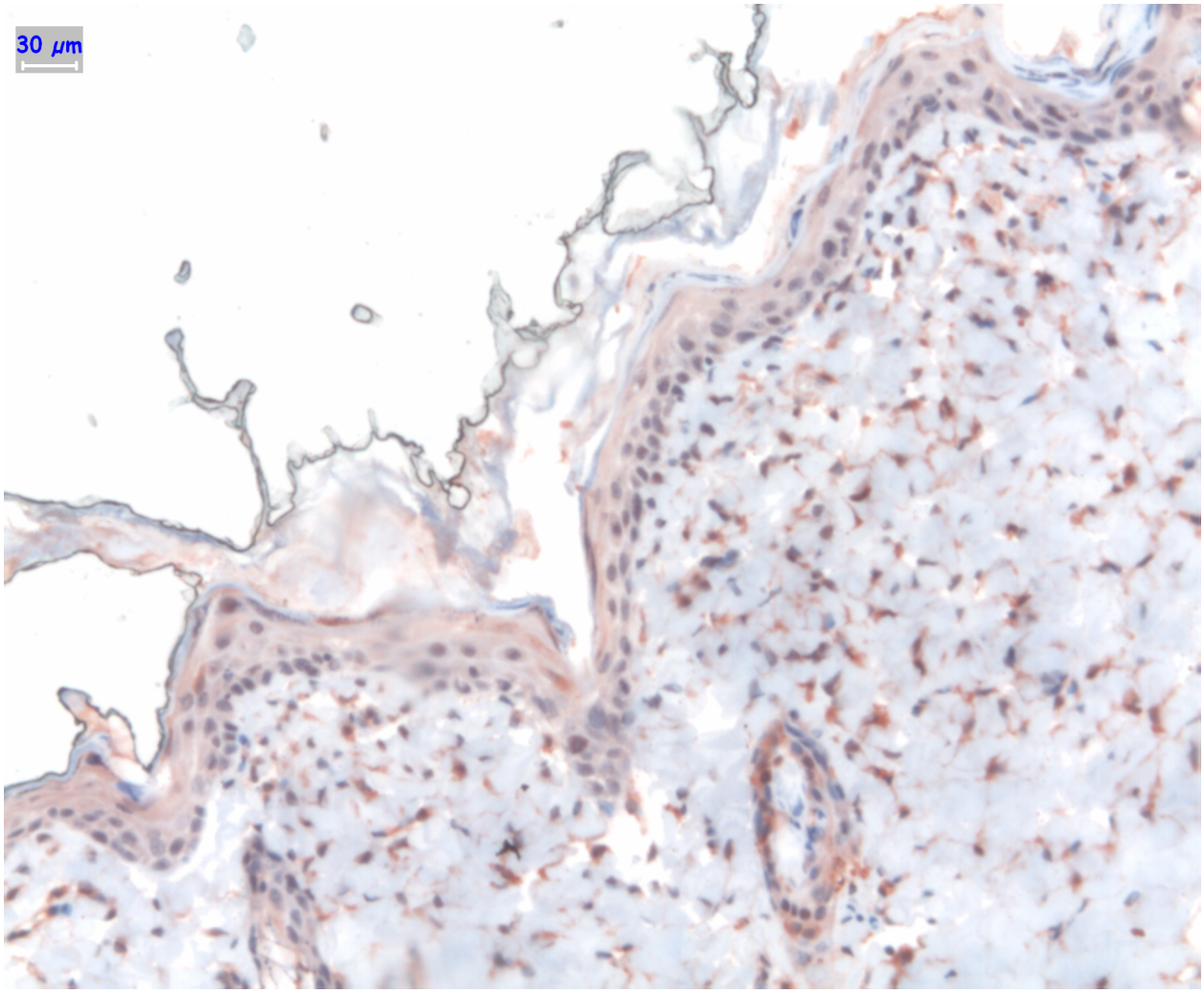

Resim 7: Kontrol (Grup A)

Normal fibroblastic aktivite ve kollajen yapımı ile uyumlu orta derecede TGF-β 3 tutulumu izlenmektedir. (Anti-TGF-β 3, x100)

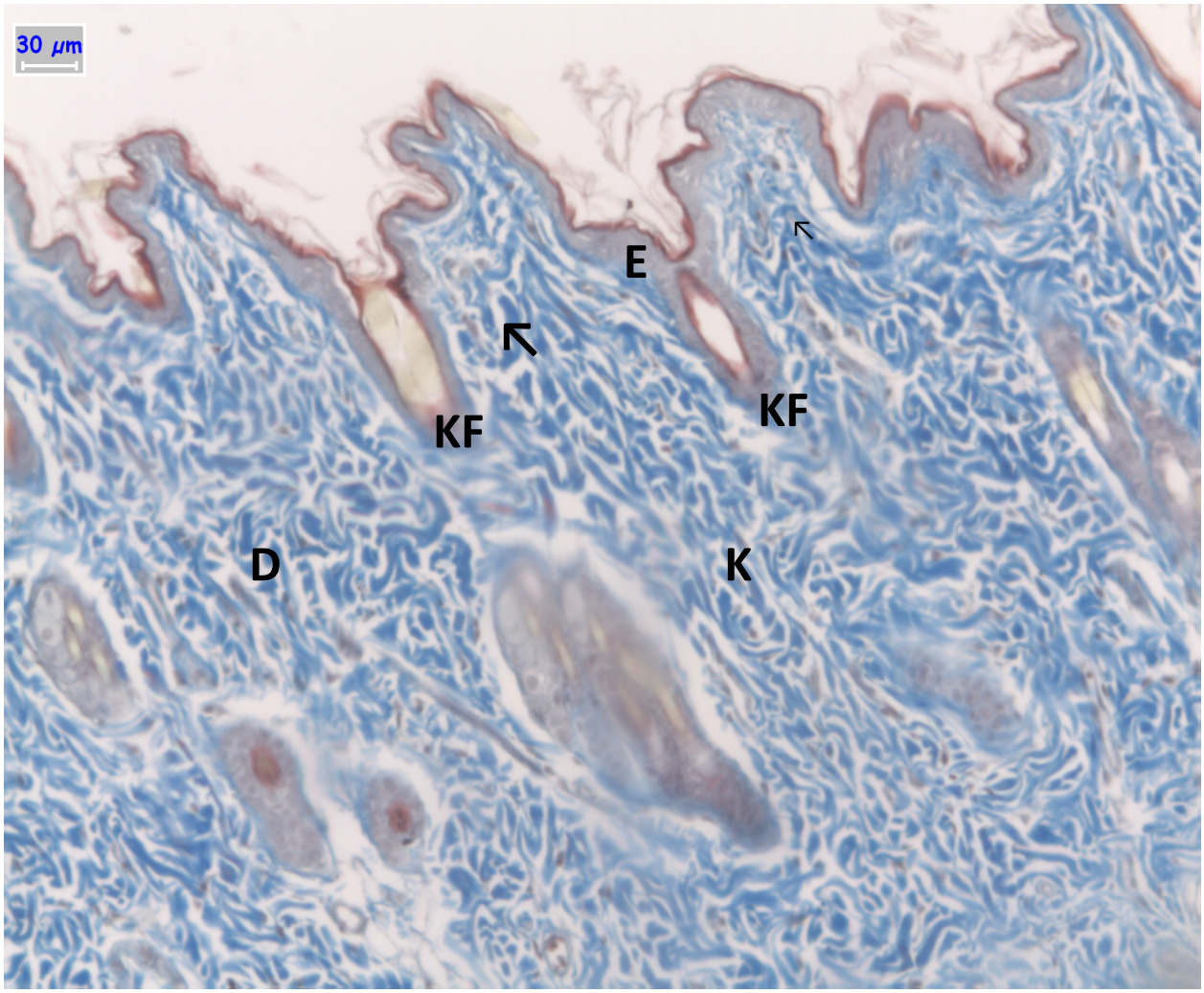

Resim 8: Ilaç (Grup B)

Epidermis (E) ve dermis (D) normal yapıda izleniyor. Papiller dermiste bağ dokusu hücreleri (↑), retiküler dermiste düzensiz sıkı demetler oluşturmuş kollajen lifler (K) ve normal yapıda kıl folikülleri (KF) dikkati çekmektedir. (Masson trikrom, x100)

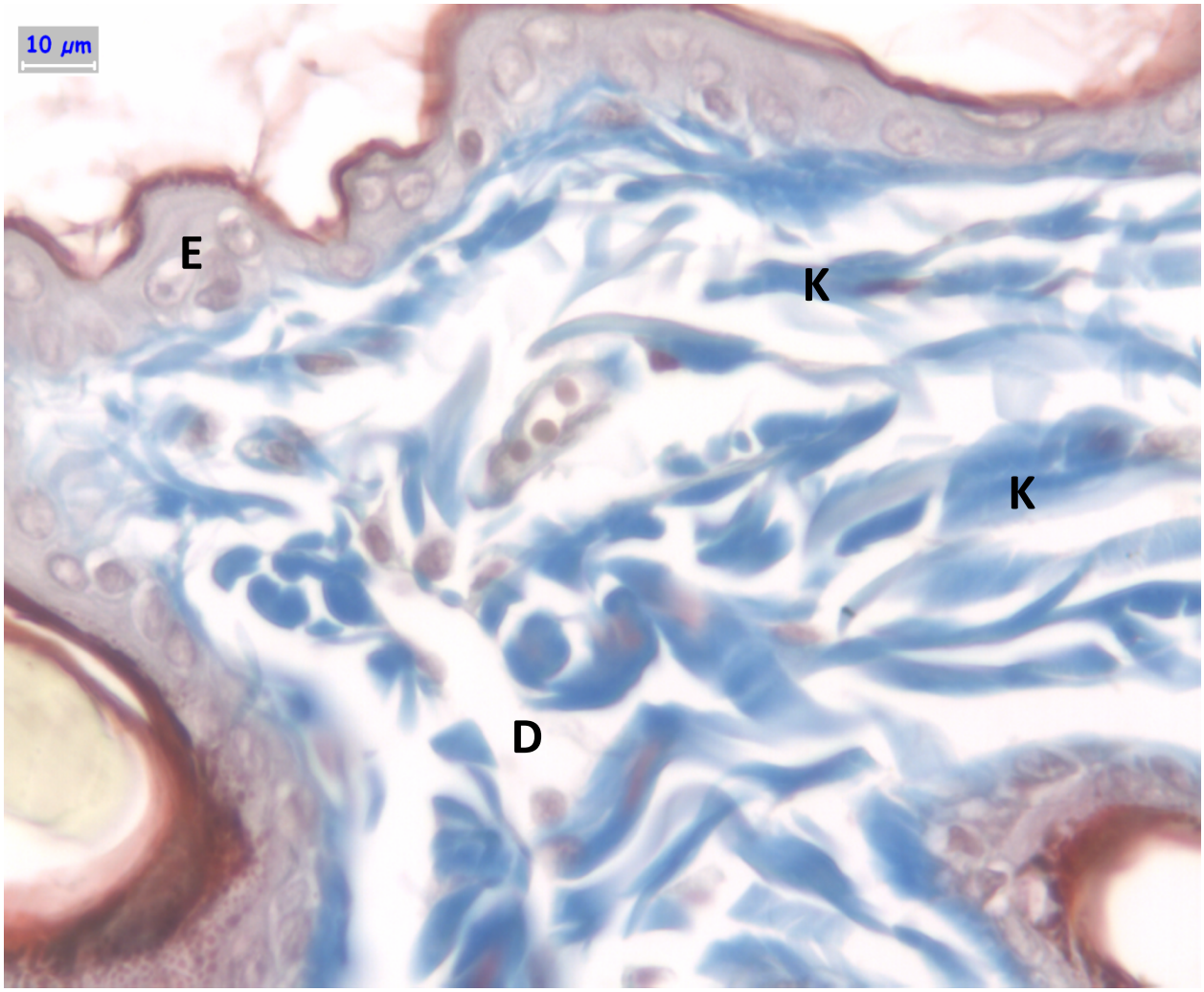

Resim 9: Ilaç (Grup B)

Epidermis (E) ve dermis (D), kollajen lifler (K) normal yapıda dikkati çekiyor. (Masson trikrom, x400)

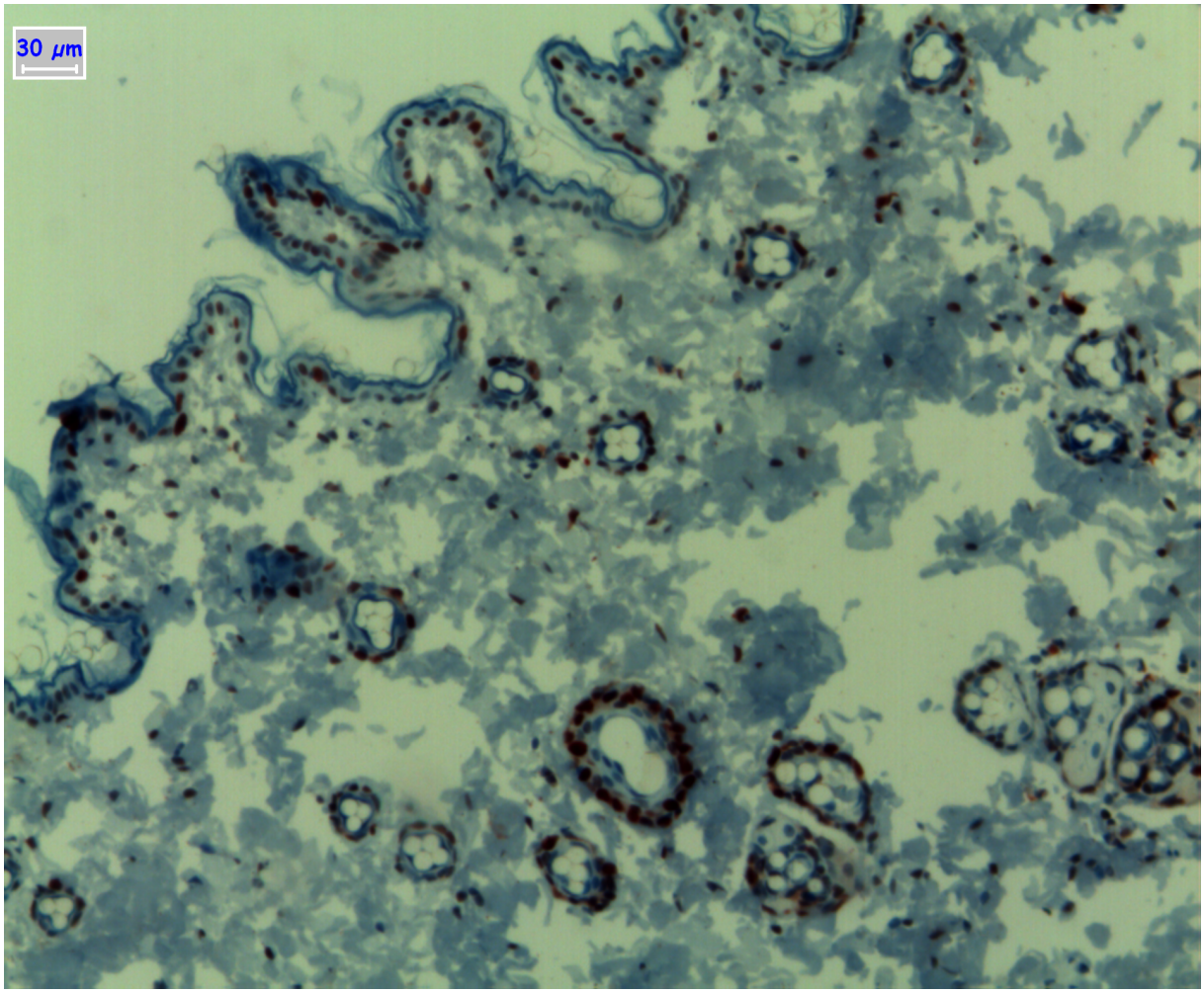

Resim 10: Ilaç (Grup B)

Epidermisin özellikle stratum bazale katı olmak üzere, dermise ait bağ dokusu hücrelerinin çekirdeklerinde ortadan kuvvetliye değişen PCNA tutulumu izlenmektedir. (Anti-PCNA, x100)

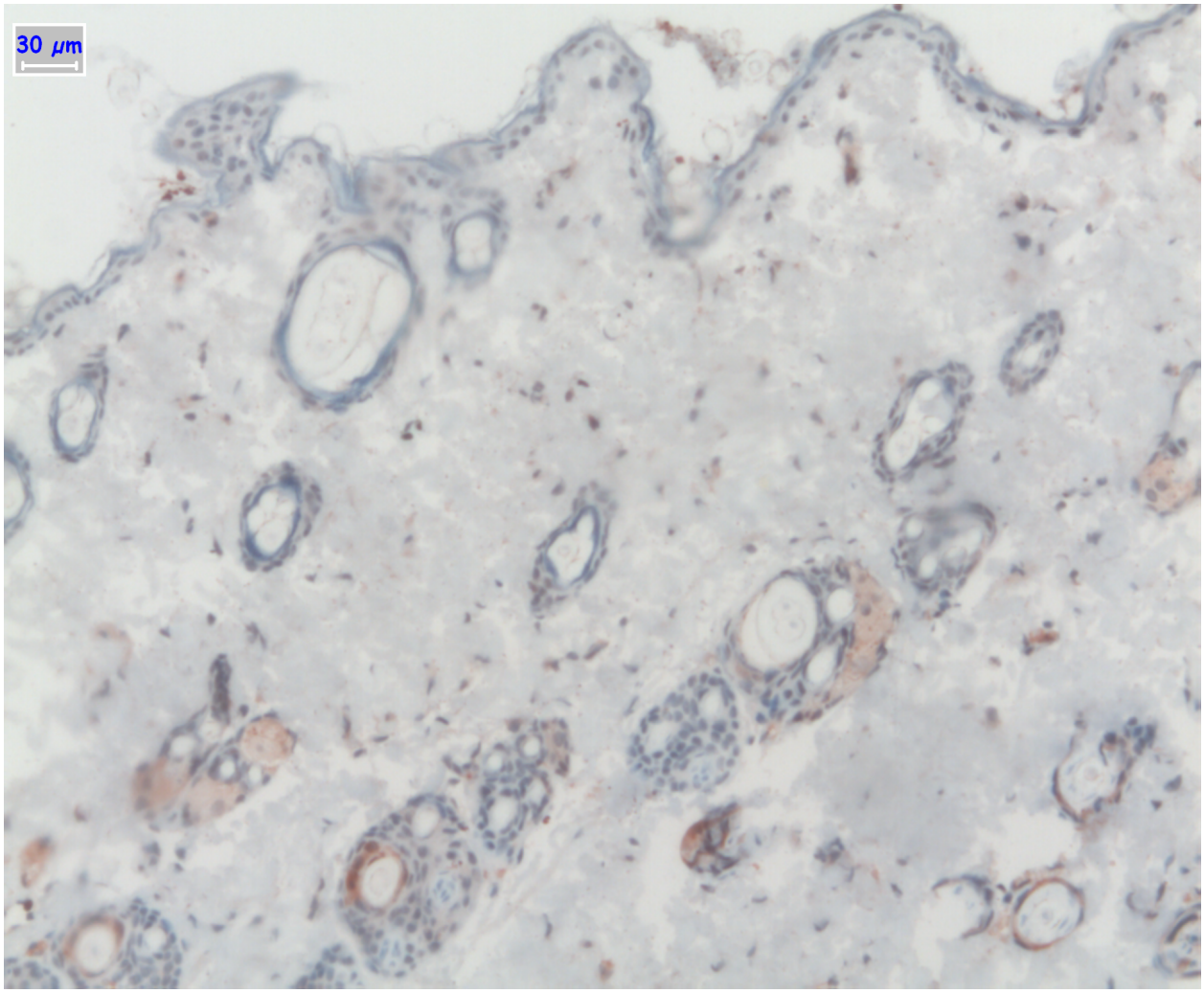

Resim 11: Ilaç (Grup B)

Epidermistedki epitelyal hücreler, dermal fibroblastlar, kıl folliküllerini çevreleyen epitelyal hücrelerde hafif derecede TGF-β 3 tutulumu görülmektedir. (Anti-TGF-β 3, x100)

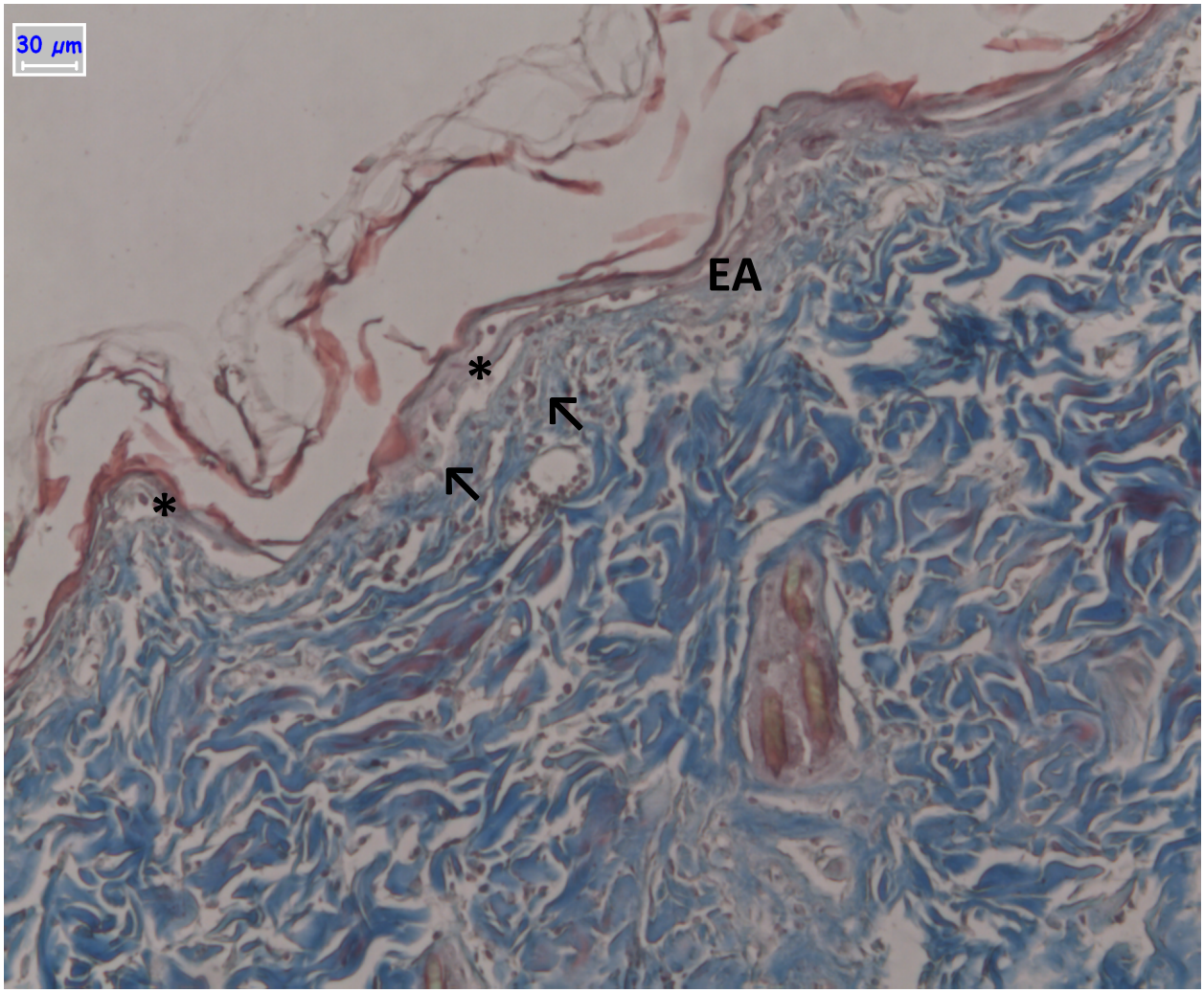

Resim 12: Radyoterapi (Grup C)

Radyodermatite bağlı olarak epidermiste bütünlük kaybı (*) ve atrofi (EA) papiller dermiste inflamatuar hücre infiltrasyonu (↑) izleniyor. (Masson trikrom, x100)

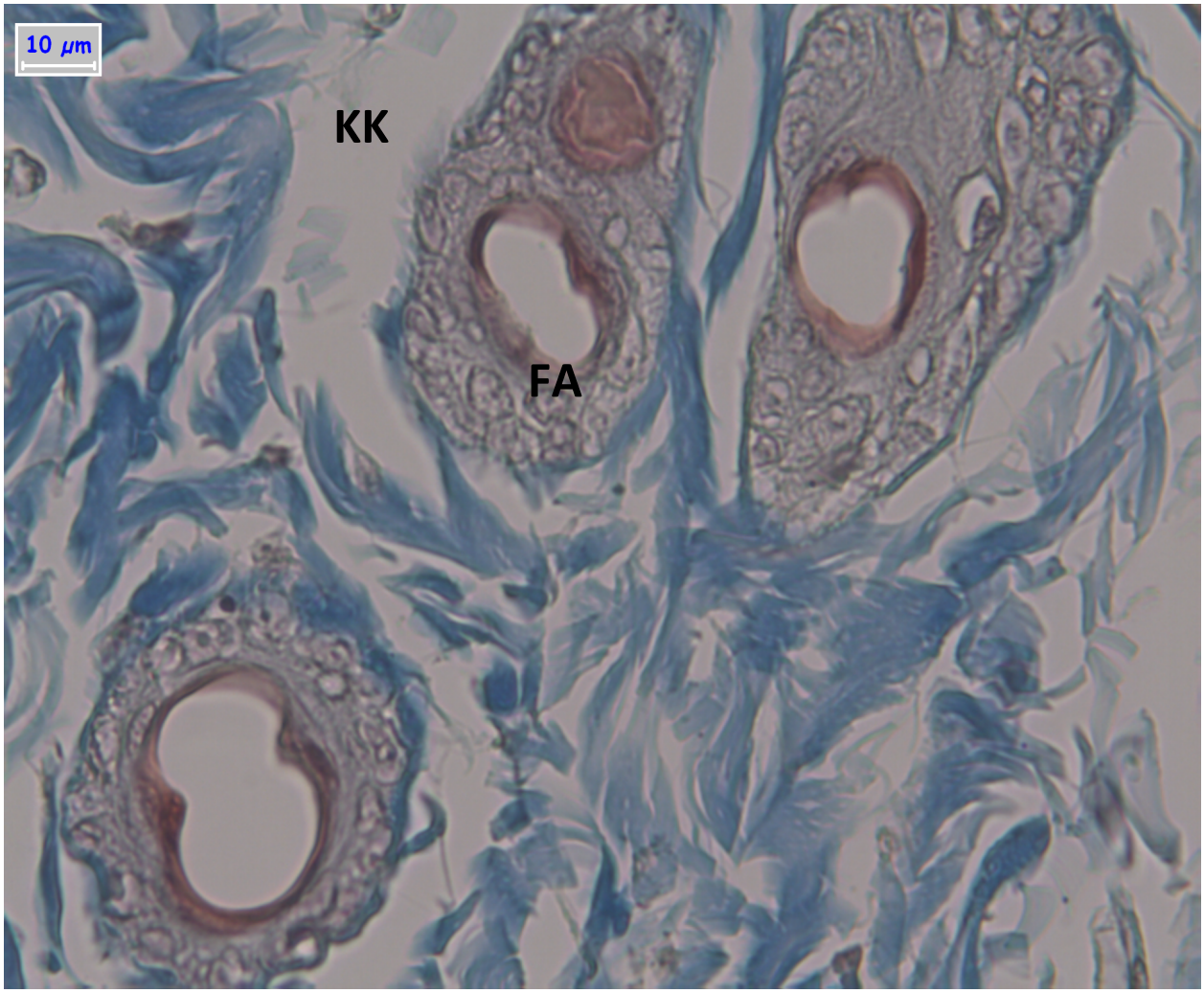

Resim 13: Radyoterapi (Grup C)

Dermiste kollajen lif kaybı (KK) olan alanlar ve kıl folikülleri epitel hücrelerinde atrofi (FA) dikkati çekmektedir. (Masson trikrom, x400)

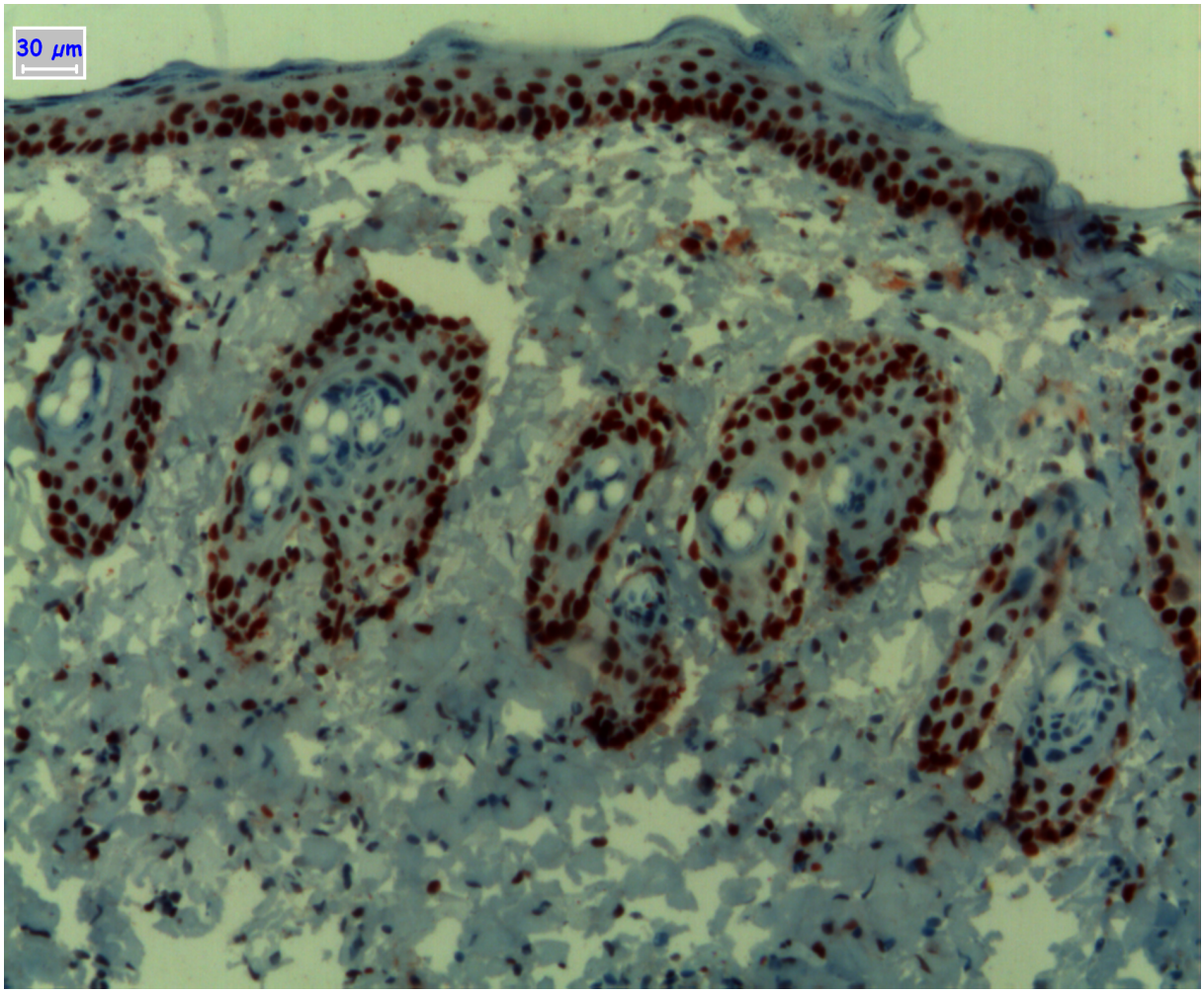

Resim 14: Radyoterapi (Grup C)

Derinin tüm katlarındaki hücrelerde PCNA tutulumunda kuvvetli artış izlenmektedir. (Anti-PCNA, x100)

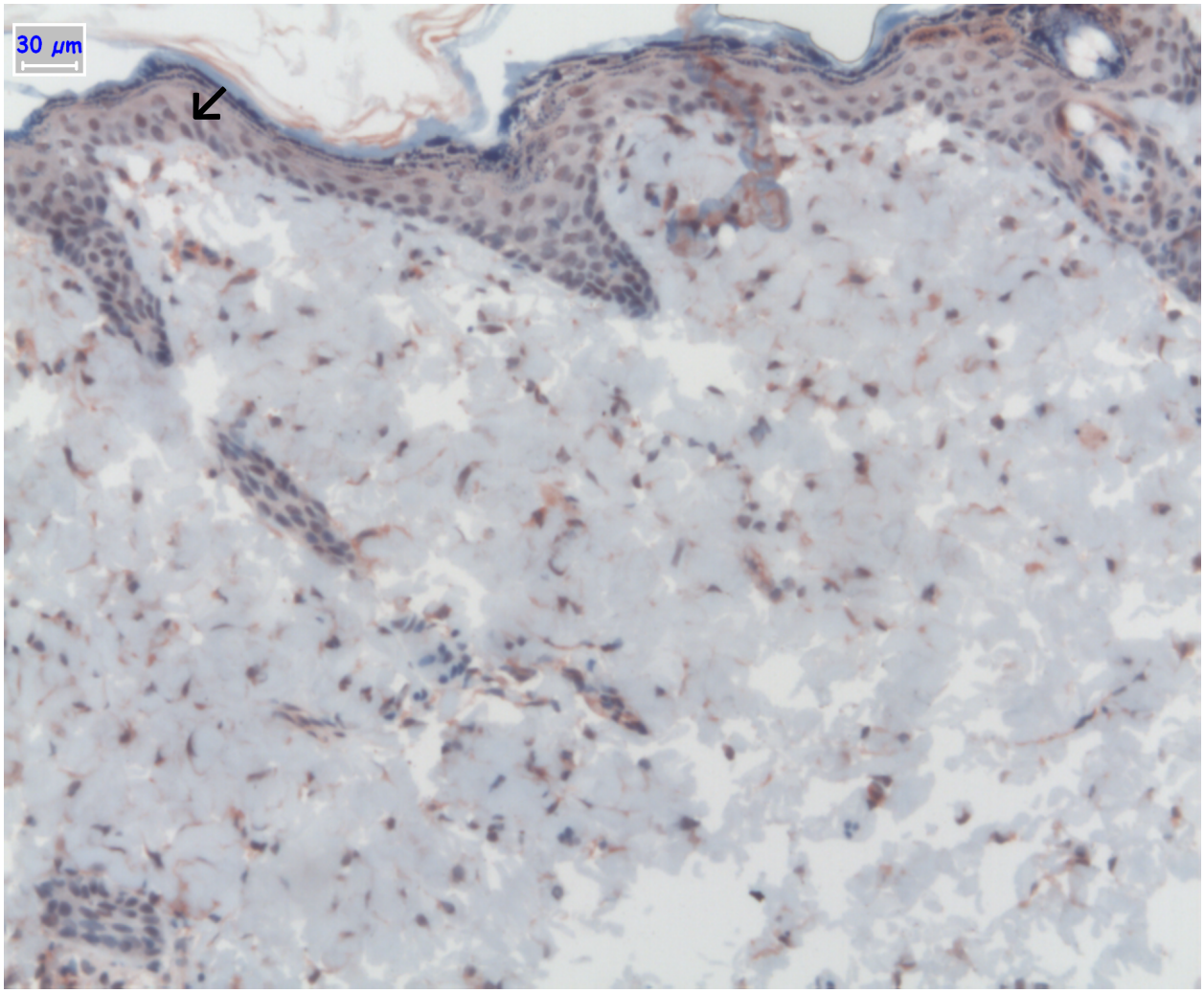

Resim 15: Radyoterapi (Grup C)

Dermisteki fibroblastlarda TGF-β 3 tutulumunda artış görülmektedir. (Anti-TGF-β 3, x100)

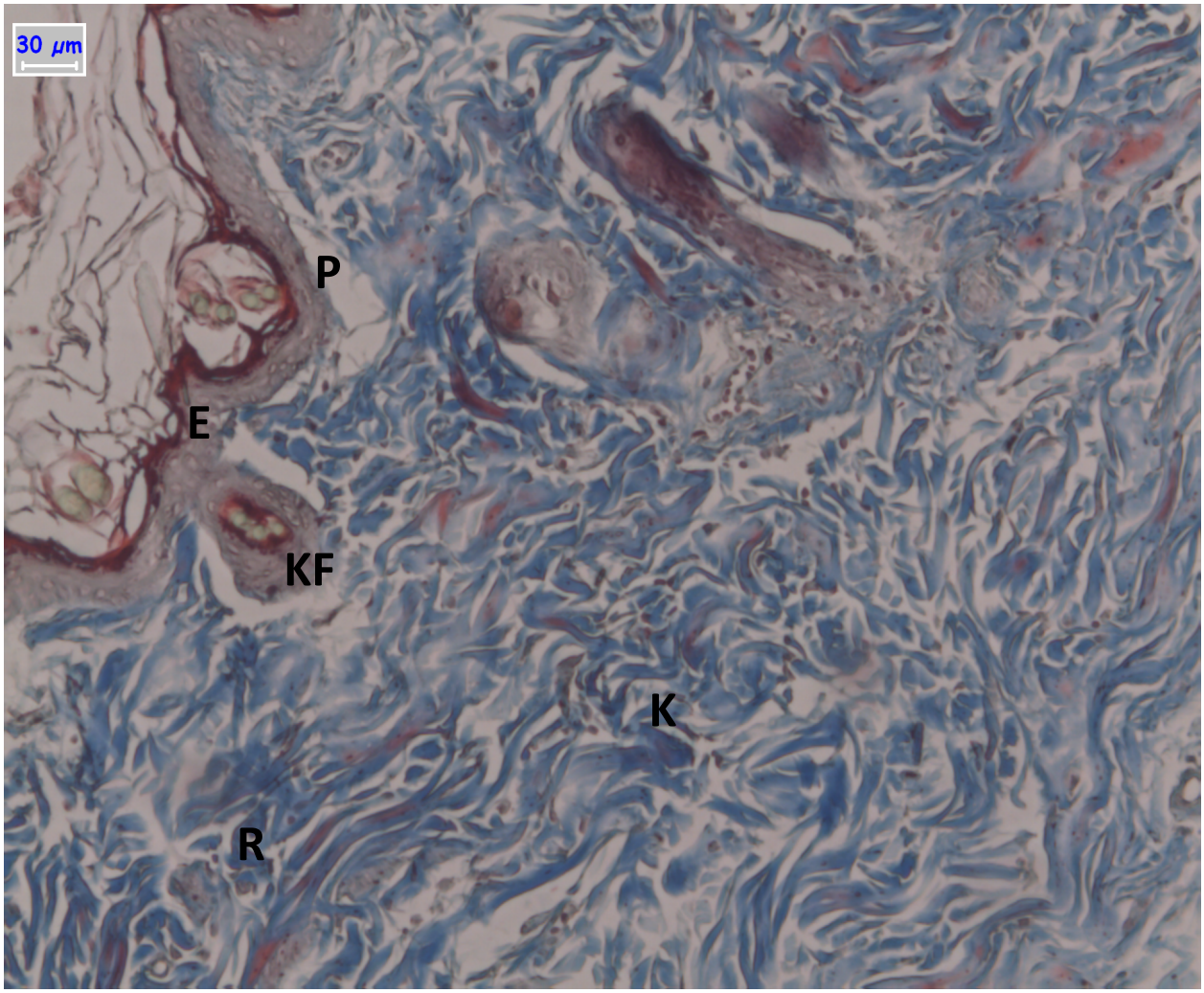

Resim 16: Ilaç+Radyoterapi (Grup D)

Epidermis (E), papiller (P) ve retiküler dermis (R), kollajen lifler (K), kıl folikülleri (KF) normal yapıda izlenmektedir. (Masson trikrom, x100)

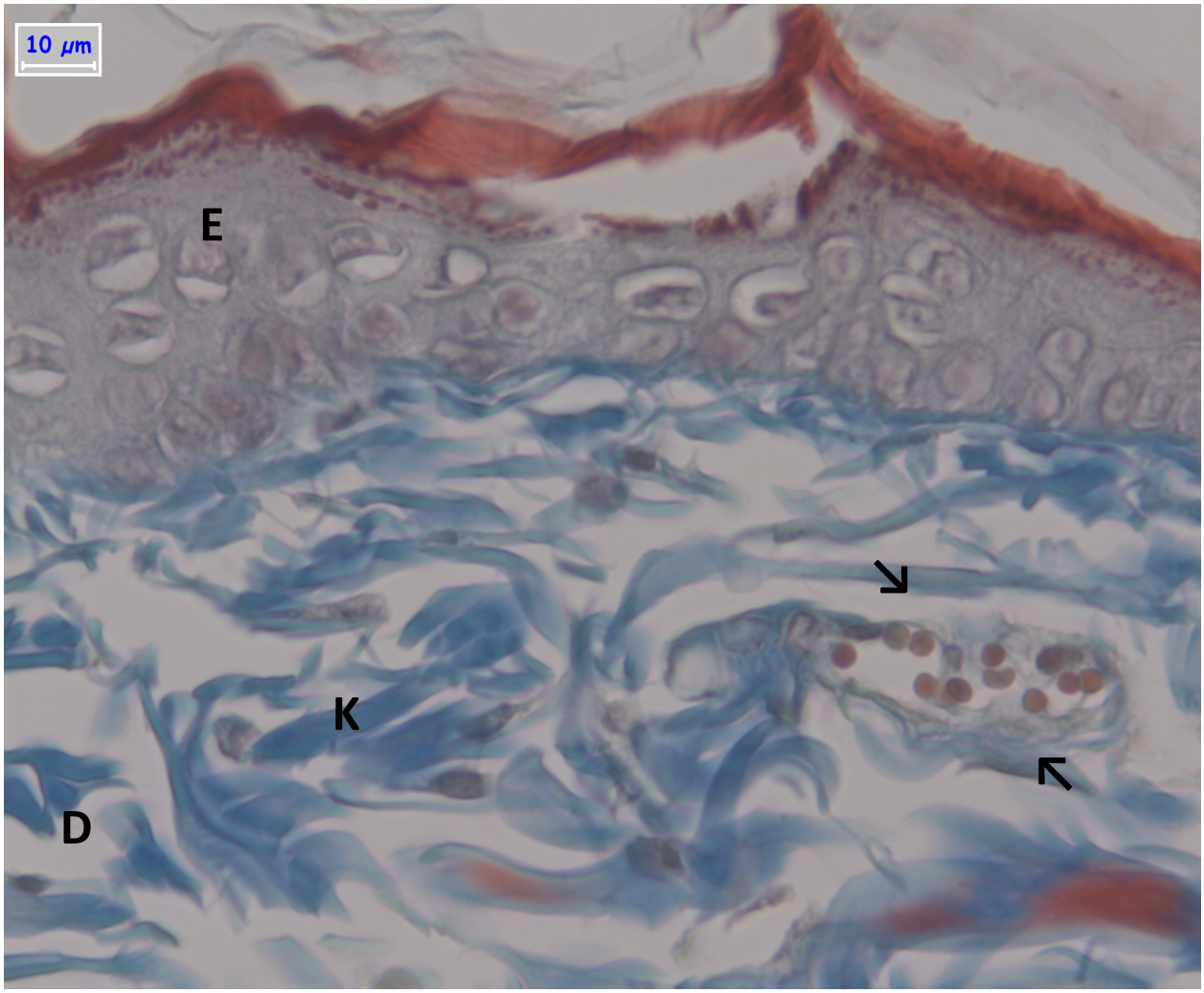

Resim 17: Ilaç+Radyoterapi (Grup D)

Epidermis (E), dermis (D) ve kollajen lifler (K) ve vasküler yapılar (↑) normal yapıda dikkati çekmektedir. (Masson trikrom, X400)

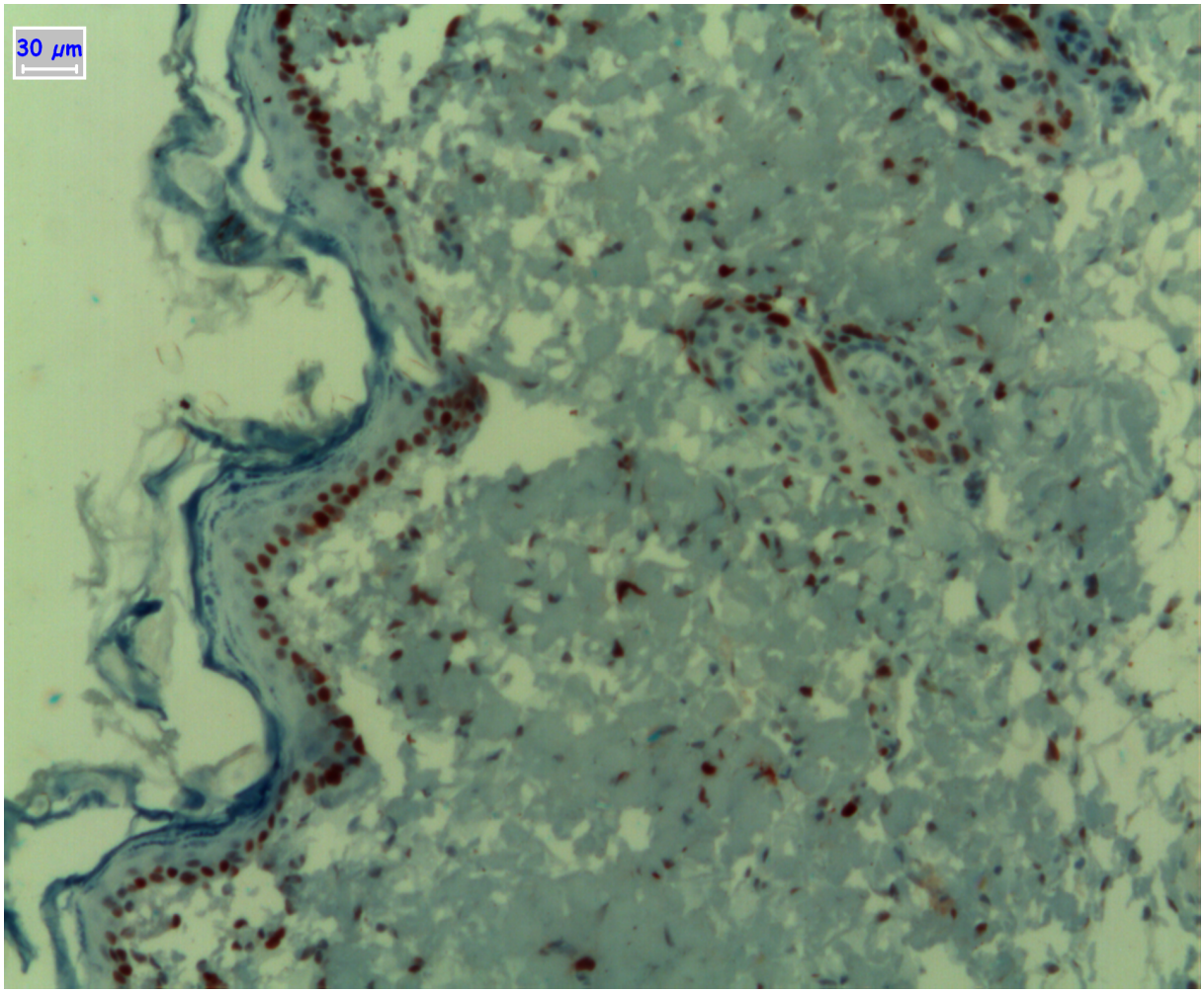

Resim 18: Ilaç+Radyoterapi (Grup D)

Epidermisin bazal hücrelerinde, dermisteki fibroblastlarda orta dereceden kuvvetliye değişim gösteren PCNA tutulumu dikkati öekmektedir. (Anti-PCNA, x100)

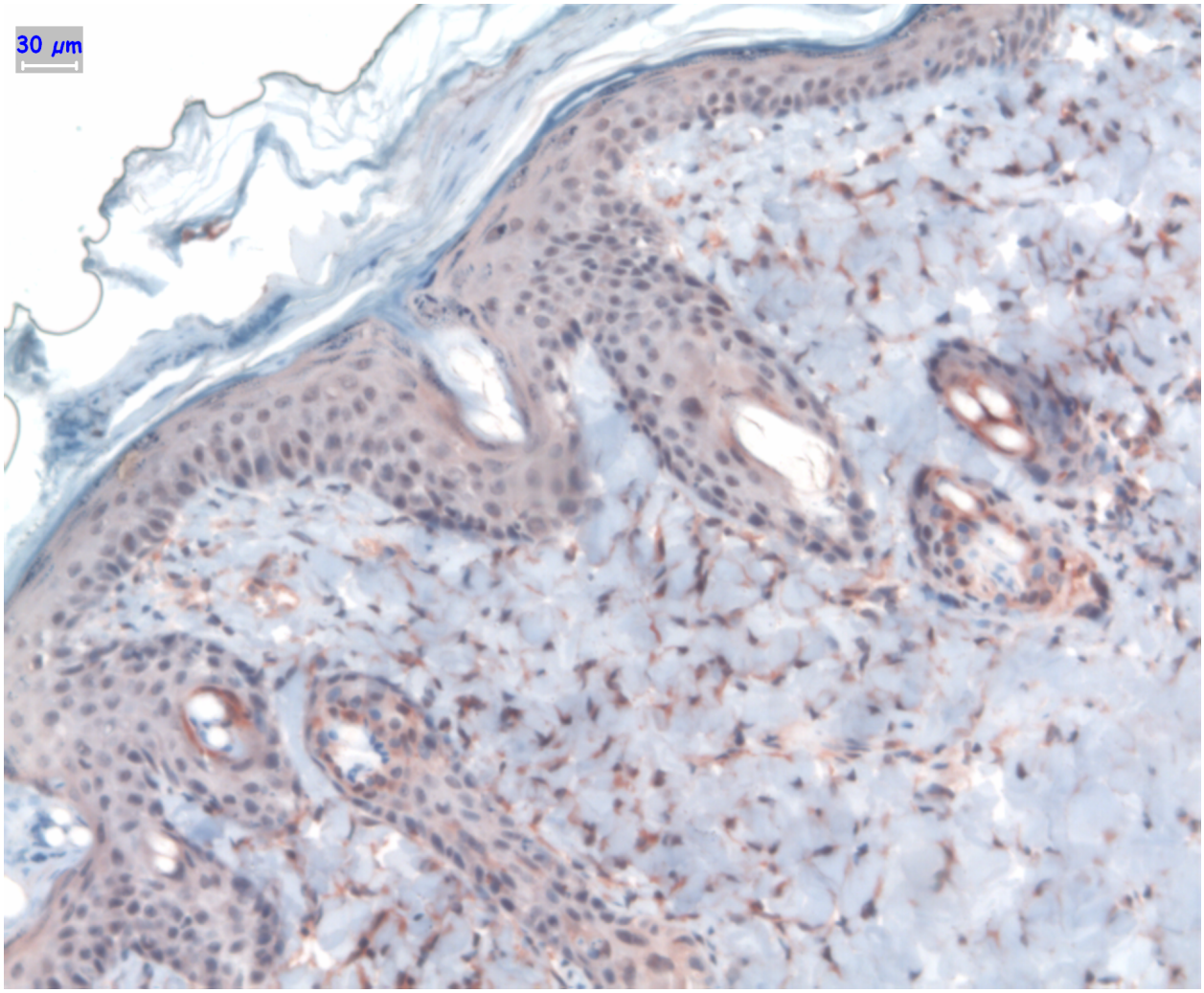

Resim 19: Ilaç+Radyoterapi (Grup D)

Dermisteki fibroblastlarda kollajen yapımını gösteren orta derecede yaygın TGF-β 3 tutulumu izlenmektedir. (Anti-TGF-β 3, x100)

5. TARTIŞMA VE SONUÇ

İyonizan radyasyon malign neoplazmların bazen de benign hastalıkların tedavisinde küratif ve/veya palyatif amaçlı, tek başına veya kemoterapi ve/veya cerrahi ile kombine olarak kullanılmaktadır. Tedavide amaç çevre sağlıklı dokulara mümkün olduğunca az hasar vererek tanımlanan tümör volümüne, maligniteyi ortadan kaldırabilmek için daha önceden belirlenen dozu verebilmektir. Özellikle baş boyun kanserleri olmak üzere bazı hastalık türlerinde belirlenen tedavi programına ara vermek tedavi etkinliğini azaltabilmektedir. Bu nedenle çevre normal doku hasarının minumumda tutulması ve tedaviye ara verilmesine neden olabilecek şiddetli yan etki tablolarının engellenmesi ve/veya RT sırasında tedavi edilebilmesi önem kazanmaktadır.

Tüm vücudu kaplayan deri hangi bölge tedavi edilirse edilsin RT tedavisi sırasında öncelikle etkilenen organdır. Konvansiyonel RT tedavisi sırasında (2 Gy/gün ve 10 Gy/hafta) bir çok hasta radyasyona bağlı olarak gelişen, tedavi sırasında 2- 3. haftada başlayıp tedaviden sonra 4 hafta daha devam edebilen cilt reaksiyonlarından şikayetçilerdir (3). Eritem, kuru deskuamasyon ve sulu deskuamasyon en sık görülen cilt reaksiyonlarıdır. RT'ye ikincil gelişen akut hasara bağlı dermatit tablosu, ağrı ve rahatsızlık hissi yaratarak; enfeksiyon oluşması için uygun zemin oluşturarak hastada stres nedeni olabilmektedir. Aynı zamanda bu şiddetli dermatit tablosu tedaviye uyumunun bozulmasına neden olarak planlanan RT protokolüne ara verilmesi ve sonucunda tedavi etkinliğinin düşmesi ile sonuçlanabilmektedir.

Radyasyon dermatitini inceleyen birkaç çalışmada uygulanan dozlar ve cevabı değerlendirmek için planlanan çalışma sonlanmasının zamanı farklılıklar göstermektedir. Hebbar ve ark.ları tek doz 35 Gy uyguladıktan sonra akut reaksiyonların 4. günden itibaren başlayıp zamanla arttığını bildirirken (22), Chen ve ark.ları ise tek seferde 40 Gy doz sonrası RT grubunda radyasyon dermatiti skorlarının sulu deskuamasyona kadar ilerlediğini rapor etmişler (7). Ertekin ve ark.ları ise rat modelinde tek seferde 30 Gy RT uyguladıktan sonra radyodermatit bulgularının 3. günde başladığını, 12. günde tam epilasyon görüldüğünü ve 30. günde ise sulu deskuamasyon izlendiğini bildirmişler, çalışmalarının sonlanımı olan 36. günde ise RT grubunda grade 3 ve üzeri radyasyon dermatiti rapor etmiştirler (14). Murakami ve ark.larının akut radyasyon dermatitini değerlendirdikleri çalışmalarında tek dozda uyguladıkları 20, 40 ve 60 Gy sonrası gün takipleri sonunda 40 Gy uyguladıkları grupta 3. haftada maksimum histolojik değişiklikleri rapor etmişlerdir (45). Biz çalışmamızda tek seferede 36 Gy doz sonrasında histolojik değerlendirme için 3. haftayı (21. günü) planladık ve RT grubumuzdaki bütün deneklerde histolojik düzeyde dermatit gözledik.

Şu ana kadar yapılan çalışmalarda RT'ye bağlı gelişen radyasyon dermatitini engelleyecek ve/ veya tedavi edecek bir ajan diğerlerine üstün bulunarak kullanım için önerilmiş durumda değildir. Çalışmalarda incelenen ajanlar daha çok dermatit tablosuna bağlı gelişen semptomların palyasyonunu sağlamaya yönelik sonuçlar vermişlerdir (26, 42).

RT tedavisinde kullanılan iyonizan radyasyonun biyolojik etkisi doku içeriğindeki su ile etkileşerek serbest radikal oluşmasına neden olur ve oluşan serbest radikaller kritik hedef olan DNA hasarlanması ile sonuçlanır. Bu serbest radikaller tümörlü hücrenin yanısıra

normal dokularda da DNA hasarına neden olarak hücre fonksiyonunun bozulmasına ve hücre ölümüne neden olmaktadırlar (68).

Serbest radikaller ciltte oksidatif stresi arttırarak hasara neden olabilmektedir. Cilt oluşan hasarı endojen enzimatik ve/veya enzimatik olmayan antioksidan yolaklarla tamir etmeye çalışır (9). Yapılan çeşitli çalışmalarda, güvenilir ve etkili antioksidan desteğinin ekzojen olarak sağlanmasının cildin bu redoks (antioksidan/prooksidan) dengesini sağlayabilmesi ve sonuç olarak radyasyon hasarının azaltılması ve/veya önlenmesi konusunda etkinliği araştırılmaktadır.

Çalışmamızda, ginkgo biloba ağacı yapraklarından elde edilen, yapılan çalışmalarda etkin bir serbest radikal temizleyici ve antioksidan olduğu rapor edilen EGb-761'in (Ginkgo biloba) RT'ye ikincil gelişen oksidatif stres üzerindeki antioksidan etkisi ve gelişmesi olası dermatit tablosuna karşı koruyucu etkisi oluşturulan rat modelinde araştırmak amaçlanmıştır.

EGb-761'in antioksidan ve serbest radikal temizleyici özelliklerini çalışmak üzere planlanan bir çok çalışmada farklı dozlar farklı yolarla ve toplamda birbirinden farklı toplam dozlarla araştırmalar planlanmış ve bu çalışmalarda doz farklılıklarına rağmen ilacın etkinliği bildirilmişlerdir (35, 36, 51). Araştırma planımızda 5 gün boyunca 100 mg/kg/gün dozunda EGb-761 uyguladıktan sonra radyasyon dermatiti üzerinde olası koruyucu etkilerini incelemeyi planladık.

RT sonrasında oluşan oksidatif strese cevap olarak, serbest radikalleri temizlemede etkili glutatyon peroksidaz enziminin kofaktörü olan glutatyon gibi ciltteki endojen

antioksidanların düzeyi düşmekte ve hücre içi lipid peroksidasyon konsantrasyonları artmaktadır (9, 16). Serbest radikal reaksiyonlarından en sık çalışılan lipid peroksidasyonu işlemi; çoklu doymamış yağ asitlerinin malonilaldehid (MDA) veya lipid peroksidlerine oksidatif dönüşümüdür (67). Jagetia ve ark.ları çalışmalarında RT uygulanan grupta glutatyon düzeyinde azalma ile birlikte lipid peroksidasyonunda artış rapor etmişler. Aynı zamanda glutatyon düzeyinin azalması ile lipid peroksidasyonunun artışı arasında bir ilişki tespit etmişler. RT uygulanan gruplarda bu değişikliklerin 3. saatte maksimum olduğunu ve 144 saate kadar da RT öncesi değerlerin ölçülemediğini belirtmişlerdir (27). Mansour rat modelinde yaptığı bir çalışmasında RT sonrasında 24. saatte oksidatif stresi değerlendirmek amacı ile dokuda bazı anti oksidan enzimlerin yanı sıra glutatyon, MDA ve NOx düzeylerini incelemiş ve RT uygulanan grupta glutatyon düzeyinde azalmanın yanısıra MDA ve NOx düzeylerinde artış rapor etmiştir (39). Yıldırım ve ark.larının RT'nin antioksidan enzimler ve NOx düzeyleri üzerindeki etkilerini inceledikleri çalışmalarında artmış enzim düzeylerinin yanı sıra NOx düzeyinde de artma bildirmişlerdir (71).

Liu ve ark.ları, EGb-761'in iskemiye bağlı gelişen oksidatif streste EGb-761'in etkisini inceledikleri çalışmalarında antioksidan etkisi ile birlikte nötrofil infiltrasyonunu ve NOx üretimini baskılayarak koruyucu etki gösterdiğini rapor etmiştirler (36).

Kobaylarda asetoaminofene bağlı gelişen toksisitede ginkgo bilobanın etkisinin değerlendirdildiği başka bir çalışmada sonlanım noktası olarak çalışılan belirteçlere GSH ve MDA düzeyleri de dahil edilmiştir. Sonuç olarak EGb 761'in asetoaminofen toksisitesine bağlı gelişen oksidatif reaksiyonlar sonucu azalmış GSH ve artmış MDA düzeylerini kontrol grubu ile karşılaştırdıklarında dramatik olarak arttırdığını bildirilmiştirler (62).

Şener ve ark.ları rat modelinde RT'ye bağlı gelişen organ hasarında oksidatif stresin etkisini araştırmak amacı ile yaptıkları çalışmada; çeşitli organlar incelendiğinde artmış lipid peroksidasyonu, nötrofil infiltrasyonu, fibrosis ve azalmış GSH düzeyleri rapor etmişler. Bu çalışmada intrperitoneal yolla uyguladıkları ginkgo biloba ekstraktının serbest radikal temizleyici ve anti-oksidan etkisi ile RT'ye bağlı oksidatif organ hasarını iyileştirdiğini bildirmişler (61).

Çalışmamızda RT uygulanan grupta kontrol grubuna göre GSH düzeyindeki azalma (p= 0.022) ve MDA düzeylerindeki artma (p= 0.015) istatiksel olarak anlamlı bulundu. NOx düzeyinde ortalama olarak kontrol grubuna göre artma vardı ancak sonuçlar istatiksel olarak anlamlı değildi. İlaç+RT uygulanan grupta RT uygulanan gruba göre GSH düzeyinde artma (p< 0.0001) ve MDA düzeyinde azalma (p= 0.03) istatiksel olarak anlamlıydı. NOx düzeyinde ise ortalama %13'lük azalma gözlendi ancak istatiksel olarak anlamlı değildi. NOx düzeyi yüksekliği ve RT'ye bağlı dermatit görülmesi arasında ilişki bulundu (p= 0.013). Sonuçlarımıza göre, literatür bilgisi ile korele olarak EGb-761'in profilaktik uygulamasının RT'ye bağlı ciltte oluşan hasara karşı azalan GSH düzeyini arttırarak ve lipid peroksidasyonunu azaltarak koruyucu etki yapabileceği bulundu. EGb-761, enflamatuar özelliği olduğu gösterilen NOx düzeyini azalttarak da dermatit tablosu şiddeti üzerinde etki gösterebileceği düşünüldü.

Malkinson ve Keane 1981 yılında yaptıkları çalışmada RT'ye bağlı olarak ciltte eritem, epilasyon, kuru ve sulu deskuamasyon gelişmesinin epidermisteki kök hücrelerin ve epidermis eklerinin radyasyona bağlı hasarından ortaya çıktığını göstermiştirler (38). Akut radyasyon hasarının komponentlerinden biri enflamasyondur ve geç radyasyon toksisitesi

bazı sitokin kaskadları tarafından module edilmektedir. RT sonrası ilk saatlerde sitokin kaskadının transkripsiyonel aktivasyonu görülür. Işınlanan hücre tarafından salınan sitokinler aynı dokudaki veya uzak hücrelerdeki reseptörlere bağlanarak hücreleri biyolojik cevap için uyarır (19).

RT'ye bağlı oluşan hasar aylar veya yıllar içinde fibrozis ve yara iyileşmesine ilerlemektedir. RT sonrası ilk 1 ay içinde endotelyal hücrelerin önemli rol oynadığı akut enflamatuar ile karakterize faz başlar ve bu reaksiyonlar sitokin ve büyüme faktörlerinin salınımı ile aktive edilmektedir. Erken radyasyon dermatiti RT uygulaması sonrasında 1 ay içinde görülmektedir ve kobaylarda genellikle 20 gün içinde pik yapmaktadır. Geç radyasyon fibrozisi ise RT sonrası aylar içinde gelişmektedir (49, 73). Bir çok çalışmada sitokin aracılı enflamasyonun RT toksisitesinde hem erken hem de geç fazda etkili olduğu gösterilmiş olduğundan RT'nin cilt dokusu üzerindeki toksisitesini ve EGb-761'in profilaktik kullanımının koruyucu etkisini değerlendirmek üzere cilt dokusunda PCNA ve TGF-β 3 immünreaktivitesi değişimini değerlendirmeyi planladık.

Literatürde yapılan çalışmalarda immunohistokimyasal değerlendirme için farklı skorlama sistemleri kullanılmıştır. Bu sistemlerde genelde hücrelerin boyanma yoğunluğu ve/veya boyanan alanın sayısal oranları göz önüne alınmıştır (29, 32, 33, 41, 59). Bu çalışmada, PCNA ve TGF-β 3 açısından immmunohistokimyasal değerlendirmeyi kalitatif olarak belirtebilmek amacı ile ayrı ayrı değerlendirilen yoğunluk ve boyanma yüzdeleri çarpılarak bir son değer elde edildi (33, 63).

Sivan ve ark.ları RT uygulanmış ciltte geç etkileri araştırdıkları çalışmalarında hasarın sadece dermisteki fibrozise değil aynı zamanda epidermisteki hiperplaziye bağlı olarak

ortaya çıktığını göstermişler. Bu epidermisteki hiperplazi keratinositlerin hiperproliferasyonu ve anormal farklılaşmasına bağlı ortaya çıkmaktaymış. Epidermisteki farklılaşmanın hücre çoğalmasındaki farklılıklarla ilişkisini değerlendirmek için proliferasyon belirteci olarak PCNA ekspresyonunu ve epidermis farklılaşması ve fibrotik prosesi değerlendirmek için TGF-β 1 ekspresyonunu çalışmışlar. Hasarlanmış epidermiste normal epidermise göre daha yoğun tutulum rapor etmişler (64).

Kawahira çalışmasında malign ve malign olmayan cilt hastalıklarında PCNA boyanma indeksini değerlendirmiştir. Atopik dermatit tanılı hastalarda normal cilt dokusundan ve hastalıklı cilt dokusundan alınan örnekler karşılaştırıldığında PCNA boyanma indeksi istatiksel olarak anlamlı düzeyde yüksek bulunmuştur. Aynı zamanda PCNA boyanma indeksi yüksekliği ile dermatit tablosu şiddeti ve tedaviye direnç arasında korelasyon bildirmişlerdir (29).

Çalışmamızda RT uygulanan grupta, kontrol grubu ile karşılaştırıldığında cilt dokusunda PCNA immünreaktivitesi (p= 0.002) ve TGF-β 3immünreaktivitesi (p= 0.001) istatiksel olarak anlamlı yüksek bulundu. EGb-761 uygulaması ile hem PCNA hem de TGF-β 3 immünreaktivitesinde azalma tespit edildi ancak istatiksel olarak anlamlı değildi. RT'ye bağlı gelişen hasarda enflamatuar kaskadı ve fibrozise neden olan fibrojenik sitokin salınımında azalma tespit edilmesi EGb-761'in geç reaksiyonların gelişmesine engel olabileceğini düşündürdü. Geç etkiler üzerindeki etkisini değerlendirmek üzere daha uzun süreli sonlanım noktası ile planlanan çalışmalara ihtiyaç vardır.

Antioksidan olan EGb-761, RT'ye bağlı görülen hasar üzerindeki olumlu etkilerini oksijen radikallerinin detoksifikasyonunu regüle ederek, dermatit tablosunu şiddetini azaltarak

gösterdiği ve hasara bağlı olarak enflamatuar reaksiyonlar sonucu görülen sitokin salınımı üzerinde etkileri olduğu görülmüştür. Sonuç olarak EGb-761, RT'ye bağlı oksidatif stres sonucu gelişen hasara karşı antioksidan özelliği ile koruyucu etki yapmaktadır. Radyoterapiye bağlı görülen normal doku hasarında EGb-761'in etkilerini değerlendiren deneysel ve klinik çalışmalara ihtiyaç vardır.

6.ÖZET

Radyoterapinin normal çevre doku üzerinde oluşturduğu olumsuz etkiler tedavi sırasında kesintilerin olmasına ve buna bağlı olarak tümör kontrol oranlarının azalmasına neden olabilmektedir. Bu çift kör, randomize, deneysel çalışmada, literatürde daha önce bildirilmeyen alt ekstremiteye RT uygulanan ratlarda, RT'ye ikincil gelişen dermatit tablosunda EGb-761'in etkisini araştırmak amaçlandı.

Denekler, grup A (n=9) sham EGb-761 ve sham RT (*kontrol*) uygulanan grubu, grup B (n=10) EGb-761 ve sham RT (*ilaç*) uygulanan grubu, grup C (n=10) RT ve sham EGb-761 (*RT*) uygulanan ve grup D (n=9) EGb-761 ve RT (*ilaç+RT*) uygulanan grubu temsil edecek şekilde 4 gruba randomize edilmiştir. İlaç uygulanan gruptaki deneklere 5 gün boyunca 100mg/kg/gün dozunda EGb-761 intraperitoneal olarak uygulanandı. RT alt ekstremiteyi içerecek şekilde 36 Gy şeklinde uygulandı.

GSH düzeyinde RT uygulanan grupta kontrol grubuna göre % 7 oranında anlamlı azalma oldu (p= 0.022). RT uygulaması öncesinde ilaç uygulanan grubun sadece RT uygulanan gruba göre %12'lik artış saptandı (p< 0.0001). RT uygulanan grubun MDA düzeyi kontrol grubunun %127'si olmuştur (p= 0.015). RT öncesinde ilaç uygulanan grupta MDA düzeyi ölçüm sonuçları RT uygulanan grubun %74'üne düşmüştür (p< 0.0001). NOx düzeyleri kontrol ve ilaç gruplarına göre RT uygulanan grubta yükselmiş bulundu. RT uygulanan grupta kontrol grubuna göre %10'luk artış saptandı ve RT uygulanan gruba göre, RT ve ilaç uygulanan grupta ortalama %21.13'lük azalma vardı (p= AD).

Dermatit varlığı ya da yokluğuna göre yapılan istatiksel değerlendirme sonucuna göre ilaç uygulanan grup ile kontrol grubunda deneklerin hiçbirinde dermatit belirlenmedi. RT uygulanan grupta ise %100 oranında dermatit varken RT ve ilaç uygulanan grupta ise %13 oranında dermatit tespit edildi ($p< 0.0001$)

İlaç ve RT grubu, RT grubu ile karşılaştırıldığında ise PCNA ve TGF-β 3 immünreaktivitesi pozitif olma oranı arasında fark yoktu (her iki grup için de sırasıyla %89, %100). Fark istatiksel olarak anlamlı olmamakla birlikte tutulum yoğunluğu ve yaygınlığı açısından her iki parametre için de ilaç+RT grubunun değerleri RT grubuna göre daha düşük bulundu.

Sonuç olarak EGb-761, RT'ye bağlı oksidatif stres sonucu gelişen hasara karşı antioksidan özelliği ile koruyucu etki yapmaktadır. Radyoterapiye bağlı görülen normal doku hasarında EGb-761'in etkilerini değerlendiren deneysel ve klinik çalışmalara ihtiyaç vardır.

7. KAYNAKLAR

1. Aykac G, Uysal M, Yalcin AS, Kocak-Toker N, Sivas A, Oz H. The effect of chronic ethanol ingestion on hepatic lipid peroxide, glutathione, glutathione peroxidase and glutathione transferase in rats. Toxicology 36: 71-76, 1985

2. Biber A, Koch E. Bioavailability of ginkgolides and bilobalide from extracts of ginkgo biloba using GC/MS. Planta Med 65: 192-193, 1999

3. Blackmar A. Radiation-induced skin alterations. Medsurg Nurs 6: 172-175, 1997

4. Borish LC, Steinke JW. Cytokines and chemokines. J Allergy Clin Immunol 111: 460-475, 2003

5. Bostrom A, Lindman H, Swartling C, Berne B, Bergh J. Potent corticosteroid cream (mometasone furoate) significantly reduces acute radiation dermatitis: results from a double-blind, randomized study. Radiother Oncol 59: 257-265, 2001

6. Casini AF, Ferrali M, Pompella A, Maellaro E, Comporti M. Lipid peroxidation and cellular damage in extrahepatic tissues of bromobenzene-intoxicated mice. Am J Pathol 123: 520-531, 1986

7. Chen YJ, Dai YS, Chen BF, Chang A, Chen HC, Lin YC, Chang KH, Lai YL, Chung CH, Lai YJ. The effect of tetrandrine and extracts of Centella asiatica on acute radiation dermatitis in rats. Biol Pharm Bull 22: 703-706, 1999

8. Cooper JS, Fu K, Marks J, Silverman S. Late effects of radiation therapy in the head and neck region. Int J Radiat Oncol Biol Phys 31: 1141-1164, 1995 Review.

9. Darr D, Fridovich I. Free radicals in cutaneous biology. J Invest Dermatol 102: 671-675, 1994 Review.

10. David Elder, Rosalie Elenitsas, Christine Jaworsky, Bernett Johnson, Jr. Lever's Histopathology of the Skin. Eight edition (Sekizinci Baskı). Chapter 13 Disorders associated with Physical agents: heat, cold, radiation or trauma. (Elecronic Version)

11. Dirier A, Akmansu M, Bora H, Gurer M. The effect of vitamin E on acute skin reaction caused by radiotherapy. Clin Exp Dermatol 32: 571-573, 2007

12. Delaney G, Fisher R, Hook C, Barton M. Sucralfate cream in the management of moist desquamation during radiotherapy. Australas Radiol 41: 270-275, 1997

13. Dorr W, Kummermehr J. Proliferation kinetics of mouse tongue epithelium under normal conditions and following single dose irradiation. Virchows Arch B Cell Pathol Incl Mol Pathol 60: 287-294, 1991

14. Ertekin MV, Tekin SB, Erdogan F, Karslioglu I, Gepdiremen A, Sezen O, Balci E, Gundogdu C. The effect of zinc sulphate in the prevention of radiation-induced dermatitis. J Radiat Res (Tokyo) 45: 543-548, 2004

15. Freeman SL, MacNaughton WK. Ionizing radiation induces iNOS-mediated epithelial dysfunction in the absence of an inflammatory response. Am J Physiol Gastrointest Liver Physiol 278: G243-50, 2000

16. Fuchs J, Huflejt ME, Rothfuss LM, Wilson DS, Carcamo G, Packer L. Acute effects of near ultraviolet and visible light on the cutaneous antioxidant defense system. Photochem Photobiol 50: 739-744, 1989

17. Furukawa F, Imamura S, Fujita M, Kinoshita K, Yoshitake K, Brown WR, Norris DA. Immunohistochemical localization of proliferating cell nuclear antigen/cyclin in human skin. Arch Dermatol Res 284: 86-91, 1992

18. Galand P, Degraef C. Cyclin/PCNA immunostaining as an alternative to tritiated thymidine pulse labelling for marking S phase cells in paraffin sections from animal and human tissues. Cell Tissue Kinet 22: 383-392, 1989

19. Hallahan DE. Radiation-mediated gene expression in the pathogenesis of the clinical radiation response. Semin Radiat Oncol 6: 250-267; 1996

20. Halperin EC, Gaspar L, George S, Darr D, Pinnell S. A double-blind, randomized, prospective trial to evaluate topical vitamin C solution for the prevention of radiation dermatitis. CNS Cancer Consortium. Int J Radiat Oncol Biol Phys 26: 413-416, 1993

21. Hassey KM, Rose CM. Altered skin integrity in patients receiving radiation therapy. Oncol Nurs Forum 9: 44-50, 1982

22. Hebbar SA, Mitra AK, George KC, Verma NC. Caffeine ameliorates radiation-induced skin reactions in mice but does not influence tumour radiation response. J Radiol Prot 22: 63-69, 2002

23. Heggie S, Bryant GP, Tripcony L, Keller J, Rose P, Glendenning M, Heath J. A Phase III study on the efficacy of topical aloe vera gel on irradiated breast tissue. Cancer Nurs 25: 442-451, 2002

24. Hopewell JW. The skin: Its structure and response to ionizing radiaiton. Int J Radiat Biol 57: 751-773, 1990

25. http://www.cancer.gov/Templates/drugdictionary.aspx?CdrID=257914

26. Hymes SR, Strom EA, Fife C. Radiation dermatitis: clinical presentation, pathophysiology, and treatment 2006. J Am Acad Dermatol 54: 28-46, 2006 Review

27. Jagetia GC, Rajanikant GK, Rao SK, Shrinath Baliga M. Alteration in the glutathione, glutathione peroxidase, superoxide dismutase and lipid peroxidation by ascorbic acid in the skin of mice exposed to fractionated gamma radiation. Clin Chim Acta. 332: 111-121, 2003.

28. Kampkotter A, Pielarski T, Rohrig R, Timpel C, Chovolou Y, Watjen W, Kahl R. The Ginkgo biloba extract EGb761 reduces stres sensitivity, ROS accumulation and expression of catalase and glutathione S-transferase 4 in Caenorhabditis elegans. Pharmacol Res 55: 139-147, 2007

29. Kawahira K. Immunohistochemical staining of proliferating cell nuclear antigen (PCNA) in malignant and nonmalignant skin diseases. Arch Dermatol Res 291: 413-418, 1999

30. Kian Kwan Oo K, Chen Ong W, Hui Chi Ang A, Hutmacher DW, Kim Siang Tan L. Tissue engineered prefabricated vascularized flaps. Head Neck 29: 458-464, 2007

31. Kleijnen J, Knipschild P. Ginkgo biloba. Lancet 340: 1136-1139, 1992 Review.

32. Krajewska M, Wang HG, Krajewski S, et al. Immunohistochemical analysis of in vivo patterns of expression of CPP32 (caspase-3) a cell death process. Cancer Res 57: 1605–1613, 1997

33. Leeman MF, McKay JA, Murray GI. Matrix metalloproteinase 13 activity is associated with poor prognosis in colorectal cancer. J Clin Pathol 55: 237–241, 2002

34. Liguori V, Guillemin C, Pesce GF, Mirimanoff RO, Bernier J. Double-blind, randomized clinical study comparing hyaluronic acid cream to placebo in patients treated with radiotherapy. Radiother Oncol. 42: 155-161, 1997

35. Lin SY, Chang HP. Induction of superoxide dismutase and catalase activity in different rat tissues and protection from UVB irradiation after topical application of Ginkgo biloba extracts. Methods Find Exp Clin Pharmacol 19: 367-371, 1997

36. Liu KX, Wu WK, He W, Liu CL. Ginkgo biloba extract (EGb 761) attenuates lung injury induced by intestinal ischemia/reperfusion in rats: roles of oxidative stress and nitric oxide. World J Gastroenterol 13: 299-305, 2007

37. Maiche A, Isokangas OP, Grohn P. Skin protection by sucralfate cream during electron beam therapy. Acta Oncol 33: 201-203, 1994

38. Malkinson FD, Keane JT. Radiobiology of the skin: review of some effects on epidermis and hair. J Invest Dermatol 77: 133-138, 1981

39. Mansour HH. Protective role of carnitine ester against radiation-induced oxidative stress in rats. Pharmacol Res 54: 165-171, 2006

40. Marcocci L, Packer L, Droy-Lefaix MT, Sekaki A, Gardes-Albert M. Antioxidant action of Ginkgo biloba extract EGb 761. Methods Enzymol 234: 462-475, 1994

41. Masaki T, Sugiyama M, Matsuoka H, et al. Matrix metalloproteinases may contribute compensationally to tumor invasion in T1 colorectal carcinomas. Anticancer Res 23: 4169–4173, 2003

42. McQuestion M. Evidence-based skin care management in radiation therapy. Semin Oncol Nurs 22: 163-173, 2006 Review

43. Merwin, J. R., Newman, W., Beall, D., Tucker, A. and Madri, J. A. Vascular cells respond differentially to transforming growth factors beta1 and beta2. Am. J. Pathol 138: 37-51, 1991

44. Miranda KM, Espey MG, Wink DA. A rapid, simple spectrophotometric method for simultaneous detection of nitrate and nitrite. Nitric Oxide 5: 62-71, 2001

45. Murakami R, Baba Y, Nishimura R, Furusawa M, Yokoyama T, Yamashita Y, Takahashi M, Yamashita N, Ono T. The effect of azelastine on acute radiation dermatitis in mice models. Int J Radiat Oncol Biol Phys. 37: 907-911, 1997.

46. Nathan C, Sporn M. Cytokines in context. J Cell Biol 113: 981-986, 1991

47. Noble-Adams R. Radiation-induced reactions. 1: An examination of the phenomenon. Br J Nurs 8: 1134-1140, 1999 Review.

48. O. Braun Falco, G. Plewig, H. H. Wollf, W. H. C. Burgdorf Dermatology. Second, Completely Revised Edition (İkinci Baskı). Chapter 13 Diseases caused by environmental exposure or trauma S: 521-569

49. Okunieff P, Augustine E, Hicks JE, Cornelison TL, Altemus RM, Naydich BG, Ding I, Huser AK, Abraham EH, Smith JJ, Coleman N, Gerber LH. Pentoxifylline in the treatment of radiation-induced fibrosis. J Clin Oncol. 22: 2207-2213, 2004

50. Olsen DL, Raub W Jr, Bradley C, Johnson M, Macias JL, Love V, Markoe A. The effect of aloe vera gel/mild soap versus mild soap alone in preventing skin reactions in patients undergoing radiation therapy. Oncol Nurs Forum 28: 543-547, 2001

51. Ozkur MK, Bozkurt MS, Balabanli B, Aricioglu A, Ilter N, Gurer MA, Inaloz HS. The effects of EGb 761 on lipid peroxide levels and superoxide dismutase activity in sunburn. Photodermatol Photoimmunol Photomed 18: 117-120, 2002

52. Polat MF, Taysi S, Gul M, Cikman O, Yilmaz I, Bakan E, Erdogan F. Oxidant/antioxidant status in blood of patients with malignant breast tumour and benign breast disease. Cell Biochem Funct 20: 327-331, 2002

53. Potera ME, Lookingbill DP, Stryker JA. Prophylaxis of radiation dermatitis with a topical cortisone cream. Radiology 143: 775-777, 1982

54. Ratliff C. Impaired skin integrity related to radiation therapy. J Enterostomal Ther 17: 193-198, 1990

55. Roberts, A. B., Kondaiah, P., Rosa, F., Watanabe, S., Good, P., Danielpour, D., Roche, N. S., Rebbert, M. L., Dawid, I. B. and Sporn, M. B. Mesoderm induction in Xenopus laevis distinguishes between the various TGF-b isoforms. Growth Factors 3: 277-286, 1990

56. Robin Graham-Brown, Tony Burns: Lecture Notes on Dermatology (Çeviri Doç. Dr. Serhat İnalöz) Dermatoloji: Deri, saç ve tırnakların yapısı ve işlevi S: 1-8

57. Rubin P, Johnston CJ, Williams JP, Mcdonald S, Finkelstein JN. A perpetual cascade of cytokines postirradiation leads to pulmonary fibrosis. Int J Radiat Oncol Biol Phys 33: 99-109, 1995

58. Sastre J, Millan A, Garcia de la Asuncion J, Pla R, Juan G, Pallardo, O'Connor E, Martin JA, Droy-Lefaix MT, Vina J. A Ginkgo biloba extract (EGb 761) prevents mitochondrial aging by protecting against oxidative stress. Free Radic Biol Med 24: 298-304, 1998

59. Schultze-Mosgau S, Wehrhan F, Amann K, Radespiel-Troger M, Rodel F, Grabenbauer GG. In Vivo TGF-beta 3 expression during wound healing in irradiated tissue. An experimental study. Strahlenther Onkol 179: 410-416, 2003

60. Schwade J, Lichter A. Management of acute effects of radiation therapy. In: Carter S, Glatstein E, Livingston R, eds. Principles of Cancer Treatment. New York: McGraw-Hill; 1982

61. Sener G, Kabasakal L, Atasoy BM, Erzik C, Velioglu-Ogunc A, Cetinel S, Gedik N, Yegen BC. Ginkgo biloba extract protects against ionizing radiation-induced oxidative organ damage in rats. Pharmacol Res 53: 241-252, 2006

62. Sener G, Omurtag GZ, Sehirli O, Tozan A, Yuksel M, Ercan F, Gedik N. Protective effects of ginkgo biloba against acetaminophen-induced toxicity in mice. Mol Cell Biochem 283: 39-45, 2006

63. Sinicrope FA, Ruan SB, Cleary KR, Stephens LC, Lee JJ, Levin B. bcl-2 and p53 oncoprotein expression during colorectal tumorigenesis. Cancer Res 55:237-241, 1995

64. Sivan V, Vozenin-Brotons MC, Tricaud Y, Lefaix JL, Cosset JM, Dubray B, Martin MT. Altered proliferation and differentiation of human epidermis in cases of skin fibrosis after radiotherapy. Int J Radiat Oncol Biol Phys 53: 385-393, 2002

65. Taskiran D, Kutay FZ, Sozmen E, Pogun S. Sex differences in nitrite/nitrate levels and antioxidant defense in rat brain. Neuroreport 8: 881-884, 1997

66. Taysi S, Polat F, Gul M, Sari RA, Bakan E. Lipid peroxidation, some extracellular antioxidants, and antioxidant enzymes in serum of patients with rheumatoid arthritis. Rheumatol Int 21: 200-204, 2002

67. Taysi S, Uslu C, Akcay F, Sutbeyaz MY. Malondialdehyde and nitric oxide levels in the plasma of patients with advanced laryngeal cancer. Surg Today 33: 651-654, 2003

68. Tominaga H, Kodama S, Matsuda N, Suzuki K, Watanabe M. Involvement of reactive oxygen species (ROS) in the induction of genetic instability by radiation. J Radiat Res (Tokyo) 45: 181-188, 2004

69. Tsuji C, Shioya S, Hirota Y, Fukuyama N, Kurita D, Tanigaki T, Ohta Y, Nakazawa H. Increased production of nitrotyrosine in lung tissue of rats with radiation-induced acute lung injury. Am J Physiol Lung Cell Mol Physiol 278: L719-25, 2000

70. Unsal Kilic D, Uner A, Akyurek N, Erpolat P, Dursun A, Pak Y. Matrix metalloproteinase-9 expression correlated with tumor response in patients with

locally advanced rectal cancer undergoing preoperative chemoradiotherapy. Int J Radiat Oncol Biol Phys 67: 196-203, 2007

71. Yildirim O, Comoglu S, Yardimci S, Akmansu M, Bozkurt G, Avunduk MC. Melatonin treatment for prevention of oxidative stress: involving histopathological changes. Gen Physiol Biophys 26: 126-132, 2002

72. Williams MS, Burk M, Loprinzi CL, Hill M, Schomberg PJ, Nearhood K, O'Fallon JR, Laurie JA, Shanahan TG, Moore RL, Urias RE, Kuske RR, Engel RE, Eggleston WD. Phase III double-blind evaluation of an aloe vera gel as a prophylactic agent for radiation-induced skin toxicity. Int J Radiat Oncol Biol Phys 36: 345-349, 1996

73. Williams JP, Hernady E, Johnston CJ, Reed CM, Fenton B, Okunieff P, Finkelstein JN. Effect of administration of lovastatin on the development of late pulmonary effects after whole-lung irradiation in a murine model. Radiat Res. 161: 560-567, 2004