TARK 2024

Türk Anesteziyoloji ve Reanimasyon Derneği

58. Ulusal Kongresi

28 Kasım - 1 Aralık 2024

Kaya Palazzo Otel ve Kongre Merkezi / ANTALYA



Geçmişten geleceğe
güvenle...

www.tark2024.org

BİLDİRİ ÖZETLERİ KİTABI

İÇİNDEKİLER

Kongre Düzenleme Kurulu _____ 03

Bilimsel Program _____ 04

Klinik Çalışma Sözlü Sunu Yarışması _____ 14

Deneysel Çalışma Sözlü Sunu Yarışması _____ 49

Sözlü Bildiri Özetleri _____ 88

E-Poster Bildiri Özetleri _____ 882

Sponsorlar _____ 1254

DÜZENLEME KURULU



Prof.Dr. Ali Fuat Erdem
(BAŞKAN)



Prof.Dr. Jülide Ergil
(II.BAŞKAN)



Prof.Dr. Hilal Ayoğlu
(GENEL SEKRETER)



Doç.Dr. Zafer Çukurova
(SAYMAN)



Prof.Dr. Karamehmet Yıldız
(ÜYE)



Prof.Dr. Yasemin Güneş
(ÜYE)



Prof.Dr. Özlem Selvi Can
(ÜYE)



Prof.Dr. Yücel Karaman
(ÜYE)



Prof.Dr. M.Kemal Arslantaş
(ÜYE)

BİLİMSEL KURUL



Prof.Dr. Ali Fuat Erdem
(BAŞKAN)



Prof.Dr. Hilal Ayoğlu



Prof.Dr. Berrin Işık



Prof.Dr. Kazım Karaaslan



Prof.Dr. Başak Ceyda Meço



Prof.Dr. Ali Ahıskalıoğlu



Prof.Dr. Funda Gök



Uzm.Dr. Payam Rahimi

TARK 2024

Türk Anesteziyoloji ve Reanimasyon Derneği

58. Ulusal Kongresi

BİLİMSEL PROGRAM



Saat	SALON - A	SALON - B	SALON - C
12.30-13.45	**SÖZLÜ SUNU OTURUMU - 1**	**SÖZLÜ SUNU OTURUMU - 2**	**SÖZLÜ SUNU OTURUMU - 3**
	Oturum Başkanları Engin Ertürk - M. Selçuk Uluer	Oturum Başkanları Özgür Canbay - Beliz Bilgili	Oturum Başkanları Pınar Kendigelen - Volkan Özen
		SÖZLÜ SUNU OTURUMU - 4 (SALON D)	**SÖZLÜ SUNU OTURUMU - 5 (SALON E)**
		Oturum Başkanları Meltem Çakmak - Savaş Altınsoy	Oturum Başkanları Özlem Sezen - Fatma Akelma
14.00-15:15	**PANEL - 1**	**PANEL - 2**	**PANEL-3**
	Nöro Anestezide Konuşulması Gerekenler...	Sepsiste Tedavi Süreçleri; Nasıl Başlayalım, Devam Edelim, Sonlandıralım?	Ağrı Yönetiminde İncelikler
	Oturum Başkanları Hülya Bilgin - Serap Karacalar	Oturum Başkanları Tuğhan Utku - Necmettin Ünal	Oturum Başkanları Gül Köknel Talu - Hacı Ahmet Alıcı
	Eski ilaçlar yeni yorumlar **Ahmet Beşir** TCI-ama nasıl? **Başak Akca** İntraoperatif nöromonitörizasyonda sinyal kaybı-Eyvah ne yapmalıyım? **Ceyda Özhan Çaparlar** ERAS **Muzaffer Gencer**	Vazopressör tedavisi **İsmail Demirel** RRT **Aynur Karayol Akın** Hemadsorbsiyon tedavisi **Alper Yosunkaya** Beslenme **Nimet Şenoğlu**	Karaciğer ve böbrek yetmezliğinde **Ender Sir** Ameliyat sonrası kronik ağrıda uzun süre opioid gereksinimi **Erdem Duman** Pediatrik akut ağrıda güncel öneriler **Suna Akın Takmaz** Geriatrik hastalarda akut ağrı yönetimi **Pakize Kırdemir**
15:15-15:30	**KAHVE ARASI & FİRMA ZİYARETLERİ**		

28 Kasım 2024, Perşembe

Saat	SALON - A	SALON - B	SALON - C
15.30-16:45	**PANEL - 4**	**PANEL - 5**	**PANEL-6**
	Anestezide Etkili İletişim	Kardiyotorasik Cerrahilerde Dört Konu	Tanıdık "Havayolu" Sahnesinde Yenilikler
	Oturum Başkanları **Osman Ekinci - Yücel Karaman**	**Oturum Başkanları** **Zerrin Sungur - Tülin Aydoğdu Titiz**	**Oturum Başkanları** **Kamil Toker - Özgür Canbay**
	Kırılgan hastalarla iletişim **Şükran Geze Saatçi** Hasta yakınları ile etkin iletişim ve kötü haberi nasıl verelim? **Kamil Varlık Erel** Sağlık iletişimi **Kerem Erkalp** Kendimle iletişim - kişisel refah **Menekşe Özçelik**	Farmakolojik sağ ventrikül desteği **Muhammed Enes Aydın** Kardiyak cerrahide kan transfüzyon stratejisi **Murat Aksun** Alternatif antikoagülanlar: Neredeyiz? **Hija Yazıcıoğlu** Serebral ve spinal kord koruma **Ersin Köksal**	Apneik oksjenizasyon ve HFNO **Beliz Bilgili** Neonatal ve infantlarda havayolu yönetimi **Sengül Özmert** Havayolu yönetiminde USG'nin yeri **Pınar Kendigelen** Uyanık videolarengoskopi; zor entübasyonda çare mi? **Mehmet Yılmaz**
16:45-17.15	**KAHVE ARASI & FİRMA ZİYARETLERİ**		
17:15-17:45	**AÇILIŞ OTURUMU** • Saygı Duruşu ve İstiklal Marşı • TARD Genel Sekreterinin Konuşması **Hilal Ayoğlu** • TARD Başkanının Konuşması **Ali Fuat Erdem** • Plaket Takdimleri		
17.45-18.30	**AÇILIŞ KONFERANSI** Anestezi ve Sanat **Halil Tekiner** (Dünya Eczacılık Tarihi Birliği Başkanı)		
18.45-19.45		**SÖZLÜ SUNU OTURUMU - 6** **Oturum Başkanları** **Bayazıt Dikmen - Ferda Yılmaz İnal**	**SÖZLÜ SUNU OTURUMU - 7** **Oturum Başkanları** **Süheyla Ünver - İrfan Güngör**
		SÖZLÜ SUNU OTURUMU - 8 (SALON D) **Oturum Başkanları** **Gülay Erdoğan Kayhan - R. Dilek Okyay**	**SÖZLÜ SUNU OTURUMU - 9 (SALON E)** **Oturum Başkanları** **Hüseyin İlksen Toprak - Mehmet Gamlı**

29 Kasım 2024, Cuma

Saat	SALON - A	SALON - B	SALON - C
07.45-08.45	**SÖZLÜ SUNU OTURUMU - 10**	**SÖZLÜ SUNU OTURUMU - 11**	**SÖZLÜ SUNU OTURUMU - 12**
	Oturum Başkanları Dilek İçli - Şengül Özmert	Oturum Başkanları Mustafa Kotanoğlu-İlker Ö.Aycan	Oturum Başkanları Reyhan Arslantaş-Burcu Üstün
07.45-08.45	**POSTER TURU - 1 (Fuaye / E-Poster Alanı)**		
09.00-10.15	**PANEL - 7**	**PANEL - 8**	**PANEL - 9**
	Toraks Cerrahisi Anestezisinde Günceller	FOKUS POCUS	7 Plan A Blok x 7 Dakika: Rejyonal Anestezide Güncel Reçeteler
	Oturum Başkanları N.Mert Şentürk - Yusuf Ünal	Oturum Başkanları Remzi İşçimen - Seda Banu Akıncı	Oturum Başkanları Fatma Sarıcaoğlu - İrfan Güngör
	Toraks cerrahisinde sıvı yönetimi **Nüzhet Mert Şentürk** Göğüs cerrahisinde pulmoner ve kardiyoprotektif mekanik ventilasyon **Javier Garcia Fernandez** Havayolu cerrahisinde akış kontrollü ventilasyon ve jet ventilasyon **Ali Alagöz** Postoperatif analjezide gövde blokları **Başak Altıparmak**	Hemodinamik değerlendirmede **Hatem Soliman Aboumarie** Pediatrik anestezide **Berrin Işık** Yoğun bakımda **Funda Gök** Girişimsel uygulamalarda **Aycan Özdemirkan**	İnterskalen blok **Burak Eşkin** Aksiller blok **Mustafa Oğurlu** Erektör spina plan blok **Oğuz Gündoğdu** Rektus kılıf blok **Süheyla Karadağ Erkoç** Femoral blok **Orhan Binici** Adduktor kanal blok **Demet Laflı** Popliteal blok **Ufuk Demir**
10.15-10.30	**KAHVE ARASI & FİRMA ZİYARETLERİ**		
10.30-11.15	**UYDU SEMPOZYUMU-1**	**SÖZLÜ SUNU OTURUMU - 13**	**SÖZLÜ SUNU OTURUMU - 14**
	Moderatör Jülide Ergil	Oturum Başkanları Ender Sir - Suna Akın Takmaz	Oturum Başkanları Ceyda Özhan Çaparlar - Ahmet Beşir
	Geleceğe Akıllı Dokunuş **Ayça Taş Tuna** mindray healthcare within reach		
11.15-11.30	**KAHVE ARASI & FİRMA ZİYARETLERİ**		
11.30-12.15	**UYDU SEMPOZYUMU-2**	**UYDU SEMPOZYUMU-3**	**SÖZLÜ SUNU OTURUMU - 15**
	Moderatör Ali Fuat Erdem	Moderatör Mukadder Orhan Sungur	Oturum Başkanları Semra Karaman - Ali Ahıskalıoğlu
	Hedefe Yönelik Anestezide İdeal Seçim: Hibrit, Dengeli, TİVA **Zekeriyya Alanoğlu** PF POLİFARMA	EEG Monitorizasyonu: Anestezi Derinliği ve Ötesi **Alper Kararmaz** Masimo	**SÖZLÜ SUNU OTURUMU - 16 (SALON - E)** Oturum Başkanları Murat Haliloğlu - İsmail Demirel

29 Kasım 2024, Cuma

Saat	SALON - A	SALON - B	SALON - C
12.15-13.00	**YUVARLAK MASA - 1**	**PRO-CON - 1**	**KONFERANS - 1**
	Ameliyat öncesi açlık ve susuzluk	Hemodinaminin Değerlendirilmesinde Hangisini Kullanalım?	**Moderatör** **Mehmet Uyar**
	Moderatörler **Ali Fuat Erdem** (TARD Başkanı) **Daniela Filipescu** (WFSA Başkanı) **Wolfgang Buhre** (ESAIC Başkanı)	**Moderatör** **Pınar Zeyneloğlu**	Anestezistlerin yapay zeka ile evrilen dünyası **Mustafa Kemal Arslantaş**
	Ameliyat öncesi açlık ve susuzluk her ülkede büyük bir sorun mudur? **Federico Biolotta**	Ekokardiyografi **Hatem Soliman Aboumarie** Dinamik hemodinami monitörleri **Aslı Demir**	
13.00-14.00	**ÖĞLE YEMEĞİ ARASI**		
14.00-15.15	**PANEL - 10**	**PANEL - 11**	**PANEL - 12** PROF.DR. KUTAY AKPİR OTURUMU
	Anestezinin Kara Kutusu: Yaşlanan Sistemler-Geriatrik Hasta	Geleceğe Güvenle Giderken: EEG	Yoğun Bakımda Hassas Konular
	Oturum Başkanları **Neslihan Alkış - Başak C. Meço**	**Oturum Başkanları** **Özlem K. Dilmen - Alper Kararmaz**	**Oturum Başkanları** **Nahit Çakar - Necmettin Ünal**
	Preoperatif değerlendirmede gözden kaçanlar: Kırılganlık ve kognitif değerlendirme **Edoardo de Robertis** Dehidratasyon ve sıvı yönetimi **Florian Bubslers** Yaşlılarda güvenli anestezi bakımının sağlanması **Benedikt Preckel** Postoperatif bakımda gözümüzden kaçanlar-Kognitif bozukluklar **Finn Radtke**	Pediatrik hastada **Daren Hight** Geriatrik hastada **Matthias Kreuzer** Özellikli cerrahilerde **Özlem Korkmaz Dilmen** Yoğun bakımda **Pınar Zeyneloğlu**	 ARDS'de fenotipler ve tedavi yaklaşımları **Ferda Kahveci** ARDS'de PEEP titrasyonu **Mustafa Kemal Bayar** Weaningde yeni modlar **Kubilay Demirağ** Monitörizasyonda CO2 **Bülent Güçyetmez**
15.15-15.30	**KAHVE ARASI & FİRMA ZİYARETLERİ**		
15.30-16.15	**KONFERANS - 2**	**KONFERANS - 3**	**KONFERANS - 4**
	Moderatör **Özlem Sağır**	**Moderatör** **Dilek Memiş**	**Moderatör** **Zekeriyya Alanoğlu**
	Çevresel sürdürülebilirlik ve hasta güvenliği; Birbiriyle yarışan gündemler mi? **Wolfgang Buhre**	Non-kardiyak cerrahi sonrası myokardial hasarın postoperatif yönetimi **Maura Marcucci**	Marifet iltifata tabidir: İyi makale nasıl yazılır? **Alparslan Turan**
16.15-16.30	**KAHVE ARASI & FİRMA ZİYARETLERİ**		

29 Kasım 2024, Cuma

Saat	SALON - A	SALON - B	SALON - C
16.30-17.45	**PANEL - 13**	**PANEL - 14** BALKAN ANESTEZİ PLATFORMU	**YUVARLAK MASA - 2**
	Nöroanestezide Yeni Boyutlar	Obezite ve Sorunlar	Afetlerde Sağlık Bakanlığı ve TARD
	Oturum Başkanları **Zerrin Ö. Şatırlar - Yasemin Güneş**	**Oturum Başkanları** **Meral Kanbak - Onur Özlü**	**Oturum Başkanları** **Hasan Koçoğlu - Selim Turhanoğlu**
	Nörobilimin katkıları **Hatice Türe** Teknolojinin katkıları **Gözde İnan** Simülasyon yöntemleri **Mehmet Emin Aksoy** Bireyselleştirilmiş bakım **Başak Ceyda Meço**	Obez hastada intraoperatif ventilasyon **Emre Erbabacan** Obez çocuklarda robotik cerrahide anestezi yönetimi **Marijana Karisik** Morbid obez hastalarda uygun anestezik ilaç dozajı **Jasmina Smajic** Yoğun bakımda obez hasta **Mirjana Shosholcheva**	Sağlık Bakanlığının afetlerde hizmet organizasyonu **Eray Çınar** Afetlere hazır olmak için TARD tarafından yapılması gerekenler? **Kemalettin Koltka**
17.45-19.00		**SÖZLÜ SUNU OTURUMU - 17**	**YARIŞMA**
		Oturum Başkanları **Çetin Kaymak - Aynur Karayol Akın**	Deneysel Çalışma Sözlü Sunu Yarışması **Jüri Başkanı** **Zekeriyya Alanoğlu** **Jüri Üyeleri** **Nahit Çakar** **Necati Gökmen** **Berrin Işık** **Alparslan Kuş** **Nimet Şenoğlu** **Serkan Tulgar** **Hakkı Ünlügenç**
17.45-19.00	**POSTER TURU -2 (Fuaye / E-Poster Alanı)**		
19.00-20.00			**YUVARLAK MASA - 3**
			Geleceğin Yoğun Bakımında Anesteziyoloji ve Reanimasyon Uzmanı **Oturum Başkanları** **Ferda Kahveci - Nahit Çakar** **Konuşmacılar** **Ali Fuat Erdem** **Tuğhan Utku** **Jülide Ergil** **Zafer Çukurova** **Güldem Turan** **Bülent Güçyetmez** **Fethi Gül**
21.30	**KONSER**		
	Melihat Gülses ve Tanini Trio		

30 Kasım 2024, Cumartesi

Saat	SALON - A	SALON - B	SALON - C
07.45-08.45	**SÖZLÜ SUNU OTURUMU - 18**	**SÖZLÜ SUNU OTURUMU - 19**	**SÖZLÜ SUNU OTURUMU - 20**
	Oturum Başkanları M.Cavidan Arar - Mehmet Yılmaz	Oturum Başkanları Özgür Yağan - Mustafa Oğurlu	Oturum Başkanları Canan Balcı - Başak Altıparmak
07.45-08.45	**POSTER TURU -3 (Fuaye / E-Poster Alanı)**		
09.00-10.15	**PANEL-15** PROF.DR. SADİ SUN OTURUMU	**PANEL-16**	**PANEL-17**
	Pediatride Sıvı-Elektrolit ve Transfüzyon Yönetimi:Teoriden Pratiğe	Mottoyu Konuşma Zamanı: Geçmişten Geleceğe Güvenle	Karaciğer Transplantasyonunda Hasta Merkezli Perioperatif Bakım
	Oturum Başkanları Karamehmet Yıldız - Z.Serpil U. Özgen	Oturum Başkanları Ali Fuat Erdem - Jülide Ergil	Oturum Başkanları Nazım Doğan - Sevda Özkardeşler
	 Pediatride perioperatif sıvı tedavisi: Hangi sıvı? Ne kadar? **Dusica Simic** Sıvı yönetiminde monitörler ne anlatır? **Koray Erbüyün** Sıvı yönetiminde baz-excess ve laktatın yeri **Filiz Üzümcügil** Pediatrik transfüzyon kılavuzlarının önerileri **İlkben Günüşen**	Perioperatif bozulmayı erken tanıma, hızlı müdahale: Hasta kurtarma sistemleri **Argyro Zoumpruoli** Anestezide teknolojik vizyonun güvenliğe etkisi **Maria Wittmann** Anestezide çalışan güvenliğinin optimizasyonu için öneriler **Hilal Ayoğlu** SAFEST Projesi **Danial Arnal**	Karaciğer naklinde monitörizasyon hedefleri **Sezgin Ulukaya** Karaciğer naklinde vazokonstrüktörler **Yasemin Burcu Üstün** Hasta merkezli perioperatif kan transfüzyonu **Reyhan Arslantaş** Karaciğer transplantasyonunda asit-baz yönetimi **Hüseyin İlksen Toprak**
10.15-10.30	**KAHVE ARASI & FİRMA ZİYARETLERİ**		
10.30-11.15	**UYDU SEMPOZYUMU-4**	**SÖZLÜ SUNU OTURUMU - 21**	**SÖZLÜ SUNU OTURUMU - 22**
	Moderatör Hülya Bilgin	Oturum Başkanları Tülay Şahin - Selcan Akesen	Oturum Başkanları Serap Karacalar - Ali Alagöz
	Fresenius Kabi Agilia SP TIVA TCI **Florian Bubser** Anestezide (İşlenmiş) EEG Monitörizasyonu **Matthias Kreuzer** GST		
11.15-11.30	**KAHVE ARASI & FİRMA ZİYARETLERİ**		
11.30-12.15	**UYDU SEMPOZYUMU - 5**	**SÖZLÜ SUNU OTURUMU - 23**	**SÖZLÜ SUNU OTURUMU - 24**
	Moderatör Neslihan Alkış	Oturum Başkanları Mesut Erbaş - Helin Şahintürk	Oturum Başkanları Hülya Başar - Bahar Aydın
	Anestezide Yeni teknolojiler; SPI, Adequacy of Anesthesia **Zerrin Özköse Şatırlar** PROMEDIS		

30 Kasım 2024, Cumartesi

Saat	SALON - A	SALON - B	SALON - C
12.15-13.00	**KONFERANS - 5**	**KONFERANS - 6**	**PRO-CON - 2**
	Moderatör **Jülide Ergil**	**Moderatör** **Tülay Şahin**	Yatak Başı Hedefe Yönelik USG (POCUS): "To be or not to be"
	Yorgunlukla mücadele projesi **Nancy Redfern**	Obstetrik anestezi yönetimi ve obstetrik anestezi bölümlerinin optimizasyonu **Nuala Lucas**	**Moderatör** **Hasan Murat Gündüz** Güvenilir **Funda Gök** Yanıltabilir **Alper Kılıçaslan**
13.00-14.00	**ÖĞLE YEMEĞİ ARASI**		
14.00-15.15	**PANEL-18**	**PANEL-19**	**PANEL-20**
	Rejyonal Anestezi 2.0: Kadavra Anatomisinden İleri Blok Tekniklerine	Perioperatif Kan Yönetimi	TEE ile Fark Yarat..
	Oturum Başkanları **Yavuz Gürkan - Ali Ahıskalıoğlu**	**Oturum Başkanları** **Berrin Günaydın - Hilal Ayoğlu**	**Moderatörler** **Ayşegül Özgök - Kazım Karaaslan**
	Kadavra anatomisi ve klinik uygulama arasında köprü kurmak: Bölgesel anesteziye dair içgörüler **Sandeep Madhusudan Diwan** Umut vadeden yeni bloklar **Serkan Tulgar** Kalça ve diz cerrahisinde motor koruyucu bloklar **Ahmet Murat Yayık** Omuz cerrahisinde motor koruyucu bloklar **Gözen Öksüz**	Hasta Kan Yönetimi. DSÖ ve WFSA'dan eylem çağrısı **Daniela Filipescu** Perioperatif kan transfüzyonu **Fatma Kavak Akelma** Adjuvan tedaviler **Fevzi Toraman** Faktör VIII: Travmada hemostaz ve trombozun dinamik modülatörü **Mediha Türktan**	LVAD sonrası RV fonksiyonunu öngörme **Türkan Kudsioğlu** Kapak replasmanı veya onarımında kullanımının cerrahi karara etkisi **Yusuf Ünal** Minimal invazif kardiyak cerrahide kullanım **Ümit Karadeniz** KVC anestezisi dışında intraoperatif kullanım **Dilek Ünal**
15.15-15.30	**KAHVE ARASI & FİRMA ZİYARETLERİ**		
15.30-16.45	**PANEL - 21**	**PANEL - 22** ATAIB OTURUMU	**YUVARLAK MASA - 4**
	Obstetride Kriz Yönetimi	Baskıdan Yeni Çıkanlar...	Türkiye'de Anestezi Asistanı Olmak
	Oturum Başkanları **Hakkı Ünlügenç - Semra Karaman**	**Oturum Başkanları** **Suna Gören - Mark Coburn**	**Moderatörler** **Hüseyin Öz - Ömer Kurtipek**
	Herediter anjioödemli gebe **Namık Nebi Özcan** Obstetride perioperatif kardiyak arrest **Nuala Lucas** Pulmoner hipertansif gebe **Nilay Taş** Peripartum kanamalı ileri yaşlı gebe **Sevgi Kesici**	Havayolu yönetimi **Gregor Massoth** Deliryum yönetimi **Maria Wittmann** Geriatrik anestezi **Mark Coburn** Hasta güvenliği **Benedikt Preckel**	Artılar ve eksiler, bir de endişeler.... **Miraç Özkal Yalın** Kaçırılan fırsatlar: 1. Yurtdışı değişim programları **Yasin Tire** 2. Kurs, modül, kongre katılımları **Berk Akyüz** Eğitimin standardizasyonu için TARD önerileri **Mukadder Orhan Sungur**

30 Kasım 2024, Cumartesi

Saat	SALON - A	SALON - B	SALON - C
16.45-17.00	KAHVE ARASI & FİRMA ZİYARETLERİ		
17.00-18.15	**PANEL-23**	**PANEL - 24** EBA OTURUMU	**SÖZLÜ SUNU OTURUMU - 25**
	Travmada Özellikli Olgular	EBA ile Gelecekte Güvenle	**Oturum Başkanları** Öznur Şen - Havva Koçyiğit
	Oturum Başkanları Zekeriyya Alanoğlu - Kudret Doğru	**Oturum Başkanı** Olegs Sabelnikovs	
	Gebe **Volkan Baytaş** Pediatrik multitravma **Gregor Massoth** Geriatrik hastada kafa travması **Zekeriyya Alanoğlu** Yanık - Antikoagülan ilaç kullanan travma hastası **Özlem Sezen**	Hasta güvenliği - her zaman yenilenenler ve yeni başarılar **David Whitaker** Avrupa eğitim gereksiniminden mesleki gelişim modülüne- anestezistler için yapı taşları **Sibylle Langenecker** İş gücü, çalışma koşulları, anesteziyolojide refah - zorluklar ve fırsatlar **Ioana Grigoras** EBA ulusal toplumlarla nasıl bağlantılıdır ve EBA politikaları ulusal düzeyde nasıl uygulanmaktadır? **Neslihan Alkış**	
18.15-19.30		**SÖZLÜ SUNU OTURUMU - 26**	**YARIŞMA**
		Oturum Başkanları Filiz Üzümcügil - İlkben Günüşen	Klinik Çalışma Sözlü Sunu Yarışması
			Jüri Başkanı Alparslan Turan **Jüri Üyeleri** Neslihan Alkış Ayşe Gülbin Arıcı Hülya Bilgin Yavuz Gürkan Ömer Kurtipek Mukadder Orhan Sungur Mehmet Uyar
18.15-19.30	POSTER TURU -4 (Fuaye / E-Poster Alanı)		
21:30	**KONSER**		
	Necati ve Saykolar		

1 Aralık 2024, Pazar

Saat	SALON - A	SALON - B	SALON - C
07.45-08.45	**SÖZLÜ SUNU OTURUMU - 27**	**SÖZLÜ SUNU OTURUMU - 28**	**SÖZLÜ SUNU OTURUMU - 29**
	Oturum Başkanları Ülkü Özgül - Sadık Özmen	Oturum Başkanları Müge Arıkan - Yasin Tire	Oturum Başkanları Alper Kılıçaslan - Nurettin Yüzkat
08.30-09.45	**PANEL - 25**	**PANEL - 26**	**PANEL - 27**
	Yoğun Bakımda KPR	Palyatif Bakıma Dair Sorunlar/ Sorular...	Güvenli Rejyonal Anestezi
	Oturum Başkanları Şule Akın - Oktay Demirkıran	Oturum Başkanları Nurten İnan - Dilek Özcengiz	Oturum Başkanları Alpaslan Kuş - Selcan Akesen
	YBÜ'de e-KPR **Nurcan Doruk** KPR'da EKO tartışmaları **Gönül Tezcan Keleş** YBÜ'de mekanik destek cihazı olan hastalarda KPR **Yeşim Andıran Şenaylı** Ekstrakorporeal KPR sonrası organ donasyonu **Bahar Kuvaki Balkan**	Yoğun bakımda palyatif bakım. Nereye kadar? **Birgül Büyükkıdan** Yaşamın sonunda ağrı kontrolü için rejyonal anestezi yapalım mı? **Sacit Güleç** Nütrisyon destekleri bası yaralarında ne kadar faydalı? **İnci Kara** Deliryum; ya gözden kaçarsa? **Yakup Tomak**	Bir rejyonal anestezistin araç kiti: İğneler, kataterler, ağrı pompaları **Mürsel Ekinci** Adjuvanlar periferik sinir blok süresini uzatır mı? İllüzyon mu gerçek mi? **Ülkü Özgül** Nasıl uyguluyorum? Perinöral kataterler ve multimodal analjezideki yeri **Serdar Yeşiltaş** Plazma lokal anestezik düzeyi - Analjezik, anestezik ya da toksik? **Havva Kocayiğit**
09.45-10.00	**KAHVE ARASI & FİRMA ZİYARETLERİ**		
10.00-11.15	**PANEL - 28**	**PANEL - 29**	**PANEL - 30**
	Pediatrik Olgularda Zor Hava Yolu - Gece Yarısı Kabusu	Günübirlik Ama Zor Olgular	Yoğun Bakımda Fine Dining: Bireyselleştirilmiş Nütrisyon
	Oturum Başkanları Özlem Selvi Can - Dilek İçli	Oturum Başkanları Leyla İyilikçi - Simay S. Karaduman	Oturum Başkanları Çetin Kaymak - Yavuz Demiraran
	Yabancı cisim aspire eden tok çocuk **Sibel Oba** Tonsil kanamasıyla gelen çocuk **Gamze Küçükosman** Zor havayolu beklenen sendromik çocuk **Gülbin Töre Altun** Anterior mediastinal kitlesi olan çocuk **Esra Çalışkan**	OSAS tanılı çocuk hasta **R. Dilek Okyay** Sedasyon altında dental girişim planlanan komorbiditeleri olan çocuk hasta **Seher Orbay Yaşlı** Madde bağımlılığı olan hasta **Savaş Altınsoy** Kronik renal yetmezliği olan hasta **İlker Öngüç Aycan** Ağır kalp yetmezliği olan yaşlı hasta **Mehmet Selçuk Uluer**	Nütrisyonda monitörizasyon **Ferda Yılmaz İnal** Sarkopenik obez hastanın nütrisyonel yönetimi **Jale Bengi Çelik** Geriatrik malnütrisyonlu hasta **Helin Şahintürk** Mikronütrisyonda güncellemeler **Murat Haliloğlu**
11.15-12.00	**KAPANIŞ ve ÖDÜL TÖRENİ**		

TARK 2024

Türk Anesteziyoloji ve Reanimasyon Derneği

58. Ulusal Kongresi

KLİNİK ÇALIŞMA SÖZLÜ SUNU YARIŞMASI

TARK 2024
Türk Anesteziyoloji ve Reanimasyon Derneği
58. Ulusal Kongresi
28 Kasım - 1 Aralık 2024
Kaya Palazzo Otel ve Kongre Merkezi / ANTALYA

KY-001

Onkolojik Meme Cerrahisi Hastalarında Postoperatif Multimodal Opioidsiz Analjezi Stratejisi Amacıyla Modifiye Pektoral Sinir ve Erektör Spina Plan Bloklarının Analjezik Etkinliğinin Karşılaştırılması

Buket Aslan[1], Osman Ekinci[1], Yasemin Çakır[1]

[1]Sağlık Bilimleri Üniversitesi, Haydarpaşa Numune Eğitim ve Araştırma Hastanesi, İstanbul

Giriş / Amaç: Meme kanseri cerrahisinde postoperatif multimodal analjezi yönetimi önemli bir araştırma konusu olup son yıllarda periferik bloklar ön plana çıkmaktadır. Çalışmamızda preemptif uygulanan PECS-II(Modifiye Pektoral Sinir) ve ESP(Erektör Spina Plan) bloklarının onkolojik meme cerrahisinde postoperatif analjezik etkilerini karşılaştırmayı amaçladık.

Gereç ve Yöntem: Unilateral elektif meme cerrahisi planlanan, 18-80 yaş aralığında, ASA(American Society of Anesthesiologists) riski I-III olan 70 hasta dahil edildi.Dışlamalar ve takipten çıkanlar sonrasında 62 hasta analiz edildi.Bloklar preoperatif standart ASA monitörizasyonu altında steril şartlarda, ultrasonografi lineer prob ile 22 gauge periferik blok iğnesi kullanılarak in-plane teknikle ve hidrodiseksiyon doğrulamasıyla uygulandı. ESPB grubunda(n=31) yüzüstü pozisyonda T3 seviyesinden rhomboideus major ile erektör spina kası arasındaki interfasyal düzleme 30 mL %0,25 bupivakain enjekte edildi. PECS-II grubunda(n=31) sırtüstü pozisyonda pektoralis minörle serratus anterior kası arasındaki fasyal düzleme 20 mL, iğne cilde doğru çekilerek pektoral kaslar arasına 10 mL %0.25 bupivakain enjeksiyonu uygulandı. Blok işlemi ardından rutin genel anestezi altında cerrahi uygulandı. Hastaların demografik verileri, ASA skorları, postoperatif NRS(Numeric Rating Scale) ve hemodinamik parametreleri(0, 30.dk,1-6-12-24. saatlerde),analjezik doz ve saatleri, bulantı-kusma durumu, memnuniyet anketi kaydedildi.

Bulgular: Demografik veriler, ASA skorları, cerrahi tipi ve anestezi süresi gruplar arasında homojen dağılmıştır (p>0,05) (Tablo 1). Postoperatif 24 saatteki toplam parasetamol dozları ve tüm saatlerde NRS skorları arasında anlamlı fark bulunmamıştır (p>0,05) (Grafik 1,Tablo 2). İlk analjezik talebi zamanında ve hasta memnuniyetinde gruplar arasında anlamlı fark bulunmamıştır(p>0,05). İki grupta komplikasyon izlenmemiştir.

Tablo 1

	ESPB	PECS-II	P değeri
Yaş(yıl)	50,1±11,5	53,5±12	0,613
Boy(cm)	160,2±6,6	161,4±6,9	0,360
Kilo(kg)	72,7±12,3	67,2±10,9	0,160
BKI(kg/m^2)	28,4±4,8	25,8±4,2	0,116
ASA skorları(I/II/III)	1/25/5	2/24/5	0,838
Anestezi Süresi(dk)	120,2±37	130,8±36,4	0,376

Demografik verilerin gruplara dağılımı

Grafik 1

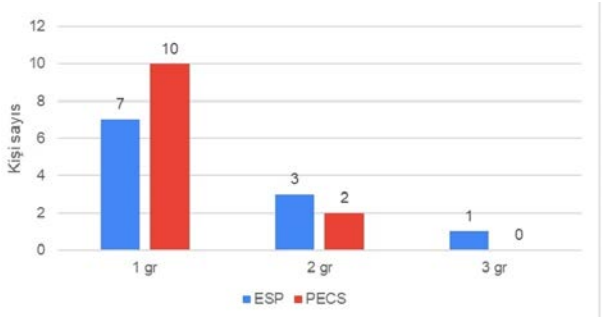

24 saat sonunda kullanılan toplam parasetamol dozu(gr)

Tablo 2

	ESPB	PECS-II	P değeri
0. Dakika NRS	1,61±1.4	1,90±1.4	0,408
30. Dakika NRS	1,97±1,7	2,13±1	0,488
1. Saat NRS	2,16±1,6	2,13±1,1	0,596
6. Saat NRS	1,42±1,2	1,81±1,3	0,282
12. Saat NRS	1,1±1,2	1,55±1,3	0,176
24. Saat NRS	1,1±1	1,1±1	0,859

NRS (Numeric Rating Scale) değerlerinin iki grup arasında karşılaştırılması

Tartışma / Sonuç: Modifiye Radikal Mastektomi cerrahisinde PECS-II ve ESP bloklarını karşılaştıran çalışmalarda farklı sonuçlar izlenmektedir. Çalışmaların yöntemleri incelendiğinde farkın ESP bloğunda kullanılan volüm olduğu görülmektedir. ESPB için 20 ml volüm kullanan çalışmalarda PECS-II lehine anlamlı fark bulunmuş[2,3]. İki blok için eşit volüm kullanan çalışmalarda ESPB lehine anlamlı fark bildirilmiş[4,5]. Çalışmamızda gruplar arasında anlamlı fark bulunmamasının nedeninin cerrahi tipinin farklılığı ve kullanılan volümle ilgili olduğunu düşünmekteyiz. Onkolojik meme cerrahisi hastalarında ESP ve PECS-II bloklarının ikisi de postoperatif analjezi amacıyla kolay uygulanabilir, güvenilir tekniklerdir.

Anahtar Kelimeler: Meme cerrahisi, Erektör spina plan bloğu, Postoperatif analjezi, Pektoral sinir bloğu

Kaynakça

1. [1]Jacobs, A., Lemoine, A., Joshi, G. P., Van de Velde, M., Bonnet, F., & PROSPECT Working Group collaborators# (2020). PROSPECT guideline for oncological breast surgery: a systematic review and procedure-specific postoperative pain management recommendations. Anaesthesia, 75(5), 664–673. https://doi.org/10.1111/anae.14964
2. [2] Altıparmak B, Korkmaz Toker M, Uysal Aİ, Turan M, Gümüş Demirbilek S. Comparison of the effects of modified pectoral nerve block and erector spinae plane block on postoperative opioid consumption and pain scores of patients after radical mastectomy surgery: A prospective, randomized, controlled trial. J Clin Anesth. 2019 May;54:61-65. doi:10.1016/j.jclinane.2018.10.040. Epub 2018 Nov 3. PMID: 30396100.
3. [3] Gad M, Abdelwahab K, Abdallah A, Abdelkhalek M, M. Ultrasound-Guided Erector Spinae Plane Block Compared to Modified Pectoral Plane Block for Modified Radical Mastectomy Operations. Anesth Essays Res. 2019 Apr-Jun;13(2):334-339. doi:10.4103/aer.AER_77_19. PMID: 31198256; PMCID: PMC6545931.
4. [4] Bhavani V, Dhanger S, Gupta N, Raajesh IJ, Pandian S.Comparison of the Efficacy of Ultrasound-guided Pectoral versus Erector Spinae Plane Blocks for Postoperative Analgesia in Patients undergoing Modified Radical Mastectomy: A Randomised Controlled TrialJ Clin of Diagn Res.2022; 16(8):UC05-UC08. https://www.doi.org/10.7860/JCDR/2022/55835/16686
5. [5] Mahajan S , Pathania A A , Khanoria R , Erector spinae plane block OR modified pectoralis block for postoperative analgesia after modified radical mastectomy: Which is better ???. Indian J Clin Anaesth 2020;7(3):496-501

TARK 2024
Türk Anesteziyoloji ve Reanimasyon Derneği
58. Ulusal Kongresi
28 Kasım - 1 Aralık 2024
Kaya Palazzo Otel ve Kongre Merkezi / ANTALYA

KY-002

Total Kalça Protezi Cerrahisinde Peng Bloğu Ve Lomber Erektör Spina Plan Bloğunun Postoperatif Analjezi Etkinliği: Prospektif Randomize Çalışma

Beyza Betül Özkurt[1], Beliz Bilgili[1]

[1]Marmara Üniversitesi Tıp Fakültesi

Giriş / Amaç: Total kalça protezi cerrahisinde multimodal analjezi etkin postoperatif ağrı kontrolü sağlayarak hasta memnuniyeti, erken mobilizasyon ve hastane yatış süresine olumlu etki etmektedir. Multimodal analjezide farklı periferik blokların postoperatif opioid tüketimini azalttığı gösterilmiştir(1,2). Çalışmamızın hipotezi perikapsüler sinir bloğu (PENG) ile lomber erektör spina plan bloğunun (L-ESPB) kombine uygulanmasının tek başına uygulanmalarından daha etkin olduğudur. Birincil sonlanım noktası postoperatif 24 saat total morfin tüketimi, ikincil sonlanım noktaları NRS skoru (Numeric Rating Scale) ve kurtarıcı analjezik ihtiyacıdır.

Gereç ve Yöntem: ASA (American Society of Anesthesiology) skoru 1-3 olan 72 hasta çalışmaya katıldı. 6 hasta çalışma dışı bırakıldı. 66 hasta çalışmaya dahil edilerek PENG, L-ESPB ve PENG+L-ESPB olmak üzere 3 gruba randomize edildi (random.org). Spinal anestezi sonrası, opere olacak tarafa PENG grubunda 20 ml %0,25 bupivakain, L-ESPB grubunda 40 ml %0,25 bupivakain, PENG+L-ESPB grubunda ise 20 ml+40 ml %0,25 bupivakain uygulandı. Postoperatif ağrı kontrolü için intravenöz (i.v.) 1mg/ml morfin içeren hasta kontrollü analjezi (HKA), parasetamol 4x1 gr i.v. ve NRS>4 olduğunda kurtarma analjezisi olarak tramadol 1,5 mg/kg i.v. uygulandı. 2,6,12,24,36 ve 48. saatlerdeki morfin tüketimleri, NRS skoru, kurtarıcı analjezik ihtiyacı takip edildi.

Bulgular: NRS skorları, 2, 6, 12, 24, 36 ve 48. saatte gruplar arasında benzer olup, tüm ölçüm zamanlarında NRS<4 kaydedildi (p>0,05). Total 24 saatlik morfin tüketimi (mg) L-ESPB grubunda 17.32±12.99, PENG grubunda 14.32±9.66, L-ESPB+PENG grubunda 13.77±8.61 bulundu, gruplar arası benzerdi (p=0.8). Tüm zaman aralıklarında gruplar arası morfin tüketimi benzerdi (p>0,05). L-ESPB grubunda 24-36.saat morfin tüketimi 0-2.saat (p=0.03, ortalama fark:-4.77; %95 güven aralığı (-10.02, 0.47)) ve 6-12.saat (p=0.035, ortalama fark:-5.14 %95 güven aralığı (-10.31, 0.04)) morfin tüketimlerine göre anlamlı yüksekti. Kurtarıcı analjezik ihtiyacı tüm zaman aralıklarında gruplar arasında benzerdi.

Tartışma / Sonuç: PENG ve L-ESPB blokları kalça cerrahisi geçiren hastalarda etkin postoperatif analjezi sağlamıştır. PENG ve L-ESBP bloklarının kombine edilmesi blokların tek başına uygulanmasına üstünlük sağlamamıştır.

Anahtar Kelimeler: perikapsüler sinir blok, lomber erektör spina plan blok, opioid, postoperatif analjezi

Kaynakça

1. Anger, M., Valovska, T., Beloeil, H., Lirk, P., Joshi, G. P., … Van de Velde, M. (2021). *PROSPECT guideline for total hip arthroplasty: a systematic review and procedure-specific postoperative pain management recommendations. Anaesthesia, 76(8), 1082–1097.*doi:10.1111/anae.15498

2. She C, Liu H. The efficacy of pericapsular nerve group block for reducing pain and opioid consumption after total hip arthroplasty: a systematic review and meta-analysis. J Orthop Surg Res. 2024 Apr 8;19(1):229. doi: 10.1186/s13018-024-04707-x. PMID: 38584259; PMCID: PMC11000340.

TARK 2024
Türk Anesteziyoloji ve Reanimasyon Derneği
58. Ulusal Kongresi
28 Kasım - 1 Aralık 2024
Kaya Palazzo Otel ve Kongre Merkezi / ANTALYA

KY-003

Meme Kanseri Hastalarında Postoperatif Analjezi Amacıyla Yapılan Erektör Spina Plan Bloğu ve Buna Eklenmiş Pektoralis Sinir Bloğunun Etkinliğinin Karşılaştırılması

Damla Azat[1], Ayhan Şahin[1], Onur Baran[1], Ahmet Gültekin[1], Kağan Berkay Öner[1], Cavidan Arar[1]

[1]Namık Kemal Üniversitesiversitesi Tıp Fakültesi Anesteziyoloji ve Reanimasyon A.B.D

Giriş / Amaç: Meme cerrahisinden sonra kadın hastaların %40'ında postoperatif, %25-60 kalıcı ağrının geliştiği belirtilmiştir (1). Perioperatif ağrı düzeyi, kalıcı ağrının en büyük belirleyicilerindendir (2). Meme cer-rahisinde rejyonel yöntemler; torakal epidural analjezi (TEA), torakal paravertebral blok (TPVB), in-terkostal sinir blokajı, interskalen blok, pektoralis sinir bloğu (PECS), erektör spina plan (ESP) bloğu sayılabilir (3,4). Çalışmamızda meme kanseri hastalarında ESP bloğuna eklenen PECS bloğunun, pos-toperatif ağrı skorları, opioid tüketimi, opioid kullanımına bağlı yan etkiler açısından tek başına ESP bloğuna karşı etkinliğinin araştırılması amaçlanmıştır

ESP BLOK

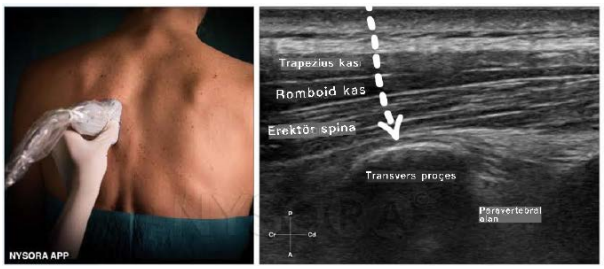

ESP Blok Uygulaması

PECS BLOK



PECS Blok Uygulaması

Gereç ve Yöntem: 18-75 yaş aralığında ve meme kanseri tanılı hastalar dahil edildi. Hematolojik malignensisi olanlar, gebelik veya lohusalık döneminde olan, blok bölgesinde aktif enfeksiyon olanlar, koagülopatisi olan-lar, ciddi organ yetmezliği bulunan, lokal anestezik alerjisi bulunan ve bilateral mastektomi cerrahisi yapılacak olan hastalar çalışma dışı bırakıldı. Hastalar randomize olarak ESP bloğu (Grup E, n=25) ve ESP blokla beraber PECS (Grup EP, n=25) uygulananlar olmak üzere iki gruba ayrıldı. Grup E'ye ultrasonografi eşliğinde ESP bloğu 20 mL %0.25 Bupivakain ile T4 vertebra seviyesinden yapıldı. Grup EP'ye ise ESP bloğu sonrasında, 20 mL %0.25 Bupivakain ile PECS 1 ve PECS 2 bloğu uygulandı. Postoperatif dönemde de tramadol ile hasta kontrollü analjezi (HKA) uygulandı. Hastaların postoperatif bakım ünitesinde, 30. dakika, ve serviste 1, 2, 4, 8, 12 ve 24. saatlerdeki VAS skorları bakıldı. HKA ile tramadol bolus dozu miktarı, infüzyon toplam dozu kaydedildi. Kurtarma analjezisi olarak parasetamol kullanıldı. Opioid kullanımına bağlı yan etkilerin olup olmadığı bakıldı.

Bulgular: Grup EP'de; VAS skorları, postoperatif 24 saatlik tramadol tüketimi, opioid kullanımına bağlı gelişen yan etkiler ve ek analjezi gereksinimi Grup E'ye göre istatiksel anlamlı şekilde daha düşük bulundu. Çalışmamızda ultrasonografi eşliğinde uygulanan ESP bloğuna eklenmiş PECS bloğunun meme kanseri cerrahisi yapılan hastalarda postoperatif akut ağrı üzerine etkili bir analjezi sağladığı gösterilmiştir.

ESPB VAS

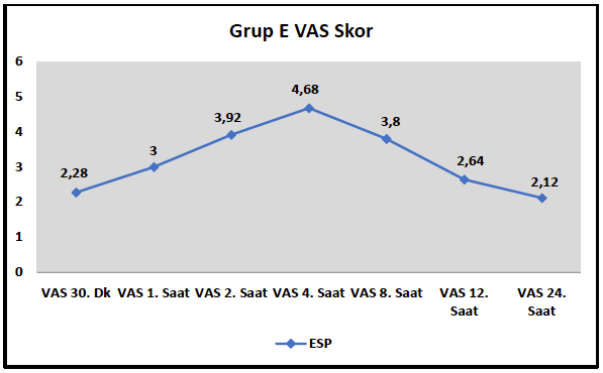

ESP Blok Grubu Vas Skorları

ESPB + PECS VAS

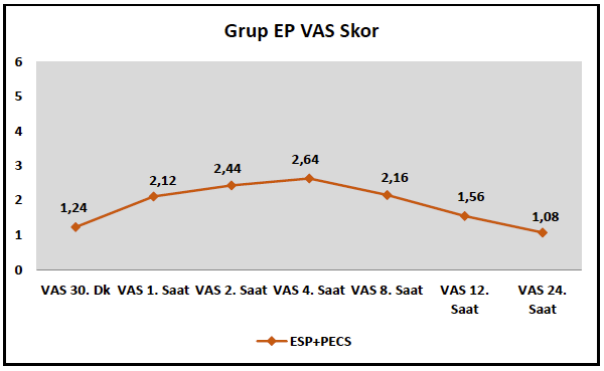

ESP Blok + PECS Blok Grubu Vas Skorları

PCA TÜKETİMİ

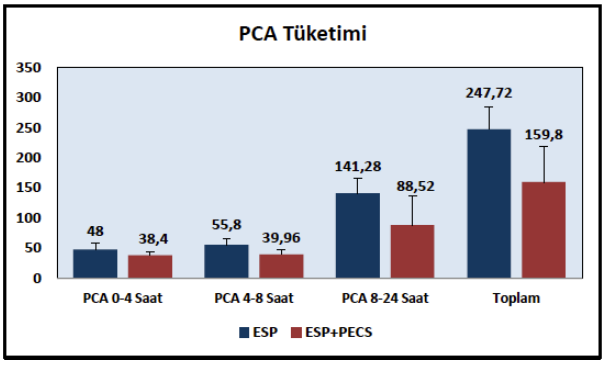

Gruplara Göre Saatler İçinde PCA Tüketimi

VAS skoru takipleri

	GRUP E (n=25)	GRUP EP (n=25)	p
VAS 30. Dk	2 (1-3)	1 (0-3)	a0,001**
VAS 2. Saat	4 (2-6)	2 (1-4)	a0,001**
VAS 4. Saat	5 (2-6)	3 (1-4)	a0,001**
VAS 8. Saat	3 (2-6)	2 (1-3)	a0,001**
VAS 12. Saat	3 (2-4)	1 (1-3)	a0,001**
VAS 24. Saat	2 (1-3)	1 (0-2)	a0,001**

aStudent-T Test, bRepeated Measure Test, cPaired Samples Test *p<0,05; **p<0,01. VAS: Vizüel Analog Skala

Her iki grubun PCA toplam tüketim miktarı

	Grup E (n=25)	Grup EP (n=25)	p
PCA 0-4 Saat	51 (36-66)	36 (36-51)	d0,001**
PCA 4-8 Saat	51 (36-66)	36 (30-66)	d0,001**
PCA 8-24 Saat	144 (72-174)	90 (8-144)	d0,001**
Toplam PCA dozu	246 (144-300)	153 (66-246)	d0,001**

dMann-Whitney U Test, *p<0,05; **p<0,01. PCA: Patient Controlled Analgesia

Ek analjezik gereksinimi olarak intravenöz parasetamol tüketim miktarı

		Grup E (n=25)	Grup EP (n=25)	p
Parasetamol tüketimi 0-4 Saat	var	4 (16,0)	1 (4,0)	e0,157
Parasetamol tüketimi 0-4 Saat	yok	21 (84,0)	24 (96,0)	e0,157
Parasetamol tüketimi 4-8 Saat	var	13 (52,0)	2 (8,0)	e0,001**
Parasetamol tüketimi 4-8 Saat	yok	12 (48,0)	23 (92,0)	e0,001**
Parasetamol tüketimi 8-24 Saat	var	3 (12,0)	0 (0,0)	e0,074
Parasetamol tüketimi 8-24 Saat	yok	22 (88,0)	25 (100)	e0,074
Parasetamol tüketimi Toplam	1gr	8 (32,0)	2 (8,0)	f0,001**
Parasetamol tüketimi Toplam	2gr	6 (24,0)	0 (0,0)	f0,001**
Parasetamol tüketimi Toplam	yok	6 (24,0)	0 (0,0)	f0,001**

ePearson Chi-Square Test, fFisher Freeman Halton Test *p<0,05; **p<0,01.

Tartışma / Sonuç: Meme kanseri vakalarında postoperatif analjezi için ESP ve PECS uygulamasının birlikte yapılmasının daha anlamlı etkileri olduğu düşüncesindeyiz.

Anahtar Kelimeler: Erektör Spina Plan Bloğu, Pektoralis Sinir Bloğu, Rejyonal Anestezi, Meme Kanseri, Postoperatif Analjezi

Kaynakça

1. Cheng GS, Ilfeld BM. An Evidence-Based Review of the Efficacy of Perioperative Analgesic Techniques for Breast Cancer-Related Surgery. Pain Med. 2017 Jul 1;18(7):1344–65
2. Woodworth GE, Ivie RMJ, Nelson SM, Walker CM, Maniker RB. Perioperative Breast Analgesia: A Qualitative Review of Anatomy and Regional Techniques. Reg Anesth Pain Med. 2017 Sep 1;42(5):609–31.
3. Schnabel A, Reichl SU, Kranke P, Pogatzki-Zahn EM, Zahn PK. Efficacy and safety of paravertebral blocks in breast surgery: A meta-analysis of randomized controlled trials. Br J Anaesth. 2010;105(6):842–52.
4. Kundra P, Varadharajan R, Yuvaraj K, Vinayagam S. Comparison of paravertebral and interpleural block in patients undergoing modified radical mastectomy. J Anaesthesiol Clin Pharmacol. 2013 Oct;29(4):459.

TARK 2024
Türk Anesteziyoloji ve Reanimasyon Derneği
58. Ulusal Kongresi
28 Kasım - 1 Aralık 2024
Kaya Palazzo Otel ve Kongre Merkezi / ANTALYA

KY-004

Jinekolojik Laparoskopik Cerrahi Uygulanan Hastalarda Oblik Subkostal Transversus Abdominis Plan Bloğu ve Transmuskuler Quadratus Lumborum Bloğunun Postoperatif Analjezi Ve Derlenme Kalitesi Üzerine Etkilerinin Karşılaştırılması

Kübra Cebeci[1], Selcan Akesen[2], Seda Cansabuncu[2], Alp Gurbet[2], Gürkan Uncu[3]

[1]Sağlık Bilimleri Üniversitesi İstanbul Başakşehir Çam ve Sakura Şehir Hastanesi Anesteziyoloji ve Reanimasyon Anabilim Dalı
[2]Bursa Uludağ Üniversitesi Tıp Fakültesi Anesteziyoloji ve Reanimasyon Anabilim Dalı
[3]Bursa Uludağ Üniversitesi Tıp Fakültesi Kadın Hastalıkları ve Doğum Anabilim Dalı

Giriş / Amaç: Jinekolojik laparoskopik cerrahilerde;trokar insizyonları,pnömoperiteneum ve batın ön duvarının gerilmesi postoperatif ağrıya neden olabilir(1).Ağrının yetersiz kontrolü iyileşmeyi geciktirerek komplikasyon riskini artırabilir(2,3).Çalışmamızda,jinekolojik laparoskopik cerrahi uygulanan hastalarda,Oblik Subkostal Transversus Abdominis Plan(OSTAP) bloğu ve Transmuskuler Quadratus Lumborum(TQL) bloğunun postoperatif analjezi ve derlenme kalitesi üzerine etkilerini karşılaştırdık.Hipotezimiz,jinekolojik laparoskopik cerrahilerde TQL bloğun OSTAP bloğa göre daha etkin analjezi sağlayarak analjezik ihtiyacını azaltacağıdır.

Gereç ve Yöntem: Prospektif tasarlanan çalışmaya, etik kurul onayı sonrası, sözlü ve yazılı onamları alınan,18-65 yaş arası, ASA (American Society of Anesthesiologist) sınıflaması I-III, vücut kitle indeksi 18-25 kg/m2 ve 3-4 trokar kullanılarak cerrahi süresi 45-120dk olan 73 hasta alındı. Hastaların demografik verileri, cerrahi prosedürler, preoperatif QoR-15(Quality of Recovery) skorları kaydedildi. Hastalar OSTAP(n=36) ve TQL grup(n=37) olarak iki gruba randomize edildi(Şekil-1). Anestezi indüksiyonundan önce iv 0,02 mg/kg midazolam ile premedikasyon sonrası 20 ml %0,25 bupivakain ile bilateral blok uygulandı. Tüm hastalara cerrahi insizyon öncesi 1gr iv parasetamol, 20mg iv tenoksikam; cerrahi sonlanmadan 30dk önce 10mg iv metoklopromid uygulandı. Postoperatif dönemde Vizüel Analog Skala (VAS) skoru≥4 ise 4x500 mg parasetamol, uygulamadan 30 dk sonra VAS≥4 ise kurtarıcı analjezik olarak 1mg/kg tramadol uygulandı .Postoperatif 0.dk,30.dk ve 1.,2.,6.,12.,18.,24. saatte ve taburculuk öncesi istirahatte ve hareketle VAS skorları, postoperatif 24 saat içindeki parasetamol ve tramadol kullanımları, ilk analjezik gereksinim zamanları, bulantı-kusma, mobilizasyon ve taburculuk zamanları, postoperatif 24.saat QoR-15 skorları, hasta-cerrah memnuniyetleri değerlendirildi.

Şekil-1:Katılımcıların akış şeması

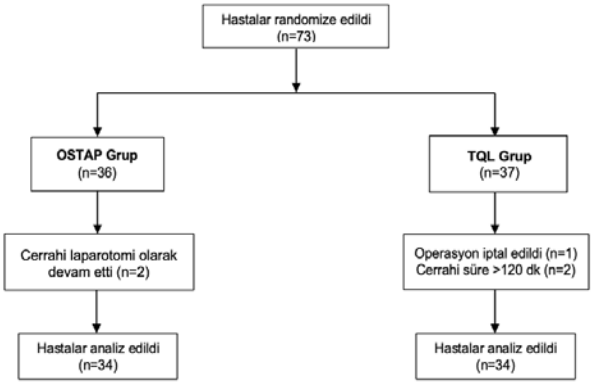

OSTAP: Oblik Subkostal Transversus Abdominis Plan TQL: Transmuskuler Quadratus Lumborum

Bulgular: VAS,TQL grupta 6.saat istirahat ve hareketle;taburculuk öncesi hareketle istatistiksel olarak anlamlı düşük saptanırken(sırasıyla p=0,019,p=0,004,p=0,023) diğer zaman aralıklarında benzerdi(Şekil-2,3).Toplam parasetamol dozu ve tramadol gereksinimi olan hasta sayısı OSTAP grupta anlamlı yüksek saptanırken(sırasıyla p=0,002,p=0,006) parasetamol gereksinimi olan hasta sayısı,ilk parasetamol ve tramadol gereksinim zamanları ve toplam tramadol dozları benzerdi.Diğer parametrelerde ise gruplar arasında anlamlı fark saptanmadı.

Şekil-2:OSTAP ve TQL grupta istirahatte ölçülen VAS skorunun zamana bağlı değişimi

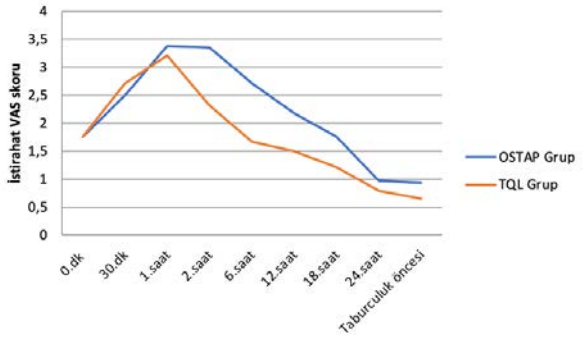

OSTAP: Oblik Subkostal Transversus Abdominis Plan TQL: Transmuskuler Quadratus Lumborum VAS:Vizüel Analog Skala

OSTAP ve TQL grupta hareket halinde ölçülen VAS skorunun zamana bağlı değişimi

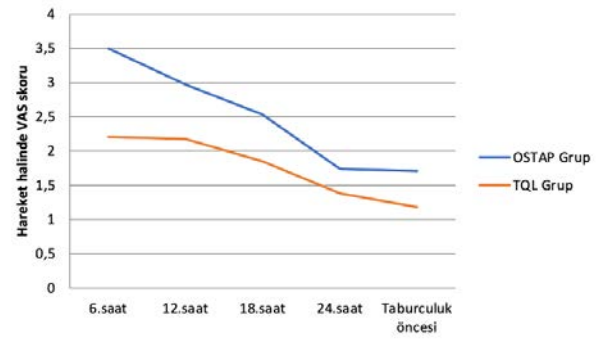

OSTAP: Oblik Subkostal Transversus Abdominis Plan TQL: Transmuskuler Quadratus Lumborum VAS:Vizüel Analog Skala

Tartışma / Sonuç: Çalışmamızda OSTAP ve TQL bloğun jinekolojik laparoskopik cerrahilerdeki postoperatif analjezik etkinliklerini incelerken,daha önce ele alınmamış geniş bir cerrahi yelpazesine odaklandık.Bu bağlamda literatüre önemli bir katkı sağlarken,TQL bloğun postoperatif ağrı yönetiminde OSTAP bloğa göre daha üstün bir seçenek olduğu ve multimodal analjezi protokollerinde yer alması gerektiği kanısındayız.

Anahtar Kelimeler: postoperatif ağrı, rejyonal anestezi, sinir bloğu, laparoskopik cerrahi, jinekolojik cerrahi

Kaynakça

1. Choi JB, Kang K, Song MK, Seok S, Kim YH, Kim JE. Pain Characteristics after Total Laparoscopic Hysterectomy. Int J Med Sci. 2016;13(8):562–8.
2. Vadivelu N, Mitra S, Narayan D. Recent Advances in Postoperative Pain Management. YALE JOURNAL OF BIOLOGY AND MEDICINE. 2010;83:11–25.
3. Kehlet H, Jensen TS, Woolf CJ. Persistent postsurgical pain: risk factors and prevention. The Lancet. 2006 May 13;367(9522):1618–25.

TARK 2024
Türk Anesteziyoloji ve Reanimasyon Derneği
58. Ulusal Kongresi
28 Kasım - 1 Aralık 2024
Kaya Palazzo Otel ve Kongre Merkezi / ANTALYA

KY-005

Video Yardımlı Torakoskopik Cerrahi sonrası ağrı yönetimi için Torasik Paravertebral Bloğa karşı Serratus Posterior Superior İnterkostal Plan Bloğu: Randomize prospektif bir çalışma

Güvenç Doğan[1], Onur Küçük[2], Selçuk Kayır[1], Gökçe Çiçek Dal[3], Bahadır Çiftçi[4], Musa Zengin[5], Ali Alagöz[2]

[1]Hitit Üniversitesi Tıp Fakültesi
[2]Ankara Atatürk Göğüs Hastalıkları ve Göğüs Cerrahisi Eğitim ve Araştırma Hastanesi
[3]Siirt Eğitim ve Araştırma Hastanesi
[4]İstanbul Medipol Üniversitesi
[5]Ankara Etlik Şehir Hastanesi

Giriş / Amaç: Video yardımlı torakoskopik cerrahi (VATS), minimal invaziv bir yöntem olup, açık torakotomiye göre daha hızlı iyileşme ve düşük komplikasyon riski sunar (1). VATS sonrası ağrı yaygın olsa da, torasik epidural analjezi (TEA) yerine daha az invaziv torakal paravertebral blok (TPVB) ve diğer torasik bloklar tercih edilmektedir (2). Son yıllarda, serratus posterior superior interkostal düzlem bloğu (SPSIPB), VATS sonrası ve torakal cerrahilerde başarılı analjezi sağlayan umut verici bir teknik olarak öne çıkmıştır (3).

Gereç ve Yöntem: VATS cerrahisi geçirecek, Amerikan Anestezi Derneği (ASA) fiziksel sınıflaması 1-2-3 olan, 18-65 yaş aralığında, 70 hasta çalışmaya dahil edildi. Hastalar Grup T (n=35) TPVB uygulanan hastalar, Grup S (n=35) SPSIPB uygulanan hastalar olacak şekilde sınıflandırıldı. Ameliyat öncesi hastaların demografik özellikleri ameliyat sonrası ise ilk oral alım süreleri, gaz/gaita çıkışı süreleri ve ilk mobilizasyon süresi (yardımsız ayakta durma) kaydedildi. Hastanın istirahat halinde ve aktif hareket durumunda (öksürme ile) VAS skoru değerlendirildi. Operasyon sonrası hastanın ilk opioid analjezik ihtiyacının ne zaman olduğu ve hastaya operasyon sonrası ilk 24 saatte toplam ne kadar opioid analjezik uygulandığı kaydedildi. Hastalardan Quality of Recovery-15 (QoR-15) ölçeği iki kez doldurmaları sağlandı.

Bulgular: Hastaların yaş ortalaması 52±11 yıl idi ve %64.2'si (n=45) erkekti. Gruplar arasında VAS istirahat skorları ve VAS öksürük skorları incelendiğinde istatistiksel anlamlı fark yoktu. Ameliyat sonrası PCA ile talep edilen tramadol miktarı TPVB'de median 200 mg iken, SPSIPB'de median 150 mg saptandı. Gruplar arası ek analjezi talepleri incelendiğinde TPVB de 9 (%25.7), SPSIPB de 10 (%28.5) hasta operasyon sonrası 24 saat içinde ek analjezi talebinde bulundu (p=0.788). Gruplar arasında QoR-15 skor değişimleri açısından istatistiksel anlamlı fark bulunmadı.

Gruplar arası zaman noktalarındaki VAS istirahat ve VAS öksürük hata grafiği gösterildi.

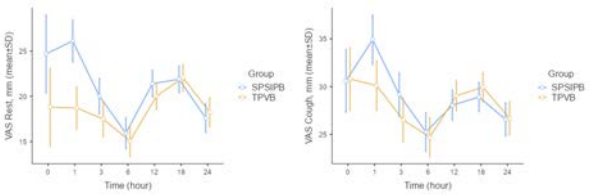

TPVB: Torakal Paravertebral blok, SPSIPB: Serratus Posterior Superior İnterkostal Düzlem Bloğu, VAS: Visuel analog skala, SD: standard deviation, mm: milimetre

Gruplar arası 24 saat toplam tramadol tüketimi (mg, minimum, maksimum, mean±SD)

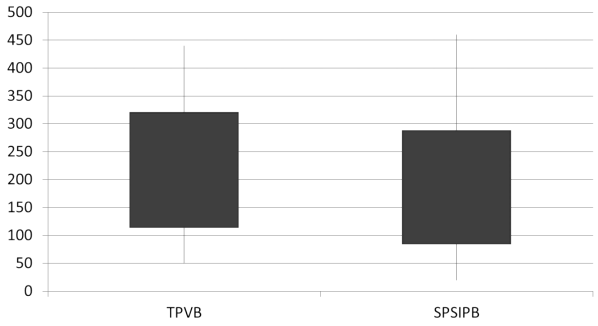

TPVB: Torakal Paravertebral blok, SPSIPB: Serratus Posterior Superior İnterkostal Düzlem Bloğu

Gruplar arası ilk 6 saat toplam tramadol tüketimi (mg, minimum, maksimum, mean±SD)

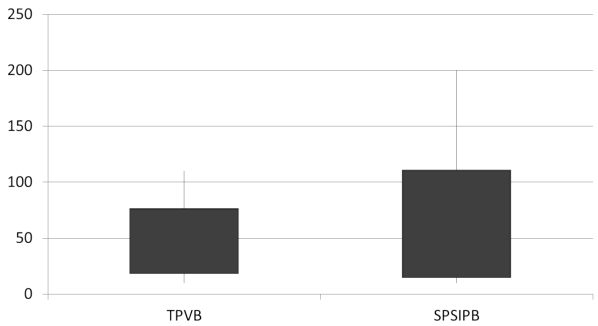

TPVB: Torakal Paravertebral blok, SPSIPB: Serratus Posterior Superior İnterkostal Düzlem Bloğu

Grupların VAS verilerinin karşılaştırılması

	TPVB (n:35) Median (Q1-Q3)	**SPSIPB (n:35) Median (Q1-Q3)**	**p**
VAS ist, mm			
0.saat	17 (2-32.5)	20 (8-31)	0.688 $^{\beta}$
1.saat	19 (8-28)	26 (18.5-33)	**0.031** $^{\beta}$
3.saat	18 (7.5-23.5)	20 (14-25.50)	0.282 $^{\beta}$
6.saat	16 (7-22)	18 (10-23)	0.571 $^{\beta}$
12.saat	21 (13-25)	22 (15-26)	0.564 $^{\beta}$
18.saat	21 (16-26.5)	22 (17-25)	0.934 $^{\beta}$
24.saat	19 (12-23)	16 (10.5-24)	0.572 $^{\beta}$
VAS öks, mm			
0.saat	31 (15.5-46)	32 (16-42)	0.948 $^{\beta}$
1.saat	31 (17-39.5)	32 (26-44)	0.267 $^{\beta}$
3.saat	28 (14.5-34)	26 (21.5-38)	0.434 $^{\beta}$
6.saat	26 (16.5-32)	25 (16-34.5)	0.902 $^{\beta}$
12.saat	28 (22.5-32.5)	28 (21-34.5)	0.809 $^{\beta}$
18.saat	27 (24-33)	30 (24-32.5)	0.972 $^{\beta}$
24.saat	26 (19.5-32)	24 (18-34)	0.737 $^{\beta}$

Continuous variables are expressed as the $^{\beta}$ median (Q1;25. Persentile- Q3;75. Persentile). Continuous variables were compared with the Mann-Whitney U test. Statistically significant p-values are in bold. TPVB: Torakal Paravertebral blok, SPSIPB: Serratus Posterior Superior İnterkostal Düzlem Bloğu, VAS ist: Visuel analog skala istirahat, VAS öks: Visuel analog skala öksürük, mm: milimetre

Grupların analjezi tüketimleri, hasta memnuniyetleri ve QoR skorları

	TPVB (n:35)	**SPSIPB (n:35)**	**p**
PCA tramadol tüketim, mg, median (Q_1-Q_3)			
0-1.saat	20 (10-30)	20 (10-30)	0.695 $^{\beta}$
1-12.saat	60 (30-80)	40 (20-65)	0.262 $^{\beta}$
12-24.saat	120 (95-155)	100 (60-125)	0.065 $^{\beta}$
Total	200 (135-260)	150 (110-230)	0.183 $^{\beta}$
Ek analjezi talep, n (%)			
Yok	26 (%74.29)	25 (%71.43)	0.788 $^{\delta}$
Var	9 (%25.71)	10 (%28.57)	
Ek morfin, mg, median (Q_1-Q_3)	0 (0-1.5)	0 (0-1.5)	0.890 $^{\beta}$
Toplam tramadol tüketim, mg, median (Q_1-Q_3)			
0-6 saat	50 (20-60)	50 (30-80)	0.307 $^{\beta}$
0-24 saat	220 (135-260)	150 (110-230)	0.129 $^{\beta}$
PONV skoru, max, n (%)			
1	34 (97.14%)	32 (91.43%)	0.743 $^{\delta}$
2	0	2 (5.71%)	
3	1 (2.86%)	1 (2.86%)	
Hasta memnuniyeti, median (Q_1-Q_3)	8 (7-10)	9 (7-10)	0.789 $^{\beta}$
Preoperatif QoR-15	137 (130-141)	136 (132-142)	0.878 $^{\beta}$
Postoperatif QoR-15	133 (126-137.5)	132 (129-138)	0.814 $^{\beta}$

*Continuous variables are expressed as either * the mean ± standard deviation (SD) or $^{\beta}$ the median (Q_1;25. Persentile- Q_3;75. Persentile), and categorical variables are expressed as either $^{\delta}$ frequency (n) or percentage (%). Continuous variables were compared with an student t test or the mann whitney u test, and categorical variables were compared using Pearson's chi-square test or fisher exact test. Statistically significant p-values are in bold., TPVB: Torakal Paravertebral blok, SPSIPB: Serratus Posterior Superior İnterkostal Düzlem Bloğu*

Tartışma / Sonuç: Oldukça yeni olan ve sınırlı sayıda verinin olduğu SPSIPB uygulamasının TPVB ile benzer analjezik sonuçlar içerdiği ve bunun QoR-15 anketiyle de desteklenmesi bu bloğun gelecekte multimodal analjezinin bir komponenti olarak klinik pratiğe girebileceğinin düşünmekteyiz.

Anahtar Kelimeler: VATS, Serratus Posterior Superior İnterkostal Düzlem Bloğu, Torakal Paravertebral Blok, Ağrı, QoR-15 ölçeği

Kaynakça

1- McKenna RJJ, Houck W, Fuller CB. Video-assisted thoracic surgery lobectomy: experience with 1,100 cases. The Annals of thoracic surgery 2006;81(2):421–6.
2- Fibla JJ, Molins L, Mier JM, Sierra A, Carranza D, Vidal G. The efficacy of paravertebral block using a catheter technique for postoperative analgesia in thoracoscopic surgery: a randomized trial. European journal of cardio-thoracic surgery : official journal of the European Association for Cardio-thoracic Surgery 2011;40(4):907–11.
3- Ciftci B, Alver S, Ahiskalioglu A, Bilal B, Tulgar S. Serratus posterior superior intercostal plane block: novel thoracic paraspinal block for thoracoscopic and shoulder surgery. Vol. 90, Minerva anestesiologica. Italy; 2024345–7.

TARK 2024
Türk Anesteziyoloji ve Reanimasyon Derneği
58. Ulusal Kongresi
28 Kasım - 1 Aralık 2024
Kaya Palazzo Otel ve Kongre Merkezi / ANTALYA

KY-006

Kalça Cerrahisinde Perikapsüler Sinir Grubu (PENG) Blok'a Lateral Femoral Kütanöz Sinir Bloğu Eklenmesinin Postoperatif Opioid Tüketimine Etkisi

Dinçer Fırat Şeker[1], Keziban Bollucuoğlu[1], Çağdaş Baytar[1], Dilek Okyay[1], Bengü Köksal İncegül[1], Merve Sena Baytar[1], Özcan Pişkin[1], Hilal Ayoğlu[1]

[1]Zonguldak Bülent Ecevit Üniversitesi Tıp Fakültesi

Giriş / Amaç: PENG blok kalça cerrahisinde analjezi amaçlı, kalçanın ön kısmını innerve eden femoral, obturator, aksesuar obturator sinirlerinin artiküler dallarının bloke edildiği bir tekniktir (1, 2). Ancak bu uygulamanın Lateral Femoral Kütanöz Siniri (LFCN) etkilememesi nedeniyle cerrahi kesiden kaynaklanan ağrıyı gideremediği bilinmektedir. Çalışmamızın amacı, spinal anestezi altında kalça kırığı operasyonlarında uygulanan PENG bloğuna eklenen LFCN bloğunun ağrı skorlarına, postoperatif opioid tüketimine etkisini araştırmaktır.

Gereç ve Yöntem: Etik kurul ve hasta onamı sonrası prospektif, randomize-kontrollü çalışmaya 18-75 yaş, ASA I-III 60 hasta dahil edildi. Hastalar Grup PENG (n=20), Grup PENG+LFCN (n=20) ve Grup KONTROL (n=20) olarak ayrıldı. Blok uygulamaları sonrası hastalara spinal anestezi uygulandı. Postoperatif dönemde morfin içeren İV Hasta Kontrollü Analjezi cihazı bağlandı. Blok sonrası, spinal anestezi pozisyonu esnasında ve postoperatif 0, 2, 6, 12, 24. saatlerde istirahat ve aktivitedeki sayısal oranlama ölçeği (NRS) skorları kayıt altına alındı. 24 saat boyunca komplikasyonlar, ilk mobilizasyon saati, toplam tüketilen morfin miktarı,ilk analjezik gereksinim süresi, hasta ve cerrah memnuniyeti, hastanede kalış süreleri kaydedildi. İstatistiksel değerlendirmede $p < 0.05$ anlamlı kabul edildi.

Bulgular: Postoperatif opioid tüketimi PENG ve PENG+LFCN gruplarında KONTROL grubuna göre düşük bulunmuşken ($p<0.001$), PENG ve PENG+LFCN grupları arasında fark yoktu ($p=1$) (Tablo-1). Gruplar arası NRS skorları karşılaştırıldığında; blok sonrası ve spinal anestezi pozisyonu sırasında, postoperatif istirahat ve aktivitede istatistiksel olarak anlamlı farklılık olduğu bulundu ($p<0.05$) (Tablo-2,3,4). Hasta memnuniyeti blok uygulanan gruplarda kontrol grubuna göre daha yüksek ($p=0.001$) iken diğer verilerde fark gözlenmedi.

Tablo 1. Gruplara Göre Toplam Morfin Tüketimi

	Grup PENG (n=20)	**Grup PENG+LFCN (n=20)**	**Grup KONTROL (n=20)**	**p**
Morfin tüketimi (mg)	8.10 ± 6.72 6 (0-32)	8.40 ± 4.38 6 (2-20)	15.30 ± 5.59 15 (8-32)	**<0.001** **PL vs P=1** **PL vs K=0.000** **P vs K=0.000**

Veriler median, minimum-maksimum ve * sayı olarak belirtilmiştir.mg:miligram, P: Grup PENG, PL: Grup PENG+LFCN, K: Grup KONTROL

Tablo 2. Gruplara Göre Preoperatif NRS Skorlarının Karşılaştırılması

	Grup PENG (n=20)		**Grup PENG+LFCN (n=20)**	**Grup KONTROL (n=20)**	**p**
Blok öncesi	1 (0-3)		0 (0-3)	2 (0-4)	0.132
Blok sonrası	0,50 (0-3)		0 (0-2)	2 (0-4)	**0.003** **PL vs P**=0.477 **PL vs K=0.002** **P vs K**=0.148
Spinal anestezi sırasında	2 (0-5)		2 (0-8)	4.5 (0-8)	**0.001** **PL vs P**=1 **PL vs K=0.003** P vs K=0.002

Veriler median ve minimum-maksimum olarak belirtilmiştir. NRS: Sayısal Derecelendirme Ölçeği, P: Grup PENG, PL: Grup PENG+LFCN, K: Grup KONTROL

Tablo 3. Gruplara Göre Postoperatif İstirahat Anında NRS Skorlarının Karşılaştırılması

	Grup PENG (n=20)		**Grup PENG+LFCN (n=20)**	**Grup KONTROL (n=20)**	**p**
$NRSİ_0$	0.50 (0-5)		0.00 (0-3)	2 (0-6)	**0.001** **PL vs P**: 0.533 | **PL vs K**: **0.001** | **P vs K**: **0.048**
$NRSİ_2$	0.50 (0-5)		1 (0-3)	2 (2-5)	**<0.001** **PL vs P**: 1 | **PL vs K**: **0.000** | **P vs K**: **0.000**
$NRSİ_6$	2 (0-6)		0.0 (0-3)	2 (1-5)	**<0.001** **PL vs P**: 0.05 | **PL vs K**: **0.000** | **P vs K**: 0.061
$NRSİ_{12}$	2 (0-2)		0.50 (0-2)	2.5 (0-4)	**<0.001** **PL vs P**: **0.045** | **PL vs K**: **0.000** | **P vs K**: 0.073
$NRSİ_{24}$	1 (0-4)		0.0 (0-1)	2.5 (0-3)	**<0.001** **PL vs P**: 0.475 | **PL vs K**: **0.000** | **P vs K**: **0.000**

Veriler median ve minimum-maksimum olarak belirtilmiştir. NRSİ: İstirahat anında Sayısal Derecelendirme Ölçeği skoru, NRSİ0:Postoperatif 0.saat istirahat anında NRS skoru, NRSİ2:Postoperatif 2.saat istirahat anında NRS skoru, NRSİ6: Postoperatif 6.saat istirahat anında NRS skoru, NRSİ12: Postoperatif 12.saat istirahat anında NRS skoru, NRSİ24: Postoperatif 24.saat istirahat anında NRS skoru, P: Grup PENG, PL: Grup PENG+LFCN, K: Grup KONTROL

Tablo 4. Gruplara Göre Postoperatif Aktivite NRS Skorlarının Karşılaştırılması

	Grup PENG (n=20)	**Grup PENG+LFCN (n=20)**	**Grup KONTROL (n=20)**	**p**		
$NRSA_0$	1 (0-6)	1 (0-4)	2 (0-7)	**0.026**		
				PL vs P	**PL vs K**	**P vs K**
				1	**0.044**	0.079
$NRSA_2$	1 (0-6)	2 (0-4)	3 (2-6)	**0.000**		
				PL vs P	**PL vs K**	**P vs K**
				1	**0.003**	**0.000**
$NRSA_6$	2 (0-7)	1 (0-4)	3 (1-7)	**0.001**		
				PL vs P	**PL vs K**	**P vs K**
				0.552	**0.000**	**0.042**
$NRSA_{12}$	2 (0-6)	1 (0-5)	3 (0-5)	**0.001**		
				PL vs P	**PL vs K**	**P vs K**
				0.248	**0.001**	0.182
$NRSA_{24}$	1.50 (0-4)	1 (0-2)	3 (0-4)	**0.000**		
				PL vs P	**PL vs K**	**P vs K**
				0.915	**0.000**	**0.0**

Veriler median ve minimum-maksimum olarak belirtilmiştir. NRS: Sayısal Derecelendirme Ölçeği, NRSA: Aktivite Sayısal Derecelendirme Ölçeği skoru, NRSİ0: Postoperatif 0.saat aktivitede NRS skoru, NRSİ2: Postoperatif 2.saat aktivitede NRS skoru, NRSİ6: Postoperatif 6.saat aktivitede NRS skoru, NRSİ12: Postoperatif 12.saat aktivitede NRS skoru, NRSİ24: Postoperatif 24.saat aktivitede NRS skoru, P: Grup PENG, PL: Grup PENG+LFCN, K: Grup KONTROL

Tartışma / Sonuç: Kalça cerrahisinde PENG blok uygulanan hastaların postoperatif dönemde ek opioid ihtiyacı doğduğu bildirilmiştir; PENG bloğuna, LFCN bloğu eklenmesinin daha iyi analjezi sağladığını bildiren vaka serileri vardır(3). Biz ise spinal anestezi altında kalça kırığı cerrahisi geçirecek hastalarda uygulanan PENG bloğuna LFCN bloğu eklenmesinin tüm takip sürelerinde ağrı skorlarını düşürmekle birlikte postoperatif opioid tüketimini azaltmadığını belirledik. PENG bloğun LFCN blok ile kombine uygulanmasının postoperatif analjezi üzerine etkilerinin ortaya konulmasında daha geniş çaplı randomize kontrollü çalışmalara ihtiyaç olduğu kanaatindeyiz.

Anahtar Kelimeler: Perikapsüler Sinir Grubu Bloğu, Lateral Femoral Kutanöz Sinir Bloğu, Hasta Kontrollü Analjezi, Opioid Tüketimi

Kaynakça

1. Girombelli A, Vetrone F, Saglietti F, Galimberti A, Fusaro A, Umbrello M, et al. Pericapsular nerve group block and lateral femoral cutaneous nerve block versus fascia iliaca block for multimodal analgesia after total hip replacement surgery: A retrospective analysis. Saudi Journal of Anaesthesia. 2024;18(2):218-23.
2. Sharma A, Rana S, Gupta B, Ranaut A, Khanoria R, Bhardwaj N. Evaluation of two doses (20 mL and 15 mL) of 0.25% bupivacaine in pericapsular nerve group block for patient positioning for sub-arachnoid block during hip fracture surgery: A single-centre, randomised comparative trial. Indian Journal of Anaesthesia. 2024;68(4):323-8.
3. Roy R, Agarwal G, Pradhan C, Kuanar D. Total postoperative analgesia for hip surgeries, PENG block with LFCN block. Reg Anesth Pain Med. 2019.

TARK 2024
Türk Anesteziyoloji ve Reanimasyon Derneği
58. Ulusal Kongresi
28 Kasım - 1 Aralık 2024
Kaya Palazzo Otel ve Kongre Merkezi / ANTALYA

KY-007

Meme Küçültme Operasyonlarında Serratus Anterior Plan Blok'a Ek Olarak Uygulanan Pektointerkostal Fasiya Bloğu'nun Postoperatif Analjezi Üzerine Etkisi

Ayşe İrem BOZKURT[1], Ebru Biricik[1], Feride Karacaer[1], Neslihan Erarslan[1], Demet Tunay[1]

[1]Çukurova Üniversitesi Tıp Fakültesi Anesteziyoloji ve Reanimasyon AD

Giriş / Amaç: Bilateral meme küçültme ameliyatı öncesi Serratus anterior plan bloğu(SAPB) uygulanan hastalara bu bloğa ilave olarak bir başka plan bloğu olan Pektointerkostal fasya plan bloğu(PIFB) uygulanmasının postoperatif morfin tüketimi ve ağrı skorlarına (istirahat+hareket) etkisini araştırmayı amaçladık.

Gereç ve Yöntem: ASA I-II sınıfı 18 yaş ve üzeri 64 hasta çalışmaya dahil edildi ve iki gruba ayrıldı. Tüm hastalara 2 mg/kg propofol, 0,6 mg/kg roküronyum ve 2 µg/kg fentanil ile genel anestezi indüksiyonu gerçekleştirildi ve sevofluran %1-2, % 40/60O2/hava, remifentanil infüzyonu ile idame sağlandı. Entübasyon sonrası, Grup I'deki hastalara SAPB'ye (bilateral 20 ml %0,25 bupivakain) ek olarak PIFB (bilateral 15 ml % 0,25 bupivakain) uygulandı. Grup II'deki hastalara sadece SAPB (bilateral 20 ml %0,25 bupivakain) uygulandı. Tüm hastalara postoperatif iv morfin ile hasta kontrollü analjezi sağlandı (1 mg bolus, 10 dk kilit süresi, 4 saatlik limit 10 mg). İntraoperatif hemodinamik veriler, sevofluran ve remifentanil tüketimi, cerrahi süresi, ekstübasyon süresi, postanestezik bakım ünitesi (PABÜ)'nde kalma süresi kaydedildi. Postoperatif ilk 24 saat morfin tüketimi, morfin talep sayısı, istirahat ve hareket sırasındaki vizüel ağrı skorları (VAS), ek analjezik ihtiyacı, duyusal blokaj takibi, komplikasyonlar kaydedildi.

PUFB' de lokal anestezik yayılımının USG görüntüsü

Figür 1: PIFB'de Lokal Anestezik Yayılımının USG Görünümü

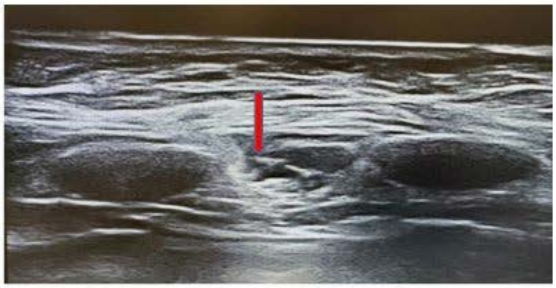

Bulgular: Gruplar demografik veriler, cerrahi süresi, ekstübasyon süresi, PABÜ'de kalma süresi, intraoperatif sevofluran ve remifentanil tüketimi açısından benzerdi. Grup I'deki hastalarda postoperatif 24 saat morfin tüketimi 3,7±2,2 mg, Grup II'deki hastalarda ise 7,9±2,3 mg bulunmuştur($p<0,05$). Postoperatif morfin talep sayılarına baktığımızda Grup I'de 4,5±2,7 iken Grup II'de 10,4±3,7 bulunmuştur ($p<0,05$). Postoperatif İlk 24 saat hem istirahat hem hareketteki VAS skorları Grup II'de Grup I' den daha yüksekti ($p<0,05$). Gruplar arasında postoperatif ilk 24 saat sensoriyal blok süreleri benzerdi. Ek analjezik talebi açısından gruplar arasında farklılık yoktu ($p>0,05$). Komplikasyon gözlenmedi.

Tablo 1: Demografik ve İntraoperatif Verilerin Gruplar Arasında Karşılaştırması

Değişkenler	Grup I (n=30)	Grup II (n=30)	P değeri
Yaş	39,27±10,7	38,13±12,9	0,713
Kilo	74,20±10,3	75,90±12,2	0,562
Cerrahi süre	177,8±41,5	200,7±47,5	0,051
Ekstübasyon Süresi (dk)	4,5±2,2	5,6±4,6	0,905
Sevofluran Tüketimi (ml)	35,2±18,4	35,7±18,0	0,807
Remifentanil tüketimi (µg)	1172,1±751,0	1086,1±574,9	0,819

Postoperatif Analjezik Tüketimi-İhtiyacı, VAS ve Ek Analjezik İhtiyacı Değerlendirilmesi

	Grup I (n=30)	Grup II (n=30)	P değeri
24 saatlik morfin tüketimi (mg) Medyan Min-maks	3,7±2,2 4,0 0,0-8,0	7,9±2,3 8,0 3,0-12,0	0,000
24 saatlik morfin HKA talebi Medyan Min-Maks	4,5±2,7 4,0 0,0-10,0	10,4±3,7 10,0 4,0-20,0	0,000
Ek Analjezik İhtiyacı Var Yok	(%66,7) 10 (%33,3)	28 (%93,3) 2 (%6,7)	0,000
VAS istirahat 15.dakika 2. Saat 6. Saat 12. Saat 24. saat	3,4±1,2 2,6±1,2 2,1±1,3 1,8±1,1 1,2±0,9	4,7±2,2 3,9±2,0 3,5±2,0 3,4±1,7 2,7±1,4	0,009 0,002 0,003 0,000 0,000
VAS Hareket 15.dakika 2. Saat 6. Saat 12. Saat 24. saat	4,4±1,5 3,6±1,0 3,3±1,4 2,8±1,2 2,1±1,3	5,8±2,1 5,2±1,9 4,9±1,8 4,6±1,6 3,7±1,6	0,003 0,000 0,001 0,000 0,000

Tartışma / Sonuç: Meme küçültme cerrahisinde preoperatif olarak uygulanan SAPB'ye PIFB'nin eklenmesinin herhangi bir komplikasyona neden olmaksızın sadece SAPB uygulanmasına kıyasla postoperatif ilk 24 saatteki morfin tüketimini ve ağrı skorlarını azalttığı sonucuna varılmıştır.

Anahtar Kelimeler: Serratus plane blok, Pektointerkostal plan blok, Meme küçültme cerrahisi, postoperatif ağrı

Kaynakça

1. Hozien, A.I., et al., *Analgesic Effect of Addition of Pectointercostal Block to Serratus Anterior Plane Block in Breast Surgeries: A Randomized, Controlled Trial.* Pain Physician, 2023. **26**(6): p. E679.
2. Broyles JM, T.S., Williams EH, Glickman L, George TA, Lee Dellon A. Pain after breast surgery: Etiology, diagnosis, and definitive management. Microsurgery. 2016;36(7):535-538. doi:10.1002/micr.30055.

TARK 2024
Türk Anesteziyoloji ve Reanimasyon Derneği
58. Ulusal Kongresi
28 Kasım - 1 Aralık 2024
Kaya Palazzo Otel ve Kongre Merkezi / ANTALYA

KY-008

Hipotiroidisi olan ve Total İntravenöz Anestezi uygulanan hastalarda kullanılan propofol miktarının MR spektroskopik yöntemle belirlenen beyin GABA metabolit düzeyi ile ilişkisinin incelenmesi

İlknur Suidiye Yorulmaz[1], Zeliha Güven[1], Hayri Oğul[1]

[1]Düzce Üniversitesi

Giriş / Amaç: Hipotroidik ratlarda anteriyor singulat kortekste GABA erjık sinaptik transmisyonda azalma elektrofizyolojik kayıtlarla gösterilmiştir. Propofol GABA reseptörleri üzerinden etki eden bir ajandır. Çalışmamızda primer amacımız total intravenöz anestezi altında opere olan hastalarda bispektral indeks monitörizasyonu rehberliğinde kullanılan propofol doz ihtiyacının tiroid hormon seviyeleriyle korelasyonunun olup olmadığının saptanmasıdır. İkincil amacımız manyetik rezonans spektroskopik görüntülemede posterior ve anterior singulat korteks bölgesinde normal ve tiroid fonksiyon bozukluğu olan hastalarda GABA metaboliti miktarı açısından fark olup olmadığının ortaya konulmasıdır.

Gereç ve Yöntem: Prospektif çalışmamıza ASA I-II statüsünde: Grup 1 Kontrol grubu (n=40) tiroid fonksiyon testleri normal olan hastalar ve Grup 2 (Hipotiroid grubu n=40) hipotiroidili hastalar olmak üzere toplam 80 hasta dahil edildi. Hastalar preoperatif dönemde montreal değerlendirme ve beck anksiyete ölçeği ile değerlendirildi. Operasyondan 1 gün önce tüm hastalara beyin MR incelemesi uygulandı. Hastalar total intravenöz anestezi altında operasyona alındı. İnduksiyonda 2mg/kg propofol 0,5 mg/kg fentanyl, 0,5 mg/kg rokuronyum ile induksiyon yapıldı. İdame bispektral indeks monitörizasyonu yapılarak değerler 40-60 arasında olacak şekilde 1-8 mg/kg/dk propofol infüzyonu, 0.5-2 mcg/kg/dk dozunda remifentanil infüzyonuyla sağlandı.

Bulgular: Hasta ve kontrol gruplarında, anterior midsingulat korteks ve posterior midsingulat korteks bölgesinde, tiroit hormon düzeyleri arasında istatistiksel olarak anlamlı korelasyon saptanmadı ($p>0,005$). Kontrol grubu hastalarda propofol düzeyleri ile T4 arasında negatif yönde iyi derecede istatistiksel olarak anlamlı korelasyon tespit edildi ($p<0,001$). Kontrol grubu hastalarda posterior midsingulat korteks GABA metabolit düzeyleri ile propofol düzeyleri arasında pozitif yönde düşük-orta düzeyde istatistiksel olarak anlamlı korelasyon tespit edildi ($p=0,038$).Remifentanil düzeyi ile T4 arasında negatif yönde orta derecede anlamlı korelasyon saptandı. ($p=0,001$) Hipotiroidili grupta herhangi bir korelasyon saptanmadı.

GABA metabolit düzeyi ölçümü yapılan beyin bölgeleri

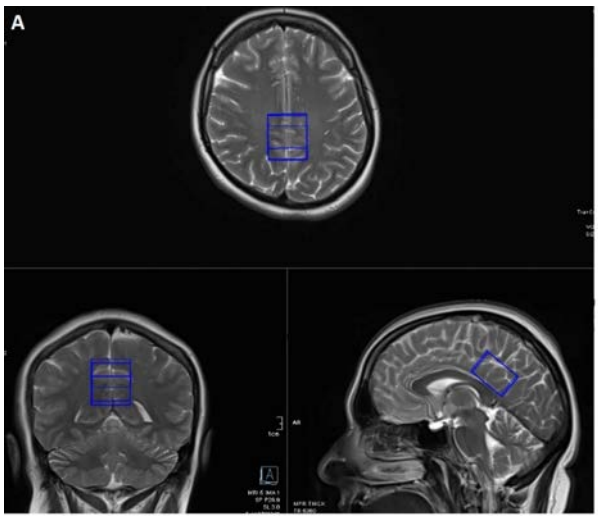

Midsingulat korteks orta hattın anterior ve posteriorundan ölçüm alınmıştır.

GABA metabolit düzeyi ölçümü yapılan beyin bölgeleri anterior

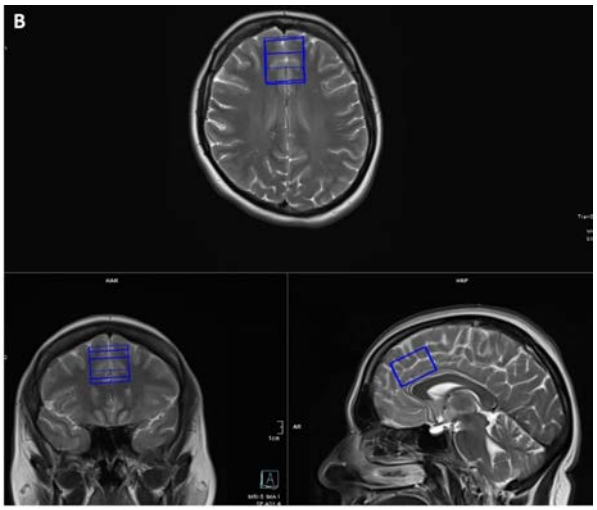

Midsingulat korteks orta hattın anterior ve posteriorundan ölçüm alınmıştır.

Kontrol grubundan bir bireyin (A) ve hipotiroidili bir hastanın (B) tek voksel MR spektroskopi örneklemeleri

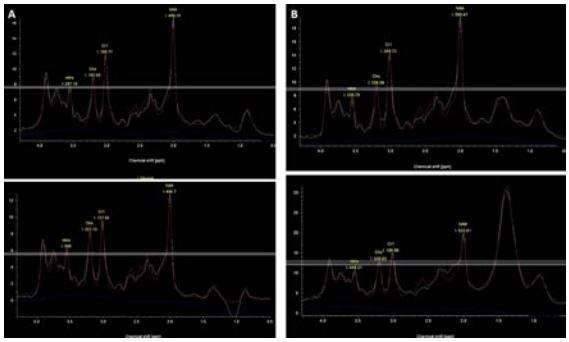

Kontrol grubundan bir bireyin (A) ve hipotiroidili bir hastanın (B) tek voksel MR spektroskopi örneklemeleri izlenmektedir. Kontrol grubunda singulat girus anterior ve posteriorundan yapılan örneklemelerde 2-2.5 ppm aralığında spektruma yansıyan en yüksek pik değerleri 5.5-7.5 aralığında iken (Resim 2A'da 1. ve 2. kareler), hipotiroidi hastasında bu değerler 9-12.5 aralığında (Resim 2B'de 1. ve 2. kareler) izlenmektedir.

Propofol ve remifentanil kullanım miktarlarının GABA metabolit korelasyonları

		Hasta grubu (n=40)		Kontrol grubu (n=40)	
Değişkenler		**r(n=40)**	**p**	**r**	**p**
Anterior singulat	**Propofol**	0,255	0,112	0,205	0,216
	Remifentanil	0,259	0,106	0,038	0,822
Posterior singulat	**Propofol**	0,090	0,581	**0,338**	**0,038**
	Remifentanil	0,251	0,184	0,317	0,052

TSH,fT3, fT4 ve tiroid hormon seviyeleri ve GABA metabolit düzeyleri korelasyonu

		Hasta grubu (n=40)		Kontrol grubu (n=40)	
Değişkenler		**r**	**p**	**r**	**p**
Propofol miktarı	**TSH**	0,123	0,451	0,161	0,320
	T3	-0,130	0,432	0,183	0,258
	T4	0,030	0,854	**-0,657**	**<0,001**
	Levotiroksin	-0,045	0,780		
Remifentanil miktarı	**TSH**	0,189	0,242	0,002	0,990
	T3	-0,075	0,651	0,103	0,525
	T4	-0,002	0,992	**-0,499**	**0,001**
	Levotiroksin	-0,177	0,275		

MRS anterior singulat ve MRS posterior singulat ile TSH, T3, T4, Levotiron düzeyleri arasındaki ilişki

Tartışma / Sonuç: Hipotiroidili hastalarda TSH ve serbest T3 hormon seviyeleri ve beyin metabolit seviyeleri anlamlı yüksek olmasına rağmen, propofol ve remifentanil kullanım miktarının anlamlı değişmediği gözlenmiştir. Sağlıklı grupta tiroid hormon seviyeleri ile propofol ve remifentanil miktarları arasında sıkı bir ilişki gözlenirken, eksojen tiroid hormonu kullanan hipotiroid grupta bu ilişki gözlenmemiştir.

Anahtar Kelimeler: Hipotiroidi, Anestezi, Propofol, GABA metaboliti, Remifentanil

Kaynakça

1. Liu B, Yang H, Gao F, Wang Q, Zhao B, Gong T, Wang Z, Chen W, Wang G, Edden RA. Investigation of brain GABA+ in primary hypothyroidism using edited proton MR spectroscopy. Clin Endocrinol (Oxf). 2017 Feb;86(2):256-262. doi: 10.1111/cen.13177. Epub 2016 Sep 26. PMID: 27581339; PMCID: PMC5512100.
2. Wiens SC, Trudeau VL. Thyroid hormone and gamma-aminobutyric acid (GABA) interactions in neuroendocrine systems. Comp Biochem Physiol A Mol Integr Physiol. 2006 Jul;144(3):332-44. doi: 10.1016/j.cbpa.2006.01.033. Epub 2006 Mar 9. PMID: 16527506.
3. İlknur S, Ersoy Karka Özlem. Prurigo Reduces Propofol Requirement under General Anesthesia. EJMED [Internet]. 2022 Dec. 25 [cited 2024 Aug. 26];4(6):24-7. Available from: https://www.ej-med.org/index.php/ejmed/article/view/1571

TARK 2024
Türk Anesteziyoloji ve Reanimasyon Derneği
58. Ulusal Kongresi
28 Kasım - 1 Aralık 2024
Kaya Palazzo Otel ve Kongre Merkezi / ANTALYA

KY-009

Genel Anestezi Alan Hastalarda İntraoperatif Hipotermi Ve Postoperatif Titreme Gelişiminin Perfüzyon İndeksi (PI) Değeri İle Tahmin Edilebilirliği

Zehra ELÇİ[1], Hacer Somuncuoğlu[1]

[1]S.B.Ü. Ankara Eğitim ve Araştırma Hastanesi

Giriş / Amaç: Amaç: Genel anestezi uygulan hastalarda, anestezi nedeniyle oluşan periferik vazodilatasyon sonucunda, vücut ısısı santral kompartmanlardan periferik kompartmanlara doğru yeniden dağılım gösterir. Bunun sonucu olarak hastalarda istemsiz perioperatif hipotermi (İPH) ve postoperatif titreme gözlenir(1-2). Perfüzyon indeksi (PI), periferik perfüzyondaki değişiklikleri gerçek zamanlı göstererek vücut sıcaklığının yeniden dağılımının anestezi ile ilişkisini belirlemeye yardımcı olur(3-4). Çalışmamızın amacı; genel anestezi uygulanan hastalarda PI değeri ile İPH ve postoperatif titreme arasındaki ilişkiyi ortaya koymak ve riskli hastaları belirleyip gerekli önlemlerin alınmasını sağlamaktır.

Gereç ve Yöntem: Gereç ve Yöntem: Bu prospektif ve gözlemsel çalışmaya etik kurul onayı alındıktan sonra 1 Haziran 2023- 31 Ekim 2023 tarihleri arasında genel anestezi altında orta kulak ameliyatı geçiren 81 hasta dahil edildi. Hastaların demografik verileri (yaş, cinsiyet, vücut kitle indeksi, ek hastalık) ve operatif verileri (anestezi süresi, cerrahi operasyon süresi, ortam ısısı, verilen intravenöz sıvı miktarı, santral vücut sıcaklığı, PI değeri) kaydedildi. Cerrahi operasyon süresince PI değeri ve santral vücut sıcaklığı 15 dakika aralıklarla ölçüldü. Anestezi sonrası titreme; yatak başı titreme değerlendirme skalası (Bedside shivering assesment scale-BSAS) ile değerlendirildi. Verilerin analizi IBM SPSS 25.0 (SPSS Inc., Chicago, IL, USA) paket programında yapılmıştır.

Bulgular: Bulgular: Çalışmamızda 81 hastanın verileri analiz edildi. 56 hastada (%69,1) istemsiz perioperatif hipotermi ve 48 hastada (%59,3) postoperatif titreme görüldü. Başlangıç PI değeri, hipotermi grubunda normotermi grubuna göre anlamlı derecede düşüktü. Preoperatif ölçülen PI değerinin; İPH'yi tahmin edebilirliğinin cut-off değeri 2,35 ve anesteziden uyanma sonrasında gelişen titremeyi tahmin edebilirliğinin cut-off değeri ise 2 olarak belirlendi.

Tartışma / Sonuç: Sonuç: Genel anestezi anestezi indüksiyonu öncesi ölçülen bazal PI düzeyi, istemsiz perioperatif hipotermi ve postoperatif titreme gelişen hastaların erken dönemde belirlenmesinde kullanılan yararlı bir parametredir.

Anahtar Kelimeler: İstemsiz Perioperatif Hipotermi, Perfüzyon İndeksi, Postoperatif Titreme

Kaynakça

1. Hara K, Kaneko S, Ishioka T, Tobinaga S, Urabe S, Nakao A, et al. Relationship between perfusion index and central temperature before and after induction of anesthesia in laparoscopic gastrointestinal surgery: A prospective cohort study. Medicine. 2023 Mar 3;102(9): e33169.
2. Nasution MP, Fitriati M, Veterini AS, Kriswidyatomo P, Utariani A. Preoperative perfusion index as a predictor of post-anaesthetic shivering in caesarean section with spinal anaesthesia. J Perioper Pract. 2022 May 30;32(5):108–14.
3. Kuroki C, Godai K, Hasegawa-Moriyama M, Kuniyoshi T, Matsunaga A, Kanmura Y, et al. Perfusion index as a possible predictor for postanesthetic shivering. J Anesth. 2014 Feb 20;28(1):19–25.
4. Lee S, Kim KS, Park SW, You AH, Lee SW, Kim YJ, et al. Correlation between the Perfusion Index and Intraoperative Hypothermia: A Prospective Observational Pilot Study. Medicina (B Aires). 2021 Apr 8;57(4):36

TARK 2024

Türk Anesteziyoloji ve Reanimasyon Derneği

58. Ulusal Kongresi

DENEYSEL ÇALIŞMA SÖZLÜ SUNU YARIŞMASI

DY-002

Farelerde Çekal Perforasyon Sonucu Gelişen Sepsis Tedavisinde Deksmedetomidinin Karaciğer Ve Böbrek Dokusu Üzerine Etkinlisinin Araştırılması

Şaban Cem Sezen[1], İlgar Hajisoy[2], Nurten İnan[2], Kürşat Dikmen[3], Seda Gökgöz Acar[4], Aydın Yavuz[3], Mustafa Kavutçu[4], Mustafa Arslan[2]

[1]Kırıkkale Üniversitesi, Tıp Fakültesi, Histoloji ve Embriyoloji Anabilim Dalı, Kırıkkale
[2]Gazi Üniversitesi, Tıp Fakültesi, Anesteziyoloji ve Reaminasyon Anabilim Dalı, Ankara
[3]Gazi Üniversitesi, Tıp Fakültesi, Genel Cerrahi Anabilim Dalı, Ankara
[4]Gazi Üniversitesi, Tıp Fakültesi, Tıbbi Biyokimya Anabilim Dalı, Ankara

Giriş / Amaç: Sepsis, mikroorganizmalara karşı konakta gelişen sistemik bir inflamatuvar yanıt sendromudur. Primer enfeksiyon alanından uzakta gelişen bu yanıt son organ hasarı ile sonuçlanmaktadır. Sepsis modeli oluşturmada sık kullanılan 3 güncel yaklaşım bulunmaktadır. Bunlardan biri lipopolisakkarit verilerek oluşturulan sepsis, bir diğeri damar veya periton içine canlı bakteri uygulaması, sonuncusu da çekal bağlama ve delme(ÇLP) metodudur. Bunlardan insanda oluşan sepsise en benzer sonuçlar oluşturan ÇLP'dir. Deksmedetomidinin septik farelerde lipopolisakkaride bağlı akut böbrek hasarını azalttığı bildirilmiştir(1). Bu çalışmanın amacı da ÇLP metodu ile sepsis oluşturulan farelerde deksmedetomidinin karaciğer ve böbrek üzerine protektif ve terapötik etkinliğini araştırmaktır.

Gereç ve Yöntem: Etik kurul onayı alındıktan sonra, 36 adet fare, rastgele 5 gruba ayrıldı (Kontrol (GrupK), Deksmedetomidin (GrupD), Çekal bağlama ve delme (GrupÇLP), Deksmedetomidin 1 saat önce+cekal bağlama ve delme (GrupD+ÇLP), Çekal bağlama ve delme+deksmedetomidin 1 saat sonra (GrupÇLP+D). Çekum gaita ile doldurulduktan sonra ileoçekal valvin altından 3/0 ipek ile bağlanıp, çekum önyüzü 18 numara intraket iğnesi ile iki defa delindi. Deksmedetomidin gruplarına 100 µg/kg (2) intraperitoneal uygulandı ve 24 saat sonunda alınan karaciğer ve böbrek doku örneklerinde; biyokimyasal ve histopatolojik parametreleri değerlendirildi.

Bulgular: Histopatolojik olarak incelendiğinde; Böbrek dokusunda lökosit infiltrasyonu dışında tüm parametrelerde ÇLP grubunda K ve D gruplarına göre anlamlı yükseklik saptandı. Tübüler dilatasyon, bowman space dilatasyon ve tübüler hücre dökülmesi ÇLP+D ve D+ÇLP gruplarında ÇLP grubuna göre düşük bulundu. Tübüler hücre dejenerasyonu ve nekroz, tübüler hyalin silindirler ÇLP+D grubunda ÇLP grubuna göre düşük bulundu (Tablo1, Resim1-5). Karaciğer dokusunda ise tüm parametrelerde ÇLP grubunda K ve D gruplarına göre anlamlı yükseklik saptandı. Hepatosit dejenerasyonu ÇLP+D ve D+ÇLP gruplarında ÇLP grubuna

göre düşük bulundu. Sinüzoidal dilatasyon ve parankimde MN hücre infiltrasyonu ÇLP+D grubunda ÇLP grubuna göre düşük bulundu (Tablo2,Resim6-10).

Resim 1: Yukarıdan aşağıya Grup K, Grup D, Grup ÇLP, Grup ÇLP+D, Grup D+ÇLP; Böbrek dokusu (H&E X100)

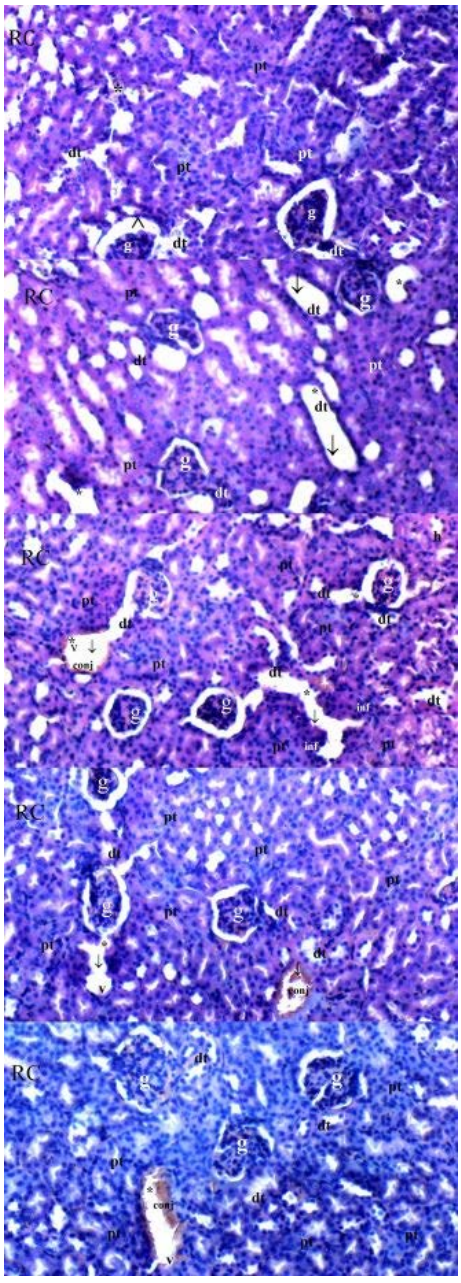

(RC; renal korteks, dt; distal tübül, pt; proksimal tübül, m; makula densa, g; glomerül, ^; Bowman aralığı, tek ok; dilate tübül, deg; dejenerasyon, *; dejenere glomerül, con; konjesyon, inf; inflamasyon, v; vakuolizasyon)

Resim 2: Yukarıdan aşağıya Grup K, Grup D, Grup ÇLP, Grup ÇLP+D, Grup D+ÇLP; Karaciğer dokusu (H&E X100)

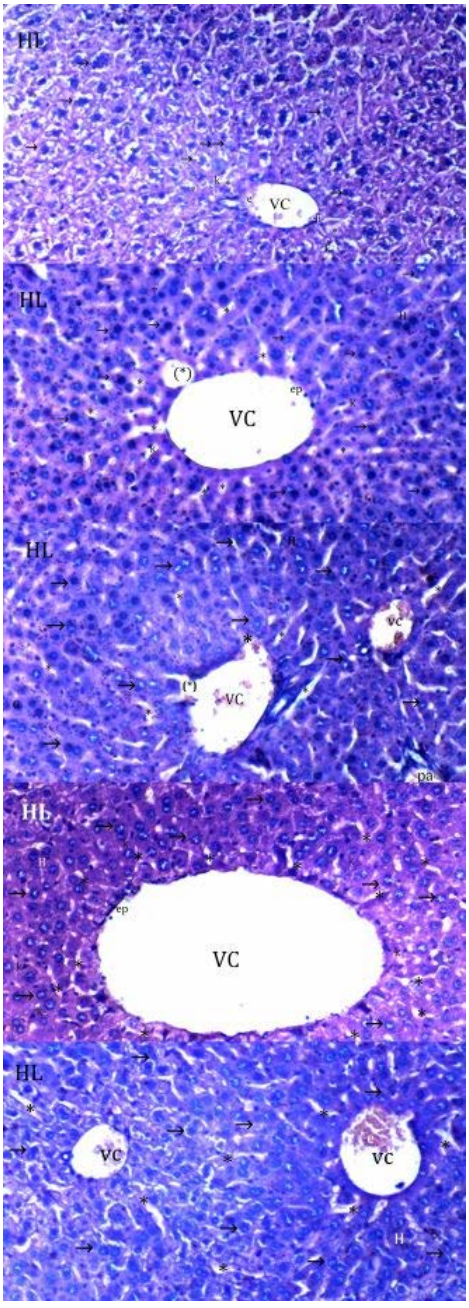

(HL; Hepatik lobül, VC; Vena sentralis, H; hepatosit, k; kuppfer hücre hiperplazisi, *; sinüzoid, er; eritrosit, (*); sinüzoid dilatasyonu, deg; dejenerayon, con; konjesyon, çift ok; parankimde MN infiltrasyonu, ep; epitel, yan oklar; hepatositler, G; glikojen granülleri)

Tablo 1: Böbrek dokusu histopatolojik bulguları [Ort ± SH]

	Grup K (n=6)	Grup D (n=6)	Grup ÇLP (n=8)	Grup ÇLP+D (n=8)	Grup D+ÇLP (n=8)	P**
Glomerüler vakuolizasyon	0.33±0.21	0.33±0.21	1.33±0.21*,&	0.83±0.17	0.83±0.17	0.006
Tübüler dilatasyon	0.33±0.21	0.50±0.22	1.50±0.22*,&	0.67±0.21+	0.83±0.17+	0.006
Vasküler vakuolizasyon ve hipertrofi	0.33±0.21	0.50±0.22	1.33±0.21*,&	0.83±0.31	0.83±0.17	0.047
Tübüler hücre dejenerasyonu ve nekroz	0.33±0.21	0.33±0.21	1.67±0.42*,&	0.83±0.31+	1.00±0.26	0.020
Bowman space dilatasyon	0.33±0.21	0.33±0.21	1.83±0.40*,&	0.83±0.31+	0.83±0.17+	0.004
Tübüler hyalin silindirler	0.33±0.21	0.33±0.21	1.33±0.21*,&	0.67±0.21+	0.83±0.17	0.010
Lenfosit infiltrasyonu	0.50±0.22	0.33±0.21	1.17±0.31	0.83±0.31	0.83±0.17	0.182
Tübüler hücre dökülmesi	0.50±0.22	0.33±0.21	1.50±0.22*,&	0.67±0.21+	0.83±0.17+	0.006

p**: ANOVA testi ile anlamlılık düzeyi p< 0.05 *p<0.05: Grup K ile karşılaştırıldığında; &p<0.05: Grup D ile karşılaştırıldığında; +p<0.05: Grup ÇLP ile karşılaştırıldığında

Tablo 2: Karaciğer dokusu histopatolojik bulguları [Ort ± SH]

	Grup K (n=6)	Grup D (n=6)	Grup ÇLP (n=8)	Grup ÇLP+D (n=8)	Grup D+ÇLP (n=8)	p**
Hepatosit dejenerasyonu	0.33±0.21	0.33±0.21	1.50±0.22*,&	0.67±0.21+	0.83±0.17+	0.003
Sinüzoidal dilatasyon	0.33±0.21	0.50±0.22	1.33±0.21*,&	0.67±0.21+	0.83±0.17	0.021
Piknotik çekirdek	0.33±0.21	0.33±0.21	1.17±0.17*,&	0.67±0.21	0.67±0.21	0.046
Nekroza giden hücre	0.33±0.21	0.33±0.21	1.17±0.17*,&	0.67±0.21	0.67±0.21	0.046
Parankimde MN hücre infiltrasyonu	0.33±0.21	0.33±0.21	1.33±0.21*,&	0.50±0.22+	0.67±0.21	0.041

p**: ANOVA testi ile anlamlılık düzeyi p< 0.05 *p<0.05: Grup K ile karşılaştırıldığında; &p<0.05: Grup D ile karşılaştırıldığında; +p<0.05: Grup ÇLP ile karşılaştırıldığında

Tartışma / Sonuç: Farelerde ÇLP'den sonra uygulanan deksmedetomidinin karaciğer ve böbrek histopatolojisinde önce uygulamaya göre daha belirgin olmak üzere hasarlanmayı düzelttiğini tespit ettik. Farelerde ÇLP sonrası uygulanan deksmedetomidinin daha fazla koruyucu etkisinin olduğunu düşünmekteyiz.

Anahtar Kelimeler: Çekal bağlama ve delme, sepsis, karaciğer, böbrek, deksmedetomidin

Kaynakça

1. Tan, F., et al., Dexmedetomidine protects against acute kidney injury through downregulating inflammatory reactions in endotoxemia rats. Biomedical reports, 2015. **3**(3): p. 365-370.
2. Ozdemir, A., et al., The effects of dexmedetomidine on early acute kidney injury in severely burned rats. European review for medical and pharmacological sciences, 2023. 27(4).

TARK 2024
Türk Anesteziyoloji ve Reanimasyon Derneği
58. Ulusal Kongresi
28 Kasım - 1 Aralık 2024
Kaya Palazzo Otel ve Kongre Merkezi / ANTALYA

DY-003

Pregabalin Periferik Sinir İyileşmesinde Steroidlere Alternatif Olabilir Mi? Deneysel Bir Çalışma

[1]İrem Ateş, [2]Esra Laloglu, [1]Neslihan Küçün, [3]Sevilay Ozmen, [4]Serkan Yıldırım, [5]Basri Pür, [6]Duygu Köse, [6]Maide Sena Civelek, [7]Agah Kahramanlar, [8]Bahar Işık, [1]Ali Ahıskalıoğlu, [4]İsmail Bolat

[1] Atatürk üniversitesi Tıp Fakültesi, Anesteziyoloji ve Reanimasyon Anabilim Dalı, Erzurum
[2] Atatürk üniversitesi Tıp Fakültesi, Biyokimya Anabilim Dalı, Erzurum
[3] Atatürk üniversitesi Tıp Fakültesi, Patoloji Anabilim Dalı, Erzurum
[4] Atatürk üniversitesi Veterinerlik Fakültesi, Patoloji Anabilim Dalı, Erzurum
[5] Atatürk üniversitesi Tıp Fakültesi, Ortopedi ve Travmatoloji Anabilim Dalı, Erzurum
[6] Atatürk üniversitesi Tıp Fakültesi, Farmakoloji Anabilim Dalı, Erzurum
[7] Erzurum Eğitim ve Araştırma Hastanesi, Anesteziyoloji ve Reanimasyon Anabilim Dalı, Erzurum
[8] Binali Yıldırım Üniversitesi Tıp Fakültesi, Acil Anabilim Dalı, Erzincan

Giriş / Amaç: Periferik sinir yaralanmaları sıklığı ve komplikasyonları açısından özellikle önemlidir. Bu tür yaralanmaların etkileri motor, duyu ve otonomik liflerde oluşan hasara bağlı olarak değişir. Bu çalışmanın amacı, iki farklı dozda ve kombinasyon halinde uygulanan pregabalin ve metilprednizolonun nöroprotektif etkilerini aksonotmez modelinde araştırmak ve pregabalinin metilprednizolona bir alternatif oluşturup oluşturamayacağını ortaya koymaktır.

Gereç ve Yöntem: Elli altı adet erişkin erkek Sprague-Dawley sıçanı kontrol, sham (sadece aksonotmezis), aksonotmezis + pregabalin 30 mg/kg (düşük doz), aksonotmezis + pregabalin 60 mg/kg (yüksek doz), aksonotmezis + 1 mg/kg metilprednizolon, aksonotmezis + pregabalin 30 mg/kg + 1 mg/kg metilprednizolon (düşük doz kombinasyonu) ve aksonotmezis + pregabalin 60 mg/kg + 1 mg/kg metilprednizolon (yüksek doz kombinasyonu) gruplarına ayrıldı. Aksonotmezis sonrasında tedavi gruplarına bir hafta boyunca günde bir kez oral tedavi uygulandı. Tedavilerin nöroprotektif etkilerini değerlendirmek amacıyla siyatik fonksiyonel indeks, elektromiyografi, biyokimyasal (NGF, TGF-β, CNTF ve MBP), histopatolojik (wallerian dejenerasyonu, nekroz, interstisyel aralıklarda inflamasyon ve ödem), immünohistokimyasal (NFkB ekspresyonu) ve immünfloresan (NGF ve TGF-β ekspresyonu) analizler yapıldı.

Bulgular: İmmünohistokimyasal, histopatolojik, immünfloresan, elektrofizyolojik ve biyokimyasal değerlendirmeler pregabalin ve metilprednizolonun ayrı ayrı veya birlikte kullanımının sinir rejenerasyonu ve iyileşmesi üzerinde olumlu etkiler gösterdiğini ortaya koymuştur. Ayrıca yüksek dozlarda pregabalinin daha etkili olduğu belirlenmiştir. Doza bağımlı olan bu iyileşmenin, steroid eklenmesi ile daha da belirginleştiği görülmüştür.

Grupların histopatolojik, immünohistokimyasal ve immünofloresan değerlendirme sonuçları

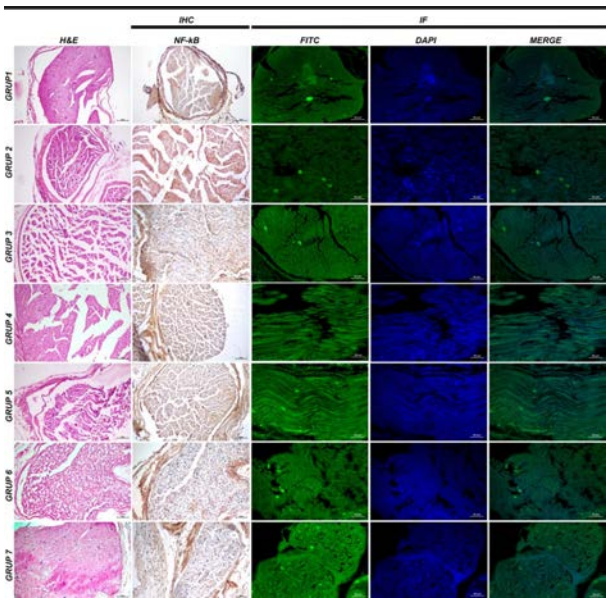

Tartışma / Sonuç: Pregabalin ve metilprednizolon periferik sinir rejenerasyonu ve fonksiyonel iyileşmede ayrı ayrı etkilidir. Bu ilaçların kombinasyon halinde kullanımı daha faydalıdır. Daha az yan etkisi ve nöropatik ağrıda faydası nedeniyle pregabalin steroidlere bir alternatif olabilir.

Anahtar Kelimeler: pregabalin, metilprednizolon, periferik sinir hasarı, sinir rejenerasyonu, Ağrı

Kaynakça

1- Anand P, Terenghi G, Birch R, Wellmer A, Cedarbaum JM, Lindsay RM, Williams-Chestnut RE, Sinicropi DV.,1997. Endogenous NGF and CNTF levels in human peripheral nerve injury. Neuroreport. 8(8):1935-8. https://doi.org/ 10.1097/00001756-199705260-00028
2- Calikoglu C, Aytekin H, Akgül O, Akgül M.H, Gezen A.F, Akyuz F, Cakir M., 2015. Effect of Pregabalin in Preventing Secondary Damage in Traumatic Brain Injury: An Experimental Study. Med Sci Monit. 2015; 21: 813–820. https://doi.org/ 10.12659/MSM.893887.
3- Feng X, Yuan W. ,2015. Dexamethasone Enhanced Functional Recovery after Sciatic Nerve Crush Injury in Rats. BioMed Research International. Biomed Res Int.;2015:627923. https://doi.org/10.1155/2015/627923

TARK 2024
Türk Anesteziyoloji ve Reanimasyon Derneği
58. Ulusal Kongresi
28 Kasım - 1 Aralık 2024
Kaya Palazzo Otel ve Kongre Merkezi / ANTALYA

DY-004

Basal Sleep Differences Correlate With Anxious Phenotypes İn Mice: Establishing An Animal Model For Post-Anesthetic Cognitive İmpairments

Alp Altunkaya[1], Kim Michelle Mengel[1], Alina Elisabeth Kreitmaier[1], Catharina Hedenig[1], Matthias Kreuzer[1], Gerhard Rammes[1], Gerhard Schneider[1], Thomas Fenzl[1]

[1]Münih Teknik Üniversitesi Rechts der Isar Hastanesi

Introduction / Purpose: Postoperative delirium (POD), ranging from mild cognitive impairments to chronic deficits or death, is relevant in up to 80% of patients after surgery under general anesthesia (GA) [1]. The systemic-mechanistic relationship between clinically relevant preoperative anxiety (POA) and POD, though frequently reported, remains largely unknown [2]. Identifying a preoperative-anxious phenotype and associated sleep impairments holds potential to establish predictive parameters for POD. These discoveries may further elucidate the neuronal mechanisms underlying these phenomena.

Materials and Methods: 42 C57BL/6N male mice (16-weeks-old) were used. Chronic electroencephalogram (EEG) and electromyogram (EMG) recordings assessed basal sleep/wake behavior. Following baseline recordings, a cued fear-conditioning (FC, Fig.2A) was performed (120s acclimation, 30s of auditory stimulus (10kHz, 75dB/octave), 2s with 0.6mA electrical foot-shock, repetition-rate=5), followed by fear retrieval after 24h (RET, Fig.2B) for anxiety phenotype classification. See Fig.1 for experimental timeline.

Experimental Timeline



Fig. 1: The experimental timeline with 42 C57BL/6N mice.

FC and RET protocol

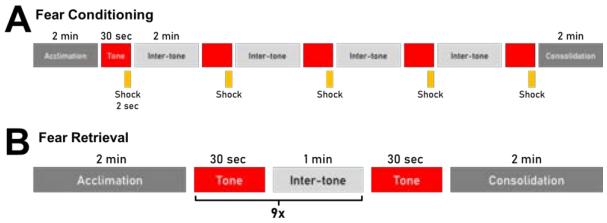

Fig. 2: Applied (A) fear conditioning (FC) and (B) retrieval (RET) protocol.

Results: Statistical separation of high-anxiety (HA) and low-anxiety (LA) phenotypes was shown using "freezing" during RET using k-means clustering (Fig.3A). In retrospective observation prior to FC, all HA mice showed multiple temporal sleep architecture changes (WAKE latency, p=0.0154, AUC=0.26 [0.12;0.41] (Fig.3B), vigilance state proportions, p=0.0049, AUC=0.77 [0.58;0.94] (Fig.3C) and transitions, p=0.034, AUC=0.29 [0.13;0.47] (Fig.3D)), together with a clear increase in intensity in the theta band (5-8Hz, peak power: 4% vs. 3.5%, peak AUC=0.79 [0.61;0.91]), (Fig.4).

FC and Sleep Architecture Results

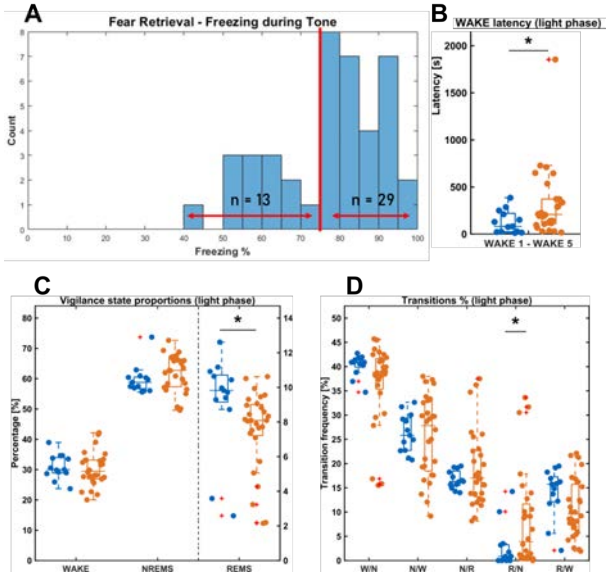

Fig. 3: (A) Histogram of freezing percentage during RET, indicating two behavioral phenotypes (LA and HA mice). (B) Latency to the first five WAKE bouts during light phase between LA and HA mice. HA mice required a significantly longer time until WAKE. (C) Proportions of vigilance states during light phase, with HA mice showing significantly lower REMS % compared to LA mice. (D) Transition proportions during light phase. HA mice had a significantly higher number of transitions from REMS to NREMS, compared to LA mice.

Spectral EEG Findings

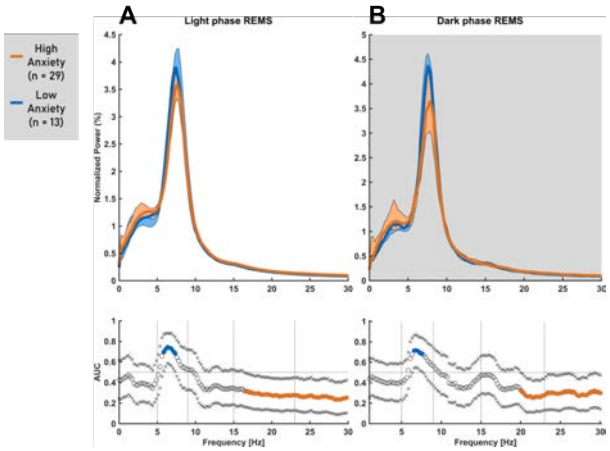

Fig. 4: Normalized power spectral density (PSD) of REMS during light (A) and dark (B) phase. At baseline conditions, HA mice showed a decrease in theta power (5-8 Hz) with a power increase in higher frequencies (>20 Hz) throughout 24 hours.

Discussion / Conclusion: Our results enable the classification of naïve animals into LA and HA mice using prognostic EEG parameters and establish an animal model for POA, based on their intrinsic predisposition to individual anxiety levels. We are currently testing potential cognitive impairments in predictive HA and LA animals after experimental GA exposure in the standardized Water-Cross-Maze test, thereby extending our POA animal model to a POA/POD animal model. This model will allow us to investigate GA-dependent physiological processes and morphological conditions systemically in vivo, that potentially lead to postoperative cognitive impairments.

Keywords: Preoperative Anxiety, Postoperative Delirium, Electroencephalogram, Sleep Architecture, Fear Conditioning

Kaynakça

1- 1: Demeure, M.J., Fain, M.J. The Elderly Surgical Patient and Postoperative Delirium. *J Am Coll Surg* 203, 752-757 (2006). https://doi.org/10.1016/j.jamcollsurg.2006.07.032
2- 2: Ma, J., Li, C., Zhang, W. et al. Preoperative anxiety predicted the incidence of postoperative delirium in patients undergoing total hip arthroplasty: a prospective cohort study. BMC Anesthesiol 21, 48 (2021). https://doi.org/10.1186/s12871-021-01271-3

TARK 2024
Türk Anesteziyoloji ve Reanimasyon Derneği
58. Ulusal Kongresi
28 Kasım - 1 Aralık 2024
Kaya Palazzo Otel ve Kongre Merkezi / ANTALYA

DY-005

Gebelik Sırasında Sevofluran Anestezisine Maruz Kalan Farelerin Yavrularında Ortaya Çıkan Nörotoksisite, Nöroinflamasyon ve Duygusal Davranışlara Vitamin D'nin Etkileri

Bayram Güleryüz[1], Feride Karacaer[2], Ebru Biricik[2], Ruken Akar[2], Samet Kara[3], Kübra Akıllıoğlu[4], Sait Polat[3]

[1]Yüreğir Devlet Hastanesi Anesteziyoloji ve Reanimasyon Kliniği
[2]Çukurova Üniversitesi Tıp Fakültesi Anesteziyoloji ve Reanimasyon AD
[3]Çukurova Üniversitesi Tıp Fakültesi Histoloji AD
[4]Çukurova Üniversitesi Tıp Fakültesi Fizyoloji AD

Giriş / Amaç: Santral sinir sisteminin gelişiminde anestezik ajanların indüklediği nörotoksisite; nöro-apoptozis, nöroinflamasyon, nörogeneziste ve sinaptogeneziste değişiklikleri içermektedir1-4. Vitamin D beynin farklı alanlarında üretilerek oksidatif stresi ve inflamasyonu azaltmakta, koruyucu nötrofinleri arttırmaktadır5-7. Çalışmamızda gebelik sırasında sevofluran uygulanan farelerin bebeklerinde oluşabilecek nörotoksisite ve duygusal davranış değişikliklerine karşı vitamin D'nin nöroprotektif ve anti-inflamatuar etkileri incelendi.

Gereç ve Yöntem: 8 haftalık 20 adet swiss albino türü gebe fare kontrol (Grup K), vitamin D (Grup D), sevofluran (Grup S), sevofluran-vitamin D (Grup SD) olmak üzer 4 eşit gruba ayrıldı. Gebeliğin 14. gününde 2 saat boyunca; Grup S ve Grup SD'ye 6 lt/dk %97 O2 ile %3 sevofluran karışımı, Grup K ve Grup D'ye ise 6 lt/dk %100 O2 inhale ettirildi. Gebelik boyunca her gün Grup D ve SD'ye 5 mcg/kg vitamin D, Grup K ve S'ye 1 ml salin intraperitoneal olarak uygulandı. Her gruptan 12'şer adet yenidoğan fareden postnatal 7. ve 45. günde alınan prefrontal korteks ve hipokampus doku kesitleri immünohistokimyasal yöntemler (IHY) ve elektron mikroskobu (EM) ile incelendi. İHY'le interlökin-6 (IL-6), tümör nekroz faktör-α (TNF-α), beyin kaynaklı nörotrofik faktör (BDNF), c-Fos, B hücreli lösemi-lenfoma-2 (Bcl-2), Bcl-2 ilişkili x proteini (Bax), oligodendrosit transkripsiyon faktörü-2 (Olig2) ekspresyonları değerlendirildi. Her gruptan 8'er adet fare, postnatal 45. günde duygusal davranış değişikliklerini değerlendiren açık alan ve yükseltilmiş artı düzenek testine alındı. İstatistiksel analizde; immünohistokimyasal verilerde Wilcoxon Signed Rank test ve Tek Yönlü Varyans Analizi, davranış testlerinde ise Kruskal Wallis ve Mann Whitney U testi kullanıldı.

Bulgular: Grup S'de, Grup SD, K ve D'ye göre prefrontal korteks ve hipokampus dokularında Bax, IL-6, TNF-α, c-Fos ekspresyonu istatistiksel olarak anlamlı düzeyde artarken (Şekil1,2); BDNF, Olig2, Bcl-2 (Şekil3,4) ekspresyonları anlamlı derecede azaldı (Tablo 1-4). EM görüntüleri bu verileri destekledi (Şekil 5). Davranış testlerinde gruplar arasında fark bulunamadı.

Şekil5

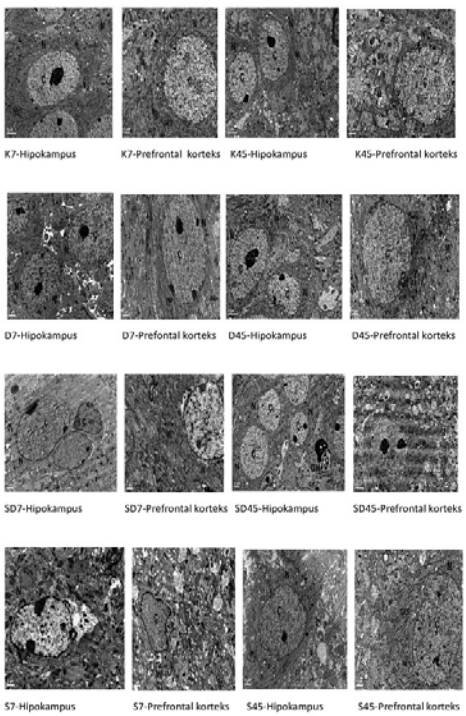

Grupların postnatal 7. ve 45. günlerde hipokampus ve prefrontal doku kesitlerinin elektron mikroskop görüntüleri. K7 (kontrol grubu 7. gün), K45 (kontrol grubu 45. gün), D7 (Vitamin D grubu 7. gün), D45 (Vitamin D grubu 45. gün), SD7 (Sevofluran-VitaminD grubu 7. gün), SD45 (Sevofluran-VitaminD grubu 45. gün), S7 (Sevofluran grubu 7. gün), S45 (Sevofluran grubu 45. gün) Grup S'de diğer gruplardan farklı olarak; hipokampusta intersellüler alanlarda vakuolizasyonun varlığı dikkati çekti. Prefrontal kortekste de bazı nöron sitoplazmalarında dejenere mitokondrionlar ve ödem alanlarına rastlanıldı.

Şekil2



Bax, IL-6, TNF-alfa ve c-Fos için immünohistokimyasal skorlamaların istatistiksel analizi

Şekil4

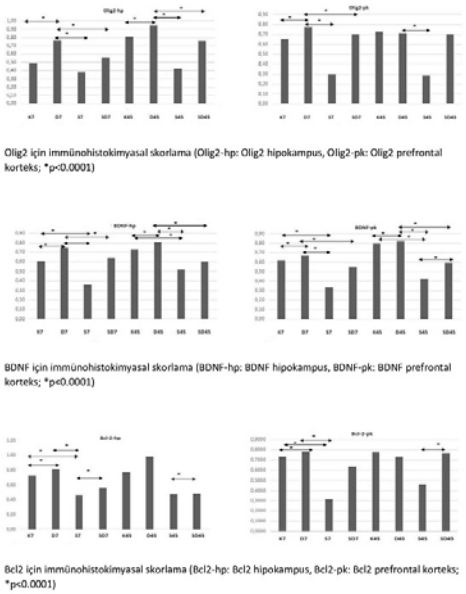

BDNF, Bcl-2 ve Olig2 için immünohistokimyasal yöntemlerin istatistiksel analizi

Şekil 1

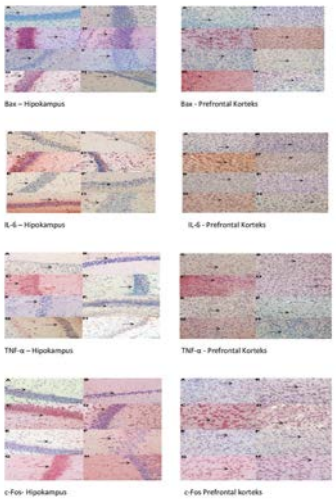

Hipokampus ve prefrontal doku kesitlerinde Bax, IL-6, TNF-alfa ve cFos immünreaktivitesi A) Grup K-7.gün, B) Grup D-7.gün C) Grup S-7.gün, D) Grup SD-7.gün E) Grup K-45.gün, F) Grup D-45.gün G) Grup S-45.gün, H) Grup SD-45.gün

Şekil 3

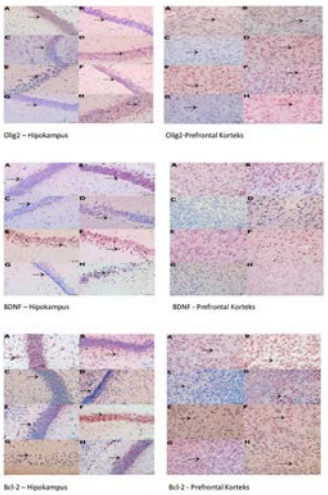

Hipokampus ve prefrontal doku kesitlerinde Olig2, BDNF ve Bcl-2 immünreaktivitesi A) Grup K-7.gün, B) Grup D-7.gün C) Grup S-7.gün, D) Grup SD-7.gün E) Grup K-45.gün, F) Grup D-45.gün G) Grup S-45.gün, H) Grup SD-45.gün

Tablo1

Grup	Bax	Bcl-2	IL-6	TNF-a	c-Fos	Olig2	BDNF
K	+	+++	+	+	++	++	++
D	+	+++	+	+	++	++	++
S	++++	+	+++	+++	++++	+	+
SD	++	+++	+	++	++	++	++

Postnatal 7. günde hipokampus dokusundaki immünohistokimyasal bulguların semikantitatif değerlendirilmesi

Tablo2

Grup	Bax	Bcl-2	IL-6	TNF-a	c-Fos	Olig2	BDNF
K	+	+++	+	+	++	++	++
D	+	++++	+	+	++	+++	++
S	+++	+	+++	+++	++++	+	+
SD	+	++++	++	+	++	++	++

Postnatal 45. günde hipokampus dokusundaki immünohistokimyasal bulguların semikantitatif değerlendirilmesi

Tablo3

Grup	Bax	Bcl-2	IL-6	TNF-a	c-Fos	Olig2	BDNF
K	+	+++	+	+	+	++	++
D	+	+++	+	+	++	++	++
S	++++	+	++++	+++	++++	+	+
SD	++	+++	++	++	++	++	++

Postnatal 7. günde prefrontal korteks dokusundaki immünohistokimyasal bulguların semikantitatif değerlendirilmesi

Tablo4

Grup	Bax	Bcl-2	IL-6	TNF-a	c-Fos	Olig2	BDNF
K	+	+++	+	+	++	++	++
D	+	+++	+	+	++	+++	++
S	+++	+	+++	+++	+++	+	+
SD	++	++	++	++	+++	++	++

Postnatal 45. günde prefrontal korteks dokusundaki immünohistokimyasal bulguların semikantitatif değerlendirilmesi

Tartışma / Sonuç: Çalışmamızda intrauterin dönemde sevoflurana maruz kalan yavru farelerde oluşan nörotoksisitenin gebelik sırasında anneye uygulanan vitamin D proflaksisi ile engellenebileceği tespit edilmiştir.

Anahtar Kelimeler: Sevofluran, Vitamin D, intrauterin nörotoksisite

Kaynakça

1. Jevtovic-Todorovic V, Absalom A, Blomgren K, Brambrink A, Crosby G, Culley D, et al. Anaesthetic neurotoxicity and neuroplasticity: an expert group report and statement based on the BJA Salzburg Seminar. 2013;111(2):143-51.
2. Li X, Jiang X, Zhao PJFiP. Effects of pregnancy anesthesia on fetal nervous system. 2021;11:523514.
3. Zheng H, Dong Y, Xu Z, Crosby G, Culley DJ, Zhang Y, et al. Sevoflurane anesthesia in pregnant mice induces neurotoxicity in fetal and offspring mice. 2013;118(3):516-26.
4. Zhao J, Ren J, Liu S, Gong Y, Meng P, Tan H, Chen Y. Repeated exposure to sevoflurane in neonatal rats impairs cognition in adulthood via the PKA-CREB-BDNF signaling pathway. Exp Ther Med. 2021;22(6):1442.
5. Vojinovic JJAotNYAoS. Vitamin D receptor agonists' anti-inflammatory properties. 2014;1317(1):47-56.
6. Guo X, Yuan J, Wang J, Cui C, Jiang PJBr. Calcitriol alleviates global cerebral ischemia-induced cognitive impairment by reducing apoptosis regulated by VDR/ERK signaling pathway in rat hippocampus. 2019;1724:146430.
7. Baas D, Prüfer K, Ittel ME, Kuchler-Bopp S, Labourdette G, Sarlième LL, Brachet P. Rat oligodendrocytes express the vitamin D(3) receptor and respond to 1,25-dihydroxyvitamin D(3). Glia. 2000;31(1):59-68.

TARK 2024
Türk Anesteziyoloji ve Reanimasyon Derneği
58. Ulusal Kongresi
28 Kasım - 1 Aralık 2024
Kaya Palazzo Otel ve Kongre Merkezi / ANTALYA

DY-006

Çekal Perforasyon ile Sepsis Oluşturulan Sıçanlarda Ozonun Böbrek Ve Akciğer Üzerindeki Etkisinin Araştırılması

Selin Erel[1], Ayşegül Küçük[2], Kürşat Dikmen[3], Salih Toruk[1], Zeynep Yığman[4], Müşerref Şeyma Ceyhan[5], Hasan Bostancı[3], Utku Güngörür[1], Ömer Kubat[3], Fatma Er[6], Mustafa Kavutçu[6], Mustafa Arslan[1]

[1]Gazi Üniversitesi, Tıp Fakültesi, Anesteziyoloji ve Reanimasyon Anabilim Dalı, Ankara
[2]Kütahya Sağlık Bilimleri Üniversitesi, Tıp Fakültesi, Fizyoloji Anabilim Dalı, Kütahya
[3]Gazi Üniversitesi, Tıp Fakültesi, Genel Cerrahi Anabilim Dalı, Ankara
[4]Gazi Üniversitesi, Tıp Fakültesi, Histoloji ve Embriyoloji Anabilim Dalı, Ankara
[5]Tekirdağ Namık Kemal Üniversitesi Tıp Fakültesi, Histoloji ve Embriyoloji Anabilim Dalı, Tekirdağ
[6]Gazi Üniversitesi, Tıp Fakültesi, Tıbbi Biyokimya Anabilim Dalı, Ankara

Giriş / Amaç: Sepsis çoklu organ yetmezliğine sebep olabilen, enfeksiyona karşı gelişen sistemik yanıt durumudur. Sepsis sırasında akciğerler ve böbrekler en sık hasarlanan organlardandır. (1-3). Antiinlamatuar ve antioksidan özelliklere sahip bir molekül olan ozonun sepsiste koruyucu etkileri gösterilmiştir. (3,4). Çalışmamızın amacı, çekal ligasyon ve perforasyon (ÇLP) ile sepsis oluşturulan sıçanlarda ozonun böbrek ve akciğer hasarı üzerindeki terapötik ve protektif etkisini değerlendirmektir.

Gereç ve Yöntem: Bu deneysel çalışmada etik kurul onayı sonrası, rasgele seçilen 36 sıçan kontrol (Grup K, n=6) , ozon (Grup O, n=6), çekal ligasyon ve perforasyon (Grup ÇLP, n=8), ozon + çekal ligasyon ve perforasyon (Grup O+ÇLP, n=8) ve çekal ligasyon ve perforasyon sonrası ozon (Grup ÇLP+O, n=8) olmak üzere beş gruba ayrıldı. Ozon gruplarına, intraperitoneal yolla 4 mL ozon (20 µg/mL) enjekte edildi. Böbrek ve akciğer dokuları hematoksilen ve eozin boyama kullanılarak mikroskopik olarak incelendi. Oksidan aktivite tiyobarbitürik asit, katalaz, glutatyon s-transferaz ve arilesteraz düzeyleri ile değerlendirildi. Serumda üre ve kreatinin ölçüldü.

Bulgular: Histopatolojik incelemelerde, ozon uygulanan gruplarda akciğer ve böbrek doku hasarının ÇLP grubuna kıyasla anlamlı derecede azaldığı gözlendi ($p<0.001$) (Tablo 1 ve 2, Şekil 1 ve 2). Akciğer ve böbrek dokusunun oksidatif stres düzeylerine bakıldığında, ozon ile tedavi edilen gruplarda tiyobarbitürik asit seviyeleri azalmış, katalaz, glutatyon s-transferaz ve arilesteraz seviyeleri ise ÇLP grubuna kıyasla artmış olarak bulundu ($p<0.001$) (Tablo 3 ve 4). Grup ÇLP'de üre ve kreatinin değerinin yüksek olduğu, Grup O+ÇLP'da ise üre ve kreatinin değerlerinin anlamlı olarak azaldığı tespit edildi ($p=0.010$ ve $p=0.012$) (Tablo 5).

Şekil 1. Akciğer doku örneklerinin hematoksilen eozin boyalı kesitlerine ait görüntüler

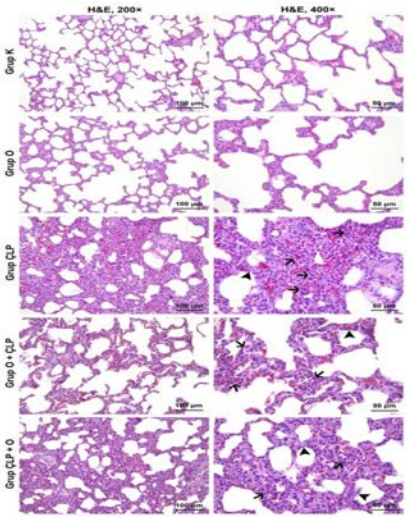

Oklar nötrofil infiltrasyonunu; ok başları alveol duvar kalınlaşmalarını göstermektedir. Büyültme 200× ve 400×.

Şekil 2. Böbrek doku örneklerinin hematoksilen eozin ve periyodik asit-Schiff boyalı kesitlerine ait görüntüler.

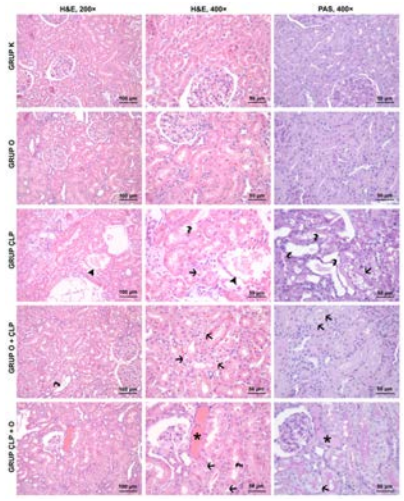

Oklar vakuolar dejenerasyon gösteren tübüler epitel hücrelerini; ondülan oklar tübül epitel hücrelerinde fırçamsı kenar kaybını; ok başları dilate olmuş ve epiteli deskuame olmuş tübül kesitini; kıvrık oklar tübüler dilatasyonu ve asteriskler kast formasyonunun eşlik ettiği dilate tübülleri göstermektedir. Büyültme 200× ve 400×.

Tablo 1. Akciğer dokusu histolojik verileri [Ortalama ± SH]

	Grup K (n=6)	**Grup O (n=6)**	**Grup ÇLP (n=8)**	**Grup O+ÇLP (n=8)**	**Grup ÇLP+O (n=8)**	**P****
Alveolar konjesyon	0.83±0.31	1.00±0.36	2.86±0.14 a,b	1.00±0.36 c	1.62±0.18 a,c	<0.001
Hemoraji	0.50±0.22	0.33±0.21	0.71±0.18	0.83±0.17	0.75±0.16	0.374
Hava boşlukları ya da damar duvarında nötrofil infiltrasyonu	0.50±0.22	1.17±0.17a	3.86±0.14 a,b	1.50±0.22 a,c	2.13±0.23 a,b,c	<0.001
Alveol duvar kalınlığı/hyalin membran oluşumu	0.83±0.31	0.83±0.31	1.86±0.14 a,b	1.50±0.22	1.75±0.16 a,b	0.005
Total akciğer hasar skoru	2.66±0.66	3.33±0.71	9.28±0.29 a,b	4.83±0.40 a,c	6.25±0.41 a,b,c	<0.001

P**: ANOVA testi ile anlamlılık düzeyi p< 0.05 ap<0.05: Grup K ile karşılaştırıldığında; bp<0.05: Grup O ile karşılaştırıldığında; cp<0.05: Grup ÇLP ile karşılaştırıldığında

Tablo 2. Böbrek dokusu histolojik verileri [Ortalama ± SH]

	Grup K (n=6)	**Grup O (n=6)**	**Grup ÇLP (n=8)**	**Grup O+ÇLP (n=8)**	**Grup ÇLP+O (n=8)**	**P****
Böbrek tübül hasarı skoru	0.68±0.15	0.60±0.23	3.23±0.15 a,b	2.08±0.19 a,b, c	2.16±0.15 a,b,c	<0.001

P**: ANOVA testi ile anlamlılık düzeyi p< 0.05 ap<0.05: Grup K ile karşılaştırıldığında; bp<0.05: Grup O ile karşılaştırıldığında; cp<0.05: Grup ÇLP ile karşılaştırıldığında

Tablo 3. Akciğer dokusu oksidan durum verileri [Ortalama ± SH]

	Grup K (n=6)	**Grup O (n=6)**	**Grup ÇLP (n=8)**	**Grup O+ÇLP (n=8)**	**Grup ÇLP+O (n=8)**	P**
Tiyobarbitürik asit (nmol/mg pr)	0.11±0.01	0.14±0.01	0.26±0.02 a,b	0.15±0.02 c	0.16±0.02 a,c	<0.001
Katalaz (IU/mg pr)	57.86±1.90	51.43±1.19	32.17±3.07 a,b	46.35±2.26 a,c	40.13±1.70 a,b,c	<0.001
Glutatyon s-transferaz (IU/mg pr)	0.31±0.03	0.29±0.01	0.18±0.01 a,b	0.27±0.02 c	0.26±0.02 c	<0.001
Arilesteraz (IU/mg pr)	2008.49±174.27	1903.12±310.05	409.40±130.13 a,b	1270.79±206.02 a,c	991.28±185.65 a,b,c	<0.001

P**: ANOVA testi ile anlamlılık düzeyi p< 0.05 ap<0.05: Grup K ile karşılaştırıldığında; bp<0.05: Grup O ile karşılaştırıldığında; cp<0.05: Grup ÇLP ile karşılaştırıldığında

Tablo 4. Böbrek dokusu oksidan durum verileri [Ortalama ± SH]

	Grup K (n=6)	Grup O (n=6)	Grup ÇLP (n=8)	Grup O+ÇLP (n=8)	Grup ÇLP+ O (n=8)	P**
Tiyobarbitürik asit (nmol/mg pr)	0.12±0.01	0.15±0.02	0.21±0.01 a,b	0.16±0.01 c	0.17±0.03 a,c	<0.001
Katalaz (IU/mg pr)	113.78±5.97	104.00±4.74	55.50±3.06 a,b	96.25±8.60 c	85.45±7.29 a,c	<0.001
Glutatyon s-transferaz (IU/mg pr)	0.27±0.02	0.26±0.02	0.16±0.01 a,b	0.24±0.02 c	0.23±0.01 c	<0.001
Arilesteraz (IU/mg pr)	1155.50±104.23	1016.64±290.26	216.20±50.53 a,b	785.25±248.65 c	371.81±56.70 a,b	0.001

P**: ANOVA testi ile anlamlılık düzeyi p< 0.05 ap<0.05: Grup K ile karşılaştırıldığında; bp<0.05: Grup O ile karşılaştırıldığında; cp<0.05: Grup ÇLP ile karşılaştırıldığında

Tablo 5. Üre ve kreatinin verileri [Ortalama ± SH]

	Grup K (n=6)	Grup O (n=6)	Grup ÇLP (n=8)	Grup O+ÇLP (n=8)	Grup ÇLP+ O (n=8)	P**
Üre (mg/dL)	31.17±1.02	28.33±1.23	86.00±20.29 a,b	46.00±8.94c	54.33±9.13	0.010
Kreatinin (mg/dL)	0.34±0.02	0.39±0.03	0.83±0.18a,b	0.50±0.06c	0.60±0.08	0.012

P**: ANOVA testi ile anlamlılık düzeyi p< 0.05 ap<0.05: Grup K ile karşılaştırıldığında; bp<0.05: Grup O ile karşılaştırıldığında; cp<0.05: Grup ÇLP ile karşılaştırıldığında

Tartışma / Sonuç: Sepsis ve sepsise bağlı olarak gelişebilen akut böbrek yetmezliği ve akut respiratuvar distres sendromu yüksek morbidite ve mortalite ile seyreder (6). Literatürde ozonun sepsisteki etkileri incelenmiş olmakla birlikte, ÇLP öncesi ve sonrası uygulanan ozonun sepsis modelinde böbrek ve akciğer üzerindeki etkisi gösterilmemiştir. Bu çalışmada, sıçanlara ÇLP öncesi ve sonrası uygulanan ozon tedavisinin böbrek ve akciğer hasarını anlamlı düzeyde azalttığı, histolojik ve biyokimyasal parametreler ile ortaya konulmuştur.

Anahtar Kelimeler: sepsis, ozon, böbrek, akciğer

Kaynakça

1. Singer M, Deutschman CS, Seymour CW, Shankar-Hari M, Annane D, Bauer M, et al. The Third International Consensus Definitions for Sepsis and Septic Shock (Sepsis-3). JAMA. 2016;315:801-10.
2. Kellum JA, Wen X, de Caestecker MP, Hukriede NA. Sepsis-Associated Acute Kidney Injury: A Problem Deserving of New Solutions. Nephron. 2019;143:174-8.
3. Zhou X, Liao Y. Gut-lung crosstalk in sepsis-induced acute lung injury. Front Microbiol. 2021;12:779620.
4. Kal O, Akillioglu I, Kal A, Celik E, Yilmaz M, Onal M, et al. Prophylactic ozone administration reduces renal ischemia-reperfusion injury in the rat. Int J Clin Exp Med. 2016;9:13677-88.
5. Bocci V, Borrelli E, Travagli V, Zanardi I. The ozone paradox: ozone is a strong oxidant as well as a medical drug. Med Res Rev. 2009;29(4):646-82.
6. Vincent JL. Acute kidney injury, acute lung injury and septic shock: how does mortality compare? Controversies in Acute Kidney Injury. 2011;174:71-7.

TARK 2024
Türk Anesteziyoloji ve Reanimasyon Derneği
58. Ulusal Kongresi
28 Kasım - 1 Aralık 2024
Kaya Palazzo Otel ve Kongre Merkezi / ANTALYA

DY-007

Sıçanlarda NRF-2/HO-1 VE RIPK1/RIPK3/MLKL Yolları Aracılığıyla Travmatik Beyin Hasarı Üzerine Tasimelteon Tedavisinin Etkileri

Eyyüp Sabri Özden[1], Mustafa Soner Özcan[1], Mehtap Savran[2], İlter İlhan[3], Muhammet Yusuf Tepebaşı[4], Mehmet Abdulkadir Sevük[2], Özlem Özmen[5]

[1]Süleyman Demirel Üniversitesi Tıp Fakültesi Anesteziyoloji ve Reanimasyon AD
[2]Süleyman Demirel Üniversitesi Tıp Fakültesi Tıbbi Farmakoloji AD
[3]Süleyman Demirel Üniversitesi Tıp Fakültesi Tıbbi Biyokimya AD
[4]Süleyman Demirel Üniversitesi Tıp Fakültesi Tıbbi Genetik AD
[5]Burdur Mehmet Akif Ersoy Üniversitesi Veterinerlik Fakültesi Patoloji AD

Giriş / Amaç: Travmatik beyin hasarı (TBH)'nın altında yatan moleküler mekanizmalar, nörotransmitterler, biyokimyasal aracılar, sitokinler ve genetik değişikliklerin etkileşimiyle başlar (1). TBH sonrası oksidatif stres, nöroinflamasyon, apoptoz ve nekroptozu içeren ikincil beyin hasarı moleküler yolların anlaşılmasıyla tersine çevrilebilir (2,3). Pineal bezin salgı ürünü olan Melatonin (Mel), bağışıklık fonksiyonu, otofaji, anti-inflamatuar, antiapoptotik ve antioksidan aktivitelerde önemli bir rol oynar (4). Tasimelteon (Tasi), Mel reseptörü agonistidir (5). Amacımız, Tasi uygulamasının TBH'lı sıçanlarda nükleer faktör eritroid 2 ile ilişkili faktör 2 (NRF-2)/Heme oksijenaz-1 (HO-1) ve reseptör etkileşimli protein kinaz 1 (RIPK1)/reseptör etkileşimli protein kinaz 3 (RIPK3)/mixed lineage kinase domain like pseudokinase (MLKL) yolları aracılığıyla beyin hasarı üzerindeki etkisini incelemekti.

Gereç ve Yöntem: 300-350 gram, 32 erkek Wistar Albino sıçan dört gruba ayrıldı. Kontrol grubu: Sıçanlara travma olmaksızın intraperitoneal (İP) 1 ml salin (SF) uygulandı. Travma grubu: Sıçanlara anestezi altında travma oluşturulduktan 30 dakika sonra 1 ml SF IP uygulandı. Baş travması 80 cm yükseklikten 50 mg'lık bir topla uygulandı. Amaç Newton yasasına göre 0,2 N'luk bir travma oluşturmaktı (6). Tasi-1 grubu: Sıçanlara anestezi altında travma oluşturulduktan 30 dakika sonra 1 mg/kg Tasi IP uygulandı. Tasi-10 grubu: Sıçanlara anestezi altında travma uygulandı. 30 dakika sonra 10 mg/kg Tasi IP uygulandı (7). 24 saat sonra sıçanlar anestezi altında öldürüldü. Histopatolojik, immünohistokimyasal, genetik ve biyokimyasal analizler için kan örnekleri ve beyin dokusu toplandı. Histopatolojik skorlama tablo 1'de verilmiştir.

Tablo 1. Subaraknoid kanamaların histopatolojik skorları

Skor	Kanama
0	Normal meningeal ve parankimal yapı
1	Subaraknoid boşlukta, ventriküllerde veya beyin parankimasında kan yok.
2	Lokalize veya yaygın ince subaraknoid kanama, intraventriküler veya intraparankimal kanama yok.
3	Yaygın veya lokalize kalın subaraknoid kan tabakaları, intraventriküler veya intraparankimal kanama yok.
4	Kalınlık veya yerleşimden bağımsız olarak subaraknoid kanama ile birlikte görülen intraventriküler veya intraparankimal kanama.

Bulgular: Tasi grupları toplam antioksidan durumunu artırdı ve toplam oksidan durumunu ve oksidatif stres indeksi seviyelerini azalttı (Şekil 1). Travma grubundaki sıçanlarda belirgin ve yaygın kanama görüldü. Tasi-1 grubunda hemorajik alanlar belirgin şekilde azaldı. Tasi-10 grubunda normal beyin histolojisi gözlendi (Şekil 2). Tasi tedavisi travmada immünohistokimyasal olarak artan, interferon-gama, kaspaz-3 ve tümör nekroz faktör-alfa'yı azalttı (Şekil 3). Travmada NRF-2/HO-1 azalırken, RIPK1/RIPK3/MLKL arttı. Ancak Tasi tedavisi tüm bu bulguları tersine çevirdi (Şekil 4).

Şekil 1. Beyin dokularının oksidatif stres parametreleri

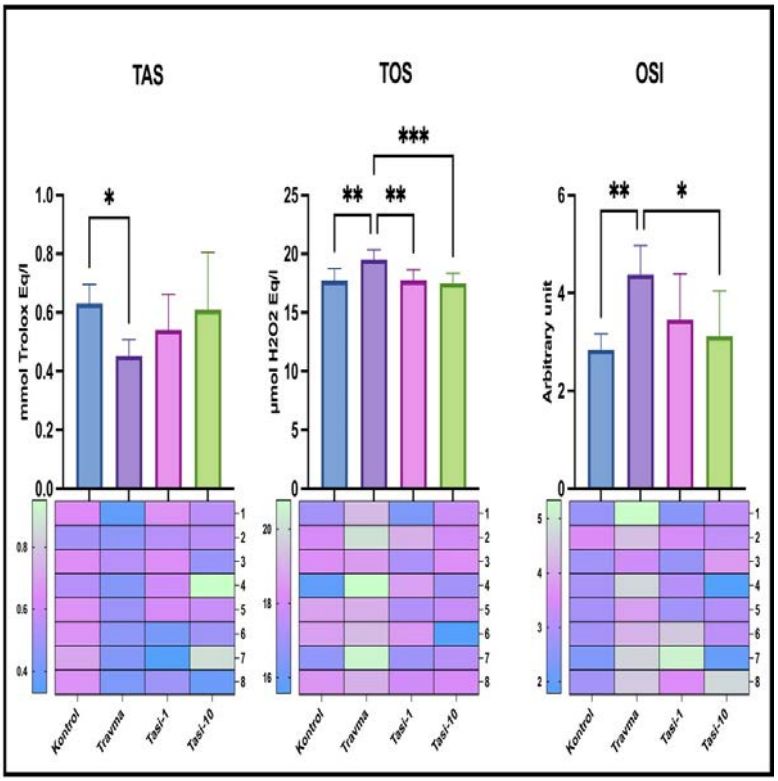

Tasi-1: Travma+Tasi (1mg/kg), Tasi-10: Travma+Tasi (10mg/kg), TAS: Toplam antioksidan durumu, TOS: Toplam oksidan durumu, OSI: Oksidatif stres indeksi, Değerler ortalama ± standart sapma olarak sunulmuştur. Tek yönlü ANOVA testi kullanılmıştır. *p<0,05, **p<0,01 ***p<0,001

Şekil 2. Gruplar arasındaki beyinlerin histopatolojik görünümü ve istatistiksel analizi.

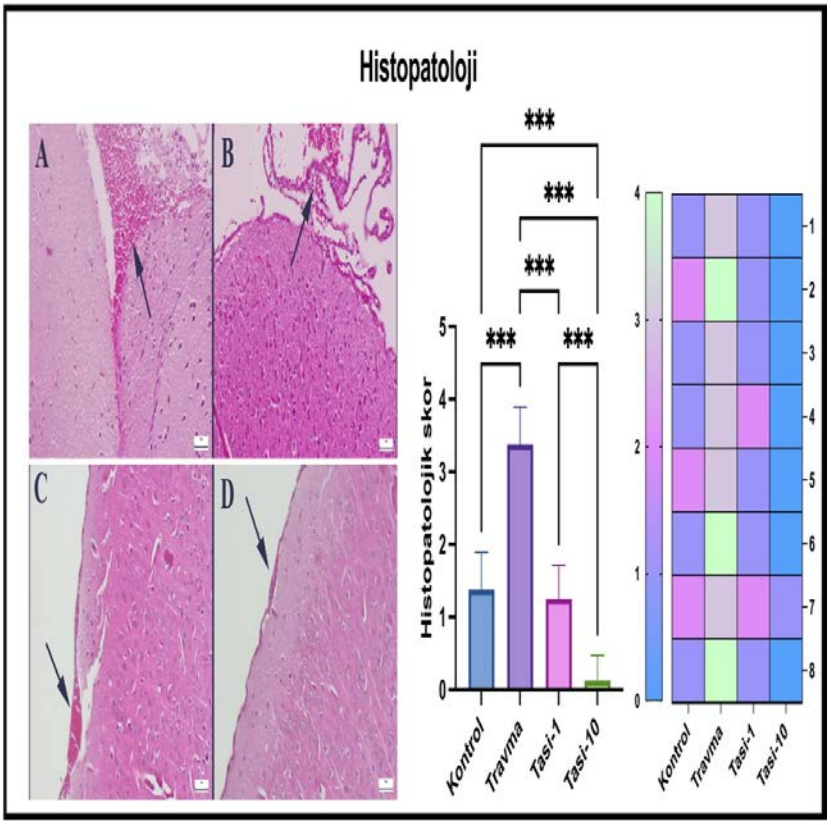

(A) Kontrol grubundaki meningeal damarlarda hafif hiperemi (ok ucu) ve hafif hemoraji (ok). (B) Travma grubundaki bir sıçanın beyninde belirgin hiperemi (ok ucu) ve hemoraji odakları (ok). (C) Tasi-1 grubunda belirgin şekilde azalmış hemoraji alanı (ok ucu). (D) Tasi-10 grubundaki bir sıçanda normal beyin ve meningeal yapı, HE, Ölçek çubukları = 50 µm. Değerler ortalama ± standart sapma olarak sunulmuştur. Tek yönlü ANOVA testi kullanılmıştır. *p<0,05, **p<0,01 ***p<0,001

Şekil 3. Beyinde interferon-gama (IFN-δ) (üst sıra), kaspaz-3 (Kas-3) (orta sıra) ve tümör nekroz faktör-alfa (TNF-α)'nın (alt sıra) ekspresyon seviyeleri ve istatistiksel analizi.

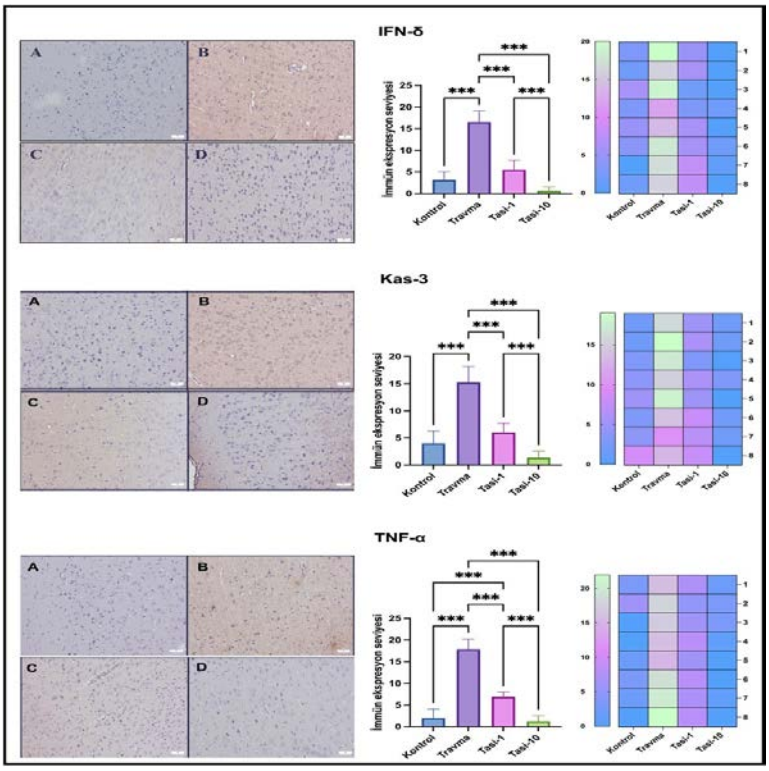

(A) Kontrol grubunda negatif IFN-δ, Kas-3 ve TNF-α seviyesi. (B) Travma grubunda IFN-δ, Kas-3 ve TNF-α seviyelerinde anlamlı artış. (C) Travma ve Tasi gruplarında IFN-δ, Kas-3 ve TNF-α seviyelerinde belirgin azalma. (D) Tasi gruplarında negatif IFN-δ, Kas-3 ve TNF-α seviyeleri, streptavidin-biotin peroksidaz yöntemi, ölçek çubukları = 50 µm. Değerler ortalama ± standart sapma olarak sunulmuştur. Tek yönlü ANOVA testi kullanılmıştır. *p<0,05, **p<0,01 ***p<0,001.

Şekil 4. Beyin dokularında RIPK1, RIPK3, MLKL, NRF-2 ve HO-1'in transkript seviyeleri

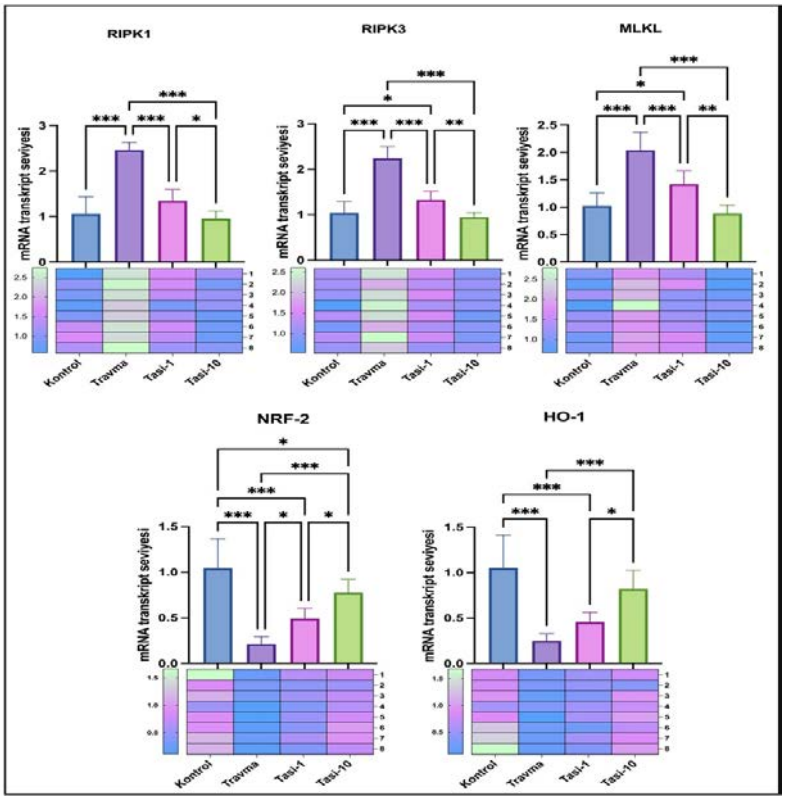

NRF-2: Nükleer faktör E2 ile ilişkili faktör 2, HO-1: Hem oksijenaz 1, RIPK1: Reseptörle etkileşimli protein kinaz 1, RIPK3: Reseptörle etkileşimli protein kinaz 3, MLKL: Mixed Lineage kinase domain like pseudokinase. Değerler ortalama ± standart sapma olarak sunulmuştur. Tek yönlü ANOVA testi kullanılmıştır. * p<0,05, ** p<0,01, *** p<0,001

Tartışma / Sonuç: Tasi'nin TBH'lı sıçanlarda NRF-2/HO-1 ve RIPK1/RIPK3/MLKL yolları aracılığıyla beyin hasarını koruduğunu gözlemledik.

Anahtar Kelimeler: Travmatik Beyin Hasarı, Tasimelteon, NRF-2/HO-1, RIPK1/RIPK3/MLKL, Nöroproteksiyon

Kaynakça

1. Silvestro S, Raffaele I, Quartarone A, Mazzon E. Innovative insights into traumatic brain injuries: Biomarkers and new pharmacological targets. Int J Mol Sci 2024;25:2372
2. Hu Y, Feng X, Chen J, Wu Y, Shen L. Hydrogen-rich saline alleviates early brain injury through inhibition of necroptosis and neuroinflammation via the ROS/HO-1 signaling pathway after traumatic brain injury. Exp Ther Med 2022; 23:126
3. Vandenabeele P, Galluzzi L, Vanden Berghe T, Kroemer G. Molecular mechanisms of necroptosis: An ordered cellular explosion. Nat Rev Mol Cell Biol 2010;11: 700-714.
4. Salman M, Kaushik P, Tabassum H, Parvez S. Melatonin provides neuroprotection following traumatic brain injury-promoted mitochondrial perturbationin wistar rat. Cell Mol Neurobiol 2021;41: 765-781
5. Bonacci JM, Venci JV, Gandhi MA. Tasimelteon (Hetlioz™): A new melatonin receptor agonist for the treatment of non-24-hour sleep-wake disorder. J Pharmacy Prac 2015;28: 473-478.
6. Marmarou A, Foda MA, Van den Brink W, Campbell J, Kita H, Demetriadou K. A new model of diffuse brain injury in rats. Part I: Pathophysiology and biomechanics. J Neurosurg. 1994;80(2):291-300.
7. Hardeland R. Investigational melatonin receptor agonists. Expert Opin Investig Drugs 2010 Jun;19(6):747-64. doi: 10.1517/13543784.2010.482926. PMID: 20408738.

TARK 2024
Türk Anesteziyoloji ve Reanimasyon Derneği
58. Ulusal Kongresi
28 Kasım - 1 Aralık 2024
Kaya Palazzo Otel ve Kongre Merkezi / ANTALYA

DY-008

Deneysel Sepsis Modeli ile Oluşturulan Akut Böbrek Hasarı Üzerine Radyofrekans Elektromanyetik ve Darbeli Manyetik Alanın Koruyucu Etkilerinin İleri İncelenmesi

Çağrı Balcı[1], Mustafa Soner Özcan[1], Oya Kuruşcu[1], Halil Aşcı[1], İlter İlhan[1], Muhammet Yusuf Tepebaşı[1], Rümeysa Taner[2], Selçuk Çömlekçi[2]

[1]Süleyman Demirel Üniversitesi Tıp Fakültesi
[2]Süleyman Demirel Üniversitesi Fen Bilimleri Enstitüsü

Giriş / Amaç: Sepsisle ilişkili akut böbrek hasarı (Sİ-ABH) halen günümüzde yoğun bakımlarda mortalite ve morbidite sebebidir. Bu nedenle ek yeni tedavi yöntemleri gereği ortaya çıkmaktadır. Düşük frekansta olan Darbeli Manyetik Alan (DMA) ve Radyofrekans Elektromanyetik Alan (RF-EMA) uygulamaları, uygun güç ve frekansta kullanıldıklarında hücrelerde, düşük seviyede ve olumlu yönde biyokimyasal değişimlere yol açabildiği daha önceki çalışmalarda ve farklı modellerle gösterilmiştir. Bu iki farklı yöntemin lipopolisakkarit(LPS) ile oluşturulmuş böbrek hasarı üzerinde tekli ve kombine uygulamalarındaki akut etki mekanizmalarının araştırılması çalışmadaki temel hedefimizdir.

Gereç ve Yöntem: Çalışmada, 48 adet Wistar-Albino rat kullanıldı. RF-EMA ve DMA uygulamalarının en etkili oldukları süreler 8 ratla yapılan ön çalışmanın histopatolojik olarak incelemesi ile belirlendi. LPS uygulanmasından sonra uygulanacak RF-EMA için 30dk ve DMA için 3saat ana çalışmada kullanıldı. Ana çalışmada 8'er hayvan olacak şekilde 5 grup oluşturuldu: Kontrol; LPS; RF-EMA; DMA; RF-EMA+DMA. LPS uygulamasından 6 saat sonra bütün gruplardaki ratlar sakrifiye edildi. Kan örneklerinden BUN ve kreatinin değerlendirildi. Sol böbrek dokusu ve arterinden histopatolojik inceleme ve immunohistokimyasal boyama ile TNF-α, Cas-3, iNOS ekspresyonlarına bakıldı. Sağ böbrek dokusundan ise, biyokimyasal analizlerle TOS, TAS, OSİ; genetik analizlerle IL-6, HIF-1α, eNOS, Bcl-2, Bax, Cas-9 ekspresyonları değerlendirildi.

Resim 1.



LPS uygulaması.

Resim 2.



Manyetik alan uygulamalarının yapıldığı faraday kafesleri.

Resim 3.

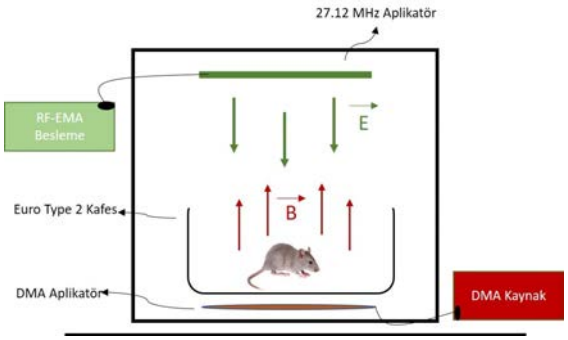

RF-EMA ve DMA uygulama ünitesinin şematize edilmiş görünümü.

Resim 4.

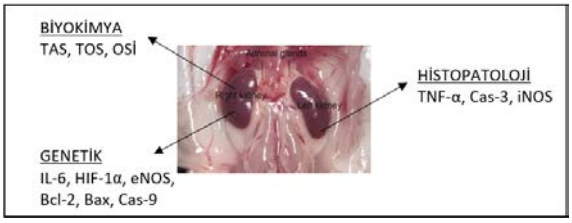

Alınan dokular ve incelenecek olan parametrelerin şematize görünümü

Resim 5.



DMA ve RF-EMA Maruziyet Ölçüm Cihazları

Bulgular: DMA ve RF-EMA uygulamaları hem tekli hem de kombine kullanımında böbrek dokusunda ve arterde histopatolojik ve immunohistokimyasal incelemelerde LPS grubuna göre iyileşme gösterdi. Manyetik alan uygulamaları hem tekli hem kombine kullanımlarında BUN, kreatinin düzeylerinde ve OSİ oranında LPS grubuna göre anlamlı olarak düşüktü. Genetik analizlerde manyetik alan uygulamalarının, LPS grubuna göre böbrek dokusunda iyileşme gösterdiği görüldü.

Tartışma / Sonuç: Bu çalışmaya göre LPS ile oluşturulan deneysel sepsis modelinde RF-EMA ve DMA uygulamalarının tekli ve kombine kullanımının böbrek dokusunda antiinflamatuar, antioksidan ve antiapopitotik etkiler sayesinde akut dönemde iyileştirici olduğu sonucuna varılmıştır.

Anahtar Kelimeler: Akut Böbrek Hasarı, Darbeli Manyetik Alan, Lipopolisakkarit, Radyofrekans Elektromanyetik Alan, Sepsis.

Kaynakça

1. Evans L, Rhodes A, Alhazzani W, Antonelli M, Coopersmith CM, French C, et al. Surviving sepsis campaign: international guidelines for management of sepsis and septic shock 2021. Critical care medicine. 2021;49(11):e1063-e143.
2. Peerapornratana S, Manrique-Caballero CL, Gomez H, Kellum JA. Acute kidney injury from sepsis: current concepts, epidemiology, pathophysiology, prevention and treatment. Kidney Int. 2019;96(5):1083-99. Manrique-Caballero CL, Del Rio-Pertuz G, Gomez H. Sepsis-Associated Acute Kidney Injury. Crit Care Clin. 2021;37(2):279-301.
3. Karimi A, Ghadiri Moghaddam F, Valipour M. Insights in the biology of extremely low-frequency magnetic fields exposure on human health. Mol Biol Rep. 2020;47(7):5621-33. Joffre J, Hellman J. Oxidative Stress and Endothelial Dysfunction in Sepsis and Acute Inflammation. Antioxid Redox Signal. 2021;35(15):1291-307.
4. Peng, L., Fu, C., Wang, L., Zhang, Q., Liang, Z., He, C., & Wei, Q. The effect of pulsed electromagnetic fields on angiogenesis. Bioelectromagnetics. 2021;42(3), 250-258. Patruno A, Amerio P, Pesce M, Vianale G, Di Luzio S, Tulli A, et al. Extremely low frequency electromagnetic fields modulate expression of inducible nitric oxide synthase, endothelial nitric oxide synthase and cyclooxygenase-2 in the human keratinocyte cell line HaCat: potential therapeutic effects in wound healing. Br J Dermatol. 2010;162(2):258-66.
5. Pena-Philippides JC, Yang Y, Bragina O, Hagberg S, Nemoto E, Roitbak T. Effect of pulsed electromagnetic field (PEMF) on infarct size and inflammation after cerebral ischemia in mice. Transl Stroke Res. 2014;5(4):491-500.
6. Flatscher J, Pavez Lorie E, Mittermayr R, Meznik P, Slezak P, Redl H, et al. Pulsed Electromagnetic Fields (PEMF)-Physiological Response and Its Potential in Trauma Treatment. Int J Mol Sci. 2023;24(14):11239.
7. Asci H, Savran M, Comlekci S, Sofu MM, Erzurumlu Y, Ozmen O, et al. Combined Pulsed Magnetic Field and Radiofrequency Electromagnetic Field Enhances MMP-9, Collagen-4, VEGF

Synthesis to Improve Wound Healing Via Hif-1alpha/eNOS Pathway. Aesthetic Plast Surg. 2023;47(6):2841-52.
8. Pantelis P, Theocharous G, Veroutis D, Vagena IA, Polyzou A, Thanos DF, et al. Pulsed Electromagnetic Fields (PEMFs) Trigger Cell Death and Senescence in Cancer Cells. Int J Mol Sci. 2024;25(5):2473.
9. Guerriero F, Ricevuti G. Extremely low frequency electromagnetic fields stimulation modulates autoimmunity and immune responses: a possible immuno-modulatory therapeutic effect in neurodegenerative diseases. Neural Regen Res. 2016;11(12):1888-95.
10. Lee CG, Park C, Hwang S, Hong JE, Jo M, Eom M, et al. Pulsed Electromagnetic Field (PEMF) Treatment Reduces Lipopolysaccharide-Induced Septic Shock in Mice. Int J Mol Sci. 2022;23(10):5661.
11. Kim S, Lee BR, Moon JH, Ahn MJ, Lee HS. The Pulse Magnetic Field Controls the Pro-inflammatory Cytokines of LPS-Induced BALB/c Mice. Ieee Transactions on Magnetics. 2023;59(11).
12. Miliaraki M, Briassoulis P, Ilia S, Michalakakou K, Karakonstantakis T, Polonifi A, et al. Oxidant/Antioxidant Status Is Impaired in Sepsis and Is Related to Anti-Apoptotic, Inflammatory, and Innate Immunity Alterations. Antioxidants. 2022;11(2):231.

TARK 2024
Türk Anesteziyoloji ve Reanimasyon Derneği
58. Ulusal Kongresi
28 Kasım - 1 Aralık 2024
Kaya Palazzo Otel ve Kongre Merkezi / ANTALYA

DY-009

Ratlarda Oluşturulan Hemorajik Şok Ardından Verilen Farklı Sıvı Tedavileri Sonrası Glikokaliks Dökülme Düzeyleri Açısından Sindekan-1 Düzeyinin Karşılaştırılması

Seda Özkan[1], Özgür Canbay[1], Aysun Ankay Yılbaş[1], Sehend Debbağ[1], Pınar Özdemir[1]

[1]Hacettepe Üniversitesi Hastanesi

Giriş / Amaç: Endotelyal glikokaliks (EG) endotel yüzeyini kaplayan, normal fizyolojinin sürdürülmesini sağlayan negatif yüklü jel benzeri bir bariyer yapıdır. Mekanotransdüksiyon, hücre sinyal iletimi, geçirgenlik, sıvı değişiminin düzenlenmesi, hücre-hücre etkileşimlerinin yönetimi gibi birçok işleve hizmet eder. Hemorajik şokun tek başına glikokaliks hasarı oluşturmasının yanı sıra verilen resüsitasyon sıvılarının glikokaliks üzerine etkileri son dönemde güncel bir araştırma konusudur (1,2). Bu çalışma, sıvı tedavisi uygulanmadan takip edilen hemorajik şok grubunu ve üç farklı resüsitasyon sıvısını kendi içlerinde karşılaştırılarak, endotel hasarı üzerindeki etkilerini göstermeyi amaçlamaktadır.

Gereç ve Yöntem: Anestezi uygulanmış sıçanlar (n=20) hemorajik şoka maruz bırakılmış ve toplam kan hacminin % 40'ı (yaklaşık 25ml/kg) kadar kanatılmıştır. Kanama sonrası sıçanlar dört gruba (n=5) ayrılmıştır. İlk gruba sıvı tedavisi uygulanmamış, diğerlerine sırasıyla 15ml/kg hidroksietil nişasta, 45ml/kg Isolyte ve 15ml/kg albümin ile sıvı resüsitasyonu uygulanmıştır. Bazal değer ölçüm, 30. dakika, 60. dakika ve 120. dakika olmak üzere sindekan-1 değeri ölçülmüştür.

Bulgular: Dört farklı grubun her biri için ayrı değerlendirme yapıldığında sindekan-1 düzeylerinde devamlı bir artış söz konusudur. Bu artış miktarı da zaman aralıkları arasında istatistiksel olarak anlamlılık göstermektedir ($p=0.001<0.05$). Elde ettiğimiz veriler gruplar bazında karşılaştırıldığında istatistiksel olarak anlamlı bir fark bulunamamıştır ($p=0.671>0.05$). Sonuçlar hemorajik şokun sindekan-1 seviyelerinde artışa yol açtığını ve bunun da glikokaliks dökülmesini yansıttığını göstermektedir. Tüm resüsitasyon sıvıları (Isolyte, HES, albumin) zaman içinde sindekan-1 seviyelerinde artışa neden olsa da, hiçbiri diğerlerine kıyasla endotel hasarını azaltmada önemli bir avantaj göstermemiştir.

Tartışma / Sonuç: Hemorajik şok, glikokaliks dökülmesine ve sindekan-1 seviyelerinde artışa sebep olmaktadır. Hemorajik şokun oluşturduğu endotel hasarının, uygulanan resüsitasyon sıvıları HES, izolen ve albümin ile iyileştirildiği gösterilememiştir. Mevcut durumda, farklı sıvıların kullanımıyla EG korunmasına ilişkin net bir sonuç çıkarmak mümkün değildir. Çalışmamızda sıvı resüsitasyonu uygulanmayan grupta ilk 30 dakikada sindekan-1 artış miktarı belirgin olarak düşük olsa da sonuçlar istatistiksel olarak anlamlı değildir. Denek sayısı artırıldığında istatistiksel olarak anlamlılık değerine yaklaşma olasılığı mevcuttur. Ancak bu ilişkiyi doğrulamak için daha fazla çalışmaya ihtiyaç vardır.

Anahtar Kelimeler: hemorajik şok, endotelyal glikokaliks, sindekan-1

Kaynakça

1. Anand T, Reyes AA, Sjoquist MC, Magnotti L, Joseph B. Resuscitating the Endothelial Glycocalyx in Trauma and Hemorrhagic Shock. Ann Surg Open. 2023;4(3):e298.

2. Torres Filho IP, Torres LN, Salgado C, Dubick MA. Plasma syndecan-1 and heparan sulfate correlate with microvascular glycocalyx degradation in hemorrhaged rats after different resuscitation fluids. Am J Physiol Heart Circ Physiol. 2016;310(11):H1468-78.

TARK 2024

Türk Anesteziyoloji ve Reanimasyon Derneği

58. Ulusal Kongresi

SÖZLÜ BİLDİRİ ÖZETLERİ

TARK 2024
Türk Anesteziyoloji ve Reanimasyon Derneği
58. Ulusal Kongresi
28 Kasım - 1 Aralık 2024
Kaya Palazzo Otel ve Kongre Merkezi / ANTALYA

S-001

Yoğun Bakım Covıd-19 Hastalarında Bakır (Cu) Düzeyinin Klinik Etkilerinin İncelenmesi

Bengisu Koç[1], Banu Kılıçaslan[1], Seda Banu Akıncı[1]

[1]Hacettepe Üniversitesi Hastanesi

Giriş / Amaç: Bakır, konakçının immünite yanıtını destekleyerek güçlü bir antibakteriyel,antifungal,antiviral ve anti-inflamatuar etki gösterir(1,2)Çalışmamızda yoğun bakımdaki kesin tanı veya şüpheli COVID-19hastalarında bakır ve seruloplazmin düzeyinin klinik ve prognostik etkilerinin incelenmesi amaçlandı.

Gereç ve Yöntem: Etik kurul onayı alındıktan sonra,çalışmaya Kasım 2021–Haziran 2022 tarihleri arasında Hacettepe Üniversitesi Anesteziyoloji Yoğun Bakım Ünitesi'ne kabul edilen COVID-19 veya şüpheli erişkin hastalar dahil edildi.Hastalar COVID-19pozitif veya negatif olmak üzere iki gruba ayrıldı.COVID-19negatif grup için kriterler;hastadan üst üste gönderilen 4PCR sonucunun negatif gelmesi ve yatış sırasındaki semptomlarının başka bir klinik durumla açıklanabilir olması olarak kabul edildi.Hastalara ait demografik veriler, komorbiditeler,başvuru semptomları,COVID-19 PCR sonuçları,APACHE-II ve SOFA skorları,yatış süreleri,laboratuvar sonuçları, yatış kabulündeki bakır ve seruloplazmin düzeyleri,mekanik ventilasyon gereksinimi,vazopressör ihtiyacı ve mortalite bilgileri prospektif olarak kaydedildi.Bakır için normal serum aralığı 13,3-26,7mikromol/L ve seruloplazmin için normal serum aralığı 22-58mg/dL olarak belirlendi.

Bulgular: Çalışmaya dahil edilen tüm hastaların(N=107)[60(%56)kadın ve 47(% 43)erkek] ortanca(en düşük-en yüksek) yaşı 73(20-91)yıldı.Hastaların 57'si COVID pozitif,50 tanesi negatif gruptaydı.Bakır ve seruloplazmin düzeyleri sırasıyla,COVID-19 pozitif grubun ortanca değeri 22,44mikromol/L(4,15- 42,26) ve 44,3mg/dL(23,2-87) iken,COVID-19negatif grubun ortanca değeri 23,185mikromol/L(11,23-39,9).ve 45mg/dL(20,6-82,2) olarak bulundu(p=0,62 ve p=0,753).Bakır ve seruloplazmin düzeyleri ile cinsiyet, statin ve gıda takviyesi kullanımı,beslenme bozukluğu,oksijen,mekanik ventilasyon,vazopressör ve renal replasman tedavisi ihtiyacı,yoğun bakım ve hastane yatış süresi ve mortalite arasında anlamlı bir ilişki saptanmadı.Toplam 4(%4) hasta düşük bakır düzeyine sahipken, 80(%75) hasta normal, 23(%21) hasta ise yüksek bakır düzeylerine sahipti.Bakır düzeyi yüksek olan grup normal olan grupla karşılaştırıldığında, GGT düzeyi (59(13-315) ve 39(8-369)U/L, p=0.049) ve lökosit (x103 /mikroL) sayısının (9,7(4,8-37,4) ve 8,25(1,6-29,2) p=0.028) daha yüksek olduğu bulunurken,bakır düzeylerinin mekanik ventilasyon,vazopressör ve renal replasman tedavisi ihtiyacı,yoğun bakım ve hastane yatış süresi ve mortaliteye etkisi saptanmadı.

Tartışma / Sonuç: Sonuç olarak,COVID tanısı veya şüphesi ile yoğun bakım ünitesine kabul edilen kritik hastalarda kabulde bakılan bakır düzeyinin klinik gidişatı anlamlı bir etkisi bulunmamaktadır.Kritik hastaların beşte birinde bakır seviyelerinin yüksek saptanması nedeniyle;kritik hastalarda kabulde bakır düzeyi bakılmasının ve toksisite açısından dikkatli izlemin önemli olabileceği düşünüldü.

Kaynakça

1. Andreou A, Trantza S, Filippou D, Sipsas N, Tsiodras S. COVID-19: The Potential Role of Copper and N-acetylcysteine (NAC) in a Combination of Candidate Antiviral Treatments Against SARS-CoV-2. In Vivo. 2020;34(3 Suppl):1567-88.
2. Fooladi S, Matin S, Mahmoodpoor A. Copper as a potential adjunct therapy for critically ill COVID-19 patients. Clin Nutr ESPEN. 2020;40:90-1.

TARK 2024
Türk Anesteziyoloji ve Reanimasyon Derneği
58. Ulusal Kongresi
28 Kasım - 1 Aralık 2024
Kaya Palazzo Otel ve Kongre Merkezi / ANTALYA

S-002

Kraniyotomilerde Çivili Başlık Ağrısına Yanıtın BIS DSA ve Hemodinami ile Değerlendirilmesi: Ön Rapor

Ceyda Özhan Çaparlar[1], Aylin Kılıçarslan[1], Derya Özkan[1], Jülide Ergil[1]

[1]Ankara Etlik Şehir Hastanesi

Giriş / Amaç: Cerrahi sırasında ağrının yetersiz yönetilmesi, hemodinamik değişiklikler ve BIS DSA (Bispectral Index Density Spectral Array)'da beta arousal, delta arousal ve alfa dropout gibi ağrı belirteçleriyle kendini gösterebilir (1). Bu çalışmanın amacı, intrakraniyal kitle cerrahisinde pin yerleştirilmesiyle ilişkili ağrının (2,3) hemodinamik değişiklikler ve BIS DSA dalga analizi ile değerlendirmektir.

Gereç ve Yöntem: Etik kurul onayı alınan (2023-KAEK-159) 30 hasta için ön rapor çıkarıldı. Standart anestezi monitörizasyonu uygulanan hastalar, ek olarak ameliyat süresi boyunca BIS DSA dalga analizi ile takip edildi. BIS DSA cihazı ile elde edilen görseller (pin öncesi 5 dk, pin sonrası 5 dk aralığında) Hue skorlaması kullanılarak Image J programıyla analiz edildi (4). Hue skoru ve hemodinamik verilerin korelasyonu incelendi. Ayrıca hastalara çivili başlık ağrısını engellemek için uygulanan tekniklerin (skalp blok-lokal infiltrasyon-IV opioid) etkinliği karşılaştırıldı.

Bulgular: Hemodinami ve BIS DSA koreleydi. Lokal anestezi grubunda alfa bandında Hue anlamlı bir azalma (alfa dropout) (p=0.029) ve MAP-KAH değerlerinde artış gözlendi (p=0.043). Grup S ve Grup O'da BIS DSA analizindeki EEG dalgalarında ve hemodinamik değişiklerde anlamlı bir farklılık saptanmadı. Her üç grupta da pin yerleştirilmesi esnasında SEF (Spectral Edge Frequency) ve rakamsal BIS değerlerinde anlamlı bir farklılık gözlenmedi.

Lokal Anestezik uygulan hastada BIS DSA

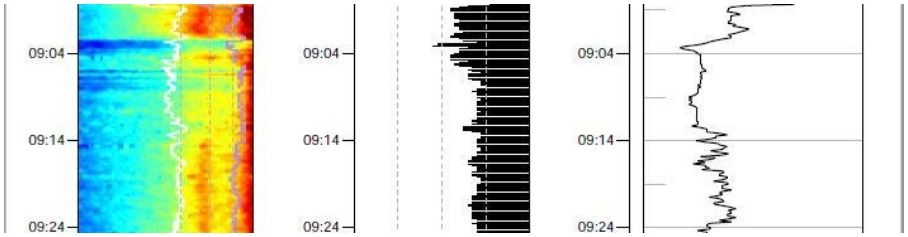

Skalp Blok Uygulanan hastada BIS DSA

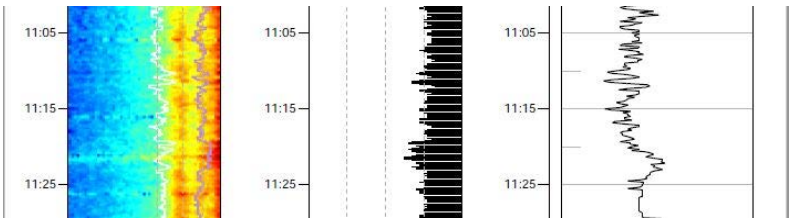

Opioid uygulanan hastada BIS DSA



Tartışma / Sonuç: Hastaların pin ağrısını tespit etme yönetiminde, hemodinamik değişikliklerin izlenmesine ek olarak BIS DSA dalga analiziyle değerlendirilmesi, ağrı kontrolünün optimize edilmesinde önemli bir gösterge olarak kullanılabilir. Grup L hastalarında görülen hemodinamik değişiklikler ve BIS DSA'da alfa dropout gözlenmesi lokal anestezi infiltrasyonu ile pin ağrısının giderilemediğini düşündürmüştür.

Kaynakça

1. García, Paul S., Matthias Kreuzer, Darren Hight, ve James W. Sleigh. 2021. "Effects of Noxious Stimulation on the Electroencephalogram during General Anaesthesia: A Narrative Review and Approach to Analgesic Titration." British Journal of Anaesthesia 126(2):445-457. doi: 10.1016/j.bja.2020.10.036
2. Batoz, H., O. Verdonck, C. Pellerin ve G. Amand. 2009. "The Analgesic Properties of Scalp Infiltrations with Ropivacaine after Intracranial Tumoral Resection." Anesthesia & Analgesia 109(1):240–44.
3. Nguyen, A., F. Girard, D. Boudreault ve S. Sasseville. 2001. "Scalp Nerve Blocks Decrease the Severity of Pain after Craniotomy." Anesthesia & Analgesia 93(5):1272–76.
4. Luo, A., Muraida, S., Pinchotti, D., Richardson, E., Ye, E., Hollingsworth, B., ... & Quinn, D. K. (2020). Bispectral Index Monitoring with Density Spectral Array for Delirium Detection. *Psychosomatics*. doi: 10.1016/j.psym.2020.08.008.

TARK 2024
Türk Anesteziyoloji ve Reanimasyon Derneği
58. Ulusal Kongresi
28 Kasım - 1 Aralık 2024
Kaya Palazzo Otel ve Kongre Merkezi / ANTALYA

S-003

Laparoskopik Kolesistektomilerde M-Tapa Blok ve Anterior Quadratus Lumborum Bloğun Postoperatif Analjezik Etkinliğinin Değerlendirilmesi: Tek Kör Randomize Çalışma

Serpil Şehirlioğlu[1], Döndü Genç Moralar[1], Oğuz Özakın[1], Turan Aydemir[1], Fatma Ergül[1]

[1]İstanbul Gaziosmanpaşa Eğitim Ve Araştırma Hastanesi

Giriş / Amaç: Quadratus lumborum blok (QLB) ve modifiye torakoabdominal plan bloğu (m-TAPA) laparoskopik kolesistektomilerde (LC) postoperatif analjezi amacıyla kullanılabilmektedir (1,2).Bu çalışmanın amacı LC'lerde postoperatif analjezi amacıyla uygulanan anterior QLB blok ve m-TAPA bloğun ilk 24 saatteki analjezik etkinliğini değerlendirmektir.

Gereç ve Yöntem: Bu çalışma randomize prospektif tek kör çalışma olarak dizayn edildi. Preoperatif hastalar Grup Q(n=55) ve Grup T(n=53) olarak iki gruba randomize edildi ve operasyondan 30 dakika önce blokları uygulandı. Grup Q'ya 20 ml %0.25 bupivacain USG eşliğinde bilateral anterior QLB blok uygulandı. Grup T'ye de 20 ml %0.25 bupivacain subkostal yaklaşımla USG eşliğinde yine bilateral olarak m-TAPA blok uygulandı. Blok uygulamaları sonrası hastaların 20. ve 30. dakikalarda tutulan dermatom alanları soğuk buz aküsü kullanılarak test edildi ve kayıt altına alındı. Tüm hastalara standart genel anestezi protokolü uygulandı. İntraoperatif remifentanil ve sevoflurane ile anestezi idamesi sağlanan hastaların total remifentanil tüketimleri kayıt altına alındı. Postoperatif 1.,4.,8.,12. ve 24. saatlerdeki NRS (iNRS, dNRS) değerleri, opioid tüketimleri, ilk kurtarma analjezik zamanları ile bulantı, kusma ve omuz ağrısı gibi komplikasyonlar kayıt altına alındı.

Bulgular: Grupların demografik dağılımları benzerdi. Gruplar arasında ilk 24 saatteki total analjezik kullanımları, 1,4,8,12 ve 24. saatlerdeki iNRS ve dNRS değerleri, ilk kurtarma analjezik zamanları, intraoperatif remifentanil tüketimleri ve komplikasyonlar açısından istatistiksel olarak anlamlı fark yoktu (Tablo 1). Fakat gruplar arasında dermatom tutulumları karşılaştırıldığında m-TAPA grubunda dermatom tutulumlarının T6-T10 dermatomlarda yoğunlaştığı, QLB grubunda da çoğunlukla T9-L1 dermatomlarda yoğunlaştığı görüldü.

Tablo 1. Gruplar arasında intraoperatif remifentanil tüketimleri, Toplam analjezik tüketimlerinin ve ilk analjezik kullanım zamanlarının karşılaştırılması

	Grup T (n=53)		Grup Q (n=55)			
	Ort±SS	Medyan (Min-Mak	Ort±SS	Medyan (Min-Mak	p	
İntraop Remifentanil Tüketimi (mcg)	203,11±199,77	150 (36-1200)	251,86±232,93	180 (40-1200)	0,130	
Total Tramadol Tüketimi (mg/gün)	58,49±81,89	0 (0-300)	37,45±54,17	0 (0-200)	0,281	
İlk Kurtarma Analjezisi Zamanı (saat)	2,06±2,27	1 (0-9)	2,37±3,79	1 (0-14)	0,222	

Tartışma / Sonuç: m-TAPA bloğu uygulanan hastalarda, QLB uygulanan hastalara göre daha üst dermatomların tutulduğu görülmesine rağmen iki grup arasında analjezik etkinlik benzerdi. LC'lerde postoperatif ilk 24 saatte analjezi için hem anterior QLB blok hem de m-TAPA bloğunun multimodal analjezinin bir parçası olarak opioid free kapsamında kullanılabileceğini düşünmekteyiz.

Kaynakça

1. Bilge A, Başaran B, Et T, Korkusuz M, Yarımoğlu R, Toprak H, Kumru N. Ultrasound-guided bilateral modified-thoracoabdominal nerve block through a perichondrial approach (M-TAPA) in patients undergoing laparoscopic cholecystectomy: a randomized double-blind controlled trial. BMC Anesthesiol. 2022 Oct 28;22(1):329. doi: 10.1186/s12871-022-01866-4. PMID: 36307755; PMCID: PMC9615166.
2. Aygun H, Kavrut Ozturk N, Pamukcu AS, Inal A, Kiziloglu I, Thomas DT, Tulgar S, Nart A. Comparison of ultrasound guided Erector Spinae Plane Block and quadratus lumborum block for postoperative analgesia in laparoscopic cholecystectomy patients; a prospective randomized study. J Clin Anesth. 2020 Jun;62:109696. doi: 10.1016/j.jclinane.2019.109696. Epub 2019 Dec 18. PMID: 31862217.

TARK 2024
Türk Anesteziyoloji ve Reanimasyon Derneği
58. Ulusal Kongresi
28 Kasım - 1 Aralık 2024
Kaya Palazzo Otel ve Kongre Merkezi / ANTALYA

S-004

Meme Cerrahisinde Serratus Plan Bloğuna Eklenen Yüzeyel Parasternal İnterkostal Plan Bloğun Postoperatif Opioid Tüketimi, Ağrı Skorları ve Dermatomal Tutuluma Etkisi: Prospektif, Randomize, Çift Kör Çalışma

Fazıl Ahmet Akbulut[1], Hüsnü Kürşad[1], Muhammed Emin Sözüak[1], Ali Ahıskalıoğlu[1]

[1]Atatürk Üniversitesi Tıp Fakültesi, Anesteziyoloji Ve Reanimasyon Anabilim Dalı

Giriş / Amaç: Meme cerrahisi, meme kanseri tedavisinde altın standart olup, bu cerrahilerden sonra hastaların %12-57'si ciddi postoperatif ağrı yaşamaktadır (1,2). Serratus plan bloğu (SAPB), göğüs anterolateral duvarında T2-9 dermatomlarını kapsarken, interkostal sinirlerin anterior dallarını bloke edememektedir. Bu nedenle, anteromedial göğüs duvarının etkili bir şekilde analjezi sağlanması amacıyla SAPB'ye parasternal blok eklenmesi, mastektomi veya modifiye radikal mastektomi geçiren hastalarda ağrı kontrolüne katkıda bulunabilir (3,4). Bu çalışmanın amacı, SAPB'ye eklenen parasternal bloğun postoperatif opioid tüketimi, ağrı skorları ve dermatomal tutulum üzerindeki etkilerini incelemektir.

Gereç ve Yöntem: Bu prospektif, randomize ve çift kör çalışma kapsamında, meme cerrahisi geçiren 18-65 yaş arası 64 hasta iki gruba ayrıldı. Grup S (n=32), preoperatif olarak 30 cc %0,25 bupivakain ile SAPB ve 10 cc serum fizyolojik (SF) ile parasternal blok uygulanan hastalardan oluşurken, Grup S+P (n=32) 30 cc %0,25 bupivakain ile SAPB ve 10 cc %0,25 bupivakain ile parasternal blok uygulanan hastalardan oluştu. Her iki gruba da aynı postoperatif ağrı yönetimi protokolü uygulandı. Postoperatif opioid tüketimi, VAS ağrı skorları ve dermatomal tutulum verileri kaydedildi.

Bulgular: Gruplar arasında demografik veriler ve cerrahi parametreler açısından anlamlı bir fark bulunmamıştır (P>0,05). Grup S+P'de T3, T4 ve T5 dermatomal tutulumları istatistiksel olarak anlamlı düzeyde daha fazla bulunmuştur (p<0,05). Bununla birlikte, gruplar arasında VAS ağrı skorları ve postoperatif opioid tüketimi açısından anlamlı bir fark saptanmamıştır (p>0,05).

Tartışma / Sonuç: Parasternal bloğun SAPB'ye eklenmesi, göğüs ön duvarında daha geniş dermatomal tutulum sağlasa da, multimodal analjezi rejimi altında postoperatif ağrı skorlarını ve opioid tüketimini anlamlı ölçüde etkilememiştir. Bu bulgular, mastektomi hastalarında preemptif SAPB'ye eklenen sistemik analjeziklerin postoperatif analjezi yönetiminde yeterli bir yaklaşım olduğunu desteklemektedir.

Kaynakça

1. Rose J, Weiser TG, Hider P, Wilson L, Gruen RL, Bickler SW. Estimated need for surgery worldwide based on prevalence of diseases: a modelling strategy for the WHO Global Health Estimate. *Lancet Glob Health*. 2015 Apr 27; 3: S13–20.
2. Wallace MS, Wallace AM, Lee J, Dobke MK. Pain after breast surgery: a survey of 282 women. *Pain*. 1996; 66(2–3): 195–205.
3. Chai B, Wang Q, Du J, Chen T, Qian Y, Zhu Z, Feng Z, Kang X. Research Progress on Serratus Anterior Plane Block in Breast Surgery: A Narrative Review. Pain Therapy. 2023 Apr 1; 12(2): 323–37.
4. Sepolvere G, Coppolino F, Tedesco M, Cristiano L. Ultrasound-guided parasternal blocks: techniques, clinical indications and future prospects. *Minerva Anestesiologica*. 2021 Dec 1; 87(12): 1338–46.

TARK 2024
Türk Anesteziyoloji ve Reanimasyon Derneği
58. Ulusal Kongresi
28 Kasım - 1 Aralık 2024
Kaya Palazzo Otel ve Kongre Merkezi / ANTALYA

S-005

Traneksamik Asit Uygulanan Laparoskopik Radikal Prostatektomi Cerrahisinde Postoperatif Ağrı Değerlendirilmesi: Analjezi?, Hiperaljezi?

Gülten Arslan[1], Nihan Yaman Mammadov[1], Ceren Önal[2], Fırat Mavi[1], Fatih Doğu Geyik[1], Banu Eler Çevik[1]

[1]SBÜ Kartal Dr Lütfi Kırdar Şehir Hastanesi Anesteziyoloji ve Reanimasyon Kliniği
[2]Ağrı Eğitim ve Araştırma Hastanesi Anesteziyoloji ve Reanimasyon Kliniği

Giriş / Amaç: Traneksamik asit (TXA), plazminojen aktivasyonunu inhibe ederek fibrin bozulmasını önleyen antifibrinolitik bir ajandır(1).Peroperatif kan kaybını azaltmak için yaygın olarak kullanılmasına rağmen ağrı üzerine etkisi net değildir.Bu çalışmanın amacı; laparoskopik radikal prostatektomi (LRP) uygulanan hastalarda intravenöz traneksamik asit (TXA)'in postoperatif ağrı ve perioperatif kan kaybı üzerindeki etkinliğini değerlendirmektir.

Gereç ve Yöntem: Prospektif, gözlemsel çalışmamız Hastanemiz Etik Kurulu tarafından(2023/514/246/18) onaylanarak Clinical Trials.gov(NCT06040853)'da kaydedildi.Genel anestezi altında, 10 yıldan fazla LRP deneyimine sahip cerrah tarafından LRP uygulanan, 18≥yaş≤75, ASA 2-3 ve yazılı onamları alınan 70 hasta çalışmaya dahil edildi.Standart anestezi indüksiyonu uygulanan hastalarda anestezi idamesi MAC 1 olacak şekilde desfluran ve BİS monitörizasyonuyla 40-60 değerleri hedeflenerek 0.1-0.5mcg/kg/dk remifentanil infüzyonu ile sağlandı.Çalışma grubuna (Grup TXA)(n=35) insizyondan 10 dk önce 15mg/kg TXA bolus verilip cilt kapanana kadar da 100mg/s infüzyon ile devam edildi.Kontrol grubuna (Grup K)(n=35) ise 100 ml salin uygulandı.Tüm hastalara analjezi amaçlı 1mg/kg tramadol,1gr parol verildi.Demografik,hemodinamik veriler, ASA, eğitim düzeyi, operasyon ve anestezi süresi, peroperatif kanama,verilen sıvı ve remifentanil miktarı,peroperatif 0.,2.,postoperatif 0.,12.,24. saatte hemoglobin,postoperatif 0,6,12,24. saatte Visual Ağrı Skalası (VAS),ek analjezik gereksinim zamanı,24 saat içinde kullanılan ek analjezik miktarı ve yan etkiler kaydedildi.İstatistiksel olarak çalışmamızda Mann-Whitney U, Pearson'ın ki kare, Wilcoxon signed-rank testi kullanıldı, $p<0,05$ anlamlı kabul edildi.

Bulgular: Hastaların demografik, karekteristik ve klinik özellikleri Tablo 1'de verilmiştir.Kanama, sıvı, kan transfüzyonu, toplam remifentanil miktarı ve tüm zaman dilimlerinde hemogram açısından gruplar arasında fark belirlenmedi($p>0.05$).VAS değerleri açısından karşılaştırıldığında; postoperatif 0. ve 6.saatlerde K grubunda istatistiksel olarak skorlamaların daha düşük olduğu saptandı(Tablo 2).Gruplar arasında postoperatif analjezik ihtiyacı açısından belirgin istatistiksel farkliliklar gözlendi(Tablo 3).

Tablo 1. Hastaların demografik, karakteristik ve klinik özellikleri.

Değişkenler	Toplam (n=70)	Grup K (n=35)	Grup TXA (n=35)	P değeri
Yaş, yıl, ortalama±SD	64,3±6,0	64,8±5,6	63,8±6,4	0,503
VKİ, kg/m², ortalama±SD	26,2±2,6	25,9±2,7	26,5±2,3	0,501
ASA, n/%				
I	4 / 5,7	2 / 5,7	2 / 5,7	0,717
II	47 / 67,1	22 / 62,9	25 / 71,4	
III	19 / 27,1	11 / 31,4	8 / 22,9	
Eğitim düzeyi, n/%				
İlkokul/Ortaokul	39 / 55,7	19 / 54,3	20 / 57,1	0,810
Lise/Üniversite	31 / 44,3	16 / 45,7	15 / 42,9	
Anestezi süresi, dk, ortalama±SD	247,0±45,8	239,1±45,9	254,8±45,0	0,153
Operasyon süresi, dk, medyan/IQR	187 / 65	180 / 75	210 / 60	0,273

Grup K=Kontrol grup, Grup TXA= Traneksamik asit grup IQR; çeyrekler arası aralık, SD; standart sapma, n; sayı, dk; dakika, VKİ; Vücut Kitle İndeksi, ASA; American Society of Anesthesiology.

Tablo 2. Postoperatif Visual Ağrı Skalası (VAS) değerlerinin gruplar arasında karşılaştırılması

VAS	Grup K (n=35)		Grup TXA (n=35)		p değeri
	Medyan /IQR	Ortalama / SD	Medyan /IQR	Ortalama / SD	
0.saat	2/2	2,25 / 1,82	5/5	4,65 / 2,94	**<0,001**
6.saat	2/1	2,62 / 1,37	4/3	3,94 / 2,08	**0,004**
12.saat	2/1	2,40 / 1,39	2/2	97 / 1,87	0,230
24.saat	2/2	1,88 / 0,99	2/1	2,34 / 1,08	0,146

Grup K=Kontrol grup, Grup TXA= Traneksamik asit grup, VAS= Visual Ağrı Skalası IQR; çeyrekler arası aralık, SD; standart sapma, n; sayı

Tablo 3. Gruplar arasında postoperatif analjezi ihtiyacı açısından yapılan karşılaştırma.

Değişkenler	Grup K (n=35)	Grup TXA (n=35)	P değeri
Ek analjezi gereksinimi, n/%	18 / 51,4	32 / 91,4	**<0,001**
Ek analjezi gereksinim zamanı, dakika, medyan/IQR	210 / 336	37,5 / 75	**0,001**
24 saat içinde yapılan ek analjezik sayısı, medyan/IQR	1 / 1	2 / 2	**0,005**

Grup K=Kontrol grup, Grup TXA= Traneksamik asit grup IQR; çeyrekler arası aralık, n; sayı

Tartışma / Sonuç: Bazı araştırmacılar, TXA'nın hematomu azaltarak ağrıya neden olan lokal kompresyonu ve resorbsiyonu için gereken inflamatuvar belirteçleri azalttığını belirtmektedir(2).Bazıları ise GABA ve glisin reseptörlerini bloke ederek hiperaljeziye neden olduğunu bildirmektedir(3).Çalışmamızda TXA uygulanan olgularda postoperatif VAS skorlarının yüksek ve analjezik gereksiniminin fazla olması nedeniyle hiperaljeziye neden olabileceği düşünülerek bu cerrahilerin analjezinde bu konunun gözönüne alınmasının yararlı olabileceği kanısına varıldı.

Kaynakça

1) Abildgaard J.T., McLemore R., Hattrup S.J. Tranexamic acid decreases blood loss in total shoulder arthroplasty and reverse total shoulder arthroplasty. J Shoulder Elbow Surg. 2016 Oct;25(10):1643–1648.
2) Felli L., Revello S., Burastero G., et al. Single intravenous administration of tranexamic acid in anterior cruciate ligament reconstruction to reduce postoperative hemarthrosis and increase functional outcomes in the early phase of postoperative rehabilitation: a randomized controlled trial. Arthrosc J Arthrosc Relat Surg. 2019 Jan;35(1):149–157.
3) Ohashi N, Sasaki M, Ohashi M, et al.Tranexamic acid evokes pain by modulating neuronal excitability in the spinal dorsal horn. Scientific Reports. 2015 Aug 21:5:13458.

TARK 2024
Türk Anesteziyoloji ve Reanimasyon Derneği
58. Ulusal Kongresi
28 Kasım - 1 Aralık 2024
Kaya Palazzo Otel ve Kongre Merkezi / ANTALYA

S-006

Femoral Sinir Bloğu Uygulanmış Total Diz Artroplasti Cerrahilerinde Peroperatif Analjezi Yönetiminde ANİ Monitorizasyonu

Şule Altuncu[1], Keziban Bollucuoğlu[1], Dilek Okyay[1], Bengü Köksal İncegül[1], Çağdaş Baytar[1], Merve Sena Baytar[1], Özcan Pişkin[1], Hilal Ayoğlu[1]

[1]Zonguldak Bülent Ecevit Üniversitesi Tıp Fakültesi

Giriş / Amaç: Genel anestezi (GA) altında analjezik ihtiyacını objektif olarak belirlemek için non-invaziv yöntemlerin kullanımı ile opioidlerin yan etkilerinden kaçınılması sağlanabilir(1). Analjezi Nosisepsiyon İndeksi (ANİ) solunum sırasında parasempatik sistemin analizi ile nosisepsiyon-antinosisepsiyon dengesini ölçmeyi sağlayan non-invaziv bir yöntemdir(2). Çalışmamızın amacı, GA altında total diz artroplastisi(TDA) geçiren preoperatif femoral sinir bloğu(FNB) uygulanan hastalarda ANİ monitörizasyonunun peroperatif analjezi yönetimine etkisini belirlemektir.

Gereç ve Yöntem: Prospektif, randomize kontrollü çalışmamızda, etik kurul ve hasta onamları sonrası GA altında TDA planlanan ASA I-III, 18-80 yaş, 70 hasta preoperatif ultrasonografi eşlinde FNB (15ml %0.25 bupivakain) uygulanarak (Şekil 1) 2 gruba ayrıldı[Grup Kontrol(n=35),Grup ANİ(n=35)](Şekil 2). Hastalara rutin ASA monitorizasyonu, Bispektral indeks (BIS), pleth variability indeks ve ANİ grubundaki hastalara ANİ monitörizasyonu yapıldı (Şekil 3). İndüksiyon (lidokain-propofol-fentanil-rokuronyum) sonrası BIS 40-60 olacak şekilde idame sevofluran(MAC%2) ve remifentanil ile sağlandı. Remifentanil infüzyon dozu; kontrol grubunda konvansiyonel yöntemlerle, ANİ grubunda ANİ 50-70 arası olacak şekilde ayarlandı. Operasyon, cerrahi ve ekstübasyon süresi, turnike basıncı ve süresi, intraoperatif tüketilen remifentanil miktarı, postoperatif Modifiye Aldrete skoru(MAS) $\geq$ 9 ulaşma süresi, derlenme ünitesi ve postoperatif 4, 8, 12 ve 24. saatlerde sayısal ağrı değerlendirme skorları (NRS), analjezik tüketimi, komplikasyonlar ve hastanede kalış süreleri kaydedildi. $P<0.05$ anlamlı kabul edildi.

Şekil 1. In plane teknik kullanılarak yapılan femoral sinir bloğu



FN: Femoral sinir, FA: Femoral arter, femoral sinir ok ile gösterilmiştir.

Şekil 2. Çalışma Akış Şeması

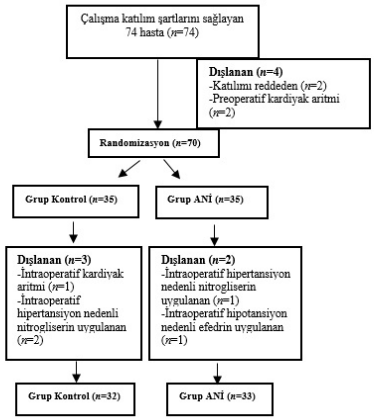

Şekil 3. ANİ monitörü ve uygulama şekli



Bulgular: İntraoperatif remifentanil tüketimi ANİ grubunda daha düşük bulundu(p=0.001)(Tablo 1). Derlenme ünitesi ve postoperatif 4, 8, 12 ve 24. saat NRS skorları, MAS≥9 ulaşma süresi de ANİ grubunda daha düşüktü(p<0.005)(Tablo 2). Diğer ölçümlerde gruplar arasında fark gözlenmedi.

Tablo 1. Grupların İntraoperatif Remifentanil Tüketimi

	Grup Kontrol (n:32)	**Grup ANİ (n:33)**	p
Remifentanil Tüketimi (µg)	477.50±415.74 (0-1600)	190.91±171.02 (0-550)	0.001

Veriler ortalama± Standart sapma (min-maks) olarak belirtilmiştir

Tablo 2. Grupların Postoperatif Verilerinin Karşılaştırılması

	Grup Kontrol (n:32)	**Grup ANİ (n:33)**	p
NRS derlenme	4 (0-8)	2 (0-7)	0.006
NRS T4	3 (1-6)	2 (0-4)	0.033
NRS T8	2 (1-5)	2 (0-4)	0.038
NRS T12	2 (0-8)	1 (0-3)	0.007
NRS T24	2 (0-6)	1 (0-2)	0.001
MAS≥9 ulaşma süresi (dk)	24.97±4.94 (16-36)	18.27±3.43 (13-26)	<0.001
Morfin kullanımı +/- (n)	19 / 13 (%59,4-40,6)	16 / 17 (%48,4-51,5)	0.528
Derlenme ünitesi BK+/- (n)	4/28 (%12,5-87,5)	1/32 (%3-97)	0.336

Veriler median ve minimum-maksimum, sayı (%) veya ortalama± standart sapma (min-maks) olarak belirtilmiştir. T4: Postoperatif 4.saat, T8: Postoperatif 8.saat, T12: Postoperatif 12.saat, T24: Postoperatif 24.saat BK: Bulantı-kusma (+: Var, -: Yok) MAS: Modifiye Aldrete Skoru

Tartışma / Sonuç: Periferik sinir blokları multimodal analjezinin komponenti olarak alt ekstremite cerrahilerinde önemli yere sahiptir(6). Aynı zamanda bir non-invaziv yöntem olan ANİ'nin ağrı oluşumunun erken tespiti ile intraoperatif opioid tüketimlerini azalttığı gösterilmiştir(4,5). Biz de çalışmamızda; preoperatif FNB uyguladığımız hastalarda ANİ monitörizasyonu ile intraoperatif remifentanil tüketiminin azaldığını ve bu durumun opioid ilişkili hiperaljeziyi önleyerek postoperatif NRS skorlarını azalttığını belirledik. Bu nedenle intraoperatif analjezi yönetiminde ANİ monitörizasyonunun, hastanın ihtiyacı olan opioid miktarının dozunu belirlemede, bireyselleştirilmiş analjezi yönetiminde rehber olabileceğini düşünmekteyiz.

Kaynakça

1. Rogobete AF, Bedreag OH, Papurica M, Popovici SE, Bratu LM, Rata A, et al. Multiparametric Monitoring of Hypnosis and Nociception-Antinociception Balance during General Anesthesia-A New Era in Patient Safety Standards and Healthcare Management. Medicina (Kaunas). 2021;57(2).
2. Michalot A, Bazin J, Richebé P, Allaouchiche B, Boselli E. Effect of GOAL-Directed ANalgesia using ANI (Analgesia/Nociception Index) during general anesthesia on immediate postoperative pain and intraoperative hemodynamics in adult patients (GOALDAN study): a study protocol for randomized, controlled, multicenter trial. Trials. 2022;23(1):353.
3. Daccache G, Jeanne M, Fletcher D. The Analgesia Nociception Index: Tailoring Opioid Administration. Anesth Analg. 2017;125(1):15-7.
4. Dundar N, Kus A, Gurkan Y, Toker K, Solak M. Analgesia nociception index (ani) monitoring in patients with thoracic paravertebral block: a randomized controlled study. J Clin Monit Comput. 2018;32(3):481-6
5. Sabourdin N, Burey J, Tuffet S, Thomin A, Rousseau A, Al-Hawari M, et al. Analgesia Nociception Index-Guided Remifentanil versus Standard Care during Propofol Anesthesia: A Randomized Controlled Trial. J Clin Med. 2022;11(2)
6. Kandarian BS, Elkassabany NM, Tamboli M, Mariano ER. Updates on multimodal analgesia and regional anesthesia for total knee arthroplasty patients. Best Pract Res Clin Anaesthesiol. 2019;33(1):111-23.

TARK 2024
Türk Anesteziyoloji ve Reanimasyon Derneği
58. Ulusal Kongresi
28 Kasım - 1 Aralık 2024
Kaya Palazzo Otel ve Kongre Merkezi / ANTALYA

S-007

Tek Akciğer Ventilasyonu Sırasında Alveolo-Arteriyel Oksijen Gradyantı Tahmini İçin Nomogram Kullanımı

Nigar Kangarli[1], Hilal Yavuzel[2], Asım Esen[1], Tülin Satılmış[2], Deniz Kara[1]

[1]Bezmialem Vakif Universitesi
[2]SBÜ Siyami Ersek Eğitim ve Araştırma Hastanesi

Giriş / Amaç: Tek akciğer ventilasyonu (TAV), göğüs cerrahisi ameliyatlarında sıkça gereksinim duyulan bir uygulamadır ve bu sırada hipoksemi görülebilir. Bu hipokseminin sebebi çoğunlukla artan şant fraksiyonudur. Şant fraksiyonu, her hasta için değişmektedir ve bir çok parametreye bağlıdır. Çalışmamızın amacı, preoperatif dönemde elde edilen bazı parametreler ile, şant düzeyini öngörmek için bir tahmin modeli oluşturulmasının yolunu araştırmaktır.

Gereç ve Yöntem: Çalışma prospektif, gözlemsel ve çift merkezlidir. Göğüs cerrahisi planlanan hastalarda, ameliyattan önce demografik veriler, planlanan operasyon, yandaş hastalıklar, cerrahi taraf, ASA skoru, preoperatif hemoglobin düzeyi, FEV1, FEV1/FVC oranı ve EF kaydedildi. İndüksiyondan önce, oda havasında arteryel ve venoz kan gazındaki PaO2 , PaCO2, aSpO2 ve vSpO2 kaydedildi. Çift lümenli tüp ile entübasyon sonrası, her iki akciğerin EtCO2 ölçümü yapıldı. Bu iki değerin arasındaki fark, D-EtCO2, verilere eklendi. A-a oksijen gradyantı, TAV'a geçildikten 30dk sonra alınan kan gazındaki PaO2 , PaCO2 ve ventilatördeki FiO2 değerleri kullanılarak hesaplandı.

Bulgular: Çalışmaya dahil edilen ilk 25 hastadan elde edilen ön bulgular, TAV'nun 30.dakikasındaki A-a gradyantını tahmin etmek için, lineer regresyon analizinde kullanılmıştır. Lineer regresyon analizi sonucunda, araştırılan parametrelerden dördünün modele önemli katkı yaptığı bulunmuştur: PaCO2, D-EtCO2 , vSpO2 ve BMI ($P < 0.001$). Elde edilen bu dört parametre lineer regresyon analizinde kullanılarak, TAV'nun 30.dk A-a gradyant değeri için formül geliştirilmiştir:-69.69+15.232 x PaCO2 - 10,628 x D-EtCO2 - 6,118 x vSpO2 + 7.731 x BMI. Hipoksemi riskini tahmin etmek için oluşturulan lojistik regresyon modeline göre ise, vSpO2 (cut-off = 40%), D-EtCO2 (cut-off = 7 mmHg) ve PaCO2 (cut-off = 34.6 mmHg) değişkenleri hipoksemi ile ciddi korelasyon göstermektedir. Post-test olasılık oranlarına bakıldığında, eğer model pozitif sonuçlanmışsa, hipoksemi olasılığı %80.2, negatif sonuçlanmışsa hipoksemi gelişmeme olasılığı %93.7'dır. (Resim 1)

Fagan nomogramı

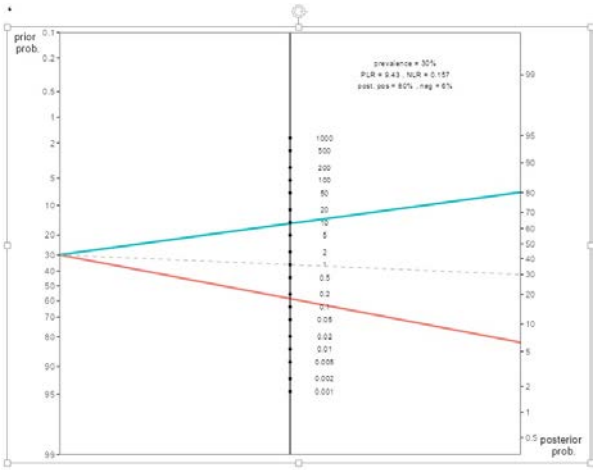

Resim 1. Fagan nomogramı

Post-test olasılık nomogramı. PLR- positive likelihood ratio. NLR - negative likelihood ratio.

Tartışma / Sonuç: Lojistik regresyona temelli geliştirilen nomogramın, hipoksemi tahmininde 'mükemmele yakın' bir tanı aracı olduğu görüldü. Yani, hastanın vSpO2 %40 altında, D – EtCO2 7mmHg altında ve PaCO2 değerleri 34.6 mmHg'ın üstünde ise, hipoksemi olasılığı %80.2' dır.

Kaynakça

1. Parab SY, Chatterjee A, Saxena RS. The utility of gradient of end-tidal carbon dioxide between two lungs in lateral decubitus position in predicting a drop in oxygenation during one-lung ventilation in elective thoracic surgery- A prospective observational study. Indian J Anaesth. 2021 Oct;65(10):744-749.doi: 10.4103/ija.ija_591_21. Epub 2021 Oct 29. PMID: 34898701; PMCID: PMC8607859.
2. Karzai W, Schwarzkopf K. Hypoxemia during one-lung ventilation: prediction, prevention, and treatment. Anesthesiology. 2009 Jun;110(6):1402-11. doi: 10.1097/ALN.0b013e31819fb15d. PMID: 19417615.
3. Alday E, Nieves JM, Planas A. Oxygen Reserve Index Predicts Hypoxemia During One-Lung Ventilation: An Observational Diagnostic Study. J Cardiothorac Vasc Anesth. 2020 Feb;34(2):417-422. doi: 10.1053/j.jvca.2019.06.035. Epub 2019 Jun 28. PMID: 31362907.

TARK 2024
Türk Anesteziyoloji ve Reanimasyon Derneği
58. Ulusal Kongresi
28 Kasım - 1 Aralık 2024
Kaya Palazzo Otel ve Kongre Merkezi / ANTALYA

S-008

Ratlarda Akciğer İskemi-Reperfüzyon Hasarı Üzerine Endotelin Reseptör Antagonisti Bosentan'ın Etkileri

Şevki Mustafa Demiröz[2], Hanife Yılmaz[1], Sibel Söylemez[3], Ayşegül Küçük[4], Esra Tekin[4], Şaban Cem Sezen[5], Muharrem Atlı[6], Mustafa Arslan[1], Yusuf Ünal[1]

[1]Gazi Üniversitesi Tıp Fakültesi Anesteziyoloji ve Reanimasyon Anabilim Dalı
[2]Gazi Üniversitesi Tıp Fakültesi Göğüs Cerrahisi Anabilim Dalı
[3]Gazi Üniversitesi Yaşam Bilimleri Uygulama ve Araştırma Merkezi
[4]Kütahya Sağlık Bilimleri Üniversitesi Temel Tıp Bilimleri Fizyoloji Anabilim Dalı
[5]Kırıkkale Üniversitesi Tıp Fakültesi Histoloji ve Embriyoloji Anabilim Dalı
[6]Kırıkkale Üniversitesi Mühendislik ve Doğa Bilimleri Fakültesi Biyoloji Bölümü

Giriş / Amaç: Akciğerler, iskemi/reperfüzyon (IR) hasarına oldukça duyarlıdır. Dokularda IR hasarı oluşumunda, vazoregülasyonda önemli faktörlerden biri oldukça potent bir vazokonstrüktör peptid olan endotelin (ET)'dir. Bosentan, non-selektif, dual ET-1 reseptör antagonistidir. Çalışmamızın amacı ratlarda akciğer IR modeli oluşturarak, bosentanın etkisini araştırmaktır.

Gereç ve Yöntem: Otuz iki adet wistar rat; Sham, Sham+Bosentan, IR ve IR+Bosentan olmak üzere 4 gruba (n=8) ayrıldı. Ketamin-xylazin anestezisi altında trakeostomi açılması sonrası mekanik ventilatörle; inhale %2 izofluran ile solutuldular. Sham grubunda 120 dk boyunca ventilatörde takip yapıldı. IR gruplarında sol torakotomi ile hiler klempleme yapılarak 60 dk iskemi, 60 dk reperfüzyon yapıldı. Bosentan gruplarında iskemiden 30dk önce 30mg/kg/ml intraperitoneal bosentan enjeksiyonu yapıldı. Ötenazi sonrası bilateral akciğer dokuları alındı. Alınan dokulardan histolojik değerlendirme, ELISA kit tayinleri (ET-1, TNF-α, IL-1β, IFN-γ, p53 ve NF-Kb düzeyleri), Western Blot deneyi (PDGF-AA, TGF-β ve FGF düzeyleri) ve biyokimyasal analizler (SOD, GSP, katalaz, ksantinoksidaz ve MDA) yapıldı.

Bulgular: Histopatoloji: Her iki akciğerde; IR grubunda, Sham ve Sham+Bosentan gruplarıyla karşılaştırıldığında toplam hasar skoru yüksek, IR+Bosentan grubunda toplam hasar skorunun IR grubuna kıyasla azalmış olduğu belirlendi. (Tablo1,2. Resim1-2)Biyokimya: Her iki akciğerde; IR grubunda, Sham ve Sham+Bosentan gruplarıyla karşılaştırıldığında MDA'nın anlamlı derecede azaldığı ve katalaz(CAT)'ın anlamlı derecede arttığı, IR+Bosentan grubunda, IR grubuna kıyasla MDA'nın azaldığı ve CAT'ın arttığı belirlendi. (Tablo 3).ELISA: IR+Bosentan grubunda NF-κB ve ET-1 düzeylerinin IR grubuna göre azaldığı belirlendi. (Tablo 4)

Sol akciğer histopatolojik görüntüler

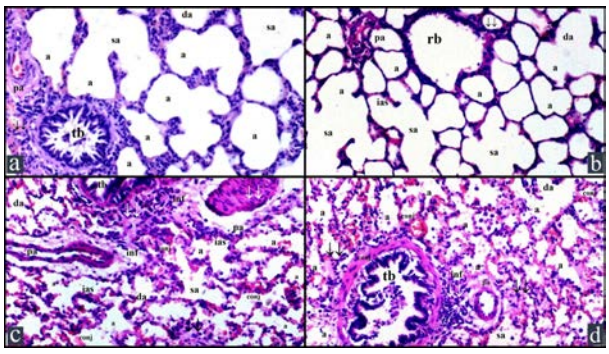

a:Sham b:Sham+Bosentan c:IR d:IR+Bosentan (a: alveoller, tb: terminal bronşiol, ias: inter alveolar septum, rb: respiratuar bronşiol sa: saccus alveolaris da: ductus alveolaris, pa: pulmoner arter dalları, v: amfizematöz alveolar vakuol, inf: inflamasyon, conj: kapiller konjesyon, çift ok: septum kalınlaşması)

Sağ akciğer histopatolojik görüntüler

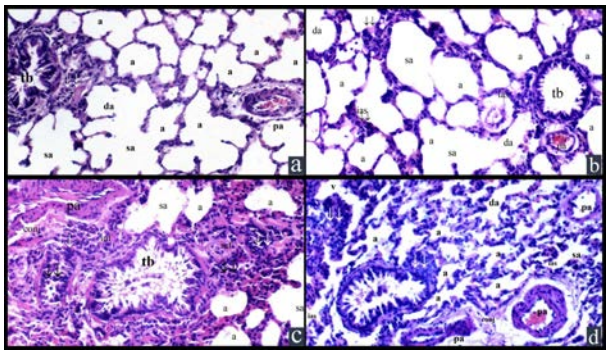

a:Sham b:Sham+Bosentan c:IR d:IR+Bosentan (a: alveoller, tb: terminal bronşiol, ias: inter alveolar septum, rb: respiratuar bronşiol sa: saccus alveolaris da: ductus alveolaris, pa: pulmoner arter dalları, v: amfizematöz alveolar vakuol, inf: inflamasyon, conj: kapiller konjesyon, çift ok: septum kalınlaşması)

Tablo 1: Sol akciğer dokusu histopatolojik bulguları [Ort ± SH]

	Grup K (n=6)	Grup B (n=6)	Grup İR (n=8)	Grup B+İR (n=8)	P**
İnterstisyel ödem	0.50±0.22	0.67±0.33	1.50±0.19*,&	0.88±0.23	0.033
İnterstisyel hemoraji	0.33±0.21	0.67±0.33	1.63±0.18*,&	0.88±0.23+	0.005
Alveolar konjesyon	0.33±0.21	0.67±0.33	1.75±0.31*,&	1.00±0.19+	0.007
Lökosit infiltrasyonu (nötrofil/lenfosit)	0.17±0.17	0.33±0.21	1.63±0.33*,&	1.00±0.19*	0.001
Alveol duvar kalınlığı	0.33±0.21	0.50±0.21	1.75±0.31*,&	1.00±0.19+	0.002
Toplam hasar skor	1.67±1.05	2.83±1.30	8.25±1.11*,&	4.75±0.98+	0.002

Tablo 2: Sağ akciğer dokusu histopatolojik bulguları [Ort ± SH]

	Grup K (n=6)	Grup B (n=6)	Grup İR (n=8)	Grup B+İR (n=8)	P**
İnterstisyel ödem	0.50±0.22	0.66±0.33	1.38±0.18*,&	0.75±0.16+	0.044
İnterstisyel hemoraji	0.17±0.17	0.50±0.22	1.25±0.16*,&	0.75±0.16*,+	0.002
Alveolar konjesyon	0.33±0.21	0.33±0.21	1.38±0.18*,&	0.75±0.16+	0.002
Lökosit infiltrasyonu (nötrofil/lenfosit)	0.17±0.17	0.50±0.22	1.75±0.31*,&	0.88±0.23+	0.001
Alveol duvar kalınlığı	0.33±0.21	0.33±0.21	2.00±0.33*,&	0.88±0.23+	<0.001
Toplam hasar skor	1.33±0.88	2.17±1.03	7.75±0.65*,&	4.00±0.76*,+	<0.001

Tablo 3: Akciğer oksidan durum histopatolojik bulguları [Ort ± SH]

	Grup K (n=6)	Grup B (n=6)	Grup İR (n=8)	Grup B+İR (n=8)	P**
Sol akciğer- MDA (nmol/g protein)	113.22±2.19	118.84±2.50	133.46±4.96*,&	119.50±3.98+	0.008
Sol akciğer-CAT (IU/mg protein)	66.18±2.65	59.80±0.86	47.28±2.36*,&	56.33±1.68*,+	<0.001
Sağ akciğer-MDA (nmol/g protein)	101.14±2.27	109.33±2.90	125.85±4.93*,&	113.77±4.83+	0.004
Sağ-akciğer-CAT (IU/mg protein)	55.56±2.75	48.27±1.00*	39.69±1.68*,&	47.54±1.33*,+	<0.001

Tablo 4: NF-κB ve ET-1 düzeyleri [Ort ± SH]

	Grup K (n=6)	Grup B (n=6)	Grup İR (n=8)	Grup B+İR (n=8)	P**
NF-κB	231.48±12.30	270.43±30.04	357.35±33.40*,&	310.99±23.61*	0.013
ET-1	16.78±1.26	17.96±0.85	22.14±1.39*,&	18.59±1.21+	0.023

Tartışma / Sonuç: Akciğer IR hasarını oluşumunda non-selektif ET-1 reseptör antagonisti olan bosentanın ön uygulaması ile histopatolojik, biyokimyasal ve ELISA yöntemiyle elde ettiğimiz sonuçlar, bosentanın akciğer İR hasarının önlenmesinde iyi bir seçenek olabileceğini düşündürmüştür. Konunun ileri düzey klinik çalışmalar ile desteklenmesi faydalı olacaktır.

Kaynakça

1. Houde, M., Desbiens, L., D'Orléans-Juste, P. (2016). Endothelin-1: Biosynthesis, Signaling and Vasoreactivity. Advances in pharmacology (San Diego, Calif.), 77, 143–175. https://doi.org/10.1016/bs.apha.2016.05.002
2. Okada, M., Yamashita, C., Okada, M., & Okada, K. (1995). Contribution of endothelin-1 to warm ischemia/reperfusion injury of the rat lung. American journal of respiratory and critical care medicine, 152(6 Pt 1), 2105–2110. https://doi.org/10.1164/ajrccm.156.8520782
3. Uzun, N., Durmus, S., Gercel, G., Aksu, B., Misirlioglu, N. F., & Uzun, H. (2024). Effects of Bosentan on Hypoxia, Inflammation and Oxidative Stress in Experimental Blunt Thoracic Trauma Model. Medicina (Kaunas, Lithuania), 60(7), 1148. https://doi.org/10.3390/medicina60071148
4. Tabatabaei, M. S., & Ahmed, M. (2022). Enzyme-Linked Immunosorbent Assay (ELISA). Methods in molecular biology (Clifton, N.J.), 2508, 115–134. https://doi.org/10.1007/978-1-0716-2376-3_10
5. Özdemir ÖM, Taban Ö, Enli Y, Bir F, Şahin B, Ergin H. The effects of bosentan on hyperoxia-induced lung injury in neonatal rats. Pediatr Int. 2019 Nov;61(11):1120-1126. doi: 10.1111/ped.14013. PMID: 31560816.
6. Akgun B, Kaplan M, Demir CF, Sarı A, Ozdemir HH, Berilgen SM. Electrophysiological effects of bosentan in rats with induced cerebral ischemia-reperfusion. Bosn J Basic Med Sci. 2013 Aug;13(3):175-9. doi: 10.17305/bjbms.2013.2358. PMID: 23988169; PMCID: PMC4333983.

TARK 2024
Türk Anesteziyoloji ve Reanimasyon Derneği
58. Ulusal Kongresi
28 Kasım - 1 Aralık 2024
Kaya Palazzo Otel ve Kongre Merkezi / ANTALYA

S-010

Yarı Oturur Pozisyonda İntrakraniyal Kitle Operasyonu Geçiren Olgularda Anestezi Yönetiminin Değerlendirilmesi

Ozan Ali Taşdemir[1], Pınar Özdemir Yaşar[1], Merve Naz Yıldız Çanakçı[1], Başak Akça[1]

[1]Hacettepe Üniversitesi Hastanesi, Anesteziyoloji ve Reanimasyon Anabilimdalı

Giriş / Amaç: Yarı oturur pozisyon olarak da bilinen semi-fowler pozisyonu, cerrahi sırasında hastanın başının 45 ila 60 derece yükseltildiği bir yatak pozisyonudur. Yarı oturur pozisyon daha az kanama, daha kısa cerrahi süresi gibi avantajlarının yanında; venöz hava embolisi, hipotansiyon, paradoksal hava embolisi gibi komplikasyonlarla da ilişkilendirilmiştir. Amacımız; merkezimizdeki yarı oturur pozisyondaki kraniyotomi vakalarına ait demografik verilerin, postoperatif hastanede kalış süresine etki eden faktörlerin ve oturur pozisyonla ilişkilendirilmiş venöz hava embolisi ve diğer komplikasyonların kapsamlı bir incelemesini oluşturmak ve sonuçlarımızı literatürdeki diğer çalışmalarla karşılaştırmaktır.

Gereç ve Yöntem: Çalışmamızda, yarı oturur pozisyonda yapılan, yetmiş dört intrakraniyal kitle vakasını retrospektif olarak; yaş, ASA sınıfı, lezyon türü, yoğun bakım ve hastanede kalış, patent foramen ovale (PFO) varlığı, sıvı replasmanları, End-tidal karbondioksit (EtCO2) ve parsiyel karbondioksit basıncı (pCO2) değişimleri, venöz hava embolisi (VHE) ve diğer perioperatif komplikasyonlar açısından taradık. Gerekli izinler alındıktan sonra veriler; hasta kabul notlarından, anestezi raporlarından ve hastane sistemindeki kayıtlardan elde edilmiştir.

Bulgular: Literatürdeki benzer çalışmalarla karşılaştırıldığında; ASA skorunun hastanede kalma süresine etkisi, ASA skorunun yoğun bakımda kalma süresine etkisi, ASA skorunun VHE insidansı için bir risk faktörü olmayışı, PFO varlığının paradoksal hava embolisi ile ilişkilendirilememesi, uzamış cerrahinin gecikmiş taburculukla ilişkili oluşu, hipotansiyon sıklığı, yapılan sıvı replasmanları ile ilgili veriler diğer çalışmalarla korele izlenmiştir. VHE sıklığı benzer çalışmalardan düşük bulunmuştur fakat VHE hastalarının klinik tablosu benzer çalışmalara göre daha ciddidir.

Venöz hava embolisi (VHE) gelişen ve gelişmeyen hastalarda hipotansiyon gelişimi

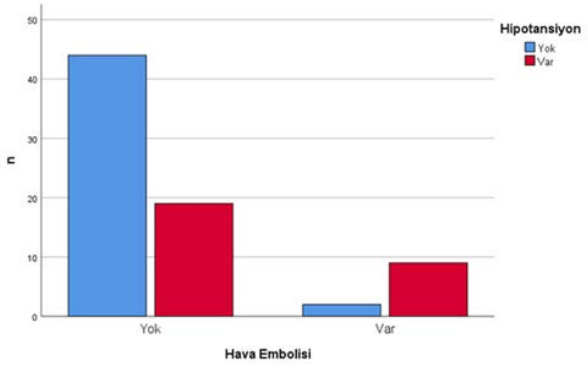

VHE gelişen hastaların %81,81 inde hipotansiyon görülmüştür. VHE gelişimi ile hipotansiyon görülmesi arasında istatistiksel olarak anlamlı ilişki bulunmaktadır. (p<0,002)

Ameliyat süresi ve taburculuk süresi arasındaki ilişkiyi gösteren veri dağılım grafiği

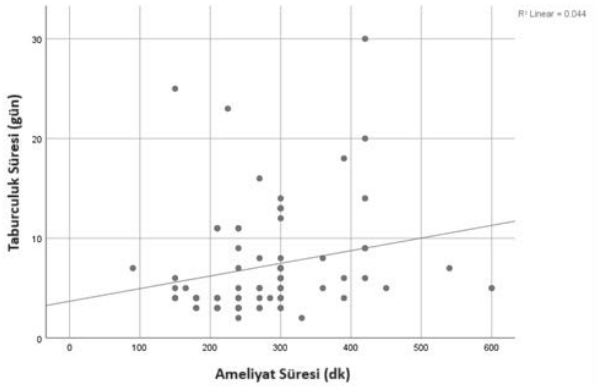

Grafikte görüldüğü üzere hastaların ameliyat süresi ve taburculuk süresine ilişkin verileri lineer bir çizgi etrafında istatiksel olarak anlamlı sonuç verecek şekilde dağılmaktadır (p<0,005).

Hava embolisi olan hastalarda EtCO2 düşüşü ile arteriyel kan gazındaki pCO2 artışı arasında korelasyonu gösteren grafik

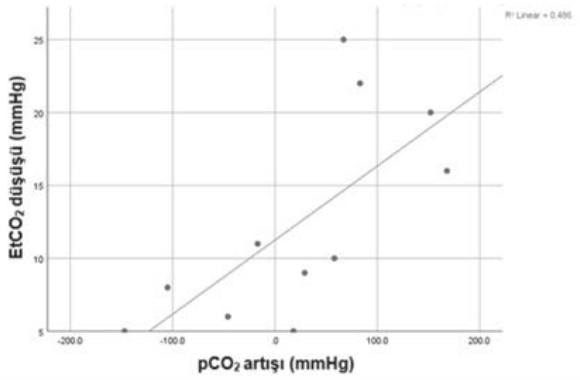

Grafik verilerin lineer bir çizgi etrafında istatistiksel olarak anlamlı bir sonuç verecek şekilde dağıldığı görülmektedir.

Hastalarda perioperatif komplikasyon görülme sıklığı

	n	%
Komplikasyon Gelişme Sıklığı	56	75,7
Postural Hipotansiyon	28	37,8
İntraventriküler Hava	45	76,3
Pnömosefali	51	86,4
Venöz Hava Embolisi	11	14,9
Postoperatif Komplikasyon	15	20,3

56 hastada komplikasyon görülmüştür. Pnömosefali ve intraventriküler hava en sık görülen komplikasyonlardır.

Venöz hava embolisi varlığı ve ASA skorunun taburculuk süresine etkisi

	Taburculuk Süresi (gün)			
Venöz Hava Embolisi	Ort.	SS	Medyan	p
Yok	6,76	5,38	5	0,075
Var	9,73	6,10	9	
ASA Skoru				
1	5,31	2,72	4	**0,034***
2	5,36	2,71	4	
3	8,71	6,89	6	
4	17,00	4,24	17	

Venöz hava embolisi varlığının, hastalarda ortalama taburculuk gününe istatistiksel olarak anlamlı bir etkisinin olmadığı görülmüştür ($p>0,05$). Ortalama taburculuk süresinin ise, ASA skoru 4 olanlarda, 1 ve 2 olanlara göre anlamlı derecede yüksek olduğu gözlenmiştir ($p<0,05$).

Hava embolisi varlığı ve ASA skorunun yoğun bakımda yatış süresine etkisi

	Yoğun Bakımda Yatış Süresi (gün)			
Venöz Hava Embolisi	**Ort.**	**SS**	**Medyan**	**p**
Yok	1,21	0,85	1	**0,027***
Var	3,55	5,63	1	
ASA Skoru				
1	1,08	0,28	1	**0,007***
2	1,24	0,83	1	
3	1,38	1,18	1	
4	11,50	12,02	11,5	

Yoğun bakımda yatış süresinin hava embolisi gelişen hastalarda istatistiksel olarak anlamlı derecede yüksek olduğu tespit edilmiştir ($p<0,05$). Ortalama yoğun bakım ünitesinde yatış süresinin de ASA skoru 4 olanlarda, diğer gruplara göre yüksek olduğu saptanmıştır ($p<0,05$).

Tartışma / Sonuç: VHE sıklığının düşük olmasının ve tanımlanan VHE hastalarının klinik tablosunun diğer çalışmalara göre daha ciddi olmasının nedeninin VHE monitörizasyonunda $EtCO_2$ kullanılması sebebiyle tanı alamayan vakalarla ilişkili olabileceği düşünülmüştür. Çalışmamızın sonuçları kliniğimizde komplikasyon gelişmeyen hastaların hızla taburcu edildiğini göstermekle birlikte; VHE gelişen hastaların yoğun bakımda takip edilme ihtiyacının benzer çalışmalardan yüksek olduğunu göstermektedir. Bu da monitörizasyon ve tanıda daha hassas metotların kullanılmasına olan ihtiyacı göz önüne sermektedir.

Kaynakça

1. Tufegdzic B, Lamperti M, Siyam A, Roser F. Air-embolism in the semi-sitting position for craniotomy: a narrative review with emphasis on a single centers experience. Clinical Neurology and Neurosurgery. 2021;209:106904.,
2. Scheller C, Rampp S, Tatagiba M, Gharabaghi A, Ramina KF, Ganslandt O, Bischoff B, Matthies C, Westermaier T, Pedro MT. A critical comparison between the semisitting and the supine positioning in vestibular schwannoma surgery: subgroup analysis of a randomized, multicenter trial. Journal of Neurosurgery. 2019;133(1):249-56.
3. Schackert G, Ralle S, Martin KD, Reiss G, Kowalski M, Sobottka SB, Hennig S, Podlesek D, Sandi-Gahun S, Juratli TA. Vestibular schwannoma surgery: outcome and complications in lateral decubitus position versus semi-sitting position—a personal learning curve in a series of 544 cases over 3 decades. World Neurosurgery. 2021;148:e182-e91.
4. Gan C, King JA, Maartens NF. The role and safety of the sitting position in instrumented cervical surgery. Journal of Clinical Neuroscience. 2016;25:75-8.
5. 5.Feigl GC, Decker K, Wurms M, Krischek B, Ritz R, Unertl K, Tatagiba M. Neurosurgical procedures in the semisitting position: evaluation of the risk of paradoxical venous air embolism in patients with a patent foramen ovale. World Neurosurg. 2014;81(1):159-64. Epub 20130104. doi: 10.1016/j.wneu.2013.01.003. PubMed PMID: 2329563

TARK 2024
Türk Anesteziyoloji ve Reanimasyon Derneği
58. Ulusal Kongresi
28 Kasım - 1 Aralık 2024
Kaya Palazzo Otel ve Kongre Merkezi / ANTALYA

S-011

İnferior Vena Kava Kollapsibilite İndeksi Sezaryen Vakalarında Spinal Anestezi Sonrası Gelişen Hipotansiyon İçin Prediktif Midir?

Ozan Şanlı[1], Murat Yaşar Özkalkanlı[2]

[1]Dörtyol Devlet Hastanesi
[2]İzmir Katip Çelebi Üniversitesi Atatürk Eğitim Ve Araştırma Hastanesi

Giriş / Amaç: Postspinal hipotansiyon (PSH), obstetrik anestezi pratiğinde sıklıkla karşılaşılan bir komplikasyon olup ciddi maternal ve fetal olumsuz sonuçlara yol açabilmektedir. Hastaların preoperatif volüm durumunun bu komplikasyon açısından öngörücü olabileceği düşünümektedir. Spontan solunumla vena kava inferior (IVC) çapının değişiminin hastalarda volüm durumunun ve sıvı açığının göstergesi olabileceğine dair araştırmalar halen devam etmektedir. Bu çalışmada elektif sezaryen operasyonu olacak 40 hastanın ultrason (USG) eşliğinde inferior vena kava kollapsibilite indeksinin (IVC-CI) hesaplanması ve bunun spinal anestezi sonrası hipotansiyon için prediktif olup olmadığının belirlenmesi amaçlanmıştır.

Gereç ve Yöntem: Bu prospektif gözlemsel çalışmada, elektif sezaryen operasyonu geçirecek 40 hastada preoperatif IVC-CI önce supine sonra sol yan pozisyonda USG ile ölçülüp not edilmiştir. 40 hastanın median IVC-CI değeri %25 olarak belirlenmiştir. Grup1; IVC-CI > %25 (yetersiz volüm) , Grup2; IVC-CI < %25 (yeterli volüm) olarak atanmıştır. Spinal anestezi sonrası hemodinamik değişiklikler 30 dakika boyunca takip edilip sonuçlar iki grup arasında karşılaştırılmıştır

Bulgular: Spinal anestezi sonrası peroperatif hemodinamik değişimler her iki grup arasında karşılaştırıldığında istatistiksel olarak anlamlı bir fark saptanmamıştır. Sol yan pozisyonda yapılan ölçümlerde IVCdmax, IVCdmin, IVC-CI değerleri istatistiksel olarak anlamlı yüksek saptanmıştır.

Grupların Sistolik Kan Basıncı Değerleri Karşılaştırması

	GRUP 1 (n=19)	**GRUP 2 (n=21)**	**p-değeri**
SKB 0.dk	126.2±12.4	126.5±12.2	0,955
SKB 3.dk	121.2±16.3	116.1±19.2	0,377
SKB 6.dk	110.4±20.4	102.1±24.0	0,248
SKB 9.dk	113.1±19.7	106.2±22.4	0,316
SKB 12.dk	114.4±17.6	111.2±18.8	0,580
SKB 15.dk	119.2±13.4	111.8±13.2	0,090
SKB 20.dk	116.2±17.7	116.8±12.6	0,903
SKB 25.dk	119.4±15.5	115.8±9.6	0,372
SKB 30.dk	120.4±14.1	114.4±10.0	0,156

Gruplar spinal anestezi sonrası sistolik kan basıncı değişimleri açısından karşılaştırıldığında her iki grup arasında istatistiksel olarak anlamlı bir fark saptanmamıştır.

Grupların Ortalama Arteryal Kan Basıncı Değerleri Karşılaştırması

	GRUP 1 (n=19)	**GRUP 2 (n=21)**	**p-değeri**
OKB 0.dk	94.8±9.4	93.4±16.0	0,730
OKB 3.dk	88.1±14.0	81.9±16.4	0,210
OKB 6.dk	79.2±20.5	72.5±21.2	0,324
OKB 9.dk	81.0±18.4	74.1±18.7	0,248
OKB 12.dk	81.6±14.3	79.4±19.0	0,691
OKB 15.dk	84.6±13.8	77.7±13.8	0,124
OKB 20.dk	83.4±15.6	83.0±10.3	0,919
OKB 25.dk	86.2±15.3	81.0±10.4	0,209
OKB 30.dk	85.5±12.6	81.1±10.3	0,231

Her iki grup arasında spinal anestezi sonrası ortalama arteryal kan basıncı değişimleri açısından istatistiksel olarak anlamlı bir fark saptanmamıştır.

IVCdmax, IVCdmin, IVC-CI değerlerinin supine ve sol yan pozisyonda karşılaştırılması

	SUPİNE (n=40)	**SOL YAN (n= 40)**	**p-değeri**
IVCdmax (cm)	2,15 ±0.31	2.24±0.34	0,000
IVCdmin (cm)	1,57±0.26	1.60±0.27	0,000
IVV-CI (%)	0,25±0,07	0,28±0,06	0,000

IVCdmax, IVCdmin ve IVC-CI değerleri supine ve sol yan pozisyonlarda karşılaştırıldığında sol yan pozisyonda istatiksel olarak anlamlı ve yüksek saptanmıştır.

Tartışma / Sonuç: Bu çalışmada elektif sezaryen ameliyatına alınacak gebelerde, IVC-CI'nin postspinal hipotansiyon açısından prediktif olmadığı sonucuna varılmıştır.

Kaynakça

1. Morgan & Mikhail'in Klinik Anesteziyoloji Konu + Olguları [İnternet]. [a.yer 31 Temmuz 2023]. Erişim adresi: https://www.guneskitabevi.com/urun/morgan-mikhailin-anesteziyoloji-vakalari
2. Klinik Anestezi - Akademisyen Yayınevi - Uluslararası Yayınevi [İnternet]. [a.yer 31 Temmuz 2023]. Erişim adresi: https://www.akademisyen.com/tr/urun/klinik-anestezi-2-9789753490924
3. Singh Y, Anand RK, Gupta S, Chowdhury SR, Maitra S, Baidya DK, vd. Role of IVC collapsibility index to predict post spinal hypotension in pregnant women undergoing caesarean section. An observational trial. Saudi J Anaesth. 2019;13(4):312-7.
4. Jaremko I, Mačiulienė A, Gelmanas A, Baranauskas T, Tamošiūnas R, Smailys A, vd. Can the inferior vena cava collapsibility index be useful in predicting hypotension during spinal anaesthesia in a spontaneously breathing patient? A mini fluid challenge. Acta Medica Litu. 2019;26(1):1-7.
5. Elbadry AA, El dabe A, Abu Sabaa MA. Pre-operative Ultrasonographic Evaluation of the Internal Jugular Vein Collapsibility Index and Inferior Vena Cava Collapsibility Index to Predict Post Spinal Hypotension in Pregnant Women Undergoing Caesarean Section. Anesthesiol Pain Med. 2022;12(1):e121648.
6. Kaptein MJ, Kaptein EM. Inferior Vena Cava Collapsibility Index: Clinical Validation and Application for Assessment of Relative Intravascular Volume. Adv Chronic Kidney Dis. 2021;28(3):218-26.
7. Bodson L, Vieillard-Baron A. Respiratory variation in inferior vena cava diameter: surrogate of central venous pressure or parameter of fluid responsiveness? Let the physiology reply. Crit Care Lond Engl. 2012;16(6):181.
8. Marx GF. The first spinal anesthesia. Who deserves the laurels? Reg Anesth. 1994;19(6):429-30.
9. https://www.nobeltip.com/urun/rejyonal-anestezi [İnternet]. [a.yer 01 Ağustos 2023]. Erişim adresi: https://www.nobeltip.com/urun/rejyonal-anestezi
10. Temel Anestezi + DVD [İnternet]. [a.yer 01 Ağustos 2023]. Erişim adresi: https://www.guneskitabevi.com/Temel-Anestezi-DVD,PR-177.html
11. Barash Klinik Anestezi + DVD [İnternet]. [a.yer 01 Ağustos 2023]. Erişim adresi: https://www.guneskitabevi.com/urun/barash-klinik-anestezi
12. Miller's Anesthesia, 2-Volume Set - 9th Edition [İnternet]. [a.yer 01 Ağustos 2023]. Erişim adresi: https://shop.elsevier.com/books/millers-anesthesia-2-volume-set/gropper/978-0-323-59604-6
13. Duke Anestezi Sırları [İnternet]. [a.yer 01 Ağustos 2023]. Erişim adresi: https://www.guneskitabevi.com/Duke-Anestezi-Sirlari,PR-1860.html
14. NadirKitap [İnternet]. [a.yer 31 Temmuz 2023]. KLİNİK ANESTEZİ (Genişletilmiş 3. Baskı) - Zeynep Kayhan | Nadir Kitap. Erişim adresi: https://www.nadirkitap.com/klinik-anestezi-genisletilmis-3-baski-zeynep-kayhan-kitap13048362.html

15. Picard J, Meek T. Complications of regional anaesthesia. Anaesthesia. 2010;65 Suppl 1:105-15.
16. Faccenda KA, Finucane BT. Complications of regional anaesthesia Incidence and prevention. Drug Saf. 2001;24(6):413-42.
17. Schwabe K, Hopf HB. Persistent back pain after spinal anaesthesia in the non-obstetric setting: incidence and predisposing factors. Br J Anaesth. 2001;86(4):535-9.
18. Buddeberg BS, Bandschapp O, Girard T. Post-dural puncture headache. Minerva Anestesiol. 2019;85(5):543-53.
19. Dal Mago AJ, Helayel PE, Bianchini E, Kozuki H, de Oliveira Filho GR. Prevalence and predictive factors of urinary retention assessed by ultrasound in the immediate post-anesthetic period. Rev Bras Anestesiol. 2010;60(4):383-90.
20. Morgan P. Spinal anaesthesia in obstetrics. Can J Anaesth J Can Anesth. 1995;42(12):1145-63.
21. Kyokong O, Charuluxananan S, Sriprajittichai P, Poomseetong T, Naksin P. The incidence and risk factors of hypotension and bradycardia associated with spinal anesthesia. J Med Assoc Thail Chotmaihet Thangphaet. 2006;89 Suppl 3:S58-64.
22. Chumpathong S, Chinachoti T, Visalyaputra S, Himmunngan T. Incidence and risk factors of hypotension during spinal anesthesia for cesarean section at Siriraj Hospital. J Med Assoc Thail Chotmaihet Thangphaet. 2006;89(8):1127-32.
23. Pollard JB. High incidence of cardiac arrest following spinal anesthesia. Anesthesiology. 2002;96(2):515; author reply 515-516.
24. Dyamanna DN, Bs SK, Zacharia BT. Unexpected bradycardia and cardiac arrest under spinal anesthesia: case reports and review of literature. Middle East J Anaesthesiol. 2013;22(1):121-5.
25. Chouaib N, Jidane S, Rafai M, Belkouch A, Zidouh S, Belyamani L. [Rare and severe complication of spinal anesthesia: bacterial meningitis (about a case and literature review)]. Pan Afr Med J. 2017;27:158.
26. Horlocker TT, McGregor DG, Matsushige DK, Schroeder DR, Besse JA. A retrospective review of 4767 consecutive spinal anesthetics: central nervous system complications. Perioperative Outcomes Group. Anesth Analg. 1997;84(3):578-84.
27. Moen V, Dahlgren N, Irestedt L. Severe neurological complications after central neuraxial blockades in Sweden 1990-1999. Anesthesiology. 2004;101(4):950-9.
28. Hill CC, Pickinpaugh J. Physiologic changes in pregnancy. Surg Clin North Am. 2008;88(2):391-401, vii.
29. Palahniuk RJ, Shnider SM, Eger EI. Pregnancy decreases the requirement for inhaled anesthetic agents. Anesthesiology. 1974;41(1):82-3.
30. Flanagan HL, Datta S, Lambert DH, Gissen AJ, Covino BG. Effect of pregnancy on bupivacaine-induced conduction blockade in the isolated rabbit vagus nerve. Anesth Analg. 1987;66(2):123-6.
31. Cheung KL, Lafayette RA. Renal physiology of pregnancy. Adv Chronic Kidney Dis. 2013;20(3):209-14.

32. Bhatia P, Chhabra S. Physiological and anatomical changes of pregnancy: Implications for anaesthesia. Indian J Anaesth. 2018;62(9):651-7.
33. Gerbasi FR, Bottoms S, Farag A, Mammen E. Increased intravascular coagulation associated with pregnancy. Obstet Gynecol. 1990;75(3 Pt 1):385-9.
34. Lurie S, Rahamim E, Piper I, Golan A, Sadan O. Total and differential leukocyte counts percentiles in normal pregnancy. Eur J Obstet Gynecol Reprod Biol. 2008;136(1):16-9.
35. Casey BM, Dashe JS, Wells CE, McIntire DD, Leveno KJ, Cunningham FG. Subclinical hyperthyroidism and pregnancy outcomes. Obstet Gynecol. 2006;107(2 Pt 1):337-41.
36. Casey BM, Dashe JS, Wells CE, McIntire DD, Byrd W, Leveno KJ, vd. Subclinical hypothyroidism and pregnancy outcomes. Obstet Gynecol. 2005;105(2):239-45.
37. Routledge & CRC Press [Internet]. [a.yer 02 Ağustos 2023]. Handbook of Obstetric Anesthesia. Erişim adresi: https://www.routledge.com/Handbook-of-Obstetric-Anesthesia/Palmer-DAngelo-Paech/p/book/9781859962329
38. Northwestern Scholars [Internet]. [a.yer 02 Ağustos 2023]. Practice Guidelines for Obstetric Anesthesia: An Updated Report by the American Society of Anesthesiologists Task Force on Obstetric Anesthesia and the Society for Obstetric Anesthesia and Perinatology ∗. Erişim adresi: https://www.scholars.northwestern.edu/en/publications/practice-guidelines-for-obstetric-anesthesia-an-updated-report-by/fingerprints/
39. Betrán AP, Ye J, Moller AB, Zhang J, Gülmezoglu AM, Torloni MR. The Increasing Trend in Caesarean Section Rates: Global, Regional and National Estimates: 1990-2014. PloS One. 2016;11(2):e0148343.
40. American College of Obstetricians and Gynecologists. ACOG Practice Bulletin: Clinical Management Guidelines for Obstetrician-Gynecologists Number 76, 2006: postpartum hemorrhage. Obstet Gynecol. 2006;108(4):1039-47.
41. Bonica JJ, McDonald JS, Cann CC. Principles and Practice of Obstetric Analgesia and Anaesthesia. 2nd edition. Baltimore: Lippincott Williams and Wilkins; 1994. 1344 s.
42. Lewis M, Thomas P, Wilkes RG. Hypotension during epidural analgesia for Caesarean section. Arterial and central venous pressure changes after acute intravenous loading with two litres of Hartmann's solution. Anaesthesia. 1983;38(3):250-3.
43. Park GE, Hauch MA, Curlin F, Datta S, Bader AM. The effects of varying volumes of crystalloid administration before cesarean delivery on maternal hemodynamics and colloid osmotic pressure. Anesth Analg. 1996;83(2):299-303.
44. Rout CC, Rocke DA, Levin J, Gouws E, Reddy D. A reevaluation of the role of crystalloid preload in the prevention of hypotension associated with spinal anesthesia for elective cesarean section. Anesthesiology. 1993;79(2):262-9.
45. Rout C, Rocke AD. Spinal Hypotension Associated with Cesarean Section: Will Preload Ever Work? Anesthesiology. 1999;91(6):1565.

46. Rout CC, Akoojee SS, Rocke DA, Gouws E. Rapid administration of crystalloid preload does not decrease the incidence of hypotension after spinal anaesthesia for elective caesarean section. Br J Anaesth. 1992;68(4):394-7.
47. Stoelting RK, Miller RD. Basics of Anesthesia. Churchill Livingstone; 2007. 709 s.
48. NOBEL Kitabevi [İnternet]. [a.yer 04 Ağustos 2023]. Oğuz Kayaalp - Akılcıl Tedavi Yönünden Tıbbi Farmakoloji 1-2. Erişim adresi: https://www.nobelkitabevi.com.tr/farmakoloji/8232-oguz-kayaalp-akilcil-tedavi-yonunden-tibbi-farmakoloji-1-2-9786055270100.html
49. Ngan Kee WD, Khaw KS. Vasopressors in obstetrics: what should we be using? Curr Opin Anaesthesiol. 2006;19(3):238-43.
50. Staikou C, Paraskeva A, Karmaniolou I, Mani A, Chondrogiannis K. Current practice in obstetric anesthesia: a 2012 European survey. Minerva Anestesiol. 2014;80(3):347-54.
51. Lee A, Ngan Kee WD, Gin T. A quantitative, systematic review of randomized controlled trials of ephedrine versus phenylephrine for the management of hypotension during spinal anesthesia for cesarean delivery. Anesth Analg. 2002;94(4):920-6, table of contents.
52. NadirKitap [İnternet]. [a.yer 05 Ağustos 2023]. ULTRASONOGRAFİ - OĞUZ-AKSUNGUR-BIÇAKÇI-ÇELİKTAŞ | Nadir Kitap. Erişim adresi: https://www.nadirkitap.com/ultrasonografi-oguz-aksungur-bicakci-celiktas-kitap20184553.html
53. NadirKitap [İnternet]. [a.yer 05 Ağustos 2023]. RADYOLOJİDE TEMEL FİZİK KAVRAMLAR - ORHAN OYAR | Nadir Kitap. Erişim adresi: https://www.nadirkitap.com/radyolojide-temel-fizik-kavramlar-orhan-oyar-kitap19103085.html
54. Finnerty NM, Panchal AR, Boulger C, Vira A, Bischof JJ, Amick C, vd. Inferior Vena Cava Measurement with Ultrasound: What Is the Best View and Best Mode? West J Emerg Med. 2017;18(3):496-501.
55. Kinsella SM, Carvalho B, Dyer RA, Fernando R, McDonnell N, Mercier FJ, vd. International consensus statement on the management of hypotension with vasopressors during caesarean section under spinal anaesthesia. Anaesthesia. 2018;73(1):71-92.
56. Preau S, Bortolotti P, Colling D, Dewavrin F, Colas V, Voisin B, vd. Diagnostic Accuracy of the Inferior Vena Cava Collapsibility to Predict Fluid Responsiveness in Spontaneously Breathing Patients With Sepsis and Acute Circulatory Failure. Crit Care Med. 2017;45(3):e290-7.
57. Aykaç ZZ, Arslantaş MK. Sıvı Tedavisi ve Yönetimi (II) Monitorizasyon ve Sıvı Yanıtlılığının Öngörülmesi. 24(1):1-10.
58. Siddiqui KM, Ali MA, Ullah H. Comparison of spinal anesthesia dosage based on height and weight versus height alone in patients undergoing elective cesarean section. Korean J Anesthesiol. 2016;69(2):143-8.

59. Uppal V, Retter S, Shanthanna H, Prabhakar C, McKeen DM. Hyperbaric Versus Isobaric Bupivacaine for Spinal Anesthesia: Systematic Review and Meta-analysis for Adult Patients Undergoing Noncesarean Delivery Surgery. Anesth Analg. 2017;125(5):1627-37.
60. Ripollés Melchor J, Espinosa Á, Martínez Hurtado E, Casans Francés R, Navarro Pérez R, Abad Gurumeta A, vd. Colloids versus crystalloids in the prevention of hypotension induced by spinal anesthesia in elective cesarean section. A systematic review and meta-analysis. Minerva Anestesiol. 2015;81(9):1019-30.
61. Dyer RA, Farina Z, Joubert IA, Du Toit P, Meyer M, Torr G, vd. Crystalloid preload versus rapid crystalloid administration after induction of spinal anaesthesia (coload) for elective caesarean section. Anaesth Intensive Care. 2004;32(3):351-7.
62. Ceruti S, Anselmi L, Minotti B, Franceschini D, Aguirre J, Borgeat A, vd. Prevention of arterial hypotension after spinal anaesthesia using vena cava ultrasound to guide fluid management. Br J Anaesth. 2018;120(1):101-8.
63. Airapetian N, Maizel J, Alyamani O, Mahjoub Y, Lorne E, Levrard M, vd. Does inferior vena cava respiratory variability predict fluid responsiveness in spontaneously breathing patients? Crit Care. 2015;19:400.
64. Zhang J, Critchley LAH. Inferior Vena Cava Ultrasonography before General Anesthesia Can Predict Hypotension after Induction. Anesthesiology. 2016;124(3):580-9.
65. Thanakitcharu P, Charoenwut M, Siriwiwatanakul N. Inferior vena cava diameter and collapsibility index: a practical non-invasive evaluation of intravascular fluid volume in critically-ill patients. J Med Assoc Thail Chotmaihet Thangphaet. 2013;96 Suppl 3:S14-22.
66. Fields JM, Catallo K, Au AK, Rotte M, Leventhal D, Weiner S, vd. Resuscitation of the pregnant patient: What is the effect of patient positioning on inferior vena cava diameter? Resuscitation. 2013;84(3):304-8.
67. Frölich MA, Caton D. Baseline heart rate may predict hypotension after spinal anesthesia in prehydrated obstetrical patients. Can J Anaesth J Can Anesth. 2002;49(2):185-9.
68. Tan HS, Habib AS. The optimum management of nausea and vomiting during and after cesarean delivery. Best Pract Res Clin Anaesthesiol. 2020;34(4):735-47.

TARK 2024
Türk Anesteziyoloji ve Reanimasyon Derneği
58. Ulusal Kongresi
28 Kasım - 1 Aralık 2024
Kaya Palazzo Otel ve Kongre Merkezi / ANTALYA

S-012

Investigation Of The Efficacy Of Ultrasound-Guided Superior Trunk Block For Postoperative Analgesia After Proximal Humerus Surgery: A Randomized Controlled Trial

Korgün Ökmen[1], Gökberk Kürşat Ülker[1], Durdu Kahraman Yıldız[2]

[1]SBÜ Bursa Yüksek İhtisas Eğitim Araştırma Hastanesi
[2]Karacabey Devlet Hastanesi

Introduction / Purpose: Proximal humerus surgery often results in moderate to severe pain, which can hinder postoperative rehabilitation and early mobilization. Traditional regional anesthesia techniques like interscalene brachial plexus block (ISB) are commonly used but come with limitations such as phrenic nerve palsy. The study hypothesizes that the superior trunk block (STB) could offer effective postoperative analgesia with fewer complications in proximal humerus surgery.

Materials and Methods: The study included 60 patients undergoing proximal humerus surgery. Patients were allocated to two groups. STB group (n:30); ultrasound-guided STB (10ml bupivacaine) and intravenous patient-controlled analgesia (PCA) and control group (n:30); intravenous PCA. Primary Outcome; Postoperative pain was assessed by VAS (at rest) at 1, 2, 6, 12, and 24 hours. Secondary outcome; Tramadol use at 12 and 24 hours postoperatively, subjective respiratory assessment, side effects and use of rescue analgesics.

Consort Diagram

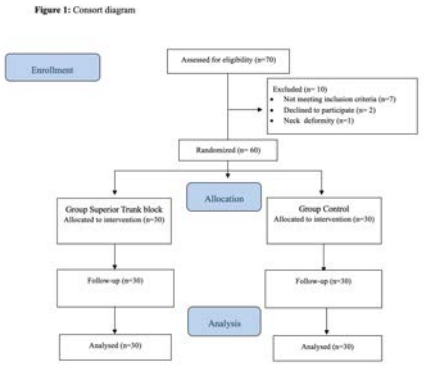

Ultrasound images

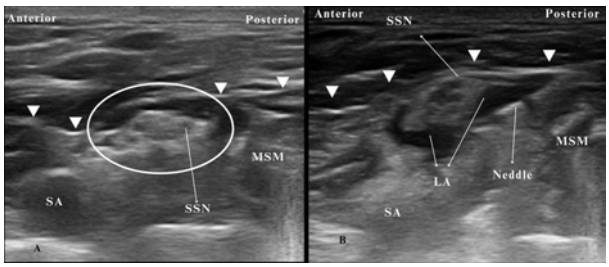

Comparison of the demographic characteristics of the patients

		Group STB (n=30)	Group Control (n=30)	P
Age (year)		60±(8.2)	61.2± (8.3)	0.593
BMI(kg/m2)		26.1± 2.1	25.84 ± 2.2	0.423
Gender	Male	12 (%40)	14 (%46.7)	0.605
	Female	18(%60)	16(%53.3)	
ASA				0.775
	1	3(%9)	3(%9)	
	2	20(%60)	21(%63)	
	3	7(%21)	6(%18)	
Surgery type	Deltopectoral approach	20(%60)	21(%63)	0.823
	Deltoid-split approach	10(%40)	9(%37)	0.764

Mean± SD values BMI:body mass index M: male, F: female

Results: VAS scores recorded at all time points were significantly lower in the STB group ($p<0.001$). At 12 and 24 hours, the amount of tramadol consumed was lower in the STB group

(p<0.001). When analysing the side effects, no difference was found between the two groups. Horner's syndrome was observed in 2 patients in the STB group.s.

Opioid Consumption

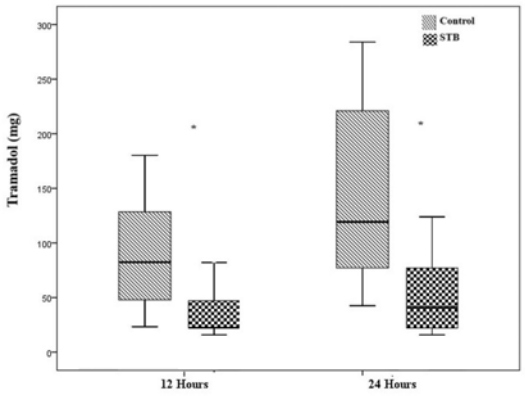

Comparison of VAS scores at rest between groups.

	Group STB (n=30)	**Group Control (n=30)**	**P**
VAS (at rest)			
1th hour	1.4 ± 1.1	2.5 ± 1.4	<0.001
2nd hour	1.3 ± 1.06	2.7 ± 1	<0.001
6th hour	1.2 ± 0.82	2.4 ± 1.07	<0.001
12th hour	0.7 ± 0.89	2.7 ± 0.98	<0.001
24th hour	1.2±0.84	2.6 ± 0.92	<0.001

VAS :Visual Analogue Scale Mean ± SD values for normal distribution The independet simple t test for the inter-group comparisons

Side effects, Additional Analgesic Requirement, , Duration of surgery (min),Given and Demand dose with PCA device.

	Group STB (n=30)	Group Control (n=30)	P
Given dose PCA	3.1±3.4	12.9±9.6	<0.001
Demand dose PCA	5.4±5.9	18.2±12.4	<0.001
Side Effects nausea and vomiting	-	-	N
Additional Analgesic Requirement (paracetamol)	-	4 (%12)	0.007
Duration of surgery (min)	174±30.5	180.6±20.8	0.558
Hoarseness	-	-	
Respiratory distress	-	-	

Mean ± SD values Min:minute

Discussion / Conclusion: The study demonstrated that STB provided effective postoperative analgesia with reduced opioid consumption and minimal respiratory complications compared to ISB in shoulder surgeries. STB may be a preferable alternative to ISB, especially in patients where phrenic nerve sparing is a priority. However, anatomical variations and technical challenges in the STB procedure must be addressed to improve its safety and efficacy.

References

1. Iliaens J, Metsemakers WJ, Coppens S, et al. Regional anaesthesia for surgical repair of proximal humerus fractures: a systematic review and critical appraisal. Arch Orthop Trauma Surg .2019;139:1731-41.
2. Falyar CR, Grossman EC. Ultrasound-guided interscalene-supraclavicular block for an intramedullary nailing of a pathologic humeral fracture: practical application of ultrasound-guided regional anesthesia. AANA J .2014;82:219-22.
3. Beaudet V, Williams SR, Tetreault P, Perrault M-A. Perioperative interscalene block versus intra-articular injection of local anesthetics for postoperative analgesia in shoulder surgery. Reg Anesth Pain Med .2008;33:134–38

4. Burckett-St Laurent D, Chan V, Chin KJ. Refining the ultrasound-guided interscalene brachial plexus block: the superior trunk approach. Can J Anaesth .2014 ;61:1098-102.
5. Buecking B, Mohr J, Bockmann B, Zettl R, Ruchholtz S. Deltoid-split or deltopectoral approaches for the treatment of displaced proximal humeral fractures? Clin Orthop Relat Res .2014;472:1576-85.
6. Kang R, Jeong JS, Chin KJ, et al. Superior Trunk Block Provides Noninferior Analgesia Compared with Interscalene Brachial Plexus Block in Arthroscopic Shoulder Surgery. Anesthesiology. 2019;131:1316-326.
7. Kessler J, Schafhalter-Zoppoth I, Gray AT. An ultrasound study of the phrenic nerve in the posterior cervical triangle: implications for the interscalene brachial plexus block. Reg Anesth Pain Med .2008;33:545-50.
8. Lee JH, Cho SH, Kim SH, et al. Ropivacaine for ultrasound-guided interscalene block: 5 mL provides similar analgesia but less phrenic nerve paralysis than 10 mL. Can J Anaesth .2011;58:1001-6.
9. Kim DH, Lin Y, Beathe JC, Liu J, et al. Superior Trunk Block: A Phrenic-sparing Alternative to the Interscalene Block: A Randomized Controlled Trial. Anesthesiology . 2019 ;131:521-33.
10. Amaral S, Arsky Lombardi R, Medeiros H, Nogueira A, Gadsden J. Superior Trunk Block Is an Effective Phrenic-Sparing Alternative to Interscalene Block for Shoulder Arthroscopy: A Systematic Review and Meta-Analysis. Cureus .2023;15:e48217.
11. Mistry T, Dey S, Kalbande JV. Superior Trunk block for humerus surgery: Application beyond the shoulder analgesia. Saudi J Anaesth .2020;14:547-48
12. Wardhan R, Nimma SR. Ultrasound-Guided Upper Trunk Perineural Catheter for Shoulder Surgery: A Description of Catheter Technique. Cureus . 2020; 22:12(10):e11095
13. Cros Campoy J, Domingo Bosch O, Pomés J, Lee J, Fox B, Sala-Blanch X. Upper trunk block for shoulder analgesia with potential phrenic nerve sparing: a preliminary anatomical report. Reg Anesth Pain Med .2019 ;22:rapm-2019-100404.
14. Zhang H, Miao Y, Qu Z. Upper trunk block for shoulder analgesia with potential phrenic nerve sparing: a preliminary anatomical report one fascia, two blocks, and a concern on diaphragm-sparing. Reg Anesth Pain Med. 2019;1:rapm-2019-100746.
15. Cros Campoy J, Domingo Bosch O, Sala-Blanch X. Upper trunk block: 'primum non nocere'. Reg Anesth Pain Med .2019 ;1:rapm-2019-101162.
16. Tessler O, Gilardino MS, Bartow MJ, et al. Transverse Cervical Artery: Consistent Anatomical Landmarks and Clinical Experience with Its Use as a Recipient Artery in Complex Head and Neck Reconstruction. Plast Reconstr Surg .2017;139:745e-51e.
17. Sutcliffe P, Lasrado S. Anatomy, Head and Neck, Deep Cervical Neck Fascia. 2023 Jul 25. In: StatPearls [Internet]. Treasure Island (FL): StatPearls Publishing; 2024 Jan–. PMID: 31082135

TARK 2024
Türk Anesteziyoloji ve Reanimasyon Derneği
58. Ulusal Kongresi
28 Kasım - 1 Aralık 2024
Kaya Palazzo Otel ve Kongre Merkezi / ANTALYA

S-013

Pediatrik Adenotonsillektomi Operasyonlarında Glossofaringeal Sinir Bloğunun Postoperatif Analjezi ve Mide Hacmi Üzerine Etkisi

Kübra Özkan[1], Mert Canbaz[1], İrem Vuran Yaz[1], Ali Emre Çamcı[1], Demet Altun Bingöl[1]

[1]İstanbul Tıp Fakültesi Anesteziyoloji ve Reanimasyon Anabilim Dalı

Giriş / Amaç: : Adenotonsillektomi operasyonları postoperatif yüksek ağrı skorları saptanabilen ve etkin analjezi uygulanmadığı durumda buna bağlı ek komplikasyonlar yaşanabilen operasyonlardır. Bu çalışmanın amacı; adenotonsillektomi operasyonu geçiren çocuklarda postoperatif analjezi sağlamak amacıyla farklı dozlarda uygulanan glossofaringeal sinir bloğunun, birincil olarak postoperatif ilk analjezi uygulama süresi üzerindeki etkisini değerlendirmek; ikincil olarak da mide hacmini, istirahatte ve yutkunma sırasında ağrı skorlarını, uyanma odasında gag refleksini, postoperatif komplikasyon varlığını ve ebeveyn memnuniyetini değerlendirmektir.

Gereç ve Yöntem: : Yerel etik kurul onayı ve ebeveyn onamını takiben genel anestezi altında elektif adenotonsillektomi geçirecek olan ASA 1-2, 18 yaşından küçük 120 hasta çalışmaya dahil edildi. Çalışma randomize kontrollü çalışma olarak tasarlandı, randomizasyon yapılarak iki gruba ayrıldı. Birinci gruba bilateral 0,2 ml/kg %0,25 bupivakain ile preoperatif glossofaringeal blok uygulandı. İkinci gruba bilateral 0,2 ml/kg %0,125 bupivakain ile preoperatif glossofaringeal blok uygulandı. Sonrasında hastalar genel anestezi altında operasyona alındı. Postoperatif takipleri yapıldı.

glossofaringeal blok



ultrasonografi eşliğinde glossofaringeal blok uygulanması

Bulgular: Bilateral 0,2 ml/kg %0,25 bupivakain ile ve bilateral 0,2 ml/kg %0,125 bupivakain ile glossofaringeal blok uyguladığımız iki grup hastanın postoperatif izlemlerinde ilk analjezi gereksinim zamanları ve postoperatif dönemde istirahattayken ve yutkunurken 30.dak, 60.dak, 120.dak ve 240.dak FLACC ağrı skorları benzer saptandı. Gag refleksi etkilenimi %0.25'lik bupivakain kullanılan grupta daha çok bulundu (p:0,03) postoperatif komplikasyon görülme sıklığında bir fark saptanmadı. Benzer ebeveyn memnuniyeti ve ilk beslenme zamanları görüldü. Entübasyon öncesi, sonrası; ekstübasyon öncesi ve sonrası yapılan mide ultrasonografisinde antrum çap ölçümlerinde anlamlı fark görülmedi.

katılımcı akış diyagramı

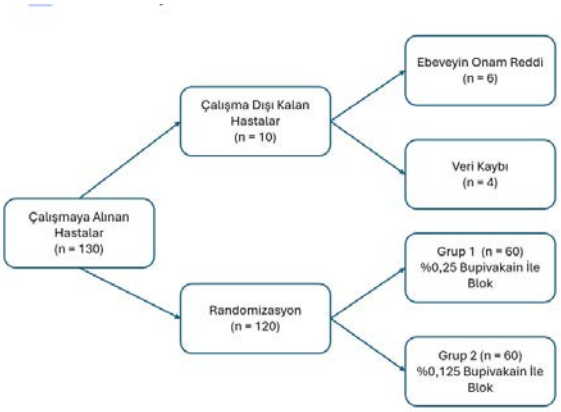

istatistik

Özellikler	Grup 1	Grup 2	p
FLACC			
İstirahat (30 dk)	2, (1, 3)	2, (2, 3)	0,132[a]
İstirahat (60 dk)	2, (2, 3)	2, (2, 3)	0,095[a]
İstirahat (120 dk)	3, (2, 3)	3, (2, 3)	0,318[a]
İstirahat (240 dk)	3, (3, 4)	3, (3, 4)	0,486[a]
Yutkunurken (30 dk)	2, (2, 3)	2, (2, 3)	0,347[a]
Yutkunurken (60 dk)	3, (2, 3)	3, (2, 4)	0,337[a]
Yutkunurken (120 dk)	3, (3, 3,8)	3, (3, 4)	0,215[a]
Yutkunurken (240 dk)	3, (3, 3,8)	3, (3, 4)	0,145[a]

PACU (gag reflex)	2,5, (2, 3)	3, (2, 3)	**0,03[a]**
Postop komplikasyon			
	54, %90	48, %80	
Bulantı			
	18, %30	18, %30	
Kusma			
	0, %0	0, %0	
LAST			
	0, %0	0, %0	
Bradikardi			
	0, %0	0, %0	0,125[b]
Boğulma hissi			
	0, %0	0, %0	0,365[b]
Ağız kuruluğu			
	13, %21,7	15, %25	
Burun tıkanıklığı			
	7, %11,7	3, %5	
Ses kısıklığı			
	0, %0	0, %0	
Boğazda yabancı cisim hissi			
	16, %26,7	12, %20	
İlk beslenme zamanı	4, (3,3, 4)	4, (3, 4)	0,184[a]
Hasta yakını memnuniyet	5, (4, 5)	4, (4, 5)	0,068[a]
İlk analjezik zaman	4, (4, 6)	4, (4, 5)	0,085[a]

glossofaringeal bloğun Flacc ağrı skorlarına ve ilk analjezi zamanına etkisi

Tartışma / Sonuç: Elektif adenotonsillektomi operasyonu geçiren pediatrik grupta bilateral 0,2 ml/kg %0,125 bupivakain ile preoperatif glossofaringeal blok uygulanması; bilateral 0,2 ml/kg %0,25 bupivakain ile blok uygulanması ile analjezik olarak benzer etkinlikte saptanmıştır. Bu sayede kullanılan lokal anestezik dozu azaltılabilir, lokal anesteziklerin doza bağlı yan etkilerinden kaçınılabilir.

Kaynakça

1. Panarese, A., R.W. Clarke, and M.P. Yardley, *Early post-operative morbidity following tonsillectomy in children: implications for day surgery.* J Laryngol Otol, 1999. **113**(12): p. 1089-91.
2. Erkalp, K., et al., *Gastric Decompression Decreases Postoperative Nausea and Vomiting in ENT Surgery.* Int J Otolaryngol, 2014. **2014**: p. 275860.
3. Ahmed, S.A. and A.F. Omara, *The Effect of Glossopharyngeal Nerve Block on Post-Tonsillectomy Pain of Children; Randomized Controlled Trial.* Anesth Pain Med, 2019. **9**(2): p. e90854.
4. Bouvet, L., et al., *Reliability of gastric suctioning compared with ultrasound assessment of residual gastric volume: a prospective multicentre cohort study.* Anaesthesia, 2020. **75**(3): p. 323-330.

TARK 2024
Türk Anesteziyoloji ve Reanimasyon Derneği
58. Ulusal Kongresi
28 Kasım - 1 Aralık 2024
Kaya Palazzo Otel ve Kongre Merkezi / ANTALYA

S-014

Pediatrik Hastalarda Sugammadeks ile Neostigminin Uyanma Sonrasında Ağrı, Ajitasyon, Bulantı ve Kusma Açısından Karşılaştırılması

Hatice Gül[1], Seniyye Ülgen Zengin[1], Meliha Orhon Ergün[1]

[1]Marmara Üniversitesi Tıp Fakültesi Pendik Eğitim ve Araştırma Hastanesi

Giriş / Amaç: Alt batın cerrahisi ve ürogenital cerrahi 5-12 yaş pediatrik hasta popülasyonunda oldukça sık yapılan cerrahilerdir ve erken postoperatif dönemde ve sonrasında ortaya çıkan ağrı, ajitasyon, bulantı ve kusma pediatrik hastalar için önemli sorunlardır (1). Derlenme deliryumu; erken postoperatif dönemde en sık olarak da okul çağı öncesindeki çocuklarda ortaya çıkan algısal bozukluklar ve psikomotor ajitasyon kompleksidir (1). Kendiliğinden çözülmesine rağmen ajitasyon; kendine zarar verme riskleri ve ailede neden olduğu stres nedeniyle hala potansiyel olarak ciddi bir komplikasyon olarak kabul edilir(2). Bu nedenle önlenmesi gereken bir problem olduğundan çalışmamızda pediatrik hastalarda sugammadeksin postoperatif ajitasyon, ağrı ve bulantı kusmayı önleme açısından neostigmine üstünlüğü olup olmadığının belirlenmesi amaçlanmıştır.

Gereç ve Yöntem: Bu çalışma 17.06.2022 tarihli 09.2022.98 karar numaralı yerel etik kurul onayı alındıktan sonra Marmara Üniversitesi Pendik Eğitim Araştırma Hastanesi ve Marmara Üniversitesi Asaf Ataseven Hastanesinde gerçekleştirildi. Ürolojik veya alt batın cerrahisi geçiren ASA I 5-12 yaş 132 hasta NMBA'nın revers edilmesinde kullanılan ilaca göre sugammadeks ve neostigmin+atropin grubuna ayrılmıştır. Çalışma gözlemsel olarak dizayn edilmiş olup ilaç seçimi vakayı yöneten anestezi hekiminin tercihine bırakılmıştır. Hastaların yaşı, cerrahi türü, anestezi süresi, indüksiyon tekniği, kullanılan havayolu aracı, ekstübasyon zamanı, göz açma zamanı ve PACU'daki 0.dk, 30.dk ve servisteki 2.saatlerindeki FLACC skalası skorları, PAED skalası skorları ve bulantı kusma varlığı kaydedilmiştir.

Bulgular: Sugammadeks grubunda erken uyanma döneminde derlenme ajitasyonu istatistiksel olarak anlamlı daha yüksek insidansta bulunmuştur. İki grup arasında ağrı skorları ve bulantı kusma açısından fark bulunamamıştır. İndüksiyon tekniği ve havayolu aracı PAED skalası skorlarını etkilememiştir. FLACC ve PAED skorları arasında tüm zamanlarda orta derecede korelasyon bulunmuştur

Tartışma / Sonuç: Sugammadeks çocuklarda postoperatif ağrı ve bulantı kusma açısından neostigmine üstün bulunmamıştır. Sugammadeks çocuklarda derlenme ajitasyonu gelişme riskini arttırmıştır ancak sugammadeks derlenme ajitasyonuna neden olur diyebilmek için daha fazla çalışmaya ihtiyaç vardır yine de bu yan etki göz önünde bulundurularak sugammadeks çocuklarda dikkatli kullanılmalıdır.

Kaynakça

1. 1.Banchs RJ, Lerman J. Preoperative Anxiety Management, Emergence Delirium, and Postoperative Behavior. Vol. 32, Anesthesiology Clinics. 2014. p. 1–23.
2. Dahmani S, Stany I, Brasher C, Lejeune C, Bruneau B, Wood C, et al. Pharmacological prevention of sevoflurane- and desflurane-related emergence agitation in children: a meta-analysis of published studies. Br J Anaesth. 2010 Feb;104(2):216–23.

TARK 2024
Türk Anesteziyoloji ve Reanimasyon Derneği
58. Ulusal Kongresi
28 Kasım - 1 Aralık 2024
Kaya Palazzo Otel ve Kongre Merkezi / ANTALYA

S-015

Streptozosin İle Diyabet Oluşturulan Farelerde Çekal Perforasyon Sonucu Gelişen Sepsis Tedavisinde Ozonun Kalp ve Akciğer Dokusu Üzerine Etkinliğinin Araştırılması

Bilgin Hasret Şimşek[1], Nurten İnan[1], Ayşegül Küçük[2], Hüseyin Göbüt[3], Kürşat Dikmen[3], Şaban Cem Sezen[4], Seda Gökgöz Acar[5], Mustafa Kavutçu[5], Mustafa Arslan[1]

[1]Gazi Üniversitesi, Tıp Fakültesi, Anesteziyoloji ve Reaminasyon Anabilim Dalı, Ankara
[2]Kütahya Sağlık Bilimleri Üniversitesi, Tıp Fakültesi, Fizyoloji Anabilim Dalı, Kütahya
[3]Gazi Üniversitesi, Tıp Fakültesi, Genel Cerrahi Anabilim Dalı, Ankara
[4]Kırıkkale Üniversitesi, Tıp Fakültesi, Histoloji ve Embriyoloji Anabilim Dalı, Kırıkkale
[5]Gazi Üniversitesi, Tıp Fakültesi, Tıbbi Biyokimya Anabilim Dalı, Ankara

Giriş / Amaç: Sepsis, mikroorganizmalara karşı konakta gelişen sistemik bir inflamatuvar yanıt sendromudur(1). Primer enfeksiyon alanından uzakta gelişen bu yanıt son organ hasarı ile sonuçlanmaktadır. Sepsis modeli oluşturmada sık kullanılan çekal bağlama ve delme(ÇLP) metodudur, insanda oluşan sepsise en benzer sonuçlar oluşturan ÇLP'dir. Ozon(O3), döngüsel bir yapıya sahip üç oksijen atomu içeren bir gazdır. Antioksidan stresi indükler ve oksidatif strese karşı direnci artırır ve inflamasyonda antioksidan ajan olarak kullanılmıştır(2). Çalışmada ÇLP metodu ile sepsis oluşturulan diyabetik farelerde ozonun akciğer ve kalp üzerine protektif ve terapötik etkinliğini araştırmaktır.

Gereç ve Yöntem: Etik kurul onayı alındıktan sonra,46 adet Swiss albino fare, rastgele 6 gruba ayrıldı. Farelerin 40 tanesine intraperitoneal(ip) 125mg/kg dozunda STZ enjekte edilerek diyabet oluşturuldu. (Kontrol(GrupK), Diyabet(GrupD), Diyabet+Ozon(GrupDO), Diyabet+ÇLP(GrupDOÇLP), Diyabet+Ozon1saat önce+ÇLP(GrupO+ÇLPDN), Diyabet+ÇLP+ozon1saat sonra (GrupDÇLPO). Çekum gaita ile doldurulduktan sonra ileoçekal valvin altından 3/0 ipek ile bağlanıp, çekum önyüzü 18 numara intraket iğnesi ile iki defa delindi. Ozon gruplarına 1mL ozon (20 µg/mL) ip uygulandı ve 24 saat sonunda alınan akciğer ve kalp doku örneklerinde; biyokimyasal ve histopatolojik parametreleri değerlendirildi.

Bulgular: Histopatolojik olarak incelendiğinde; interstisyel ödem, interstisyel hemoraji, alveolar konjesyon, nötrofil infiltrasyonu/agregasyonu, alveol duvar kalınlığı ve toplam hasar skoru DÇLP grubunda K grubuna göre anlamlı olarak yüksek, DÇLPO ve DOÇLP gruplarında DÇLP grubuna göre anlamlı olarak düşük bulundu(Tablo1,Resim1). Kalp dokusunda ise inflamasyon-nötrofil infiltrasyonu, interstisyel ödem, miyokardiyal hücrelerde şişme, miyokardiyal nekroz DÇLP grubunda K grubuna göre anlamlı yükseklik, DÇLPO grubunda DÇLP grubuna göre düşük bulundu(Tablo2,Resim2). Sepsis ve diyabet oluşturulan gruplarda kalp hem akciğer dokusunda MDA seviyelerinin arttığı, ozon uygulanan gruplarda ise MDA seviyesinin azaldığı görüldü. Sepsis ve diyabet oluşturulan gruplarda CAT aktivitesinin azaldığı, ozon uygulanan gruplarda ise CAT aktivitesinin arttığı görüldü(Tablo3,4).

Yukarıdan aşağıya Grup K, Grup D, Grup DO, Grup DÇLP, Grup DOÇLP, Grup DÇLPO;
Akciğer dokusu (H&E X40)

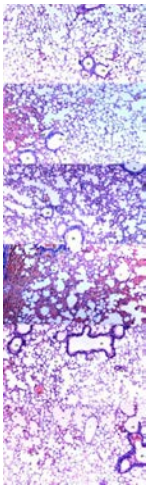

(a: alveoller, tb: terminal bronşiol, rb: respiratuar bronşiol sa: saccus alveolaris da: ductus alveolaris, pa: pulmoner arter dalları, v: amfizematöz alveolar vakuol, inf: inflamasyon, conj: kapiller konjesyon, çift ok: septum kalınlaşması)

Yukarıdan aşağıya Grup K, Grup D, Grup DO, Grup DÇLP, Grup DOÇLP, Grup DÇLPO;
Kalp dokusu (H&E X40)

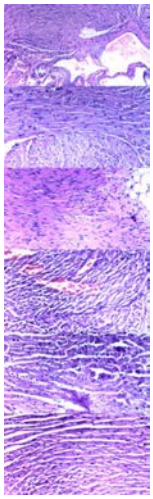

Tablo 1: Akciğer dokusu histopatolojik bulguları [Ort ± SH]

	Grup K (n=6)	Grup D (n=8)	Grup DO (n=8)	Grup DÇLP (n=8)	Grup DÇLPO (n=8)	Grup DOÇLP (n=8)	P**
İnterstisyel ödem	0.50±0.22	0.83±0.17	0.67±0.21	1.50±0.22*,&,+	0.83±0.17?	0.67±0.21?	0.026
İnterstisyel hemoraji	0.17±0.17	0.83±0.17*	0.50±0.22	1.50±0.22*,&,+	0.83±0.17*,?	0.67±0.33?	0.007
Alveolar konjesyon	0.33±0.21	0.83±0.17	0.50±0.22	1.33±0.21*,+	0.83±0.17	0.50±0.22?	0.020
Nötrofil infiltrasyonu /agregasyonu	0.17±0.17	1.00±0.00*	0.50±0.22	1.17±0.17*,+	0.83±0.17*	0.67±0.21?	0.004
Alveol duvar kalınlığı	0.33±0.21	1.17±0.17*	0.33±0.21&	1.83±0.40*,+	0.83±0.17?	0.67±0.21?	<0.001
Toplam hasar skor	1.33±0.80	4.67±0.56*	2.83±0.79	7.33±0.61*,&,+	4.17±0.40*,?	3.17±0.54?	<0.001

p**: Kruskal Wallis testi ile anlamlılık düzeyi p< 0.05 *p<0.05: Grup K ile karşılaştırıldığında; &p<0.05: Grup D ile karşılaştırıldığında; +p<0.05: Grup DO ile karşılaştırıldığında; ?p<0.05: Grup DÇLP ile karşılaştırıldığında

Tablo 2: Kalp dokusu histopatolojik bulguları [Ort ± SH]

	Grup K (n=6)	Grup D (n=8)	Grup DO (n=8)	Grup DÇLP (n=8)	Grup DÇLPO (n=8)	Grup DOÇLP (n=8)	P**
İnflamasyon-nötrofil infiltrasyonu	0.33±0.21	0.83±0.17	0.67±0.21	1.33±0.21*,+	0.83±0.17	0.67±0.21?	0.036
Myokardial disorganizasyon	0.33±0.21	0.83±0.17	0.67±0.21	1.17±0.17	0.83±0.17	0.67±0.21	0.194
İnterstisyel fibrozis	0.33±0.21	0.83±0.17	0.67±0.21	1.17±0.17	0.83±0.17	0.67±0.21	0.194
İnterstisyel ödem	0.17±0.17	0.67±0.21	0.50±0.22	1.33±0.33*,&,+	0.83±0.17*	0.67±0.21?	0.029
Myokardiyal hücre şişme	0.33±0.21	1.00±0.26*	0.50±0.22	1.33±0.21*,+	0.67±0.21?	0.67±0.21?	0.034
Myokardiyal nekroz	0.33±0.21	1.00±0.00*	0.67±0.21	1.33±0.21*,+	0.67±0.21?	0.67±0.21?	0.020

p**: Kruskal Wallis testi ile anlamlılık düzeyi p< 0.05 *p<0.05: Grup K ile karşılaştırıldığında; &p<0.05: Grup D ile karşılaştırıldığında; +p<0.05: Grup DO ile karşılaştırıldığında; ?p<0.05: Grup DÇLP ile karşılaştırıldığında

Tablo 3. Akciğer dokusu oksidan durum parametreleri [Ort ± SS]

	Grup K (n=6)	Grup D (n=8)	Grup DO (n=8)	Grup DÇLP (n=8)	Grup DÇLPO (n=8)	Grup DOÇLP (n=8)	P**
MDA (nmol/g.pro)	15.19±2.78	19.29±4.78	16.92±4.90	24.74±3.38*,&,+	20.40±4.97*,?	17.82±3.51 ?	0.002
CAT (IU/mg.pro)	52.85±3.12	51.21±9.49	54.13±5.21	38.96±5.98*,&,+	46.82±6.67 +,?	47.28±8.03 ?	0.001

p**: Kruskal Wallis testi ile anlamlılık düzeyi p< 0.05 *p<0.05: Grup K ile karşılaştırıldığında; &p<0.05: Grup D ile karşılaştırıldığında; +p<0.05: Grup DO ile karşılaştırıldığında; ?p<0.05: Grup DÇLP ile karşılaştırıldığında

Tablo 4. Kalp dokusu oksidan durum parametreleri [Ort ± SS]

	Grup K (n=6)	Grup D (n=8)	Grup DO (n=8)	Grup DÇLP (n=8)	Grup DÇLPO (n=8)	Grup DOÇLP (n=8)	p**
MDA (nmol/g.pro)	62.78±6.85	87.70±13.13*	74.31±6.50&	106.00±17.47*,&,+	92.09±12.91*,+,?	89.66±8.93*,+,?	<0.001
CAT (IU/mg.pro)	37.53±2.54	22.51±3.72*	27.74±6.41*,&	14.95±2.48*,&,+	20.97±4.38*,+,?	21.34±3.33*,+,?	<0.001

p**: Kruskal Wallis testi ile anlamlılık düzeyi p< 0.05 *p<0.05: Grup K ile karşılaştırıldığında; &p<0.05: Grup D ile karşılaştırıldığında; +p<0.05: Grup DO ile karşılaştırıldığında; ?p<0.05: Grup DÇLP ile karşılaştırıldığında

Tartışma / Sonuç: Diyabet oluşturulan farelerde ÇLP'den önce uygulanan ozonun akciğer ve kalp histopatolojisinde sonra uygulanan ozona göre daha belirgin olmak üzere hasarlanmayı düzelttiğini tespit ettik. Ozonun sepsisten önce uygulanmasının kalp hem de akciğer dokusunda sepsisten sonra uygulanmasından daha etkili olduğunu saptadık.

Kaynakça

1. 1. Loscalzo J, Fauci AS, Kasper DL, Hauser S, Longo D, Jameson JL. 2022. Harrison's Principles of Internal Medicine, Twenty-First Edition (Vol.1 & Vol.2). McGraw Hill LLC.
2. 2. Orakdogen M, Uslu S, Emon ST, Somay H, Meric ZC, Hakan T. 2016. The Effect of Ozone Therapy on Experimental Vasospasm in the Rat Femoral Artery. Turk Neurosurg 26:860-5

TARK 2024
Türk Anesteziyoloji ve Reanimasyon Derneği
58. Ulusal Kongresi
28 Kasım - 1 Aralık 2024
Kaya Palazzo Otel ve Kongre Merkezi / ANTALYA

S-016

Yapay Solunum Altında Etco2 Değişikliklerinin Sıvı Yanıtını Öngörmedeki Gücü

İsmail ARSLAN[1], Demet Altun Bingöl[1], Ayşenur Bulut Canıtez[1], Emre Çamcı[1]

[1]Istanbul Üniversitesi Istanbul Tip Fakültesi Anesteziyoloji ve Reanimasyon

Giriş / Amaç: Bu gözlemsel kohort çalışmanın amacı, elektif cerrahi planlanan ve genel anestezi altındaki hastalarda bacak kaldırma testi(PBK) ile sıvı yanıtını araştırmak ve 250 ml sıvı yüklemesi(mini-fluid challenge test-VE) ile doğrulamaktır. Ayrıca, ETCO2 basıncı değişikliklerinin PBK ve VE sonrası sıvı yanıtı ile ilişkisini incelemektir.

Gereç ve Yöntem: Etik kurul onayını takiben 38 hastada çalışma gerçekleştirildi. Hastaların ETCO2, kalp tepe atimi(KTA), ortalama arter basıncı(OAB), stroke volüm(SV), stroke volüm indeks(SVI), kardiyak output(CO), kardiyak indeks(CI) parametreleri, genel anestezi sonrası, PBK uygulanıp 90 saniye bekledikten sonra ve 250cc kristalloid sıvı bolusu sonrasi kaydedildi. Sıvı bolusu sonrası SV'de ≥%15 hastalar sıvı yanıtlı(SY) olarak değerlendirildi.

Bulgular: Hasta özelliklerinin ve klinik verilerin dağılımı Tablo-1'de sunulmuştur.PBK testi ile sıvı yanıtı pozitif olan hasta sayısı 29 olup %76'sı SY grubundadır. Bu hastalardaki bazal SV'ü, PBK sonrası 51,24±4,29 ml/vuru'dan 66,83±5,17 ml/vuru'ya çıkmıştır, bu da %15,59±3,05'lik değişim göstermektedir. Sıvı yüklemesi sonrasında da benzer SV değerleri gözlenmiştir($p<0.001$)(Tablo-2). Sıvı yanıtı olan 29 hastada ETCO2, PBK sonrası 23 hastada ETCO2'nin değişim gösterdiği, 15 hastada ise herhangibir değişiklik gözlenmemiştir. Yalancı negatif sonuç veren 6 hasta, sıvı yanıtı gösterememiştir. Bu durumda SYETCO2 grubu 23 hastadan oluşmaktadır ve bu hastaların bazal ETCO2 37,7±5,8 mmHg iken PBK sonrası 41,9±5,9 mmHg, sıvı yükleme sonrası ise 36,2±3,2 mmHg olarak saptanmıştır. Kalan 15 hastalık grupta ETCO2 değerleri ise sırasıyla 37,67±2,26 mmHg, 37,4 ±2,2 mmHg ve 36,2±2,1 mmHg saptanmıştır. PBK ile sıvı yanıtı alınmayan hastalarda ETCO2 her üç ölçüm zamanında benzer seyretmiş; sıvı yanıtı olan hastalarda ise ETCO2, PBK sonrası anlamlı olarak yükselirken(3,24±2,12 mmHg), sıvı yüklemesi sonrası yükselme görülmemiştir. T0 ile T1 ölçüm zamanında 3 mmHg saptanan ΔETCO2 değeri sıvı yanıtı varlığının göstergesi olarak değerlendirilmiştir. Diğer ölçüm zamanlarında ETCO2 sıvı yanıtlı veya yanıtsız hastalarda benzer seyretmiştir.

Tablo-1

		n (%)
Cinsiyet	**Kadın**	18 (47,4)
	Erkek	20 (52,6)
Yaş	*Ort±Ss*	56,18±10,51
	Medyan (Min-Maks)	57 (36-74)
Boy (cm)	*Ort±Ss*	166,50±6,37
	Medyan (Min-Maks)	165 (159-192)
Kilo (kg)	*Ort±Ss*	72,32±10,10
	Medyan (Min-Maks)	70 (55-108)
Vücut yüzey alanı (m^2)	*Ort±Ss*	1,83±0,15
	Medyan (Min-Maks)	1,8 (1,6-2,4)
BMI (kg/m^2)	*Ort±Ss*	26,04±2,87
	Medyan (Min-Maks)	26,3 (20,7-31,6)
ASA skoru	**ASA I**	3 (7,9)
	ASA II	30 (78,9)
	ASA III	5 (13,2)
Ek hastalık	**Yok**	3 (7,9)
	Var	35 (92,1)
Kullandığı ilaç	**Yok**	11 (28,9)
	Var	27 (71,1)
	Evet	23 (60,5)
Operasyon süresi (saat)	*Ort±Ss*	6,09±0,94
	Medyan (Min-Maks)	6 (4,5-8)
Sıvı dengesi (aldığı-çıkardığı) (ml)	*Ort±Ss*	3841,84±835,69
	Medyan (Min-Maks)	3550 (2350-6600)

Hasta özelliklerinin ve klinik verilerin dağılımı

Tablo-2

	Atım Hacmi (SV) ml/vuru	Atım Hacmi İndeksi (SVI) ml/m^2/vuru	Kardiyak İndeks (CI) ml/m^2/dak
Bazal değer (T0)	51,24±4,29	33.5±5,3	2,89±0,42
PBK sonrası (T1)	66,83±5,17*	42,83±4,15*	3,6±0,58*
Değişim	15,59±3,05 *% 30.4*	9,31±3,34 *%27*	0,71±0,23 *%24.5*
Sıvı Yükleme sonrası (T2)	66,38±3,16*	41,41±5,03*	3,92±0,42*
Değişim(T0'a göre)	15,14±2,88 *%29.5*	7,90±3,79 *%23.5*	1,03±0,15 *%35.6*

* T0'a göre p<0.01

PBK'ya göre sıvı yanıtı olan hastalarda sıvı yüklemesi sonrası SV-SVI ve CI değerleri

Tablo-3

	PBK ile sıvıya yanıtlı (29 hasta)	**PBK ile sıvıya yanıtsız (9 hasta)**	**PBK ile sıvıya yanıtlı-$ETCO_2$ değişimi negatif (6 hasta)**
T0	37,7±5,8	36,8±2,5	37,67±2,26
T1	41,9±5,9*	36,7±2,4	37,40±2,26
Delta (T1-T0)	3,2±2,1	-0,11±0,33	-0,27±0,46
T2	36,2±3,2	35,6±2,6	36,27±2,15
Delta (T2-T0)	-1,48±3,52	-1,22±0,67	-1,40±0,74

*T0 a göre p<0.01

ETCO2 ve ΔETCO2 değerlerinin PBK-Sıvı Yükleme ile ilişkisi (veriler: mmHg)

Tartışma / Sonuç: Çalışmamız, ETCO2'in, PLR manevrası ile indüklenen kardiyak debi değişiklikleriyle ilişkili olduğunu göstermektedir. PLR testi sonrası ETCO2'nin takibi, genel anestezi altındaki hastalarda sıvı yanıtının değerlendirilmesi için invasif olmayan, kolay uygulanabilir bir yöntemdir.

Kaynakça

1- Monnet X, Bataille A, Magalhaes E, Barrois J, Le Corre M, Gosset C, et al. End-tidal carbon dioxide is better than arterial pressure for predicting volume responsiveness by the passive leg raising test. Intensive Care Med. 2013;39(1):93-100.
2- Monnet X, Marik P, Teboul JL. Passive leg raising for predicting fluid responsiveness: a systematic review and meta-analysis. Intensive Care Med. 2016;42(12):1935-47.

TARK 2024
Türk Anesteziyoloji ve Reanimasyon Derneği
58. Ulusal Kongresi
28 Kasım - 1 Aralık 2024
Kaya Palazzo Otel ve Kongre Merkezi / ANTALYA

S-017

Çocuklarda Lma Proseal Kullanımında Üç Farklı Yerleştirme Tekniğinin Hava Yolu Sızdırmazlık Basınçları Açısından Karşılaştırılması

Hilal Dökmeci[1], Yasemin Burcu Üstün[1], Esra Turunç[1], Özgür Dökmeci[1]

[1]Ondokuz Mayıs Üniversitesi

Giriş / Amaç: Çocuklarda kısa süreli elektif cerrahilerde LMA Proseal klinik pratikte sıkça kullanılmaktadır. Pediyatrik yaş grubunda hava yolundaki anatomik farklılıklar nedeniyle güvenli ventilasyonun sürdürülmesi için LMA'nın doğru yerleşimi kritiktir (1). LMA yerleşiminde optimizasyonu sağlamak ve güvenli anestezi uygulamaları için, direkt ve video laringoskoplar sıkça başvurulan bir seçenek haline gelmiştir (2). Orofarengeal sızdırmazlık basıncı, LMA'nın başarılı yerleşiminin doğrulanmasında kullanılmaktadır (3) . Çalışmamızın amacı; pediyatrik yaş grubunda, LMA Proseal'in üç farklı yerleştirme tekniğini, hava yolu sızdırmazlık basınçları açısından karşılaştırmaktır.

Gereç ve Yöntem: Bu prospektif, randomize çalışma, Ondokuz Mayıs Üniversitesi Tıp Fakültesi Hastanesinde yapıldı. Çalışmaya elektif cerrahi geçiren, 1-10 yaş arası, ASA fiziksel skoru I/II olan 150 hasta dahil edildi. Hastalar üç grupta incelendi. Grup 1'de LMA Proseal standart teknik ile, Grup 2'de direkt laringoskopiyle, Grup 3'de video laringoskopiyle yerleştirildi. Birincil sonuç, üç farklı tekniğin orofarengeal sızdırmazlık basınçlarına etkisini araştırmaktı. Ayrıca, hemodinamik etkiler, LMA Proseal yerleştirme süresi, deneme sayısı, ek manevra kullanımı, hava yolu pik ve plato basınçları, fiberoptik görüntüleme skorları ve yerleşimle ilişkili olabilecek komplikasyonlar kaydedildi.

Bulgular: Birincil ölçüm olan orofarengeal sızdırmazlık basıncı değerleri; Grup 3'de diğer gruplara göre, Grup 2'de ise Grup 1'e göre anlamlı olarak daha yüksekti. Fiberoptik görüntüleme skorları; Grup 3'de diğer gruplara göre anlamlı olarak daha yüksekti. LMA'nın ilk denemede yerleştirme başarısı; Grup 2 ve Grup 3'de benzer; Grup 1'e göre daha yüksek bulundu (anlamlı fark yok). Yerleştirme süreleri Grup 3 ve Grup 2'de benzer şekilde, Grup 1'e göre ise anlamlı olarak daha uzun bulundu. LMA yerleşimi esnasında ek manevra sayısı; Grup 3 ve Grup 2'de benzer şekilde, Grup 1'e göre ise anlamlı olarak daha düşük bulundu.

Fiberoptik bronkoskop ile görüntüleme



Fiberoptik bronkoskop ile görüntüleme, A: Evre 2 (çalışmamızdan)

Fiberoptik bronkoskop ile görüntüleme



Fiberoptik bronkoskop ile görüntüleme, B: Evre 3 (çalışmamızdan)

Fiberoptik bronkoskop ile görüntüleme



Fiberoptik bronkoskop ile görüntüleme, C: Evre 4

Üç farklı uygulama tekniğine dair orofarengeal sızdırmazlık basınçları, hava yolu basınçları ve fiberoptik görüntüleme skorlarına dair çoklu karşılaştırma istatistik sonuçları

	Grup 1 (n=50)	Grup 2 (n=50)	Grup 3 (n=50)	p-değeri
	Medyan (min-max) **Medyan (Q1-Q3)**	**Medyan (min-max)** **Medyan (Q1-Q3)**	**Medyan (min-max)** **Medyan (Q1-Q3)**	
Orofarengeal Sızdırmazlık Basıncı§	21,0[a] [18,0 –30,0] 21,0 [20,0 – 22,0]	23,0[b] [16,0 – 30,0] 23,0 [21,2 – 24,0]	**26,0[c] [20,0 – 30,0]** **26,0 [24,2 – 27,0]**	<0,001**
Pik İnspiratuar Basınç§	16,0 [12,0 – 28,0] 16,0 [15,0 – 18,0]	15,0 [7,0 – 24,0] 15,0 [14,0 – 18,0]	16,0 [12,0 – 24,0] 16,0 [15,0 – 18,0]	0,247**
Plato Basıncı§	12,0 [8,0 – 22,0] 12,0 [10,2 – 14,8]	12,0 [7,0 – 22,0] 12,0 [9,0 – 13,0]	11,0 [7,0 – 22,0] 11,0 [10,0 – 14,0]	0,134**
Fiberoptik Görüntüleme Skoru ‡ (n,%)				
Evre 2	32[a] (64,0)	28[a] (56,0)	6[b] (12,0)	<0,001*
Evre 3	16[a] (32,0)	17[a] (34,0)	**36[b] (72,0)**	<0,001*
Evre 4	2[a] (4,0)	5[a,b] (10,0)	8[b] (16,0)	<0,001*

*: Pearson Chi-Square veya Fisher Freeman Halton testi, **: Kruskal Wallis-H testi Veriler; §: medyan ve aralık [minimum-maksimum] ve medyan ve aralık [Inter Quantile Range] olarak ve ‡: sayı ve yüzde (n (%)) ile sunulmuştur. a, b üst yazıları, her satırda gruplar arasındaki istatistiksel farklılıkları gösterirken, aynı üst yazılara sahip gruplar arasında istatistiksel bir farkın olmadığını gösterir.

Üç farklı uygulama tekniğine dair değişkenler ve karşılaştırmalı istatistikleri

	Grup 1 (n=50)	Grup 2 (n=50)	Grup 3 (n=50)	p -değeri*
LMA Deneme Sayısı‡ (n, %) İlk denemede yerleştirme	43 (86,0)	47 (94,0)	47 (94,0)	0,290*
LMA Yerleştirme Süresi§. Medyan (min-max) Medyan (Q1-Q3)	14,0[d][11,0-18,0] 14,0[d][13,0 – 16,0]	21,0[e][14,0 – 26,0] 21,0[e][19,0 – 22,0]	21,0[e][16,0 – 26,0] 21,0[e][19,2 – 22,0]	<0,001**
Ek Manevra‡ (n, %)				
Yok	25[a] (50,0)	36[b] (72,0)	39[b] (78,0)	0,008*
LMA Rotasyonu	16 (64,0)	14 (100,0)	11 (100,0)	> 0,05*
Çene İtme	4 (16,0)	0 (0,0)	0 (0,0)	> 0,05*
Rotasyon ve Çene İtme	4 (16,0)	0 (0,0)	0 (0,0)	> 0,05*
Baş Fleksiyonu/Ekstansiyonu	1 (4,0)	0 (0,0)	0 (0,0)	> 0,05*
Ek Manevra Sayısı ‡ (n, %)				
1	21 (84,0)	14 (100,0)	11 (100,0)	> 0,05*
2	4 (16,0)	0 (0,0)	0 (0,0)	> 0,05*

Veriler; §: medyan ve aralık [minimum-maksimum] ve medyan ve aralık [Inter Quantile Range] olarak ve ‡: sayı ve yüzde (n (%)) ile sunulmuştur. a, b, c, d, e üst yazıları, her satırda gruplar arasındaki istatistiksel farklılıkları belirlerken, aynı üst yazılara sahip gruplar arasında istatistiksel bir farkın olmadığını gösterir.

Tartışma / Sonuç: Pediyatrik yaş grubunda LMA Proseal yerleşiminde video laringoskopi kullanımı ile diğer tekniklere göre; daha yüksek orofarengeal sızdırmazlık basınçları ve fiberoptik görüntüleme skorları elde edilmiştir. Video laringoskopinin zor hava yolu uygulamalarında yer almasının dışında, LMA'nın ideal yerleşimin sağlanması için klinik pratikte daha sık kullanılmasının faydalı olacağını düşünmekteyiz.

Kaynakça

1. Kumar A, Sinha C, Kumar N, Kumar A, Kumar B, Kumar A, Kumar R. Comparison of the oropharyngeal leak pressure between three second generation supraglottic airway devices during laparoscopic surgery in pediatric patients. Paediatr Anaesth. 2022;32(7):843-50.
2. Lee JJ. Laryngeal mask and trauma to uvula. Anaesthesia. 1989;44(12):1014-5.
3. Beleña JM, Núñez M, Anta D, Carnero M, Gracia JL, Ayala JL, et al. Comparison of Laryngeal Mask Airway Supreme and Laryngeal Mask Airway Proseal with respect to oropharyngeal leak pressure during laparoscopic cholecystectomy: a randomised controlled trial. Eur J Anaesthesiol. 2013;30(3):119-23.

TARK 2024
Türk Anesteziyoloji ve Reanimasyon Derneği
58. Ulusal Kongresi
28 Kasım - 1 Aralık 2024
Kaya Palazzo Otel ve Kongre Merkezi / ANTALYA

S-018

İnterskalen Blok ile İlişkili Kan Basıncı Değişikliğini Öngördüren Faktörler, Prospektif ve Gözlemsel Çalışma

Mahmut Sami Tutar[1], Ahmet Polat[1], Rabia Korkmaz[1], İlhami Aksoy[1], Fatih Doğar[2], Ahmet Yıldırım[3], Muhammed Halit Satıcı[1], Munise Yıldız[1], Betül Kozanhan[1]

[1]Sağlık Bilimleri Üniversitesi, Konya Şehir Hastanesi, Anesteziyoloji ve Reanimasyon Kliniği
[2]Kahramanmaraş Sütçü İmam Üniversitesi, Ortopedi ve Travma Kliniği
[3]Sağlık Bilimleri Üniversitesi, Konya Şehir Hastanesi, Ortopedi ve Travma Kliniği

Giriş / Amaç: İnterskalen blok (ISB), omuz ameliyatlarında yaygın olarak kullanılan bir anestezi yöntemidir (1,2). Ancak, enjeksiyon bölgesinin karotis sinüs baroreseptörlerine yakınlığı nedeniyle kan basıncında ani artışlara neden olabilir. (3,4). Bu hipertansif yanıtı tetikleyebilecek faktörlerin preoperatif dönemde değerlendirilmesi, hasta güvenliğini artırabilir. Arteriyel sertliğin bir göstergesi olan karotis intima-media kalınlığı (CIMT), boyun antropometrik ölçümleri ve çeşitli klinik faktörler, hipertansif yanıtı öngörebilir. Bu çalışmanın amacı, ISB ile ilişkili kan basıncı değişiklikleri ile antropometrik ölçümler ve klinik faktörler arasındaki ilişkinin araştırılmasıdır.

Gereç ve Yöntem: Bu prospektif ve gözlemsel çalışma, Hamidiye Bilimsel Araştırma Etik Kurul izni (2023/19-15) ile gerçekleştirildi. Nisan-Temmuz 2024 arasında, SBÜ, Konya Şehir Hastanesi Anesteziyoloji ve Reanimasyon Bölümü'nde, elektif omuz cerrahisi için ISB uygulanan, ASA I-III, 110 hasta çalışmaya dahil edildi. Preoperatif antropometrik ölçümler (boyun çevresi, boyun uzunluğu ve anterior skalen kas kalınlığı) ve CIMT kaydedildi. Sistolik kan basıncının bazal değere göre %20'den fazla artışı "hipertansif yanıt" olarak tanımlandı.

Bulgular: Çalışmaya 110 hasta dahil edildi (Figure1). 43 olguda hipertansif yanıt gözlendi. ISB ile ilişkili kan basıncı yükselmesinin bağımsız ön gördürücüleri hastada hipertansiyon öyküsü, azalmış anterior skalen kas kalınlığı ve artmış CIMT, olarak bulundu (sırasıyla $p=0,002$, $p=0,028$ ve $p=0,001$) (Figure 2a ve 2b). CIMT $\geq$ 750 µm ve anterior skalen kas kalınlığı $\leq$ 12,75 mm, kritik kesme değerleri olarak belirlendi ($p<0,001$ve $p<0,001$) (Figure 3).

Figure 1. Study flowchart

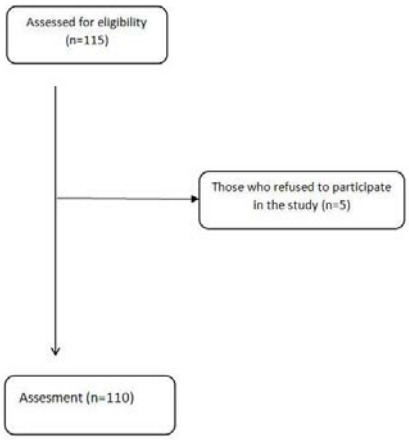

Figure 2a and 2b. ROC Curve Analysis of CIMT and Anterior Scalene Muscle Thickness for Predicting Clinically Significant Systolic Blood Pressure Elevation Induced by Interscalene Block

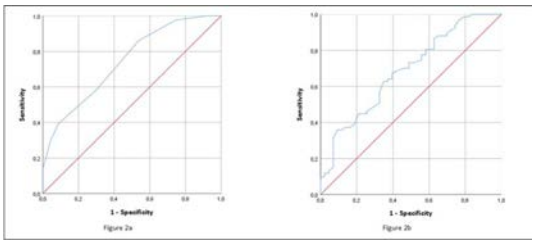

Figure 3. Patient hemodynamic parameters, * p<0,05

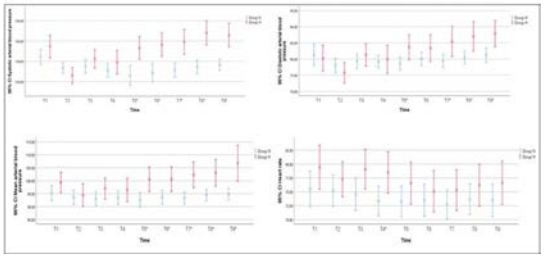

Table 1. Evaluation of Patient Parameters in Relation to Systolic Blood Pressure Elevation Induced by Interscalene Block

Factor	**Group H (n=43)**	**Group N (n=67)**	**P value**
Age (yr)	60.7±9.2	53.2±12.4	0.001
Height (cm)	163.1±8	166±8.3	0.067
Weight (kg)	80.44±16.37	79.15±11.73	0.655
BMI(kgm-2)	30.22±5.71	28.79±4.33	0.139
Neck circumference (cm)	40(37-43)	40(38-42)	0.985
Neck length (cm)	13(11-14)	13(12-15)	0.104
Anterior scaleneus muscle tightnes (mm)	11.62±2.32	13.2±1.99	<0.001
CIMT (µm)	850±240	660±150	<0.001
Gender (Female)	26(60.5%)	29(43.3%)	0.079
ASA physical status			
1	6(13.9%)	6(8.9%)	0.815
2	22(51.2%)	46(68.7%)	
3	15(34.9%)	15(22.4%)	
Side (Right)	26(60.5%)	42(62.7%)	
Smoking	9(20.9%)	22(32.8%)	0.176
Pulmoner disase	8(18.6%)	9(13.4%)	0.464
Additional disase	35(81.4%)	36(53.7%)	0.003
Hypertension	25 (58.1%)	17(25.4%)	<0.001
Diabetes mellitus	16(37.2%)	12(17.9%)	0.023
Both diabetes mellitus and hypertension	11(25.6%)	7(10.4%)	0.036
Other disase	3(7%)	10(14.9%)	0.208
HADS anxiety score	6.26±1.33	6.03±1.41	0.404
HADS depression score	4.01±1.1	5±1.13	0.395

Table 2. Multivariate Regression Analysis of Variables Associated with Interscalene Block-Induced Systolic Blood Pressure Elevationduced Systolic Blood Pressure Elevation

Variable	Reference group	OR (95% CI)	P value
Age (per year)	-	1.002(0.951-1.055)	0.947
Anterior scaleneus muscle tightnes (mm)	-	0.620(0.462-0.833)	0.002
CIMT (µm)	-	1.006(1.002-1.009)	0.001
Diabetes mellitus	no diabetes mellitus	2.82(0.56-14.34)	0.210
Hypertension	no hypertension	4.31 (1.173-15.85)	0.028
Both diabetes mellitus and hypertension	no diabetes mellitus or no hypertension	0.361(0.041-3.199)	0.360

Table 3. Test Values Regarding Independent Risk Factors for Predicting Clinically Significant Blood Pressure Elevation Induced by Interscalene Block

Factor	Cut off	Specifity (%)	Sensitivity (%)	AUC (95% CI)	P value
CIMT (µm)	750	70.1	58.1	0.743 (0.651-0.835)	<0.001
Anterior scalene muscle thicness (mm)	12.75	65.1	62.7	0.687 (0.586-0.788)	<0.001

Tartışma / Sonuç: Preoperatif dönemde artmış CIMT, azalmış anterior skalen kas kalınlığı ve hipertansiyon öyküsüne sahip hastalarda, ISB sonrası hipertansif yanıt riski artabilir. Bu bulgulara dayanarak, hipertansif yanıt riski yüksek olan hastalarda, ISB uygulaması sırasında yakın hemodinamik monitörizasyon, profilaktik tedavi stratejileri ve gerekirse alternatif anestezi yöntemlerinin tercih edilmesi hasta güvenliğini artırabilir.

Kaynakça

1. Long TR, Wass CT, Burkle CM. A perioperative interscalene blockade: an overview of its history and its current clinical use. J Clin Anesth. 2002;14(7):546–56. https://doi.org/10.1016/S0952-8180(02)00408-7.
2. Yang WT, Chui PT, Metreweli C. Anatomy of the normal brachial plexus revealed by sonography and the role of sonographic guidance in anesthesia of the brachial plexus. Am J Roentgenol. 1998;171(6):1631-1636. https://doi.org/10.2214/ajr.171.6.984330.
3. Tutar MS, Kozanhan B. Perioperative hemodynamics in hypertensive patients undergoing shoulder surgery with interscalene block in the sitting position: An observational study. Kuwait Med J. 2022;54(1):72-79.
4. Jahagirdar SM, Prabhu CR, Parthasarathy S. Transient Hypertension after an Interscalene Block-The Presentation of a Rare Complication with an Anatomical Explanation. JCDR. 2012;6(10):1768. https://doi.org/10.7860/JCDR/2012/5076.2606.

TARK 2024
Türk Anesteziyoloji ve Reanimasyon Derneği
58. Ulusal Kongresi
28 Kasım - 1 Aralık 2024
Kaya Palazzo Otel ve Kongre Merkezi / ANTALYA

S-019

Kardiyak Cerrahi Sonrası Akut Post Sternotomi Ağrı Yönetiminde Ultrason Rehberliğinde Serratus Anterior ve Transversus Torasik Kas Plan Blok Kombinasyonunun Erector Spina Plan Bloğu ile Karşılaştırılması

Muhammed Enes Aydın[1], Yunus Emre Karapınar[1], Mehmet Akif Yılmaz[1], Ahmet Murat Yayık[1], Erkan Cem Çelik[1], Elif Oral Ahıskalıoğlu[1], Bilgehan Erkut[2], Ali Ahıskalıoğlu[1]

[1]Anesteziyoloji ve Reanimasyon, Atatürk Üniversitesi Tıp Fakültesi, Erzurum
[2]Kalp ve Damar Cerrahisi, Atatürk Üniversitesi Tıp Fakültesi, Erzurum

Giriş / Amaç: Medyan sternotomi ile gerçekleştirilen kardiyak cerrahilerde analjezi yönetiminde torasik epidural, intratekal uygulamalar ve rejyonal tekniklerin üstünlüklerini karşılaştıran çalışmalar mevcuttur. Erektör Spina Plan(ESP) bloğu(1), Serratus Anterior Plane (SAP) bloğu ve Derin Parasternal İnterkostal Plan(DPIP) bloğu(2), sternotomi analjezisinde etkili rejyonal tekniklerdir. Bu bloklar geleneksel tekniklerle kıyaslandığında etkinlikleri ortaya konmuş olsa da literatürde kalp cerrahisi için en uygun analjezik yaklaşım belirsizliğini korumaktadır. Bu randomize çift-kör çalışmanın amacı, açık kalp cerrahisi geçiren hastalarda ultrason-kılavuzluğunda SAP ve DPIP blok kombinasyonunun analjezik etkinliğini tek başına uygulanan ESP bloğu ile karşılaştırmayı amaçlamaktadır.

Gereç ve Yöntem: Medyan sternotomi ile açık kalp cerrahisi planlanan 60 hasta Atatürk Üniversitesi Tıp Fakültesi Etik Kurul onayı ile iki gruba randomize edilmiştir. Grup ESP(n=30) indüksiyonundan önce T4 vertebra seviyesinden bilateral 30ml %0,25-bupivakain ile gerçekleştirilmiştir. Grup DPIP+SAP(n=30)'da anestezi indüksiyonundan önce DPIP blok 10 ml 0,25% bupivakain, SAP blok 20ml 0,25%-bupivakain bilateral uygulanmıştır. Postoperatif analjezi protokolü tüm hastalar için standardize edilmiş fentanil-PCA ile sağlanmış ve 1.,2.,4.,8.,12.,24. ve 48.saat sternum ve dren yeri VAS-skorları, opioid tüketimleri, kurtarıcı analjezik ihtiyaçları ve opioid-ilişkili yan etkileri kaydedilmiştir. VAS>4 olan hastalara kurtarıcı analjezik olarak 1-mg/kg tramadol uygulanmıştır.

Bulgular: Sternotomi ve drej yeri bölgeleri VAS takiplerinde iki grup arasında anlamlı fark görülmemiştir. Opioid tüketimi açısından ilk 12 saatlik peryotta gruplar arasında istatistiksel açıdan anlamlı fark bulunmazken 24. Saatte ESP grubunda istatiksel olarak anlamlı şekilde düşük bulunmuştur($p<0.05$). 24 saatlik kurtarıcı opioid miktarları ve opioid-ilişkili yan etkiler açısından da gruplar arasında istatistiksel olarak anlamlı fark görülmemiştir.

Tartışma / Sonuç: Çalışmamız DPIP bloğuna eklenen SAP bloğun özellikle preoperatif dönemde pozisyon verilemeyen hastalarda ESP bloğa iyi bir alternatif olduğu görülmektedir. Buna rağmen pozisyon verilebilen hastalarda ise multiple enjeksiyon yerine tek enjeksiyon ile benzer analjezi ESP blok ile sağlanabilmektedir.

Kaynakça

1. King M, Stambulic T, Servito M, et al. Erector spinae plane block as perioperative analgesia for midline sternotomy in cardiac surgery: A systematic review and meta-analysis. J Card Surg. 2022;37(12):5220-9.
2. Aydin ME, Ahiskalioglu A, Ates I, et al. Efficacy of Ultrasound-Guided Transversus Thoracic Muscle Plane Block on Postoperative Opioid Consumption After Cardiac Surgery: A Prospective, Randomized, Double-Blind Study. J Cardiothorac Vasc Anesth. 2020;34(11):2996-3003.

TARK 2024
Türk Anesteziyoloji ve Reanimasyon Derneği
58. Ulusal Kongresi
28 Kasım - 1 Aralık 2024
Kaya Palazzo Otel ve Kongre Merkezi / ANTALYA

S-021

Torakotomi Yapılan Hastalarda Ultrasonografi Eşliğinde Uygulanan Tek Taraflı Erektör Spina Plan Bloğu ile Torasik Paravertebral Bloğun Postoperatif Klinik Etkilerinin Karşılaştırılması

Faik Çelik[2], Ayşe Mızrak[1], Elzem Şen[1], Lütfiye Pirbudak[1], Ayşe Nur Eser[1]

[1]Gaziantep Üniversitesi
[2]Siirt Kurtalan Devlet Hastanesi

Giriş / Amaç: Torakotomi yapılan hastalarda ultrasonografi eşliğinde uygulanan tek taraflı erektör spina plan bloğu (ESPB) ile torasik paravertebral bloğunun (TPVB) postoperatif klinik etkilerinin karşılaştırılmasıdır.

Gereç ve Yöntem: Çalışmaya torakotomi cerrahisi geçirmiş, 18-75 yaş arası, ESPB (Grup E) uygulanmış 65 hasta ve TPVB (Grup T) uygulanmış 65 hasta olmak üzere toplam 130 hasta dahil edildi. Hastaların demografik verileri (yaş, cinsiyet, boy, kilo, vücut kitle indeksi, ASA skoru, ek hastalıkları ve sigara durumları) kaydedildi. Ultrasonografi eşliğinde 20 ml % 0,5'lik bupivakain ile Grup E'de bulunan hastalara ESPB, Grup T'de bulunan hastalara ise TPVB uygulandı. Postoperatif ilk 24 saatlik VAS ve NRS skorları, vital bulguları, ortalama opioid tüketimleri, ortalama analjezi talep zamanları, omuz ağrısı (var-yok) ile yan etkiler (bulantı-kusma, kaşıntı) kaydedildi.

ESPB için USG görüntüsü.



ESPB USG GÖRÜNTÜSÜ

PVB için USG görüntüsü

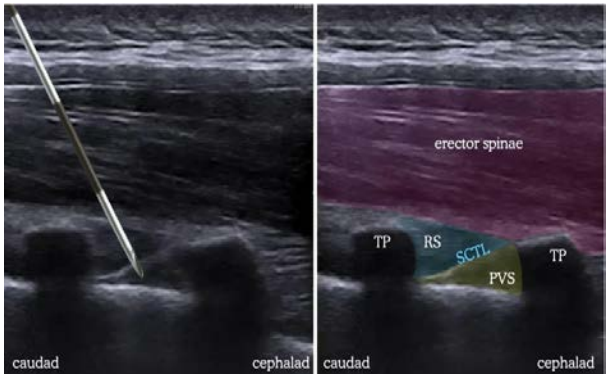

PVB için USG görüntüsü

Bulgular: Grup E ve Grup T'nin 3. saat VAS ve NRS değerleri 0. saate göre daha yüksek olup istatistiksel olarak anlamlı bir farklılık vardı ($p<0,01$). Grup E ve Grup T'nin 6. saat VAS ve NRS değerleri 0, 3, 12 ve 24. saatlere göre daha yüksek olup istatistiksel olarak anlamlı bir farklılık vardı ($p<0,01$). Grup E ve Grup T'nin 24. saat VAS ve NRS değerleri 0, 3, 6 ve 12. saatlere göre daha düşük olup istatistiksel olarak anlamlı bir farklılık vardı ($p<0,01$). Gruplar arasında hastaların yaş, boy, kilo ve vücut kitle indeksi değerleri istatistiksel olarak anlamlı bir farklılık göstermedi ($p> 0,05$); ancak cinsiyete göre dağılımında. TPVB (E:58, K:7) grubunda erkek hasta sayısı daha yüksek iken; ESPB (E:49, K:16) grubunda ise kadın hasta sayısı daha yüksekti ($p=0,03$).

Tartışma / Sonuç: Torakotomi sonrası postoperatif analjezik amaçlı ESPB ile TPVB uygulanan hastaların VAS ve NRS skorları, ortalama opioid tüketimleri, ortalama analjezi talep zamanları, vital bulguları, omuz ağrısı ve bulantı-kusma durumları açısından benzer olduklarını, TPVB ile ESPB yöntemlerinin birbirlerine üstün olmadıklarını; ancak torasik cerrahide postoperatif multimodal analjezinin bir parçası olarak birbirlerine iyi bir alternatif olduklarını göstermektedir.

Kaynakça

1. Qiu, Y., T.J. Zhang, and Z. Hua, Erector Spinae Plane Block for Lumbar Spinal Surgery: A Systematic Review. J Pain Res, 2020. 13: p. 1611-1619.
2. Yeung J, Gates S, Naidu B, Wilson M, Gao Smith F. Paravertebral block versus thoracic epidural for patients undergoing thoracotomy. Cochrane Database of Syst Rev 2016; Issue 2. Art. No.:CD009121
3. Tsui, B. C. H., Fonseca, A., Munshey, F., McFadyen, G., & Caruso, T. J. (2019). The erector spinae plane (ESP) block: A pooled review of 242 cases. Journal of Clinical Anesthesia, 53, 29–34. doi:10.1016/j.jclinane.2018.09.036

TARK 2024
Türk Anesteziyoloji ve Reanimasyon Derneği
58. Ulusal Kongresi
28 Kasım - 1 Aralık 2024
Kaya Palazzo Otel ve Kongre Merkezi / ANTALYA

S-022

Zor Hava Yolunu Öngörmede Nosas Skorunun STOP-Bang Ve Berlin Skorları İle Karşılaştırılması

Onurcan Balık[1], Eyyüp Sabri Özden[1], Mustafa Soner Özcan[1], Filiz Alkaya Solmaz[1], Pakize Kırdemir[1]

[1]Süleyman Demirel Üniversitesi Tıp Fakültesi Anesteziyoloji ve Reanimasyon AD

Giriş / Amaç: Anestezi uygulanmış bir hastada optimal oksijenasyon ve ventilasyonun sağlanması anesteziistlerin birincil sorumluluğudur ve hava yolu yönetimindeki herhangi bir zorluk önemli bir endişe kaynağıdır (1-3). Preoperatif zor hava yolu değerlendirmesi ile ameliyathanede karşılaşılabilecek problemler tahmin edilebilir ve zamanında bir yönetim planı geliştirilebilir (4). Bu çalışmanın amacı, obstrüktif uyku apne sendromunu (OSAS) öngörmek için kullanılan NoSAS, STOP-Bang ve Berlin skorlama sistemlerinin zor hava yolu yönetimini öngörmedeki etkinliğini karşılaştırmaktır. Ayrıca, bu skorlama sistemlerinden hangisinin rutin preoperatif değerlendirmede daha pratik ve etkili olduğu belirlenmeye çalışılmıştır.

Gereç ve Yöntem: GPower v.3.1.9.2 güç analizi %95 güç ve 0,05 hata oranı için n=320 örneklem büyüklüğü bulunmuştur. Etik kurul onayını takiben, trakeal entübasyon planlanan 18 yaş ve üzeri 420 hasta için preoperatif NoSAS, STOP-Bang ve Berlin skorları hesaplandı. Maske ventilasyonu ve entübasyon en az iki yıllık deneyime sahip araştırma görevlisi tarafından gerçekleştirildi. Demografik veriler, OSAS tanısı, zor entübasyon öyküsü, ASA, Mallampati ve Cormack-Lehane derecesi dahil olmak üzere ayrıntılı olarak kaydedildi. Daha sonra, bu üç skorlama sisteminin zor maske ventilasyonu ve zor entübasyon için öngörücü etkinliği karşılaştırıldı.

Bulgular: Çalışmamızda 420 hastanın 245'i (%58,3) kadın, 175'i (%41,7) erkekti. 83 hasta (%19,8) zor maske ventilasyonu ve 101 hasta (%24,0) zor entübasyon olduğu görüldü. Hastaların demografik verileri, ameliyat öncesi özellikleri ve hava yolu özellikleri Tablo 1'de gösterilmektedir. Üç skorlama sistemi ile zor maske ventilasyonu ve zor entübasyon arasında anlamlı ilişki olduğu saptandı (Tablo 2). NoSAS skoru, zor maske ventilasyonu ve zor entübasyon için diğer skorlama sistemlerine kıyasla daha yüksek bir tahmin gücü göstermiştir. NoSAS skoru cut-off değerinin zor maske ventilasyonunu öngörmek için 6,5 ve zor entübasyonu öngörmek için 7,5 olarak belirlenmiştir (Tablo 3-4).

Tablo 1.Demografik veriler, ameliyat öncesi özellikler ve hava yolu özellikleri

Demografik Veriler		Ort±SS
VKI (kg/m²)		27.32±5.22
Boyun Çevresi (cm)		39.25±5.32
Yaş (yıl)		50.85±15.35
Ameliyat Öncesi Özellikler		n (%)
OSAS Tanısı		11 (2.6)
CPAP/BIPAP Kullanımı		6 (1.4)
Zor entübasyon öyküsü		12 (2.9)
Sigara kullanımı		147 (35.0)
Horlama		208 (49.5)
Hipertansiyon		125 (29.8)
ASA	I	62 (14.8)
	II	266 (63.3)
	III	90 (21.4)
	IV	2 (0.5)
Havayolu Özellikleri		n (%)
Zor Maske Ventilasyonu	V1	226 (53.8
	V2	111 (26.4)
	V3	83 (19.8)
Entübasyon Zorluk Skalası	Kolay (≤5)	319 (76.0)
	Zor (>5)	101 (24.0)
Entübasyon Metodu	Macintosh laringoskop	401(95.5)
	Video laringoskop	19 (4.5)
Mallampati Sınıflaması	I	82 (19.5)
	II	225 (53.6)

	III	95 (22.6)
	IV	18 (4.3)
Cormack-Lehane derecesi	1	244 (58.1)
	2	110 (26.2)
	3	57 (13.6)
	4	9 (2.1)
Uygulayıcı sayısı	1	375 (89.3)
	2	43 (10.2)
	3	2 (0.5)
Deneme sayısı	1	359 (85.5)
	2	50 (11.9)
	3	10 (2.4)
	4	1 (0.2)
Yardımcı havayolu aracı kullanımı		1 (0.2)
Travma		4 (1.0)

ASA: American Society of Anesthesiologists, BIPAP: Bi-level positive airway pressure, VKI: Vücut kitle indeksi; CPAP: Continuous positive airway pressure, OSAS: Obstruktif sleep apne sendromu, Ort±SS: Ortalama±Standart sapma, V1: Maske ventilasyonu tek kişi tarafından kolaylıkla yapılabilir, V2: Maske ventilasyonu tek kişi tarafından hava yolu yardımıyla yapılabilir, V3: İki kişi ile yeterli ventilasyon yapılabilir. Veriler ortalama±SS ve n (%) olarak gösterilmiştir.

Tablo 2.Skorlama sistemleri ile maske ventilasyon zorluk skalası ve entübasyon zorluk skalası arasındaki ilişki

		Maske Ventilasyon Zorluk Skalası				Entübasyon Zorluk Skalası		
		V1	V2	V3	p	Kolay	Zor	p
	Düşük	157 (69.5)	31 (27.9)	23 (27.7)	<0.001	189 (59.2)	22 (21.8)	<0.001

NoSAS skoru	Yüksek	69 (30.5)	80 (72.1)	60 (72.3)		130 (40.8)	79 (78.2)	
STOP-Bang skor	Düşük	154 (68.1)	32 (28.8)	20 (24.1)	<0.001	180 (56.4)	26 (25.7)	<0.001
	Yüksek	72 (31.9)	79 (71.2)	63 (75.9)		139 (43.6)	75 (74.3)	
Berlin skoru	Düşük	152 (67.3)	37 (33.3)	27 (32.5)	<0.001	180 (56.4)	36 (35.6)	<0.001
	Yüksek	74 (32.7)	74 (66.7)	56 (67.5)		139 (43.6)	65 (64.4)	

V1: Maske ventilasyonu tek kişi tarafından kolaylıkla yapılabilir, V2: Maske ventilasyonu tek kişi tarafından hava yolu yardımıyla yapılabilir, V3: İki kişi ile yeterli ventilasyon yapılabilir. Veriler n (%) olarak gösterilmiştir. Ki-kare testi, $p<0.05$ anlamlı kabul edildi.

Tablo 3. Zor Maske Ventilasyonunu Tahmin Etmede NoSAS, STOP-Bang ve Berlin Skorlama Sistemlerinin Eğri Altındaki Alanları (EAA)

	EAA	Standart hata	p	Cut-off	Sensitivite	Spesifite	Alt limit	Üst limit
NoSAS skoru	0,723	0,028	<0,001	6,5	0,819	0,499	0,669	0,778
STOP-Bang skor	0,704	0,029	<0,001	2,5	0,759	0,552	0,648	0,76
Berlin skoru	0,679	0,033	<0,001	1,5	0,518	0,724	0,615	0,743

EAA: Eğri altındaki alan, ROC analizi

Tablo 4. Zor Entübasyonu Tahmin Etmede NoSAS, STOP-Bang ve Berlin Skorlama Sistemlerinin Eğri Altındaki Alanları (EAA)

	EAA	Standart hata	p	Cut-off	Sensitivite	Spesifite	Alt limit	Üst limit
NoSAS skoru	0,721	0,028	<0.001	7,5	0,782	0,592	0,666	0,776
STOP-Bang skor	0,703	0,030	<0.001	3,5	0,535	0,784	0,644	0,762
Berlin skoru	0,666	0,031	<0.001	1,5	0,505	0,734	0,606	0,726

EAA: Eğri altındaki alan, ROC analizi

Tartışma / Sonuç: Genel anestezi uygulanacak hastalarda zor hava yolunun preoperatif değerlendirilmesinde NoSAS skorunun bakıldığı bir çalışma bulunmamaktadır. Zor havayolunu öngörmede kullanımı kolay, hızlı, objektif ve diğer skorlamalara göre de tahmin gücü yüksek bir araç olan NoSAS skorunun preoperatif değerlendirmede rutin olarak bakılması gerektiğini düşünmekteyiz.

Kaynakça

1. Apfelbaum JL, Hagberg CA, Connis RT, Abdelmalak BB, Agarkar M, Dutton RP, Fiadjoe JE, Greif R, Klock PA, Mercier D, Myatra SN, O'Sullivan EP, Rosenblatt WH, Sorbello M, Tung A. 2022 American Society of Anesthesiologists practice guidelines for management of the difficult airway. Anesthesiology. 2022;136:31-8
2. Toshniwal G, McKelvey GM, Wang H. STOP-Bang and prediction of difficult airway in obese patients. J Clin Anesth. 2014;26:360-7.
3. Law JA, Broemling N, Cooper RM, Drolet P, Duggan LV, Griesdale DE, Hung OR, Jones PM, Kovacs G, Massey S, Morris IR, Mullen T, Murphy MF, Preston R, Naik VN, Scott J, Stacey S, Turkstra TP, Wong DT, Canadian airway focus group. The difficult airway with recommendations for management–part 2–the anticipated difficult airway. Can J Anaesth. 2013;60:11-9
4. Xue F-S, Liu Q-J. Tracheal intubation awake or under anesthesia for potential difficult airway: look before you leap. Chinese Medical Journal. 2018;131(06):753-766.

TARK 2024
Türk Anesteziyoloji ve Reanimasyon Derneği
58. Ulusal Kongresi
28 Kasım - 1 Aralık 2024
Kaya Palazzo Otel ve Kongre Merkezi / ANTALYA

S-023

Perkütan Transhepatik Kolanjiografi' de Quadratus Lumborum Bloğu' nun Perioperatif Etkileri: Ön Çalışma Sonuçlarımız

Seyyid Furkan Kına[1], Can Ozan Yazar[1], Savaş Altınsoy[1], Jülide Ergil[1]

[1]Etlik Şehir Hastanesi

Giriş / Amaç: Perkütan transhepatik kolanjiografi(PTK) için Quadratus lumborum bloğu(QLB), Erektör spina düzlem bloğu ve Subkostal TAP blok gibi rejyonal yöntemler uygulanabilir(1). Bu rejyonal yöntemlerden; ipsilateral, paravertebral ve epidural yayılıma sahip QLB'nin visseral ve somatik analjezik etkinliği yüksektir. (2,3). Gövde ve batın cerrahilerinde kullanılan QLB, opioid tüketimini azaltarak etkin analjezi sağlamaktadır. (4). Bu çalışmanın amacı; PTK hastalarında QLB'nin perioperatif etkilerini sunmaktır.

Gereç ve Yöntem: Etik kurul onayı alındıktan sonra prospektif, gözlemsel, randomize yürütülen çalışmaya; 18-80 yaş aralığında, ASA I-III, VKİ 18-40 olan 18 hasta dahil edildi. Sedoanestezi(Grup1) ve sedoanestezi+QLB(Grup2) olmak üzere 2 gruba ayrıldı. Hastaların demografik verileri, intraoperatif (IO) tüketilen anestezik miktarı, vital parametreler, postoperatif (PO) VAS skoru, PO derlenme süresi, PO tüketilen analjezi miktarı ve zamanı, klinisyen ve hasta memnuniyeti, komplikasyon oranları incelendi.

Bulgular: Demografik verilerde gruplar arasında istatistiksel fark saptanmadı. (Tablo1). Grupların anestezi ve cerrahi sürelerinde fark olmayıp, IO tüketilen propofol ve remifentanil için istatiksel anlamlı fark vardı. (<0,001) (Tablo1). PO 2., 6., 12. ve 24. saat VAS skoru karşılaştırıldığında istatiksel anlamlı olarak Grup 2 daha düşüktü($p<0,001$) (Tablo2). Gruplar arasında komplikasyon (IO ve PO), klinisyen memnuniyeti ve PO kurtarıcı analjezik zamanı için fark saptanmazken; PO derlenme süresi($p<0,001$), hasta memnuniyeti($p<0,011$) ve PO kurtarıcı analjezik tüketimi($p<0,002$) için istatiksel anlamlı fark saptandı. (Tablo3). Vital parametrelerin varyans analizinde gruplar arasında ETCO2($p<0,0265$) ve kalp atım hızı($p<0,033$) için istatiksel anlamlı fark saptanırken; ortalama arteriyel kan basıncı için fark saptanmadı. (Şekil1).

Demografik ve intraoperatif veriler.

	Grup 1(n:9)	**Grup 2 (n:9)**	**p**
Yaş*	67,8±14,6 74(33-79)	67,1±9,3 71(47-76)	0,909[1]
Cinsiyet, n(%) Kadın Erkek	4(44,4) 5(55,6)	6(66,7) 3(33,3)	0,357
Vücut Kitle İndeksi (VKİ)*	28,8±3,7 30(22-32)	30,2±4,0 29(25-37)	0,441
ASA, n(%) II III	1 8(88,9)	0 9(100)	-
Ek Hastalık, n(%) Yok Var	0 9(100)	0 9(100)	-
Anestezi Süresi(dk)*	35,8 ±15,3	40,6±10,8	0,455[1]
Cerrahi Süresi(dk)*	29,0±12,1	34,1±9,8	0,338[1]
İdame, propofol(mg)*	87,8±18,6	32,8±6,7	**<0,001[1]**
İdame, remifetanil(mg)*	2,0±1,1	0,04±0,1	**<0,001[1]**
**: mean±sd* *[1]:Independent Sample T-test*			

Postoperatif Vizüel Analog Skala skorları.

	Grup 1(n=9)	**Grup 2 (n=9)**	**p**
PO 2. st VAS*	7(5-9)	3(2-4)	**<0,001**
PO 6. st VAS*	5(4-8)	3(2-4)	**<0,001**
PO 12. st VAS*	4(3-6)	2(1-3)	**<0,001**
PO 24. stVAS*	3(2-5)	2(0-3)	**<0,001**
**medyan(minimum-maksimum)* *[2]: Mann-Whitney U*			

VAS: Vizüel Analog Skala, PO:Postoperatif, st: saat

Çalışmaya ait diğer veriler

	Grup 1(n=9)	**Grup 2 (n=9)**	**p**
Komplikasyon Yok Var	4(44,4) 5(55,6)	7(77,8) 2(22,2)	0,335
IO Komplikasyon	Hipotansiyon(2) Bradikardi(2) Hipertansiyon(3)	Desatürasyon(1)	
PO Komplikasyon	-	BK(1)	
PACU derlenme süresi(dk)*	43,2±4,8	22,6±4,2	**<0,001**[1]
Klinisyen memnuniyeti Yetersiz Orta İyi Mükemmel	0 1 8 0	0 0 6 3	0,117
Hasta memnuniyeti Yetersiz Orta İyi Mükemmel	0 5 4 0	0 0 5 4	**0,011**
PO Kurtarıcı Analjezik Yok Var	0 9(100)	7(77,8) 2(22,2)	**0,002**
Kurtarıcı Analjezi zamanı(saat)*	2,1±0,78 2(1-3)	4,5±2,12 4,5(3-6)	0,351[2]
* *mean±sd* *Median(minumum-maksimum)* [1]*Independent Sample T-test* [2]*Mann-Whitney U*			

IO: İntraoperatif, PO: Postoperatif, PACU: Post anestezik derlenme ünitesi, BK: Bulantı ve kusma

Tartışma / Sonuç: Ön çalışmamızın sonuçlarına göre PTK'larda preoperatif uygulanan QLB'nin; IO tüketilen propofol ve remifentanil tüketimini azalttığı, daha stabil bir hemodinami sağladığı, daha düşük ağrı skorları ve analjezi tüketimine sahip olduğu görüldü.

Vital parametrelerin varyans analizi

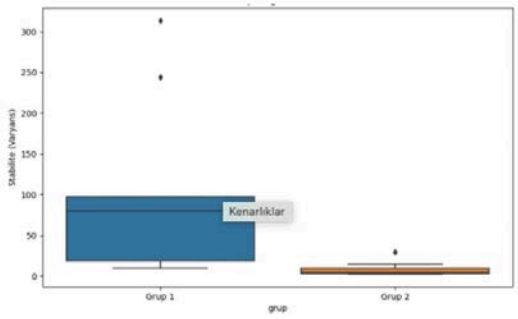

ETCO2 stabilite varyans karşılaştırılması.
T-test p: 0,0265

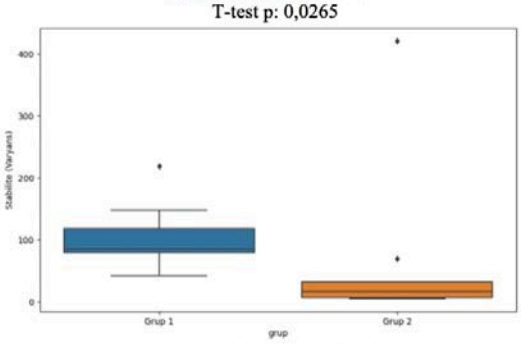

Kalp atım hızı stabilite varyans karşılaştırılması.
T-test p:0,0330

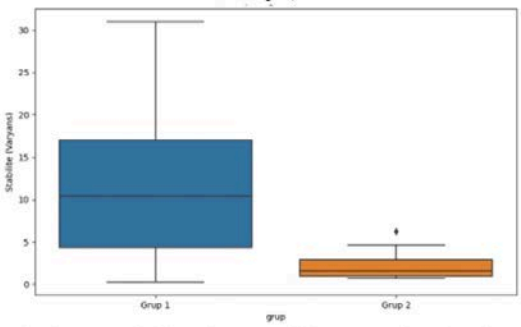

Ortalama arteriyel kan basıncı stabilite varyans karşılaştırılması.
T-test p:0,4129

ETCO2, KAH ve OAKB için varyant analizi

Kaynakça

1. 1-Sharma, R., Damiano, J., Al-Saidi, I., & Dizdarevic, A. (2023). Chest Wall and Abdominal Blocks for Thoracic and Abdominal Surgeries: A Review. *Current pain and headache reports*, *27*(10), 587–600. https://doi.org/10.1007/s11916-023-01158-7
2. 2-Vieira, I. S., Pereira, C., Silva, A., & Almeida, C. (2023). Quadratus Lumborum block as primary anesthetic technique for colostomy procedure: a case report. *Brazilian journal of anesthesiology (Elsevier)*, *73*(6), 819–821. https://doi.org/10.1016/j.bjane.2021.03.014
3. 3-Ueshima, H., Otake, H., & Lin, J. A. (2017). Ultrasound-Guided Quadratus Lumborum Block: An Updated Review of Anatomy and Techniques. *BioMed research international*, *2017*, 2752876. https://doi.org/10.1155/2017/2752876
4. 4-Graça, R., Miguelez, P., Cardoso, J. M., Sá, M., Brandão, J., Pinheiro, C., & Machado, D. (2018). Bloqueio do quadrado lombar tipo II contínuo para analgesia pós-operatória de nefrectomia parcial [Continuous quadratus lumborum type II block in partial nephrectomy]. *Brazilian journal of anesthesiology (Elsevier)*, *68*(6), 653–656. https://doi.org/10.1016/j.bjan.2018.03.001

TARK 2024
Türk Anesteziyoloji ve Reanimasyon Derneği
58. Ulusal Kongresi
28 Kasım - 1 Aralık 2024
Kaya Palazzo Otel ve Kongre Merkezi / ANTALYA

S-024

Impact of Different Sweep Gas Flow Rates on Respiratory Alkalosis and Cerebral Oxygenation during Cardiopulmonary Bypass

Melis Tosun[1], Behiç Danışan[2], Bülent Güçyetmez[3], Fevzi Toraman[3]

[1]Department of Anesthesia and Reanimation, Acıbadem Bakırköy Hospital, İstanbul, Türkiye
[2]Department of Cardiovascular Surgery, Acıbadem Health Group, İstanbul, Turkey
[3]Department of Anesthesia and Reanimation, Acıbadem Mehmet Ali Aydınlar University Faculty of Medicine, İstanbul, Türkiye

Introduction / Purpose: There is no consensus on the ideal volume of sweep gas flow during cardiopulmonary bypass (1). The gas exchange efficiency in blood passing through an oxygenator depends on four variables: blood flow, gas solubility, temperature, and partial gas pressure difference, which is the most critical and mainly influenced by the sweep gas flow rate(2). High sweep gas flow rates can lead to respiratory alkalosis and hypocapnic cerebral alkalosis, which can cause neurological complications (3,4).

Materials and Methods: This study involved 84 patients who were over 18 and scheduled to undergo elective open-heart surgery with cardiopulmonary bypass. Before rewarming, the participants were randomly assigned to one of the three groups based on their sweep gas flow rates (Group 1: 1.35 L/m2/min, Group 2: 1.2 L/m2/min, and Group 3: 1 L/m2/min). Throughout the surgery, arterial blood gases were sampled at six different time points, and rSO2 levels were monitored bilaterally on the forehead.

Results: All groups experienced a decrease in PaCO2 levels after the onset of hypothermia, which went below the normal range at a moderate hypothermia level of 32°C. During both the baseline and hypothermic periods, the PaCO2 levels between groups were similar. However, after rewarming, Group 3 had significantly higher PaCO2 levels than Groups 1 and 2 ($P<0.001$). Additionally, during the same period, Group 3 had significantly higher regional cerebral oxygen saturation (rSO2) levels than Group 1 and Group 2 ($p=0.005$). For all patients, there was a significant correlation between delta-PaCO2 and delta-rSO2 levels after rewarming ($r=0.45$, $P<0.001$).

Figure 1

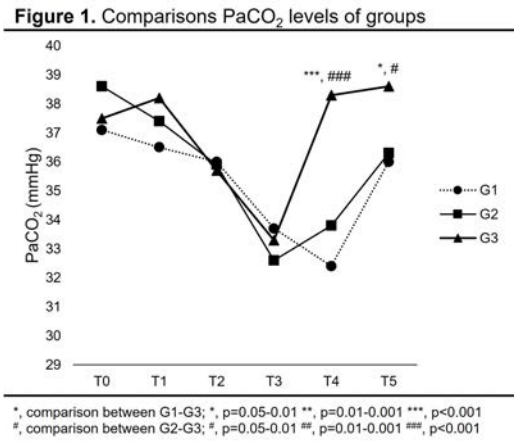

Figure 2

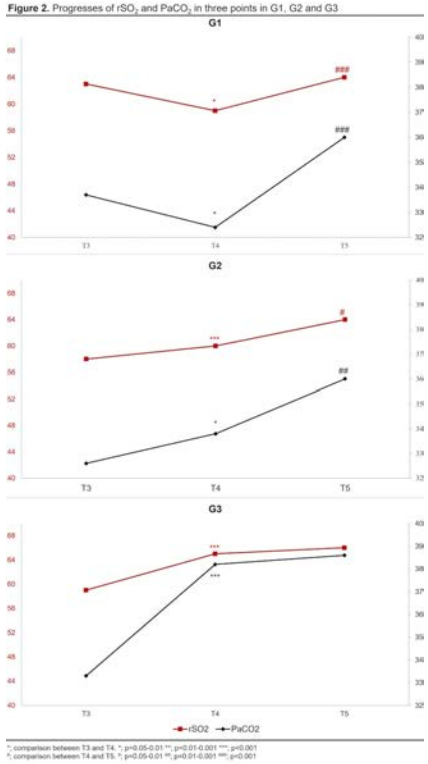

Figure 3

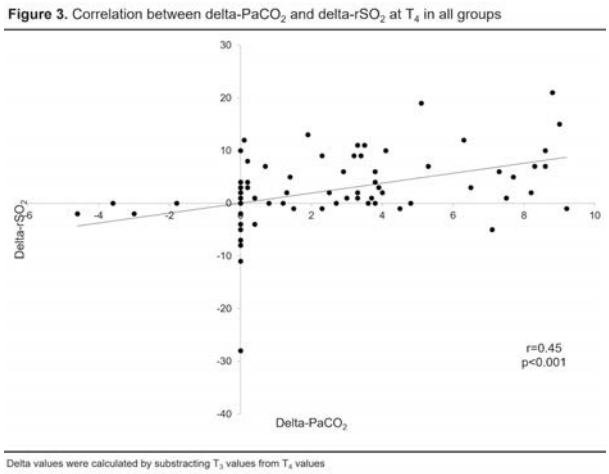

Table 1: Patients' and operations' characteristics

	Group 1 (n=28)	Group 2 (n=28)	Group 3 (n=28)	p
Age, years	62 (51-69)	66 (58-71)	61 (53-68)	0.224
Male, n (%)	22 (78.6)	22 (78.6)	23 (82.1)	0.929
BSA, m^2	2.0±0.2	2.0±0.2	2.0±0.2	0.358
Hct (admission), %	38.6±4.6	37.5±5.3	38.6±4.0	0.553
Duration of CPB, min	79±21	76±16	87±24	0.134
Duration of CC, min	52 (38-65)	45 (39-55)	50 (42-62)	0.321

BSA, body surface area; CPB, cardiopulmonary bypass; CC, cross-clamping

Table 2: Comparisons of blood gas parameters of groups at T0, T3 (32ºC), T4 (36 ºC) and T5

	Group 1 (n=28)	Group 2 (n=28)	Group 3 (n=28)	P
At T0				
pH	7.42 (7.39-7.46)	7.44 (7.42-7.47)	7.44 (7.42-7.45)	0.781
PaO_2 (mmHg)	89 (73-132)	82 (75-104)	93 (78-132)	0.712
$PaCO_2$ (mmHg)	37.1±4.0	38.6±4.6	37.5±4.4	0.422
HCO_3 (mmo/L)	23.4±2.5	24.3±2.3	24.0±2.0	0.344
SBE (mmol/L)	-0.9±1.9	-0.1±2.5	-0.1±2.1	0.562
Hct (%)	38.6±4.6	37.5±5.3	38.6±4.0	0.553
rSO_2 (%)	67±8	66±8	65±6	0.458
At T3				
pH	7.40±0.04	7.42±0.04	7.42±0.04	0.381
PaO_2 (mmHg)	149 (128-160)	158 (120-173)	149 (132-172)	0.596
$PaCO_2$ (mmHg)	33.7 (30.6-36.5)	32.6 (29.1-35.3)	33.3 (30.8-34.7)	0.483
HCO_3 (mmo/L)	20.7±2.6	21.0±1.9	21.0±1.8	0.889
SBE (mmol/L)	-3.7±2.7	-3.3±1.9	-3.3±2.2	0.801
Hct (%)	28.5±4.3	25.8±4.7	27.4±3.6	0.063
rSO_2 (%)	59 (56-64)	57 (54-62)	59 (54-63)	0.254
At T4				
pH	7.43 (7.40-7.49)	7.41 (7.38-7.44)	7.35 (7.33-7.39)^{c,f}	***<0.001***
PaO_2 (mmHg)	203±52	205±50	180±47	0.120
$PaCO_2$ (mmHg)	32.4±2.5	33.8±3.4	38.3±3.3^{c,f}	***<0.001***

HCO_3 (mmo/L)	20.2±2.0	21.0±2.2	20.9±1.6	0.305
SBE (mmol/L)	-3.7±2.2	-3.5±2.6	-4.2±1.9	0.478
Hct (%)	28.9±3.8	26.9±4.5	28.1±3.7	0.198
rSO_2 (%)	59±4	59±8	65±8[b,e]	***0.005***
At T5				
pH	7.38±0.05	7.37±0.05	7.35±0.05	0.154
PaO_2 (mmHg)	154 (122-199)	131 (108-191)	115 (98-152)	0.067
$PaCO_2$ (mmHg)	36.0±4.6	36.3±3.6	38.6±3.9[a,d]	***0.034***
HCO_3 (mmo/L)	20.8 (18.5-22.5)	20.9 (19.8-21.5)	20.8 (20.2-22.4)	0.794
SBE (mmol/L)	-4.1±2.4	-3.9±1.9	-4.0±2.0	0.931
Hct (%)	31.0 (27.3-32.0)	27.5 (26.0-31.8)	30.0 (29.0-32.0)	0.345
rSO_2 (%)	64 (60-71)	64 (60-67)	65 (62-70)	0.413

Hct, hematocrit; SBE, standard base-excess; comparison between GI-GIII; c, P; <.001, b, P; .01-.001; a, P; .05-.01 comparison between GII-GIII; f, P; <.001, e, P; .01-.001; d, P; .05-.01

Discussion / Conclusion: This study has shown that using alternative sweep gas rates in different phases of the CPB is more effective than keeping the sweep gas flow at a constant rate throughout the process. This helps maintain PaCO2 within physiological limits. The study also found that rSO2 was better preserved when PaCO2 was maintained within physiological limits.

Kaynakça

1. Clingan SP, Reagor JA, Ollberding NJ. Optimal Sweep Gas to Blood Flow Ratio (V/Q) for Initiating Cardiopulmonary Bypass in a Pediatric Patient Population: A Retrospective Analysis. *J Extra Corpor Technol*. 2020;52(2):112-117. doi:10.1182/ject-2000004.
2. Pybus DA, Lyon M, Hamilton J, Henderson M. Measuring the efficiency of an artificial lung: 1. Carbon dioxide transfer. *Anaesth Intensive Care*. 1991;19(3):421-425. doi:10.1177/0310057X9101900320
3. Murkin JM. Applied neuromonitoring and improving CNS outcomes. *Semin Cardiothorac Vasc Anesth*. 2005;9(2):139-142. doi:10.1177/108925320500900206. doi: 10.1177/108925320500900206. PMID: 15920638.
4. Nollert G, Möhnle P, Tassani-Prell P, Reichart B. Determinants of cerebral oxygenation during cardiac surgery. *Circulation*. 1995;92(9 Suppl):II327-II333. doi:10.1161/01.cir.92.9.327

TARK 2024
Türk Anesteziyoloji ve Reanimasyon Derneği
58. Ulusal Kongresi
28 Kasım - 1 Aralık 2024
Kaya Palazzo Otel ve Kongre Merkezi / ANTALYA

S-025

Hastane Servislerinde Tedavi Edilen Potansiyel Kritik Hastalarda Hiperoksemi İnsidansı ve Risk Faktörleri: Retrospektif Çalışma

Mehmet Nuri Yakar[1], Doğukan Şenberber[2], Ozan Balkabak[2], Nurgazy Shermatov[2], Kaan Köşker[2], Selin Elden[2], Emel İbişoğlu[2], Begüm Ergan[3], Volkan Hancı[2], Necati Gökmen[2]

[1]Şişli Hamidiye Etfal Eğitim ve Araştırma Hastanesi, Anesteziyoloji ve Reanimasyon Kliniği, İstanbul, Türkiye
[2]Dokuz Eylül Üniversitesi, Tıp Fakültesi, Anesteziyoloji ve Reanimasyon Anabilim Dalı, İzmir, Türkiye
[3]Dokuz Eylül Üniversitesi, Tıp Fakültesi, Göğüs Hastsalıkları Anabilim Dalı, İzmir, Türkiye

Giriş / Amaç: Kritik hastalarda, oksijen desteği hiperoksemiyle sonuçlanabilir. Hiperoksemi, artmış serbest oksijen radikalleri ve reperfüzyon hasarı gibi fizyolojik sonuçlarla (1–3), ventilatör ilişkili pnömoni, diffüz alvolar hasar gibi pulmoner patolojilerle (4,5) ve artmış mortalite ile ilişkilidir (6–9).

Gereç ve Yöntem: Bu retrospektif çalışmaya, yerel etik kurul onayının (No:2022/38, Tarih:08-30.11.2022) ardından, 01.01.2020-31.12.2020 tarihleri arasında yoğun bakıma (YB) konsülte edilen hastalar dahil edildi (Şekil 1). YB konsültasyonundan önceki arter kan gazı tetkiklerine göre hastalar normoksemik (60 mmHg ≤ PaO2 <120 mmHg) veya hiperoksemik (PaO2 ≥120 mmHg) olarak gruplandırıldı. Hastaların demografik özellikleri, komorbiditeleri, prognostik skorları, solunum desteği ve patolojileri, laboratuvar verileri, hospitalizasyon özellikleri analiz edildi.

Şekil 1. Çalışmanın Akış Şeması



Bulgular: Çalışmaya toplamda 1.193 hasta dahil edildi. Hastaların medyan yaşı 73 (63–83) yıldı ve %54,1'i erkekti. Normoksemi grubunda 690 (%57,8), hiperoksemi grubunda 503 (%42,2) hasta yer aldı. Tek yönlü analizde, Charlson komorbidite indeksi (CCI) >6, kronik obstrüktif akciğer hastalığı (KOAH) komorbiditesi, oksijen konsantratörü kullanımı, acil serviste yatıyor olmak, tip I veya II solunum yetmezlikleri, solunum yetmezliği nedeni olarak pnömoni, plevral efüzyon ve KOAH alevlenmesi, yalnızca konvansiyonel oksijen desteği uygulanması veya oda havasında takip edilme normoksemiyle ilişkiliydi. Buna karşın, cerrahi servislerde yatıyor olmak, tip III veya IV solunum yetmezlikleri, pozitif basınçlı ventilasyon uygulanması, FiO2 ≥%50 olması, hemoglobin ≤10.3 g/dL ve PCO2 <30 mmHg olması hiperoksemi ile ilişkiliydi (Tablo 1-3). Ek olarak, hiperoksemi grubunda, normoksemi grubuna göre hastane yatış süresi anlamlı şekilde daha uzun ve YB'a yatış oranı daha fazlaydı (Tablo 4). Çok yönlü analizde, PCO2 <30 mmHg, Hb ≤10.3 g/dL, pozitif basınçlı ventilasyon, FiO2 ≥%50, Tip IV solunum yetmezliği ve cerrahi serviste yatıyor olmak hiperoksemi için; CCI >6 olması ve KOAH alevlenmesi normoksemi için bağımsız faktörler olarak saptandı (Tablo 5).

Tablo 1. Hastaların Özellikleri ve Hastaneye Yatış Koşulları

Özellikler	**Tüm hastalar (n=1.193)**	**Hiperoksemi (n=503)**	**Normoksemi (n=690)**	***P* değeri**
Yaş	73 (63–83)	73 (62–83)	73 (63–82)	0,81
Cinsiyet, erkek	645 (54,1)	261 (51,9)	284 (55,7)	0,22
CKİ	6 (4–8)	6 (4–7)	6 (4–8)	**0,027**
CKİ> 6	475 (39,8)	179 (35,6)	296 (42,9)	**0,012**
SOFA skoru	6 (4–9)	6 (4–9)	6 (4–9)	0,16
Komorbidite	1100 (92,2)	461 (91,7)	639 (92,6)	0,59
Hipertansiyon	641 (53,7)	278 (55,3)	363 (52,6)	0,38
Malignite	425 (35,6)	169 (33,6)	256 (37,1)	0,22
Solid organ malignitesi	365 (30,6)	144 (28,6)	221 (32,0)	0,23
Hematolojik malignite	66 (5,5)	27 (5,4)	39 (5,7)	0,90
Diyabetes mellitus	368 (30,8)	142 (28,2)	226 (32,8)	0,10
Koroner arter hastalığı	269 (22,5)	120 (23,9)	149 (21,6)	0,36
Konjestif kalp yetmezliği	202 (16,9)	89 (17,7)	113 (16,4)	0,58
KOAH	169 (14,2)	54 (10,7)	115 (16,7)	**0,004**
Kronik böbrek yetmezliği	164 (13,7)	71 (14,1)	93 (13,5)	0,80
Serebrovasküler hastalık	151 (12,7)	68 (13,5)	83 (12,0)	0,48
Alzheimer hastalığı	136 (11,4)	53 (10,5)	83 (12,0)	0,46
Kronik karaciğer hastalığı	73 (6,1)	25 (5,0)	48 (7,0)	0,18
Tromboemboli öyküsü	32 (2,7)	10 (2,0)	22 (3,2)	0,28
Obezite	16 (1,3)	6 (1,2)	10 (1,4)	0,80
Evde solunum desteği				
Ev tipi BIPAP/CPAP	30 (2,5)	8 (1,6)	22 (3,2)	0,09
Oksijen konsantratörü	70 (5,9)	20 (4,0)	50 (7,2)	**0,018**
Nebülizatör	76 (6,4)	29 (5,8)	47 (6,8)	0,55
Hastanın kaldığı servis				
Acil servis	551 (46,2)	205 (40,8)	346 (50,1)	**0,001**
Dahili birimler	414 (34,7)	181 (36,0)	233 (33,8)	0,46
Cerrahi birimler	228 (19,1)	117 (23,3)	111 (16,1)	**0,002**

Tüm değerler medyan ve çeyrekler arası aralık olarak veya sayı ve yüzde olarak ifade edilmiştir. Kısaltmalar: CKİ, Charlson komorbidite indeksi; SOFA skoru, sıralı organ yetmezliği değerlendirme skoru; KOAH, kronik obstrüktif akciğer hastalığı; BIPAP, iki seviyeli pozitif hava yolu basıncı; CPAP, sürekli pozitif hava yolu basıncı.

Tablo 2. Hastaların Solunumsal Patolojileri ve Solunum Destek Özellikleri

Özellikler	**Tüm hastalar (n=1.193)**	**Hiperoksemi (n=503)**	**Normoksemi (n=690)**	***P* değeri**
Solunum yetmezliği varlığı	1027 (86,1)	446 (88,7)	581 (84,2)	**0,028**
Tip I	532 (44,6)	202 (40,2)	330 (47,8)	**0,008**
Tip II	164 (13,7)	56 (11,1)	108 (15,7)	**0,030**
Tip III	120 (10,1)	61 (12,1)	59 (8,6)	**0,038**
Tip IV	165 (13,8)	92 (18,3)	73 (10,6)	**<0,001**
Solunum yetmezliği nedeni				
Pnömoni	298 (25,0)	90 (17,9)	208 (30,1)	**<0,001**
Plevral efüzyon	296 (24,8)	108 (21,5)	188 (27,2)	**0,025**
Atelektazi	156 (13,1)	64 (12,7)	92 (13,3)	0,80
Pulmoner ödem	112 (9,4)	43 (8,5)	69 (10,0)	0,42
KOAH alevlenmesi	82 (6,9)	22 (4,4)	60 (8,7)	**0,004**
Pulmoner aspirasyon	57 (4,8)	19 (3,8)	38 (5,5)	0,17
Pulmoner emboli	51 (4,3)	24 (4,8)	27 (3,9)	0,47
Pnömotoraks	31 (2,6)	16 (3,2)	15 (2,2)	0,36
İnterstisyel akciğer hastalığı	20 (1,7)	5 (1,0)	15 (2,2)	0,17
ARDS	19 (1,6)	6 (1,2)	13 (1,9)	0,48
Pulmoner kontüzyon	19 (1,6)	9 (1,8)	10 (1,4)	0,65
Bronşektazi	7 (0,6)	1 (0,2)	6 (0,9)	0,25
Hemotoraks	7 (0,6)	5 (1,0)	2 (0,3)	0,14
Alveolar hemoraji	5 (0,4)	2 (0,4)	3 (0,4)	1,00
Sarkoidoz	2 (0,2)	0 (0,0)	2 (0,3)	0,51
İnhalasyon hasarı	1 (0,1)	1 (0,2)	0 (0,0)	0,42
Solunum destek tipi				
Oda havasında izlem	124 (10,4)	17 (3,4)	107 (15,5)	**<0,001**
Konvansiyonel oksijen tedavisi	401 (33,6)	139 (27,6)	262 (38,0)	**<0,001**
Nazal kanül	163 (13,7)	46 (9,1)	117 (17,0)	**<0,001**
Oksijen maskesi	226 (18,9)	90 (17,9)	136 (19,7)	0,46
Rezervuarlı maske	12 (1,0)	3 (0,6)	9 (1,3)	0,26
Pozitif basınçlı ventilasyon	668 (56,0)	347 (69,0)	321 (46,5)	**<0,001**
IMV	464 (38,9)	268 (53,3)	196 (28,4)	**<0,001**
NIMV	204 (17,1)	79 (15,7)	125 (18,1)	0,31
FiO_2, %	50,0 (35,0–50,0)	50,0 (40,0–50,0)	40,0 (35,0–50,0)	**<0,001**
$FiO_2 \geq 50\%$	599 (50,2)	318 (63,2)	281 (40,7)	**<0,001**

Tüm değerler medyan ve çeyrekler arası aralık olarak veya sayı ve yüzde olarak ifade edilmiştir. Kısaltmalar: KOAH, kronik obstrüktif akciğer hastalığı; ARDS, akut solunum sıkıntısı sendromu; NIMV, non-invaziv mekanik ventilasyon; IMV, invaziv mekanik ventilasyon; FiO2, inspire edilen oksijen fraksiyonu.

Tablo 3. Hastaların Laboratuvar Verileri

Laboratuvar testi	**Tüm hastalar (n=1.193)**	**Hiperoksemi (n=503)**	**Normoksemi (n=690)**	***P* değeri**
WBC, x 10^3/µL	11,9 (8,0–16,6)	11,6 (7,9–15,8)	12,0 (8,1–17,2)	0,17
Nötrofil, x 10^3/µL	9,5 (6,0–14,0)	9,5 (5,7–13,2)	9,5 (6,1–14,4)	0,36
Hemoglobin, g/dL	10,3 (8,8–12,0)	10,1 (8,7–11,7)	10,6 (9,0–12,4)	**0,002**
Hemoglobin ≤ 10.3 g/dL	611 (51,2)	281 (55,9)	330 (47,8)	**0,007**
Lenfosit, x 10^3/µL	0,9 (0,5–1,5)	0,9 (0,5–1,4)	0,9 (0,5–1,5)	0,59
Platelet, x 10^3/µL	204,0 (125,0–293,0)	209,0 (126,0–300,0)	201,0 (122,0–289,0)	0,39
HS Troponin I, ng/L	35,3 (13,1–153,8)	34,0 (13,8–162,1)	36,5 (12,6–142,0)	0,59
D-dimer, ug/mL	4,5 (1,9–11,0)	5.1 (2,2–11,5)	4,2 (1,7–10,3)	0,14
BNP, pg/mL	344,0 (104,3–844,1)	391,8 (116,5–916,4)	296,0 (99,8–833,0)	0,17
BUN, mg/dL	31,5 (19,7–56,7)	32,2 (18,7–55,5)	31,1 (20,0–56,8)	0,86
Kreatinin, mg/dL	1,18 (0,71–2,23)	1,24 (0,74–2,30)	1,16 (0,70–2,15)	0,37
Total Bilirubin, mg/dL	0,92 (0,62–1,50)	0,90 (0,61–1,51)	0,92 (0,63–1,48)	0,40
AST, U/L	37 (23–81)	40 (23–83)	37 (24–80)	0,84
ALT, U/L	24 (14–52)	24 (14–51)	24 (14–53)	0,83
LDH, U/L	317 (231–499)	312 (227–488)	320 (232–516)	0,53
ALP, U/L	94 (67–151)	96 (67–149)	94 (68–152)	0,93
CRP, mg/L	105 (33–187)	102 (37–179)	110 (31–192)	0,40
Prokalsitonin, ng/mL	0,39 (0,17–2,57)	0,38 (0,16–2,41)	0,39 (0,18–2,64)	0,64
Arter kan gazı analizi				
pH	7,38 (7,27–7,45)	7,37 (7,28–7,45)	7,38 (7,27–7,44)	0,52
PCO_2, mmHg	36,0 (30,0–45,0)	35,3 (28,0–43,4)	37,0 (30,5–46,0)	**0,005**
PCO_2 < 30 mmHg	284 (23,8)	135 (26,8)	149 (21,6)	**0,039**
PaO_2, mmHg	111,0 (83,0–146,0)	152,0 (134,0–189,0)	88,5 (73,5–105,0)	**<0,001**
HCO_3, mEq/L	22,0 (17,8–26,2)	21,8 (17,9–26,0)	22,4 (17,7–26,4)	0,26
Baz fazlası	-1,8 (-7,2–2,3)	-2,5 (-7,6–2,0)	-1,5 (-7,0–2,4)	0,16
Laktat, mmol/L	1,8 (1,2–3,6)	1,9 (1,2–3,9)	1,8 (1,2–3,4)	0,31
SO_2, %	98,0 (95,8–99,0)	98,9 (98,1–99,1)	96,5 (94,0–98,0)	**<0,001**
PaO_2 / FiO_2	276,0 (207,5–368,0)	346.0 (290,0–425,0)	220,0 (172,0–291,0)	**<0,001**

Tüm değerler medyan ve çeyrekler arası aralık olarak ifade edilmiştir. Kısaltmalar: WBC, beyaz kan hücresi; BNP, beyin natriüretik peptidi; BUN, kan üre nitrojeni; AST, aspartat aminotransferaz; ALT alanin aminotransferaz; LDH, laktat dehidrojenaz; ALP, alkalin

fosfataz; CRP, C-reaktif protein; PCO2, parsiyel karbondioksit basıncı; PaO2, parsiyel oksijen basıncı; SO2, oksijen satürasyonu; FiO2, solunan oksijen fraksiyonu.

Table 4. Yatış Özellikleri ve Mortalite Oranları.

Özellikler	**Tüm hastalar (n=1.193)**	**Hiperoksemi (n=503)**	**Normoksemi (n=690)**	***P* değeri**
Hastane yatış süresi, gün	11 (4–22)	13 (5–25)	9 (3–20)	**<0,001**
Yoğun bakım yatışı	534 (44,8)	265 (52,7)	269 (39,0)	**<0,001**
Hastane içi mortalite	555 (46,5)	246 (48,9)	309 (44,8)	0,18
28 günlük mortalite	520 (43,6)	215 (42,7)	305 (44,2)	0,64
90 günlük mortalite	659 (55,2)	285 (56,7)	374 (54,2)	0,41
6 aylık mortalite	695 (58,3)	301 (59,8)	394 (57,1)	0,37
1 yıllık mortalite	714 (59,8)	306 (60,8)	408 (59,1)	0,59

Tüm değerler medyan ve çeyrekler arası aralık olarak veya sayı ve yüzde olarak ifade edilmiştir.

Tablo 5. Hiperoksemi ile ilişkili bağımsız faktörler

Hiperoksemi ile ilişkili faktörler	**OR (95% CI)**	***P* değeri**
Komorbidite		
CKİ > 6	0,64 (0,49–0,85)	**0,002**
Laboratuvar verisi		
PCO_2 < 30 mmHg	1,61 (1,16–2,25)	**0,005**
Hb ≤ 10,3 g/dL	1,33 (1,01–1,75)	**0,044**
Solunum yetmezliği nedeni		
KOAH alevlenmesi	0,51 (0,29–0,89)	**0,017**
Solunum desteği		
Pozitif basınçlı ventilasyon	1,73 (1,09–2,74)	**0,021**
FiO_2 ≥ 50%	1,71 (1,10–2,65)	**0,018**
Solunum yetmezliği tipi		
Tip IV	1,62 (1,05–2,51)	**0,030**
Tip I	0,93 (0,66–1,31)	0,68
Servis		
Cerrahi birim	1,47 (1,02–2,12)	**0,038**

Kısaltmalar: PCO2, parsiyel karbondioksit basıncı; FiO2, solunan oksijen fraksiyonu; KOAH, kronik obstrüktif akciğer hastalığı; CKİ, Charlson komorbidite indeksi.

Tartışma / Sonuç: Hiperoksemi, oksijen tedavisi uygulanan hastalarda yaygındır. Bu çalışmada, serviste tedavi edilen hastalarda hiperoksemi varlığı daha uzun hastane yatışı, artmış YB ihtiyacıyla ilişkili bulunmuştur. Potansiyel riskler ve artan maliyetler nedeniyle serviste izlenen hastalarda hiperoksemiden kaçınılmalıdır.

Kaynakça

1. Pilcher J, Weatherall M, Shirtcliffe P, Bellomo R, Young P, Beasley R. The effect of hyperoxia following cardiac arrest – A systematic review and meta-analysis of animal trials. Resuscitation 2012; 83: 417–22.
2. Roberts BW, Kilgannon JH, Hunter BR, Puskarich MA, Pierce L, Donnino M, Leary M, Kline JA, Jones AE, Shapiro NI, Abella BS, Trzeciak S. Association Between Early Hyperoxia Exposure After Resuscitation From Cardiac Arrest and Neurological Disability. Circulation 2018; 137: 2114–24.
3. Singer M, Young PJ, Laffey JG, Asfar P, Taccone FS, Skrifvars MB, Meyhoff CS, Radermacher P. Dangers of hyperoxia. Crit Care 2021; 25: 440.
4. Six S, Jaffal K, Ledoux G, Jaillette E, Wallet F, Nseir S. Hyperoxemia as a risk factor for ventilator-associated pneumonia. Crit Care 2016; 20: 195.
5. Hochberg CH, Semler MW, Brower RG. Oxygen Toxicity in Critically Ill Adults. Am J Respir Crit Care Med 2021; 204: 632–41.
6. de Jonge E, Peelen L, Keijzers PJ, Joore H, de Lange D, van der Voort PH, Bosman RJ, de Waal R AL, Wesselink R, de Keizer NF. Association between administered oxygen, arterial partial oxygen pressure and mortality in mechanically ventilated intensive care unit patients. Crit Care 2008; 12: R156.
7. Helmerhorst HJF, Arts DL, Schultz MJ, van der Voort PHJ, Abu-Hanna A, de Jonge E, van Westerloo DJ. Metrics of Arterial Hyperoxia and Associated Outcomes in Critical Care*. Crit Care Med 2017; 45: 187–95.
8. Eastwood G, Bellomo R, Bailey M, Taori G, Pilcher D, Young P, Beasley R. Arterial oxygen tension and mortality in mechanically ventilated patients. Intensive Care Med 2012; 38: 91–8.
9. da Silva PB, Fernandes SES, Gomes M, da Silveira CDG, Amorim FFP, de Aquino Carvalho AL, Shintaku LS, Miazato LY, Amorim FFP, Maia M de O, Neves F de AR, Amorim FF. Hyperoxemia Induced by Oxygen Therapy in Nonsurgical Critically Ill Patients. American Journal of Critical Care 2024; 33: 82–92.

TARK 2024
Türk Anesteziyoloji ve Reanimasyon Derneği
58. Ulusal Kongresi
28 Kasım - 1 Aralık 2024
Kaya Palazzo Otel ve Kongre Merkezi / ANTALYA

S-026

Deksametazonun İnfraklavikular Blokta Mikst Lokal Anesteziklerle Ne Kadar Etkili?

Esma Meltem Şimşek[1], Hülya Kaşıkara[1]

[1]Ankara Bilkent Şehir Hastanesi

Giriş / Amaç: Amacımız deksametazonun infraklavikuler blokta kullandığımız mikst LA lerle perinöral kullanıldığında analjezi süresi , motor blok sürelerine ve postoperatif analjezi kullanımına olan etkisinini araştırmaktır.

Gereç ve Yöntem: Üst ekstremite cerrahisi geçirecek ASA I-III olan 18 yaş üzeri olan 58 hasta çalışmaya alındı. Çalışmaya katılmayı kabul edenler hastalara Ultrasonografi eşliğinde infraklavikuler blok yapıldı. Bupivakain 10 ml (%0,5), prilokain 5ml (% 2) ve 15 cc % 0.9 luk NaCl eklenerek blok yapılan hastalar Grup I'e dahil edildi. Bupivakain (%0,5) 10 ml ve prilokain (% 2) 5ml içeren lokal anesteziğe 2ml deksametazon(8mg) ve 13ml % 0.9 luk NaCl eklenerek blok yapılan hastalar Grup II'e dahil edildi. Ameliyat sonrası 1. saat, 12 saat ve 24. saatte duyu ve motor blok seviyesi ile 12 ve 24. saat Vizüel analog skala (VAS) skorları kaydedildi. İlk analjezi ricası süresi (İARS) blok yapıldıktan sonra VAS skoru 3 olana kadar geçen süre olarak değerlendirildi.

Bulgular: İARS deksametazon grubunda belirgin olarak uzundu. Ayrıca deksametazon grubunda post op 12. saatte daha düşük VAS skoru daha az analjezik kullanımı olduğu görülmüştür.

Demografik ve preoperatif klinik bilgiler

		Grup 1(n=29)	Grup 2(n=29)	P
Cinsiyet	Kadın Erkek	10(34,5) 19(65,5)	12(41,4) 17(58,6)	0,787*
Yaş(yıl)		42.8 ± 15.7	47.0 ± 15.1	0.295 **
Ağırlık(kg)		77.6 ± 13.3	74.8 ± 11.8	0.396 **
Boy(cm)		170.2 ± 9.7	167.0 ± 8.2	0.179 **
BMI(Kg/m^2		26.8 ± 3.8	26.8 ± 3.5	0.973 **
ASA skoru	I II	13 (44.8) 16 (55.2)	12 (41.4) 17 (58.6)	1.000 *

*Ki-kare testi (n / %), ** Independent-samples t-test (mean ± SD). BMI: Body mass index, ASA: American Society of Anesthesiologists

Ameliyat Bilgileri

		Grup 1	Grup 2	P
Ameliyat tipi	Yumuşak doku Kemik	9 (31.0) 20(69.0)	11(37.9) 18(62.1)	0.782*
Ameliyat Bölgesi	El Ön kol	15(51.7) 14(48.3)	18(62.1) 11(37.9)	0.596*
Ameliyat zamanı(dk)		72.3±29.1	71.0±37.0	0.881**
Blok	Kısmi Tam	0 (0.0) 29(100.0)	2 (6.9) 27 (93.1)	0.491*
SAP(mmHg)	Blok öncesi Blok sonrası P ‡	126.0±15.8 126.2±18.3 0.938	126.8±12.8 128.4±15.4 0.529	0.842** 0.616**
DAP	Blok öncesi Blok sonrası P ‡	72.0 ± 10.0 73.8 ± 10.0 0.216	72.5 ± 10.6 73.8 ± 9.9 0.416	0.839** 0.979**
MAP	Blok öncesi Blok sonrası P ‡	89.9 ± 10.8 91.2 ± 11.8 0.324	90.7 ± 9.7 92.0 ± 9.9 0.387	0.769** 0.801**
Nabız(atım/dk)	Blok öncesi Blok sonrası P ‡	80.9 ± 13.1 80.3 ± 14.3 0.639	80.0 ± 12.7 76.6 ± 12.1 0.054	0.785** 0.294**
SpO_2	Blok öncesi Blok sonrası P ‡	95.8 ± 1.9 95.7 ± 1.8 0.834	96.2 ± 1.6 96.0 ± 1.8 0.375	0.302** 0.466**

*Ki-kare testi (n / %),**Independent-samples t-test (mean ± SD), ‡ Paired-samples t-test (mean ± SD). SAP: Sistolik arter basıncı, DAP: Diyastolik arter basıncı, MAP: Ortalama arter basıncı, HR: Kalp hızı, SpO2: Periferik oksijen satürasyonu

Blok ve postoperatif bilgiler

	Grup 1(n=29)	Grup(n=29)	P
Motor blok başlangıcı(dk)	32.9 ± 12.4	34.6 ± 15.4	0.644*
Duyusal blok başlangıcı(dk)	28.1 ± 12.8	32.4 ± 13.5	0.214*
Motor blok süresi(dk)	750.9 ± 377.1	842.2 ± 230.6	0.276*
İlk analjezi ricası süresi(dk)	600.0 ± 257.5	921.9 ± 264.5	<0.001*
VAS postop12h postop24h P**	5.0 ± 3.5 4.3 ± 3.4 0.304	1.8 ± 2.7 2.8 ± 3.3 0.093	<0.001* 0.090*
Analjezi ricası olmayan Tramadol(mg) Parasetamol(g)	2 (6.9) 157.1 ± 85.2 1.3 ± 0.6	10 (34.5) 160.0 ± 54.8 1.2 ± 0.4	0.023‡ 0.946* 0.421*
Advers Etki Uzamış blok süresi Horner sendromu	1 (3.4) 0 (0) 1 (3.4)	2 (6.9) 2 (6.9) 0 (0.0)	1.000‡ 0.491‡ --
Cerrah Memnuniyeti Memnun İyi Mükemmel	2.4 ± 0.6 2 (6.9) 14 (48.3) 13 (44.8)	2.4 ± 0.6 1 (3.4) 15 (51.7) 13 (44.8)	0.826* 0.832‡

* Independent-samples t-test (mean ± SD), **Paired-samples t-test (mean ± SD), ‡ Ki-kare testi (n / %). VAS: Vizüel analog skala

Tartışma / Sonuç: Periferik sinir bloklarında LA aktivitesinin uzatılmasına yardımcı olabilecek adjuvan arayışı devam etmektedir. (1) Çalışmamızda adjuvan olarak perinöral deksametazon kullanıldı. İnfraklaviküler sinir bloğu uygulamasında orta ve uzun etkili lokal LA karışımına dexametazon eklenmesi, postoperatif 12. saatte daha düşük VAS skorları ve daha az analjezik kullanımı ile sonuçlandı. Aynı zamanda İARS dexametazon eklenen grupta anlamlı olarak daha uzun bulundu. Albrecht ve arkadaşlarının yapmış olduğu metaanalizde kısa etlili LA lere, orta etkili LA'lere eklenen deksametazonun analjezi süresini 233 dk ve uzun etkili LA lere eklenen deksametazonun analjezi süresini 488 dk artırdığını rapor etmişlerdir . (2) Çalışmamızda deksametazonsuz ve deksametazonlu grupta sırasıyla duyusal blok süresi 600,0 ± 257,5 921,9 ± 264,5 dakika bulunmuştur. Bu çalışmada infraklavikuler blokta, miks tipte lokal anesteziğe adjuvan olarak deksametazon eklenmesi postoperatif analjezi gereksinimini azaltarak anlamlı bir fark oluşturmuştur.

Kaynakça

1. 1-Effect of dexamethasone in low volume supraclavicular brachial plexus block: a double-blinded randomized clinical study. Alarasan AK, Agrawal J, Choudhary B, Melhotra A, Uike S, Mukherji A. J Anaesthesiol Clin Pharmacol. 2016;32:234–239.
2. 2-Albrecht E, Kern C, Kirkham KR. A systematic review and meta-analysis of perineural dexamethasone for peripheral nerve blocks. Anaesthesia. 2015 Jan;70(1):71-83. doi: 10.1111/anae.12823. Epub 2014 Aug 14. PMID: 25123271.

TARK 2024
Türk Anesteziyoloji ve Reanimasyon Derneği
58. Ulusal Kongresi
28 Kasım - 1 Aralık 2024
Kaya Palazzo Otel ve Kongre Merkezi / ANTALYA

S-027

Karaciğer Rezeksiyonunda Ketamin ve Deksmedetomidin İnfüzyonlarının İnflamatuar Yanıta Etkileri: Karaciğer Rezeksiyonunda Ketamin Ve Deksmedetomidin İnfüzyonlarının İnflamatuar Yanıta Etkileri: Randomize Çift Kör Kontrollü Bir Çalışma

İrem Ateş[1], Esra Laloğlu[1], Salih Kara[1], Tuba Yaman[1], Bahar Işık[2]

[1]Atatürk Üniversitesi Tıp Fakültesi
[2]Erzincan Binali Yıldırım Üniversitesi Tıp Fakültesi

Giriş / Amaç: Karaciğerin iskemi-reperfüzyon hasarı (IRI), hepatik dokularda inflamasyona neden olup postoperatif prognoz ve ameliyatın başarısını etkileyebilmektedir. Bu çalışmada, ketamin ve deksmedetomidin (Dex) infüzyonlarının karaciğer rezeksiyonu sonrası inflamatuar yanıta etkileri araştırılmıştır.

Gereç ve Yöntem: Karaciğer rezeksiyonu geçirecek, 18-65 yaş aralığında, with ASA III grubu 45 hasta randomize ve çift kör olarak 3 gruba ayrıldı. Ketamin grubuna, anestezi indüksiyonunda iv. ketamin bolus (0,5 mg/kg) yapılıp düşük doz 0,25 mg/kg/saat'ten sürekli infüzyon uygulandı. Dex grubuna indüksiyondan önce iv Dex ilk 10 dk 1 µg/kg bolus ve entübasyon sonrasında 0,5 µg/kg/saat olacak şekilde infüzyon başlandı. Kontrol grubundaki hastalara ise bu protokollere uygun olarak, indüksiyondan itibaren 8ml/kg/h'ten % 0,9 izotonik sodyum klorür solüsyonu infüzyonu uygulandı. Postoperatif 1. saat ve 12. saatte Pentraxin 3 (PTX3), Serum amiloid A (SAA), hepsidin analizleri için kan örnekleri alındı ve numuneler enzyme-linked immunosorbent assay (ELISA) metoduyla çalışıldı. Hastaların aspartat aminotransferaz (AST), alanin aminotransferaz (ALT), gama glutamil transferaz (GGT), laktat dehidrogenaz (LDH), bilüribin, İnterlökin 6 (IL-6), C-reaktif protein (CRP) ve hemogram sonuçları kaydedildi. Hastalara ameliyat bitiminden 30 dakika önce 1000 mg iv parasetamol enjeksiyonu yapıldı ve sonrası tekrarlandı. Hastaların 4. ve 12. saatte VAS değerleri kaydedildi.

Bulgular: SAA, hepcidin, PTX3, CRP, IL-6 gibi inflamasyon parametreleri kontrol grubunda 12. saatte yükselmeye devam ederken Dex ve ketamin infüzyon gruplarında ise azalmaya başladığı görüldü ($p<0,05$). Postoperatif VAS düzeyi ve fentanyl tüketimi, ketamin ve Dex gruplarında kontrol grubuna kıyasla anlamlı derecede azalmıştı ($p<0,05$). Ancak Ketamin ve Dex gruplarında inflamasyon parametrelerindeki azalma, VAS skoru ve fentanyl tüketimi benzerdi ($P>0.05$). Bu çalışmada hastalardaki inflamasyon düzeyi ile ağrı şiddeti arasında korelasyon olduğu gözlendi ($p<0.001$). Karaciğer fonksiyon testleri açısından ise, postoperatif 1. ve 12. saatlerde tüm gruplar arasında anlamlı bir farklılık yoktu ($p<0,05$).

demografik bilgiler

		Group C (n=15)	Group K (n=15)	Group D (n=15)	P
Cinsiyet	Kadın	9 (%60)	5 (%33.3)	8 (% 53.3)	0.315
	Erkek	6 (%40)	10 (%66.7)	7 (%46.7)	
Yaş (year)		50.47±15.40	58.87±11.28	50.06±20.00	0.245
BMI (kg/m²)		25.37±2.86	24.34±3.28	24.14±3.61	0.558
Ek Hastalık	Yes	8 (%53.3)	6 (%40)	6 (%40)	
	No	7 (%46.7)	9 (%60)	9(%60)	
Operasyon süresi		7 (5-8)	6.2 (4-9)	6 (2-10)	0.414
VAS 4.h		6 (5-9)	4 (2-6)	4 (2-5)	<0.001[a,b] 0.116[c]
VAS 12.h		5 (3-8)	3 (2-5)	4 (1-6)	<0.001[a] 0.008[b] 0.775[c]
Fentanil (µg)		775 (450-900)	380 (75-550)	450 (150-650)	<0.001[a,b] 0.595[c]

Gruplar arasında cinsiyet, yaş, vücut kitle indeksi (BMI) açısından anlamlı fark bulunmadı. Ayrıca operasyon süreleri de birbirine yakındı. Kontrol grubunun 4. ve 12. saatlerde VAS skorları ve fentanyl tüketimi, ketamin ve Dex gruplarına kıyasla anlamlı derecede yüksekti. Ancak dex ve ketamin grubunun VAS skorları ve fentanyl tüketimi benzerdi

Grupların karaciğer fonksiyon testleri

	Group C (n=15)	Group K (n=15)	Group D (n=15)	P
AST 1. h	387 (45-1987)	355 (79-1004,7)	284,7 (105,1-1410,4)	0.936
AST 12. h	269 (23-1896)	280.3 (66-852.2)	267.4 (90,6-1278.7)	0.767
ALT 1. h	267 (19-1196)	278.4 (25-1262,2)	244.6 (77-1069.2)	0.876
ALT 12. h	307 (12-1208)	266.3 (31-1534.1)	298 (91.5-1235.8)	0.782
LDH 1. h	447 (150-2677)	620,3 (240-2059,6)	450 (270,4-2729,1)	0.889
LDH 12. h	350 (140-1549.2)	450,8 (189-1626,6)	409.8 (250-1745.8)	0.824
Bilirubin 1.h	1.32 (0.2-7.34)	1.98(0.51-6.71)	2.63 (0.64-6.24)	0.951
Bilirubin 12.h	0.88 (0.19-7.28)	1.8 (0.53-6.19)	1.61 (0.53-7.53)	0.444
GGT 1.h	41.3 (12-346)	40.6 818-312.3)	84.3 (11.5-294.6)	0.358
GGT 12.h	39 (13-431)	45.6 (14-283.1)	86 (9.9-298.2)	0.244

Karaciğer fonksiyon testleri açısından, postoperatif 1. ve 12. saatlerde kontrol, ketamin ve Dex grupları arasında anlamlı farklılık bulunmadı. Bu durum, ketamin ya da Dex infüzyonunun karaciğer fonksiyon testlerini etkilemediğini göstermektedir

Ketamin ve dexmetomidin kullanımının inflamatuar parametreler üzerine etkisi

	Group C (n=15)	Group K (n=15)	Group D (n=15)	P
SAA 1. h	7928.28(6692.36-8423.58)	7096.83 (3407.16-8013.58)	6641.83 (3052.16-7673.58)	<0.001[a,b] 0.305[c]
SAA 12h	9428.28(7637.36-9923.58)	6032.84 (2319.24-6833.14)	5735.43 (1964.24-6493.14)	<0.001[a,b] 0.305[c]
Hepcidin 1.h	80.52 (62.48-93.15)	68.24 (37.4-77.15)	63.41(21.18-75.21)	<0.001[a,b] 0.134[c]
Hepcidin 12.h	94.25 (65.88-110.45)	50.9 (6.15-61.96)	45.43 (10.86-57.64)	<0.001[a,b] 0.325[c]
PTX3 1.h	25.08±3.88	18.51±4.02	16.81±3.34	<0.001[a,b] 0.012[c]
PTX3 12.h	36.79±2.06	8.86±2.16	8.23±2.24	<0.001[a,b] 0.306[c]
CRP 1.h	26.9 (16.36-74.3)	18.65 (9.87-38.8)	18.80 (9.50-45.24)	0.014[a] 0.016[b] 0.779[c]
CRP 12h	53.69 (21.72-126.64)	10.65 (1.43-29.8)	10.80 (1.50-37.24)	<0.001[a,b] 0.930[c]
IL-6 1.h	238.04±139.82	179.39±58.76	171.00±62.71	0.025[a] 0.039[b] 0.852[c]
IL-6 12.h	263.40±158.28	139.23±59.37	148.61±55.45	0.010[a] 0.006[b] 0.446[c]

SAA, hepcidin, PTX 3, CRP, IL-6 gibi inflamasyon parametreleri 1. saatte kontrol grubunda ketamin ve Dex'e göre daha yüksekti. 12. Saatte ise , inflamatuar parametreleri kontrol grubunda yükselmeye devam ederken ketamin ve Dex gruplarında düşüşe başlamıştı. Ancak ketamin ve Dex gruplarının 1. ve 12. saatteki inflamasyon parametrelerinin düzeyi birbirine benzerdi

İnflamasyon parametrleri ile VAS skoru arasındaki korelasyon

		VAS 4H	VAS12H
SAA 1.h	r	0.860	0,494
	p	<0,001	<0,001
SAA 12.h	r	0,703	0.837
	p	<0,001	<0,001
Hepsicidine1.h	r	0,807	0.720
	p	<0,001	<0.001
Hepsicidine12.h	r	0,736	0.791
	p	<0.001	<0.001
PTX3 1.h	r	0,840	0.471
	p	<0,001	<0.001
P TX312.h	r	0,753	0.859
	p	<0.001	<0.001
CRP 1.h	r	0.806	0.352
	p	<0.001	0.018
CRP 12. h	r	0.743	0.901
	p	<0.001	<0.001
IL-6 1.h	r	0.845	0.455
	p	<0.001	<0.001
IL-6 12.h	r	0.633	0.864
	p	<0.001	<0.001

Hastalar total olarak değerlendirildiğinde, hastaların inflamasyon belirteçleri düzeyi arttıkça ağrı şiddeti de artmaktaydı. Inflamasyon parametrelerinin 1. saati ile VAS skorunun 4. saati arasında pozitif güçlü ve anlamlı bir korelasyon vardı. Aynı şekilde, bu parametrelerin 12. saati ile VAS skorunun 12. saati arasında da pozitif güçlü ve anlamlı bir korelasyon bulunmaktaydı

Tartışma / Sonuç: Düşük doz ketamin ve deksmedetomidin infüzyonlarının, anti-inflamatuar etkileri ile karaciğer rezeksiyon sonrası oluşan inflamasyonun ve postoperatif komplikasyonların azaltılmasında, klinik sonuçların iyileştirilmesinde ve postoperatif analjezide etkili olacağını düşünmekteyiz.

Kaynakça

1. 1-Jiménez-Castro MB, Cornide-Petronio ME, Gracia-Sancho J, Peralta C. Inflammasome-Mediated Inflammation in Liver Ischemia-Reperfusion Injury. Cells. 2019 Sep 23;8(10):1131.
2. 2-De Oliveira, T.H.C.; Marques, P.E.; Proost, P.; Teixeira, M.M.M. Neutrophils: A cornerstone of liver ischemia and reperfusion injury. Lab. Investig. 2018, 98, 51–62.
3. Yang CL, Chen CH, Tsai PS, Wang TY, Huang CJ. Protective Effects of Dexmedetomidine-Ketamine Combination Against Ventilator-Induced Lung Injury in Endotoxemia Rats. J Surg Arş. 2011 Mayıs 15;167(2): e273-81. doi: 10.1016/j.jss.2010.02.020

TARK 2024
Türk Anesteziyoloji ve Reanimasyon Derneği
58. Ulusal Kongresi
28 Kasım - 1 Aralık 2024
Kaya Palazzo Otel ve Kongre Merkezi / ANTALYA

S-028

Spinal Anestezi Uygulanan Elektif İnguinal Herni Operasyonlarında Quadratus lumborum II, III ve Paravertebral Bloğun Postoperatif Analjezik Etkinliklerinin Karşılaştırılması

Döndü Genç Moralar[1], Batuhan Bürhan[1], Serpil Şahin Şehirlioğlu[1]

[1]Gaziosmanpaşa Eğitim ve Araştırma Hastanesi

Giriş / Amaç: İnguinal herni operasyonlarında ağrı operasyon sonrası geç taburculuğun önemli sebeplerindendir. Opioidlerin doz bağımlı yan etkilerinden dolayı kullanımını azaltmak amacı ile rejyonel teknikler kullanılmaktadır.Quadratus lumborum blokları ve paravertebral bloklar batın cerrahisinde sıklıkla tercih edilmektedir.Çalışmamızın amacı spinal anestezi ile elektif inguinal herni operasyonu uygulanan hastalarda postoperatif Quadratus lumborum II,III ve paravertebral bloğun analjezik etkinliğini karşılaştırmaktır.

Gereç ve Yöntem: Çalışma etik kurul onayı ve hastaların aydınlatılmış onamları alındıktan sonra Gaziosmanpaşa Eğitim ve Araştırma Hastanesi ameliyathanesinde yapıldı. Çalışmaya spinal anestezi altında ingiunal herni operasyonu yapılan hastalar alındı ve operasyon sonrasında postoperatif analjezi amacıyla Quadratus lumborum II bloğu, Quadratus lumborum III bloğu, Paravertebral blok uygulandı. Hastaların demografik verileri, ilk 24 saat total analjezik kullanım miktarları, ilk 24 saat VAS(visuel analog skala) değerleri, ilk analjezik kullanım zamanı, postoperatif bulantı kusma gibi yan etkiler değerlendirildi.

Bulgular: Çalışmaya 124 hasta dahil edildi. Çalışmaya katılanların yaş ortalaması 51,2 yıl olup, % 91.1'i erkek, %8.9'u kadındı.Gruplar arasında yaş, cinsiyet, BMI gibi demografik verileri ASA skorları benzerdi. Gruplara ait istirahat ve dinamik VAS skorları tabloda görülmektedir (Tablo 1).ilk 24 saat analjezi gereksinimi kontrol grubunda on üç QLB II ve QLB III yapılan sekiz hastada, paravertebral blok yapılan 1 hastada görülmüştür, gruplar arasında anlamlı fark saptanmıştır.(p=0,006) 1,4,8,12.saatlerde vas skorlarında anlamlı fark saptanmasada 24.saat istirahat VAS skorunda blok yapılan gruplarda kontrol grubuna göre istatistiksel anlamlı olarak daha düşük bulundu.Total analjezik tüketimleri kontrol grubunda 54,8±76,1mg QLB II grubunda 26,7±45mg QLB III grubunda 33,4±63,7mg paravertebral grubunda 3,2±18mg olarak blok yapılan gruplarda istatistiksel anlamlı olarak daha düşük olduğu gözlendi.(p=0,06).

Dinamik ve İstirahat VAS skorları

		[1]Kontrol Grubu (n=32)	[2]IH QLB2 (n=30)	[3]IH QLB3 (n=31)	[4]IH Paravertebral (n=31)	p	
İstirahat VAS Skoru							
1.Saat	Ort.±ss	2.13 ± 2.46	2.07 ± 2.02	1.32 ± 1.62	1.45 ± 1.65	0.438	K
	Medyan	1.00	1.00	1.00	1.00		
4.Saat	Ort.±ss	2.25 ± 1.85	2.37 ± 2.08	1.65 ± 1.58	1.52 ± 1.41	0.224	K
	Medyan	2.00	2.00	1.00	1.00		
8.Saat	Ort.±ss	2.00 ± 1.50	1.80 ± 1.13	1.45 ± 1.23	1.55 ± 1.03	0.324	K
	Medyan	2.00	2.00	1.00	2.00		
12.Saat	Ort.±ss	1.88 ± 1.48	1.47 ± 1.14	1.48 ± 1.15	1.61 ± 1.09	0.652	K
	Medyan	2.00	1.00	1.00	1.00		
24.Saat	Ort.±ss	1.69 ± 1.31	1.13 ± 1.11	0.87 ± 0.90	1.10 ± 0.96	***0.048***	K
	Medyan	1.00	1.00	1.00[1]	1.00		
Dinamik VAS Skoru							
1.Saat	Ort.±ss	2.88 ± 2.80	2.72 ± 2.40	1.97 ± 1.92	2.29 ± 2.16	0.686	K
	Medyan	2.00	2.00	2.00	2.00		
4.Saat	Ort.±ss	3.44 ± 2.09	3.37 ± 2.06	2.74 ± 1.84	2.68 ± 1.89	0.435	K
	Medyan	3.00	3.00	3.00	3.00		
8.Saat	Ort.±ss	3.44 ± 1.98	3.00 ± 1.51	2.58 ± 1.69	2.81 ± 1.45	0.465	K
	Medyan	3.00	3.00	2.00	3.00		
12.Saat	Ort.±ss	3.06 ± 2.03	2.53 ± 1.59	2.61 ± 1.54	2.77 ± 1.45	0.772	K
	Medyan	3.00	3.00	3.00	3.00		
24.Saat	Ort.±ss	2.94 ± 1.98	2.13 ± 1.48	1.73 ± 1.34	2.13 ± 1.33	0.051	K
	Medyan	3.00	2.00	2.00	2.00		

[A] ANOVA / [K] Kruskal-wallis (Mann-whitney u test) / [X] Ki-kare test (Fischer test)
[1]Kontrol Grubu ile fark p<0.05; [2]IH QLB2 Grubu ile fark p<0.05; [3]IH QLB3 Grubu ile fark p<0.05

Demografik Veriler ve Analjezik Kullanımları

			[1]Kontrol Grubu (n=32)	[2]IH QLB2 (n=30)	[3]IH QLB3 (n=31)	[4]IH Paravertebral (n=31)	p	
Yaş	Ort.±ss		51.2 ± 13.2	51.5 ± 11.4	54.6 ± 13.9	51.3 ± 16.5	0.712	K
	Medyan		56.0	50.5	55.0	52.5		
Cinsiyet	Kadın	n-%	3 9.4%	2 6.7%	2 6.5%	4 12.9%	0.792	X²
	Erkek	n-%	29 90.6%	28 93.3%	29 93.5%	27 87.1%		
Boy	Ort.±ss		172.4 ± 7.1	173.2 ± 6.6	173.2 ± 6.8	171.3 ± 7.8	0.599	K
	Medyan		175.0	175.0	173.0	170.0		
Kilo	Ort.±ss		81.0 ± 12.7	78.1 ± 10.2	79.3 ± 10.4	74.2 ± 12.7	0.079	K
	Medyan		81.5	75.5	82.5	73.0		
BMI	Ort.±ss		27.3 ± 4.7	26.1 ± 3.5	26.3 ± 2.8	25.1 ± 3.2	0.140	A
	Medyan		27.1	26.4	26.8	24.7		
ASA	I	n-%	10 31.3%	6 20.0%	3 9.7%	5 16.1%	0.174	X²
Skoru	II	n-%	22 68.8%	24 80.0%	28 90.3%	26 83.9%		
Analjezik	(-)	n-%	19 59.4%	22 73.3%	23 74.2%	30 96.8%	***0.006***	X²
Kullanımı	(+)	n-%	13 40.6%	8 26.7%	8 25.8%	1[123] 3.2%		
Total	Ort.±ss		54.8 ± 76.1	26.7 ± 45.0	33.4 ± 63.7	3.2 ± 18.0	***0.006***	K
Analjezik	Medyan		0.0	0.0	0.0	0.0[123]		
İlk Kurtarma Analjezisi Zamanı	Ort.±ss		15.8 ± 10.3	18.6 ± 9.2	19.3 ± 8.3	23.4 ± 3.2		
	Medyan		24.0*	24.0*	24.0*	24.0	***0.006***	K
Cerrahi Süre	Ort.±ss		59.8 ± 13.8	62.4 ± 15.6	62.0 ± 15.6	69.1 ± 29.2	0.876	K
	Medyan		60.0	65.0	60.0	60.0		
Bulantı	(-)	n-%	28 87.5%	25 83.3%	27 87.1%	28 90.3%	0.880	X²
	(+)	n-%	4 12.5%	5 16.7%	4 12.9%	3 9.7%		
Kusma	(-)	n-%	29 90.6%	29 96.7%	29 93.5%	31 100.0%	p>0.05	X²
	(+)	n-%	3 9.4%	1 3.3%	2 6.5%	0 0.0%		

[A] ANOVA / [K] Kruskal-wallis (Mann-whitney u test) / [X²] Ki-kare test (Fischer test)
[1]Kontrol Grubu ile fark p<0.05; [2]IH QLB2 Grubu ile fark p<0.05; [3]IH QLB3 Grubu ile fark p<0.05
*IH Paravertebral ile fark p<0.05

Tartışma / Sonuç: İngüinal herni operasyonları sonrası spinal anestezi gibi bir rejyonel teknik kullanılsa da hastaların postoperatif ağrılarının azaltılması mobilizasyonlarının arttırılması ve günlük yaşamlarına geri dönmelerini hızlandırmak amacıyla gövde blokları kullanılabilir.Özellikle ilk saatlerden ziyade spinal anestezi etkileri kalktıktan sonraki dönemde gövde blokları sayesinde postoperatif ağrılarının azaltılması hedeflenmektedir.Belki de en sık kronikleşen postoperatif ağrılardan olan ingüinal herni sonrası ağrılar gövde blokları sayesinde azaltılabileceğini düşünmekteyiz.

Kaynakça

1. Fouad AZ, Abdel-Aal IRM, Gadelrab MRMA, Mohammed HMES. Ultrasound-guided transversalis fascia plane block versus transmuscular quadratus lumborum block for post-operative analgesia in inguinal hernia repair. Korean J Pain. 2021;34(2):201-209. doi:10.3344/kjp.2021.34.2.201
2. López-González JM, López-Álvarez S, Jiménez Gómez BM, Areán González I, Illodo Miramontes G, Padín Barreiro L. Ultrasound-guided transversalis fascia plane block versus anterior transversus abdominis plane block in outpatient inguinal hernia repair. Bloqueo de la fascia transversalis versus bloqueo plano transverso del abdomen anterior ecoguiados en cirugía ambulatoria de hernia inguinal. Rev Esp Anestesiol Reanim. 2016;63(9):498-504. doi:10.1016/j.redar.2016.02.005
3. Khetarpal R, Chatrath V, Kaur A, Jassi R, Verma R. Comparison of Spinal Anesthesia and Paravertebral Block in Inguinal Hernia Repair. Anesth Essays Res. 2017 Jul-Sep;11(3):724-729. doi: 10.4103/aer.AER_251_16. PMID: 28928578; PMCID: PMC5594797.

TARK 2024
Türk Anesteziyoloji ve Reanimasyon Derneği
58. Ulusal Kongresi
28 Kasım - 1 Aralık 2024
Kaya Palazzo Otel ve Kongre Merkezi / ANTALYA

S-029

Pıerre Robın Sekanslı Bebeklerde Glıdescope® Tıtanıum (Verathon) ve Flexıble Intubatıon Vıdeo Endoscope® (Fıve, Storz)'Un Entübasyon Başarısı Açısından Karşılaştırılması

Begüm Ercan[1], Aysun Ankay Yılbaş[1], Özge Özen[1], Murat Tümer[2], Özgür Canbay[1]

[1]Hacettepe Üniversitesi Tıp Fakültesi Hastanesi, Anesteziyoloji ve Reanimasyon ABD
[2]Amerikan Hastanesi, Anesteziyoloji ve Reanimasyon ABD

Giriş / Amaç: Pierre Robin Sekans (PRS)'lı hasta grubunda ileri havayolu tekniklerinin kullanılması gerektiği açıktır. Ancak literatüde ileri havayolu tekniklerinin birbirine üstünlüğünü gösteren çalışma pek yoktur (1). Bu çalışma ile, PRS'li 12 ayın altındaki hasta grubunda fleksibl fiberotik bronkoskop (FFB) ve Glidescope cihazlarının entübasyon başarısı ve entübasyon süresi açısından karşılaştırılması amaçlanmıştır.

Gereç ve Yöntem: Çalışmamız prospektif randomize kontrollü bir çalışmadır. 12 aydan küçük, elektif olarak genel anestezi altında cerrahiye alınmış olan Pierre Robin Sekans'lı hastalarda Flexible Intubation Video Endoscope (FIVE)® ya da GlideScope® Titanium cihazları ile entübasyon başarısı ve entübasyon süreleri karşılaştırılmıştır. Hastaların demografik bilgileri, preoperatif havayolu muayene ölçümleri kaydedilmiştir. Hastalar randomize edilerek alanında deneyimli 2 öğretim üyesi tarafından FFB ya da Glidescope ile entübe edilmişlerdir. İlk denemedeki entübasyon başarısı, entübasyon süresi, glottik görüntüleme zamanı ve komplikasyonlar kaydedilmiştir.

Bulgular: Çalışmamıza FFB grubunda 23, Glidescope grubunda 27 olmak üzere PRS'li 50 hasta dahil edilmiştir. Her iki cihazın ilk denemedeki entübasyon başarısı açısından istatistiksel olarak anlamlı farklılık yoktu (Glidescope ve FFB için sırasıyla %81,5 ve %87 (p=0,430)) Ortanca entübasyon süreleri Glidescope grubunda 35 sn (20-59 sn, IQR=10,5), FFB grubunda ise 40 sn (23-127s, IQR=18) idi ve Glidescope grubunda istatistiksel olarak da anlamlı şekilde entübasyon süresi daha kısaydı (p=0,032). ETT geçiş süreleri her iki grupta da benzer olduğundan, bu farklılık en iyi glottik görüntü elde edilme zamanından kaynaklanmaktaydı. Ortanca en iyi glottik görüntü elde edilme zamanı Glidescope grubunda 9,5 sn (4-40 sn, IQR;7,5) ve FFB grubunda 16 sn (8-70 sn, IQR;14) idi (p=0,002). Ancak, bu farklılığın klinik olarak anlamlı olup olmadığı net olarak söylenemez. Nitekim, çalışma grubumuzda da işlem esnasındaki komplikasyon oranları benzerdi (Glidescope grubunda %18,5, FFB grubunda %13 p=0,711).

Tartışma / Sonuç: Çalışmamızda Glidescope ve FFB ile ilk entübasyon başarısını benzer bulduk. İki tekniğin de birbirine üstünlüğü konusunda daha detaylı çalışmalara gereksinim olsa da; ileri havayolu tekniklerinin öncelikli olarak seçilmesi gerektiğini ve girişim sayısını azaltarak güvenle kullanılabileceğini düşünmekteyiz.

Kaynakça

- Fiadjoe JE, Hirschfeld M, Wu S, Markley J, Gurnaney H, Jawad AF, et al. A randomized multi-institutional crossover comparison of the GlideScope® Cobalt Video laryngoscope to the flexible fiberoptic bronchoscope in a Pierre Robin manikin. Pediatric Anesthesia. 2015;25(8):801–6

TARK 2024
Türk Anesteziyoloji ve Reanimasyon Derneği
58. Ulusal Kongresi
28 Kasım - 1 Aralık 2024
Kaya Palazzo Otel ve Kongre Merkezi / ANTALYA

S-030

Laparoskopik Bariatrik Cerrahilerde Farklı Pnömoperitonyum Basınçlarının Serebral Oksijen Tüketimi ve Optik Sinir Kılıf Çapına Etkilerinin Değerlendirilmesi

Arş.Gör.Dr E.Büşra Berilgen[1], Dr.Öğr.Üyesi Ahmet Aksu[1], Arş.Gör.Dr. Uğur Pektanç[1], Prof.Dr. İsmail Demirel[1]

[1]Fırat Üniversitesi Hastanesi, Anesteziyoloji Ve Reanimasyon A.D

Giriş / Amaç: Obezite, artan insidansı ile yaşamı tehdit eden bir hastalıktır. Obezite tedavisinde laparoskopik bariatrik cerrahilerin popülaritesi giderek artmaktadır. Laparoskopik cerrahilerde kullanılan pnömoperitonyumun intrakraniyal basıncı artırdığı bilinmektedir. Bu çalışmada, laparoskopik sleeve gastrektomi(LSG) uygulanan morbid obez hastalarda farklı pnömoperitonyum basınçlarının optik sinir kılıf çapı(OSKÇ), serebral oksimetri, hemodinamik parametreler, postoperatif bulantı kusma(POBK), ağrı(NRS) skorları ve gaz çıkışı üzerindeki etkilerini değerlendirmeyi amaçladık.

Gereç ve Yöntem: Çalışma, etik kurul onayı sonrası 01/01/2023 - 30/06/2023 tarihleri arasında 70 hasta üzerinde gerçekleştirildi. Hastalar 12 mmHg (PP12) ve 15 mmHg(PP15) pnömoperitonyum basıncı uygulanan iki gruba ayrıldı. OSKÇ ultrasonografi ile serebral oksimetri ise NIRS cihazı ile ölçüldü (Şekil1). Hemodinamik parametreler operasyon boyunca izlendi, postoperatif dönemde POBK, NRS skorları ve gaz çıkışı kaydedildi. Veriler SPSS yazılımı ile analiz edildi, anlamlılık düzeyi $p<0.05$ olarak belirlendi.

nırs ölçümü



nırs ölçümü

oskç

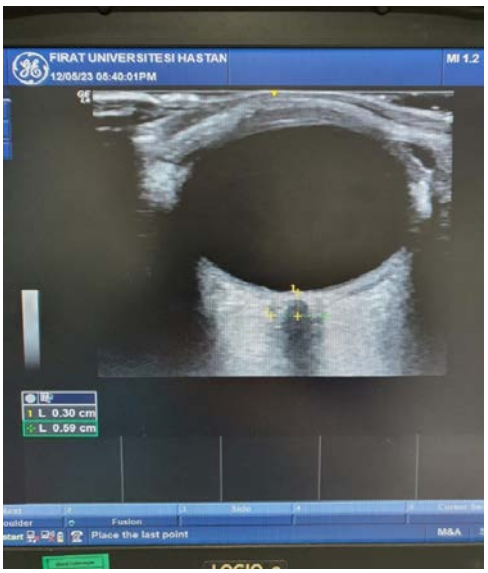

oksç

Bulgular: Çalışmamızda, PP15 grubunda optik sinir kılıf çapı (OSKÇ) değerlerinde PP12 grubuna kıyasla istatistiksel olarak anlamlı bir artış gözlemlendi ($p<0.05$).Hemodinamik parametreler (kalp atım hızı, ortalama arter basıncı, oksijen satürasyonu) ve serebral oksimetri değerleri açısından gruplar arasında anlamlı bir fark bulunmadı. Postoperatif bulantı kusma oranı ve opioid analjezik kullanım miktarı PP15 grubunda belirgin şekilde daha yüksek bulundu ($p<0.05$).Ayrıca, NRS ağrı skorları PP15 grubunda daha yüksek olarak izlendi, ancak bu fark istatistiksel olarak anlamlı değildi. PP15 grubunda gaz çıkışı daha gecikmeli gerçekleştiği tespit edildi

tablo 1- Grupların optik sinir kılıf çaplarının karşılaştırılması

Tablo 1. Grupların optik sinir kılıf çaplarının karşılaştırılması

	PP12 Ort±SS	PP15 Ort±SS	p*
T0	5,3±0,5	5,3±0,4	0,858
T1	5,7±0,5	5,7±0,4	0,518
T2	5,8±0,5	5,7±0,4	0,401
T3	5,8±0,5	6,0±0,3	**0,013**
T4	5,7±0,5	5,6±0,4	0,630
T5	5,3±0,5	5,4±0,3	0,640

*Mann Whitney U testi uygulanmıştır.

tablo-2 Grupların derlenme odasındaki bulantı kusmalarının karşılaştırılması

Tablo 2. Grupların derlenme odasındaki bulantı kusmalarının karşılaştırılması

POBK		PP12 Sayı	%	PP15 Sayı	%	p*
DER-GİR	Bulantı yok	17	54,8	5	15,6	**0,002**
	Bulantı var	11	35,5	22	68,8	
	Öğürme var	2	6,5	5	15,6	
	Kusma var	1	3,2	0	0	
DER-10	Bulantı yok	17	54,8	7	21,9	**0,019**
	Bulantı var	13	41,9	20	62,5	
	Öğürme var	1	3,2	3	9,4	
	Kusma var	0	,0	2	6,3	
DER-20	Bulantı yok	18	58,1	7	21,9	**0,003**
	Bulantı var	13	41,9	25	78,1	

*Kikare analizi uygulanmıştır.

Tablo 3. Grupların derlenme odasındaki ilaç kullanımlarının karşılaştırılması

Tablo 3. Grupların derlenme odasındaki ilaç kullanımlarının karşılaştırılması

		PP12 Sayı	%	PP15 Sayı	%	p*
Antiemetik	Var	3	9,7	9	28,1	0,062
	Yok	28	90,3	23	71,9	
Opioid analjezik	Var	15	48,4	19	59,4	0,533
	Yok	16	51,6	13	40,6	
Opioid analjezik miktarı	25 mg(tramadol)	7	22,5	3	9,3	**0,049**
	50 mg(tramadol)	8	25,8	16	50	

*Kikare analizi uygulanmıştır.

Tartışma / Sonuç: Yüksek pnömoperitonyum basınçları intrakraniyal basınçla ilişkili olarak optik sinir kılıf çapını arttırmaktadır. Ayrıca yüksek pnömoperitonyum basıncının postoperatif dönemde hastaların iyileşme sürecini olumsuz etkileyebileceği literatürde yer almaktadır. Bu gerekçelerle pnömoperitonyum basıncının dikkatle izlenmesi ve ayarlanmasının, cerrahi sonuçların iyileştirilmesi için önemli olduğunu düşünmekteyiz. Özellikle yüksek pnömoperitonyum basıncı uygulanan hastalarda, intrakranial basıncın değerlendirilmesinde OSKÇ ölçümü faydalı olacaktır.

Kaynakça

1. Obesity: preventing and managing the global epidemic. Report of a WHO consultation. World Health Organization technical report series. Switzerland; 2000. https://iris.who.int/handle/10665/42330 Erişim Tarihi: 26.07.2024.

2. Kimberly HH, Shah S, Marill K, Noble V. Correlation of optic nerve sheath diameter with direct measurement of intracranial pressure. Acad Emerg Med 2008; 15(2):201–204
3. Andrews LE, Liu GT, Ko MW. E-Mail Idiopathic Intracranial Hypertension and Obesity. Horm Res Paediatr [Internet] 2014; 81:217–225.
4. Kang JH, Quang AL. Effectiveness of bariatric surgical procedures A systematic review and network meta-analysis of randomized controlled trials. Medicine (Baltimore) 2017; 96(46):8632
5. **5.** HP. Advancing Cerebral Oximetry Research One Small Step at a Time. J Cardiothorac Vasc Anesth 2017 ;31(4):1151–1152.

TARK 2024
Türk Anesteziyoloji ve Reanimasyon Derneği
58. Ulusal Kongresi
28 Kasım - 1 Aralık 2024
Kaya Palazzo Otel ve Kongre Merkezi / ANTALYA

S-032

Açık Gastrektomi Cerrahisinde İntratekal Morfin ile Erektör Spina Plan Bloğunun Analjezik Etkilerinin Karşılaştırılması

Irmak Çimenoğlu[1], Beliz Bilgili[1]

[1]Marmara Üniversitesi Pendik Eğitim ve Araştırma Hastanesi

Giriş / Amaç: Açık gastrektomi geniş cerrahi insizyon ve viseral organların cerrahi manipülasyonuna bağlı olarak postoperatif dönemde şiddetli ağrıya sebep olur. İntratekal morfinin (İTM) abdominal cerrahilerde etkili analjezi sağladığı kanıtlanmıştır. Erektör spina plan bloğu (ESPB) hem somatik hem de viseral duyu bloğu sağlama potansiyeline sahiptir. Çalışmamızda açık gastrektomide ESPB ve İTM'nin analjezik etkinliğini karşılaştırmayı amaçladık.

Gereç ve Yöntem: American Society of Anesthesiologists (ASA) II ve III hastalardan, elektif açık gastrektomi ameliyatı geçiren yetişkin hastalar rastgele olarak ESPB veya İTM gruplarına atandı. Anestezi indüksiyonundan önce hastalara 200 mcg intratekal morfin veya 20 mL % 0,25 bupivakain ile bilateral ESPB uygulandı. Birincil sonlanım noktası, postoperatif ilk 24 saatte opioid tüketimlerini karşılaştırmak olup; ikincil sonlanım noktaları, Numeric Rating Scale (NRS) ve Clinically Aligned Pain Assessment Tool (CAPA Tool) kullanılarak postoperatif ağrının değerlendirilmesi, kurtarıcı analjezi ihtiyacı ve postoperatif komplikasyonların değerlendirilmesidir.

Bulgular: Altmış üç hasta analize dahil edildi. 24 saatlik opioid tüketimi ESPB ve İTM gruplarında benzerdi (sırasıyla ortalama 24,5 ± 17,56 ve 23,33 ± 16,3) (p= 0,831). ESPB grubunda intraoperatif remifentanil tüketimi daha düşüktü (p=0,002). NRS skorları tüm zaman aralıklarında <4/10 olup gruplar arasında benzerdi. CAPA Tool verilerine göre; İTM grubunun postoperatif 2. saatte konfor durumu (p = 0,008), 2-6. saatlerde de ağrı kontrolü (sırasıyla p = 0,025; p = 0,006) ESPB grubuna kıyasla daha iyiydi.

Tartışma / Sonuç: Açık gastrektomi cerrahisi uygulanan hastalarda ESPB ve İTM ile etkin ve benzer analjezi sağlandı, postoperatif ilk 24 saatte opioid tüketimleri her iki yöntem ile benzer bulundu. İTM grubu CAPA Tool kullanılarak yapılan çok boyutlu ağrı değerlendirmesinde postoperatif 2. ve 6. saatlerde daha iyi sonuçlar gösterdi.

Kaynakça

1- Feldheiser A, Aziz O, Baldini G, Cox BPBW, Fearon KCH, Feldman LS, Gan TJ, Kennedy RH, Ljungqvist O, Lobo DN, Miller T, Radtke FF, Ruiz Garces T, Schricker T, Scott MJ, Thacker JK, Ytrebø LM, Carli F. Enhanced Recovery After Surgery (ERAS) for gastrointestinal surgery, part 2: consensus statement for anaesthesia practice. Acta Anaesthesiol Scand 2016; 60: 289- 334.
2- Koning MV, Klimek M, Rijs K, Stolker RJ, Heesen MA. Intrathecal hydrophilic opioids for abdominal surgery: a meta-analysis, meta-regression, and trial sequential analysis. Br J Anaesth 2020; 125: 358-372.
3- Chin KJ, Malhas L, Perlas A. The erector spinae plane block provides visceral abdominal analgesia in bariatric surgery: a report of 3 cases. Reg Anesth Pain Med 2017; 42: 372-376.

TARK 2024
Türk Anesteziyoloji ve Reanimasyon Derneği
58. Ulusal Kongresi
28 Kasım - 1 Aralık 2024
Kaya Palazzo Otel ve Kongre Merkezi / ANTALYA

S-033

Yoğun Bakım Ünitesinde Eritrosit Transfüzyonu Stratejisinin Yönlendiricisi Olarak Oksijen Ekstraksiyon Oranının Değerlendirilmesi

Ahmet Salih Tüzen[1], Murat Aksun[4], Atilla Şencan[4], Senem Girgin[4], Birzat Emre Gölboyu[4], Gizem Kırbaş[3], Ozan Şanlı[2]

[1]Amasya Üniversitesi Sabuncuoğlu Şerefeddin Eğitim ve Araştırma Hastanesi, Anesteziyoloji ve Reanimasyon Anabilim Dalı
[2]Hatay Dörtyol Devlet Hastanesi, Anesteziyoloji ve Reanimasyon Anabilim Dalı
[3]Gaziantep Şehir Hastanesi, Anesteziyoloji ve Reanimasyon Anabilim Dalı
[4]İzmir Katip Çelebi Üniversitesi Atatürk Eğitim ve Araştırma Hastanesi, Anesteziyoloji ve Reanimasyon Anabilim Dalı

Giriş / Amaç: Kritik hastalarda eritrosit transfüzyonu kararları dikkatle değerlendirilmelidir. Mevcut kılavuzlar genellikle Hb eşik değerlerine dayanmaktadır, ancak oksijenasyon temelli fizyolojik tetikleyicileri göz önünde bulunduran kişiselleştirilmiş bir yaklaşım, bireyselleşmiş transfüzyon stratejilerini geliştirebilir (1-3). Bu çalışma, O2ER'ye odaklanarak eritrosit transfüzyonunun oksijenasyon parametreleri üzerindeki etkisini değerlendirmeyi ve kritik hastalarda transfüzyon ilişkili klinik sonuçları araştırmayı amaçlamaktadır.

Görsel Özet



Görsel Özet

Gereç ve Yöntem: Yoğun bakım transfüzyon protokollerine göre eritrosit transfüzyonu alan, kanamayan, hemodinamik olarak stabil, anemik kritik hasta popülasyonunda prospektif, gözlemsel bir çalışma yürütülmüştür. Eritrosit transfüzyonu alan hastalar transfüzyon öncesi O2ER düzeylerine göre (%30 eşik değer) iki grupta değerlendirilmiştir. Birincil sonuç transfüzyon sonrası O2ER'deki değişiklik yüzdesini içerirken, ikincil sonuçlar transfüzyonla ilişkili olumsuz olayları, mekanik ventilasyon süresini, yoğun bakım ve hastanede kalış süresinin yanı sıra mortalite gelişimini içermektedir.

Bulgular: Transfüzyon sonrası gruplar arasında oksijenasyon parametrelerinde önemli farklılıklar gözlenmiştir. Transfüzyon ile O2ER>%30 grubu ScvO2, O2ER gibi oksijenizasyon belirteçlerinde iyileşme gösterirken diğer grupta ise bu değişim saptanmamıştır. Bunun yanında CaO2, CcvO2 ve serebral NIRS transfüzyon sonrası her iki grupta da artış göstermiştir. Ancak mekanik ventilasyon ve vazopressöre bağlı gün sayısı, yoğun bakım ve hastanede kalış süresi gibi klinik sonuçlar gruplar arasında fark oluşturmamıştır. Ayrıca 7, 28 ve 90 günlük sağkalım oranları benzer saptanmıştır.

Özet Bulgular

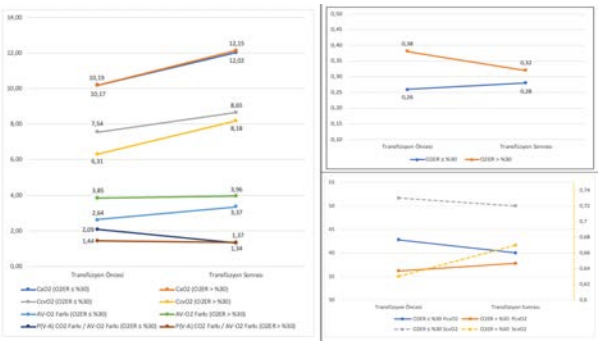

Özet Bulgular

Tartışma / Sonuç: Çalışmamız eritrosit transfüzyonunun başta O2ER olmak üzere oksijenasyon parametreleri üzerindeki etkisine dair umut verici bilgiler ortaya çıkarsa da, bu değişikliklerin anlamlı klinik sonuçlara dönüşmediği görülmüştür. Ancak klinik sonuçlarda anlamlı farklılıkların olmaması, transfüzyonun yalnızca bir bileşen olduğu yoğun bakım tedavisinin çok faktörlü yapısını vurgulamaktadır. Bu nedenle çeşitli oksijenasyon parametreleri transfüzyon kararlarına entegre edilerek gelecekteki çalışmalar ile daha incelikli ve hasta merkezli bir yaklaşım mümkün olabilir.

Kaynakça

1- Fogagnolo A, Taccone FS, Vincent JL, Benetto G, Cavalcante E, Marangoni E, et al. Using arterial-venous oxygen difference to guide red blood cell transfusion strategy. Crit Care 2020;24. https://doi.org/10.1186/S13054-020-2827-5.
2- Orlov D, O'Farrell R, McCluskey SA, Carroll J, Poonawala H, Hozhabri S, et al. The clinical utility of an index of global oxygenation for guiding red blood cell transfusion in cardiac surgery. Transfusion 2009;49:682–8. https://doi.org/10.1111/J.1537-2995.2008.02022.X.
3- Zeroual N, Blin C, Saour M, David H, Aouinti S, Picot MC, et al. Restrictive Transfusion Strategy after Cardiac SurgeryRole of Central Venous Oxygen Saturation Trigger: A Randomized Controlled Trial. Anesthesiology 2021;134:370–80. https://doi.org/10.1097/ALN.0000000000003682.

TARK 2024
Türk Anesteziyoloji ve Reanimasyon Derneği
58. Ulusal Kongresi
28 Kasım - 1 Aralık 2024
Kaya Palazzo Otel ve Kongre Merkezi / ANTALYA

S-034

Akış kontrollü ventilasyon modu ile mikrolaringeal cerrahi sırasında ventilasyon deneyimimiz

Ceren Gürkan[2], Hakan Kum[1], Ali Eman[2], Onur Palabıyık[1]

[1]Sakarya Üniversitesi Tıp Fakültesi, Anesteziyoloji ve Reanimasyon Anabilim Dalı
[2]Sakarya Eğitim ve Araştırma Hastanesi, Anesteziyoloji ve Reanimasyon Kliniği

Giriş / Amaç: Mikrolaringeal cerrahi (MLS), ses telleri ve üst solunum yoluna yönelik minimal invaziv bir cerrahi yöntemdir. Cerrahi işlem sırasında hava yolu güvenliğini korumak ve cerrahi ekibe işlem için yeterli alan sağlamak önemlidir. Burada MLS sırasında Ventinova cihazında akış kontrollü ventilasyon (FCV) modu kullanarak gerçekleştirdiğimiz üç hastadaki anestezi deneyimimizi sunmak istedik.

Olgu: Verilerin bilimsel amaçlı kullanılabileceğine dair hastalardan yazılı onam alınmıştır. MLS cerrahisi planlanan üç hastanın preoperatif tetkiklerinde ve fizik muayenesinde herhangi bir anormallik yoktu. Hastalara standart monitörizasyon uygulandı. Anestezi indüksiyonu fentanil (1-2 mcg/kg), lidokain (0,5 mg/kg), propofol (1-2 mg/kg) ve roküronyum (0,6 mg/kg) ile sağlandı. Tritube (Resim 1) ile entübe edilen hastalarda, Ventinova cihazında FCV modunda ventilasyon sağlandı ve cerrahi işlem başlatıldı. Anestezi idamesi total intravenöz anestezi (propofol (50-150 mcg/kg/dk) ve remifentanil (0,05-0,1 mcg/kg/dk) infüzyonu) ile sağlandı. Sorunsuz biten cerrahiler sonrası 4 mg/kg sugammadeks uygulamasıyla rekürarizasyon sağlandı, düzenli ve yeterli tidal volüm görüldükten sonra ekstübasyon gerçekleştirildi. Hastaların demografik verileri ve cerrahi süresince takip ventilasyon parametreleri Tablo 1'de verilmiştir.

Resim 1



Tablo 1: Hastalara ait demografik veriler ve FCV modu ile ventilasyon sırasındaki parametreler

	Hasta 1	Hasta 2	Hasta 3
Yaş/cinsiyet	70 / Erkek	33 / Erkek	51 / Kadın
ASA skoru	3	1	2
Mallampati skoru	1	1	2
Cormack-Lehane skoru	1	2	1
Giriş SpO2	96	98	99
10. dk SpO2	100	100	100
20. dk SpO2	100	100	100
Entübasyon sonrası EtCO2	32	34	33
10. dk EtCO2	32	32	33
20. dk EtCO2	32	32	33
Cerrahi süresi (dk)	30	20	25

ASA: Amerikan Anestezistler Derneği, FCV: Akış kontrollü ventilasyon, dk: dakika, EtCO2: End-tidal karbondioksit, SpO2: oksijen saturasyonu

Tartışma / Sonuç: MLS operasyonlarında ventilasyonun devamlılığını ve hava yolu güvenliğini sağlamak çok önemlidir. Geleneksel endotrakeal tüpler (ETT) cerrahi alanı daraltırken, Tritube ile FCV modu bu tür cerrahilerde geleneksel ventilasyon yöntemlerine göre belirgin avantajlar sunar (1). FCV, kontrollü ekspiryum, hassas basınç kontrolü ile minimal hava yolu hareketi sağlar, bu da cerrahın çalışma alanını genişletir ve stabil tutar. Sürekli hava akışıyla çalışan FCV, gaz değişimini daha stabil hale getirir, komplikasyon riskini azaltır ve cerrahi sırasında hava yolundaki travma riskini minimize eder. Sonuç olarak MLS cerrahilerinde FCV modu hasta, anestezist ve cerrah açısından güvenli ve etkilidir.

Kaynakça

1. Bialka S, Palaczynski P, Szuldrzynski K. et al. Flow-controlled ventilation - a new and promising method of ventilation presented with a review of the literature. Anaesthesiol Intensive Ther. 2022;54(1):62-70.

TARK 2024
Türk Anesteziyoloji ve Reanimasyon Derneği
58. Ulusal Kongresi
28 Kasım - 1 Aralık 2024
Kaya Palazzo Otel ve Kongre Merkezi / ANTALYA

S-035

Geriatrik Endoskopik Retrograd Kolanjiopankreatografi Hastalarında Farklı Sedasyon Yöntemleri ile Kognitif Fonksiyonlar Nasıl Etkilenir?

Filiz Kaya[1], Esra Özayar[1], Ayça Tuba Dumanlı Özcan[1], Mehmet Uçar[1], Levent Öztürk[1]

[1]Ankara Bilkent Şehir Hatanesi

Giriş / Amaç: Yaşlı hastalarda kullanımı gittikçe artan ERCP işlemi sırasında farklı sedasyon yöntemleri kullanılabilmekte ancak kognitif fonksiyonlar üzerindeki etkileri net olarak bilinmemektedir. Çalışmamızda temel amacımız geriatrik ERCP hastalarında rutin olarak uygulanan farklı sedasyon yöntemlerinin kognitif fonksiyonlara etkisini gözlemlemektir.

Gereç ve Yöntem: Çalışmamız gözlemsel prospektif olup, 65 yaş ve üstü ERCP sırasında propofol veya propofol + dexmedetomidin uygulanan 184 yatan hasta çalışmaya alınmıştır. Bilişsel fonksiyon değerlendirmek için işlem öncesi ve işlemden sonra 2.saat ve 24. Saat olmak üzere 3kez mini mental test(MMT) uygulandı. Hastanın kırılganlık derecesi frail kırılganlık anketiyle belirlendi. Propofol grubunda, propofol yükleme dozu: 0.2-0.5mg/kg, idame infüzyon dozu: 0.5-4mg/kg/sa olacak şekilde devam edildi. Dexmedetomidin grubunda ise aynı dozlarda propofol infüzyonuna ek olarak hastaya deksmedetomidin 0,5 µg/kg-1 yükleme dozu 10 dakika içinde uygulandıktan sonra 0.2–0.7 µg/kg/h dozunda infüzyon şeklinde devam edildi. Ramsey skoru 3-4 seviyesinde tutuldu.

Bulgular: İşlem öncesi Propofol ve Dexmedetomidin grupları arasında MMT puanı açısından istatistiksel olarak anlamlı farklılık saptanmamıştır ($p>0.05$). Dexmedetomidin grubunda işlem sonrası 2. Saat ve 24. Saat MMT skorlarında anlamlı bir farklılık tespit edilmiştir ($z=2.943$, $p=0.003$ ve $z=2.816$, $p=0.005$). Dexmedetomidin grubunda yer alan bireylerin işlemden sonra MMT ortalaması Propofol grubuna göre daha yüksektir. Frail sınıflamasına göre Pre Frail olan bireylerde, Dexmedetomidin grubu işlem sonrası 2. ve 24. saat MMT değerlerindeki artış istatistiksel olarak anlamlı bir farklılık oluşturmuştur ($z=2.152$, $p=0.031$ ve $z=2.196$, $p=0.028$).

Tartışma / Sonuç: ERCP hastalarında düşük doz deksmedetomidinin, yaşlı hastalarda perioperatif nörokognitif disfonksiyon üzerine etkisini inceleyen bir çalışmada, bizdeki gibi postoperatif 1., 3. ve 5. gün MMT hafif artış görmüşler(1).Deksmedetomidinin önemli nöroprotektif ve anti-inflamatuar etkilere sahip olduğunu ve yaşlı cerrahi hastalarında postoperatif bilişsel işlev bozukluğunu potansiyel olarak önlediğini göstermiştir(2). Spınal anestezi altında, dexmedetomidin sedasyonu uygulanan hastalarda pre-postoperatif MMT skorları arasındaki fark daha az bulunmuş(3). Çalışmamız geriatrik hastaların ERCP prosedürü sonrasında dexmedetomidinin propofole göre kognitif fonksiyonlar açısından daha olumlu sonuçlar gösterdiğini ortyaya koyarak, literatürdeki dexmedetomidinin geriatrik hastalarda kullanıını destekleyen çalışmalara katkı sunar niteliktedir.

Kaynakça

1- 1.Sun Z, Shi J, Liu C, Zhang J, Liu Y, Wu Y, Han X, Dai H, Wu J, Bo L, Wang F. The Effect of Low-Dose Dexmedetomidine on Perioperative Neurocognitive Dysfunction in Elderly Patients Undergoing Endoscopic Retrograde Cholangiopancreatography (ERCP): A Randomized, Controlled, Double-Blind Trial. Drug Des Devel Ther. 2024 Aug 23;18:3715-3725.
2. Lei D, Sha Y, Wen S, Xie S, Liu L, Han C. Dexmedetomidine May Reduce IL-6 Level and the Risk of Postoperative Cognitive Dysfunction in Patients After Surgery: a Meta-Analysis. Dose Res. 2020;18(1):1559325820902345.
3. Mei B, Xu G, Han W, Lu X, Liu R, Cheng X, Chen S, Gu E, Liu X, Zhang Y. The Benefit of Dexmedetomidine on Postoperative Cognitive Function Is Unrelated to the Modulation on Peripheral Inflammation: A Single-center, Prospective, Randomized Study. Clin J Pain. 2020 Feb;36(2):88-95.

TARK 2024
Türk Anesteziyoloji ve Reanimasyon Derneği
58. Ulusal Kongresi
28 Kasım - 1 Aralık 2024
Kaya Palazzo Otel ve Kongre Merkezi / ANTALYA

S-036

Konvansiyonel Laringoskopi ile Video Laringoskopinin Hemodinami Ve Göz İçi Basınç Üzerine Etkilerinin Karşılaştırılması

Meryem Gürel[1], Bülent Baltacı[1], Hülya Başar[1], Ahmet Furkan Gürel[1], Murat Kaykaç[1], Mürüvvet Taşkır Turan[1], Güner Üney[2]

[1]Ankara Eğitim Ve Araştırma Hastanesi Anesteziyoloji Ve Reanimasyon Kliniği
[2]Ankara Eğitim Ve Araştırma Hastanesi Göz Hastalıkları Kliniği

Giriş / Amaç: Laringoskopi ve entübasyon işlemi önemli hemodinamik yanıtlara neden olabilmektedir. Bu yanıtlara bağlı göz içi basınçlarında da artış olduğu bildirilmiştir. Çalışmamızda iki farklı laringoskopi yöntemi (Konvansiyonel Laringoskop, Video Laringoskop) kullanılarak, entübasyonun hemodinami ve göz içi basınç üzerine etkilerinin karşılaştırılması amaçlandı.

Gereç ve Yöntem: Bu prospektif, randomize, kontrollü, çift-kör çalışmaya, tüm hastalardan aydınlatılmış gönüllü oluru alınarak 18-65yaş arası, ASA1-2, katarakt cerrahisi için entübe edilen 100 hasta dahil edildi. Hastalar rastgele örnekleme yöntemi ile (Bilgisayarlı Randomizasyon programı ile) Macintosh(Grup M; n=50) ve Videolaringoskop(Grup VL; n=50) olarak iki gruba ayrıldı. Tüm hastalar standart anestezi tekniği kullanılarak entübe edildi. İndüksiyon öncesi, indüksiyon sonrası, entübasyon sonrası, entübasyonun 5. dakikasında sistolik kan basıncı(SKB), diyastolik kan basıncı(DKB), ortalama arter basıncı(OAB), kalp hızı(KAH), göz içi basınçları(GİB) ölçüldü. Veriler SPSS 22.0 ile analiz edildi. İstatistiksel olarak $p<0,005$ anlamlı kabul edildi.

Bulgular: Her iki grupta indüksiyon öncesi, indüksiyon sonrası SKB, DKB, OAB, KAH, GİB-SAĞ, GİB-SOL değerleri açısından anlamlı bir fark saptanmadı ($p>0,005$). Entübasyondan hemen sonra yapılan ölçümlerde grup VL ile karşılaştırıldığında grup M'de ortalama SKB ($p=0,001$), DKB ($p<0,001$), OAB ($p<0,001$), KAH ($p=0,002$) anlamlı olarak daha yüksekti. Entübasyondan hemen sonra sol gözde ölçülen göz içi basıncı grup M'de ortalama 16,6±2,3mmHg, grup VL'de 12,7±2,5mmHg, grup M'de anlamlı olarak daha yüksekti ($p<0,001$). Entübasyondan hemen sonra sağ gözde ölçülen göz içi basıncı grup M'de ortalama 16,5±2,1mmHg, grup VL'de 12,9±2,3mmHg idi, grup M'de anlamlı olarak daha yüksekti ($p<0,001$). Entübasyondan sonraki 5. dakikada ölçülen SKB, DKB, OAB, KAH, GİB-SAĞ, GİB-SOL değerleri açısından anlamlı bir fark saptanmadı ($p>0,005$).

OAB'deki Değişim

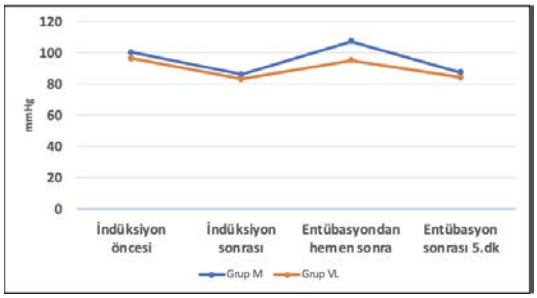

GRAFİK-1: Ortalama arter basıncı entübasyon öncesi ile karşılaştırıldığında Grup M (p<0,001) ve grup VL (p<0,001)'de anlamlı artış gösterdi. OAB'ındaki artış Grup M'de Grup VL'ye göre anlamlı olarak daha yüksekti (p<0,001).

KAH'daki Değişim

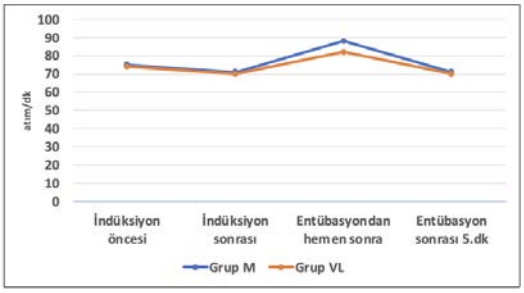

GRAFİK-2: Kalp atım hızı entübasyon öncesi ile karşılaştırıldığında Grup M (p<0,001) ve grup VL (p<0,001)'de anlamlı artış gösterdi. KAH'daki artış Grup M'de grup VL'ye göre anlamlı olarak daha yüksekti (p<0,001).

GİB-SOL'daki Değişim

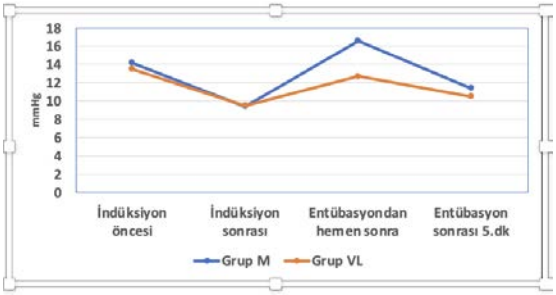

GRAFİK-3: Entübasyondan sonra entübasyon öncesine göre GİB-SOL'da Grup M'de ortalama 7,1±1,2 mmHg grup VL'de ortalama 3,1±0,8 mmHg artış oldu. GİB-SOL'daki artış Grup M'de grup VL'ye göre anlamlı olarak daha yüksekti (p<0,001).

GİB-SAĞ'daki Değişim

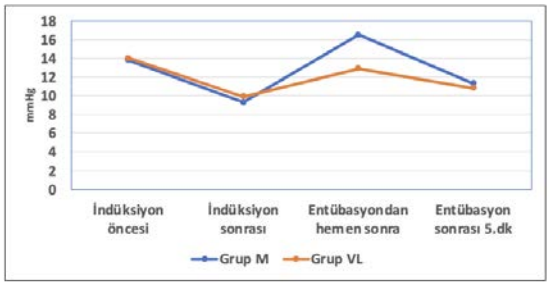

GRAFİK-4 : Entübasyondan sonra entübasyon öncesine göre GİB-SAĞ'da Grup M'de ortalama 7,2±1,4 mmHg grup VL'de ortalama 3,0±0,9 mmHg artış oldu. GİB-SAĞ'daki artış Grup M'de grup VL'ye göre anlamlı olarak daha yüksekti (p<0,001).

DEMOGRAFİK VERİLER

	Grup M (n=50)	Grup VL(n=50)	p
Yaş (yıl)	57,1±5,4	55,6±8,4	*0,280
Kilo (kg)	72,0±11,1	71,4±9,6	*0,803
Boy (cm)	167,8±8,6	166,5±7,9	*0,420
VKİ (kg/m2)	25,47±2,8	25,64±2,2	*0,745
Asa skoru (I/II)	7/43	7/43	**0,650
Mallampati skoru	2 (1-2)	2 (1-2)	***1,000

VKİ: Vücut kitle indeksi, ASA: American Society of Anesthesiologists * Bağımsız değişkenlerde t test, ** Ki-kare testi, ***Mann Whitney U. Çalışmaya 50 hasta Grup M, 50 hasta grup VL olmak üzere toplam 100 hasta dahil edildi. İki grup arasında demografik verilerde: yaş, kilo, boy, VKİ, Asa skoru, Mallampati skoru açısından istatistiksel olarak anlamlı fark yoktu.

Hemodinamik parametrelerin ve GİB'in gruplar arası karşılaştırılması İNDÜKSİYON ÖNCESİ

Parametre	Grup M(n=50)	Grup VL(n=50)	p
SKB	133,3±18,1	139,2±13,3	0,067
DKB	81,3±10,6	82,8±9,2	0,441
OAB	100,0±12,3	96,9±7,7	0,133
KAH	75,0±10,7	74,0±13,8	0,680
GİB-SOL	14,2±2,6	13,5±2,6	0,238
GİB-SAĞ	13,8±2,2	14,0±2,8	0,714

Her iki grupta indüksiyon öncesi SKB, DKB, OAB, KAH, GİB-SAĞ ve GİB-SOL değerleri açısından anlamlı bir fark saptanmadı (p>0,005).

Hemodinamik parametrelerin ve GİB'in gruplar arası karşılaştırılması İNDÜKSİYON SONRASI

Parametre	Grup M (n=50)	Grup VL (n=50)	p
SKB	110,8±14,6	112,8±16,2	0,509
DKB	69,8±9,5	70,2±9,5	0,810
OAB	86,8±11,5	83,8±9,7	0,158
KAH	71,3±8,8	70,7±9,8	0,716
GİB-SOL	9,47±2,2	9,57±2,3	0,828
GİB-SAĞ	9,3±1,7	9,9±2,1	0,148

Her iki grupta indüksiyon sonrası SKB, DKB, OAB, KAH, GİB-SAĞ ve GİB-SOL değerleri açısından anlamlı bir fark saptanmadı (p>0,005).

Hemodinamik parametrelerin ve GİB'in gruplar arası karşılaştırılması ENTÜBASYON HEMEN SONRASI

Parametre	Grup M (n=50)	Grup VL (n=50)	p
SKB	142,5±15,3	131,2±16,6	0,001
DKB	90,5±11,2	79,8±9,9	<0,001
OAB	107,4±11,3	95,2±11,4	<0,001
KAH	88,9±9,4	82,2±11,8	0,002
GİB-SOL	16,6±2,3	12,7±2,5	<0,001
GİB-SAĞ	16,5±2,1	12,9±2,3	<0,001

Entübasyondan hemen sonra yapılan ölçümlerde grup VL ile karşılaştırıldığında Grup M'de ortalama SKB, DKB, OAB ve KAH anlamlı olarak daha yüksekti. Aynı zamanda GİB-SOL ve GİB-SAĞ da Grup M'de anlamlı olarak daha yüksekti.

Hemodinamik parametrelerin ve GİB'in gruplar arası karşılaştırılması ENTÜBASYONDAN 5 DK SONRA

Parametre	Grup M (n=50)	Grup VL (n=50)	p
SKB	114,6±14,5	111,5±10,8	0,223
DKB	72,7±11,3	69,4±7,3	0,085
OAB	87,4±11,2	84,7±7,6	0,165
KAH	71,6±7,9	70,5±9,8	0,552
GİB-SOL	11,4±2,1	10,5±2,0	0,029
GİB-SAĞ	11,3±1,9	10,8±1,7	0,144

Entübasyondan sonraki 5. dakikada ölçülen SKB, DKB, OAB,KAH, GİB-SAĞ ve GİB-SOL değerleri açısından anlamlı bir fark saptanmadı (p>0,005)

Tartışma / Sonuç: Entübasyon sırasında konvansiyonel laringoskop ile karşılaştırıldığında video laringoskop kullanımının entübasyonun hemen sonrasında kan basıncı, kalp hızı, GİB'de daha az bir artışa yol açtığı görülmektedir. Entübasyonun 5. dakikasında ise hemodinamik değerler ve GİB her iki laringoskopla entübe edilen hastalarda benzer düzeye gelmektedir. Genel anestezi altında GİB artışının ve hemodinamik yanıtların önemli olduğu hastalarda ilk seçenek olarak video laringoskop kullanılmasının faydalı olacağı kanaatine varılmıştır.

Kaynakça

1. Stoelting R. Blood pressure and heart rate changes during short-duration laryngoscopy for tracheal intubation: Ġnfluence of viscous or intravenous lidocaine. Anesth Analg 1977;57:197-9.
2. Watcha MF, Chu FC, Stevens JL, White PF. Intraocular pressure and hemodynamic changes following tracheal intubation in children. J Clin Anesth 1991; 3:310-313.
3. Fox EJ, Sklar GS, Hill CH, Villanueva R, King BD. Complications related to the pressure response to endotracheal intubation. Anesthesiology 1977; 47:524-525.
4. Bithal PK, Mohanty B, Reddy TS, Prabhakar H. Effect of repeated laryngoscopy on intraocular pressure. Eur J Anaesthesiol 2004;21:496-7.
5. Robinson R, White M, McCann P, Magner J, Eustace P. Effect of anaesthesia on intraocular blood flow. Br J Ophthalmol 1991;75:92-3.
6. Kayhan Z. Endotrakeal Entübasyon. Klinik anestezi,3. Baskı. Logos Yayıncılık, istanbul 2004:243-73.
7. Huang WT, Huang CY, Chung YT. Clinical comparisons between GlideScope video laryngoscope and Trachlight in simulated cervical spine instability. J Clin Anesth 2007;19:110-4.
8. Kanchi M,Nair HC,Banakal S,MurthyK, Murugesan C.Haemodynamic response to endotracheal intubation in coronary artery disease: direct versus video laryngoscopy. Indian J Anaesth 2011;55:260-5.
9. Pohunek P. Development, structure and function of the upper airways. Paediatric Respiratory Reviews. 2004;5:2-8. .
10. Mete, A., & Akbudak, İ. H. Functional anatomy and physiology of airway. In Tracheal Intubation. IntechOpen, 2018.
11. Miller RD. Miller's Anesthesia. 8th ed. Elsevier Saunders. Chapter 55. Philadelphia: Churchill Livingstone-Elsevier; pp. 1648-1651.
12. Sahin-Yilmaz A, Naclerio RM. Anatomy and physiology of the upper airway. Proceedings of the American Thoracic Society. 2011;8:31-39.
13. Ellis H, Lawson A. Anatomy for Anaesthetists. 9th ed., Harold Ellis; London: Clinical Anatomist, Guy's, King's and St Thomas' School of Biomedical Sciences; Emeritus Professor of Surgery, Charing Cross and Westminster Medical School; 2013. Chapter 1;5-45.
14. Butterworth JF, David C, Mackey, Wasnick JD. Morgan and Mikhail's Clinical Anesthesiology. 5th ed., Chapter 19. 2013. pp. 309-343.

15. Longnecker ED, Robert D. Anesthesiology. Philadelphia, Pennsylvania: Dripps Professor Emeritus Department of Anesthesiology and Critical Care University of Pennsylvania; 2008. Chapter 8;122-133.
16. Williams & Wilkins Inc; Toshiya Shiga, Zenichiro Wajima, Tetsuo Inoue, Atsuhiro Sakamoto. Predicting difficult intubation in apparently normal patients. A meta-analysis of bedside screening test performance. Anesthesiology. Chiba, Japan: Department of Anesthesia, Nippon Medical School Chiba Hokusoh Hospital; 2005;103:429-437. ,
17. Ayappa I, Rapoport DM. The upper airway in sleep: Physiology of the pharynx. Sleep Medicine Reviews. 2003;7(1):9-33. .
18. Burch JM, Kamani DV, Deschler DG, Sulvian DJ. Hoarness in Adults. . Literature review current through Dec 2017. Last update topic Nov 21, 2017.
19. Evan Allen, Benjamin W. Murcek: Anatomy, Neck, Larynx, Nerves, Recurrent Laryngeal. Last Update: Ohio University: Ohio University Heritage College of Osteopathic Medicine; December 11, 2017.
20. Anatomy of the larynx, trachea and bronchi. Anaesthesia and İntensive Care Medicine. 2011;12-8.
21. Asai T, Morris S. The laryngeal mask airway: its features, effects and role. Can J Anaesth 1994; 41:(10) 930-60.
22. Tong J, Smith J. Cardiovascular changes following insertion of oropharyngeal and nasopharyngeal airways. Br J Anaesth 2004;93:339-42.
23. Tanaka A, Isono S, Ishikawa T, Nishino T. Laryngeal reflex before and after placement of airway interventations. Endotracheal tube and laryngeal mask airway. Anesthesiology 2005;102:20-5.
24. Morgan GE, Mikhail MS, Murray MJ. Airway Management. Klinik Anestez. 3. Baskı. Öncü Maatbası, Ankara; 2004:59-78.
25. Xue F, Cheng W, Liu K, Sun H, Zhang G, Xu Y, Liu Y. Circulatory response to fiberoptic intubation in anesthetized children: a comparison of oral and nasal routes. Anesth Analg 2007;104:283-8.
26. Hagberg A.C. Anestezide Anatomik Havayolu Bilgisi. Zor Hava Yönetimi El Kitabı, 1. Baskı. Nobel Matbaacılık, Ġstanbul 2004: 1- 15.
27. Kazama T, Ikeda K, Morita K, Katoh T, Kikura M. Propofol concentration reqired for endotracheal intubation with a larygoscope or fiberscope and its interaction with fentanyl. Anesth Analg 1998;86:872-9.
28. Koerner P,Brambrink A. Fiberoptic tecniques. Best Pract Res Clin Anaesthesiol 2005;19:611-21.
29. Oğurlu M, Uğur B, Gezer E, Gürsoy F. Endotrkeal entübasyon sırasında oluĢan hemodinamik değiĢiklere esmololün etkisi. ADÜ Tıp Fakültesi Dergisi 2005;6:23-8.
30. Kukla P, Tryba M, Zenz M. Dose-response effects of intravenous clonidine on stres response during induction of aesthesia inconorary artery bypass graft patients. Anesth Analg 1995;80:263-8.

31. Özcan, S. (2009). Endotrakeal entübasyon yöntemlerıne hemodinamik yanıtların karşılaştırılması (Doctoral dissertation, Adnan Menderes Üniversitesi, Tıp Fakültesi).
32. Shiose, Y. . Intraocular pressure: new perspectives. Survey of ophthalmology, 1990,34(6), 413-435.
33. Shribman AJ, Smith G, Achola KJ. Cardiovascular and cat-echolamine responses to laryngoscopy with and withoutintubation. Br J Anaesth. 1987;59:295-9.
34. Li P, He N, Xue FS. The adverse physiologic responses to intubation and its prevention. In: Xue FS, editor. Modern airway management critical procedure for anesthesia and intensive care. Zhengzhou:China:Zhengzhou University Publishing House;2002;1020-30.
35. Bichael JB, Bedford RF, Kil HK. Physiologic and pathophysiologic responses to intubation. In: Benumof JL, editor. Airway management: principles and practice. 1st ed. St. Louis (Mo): Mosby; 1996. p. 102-8.
36. Pournajafian, A. R., Ghodraty, M. R., Faiz, S. H. R., Rahimzadeh, P., Goodarzynejad, H.,Dogmehchi, E. Comparing GlideScope video laryngoscope and Macintosh laryngoscope regarding hemodynamic responses during orotracheal intubation:. A randomized controlled trial. Iranian Red Crescent Medical Journal,2014; 16(4).,
37. Siddiqui N, Katznelson R, Friedman Z. Heart rate/blood pressure response and airway morbidity following tracheal intubation with direct laryngoscopy, glidescope and trachlight: A randomized control trial. Eur J Anaesthesiol. 2009; 26: 740–745.
38. Meshram, T. M., Ramachandran, R.,Trikha, A., Rewari,V. Haemodynamic responses following orotracheal intubation in patients with hypertension-Macintosh direct laryngoscope versus Glidescope® videolaryngoscope. Indian Journal of Anaesthesia,2021, 65(4),321.
39. Yokose M, Mihara T, Kuwahara S, Goto T. Effect of theMcGRATH MAC® Video Laryngoscope on Hemodynamic Responseduring Tracheal Intubation: A Retrospective Study. PLoSOne. 2016; 11:e0155566.
40. Liu ZJ, Yi J, Guo WJ, Ma C, Huang YG. Comparison of McGrath series 3 and Macintosh laryngoscopes for tracheal intubation in patientswith normal airway by inexperienced anesthetists: A randomized study. Medicine (Baltimore). 2016; 95:e2514.
41. Colak, F., Ozgul, U., Erdogan, M. A., Kayhan, G. E., Erdil, F. A., Çolak, et al. Comparison of hemodynamic responses and QTc intervals to tracheal intubation with the McGRATH MAC videolaryngoscope and the Macintosh direct laryngoscope in elderly patients. The Kaohsiung journal of medical sciences,2019, 35(2), 116-122.,
42. Altun, D., Ali, A., Çamcı, E., Özonur, A., & Seyhan, T. Ö. Haemodynamic response to four different laryngoscopes. Turkish journal of anaesthesiology and reanimation,2018, 46(6), 434.
43. Sarkılar, G., Sargın, M., Sarıtaş, T. B., Borazan, H., Gök, F., Kılıçaslan, et al. Hemodynamic responses to endotracheal intubation performed with video and direct laryngoscopy in patients scheduled for major cardiac surgery. International journal of clinical and experimental medicine, 2015, 8(7), 11477.,

44. Aggarwal, H., Kaur, S., Baghla, N., & Kaur, S. Hemodynamic response to orotracheal intubation: Comparison between Macintosh, McCoy, and C-MAC video laryngoscope. Anesthesia, essays and researches,2019, 13(2), 308.
45. Xue, F. S., Zhang, G. H., Li, X. Y., Sun, H. T., Li, P., Li, C. W.,Liu, K. P. Comparison of hemodynamic responses to orotracheal intubation with the GlideScope® videolaryngoscope and the Macintosh direct laryngoscope. Journal of clinical anesthesia, 2007,19(4), 245-250.,
46. Das, B., Samal, R. K., Ghosh, A., Kundu, R. A randomised comparative study of the effect of Airtraq optical laryngoscope vs. Macintosh laryngoscope on intraocular pressure in non-ophthalmic surgery. Revista Brasileira de Anestesiologia,2016, 66, 19-23.,
47. Robinson R, White M, McCann P, Magner J, Eustace P. Effect of anaesthesia on intraocular blood flow. Br J Ophthalmol 1991;75:92-3.
48. Pal CK, Ray M, Sen A, Hajra B, Mukherjee D, Ghanta AK. Changes in intraocular pressure following administration of suxamethonium and endotracheal intubation: influence of dexmedetomidine premedication. Indian J Anaesth 2011;55:573-7.
49. Russell T, Khan S, Elman J, Katznelson R, Cooper RM.Measurement of forces applied duringMacintosh direct laryngoscopy compared with GlideScope ® videolaryngoscopy. Anaesthesia 2012;67:626-31.
50. Singhal S, Karampal S, Sharan N, Raghove P. Intraocular pressure changes following laryngoscopy and intubation-McCoy versus Macintosh laryngoscope. Sri Lankan J Anaesthesiol 2012;20:73-7.
51. Karaman, T., Dogru, S., Karaman, S., Demir, S., Kaya, Z., Suren, M., Alim, S. Intraocular pressure changes: the McGrath video laryngoscope vs the Macintosh laryngoscope; a randomized trial. . Journal of Clinical Anesthesia,2016, 34, 358-364.,
52. Ozkan, A. S., Akbas, S., Karaaslan, E., Polat, N. Comparison of the effects of the McGRATH MAC, C-MAC, and Macintosh laryngoscopes on the intraocular pressures of non-ophthalmic patients: A prospective, randomised, clinical trial. Anaesthesia Critical Care & Pain Medicine,2021, 40(6), 100974.,
53. Çaparlar, C. Ö., Aydın, G. B., Sezer, E., Ergil, J., & Doğan, A. Ş. A comparison of C-MAC videolaryngoscope and Macintosh laryngoscope in intraocular pressure changes, throat pain, intubation time and hemodynamic variables. The European Research Journal,2019, 5(5), 745-750.,
54. Ahmad N, Zahoor A, Riad W, Al Motowa S. Influence of GlideScope assisted endotracheal intubation on intraocular pressure in ophthalmic patients. Saudi J Anaesth. 2015;9:195-8.
55. Amini S, Shakib M. Hemodynamic changes following endotracheal intubation in patients undergoing cesarean section with general anesthesia: application of glidescope® videolaryngoscope versus direct laryngoscope. Anesth Pain Med 2015;5:e21836.
56. Mostafa SM, Wiles JR, Dowd T, et al. Effects of nebulized lignocaine on the intraocular pressure responses to tracheal intubation. Br J Anaesth. 1990;64:515-7.

57. Mahajan RP, Grover VK, Sharma SL, et al. Intranasal nitroglyc- erin and intraocular pressure during general anesthesia. Anesth Analg. 1988;67:631-6.
58. Holden R, Morsman CDG, Butler J, et al. Intra-ocular pressure changes using the laryngeal mask airway and tracheal tube. Anaesthesia. 1991;46:922-4.
59. Lamb K, James MFM, Janicki PK. The laryngeal mask airway for intraocular surgery: effects on for intraocular pressure and stress responses. Br J Anaesth. 1992;69:143-7.
60. Macri FJ. Vascular pressure relationships and the intraocular pressure. Arch Opthalmol. 1961;65:571-4.
61. Tsamparlakis J, Casey TA, Howell W, et al. Dependence of intraocular pressure on induced hypotension and pos- ture during surgical anaesthesia. Trans Ophthalmol Soc U K. 1980;100:521-6.

TARK 2024
Türk Anesteziyoloji ve Reanimasyon Derneği
58. Ulusal Kongresi
28 Kasım - 1 Aralık 2024
Kaya Palazzo Otel ve Kongre Merkezi / ANTALYA

S-037

Rinoplasti ve Septoplasti Cerrahisi Sırasında Uygulanan Kontrollü Hipotansiyon Düzeyinin Postoperatif Kognitif Disfonksiyon ve Deliryum İnsidansı İle Bağlantısının Değerlendirilmesi

Murat Kaykaç[1], Selçuk Kayır[1], Güvenç Doğan[1], Meryem Ecem Bebek[1], Muhammed Talha Kıratlı[1], Özgür Yağan[1]

[1]Hitit Üniversitesi Tıp Fakültesi

Giriş / Amaç: Kontrollü hipotansiyon uygulaması, özellikle doku kanlanmasının zengin olduğu bölgelerde yapılan cerrahi işlemler sırasında kanama miktarının azaltılması, cerrahi alan görüşünün artırılması ve olası komplikasyonların azaltılması amacıyla sıklıkla tercih edilen bir anestezi uygulamasıdır. Daha önce yapılan çalışmalarda bilişsel bozukluklar açısından yakın dönem etkilere odaklanılmış olup uzun dönemdeki etkilerle ilgili bir çalışma bulunmamaktadır. Kontrollü hipotansiyon uygulamasının özellikle beyin kan akımını nasıl etkilediğini ve operasyon sonrası dönemde kısa/orta/uzun vadeli bilişsel bozukluk veya deliryum gelişimi üzerine olası etkileri araştırıldı.

Gereç ve Yöntem: Çalışma etik kurul onayı alındıktan sonra prospektif, randomize, çift kör olarak planlandı. Rinoplasti veya septoplasti cerrahisi planlanan 70 hasta çalışmaya dahil edildi. Hastalar eşit sayıda iki gruba(n=35) ayrıldı. A grubunda ortalama arter basıncının 50-57 mmHg aralığında, B grubunda ise ortalama arter basıncının 58-65 mmHg aralığında tutulması hedeflendi. Peroperatif dönemde kan basıncı, kalp atım hızı, oksijen satürasyonu, rSO2 değeri, entropi değeri ve kan laktat seviyesi takip edildi. Hastaların preoperatif ve postoperatif dönemde MMT skoru ve DRS-R-98 skoru karşılaştırıldı.

İki taraflı NIRS sensörü ve tek taraflı entropi sensörü yerleşim yerleri



Bulgular: Postoperatif deliryum değerlendirmesinde, A grubundaki hastaların her iki ölçüm zamanında daha yüksek DRS-R-98 skorlarına sahip olduğu saptandı. Deliryum tanısı alan hasta sayısının derlenme ünitesinde A grubunda, B grubundan fazla olduğu saptandı. Operasyon süresi ile deliryum arasında korelasyon saptandı. Postoperatif kognitif disfonksiyon gelişimi açısından gruplar arasında anlamlı fark izlenmedi.

Deliryum Derecelendirme Ölçeği-Revize-98 (DRS-R-98) skorları

		DRS-R-98 preop [1]	**DRS-R-98 derlenme [2]**	**DRS-R-98 24 saat [3]**	**P-değeri**	**Post-hoc**
Grup-A	**Ort±SS**	0,34±0,48	13,51±7,56	7,29±,.06	**<0,001***	**1-2<0,001**
	Median(Min-Max)	0 (1-0)	14 (2-35)	6 (1-21)		**1-3<0,001** **2-3=0,005**
Grup-B	**Ort±SS**	0,31± 0,47	9,26±4,82	4,31±3,23	**<0,001***	**1-2<0,001**
	Median(Min-Max)	0 (1-0)	9 (1-20)	4 (0-14)		**1-3<0,001** **2-3=0,002**
p-değeri		0,801**	**0,013****	**0,003****		

*Friedman Test **Mann Whitney U Test

Gruplar arası deliryum gelişimine ilişkin bulgular

		Hasta Grubu		p
		Grup-A	Grup-B	
		n(%)*	n(%)*	
Derlenme Deliryum				
	Yok	24 (68,6)	33 (94,3)	**0,014****
	Var	11 (31,4)	2 (5,7)	
24. Saat Deliryum				
	Yok	31 (88,6)	35 (100)	0,122**
	Var	4 (11,4)	0 (0)	

*Sütun yüzdesidir **Ki-kare testi

Gruplar arası postoperatif kognitif disfonksiyon (POKD) gelişimine ilişkin bulgular

		Hasta Grubu		p
		Grup-A	Grup-B	
		n(%)*	n(%)*	
POKD 24 Saat				
	Yok	29 (82,9)	32 (91,4)	0,280**
	Var	6 (17,1)	3 (8,6)	
POKD 7. Gün				
	Yok	35 (100)	33 (94,3)	0,473**
	Var	0 (0)	2 (5,7)	
POKD 90. Gün				
	Yok	35 (100)	35 (100)	-
	Var	0 (0)	0 (0)	

*Sütun yüzdesidir **Ki-kare testi

Tartışma / Sonuç: Çalışmamızda, 50-57 mmHg aralığında tutulan ortalama arter basıncının, postoperatif deliryum insidansını artırdığı saptanmıştır. A grubu hastalarının derlenme ünitesinde daha yüksek deliryum oranlarına sahip olduğu, ancak 24. saat kontrolünde iki grup arasında deliryum açısından anlamlı bir fark olmadığı gözlemlenmiştir. Bu sonuçlar, özellikle cerrahi sonrası erken dönemde deliryum riskinin varlığını ortaya koymakla birlikte, bu riskin uzun dönem takiplerinde kaybolduğunu göstermektedir. . Mini Mental Test (MMT) skorları 24 saat, 7 gün ve 90 gün sonrasında her iki grupta da benzer bulunmuş, bu da kontrollü hipotansiyonun kognitif işlevler üzerinde uzun vadede kalıcı bir bozukluk oluşturmadığını düşündürmektedir.

Kaynakça

1. Degoute CS. Controlled Hypotension: A Guide to Drug Choice. Drugs. 2007;67(7):1053–76.
2. Alkan A, Honca M, Alkan A, Güleç H, Horasanlı E. The efficacy of esmolol, remifentanil and nitroglycerin in controlled hypotension for functional endoscopic sinus surgery. Braz J Otorhinolaryngol. 2021 May;87(3):255–9.
3. Wang X, Feng K, Liu H, Liu Y, Ye M, Zhao G, et al. Regional cerebral oxygen saturation and postoperative delirium in endovascular surgery: A prospective cohort study. Trials. 2019 Aug 14;20(1)..
4. Erdem AF, Kayabasoglu G, Tas Tuna A, Palabiyik O, Tomak Y, Beyaz SG. Effect of controlled hypotension on regional cerebral oxygen saturation during rhinoplasty: a prospective study. J Clin Monit Comput. 2016 Oct 1;30(5):655–60.
5. Acharya NK, Goldwaser EL, Forsberg MM, Godsey GA, Johnson CA, Sarkar A, et al. Sevoflurane and Isoflurane induce structural changes in brain vascular endothelial cells and increase blood-brain barrier permeability: Possible link to postoperative delirium and cognitive decline. Brain Res. 2015 Sep 16;1620:29–41.
6. Nowak S, Ołdak A, Kluzik A, Drobnik L. Impact of controlled induced hypotension on cognitive functions of patients undergoing functional endoscopic sinus surgery. Medical Science Monitor. 2016 Mar 18;22:898–907.
7. Wesselink EM, Kappen TH, Torn HM, Slooter AJC, van Klei WA. Intraoperative hypotension and the risk of postoperative adverse outcomes: a systematic review. Br J Anaesth. 2018 Oct;121(4):706–21.
8. Trzepacz PT, Dinesh R, Torres K, Kanary BSJ, Norton N, Jimerson N. Validation of the Delirium Rating Scale-Revised-98: Comparison With the Delirium Rating Scale and the Cognitive Test for Delirium. Vol. 13, The Journal of Neuropsychiatry and Clinical Neurosciences. 2001.
9. Fan Cui, Wei Zhao, Dong-Liang Mu, Xu Zhao, Xue-Ying Li, Dong-Xin Wang, et al. Association Between Cerebral Desaturation and Postoperative Delirium in Thoracotomy With One-Lung Ventilation: A Prospective Cohort Study. Anesth Analg . 2021 Jul;133(1):176–86.

TARK 2024
Türk Anesteziyoloji ve Reanimasyon Derneği
58. Ulusal Kongresi
28 Kasım - 1 Aralık 2024
Kaya Palazzo Otel ve Kongre Merkezi / ANTALYA

S-038

Preoperatif Serbest Sıvı Alımının Hemodinamiye Etkisinin Perfüzyon İndeksi ve Pleth Variability İndeksi İle Değerlendirilmesi

Dinar Musayeva[1], Alev Atalay[1], Mustafa Nuri Deniz[1], Sezgin Ulukaya[1]

[1]Ege Üniversitesi, Tıp Fakültesi, Anesteziyoloji ve Reanimasyon Anabilim Dalı, İzmir

Giriş / Amaç: Preoperatif uzun süreli açlık periferik perfüzyonda ve hemodinamide dengesizliğe yol açabilmektedir. Çalışmamızda, preoperatif oral sıvı alımı serbest bırakılan hastalarda periferik perfüzyon ile hemodinamik değişiklikler arasındaki ilişki değerlendirilmiştir.

Gereç ve Yöntem: Prospektif, randomize kontrollü, çift kör çalışmamızda, ameliyat öncesi 8 saat katı gıda alımı yasaklanan 140 hasta, son iki saate kadar oral berrak sıvı alımı serbest olanlar (n=70, Sıvı Grubu) ve kısıtlananlar (n=70, Kontrol Grubu) olarak ikiye ayrılmıştır. Hemodinamikler, Perfüzyon İndeksi (Pİ) ve Pleth Variability İndeksi (PVİ) belli dönemlerde ölçülmüştür.

Bulgular: İki grubun indüksiyon öncesi Pİ'i benzerdi. Sıvı grubunun Pİ'i, kontrol grubuna göre entübasyon sonrası 5. dakikada anlamlı yüksekti (p=0,031). PDİ ise sıvı grubunda hem indüksiyon öncesi hem de entübasyon sonrası 5. dakikada kontrol grubuna göre anlamlı düşüktü (sırasıyla p=0,008 ve 0,021). İki grubun ölçüm dönemlerindeki hemodinamik parametrelerinin seyri istatistiksel olarak benzerdi. Her iki grubun tüm ölçümleri dikkate alındığında SAB ve DAB, Pİ ile pozitif (p<0,001) PVİ ile negatif (p<0,001) ilişkili idi. (Tablo 1)

Tablo 1. Ölçüm Değerlerinin Deney Gruplarına Göre Dağılımı

Grup	Değişkenler	SAB	DAB	OAB	KH	SpO_2	Pİ	PVİ
		Medyan (Min-Maks)	Medyan (Min-Maks)	Medyan (Min-Maks)	Medyan (Min-Maks)	Medyan (Min-Maks)	Medyan (Min-Maks)	Medyan (Min-Maks)
Su içmeyen	İndüksiyon öncesi	146,5 (108-210)	84 (61-110)	111,5 (82-148)	79 (56-110)	99 (95-100)	1,4 (0,1-5,9)	21 (6-58)
	İndüksiyon sonrası (2.dak.)	112,5 (73-172)	72,5 (48-120)	90 (52-153)	95,5 (68-125)	100 (96-100)	2,5 (0,4-11)	16 (5,4-43)
	Entübasyon sonrası (5.dak.)	103,5 (69-149)	67,5 (37-101)	81,5 (57-130)	95 (66-120)	99 (97-100)	3,7 (0,6-8,9)	12,5 (4-34)
	İnsizyon sonrası	105 (65-150)	68 (36-120)	83 (53-131)	90,5 (65-122)	99 (97-100)	2,5 (0,3-7)	16 (3,8-62)
	p-değeri	<0,001	<0,001	<0,001	<0,001	<0,001	<0,001	<0,001
Su içen	İndüksiyon öncesi	145 (111-195)	84 (33-134)	110,5 (86-153)	81 (53-123)	99 (95-100)	1,4 (0,3-4,2)	17,5 (5-47)
	İndüksiyon sonrası (2.dak.)	118,5 (65-190)	73,5 (46-131)	92 (55-152)	95,5 (65-132)	100 (97-100)	3,2 (0,5-7,7)	16 (6-32)
	Entübasyon sonrası (5.dak.)	112 (76-202)	71 (34-132)	86,5 (53-158)	89,5 (65-128)	99 (97-100)	4,5 (1-12)	11 (2,4-42)
	İnsizyon sonrası	106 (72-173)	70,5 (30-109)	85,5 (55-127)	88,5 (58-143)	99 (96-100)	3,2 (0,8-13)	14 (4-33)
	p-değeri	<0,001	<0,001	<0,001	<0,001	<0,001	<0,001	<0,001
Toplam	İndüksiyon öncesi	146 (108-210)	84 (33-134)	111 (82-153)	79 (53-123)	99 (95-100)	1,4 (0,1-5,9)	19 (5-58)
	İndüksiyon sonrası (2.dak.)	115 (65-190)	73 (46-131)	90 (52-153)	95,5 (65-132)	100 (96-100)	2,9 (0,4-11)	16 (5,4-43)
	Entübasyon sonrası (5.dak.)	107,5 (69-202)	69,5 (34-132)	85 (53-158)	93,5 (65-128)	99 (97-100)	4,1 (0,6-12)	12 (2,4-42)
	İnsizyon sonrası	105 (65-173)	70 (30-120)	84 (53-131)	90 (58-143)	99 (96-100)	2,9 (0,3-13)	14 (3,8-62)
	p-değeri	<0,001	<0,001	<0,001	<0,001	<0,001	<0,001	<0,001

Tartışma / Sonuç: Genel olarak açlık süresi ve sıvı alımı, hemodinamik parametreler ve Pİ başlangıç değerlerini etkilememektedir. PVİ başlangıç değerleri sıvı alımı iki saate kadar serbest bırakılan grupta daha düşük saptanmıştır. Entübasyon ve insizyon gibi ek stres dönemlerinde yapılan Pİ ve PVİ ölçümleri sıvı dengesinin önemini destekleme eğilimindedir. Bulgularımızın, farklı anestezi veya cerrahi stres durumlarında yapılan ya da kesin belirlenmiş volümde sıvının intravenöz denemeleri ile yapılan çalışmalarla teyit edilmesine ihtiyaç vardır.

Kaynakça

1- Warnakulasuriya, S. R., Davies, S. J., Wilson, R. J. T., & Yates, D. R. (2016). Comparison of esophageal Doppler and plethysmographic variability index to guide intraoperative fluid therapy for low-risk patients undergoing colorectal surgery. Journal of Clinical Anesthesia, 34, 600-608.

1. 2-Chu, H., Wang, Y., Sun, Y., & Wang, G. (2016). Accuracy of pleth variability index to predict fluid responsiveness in mechanically ventilated patients: a systematic review and meta-analysis. Journal of clinical monitoring and computing, 30(3), 265-274.
2. 3-American Society of Anaesthesiologist task force on preoperative fasting. Practice guidelines for preoperative fasting and the use of pharmacologic agents to reduce the risk of pulmonary aspiration: application to healthy patients undergoing elective procedures: an updated report by the American Society of Anaesthesiologists Committee on standards and practice parameters. Anaesthesiology 2011;114495- 511.
3. 4-Türk Anesteziyoloji ve Reanimasyon Derneği (TARD) Anestezi Uygulama Kılavuzları Preoperatif Değerlendirme, 2015.
4. 5-Cesur, S. Elektif kolorektal cerrahide geleneksel sıvı yönetimi ile pvı kontrollü hedefe yönelik sıvı yönetiminin karşılaştırılması, 2017.
5. 6-Şen E. Spinal blok uygulamasi öncesi perfüzyon indeks (>3.5) ile hipotansiyon gelişimi tahmininin doğruluğu ve hipotansiyon gelişmesi öngörülen hastalarda volüm yüklemesinin (10ml/kg) efedrin kullanimi üzerine etkisi. Eskişehir Osmangazi Üniversitesi Tip Fakültesi, 2016.

TARK 2024
Türk Anesteziyoloji ve Reanimasyon Derneği
58. Ulusal Kongresi
28 Kasım - 1 Aralık 2024
Kaya Palazzo Otel ve Kongre Merkezi / ANTALYA

S-039

Ortopedik Cerrahi Geçiren Yaşlı Hastalarda Artmış Kırılganlığın Postoperatif Miyokard Hasarına Etkis

İsmail Duymaz[1], Hacer Şebnem Türk[1], Pınar Sayın[1], Işıl Müge Rakıcı[1], Leyla Türkoğlu Kılınç[1], Ayşe Surhan Çınar[1], Sibel Oba[1]

[1]Seyrantepe Hamidiye Etfal Eğitim Araştırma Hastanesi

Giriş / Amaç: Bu çalışma, ortopedik cerrahi geçiren yaşlı hastalarda kırılganlığın postoperatif miyokard hasarı (MINS) gelişimi üzerindeki etkisini ve kırılganlık prevalansını incelemektedir. Kırılganlık, yaşlanmaya bağlı olarak nöromüsküler, metabolik ve immün sistemlerdeki rezervlerin azalmasıyla ortaya çıkan güçsüzlük hali olarak tanımlanır [1,2]. Kırılganlığın ameliyat öncesinde değerlendirilmesi, prognoz tahmini ve tedavi planlamasında önemlidir. MINS ise kardiyak olmayan cerrahiler sonrası troponin yükselmesiyle tanı konan ve postoperatif mortalite ile yakından ilişkili bir durumdur. Ancak, kırılganlık ile MINS arasındaki ilişkiyi değerlendiren bir çalışma bulunmamaktadır.

Gereç ve Yöntem: Çalışmamız prospektif, kohort çalışmasıdır. Hastanemiz Ortopedi Kliniği tarafından 01.05.2023- 01.05.2024 tarihleri arasında opere edilen 65yaş üzeri tüm hastalar çalışmaya dahil edildi. Preoperatif değerlendirmede hastaların yaş, cinsiyet, ASA, ek hastalıkları ve cerrahi tanıları kaydedildi. FRAIL Kırılganlık İndeksine göre kırılganlık durumları değerlendirildi.Postoperatif 0., 6., 12., 24., 48. ve 72. saatlerde Troponin T değerleri çalışıldı. Başlangıç değerleri normal olup postoperatif troponin ölçümü, 20 ila 65 ng/L arasında ve en az 5 ng/L'lik mutlak bir değişiklik veya 65 ng/L ve üzerinde değeri olan hastalar MINS olarak kabul edildi. Yoğun bakım ve hastanede yatış süreleri, postoperatif 30 gün boyunca advers olaylar ve mortaliteler kaydedildi.

Frail Ölçeği

Ek 2: Frail Ölçeği

FRAİL ÖLÇEĞİ	1	0
Yorgunluk: "Son 4 haftanın ne kadarında kendinizi yorgun hissettiniz?" 1=Her zaman 2=Çoğu zaman 3=Bazı zamanlarda 4=Çok az zaman 5=Hiçbir zaman *(cevap 1 veya 2 ise 1 puan verilir, diğerlerinin hepsine 0 puan verilir)*	1 veya 2	3 veya 4 veya 5
Direnç: "Kendi başınıza ve yardımcı cihaz kullanmadan, 10 basamak merdiveni dinlenmeden çıkmakta zorluk çeker misiniz?"	Evet	Hayır
Dolaşma: "Kendi başınıza ve yardımcı cihaz kullanmadan, birkaç yüz metreyi yürümekte zorluk çeker misiniz?"	Evet	Hayır
Hastalık: "Bir doktor size hiç şu hastalıklarınızın olduğunu söyledi mi?" (Hipertansiyon, diyabet, kanser (küçük cilt kanseri dışında), kronik akciğer hastalığı, kalp krizi, konjestif kalp yetmezliği, anjina, astım, artrit, inme, böbrek hastalığı) *(0-4 hastalık=0 puan, 5-11 hastalık=1 puan)*	5-11 hastalık	0-4 hastalık
Kilo kaybı: "Kıyafetleriniz üzerinizdeyken ama ayakkabısızken kaç kilosunuz? (şu andaki ağırlık)" "Bir yıl önce …yılının…ayında kıyafetleriniz üzerinizdeyken ama ayakkabısızken kaç kiloydunuz? (bir yıl önceki ağırlık)" *Ağırlık değişikliği yüzdesi şu formül ile hesaplanır: ((bir yıl önceki ağırlık-şu andaki ağırlık)/bir yıl önceki ağırlık)x100 Ağırlık değişikliği yüzdesi >5 ise (%5 kilo kaybını temsil eder) 1 puan verilir, <5 ise 0 puan verilir)*	≥%5 kilo kaybı	<%5 kilo kaybı
TOPLAM		

Bulgular: Hastaların %56,7'si kırılgan, %33,5'i pre-kırılgan olarak belirlenmiştir. MINS, kırılgan hastaların %63,2'sinde, pre-kırılgan hastaların %23,2'sinde ve kırılgan olmayan hastaların %5,3'ünde görülmüştür. Kırılgan hastalarda troponin seviyeleri, postoperatif dönemde diğer gruplara göre daha yüksek seyretmiştir. Ayrıca, kırılgan hastalarda 30 gün içinde advers olaylar ve mortalite oranları daha yüksek bulunmuştur.

Demografik Veriler

Tablo 1a. Demografik Veriler, Anestezi Süresi, Cerrahi Süre, Hastanede ve Yoğun Bakımda Yatış Süreleri, Kanama Miktarı

			Kırılganlık			
		Total	Pre-kırılgan	Kırılgan	Yok	
		Ort.±SD Min-Maks (Median)	Ort.±SD Min-Maks (Median)	Ort.±SD Min-Maks (Median)	Ort.±SD Min-Maks (Median)	p
Yaş (yıl)		78,2±8,0 65-104 (78)	74,8±6,6 65-94 (75)	81,6±7,6 65-104 (82)	70,0±2,6 65-75 (69,5)	<0,001
Cinsiyet n (%)	Kadın	141 (68,4%)	42 (60,9%)	89 (76,1%)	10 (50,0%)	0,017
	Erkek	65 (31,6%)	27 (39,1%)	28 (23,9%)	10 (50,0%)	
Kilo (kg)		71,4±13,9 45-130 (70)	73,2±14,1 50-130 (70)	69,7±14,1 45-130 (68)	75,6±11,1 55-98 (77)	0,037
BMI		27,0±5,4 16,3-50,8 (26,0)	27,2±5,3 20-50,8 (25,8)	26,8±5,6 16,3-50,8 (26)	27,1±4,4 19,2-34,7 (26,9)	0,698
Anestezi Süresi (dakika)		137,4±47,6 60-300 (130)	145,4±48,0 60-300 (150)	134,3±47,7 70-300 (130)	127,8±43,5 70-210 (130)	0,140
Cerrahi Süre (dakika)		119,0±42,8 50-280 (120)	124,9±42,6 50-270 (120)	116,8±43,3 60-280 (110)	111,8±39,8 60-180 (120)	0,266
Kanama Miktarı (cc)		315,2±158,4 100-750 (300)	292,1±149,1 100-750 (300)	331,5±167,1 100-700 (300)	340,0±151,7 200-500 (300)	0,509
Ybü Yatış Süresi (gün)		2,3±4,1 0-30 (1)	1,9±4,2 0-30 (1)	2,9±4,3 0-26 (2)	0,2±0,7 0-3 (0)	<0,001
Hastanede Yatış Süresi (gün)		11,2±9,4 3-82 (9)	10,7±9,4 3-60 (9)	12,4±9,8 4-82 (11)	5,3±2,6 4-14 (4)	<0,001

Ki Kare Testi, Kruskal Wallis Testi

Demografik Veriler, Anestezi Süresi, Cerrahi Süre, Hastanede ve Yoğun Bakımda Yatış Süreleri, Kanama Miktarı

MINS Değerlendirmesi

Tablo 3a. Anestezi Yöntemi, Kristalloid ve Kan Ürünü Kullanımı, Vazopressör İhtiyacı, MINS mevcudiyeti, 30 Günlük Advers Olay ve Mortalite

		Total		Kırılganlık						
				Pre-kırılgan		Kırılgan		Yok		
		n	%	n	%	n	%	n	%	p
Anestezi Yöntemi	Genel	77	37,4 %	25	36,2 %	46	39,3 %	6	30,0 %	0,708
	Spinal	129	62,6 %	44	63,7 %	71	60,7 %	14	70,0 %	
Kristoloid Tüketimi (cc)		1560,0±1105,3 500-15000 (1500)		1844,9±1732,3 500-15000 (1500)		1411,1±511,5 500-3000 (1500)		1447,5±632,3 750-3500 (1500)		0,019
Kan Ürünü Kullanımı (n)		47	23,5 %	16	23,9 %	29	25,7 %	2	10,0 %	0,312
Vazopressör İhtiyacı (n)		91	44,2 %	26	37,7 %	61	52,1 %	4	20,0 %	0,012
MINS (n)		91	44,4 %	16	23,2 %	74	63,2 %	1	5,3%	<0,001
30 Günlük Advers Olay (n)		33	16,1 %	3	4,3%	30	25,6 %	0	0,0%	<0,001
30 Gün İçinde Mortalite (n)		20	9,8%	1	1,4%	19	16,4 %	0	0,0%	0,001

Ki Kare Testi, Kruskal Wallis Testi

Anestezi Yöntemi, Kristalloid ve Kan Ürünü Kullanımı, Vazopressör İhtiyacı, MINS mevcudiyeti, 30 Günlük Advers Olay ve Mortalite

Tartışma / Sonuç: Kırılgan hastaların çoğu daha yaşlı, zayıf ve kadın cinsiyettedir. En sık yapılan cerrahi girişim kalça ameliyatıdır. Kırılgan hastaların yoğun bakım ve hastanede yatış süreleri pre-kırılgan ve kırılgan olmayan hastalara göre daha uzundur. Sonuçta ortopedik cerrahi geçiren yaşlı hastalarda kırılganlıkla birlikte MINS gelişimi artmaktadır. MINS görülme oranı %44,4'tür. Artmış kırılganlıkla birlikte hastanede ve yoğun bakımda yatış süreleri uzamakta, ameliyat sonrası 30 günlük advers olay görülme sıklığı ve mortalite artmaktadır. Bu hastalarda kırılganlık değerlendirilmesi, cerrahi sonrası yönetimi iyileştirmek için kritik öneme sahiptir.

Kaynakça

1. [1] Panayi AC, Orkaby AR, Sakthivel D, Endo Y, Varon D, Roh D, et al. Impact of frailty on outcomes in surgical patients: A systematic review and metaanalysis. Am J Surg 2019;218:393–400. https://doi.org/10.1016/j.amjsurg.2018.11.020.
2. [2] Lin HS, Watts JN, Peel NM, Hubbard RE. Frailty and post-operative outcomes in older surgical patients: A systematic review. BMC Geriatr 2016;16. https://doi.org/10.1186/s12877-016-0329-8.

TARK 2024
Türk Anesteziyoloji ve Reanimasyon Derneği
58. Ulusal Kongresi
28 Kasım - 1 Aralık 2024
Kaya Palazzo Otel ve Kongre Merkezi / ANTALYA

S-040

Bariatrik Cerrahi Geçirecek Morbid Obez Hastalarda Laringoskopi ve Endotrakeal Entübasyon Koşullarının Değerlendirilmesi

Prof.Dr. İsmail Demirel[1], Doç.Dr. Esef Bolat[1], Arş.Gör.Dr. Muhammed Gürhan[1], Doç.Dr. Aysun Yıldız Altun[1], Dr. Öğr. Üyesi Ahmet Aksu[1], Doç. Dr. Fatma Çelik[1], Arş.Gör.Dr.Songül Barha[1], Dr.Öğr.Üyesi Gülsüm Altuntaş[1]

[1]Fırat Üniversitesi Hastanesi, Anesteziyoloji Ve Reanimasyon A.D

Giriş / Amaç: Çalışmamızda zor entübasyon olabileceği öngörülen bariatrik cerrahi geçirecek morbid obez hastalarda, Macintosh direkt laringoskop, McGRATH video ve AUG Reusable video laringoskopunun; glottik görüntü kalitesi, entübasyon başarısı, entübasyon süresine etkisinin karşılaştırılması amaçlandı.

Gereç ve Yöntem: Prospektif, randomize kontrollü olan çalışmamız; etik kurulu onayı alındıktan sonra 01/01/2023 – 01/01/2024 tarihleri arasında yazılı onamları alınan toplam 120 hasta ile tamamlandı. Çalışmaya 18 yaş üstü elektif bariatrik cerrahi uygulanacak hastalar dahil edildi. Hastaların yaş, cinsiyet, boy, kilo, vücut kitle endeksi (VKİ), ASA skoru, Mallampati sınıfı ve Cormack Lehane derecesi, Entübasyon Zorluk Skalası (IDS), ağız açıklığı, tiromental mesafe, sternomental mesafe, boyun çevresi, entübasyon öncesi hemodinamik değerleri kaydedildi. Hastalar; Macintosh direkt laringoskop ile entübasyonu yapılan grup (Grup 1=40 hasta), McGRATH video laringoskop ile entübasyonu yapılan grup (Grup 2=40 hasta) ve AUG Reusable video laringoskop ile entübasyonu yapılan grup (Grup 3=40 hasta) olmak üzere üç gruba ayrıldı. Entübasyon süresi, entübasyon girişim sayısı not edildi. Hastaların entübasyon sonrasındaki 1. Dk, 5. Dk, 10. Dk daki kalp atım hızı, sistolik basınç, diyastolik basınç ve ortalama arteriyel basınç değerleri kaydedildi.

video laringoskop



video laringoskop tipleri

video laringoskop



video laringoskop

Bulgular: Gruplar arasında entübasyon süresinde anlamlı farklılık görülmemiştir ($p>0,05$). Grup 1'deki hastaların %60'ının; Grup 2'de %67,5'inin; Grup 3'te %85'inin CLD derecesi 1 olarak belirlenmiş olup gruplar arasında CLD derecesi açısından anlamlı farklılık görülmüştür ($p<0,05$). Grup 1'de olanların %52,5'inin, Grup 2'de olanların %50'sinin ve Grup 3'te olanların %77,5'inin IDS derecesi kolay olup aralarında anlamlı farklılık görülmüştür ($p<0,05$). Hemodinamik parametreler açısından üç grup arasında anlamlı fark bulunmamıştır ($p>0,05$).

Tartışma / Sonuç: Oral kavite, farinks ve larinks eksenlerinin aynı hizaya getirilmeden laringoskopinin gerçekleştirilebilmesi ve endotrakeal entübasyona olanak tanınması zor hava yolu beklenen hastalarda entübasyon başarısı açısından üstünlük sağlamaktadır. Videolaringoskop grubunda daha iyi glottik görüntü elde ettik ve entübasyon süresi ve hemodinami üzerine olumsuz etki görmedik. Bariyatrik cerrahi geçirecek ve zor entübasyon olabileceği öngörülen olgularda, daha iyi orafaringeal ve glottik görüntü elde ediliyor olması nedeniyle videolaringoskoplar Macintosh direkt laringoskopa üstünlük sağlayabilir

Kaynakça

1. Keçik Y. Türkiye'de Anestezinin Gelişimsel Tarihi. Keçik Y (Ed.). Temel Anestezi. Ankara, Güneş Tıp Kitabevi 2012; 8-9.
2. Maassen R, Lee R, van Zundert A, Cooper R. The videolaryngoscope is less traumatic than the classic laryngoscope for a difficult airway in an obese patient. J Anesth 2009; 23(3):445-448.
3. Miller RD. Miller's Anesthesia. Airway Management in the Adult. Volume 1. Chapter 55. 8th ed. Hagberg CA, Artime CA (eds). Elsevier, Saunder. Philadelphia. 2015; 1647-1684.
4. Hagberg CA. Benumof and Hagberg's Airway Management. Third editions. Ramachandran SK, Klock PA, Reed AP (eds). Houston, Texas. 2013; 201-221
5. Cavus E, Kieckhaefer J, Doerges V, Moeller T, Thee C, Wagner K. The C-MAC Videolaryngoscope: First Experiences with a new Device for Videolaryngoscopy-Guided Intubation. Anesthesia & Analgesia 2010; 2,110: 473-477.

TARK 2024
Türk Anesteziyoloji ve Reanimasyon Derneği
58. Ulusal Kongresi
28 Kasım - 1 Aralık 2024
Kaya Palazzo Otel ve Kongre Merkezi / ANTALYA

S-041

Perioperatif Hipotermi Üzerine Etkili Faktörler: Retrospektif Bir Çalışma

Muhammet Selman Söğüt[1], Rafet Onur Görgülü[1], Mete Manici[1], Buse Aslan[1], Burcu Kara Boldaz[1], Yavuz Gürkan[1]

[1]Koç Üniversitesi Hastanesi

Giriş / Amaç: İntraoperatif hipotermi, perioperatif dönemde, kanama riskinde artış, yara iyileşmesinin gecikmesi ve enfeksiyon oranlarında artış gibi ciddi olumsuz sonuçlara yol açabilmektedir. Bu çalışmada, intraoperatif hipotermi gelişimini etkileyen faktörler retrospektif olarak analiz ederek, bu risk faktörlerinin intraoperatif hipotermi gelişimi üzerindeki etkileri değerlendirilmiştir.

Gereç ve Yöntem: Etik kurul onayı alındıktan sonra, Ocak 2024 ve Temmuz 2024 tarihleri arasında Koç Üniversitesi Hastanesi ameliyathanesinde ameliyat edilen hastaların verileri retrospektif olarak incelendi. İntraoperatif hipotermi, ameliyatın herhangi bir anında vücut ısısının 36 derecenin altına düşmesi olarak tanımlandı. Hastaların intraoperatif hipotermi durumu ve bunu etkileyebilecek faktörler çok değişkenli lojistik regresyon analizi ile incelendi. Modelde yer alan değişkenler; ameliyat süresi, preoperatif vücut ısısı, ASA skoru, cinsiyet, yaş, anestezi yöntemi ve ameliyat büyüklüğü olarak belirlendi. Ameliyat büyüklüğünü belirlemek için, ameliyatların gözle görülmeyen sıvı kaybı katsayıları kullanıldı. Sürekli değişkenlerin logit-lineerliği Box-Tidwell transformasyonu ile değerlendirildi ve rezidüel değerleri -3 ile 3 arasında olmayan vakalar ekstrem olarak kabul edilip analizden çıkarıldı. Çoklu doğrusal bağlantı, varyans enflasyon faktörü kullanılarak kontrol edildi. Modelin performansı Nagelkerke R^2 ve eğri altındaki alan (AUC) metrikleri ile değerlendirildi.

Bulgular: 341 hastanın verileri çalışmaya dahil edildi. Hastaların %21'inde intraoperatif hipotermi geliştiği tespit edildi. Lojistik regresyon analizi sonucunda, ameliyat büyüklüğü ($\beta = 1.8522$, $p = 0.0218$), preoperatif vücut ısısı ($\beta = -1.4056$, $p = 0.0048$) kombine spinal-epidural anestezi ($\beta = 1.3307$, $p = 0.0450$) ve periferik blok ile genel anestezi kombinasyonu ($\beta = 1.1590$, $p = 0.0142$) hipotermi riskinde artışla ilişkili bulundu. Buna karşın, işlem süresi, ASA skoru, cinsiyet ve yaşın hipotermi gelişimi ile anlamlı bir ilişkisi gözlemlenmedi. Modelin AUC değeri 0.8120 olarak hesaplandı.

Şekil 1

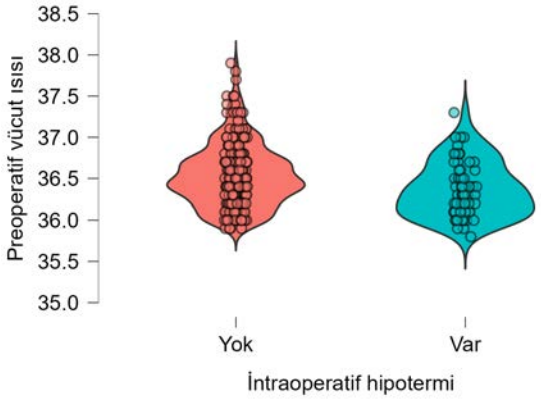

Preoperatif vücut ısısının intraoperatif hipotermi ile ilişkisi

Şekil 2

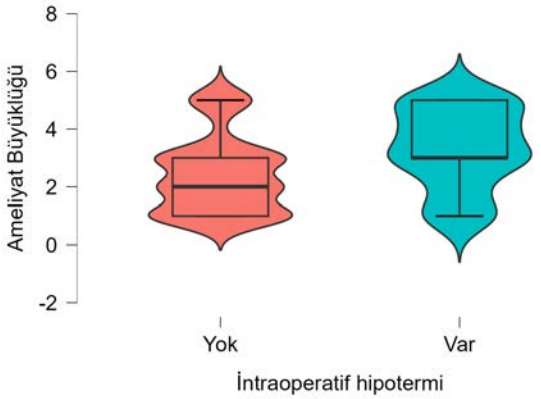

Ameliyat büyüklüğünün intraoperatif hipotermi ile ilişkisi

Tartışma / Sonuç: İntraoperatif hipotermi gelişiminde en önemli risk faktörleri, ameliyat büyüklüğü, preoperatif düşük vücut ısısı, kombine spinal-epidural anestezi ve periferik blok ile genel anestezi kombinasyonu olarak tespit edilmiştir. Bu faktörlere sahip hastalarda hipotermiyi önlemeye yönelik önlemler alınması önem arz etmektedir.

Kaynakça

1. Aksu C, Kuş A, Gürkan Y, Solak M, Toker K. Survey on Postoperative Hypothermia Incidence In Operating Theatres of Kocaeli University. *Turk J Anaesthesiol Reanim*. 2014;42(2):66-70.
2. Seamon MJ, Wobb J, Gaughan JP, Kulp H, Kamel I, Dempsey DT. The effects of intraoperative hypothermia on surgical site infection: an analysis of 524 trauma laparotomies. *Ann Surg*. 2012;255(4):789-795.

TARK 2024
Türk Anesteziyoloji ve Reanimasyon Derneği
58. Ulusal Kongresi
28 Kasım - 1 Aralık 2024
Kaya Palazzo Otel ve Kongre Merkezi / ANTALYA

S-042

Meme Cerrahisinde Ultrason Kılavuzluğunda Yapılan Serratus Anterior Plan Bloğunun Postoperatif Analjezi Etkinliğinin Değerlendirilmesi

Abdurrahman Çiçekli[1], Mehmet Cesur[1]

[1]Gaziantep Üniversitesi Tıp Fakültesi Anesteziyoloji ve Reanimasyon Anabilim Dalı

Giriş / Amaç: Meme kanseri dünyada ve ülkemizde kadınlarda en sık görülen kanser türüdür. Operasyon sonrası ortaya çıkan akut ağrının kontrolü önem arz etmektedir. Ağrı kontrolünün sağlanması hastanın erken mobilizasyonuna ve taburculuğa katkı sağlar. Akut ağrının kontrol edilmesi için meme cerrahisinde göğüs duvarı sinir blokları tanımlanmıştır. Bu bloklar daha önce tanımlanmış yöntemlere göre daha güvenli, kolay uygulanabilir ve maliyet olarak da ucuz yöntemlerdir. Bu çalışmada meme kanseri cerrahisi uygulanan hastalara serratus anterior plan bloğu, aksiller lenf nodu disseksiyonun eşlik etmesi durumunda ultrason klavuzluğunda üçüncü kot seviyesinden uygulanmıştır. Serratus anterior plan bloğun etki ve yan etkilerinin değerlendirilmesini amaçlamıştır.

Gereç ve Yöntem: Bu çalışma meme kanseri nedenli operasyon planlanan, yazılı bilgilendirilmiş onamları alınan, yaşları 18-65 olan, American Society of Anesthesia I-III gruplarından 84 hastayla yapılmıştır. Hastalar 2 gruba ayrıldı. Grup S'ye cerrahi sonrası serratus anterior plan bloğu uygulanırken Grup H'ye blok işlemi uygulanmadı. Her iki gruba hasta kontrollü ağrı pompası uygulandı. Tüm hastaların operasyon sonrası 24 saatlik servis takiplerinde nümerik ağrı skoru, bulantı ve kusma atak sayısı, hasta kontrollü ağrı pompasından doz talep sayısı, tüketilen fentanil miktarı, ilk mobilizasyona başlama zamanı, 24. saatte kol abduksiyonu ile ortaya çıkan ağrı skoru ve yan etki gözlenip gözlenilmediği not edildi.

Memenin Duyusal İnnervasyonu

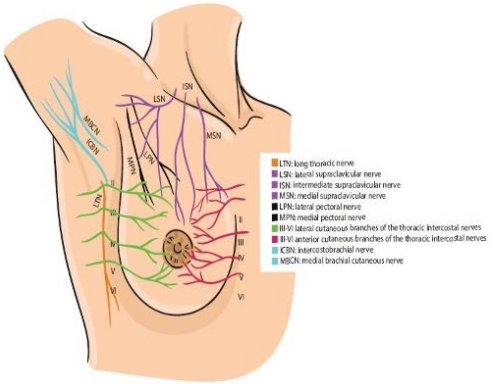

Meme dokusu servikal pleksus, brakial pleksus ve interkostal sinirlerden innerve olur

Blok Uygulamaları



PECS I, PECSII ve SAP blok uygulamaları ve USG görüntüleri

SAP Blok Uygulaması

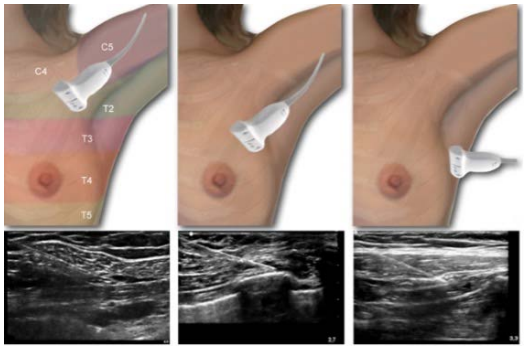

Üçüncü interkostal seviyesinden serratus anterior blok uygulamasının temsili görüntüsü

Göğüs Duvarı ve İnnervasyonu

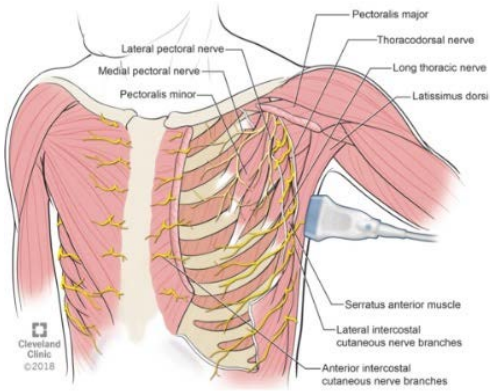

Toraks duvarının kas, kemik ve sinir yapısı

Bulgular: Çalışmaya dahil edilen hastaların post operatif bakılan nümerik ağrı skoru, hasta kontrollü ağrı pompasından doz talep sayısı ve tüketilen fentanil miktarı 2, 6, 12 ve 24. saatte Grup S'de istatistiksel olarak daha düşük bulundu. Postoperatif bulantı ve kusma insidansının benzer olduğu ancak ilk mobilizasyona başlama süresi ve 24. saatteki kol abduksiyonu ile olan ağrı skorunun istatistiksel olarak blok uygulanan Grup S'de daha düşük olduğu gözlendi.

Demografik veri ve sürelerin gruplara göre dağılımı

PARAMETRELER	GRUP S (n=42)	GRUP H (n=42)	p
YAŞ (Ort. ± SS)	50,83 ± 10,18	48,64 ± 9,38	0,308§
VKİ (Ort. ± SS)	28,84 ± 4,67	26,57 ± 4,22	0,009* Ψ
ASA I II III	4 16 21	6 14 23	0,352 Ψ
Anestezi Süresi (Ort. ± SS)	172,19 ± 28,57	176,24 ± 27,28	0,509§
Cerrahi Süre (Ort. ± SS)	149,62 ± 26,41	157,29±26,12	0,185§

*p<0,05; Ψ: Mann-Whitney U testi; §: student t testi; Ki-kare testi (VKİ: Vücut Kitle İndeksi, ASA: American Society of Anesthesia)

Post-operatif ağrı skorlarının zamana göre değerleri

NRS DEĞERLERİ	Grup S (n=42)	Grup H (n=42)	p
0. Saat Medyan (min-max)	2 (1 -3)	2 (2 -3)	0,146
2. Saat Medyan (min-max)	2 (1 -3)	3 (2 -4)	0,001*
6. Saat Medyan (min-max)	2 (1 -3)	3 (2 -4)	0,005*
12. Saat Medyan (min-max)	3 (2 -4)	3 (3 -3)	0,027*
24. Saat Medyan (min-max)	3 (2 -4)	3 (3 -4)	0,098

*p<0,05; Ψ: Mann-Whitney U testi; §: student t testi; Ki-kare testi

Hastaların ağrı pompasından ilaç talep sayılarının zamana göre dağılımı

ZAMAN	Grup S (n=42)	Grup H (n=42)	p
0. Saat (Ort. ± SS)	1,81 ± 0,89	1,90 ± 0,62	0,288
2. Saat (Ort. ± SS)	4,00 ± 2,08	5,74 ± 1,58	0,001*
6. Saat (Ort. ± SS)	6,93 ± 3,99	12,02 ± 3,38	0,001*
12. Saat (Ort. ± SS)	12,86 ± 6,23	19,81 ± 5,08	0,001*
24. Saat (Ort. ± SS)	21,19 ± 14	31,02 ± 7,96	0,001*

*p<0,05; Ψ: Mann-Whitney U testi; §: student t testi; Ki-kare testi

HKA pompasından giden fentanil miktarı (mikrogram)

ZAMAN	Grup S (n=42)	Grup H (n=42)	p
0. Saat (Ort. ± SS)	25,24 ± 9,94	22,14 ± 8,13	0,136*
2. Saat (Ort. ± SS)	60,95 ± 27,92	76,19 ± 25,47	0,006*
6. Saat (Ort. ± SS)	113,33 ± 59,37	175,24 ± 60,7	0,001*
12. Saat (Ort. ± SS)	208,1 ± 103,98	303,81 ± 86,02	0,001*
24. Saat (Ort. ± SS)	446,67 ± 197,08	600,95 ± 149,01	0,001*

*p<0,05; Ψ: Mann-Whitney U testi; §: student t testi; Ki-kare testi

İlk mobilizasyona başlama süresi ve kol abduksiyonu ile olan NRS skorları

	Grup S (n=42)	Grup H (n=42)	p
İlk Mobilizasyona Başlama Süresi (Ort ± SS) **	12,17 ± 4,43	15,81 ± 3,87	0,001*
Kol Abduksiyon ile Olan Ağrı Medyan (min-max)***	4 (3 -5)	5 (4 -6)	0,001*

*p<0,05; Ψ: Mann-Whitney U testi; §: student t testi; Ki-kare testi ** Hastaların post-operatif servis takipleri sırasında yataktan kalkarak 5-10 adım hareket ettiği zamana kadarki geçen süre (saat) *** Kolun 45° abduksiyonu ile olan NRS ağrı skoru

Tartışma / Sonuç: Meme kanseri cerrahisi planlanan hastalarda özellikle aksiller bölgede işlem yapılması durumunda ultrason klavuzluğunda üçüncü kot seviyesinden yapılan serratus anterior plan bloğunun postoperatif toraks duvarı ve aksillada ağrının önlenmesinde ciddi yarar sağladığı, hastaların opioid tüketimini azalttığı, erken mobilize ve taburcu olmasına katkı sağladığı gözlemlenmiştir.

Kaynakça

1. Bakeer AH, Kamel KM, Abdelgalil AS et al. Modified Pectoral Nerve Block versus Serratus Block for Analgesia Following Modified Radical Mastectomy: A Randomized Controlled Trial. J Pain Res. 2020; 13:1769-75.
2. Blanco R, Parras T, McDonnell JG et al. Serratus plane block: A novel ultrasound-guided thoracic wall nerve block. Anaesthesia. 2013;68(11):1107-13.
3. Shi K, Chen Y, Liu L et al. Comparison of the effect of different volumes ropivacaine on deep serratus anterior plane block in patients undergoing breast surgery: A prospective randomized double-blinded trial. Ann Palliat Med. 2021;10(6):6104-11
4. Aslan G, Avcı O, Gündoğdu O et al. The effect of postoperative serratus anterior plane block on postoperative analgesia in patients undergoing breast surgery. Turk J Surg. 2020;36(4):374-81.
5. Li ZH, Hong WJ, Guo XL et al. Serratus plane block in breast cancer surgery: A systematic review and meta-analysis. Clin Breast Cancer. 2023;23(1): e1-13.

6. An R, Wang D, Liang XL et al. The postoperative analgesic efficacy of different regional anesthesia techniques in breast cancer surgery: A network meta-analysis. Front Oncol. 2023; 13:1083000.
7. Matsumoto M, Flores EM, Kimachi PP et al. Benefits in radical mastectomy protocol: A randomized trial evaluating the use of regional anesthesia. Sci Rep. 2018;8(1):7815.
8. Yesiltas S, Türköz A, Çalım M et al. Comparison of serratus plane block alone and in combination with pectoral type 1 block for breast cancer surgery: A randomized controlled study. Hippokratia. 2021;25(1):8-14.
9. Bhan S, Mishra S, Gupta N et al. A prospective randomised study to assess the analgesic efficacy of serratus anterior plane block for modified radical mastectomy under general anaesthesia. Turk J Anaesthesiol Reanim. 2021;49(2):124-9.
10. Jayadeep I, Srinivasan G, Sethuramachandran A et al. Comparison of the analgesic efficacy of ultrasound-guided superficial serratus anterior plane block with deep serratus anterior plane block in patients undergoing modified radical mastectomy: A randomized clinical trial. Cureus. 2022;14(10): e30828.
11. Abdallah FW, MacLean D, Madjdpour C et al. Pectoralis and serratus fascial plane blocks each provide early analgesic benefits following ambulatory breast cancer surgery: A retrospective propensity-matched cohort study. Anesth Analg. 2017;125(1):294-302.
12. Theobald D, Araujo BLC, Thuler LCS et al. Serratus plane block with sedation for patients submitted to axillary dissection: A prospective case series. Rev Col Bras Cir. 2023;50: e20233398.
13. Yayik AM, Ahiskalioglu A, Celik EC et al. Awake axillary giant lipoma excision under serratus plane block. Braz J Anesthesiol. 2018;68(5):540-1.

TARK 2024
Türk Anesteziyoloji ve Reanimasyon Derneği
58. Ulusal Kongresi
28 Kasım - 1 Aralık 2024
Kaya Palazzo Otel ve Kongre Merkezi / ANTALYA

S-043

Onkolojik Cerrahilerde Bulantı ve Kusma Yönetiminin Postoperatif İyileşmeye Etkisi

Belkıs Yılmaz[1], Ayşe Menekşe Çakır[1], Menşure Kaya[1]

[1]SBÜ Dr. Abdurrahman Yurtaslan Ankara Onkoloji Eğitim ve Araştırma Hastanesi

Giriş / Amaç: Postoperatif bulantı kusma (POBK), dehidratasyon, oral beslenmeye geçişte gecikme gibi ciddi komplikasyonlara yol açabilmektedir. Bu durum, hastanede kalış süresinin uzamasına ve sağlık harcamalarının artışına neden olmaktadır. (1) Bu çalışmanın amacı, onkolojik cerrahi de perioperatif uygulanan POBK yönetimi yöntemlerini, postoperatif iyileşme sürecine ve hastanede kalış süresine etkisini belirlemektir.

Gereç ve Yöntem: Çalışma prospektif gözlemsel olarak planlandı, etik kurul onayı sonrası onkolojik cerrahi geçiren tüm hastalar çalışmaya dâhil edildi. Hastaların demografik verileri, ASA, operasyon türü ve POBK risk skorları anestezi formlarından kaydedildi. İntraoperatif POBK profilaksisi için kullanılan ilaçlar ve dozları not edildi. POBK gelişip gelişmediği ve hastanede kalış süresi kaydedildi.İstatistiksel analizler için SPSS Statistics 27 kullanıldı. Bulguların yorumlanmasında frekans tabloları ve tanımlayıcı istatistikler kullanıldı.

Bulgular: Hastaların yaş ortalaması 56,67±12,58 (yıl) olup hastalara ait veriler Tablo-1 de verildi. POBK ile ASA, taşıt tutması, sigara kullanımı açısından istatistiksel olarak anlamlı ilişki bulunmadı ($p>0,05$). Kadınlarda erkeklere göre POBK insidansı istatistiksel olarak anlamlı oranda yüksekti (Tablo 2, $p=0,010$). POBK gelişenlerde hastanede yatış süresi POBK gelişmeyenlere göre anlamlı düzeyde daha yüksek bulundu (Tablo 3, $p=0,023$).

Tablo 1

Tablo 1. Hastaların verileri

Değişken (N=61)	n	%
ASA skoru		
2	38	62,3
3	23	37,7
Cinsiyet		
Kadın	49	80,3
Erkek	12	19,7
Tedavi görülen klinik		
Beyin cerrahi	2	3,3
Genel cerrahi	34	55.7
Göğüs cerrahi	8	16,4
Jinekolojik onkoloji	10	3,3
Kulak burun boğaz	2	8,2
Üroloji	5	
Hastalık tanısı		
Meme CA	29	47,5
Akciğer CA	7	11,5
Over CA	4	6,6
Diğer	21	34,4
Taşıt tutması		
Yok	41	67,2
Var	20	32,8
Sigara kullanma		
Yok	43	70,5
Var	18	29,5
Vakada Opioid türü		
Tramadol HCL	20	34,5
Morfin HCL	38	65,5
POBK profilaksisi		
Deksametazon	3	4,9
Metoklopramid	1	1,6
Ondansetron	44	72,1
Ondansetron + deksametazon	7	11,6
Yok	6	9,8
POBK durumu		
Yok	36	59,0
Var	25	41,0

Veriler n=hasta sayısı olarak verildi.CA:karsinom

Tablo 2

Tablo 2. POBK gelişme insidansı ile genel özelliklerin incelenmesi

Post bulantı-kusma	Yok (n=36)		Var (n=25)		İstatistiksel analiz*
Değişken	**n**	**%**	**n**	**%**	**Olasılık**
ASA skoru					
2	21	58,3	17	68,0	χ^2=0,587
3	15	41,7	8	32,0	p=0,444
Cinsiyet					
Kadın	25	69,4	24	96,0	χ^2=6,584
Erkek	11	30,6	1	4,0	**p=0,010**
Hastalık tanısı					
Meme CA	17	47,2	12	48,0	χ^2=2,581
Akciğer CA	6	16,6	1	4,0	p=0,461
Over CA	2	5,6	2	8,0	
Diğer	11	30,6	10	40,0	
Taşıt tutması					
Yok	24	66,7	17	68,0	χ^2=0,012
Var	12	33,3	8	32,0	p=0,913
Sigara kullanma					
Yok	27	75,0	16	64,0	χ^2=0,858
Var	9	25,0	9	36,0	p=0,354
Vakada Opioid türü					
Tramadol HCL	9	26,5	11	45,8	χ^2=2,335
Morfin HCL	25	73,5	13	54,2	p=0,127
Bulantı-kusma profilaksisi					
Deksametazon	-	-	3	12,0	χ^2=9,279
Metoklopramid	1	2,8	-	-	p=0,054
Ondansetron	25	69,4	19	76,0	
Ondansetron + deksametazon	4	11,1	3	12,0	
Yok	6	16,7	-	-	
Bulantı-kusma profilaksi					
Sadece bir profilaksi	26	72,7	22	88,0	χ^2=4,644
Birden fazla profilaksi	4	11,1	3	12,0	p=0,098
Yok	6	16,7	-	-	

*İki nitel değişkenin birbiriyle ilişkilerinin incelenmesinde "Pearson-χ^2 çapraz tabloları kullanılmıştır.

Tablo 3

Tablo 3. POBK gelişme insidansına göre yaş ve hastane yatış süresi karşılaştırılması

Post bulantı-kusma	Yok (n=36)		Var (n=25)		İstatistiksel analiz*
Değişken	X̄ ± S.S.	Medyan [IQR]	X̄ ± S.S.	Medyan [IQR]	Olasılık
Yaş (yıl)	58,33±12,98	60,0 [18,5]	54,28±11,82	53,0 [21,5]	t=1,244 p=0,219
Hastanedeki yatış süresi (gün)	3,67±2,69	4,0 [4,0]	4,78±5,01	5,0 [5,5]	Z=-2,269 **p=0,023**

*Normal dağılıma sahip olan verilerde iki bağımsız grubun ölçüm değerleriyle karşılaştırılmasında "Independent Sample-t" test (t-tablo değeri) istatistikleri kullanılmıştır. Normal dağılıma sahip olmayan verilerde iki bağımsız grubun ölçüm değerleriyle karşılaştırılmasında "Mann-Whitney U" test (Z-tablo değeri) istatistikleri kullanılmıştır.

Tartışma / Sonuç: Bu çalışmada onkolojik cerrahi geçiren 61 hasta değerlendirildi. Apfel ve ark. (2) çalışmasında da çıkan sonuca benzer şekilde POBK ile cinsiyet arasında istatistiksel olarak anlamlı ilişki tespit edidi. Kadınlarda (%96) gibi oldukça yüksek POBK görüldü. Taşıt tutması öyküsü Carlisle ve ark.nın çalışmasında POBKiçin risk faktörü olarak gösterilmiş (3). Çalışmamızda ASA, taşıt tutması ve sigara kullanımının POBK risk faktörü olarak saptanmadı. Unlugenc ve ark. çalışmalarında tramadol ve morfin kullanılan gruplarda benzer bulantı-kusma insidansı gözlenmiştir (4).Çalışmamızda da POBK ile kullanılan opioid türü arasında anlamlı ilişki yoktu. POBK gelişmeyen hastalarda yatış süreleri daha kısaydı. Çalışmamızın sonuçları, onkolojik cerrahilerde etkin bir bulantı ve kusma yönetiminin, postoperatif iyileşme sürecini olumlu yönde etkilediğini göstermektedir. Ameliyat sonrası bulantı ve kusmanın yönetimi, hastanede kalış sürelerini kısaltmaktadır. Bu bağlamda, onkolojik cerrahilerde bulantı ve kusma yönetimi için standart protokollerin oluşturulması ve uygulanması önerilmektedir.

Kaynakça

1. Gustafsson UO, Scott MJ, Hubner M, Nygren J, Demartines N, Francis N, Rockall TA, Young-Fadok TM, Hill AG, Soop M, de Boer HD, Urman RD, Chang GJ, Fichera A, Kessler H, Grass F, Whang EE, Fawcett WJ, Carli F, Lobo DN, Rollins KE, Balfour A, Baldini G, Riedel B, Ljungqvist O. GuidelinesforPerioperativeCare in ElectiveColorectalSurgery: EnhancedRecoveryAfterSurgery (ERAS®) SocietyRecommendations: 2018. World J Surg. 2019 Mar;43(3):659-695. doi: 10.1007/s00268-018-4844-y. PMID: 30426190.

2.Apfel CC, Laara E, Koivuranta M, Greim CA, Roewer N: Ameliyat sonrası bulantı ve kusmayı tahmin etmek için basitleştirilmiş bir risk puanı: İki merkez arasındaki çapraz doğrulamalardan elde edilen sonuçlar. A NESTHESIOLOGY 1999; 91:693–700.

3. Carlisle J, Stevenson CA. Drugsforpreventingpostoperativenauseaandvomiting. Cochrane Database SystRev 2006;3:CD004125.

4.Unlugenc H, Vardar MA, Tetiker S. A ComparativeStudy of theAnalgesicEffect of Patient-ControlledMorphine, pethidine, andTramadolforPostoperativePain Management After Abdominal Hysterectomy. AnesthAnalg. 2008;106(1):309-12.

TARK 2024
Türk Anesteziyoloji ve Reanimasyon Derneği
58. Ulusal Kongresi
28 Kasım - 1 Aralık 2024
Kaya Palazzo Otel ve Kongre Merkezi / ANTALYA

S-044

TARK 2023 Deneysel ve Klinik Sözlü Sunum Yarışmalarında Sunulan Bildirilerin Okunabilirlik Düzeylerinin Belirlenmesinde ChatGPT ile Ateşman Formülünün Karşılaştırılması

Olcay Demir[1], Asuman Mehel[1]

[1]Samsun Üniversitesi Samsun Eğitim ve Araştırma Hastanesi

Giriş / Amaç: Bilimsel kongrelerde sunulan bildirilerin okunabilirlik düzeyi, bilgilerin etkin bir şekilde iletilmesinde büyük önem taşır. Türkçe metinlerin anlaşılabilirliğini ölçmek amacıyla kullanılan Ateşman Okunabilirlik Formülü, cümle başına ortalama kelime sayısı ve kelime başına düşen hece sayısına dayalı hesaplama yöntemi sunar (1). Literatürde Türkçe metinler için bu indeksin sık uygulandığı görülmektedir. Bununla birlikte, yapay zeka programları da, metinin karmaşıklığını ve içeriğini analiz edebilme yeteneğine sahiptir. Bu çalışmanın amacı, Türk Anesteziyoloji ve Reanimasyon Kongresi (TARK) 2023'te yarışmada sunulan bildirilerin okunabilirlik düzeylerini belirlemede ChatGPT ile Ateşman Formülünü karşılaştırarak iki yöntemin etkinliğini değerlendirmektir

Gereç ve Yöntem: Klinik ve deneysel yarışmalarda sunulan bildirileri belirlemek için derneğimizin https://akademi.tard.org.tr internet sayfasına 01.10.2024 tarihinde erişim sağlanmıştır. İlk aşamada, her bir bildirinin okunabilirlik düzeyi Ateşman Formülü kullanılarak hesaplanmıştır (http://okunabilirlikindeksi.com). İkinci aşamada ise, aynı bildiriler ChatGPT kullanılarak okunabilirlik açısından analiz edilmiştir. Her iki yöntemle elde edilen sonuçlar Spearman's korelason testine tabi tutulmuştur.

Bulgular: Deneysel ve klinik sözlü sunum yarışmalarında sunulan 10'ar bildiri değerlendirildi. Deneysel sunularla ilgili Spearman korelasyon analizinde, Ateşman ve ChatGPT skorları arasında düşük seviyede negatif bir korelasyon gözlenmiş ancak bu ilişki istatistiksel olarak anlamlı bulunmamıştır ($r(8) = -0,12$, $p = 0,737$). Öte yandan, klinik sunularla ilgili Spearman korelasyon analizinde Ateşman ve ChatGPT skorları arasında düşük seviyede pozitif bir korelasyon saptanmış, ancak bu da istatistiksel olarak anlamlı değildir ($r(8) = 0,29$, $p = 0,416$) (şekil 1).

Şekil 1: Deneysel bildirilerin Spearman korelasyon analizi (A), Klinik bildirilerin Spearman korelasyon analizi (B)

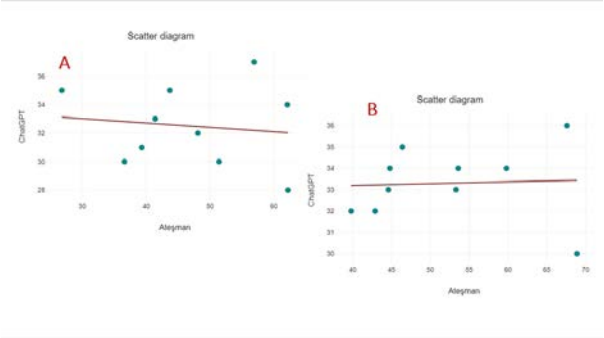

Tartışma / Sonuç: Bu çalışma, ChatGPT ve Ateşman Formülü'nün bilimsel bildirilerin okunabilirlik düzeylerini belirlemede birbirleriyle korele olmadığını belirledik. Daha kapsamlı ve sayıca fazla metinlerin değerlendirildiği çalışmalarla ileri düzey korelasyon ve validasyon çalışmalarına ihtiyaç vardır.

Kaynakça

1. Ateşman, E. (1997). Türkçede okunabilirliğin ölçülmesi. Dil Dergisi, 58, 71-74

TARK 2024
Türk Anesteziyoloji ve Reanimasyon Derneği
58. Ulusal Kongresi
28 Kasım - 1 Aralık 2024
Kaya Palazzo Otel ve Kongre Merkezi / ANTALYA

S-045

Total Diz Artroplastinde Periartiküler Enjeksiyon ile Düşük Konsantrasyon Yüksek Volüm Suprainguinal Fasya İliaka Plan Bloğunun Karşılaştırılması: Randomize Prospektif Çalışma

Mehmet Cenk Turgut[2], Elif Oral Ahıskalıoğlu[1], Yunus Emre Karapınar[1], Ela Nur Medetoğlu Köksal[3], Muhammed Çağatay Engin[2], Erkan Cem Çelik[1], Muhammed Enes Aydın[1], Ahmet Murat Yayık[1], Ömer Doymuş[3], Ali Ahıskalıoğlu[1]

[1]Anesteziyoloji ve Reanimasyon, Atatürk Üniversitesi Tıp Fakültesi, Erzurum
[2]Ortopedi ve Travmatoloji, Atatürk Üniversitesi Tıp Fakültesi, Erzurum
[3]Anesteziyoloji ve Reanimasyon, Şehir Hastanesi, Erzurum

Giriş / Amaç: Suprainguinal fasya-iliaka plan bloğu(SFIPB), kalça cerrahilerinde postoperatif analjezisinde uygulandığında kapsadığı dermatomal alan ile diz cerrahilerinde de alternatif olabilir. Literatürde SFIPB-diz artroplasti cerrahisinde kullanımıyla ilgili çalışmalar oldukça sınırlıdır (1,2). Bu çalışmanın primer amacı SFIPB ve periartiküler infiltrasyon(PAİ) analjezisi postoperatif opioid tüketimine etkisini araştırmaktır. Sekonder amaç ise postoperatif ağrı skoru, time-up and go(TUG)-testi, ROM-testi, FTSST-testi ve mobilizasyon süresine etkisini araştırmaktır.

Gereç ve Yöntem: Atatürk Üniversitesi Tıp Fakültesi Etik Kurul onayı ile ASA I-III, total diz artroplastisi geçirecek, 18-75 yaş aralığındaki 70 hasta 2 gruba randomize edilerek çalışmaya dahil edildi. Grup SFIP'e (n=35), 20ml-%0,5 bupivakain, 1/200.000'lik adrenalin, 40ml izotonik toplamda 60ml olmak üzere lokal anestezikle SFIPB, spinal anesteziyle gerçekleştirilen cerrahi bitiminde uygulandı. Grup PAI'de (n=35) ise 150mg bupivakain ile 0,3mg epinefrin ve 30mg ketorolak 50ml normal salin toplam 80ml karışım cerrahi ekip intraoperatif uygulandı. Preoperatif yürüme desteği, varus-valgus deformitesi, VAS(anterior ve posterior/hareket-istirahat) skoru ve TUG-testi, quadriceps kas gücü, aktif-ROM değerleri ile postoperatif mobilizasyon zamanı, ilk iki günde; TUG-testi, quadriceps kas gücü, ROM, FTSST kaydedilmiştir. Ayrıca postoperatif VAS-skorları, opioid tüketimleri, kurtarıcı analjezik ihtiyaçları ve opioid-ilişkili yan etkileri kaydedilmiştir.

Bulgular: Gruplar arasında 48 saatlik opioid tüketimi Grup SFIP'de daha düşüktü ve istatistiksel olarak anlamlı fark görüldü, ayrıca Grup PAI'de bulantı insidansı daha fazla gözlendi ve istatistiksel olarak anlamlı bulundu ($p<0.05$). VAS-skorları açısından gruplar arasında istatistiksel olarak anlamlı fark görülmedi. Kurtarıcı analjezik dozu ve ihtiyacı açısından da gruplar arasında istatistiksel olarak anlamlı fark görülmedi. Diz eklemi anteriorunda aktif/pasif VAS-skoru SFIP grubunda istatistiksel olarak anlamlı daha az bulundu ($p<0.05$). Postoperatif rehabilitasyon testleri SFIPB grubu lehine istatistiksel olarak anlamlı bulundu ($p<0.05$).

Tartışma / Sonuç: Düşük doz-yüksek volüm kullanılan SFIPB motor fonksiyonları ve hasta mobilizasyonunu etkilemeden opioid tüketimini ve opioid-ilişkili yan etkileri azaltarak PAİ'ye göre üstün analjezi sağlamıştır.

Kaynakça

1. Suarez JC, Al-Mansoori AA, Kanwar S, Semien GA, Villa JM, McNamara CA, et al. Effectiveness of Novel Adjuncts in Pain Management Following Total Knee Arthroplasty: A Randomized Clinical Trial. J Arthroplasty. 2018;33(7s):S136-s41.
2. Chung AS, Spangehl MJ. Peripheral Nerve Blocks vs Periarticular Injections in Total Knee Arthroplasty. J Arthroplasty. 2018;33(11):3383-8.

TARK 2024
Türk Anesteziyoloji ve Reanimasyon Derneği
58. Ulusal Kongresi
28 Kasım - 1 Aralık 2024
Kaya Palazzo Otel ve Kongre Merkezi / ANTALYA

S-046

Age-Related Comorbidities and Outcomes in Cardiac Arrest Patients: A Focus on Targeted Temperature Management

Ömer Zühtü Yöndem[1], Orhun Demir[1], Barış Ecevit Yüksel[1]

[1]Lokman Hekim Üniversitesi Anesteziyoloji ve Reanimasyon AD

Introduction / Purpose: Targeted temperature management (TTM) is recommended for adults after cardiac arrest who remains unresponsive after restoration of spontaneous circulation(1). The survival, physical, emotional and neurological outcome of older patients was worse compared with younger adults after resuscitation(2,3). We aimed to investigate the impact of age on patients receiving TTM after cardiac arrest.

Flow chart for patient selection

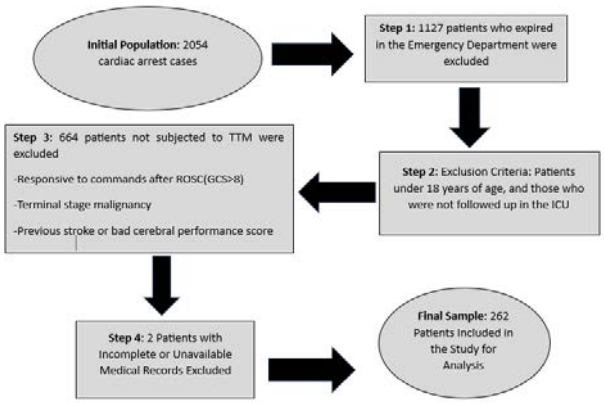

Patient flow chart; ICU, intensive care unit; TTM, targeted temperature management; ROSC, return of spontaneous circulation; GCS, Glasgow coma scale

Materials and Methods: Between 2015 and 2023 among 2054 cardiac arrest patients 262 intensive care patients were included in this retrospective study (Figure 1). Exclusion criteria: patients expired in emergency department, are under 18 years old, didn't receive TTM. The patients were enrolled into 2 groups; Group1: aged under 70, Group 2: aged over 70. Groups were compared in terms of demographic and clinical data (Table 1).

Results: The overall mortality rate was significantly high, with 82.1% of the patients. Group 2 exhibited significantly higher mortality (96.3%,) compared to Group 1 (72.1%) ($p < 0.001$). The prevalence of hypertension was high across the cohort, affecting 62.8% of patients. APACHE Scores and comorbidities: Hypertension, hyperlipidemia coronary artery disease chronic obstructive pulmonary disease, diabetes mellitus were significantly more common Group 2, compared to Group 1. ($p < 0.001$).

Table 1: Demographic and Clinical Characteristics by Age Group

Characteristics	Group 1 (n=154)	Group 2 (n=108)	Total (n=262)
Gender (F/M)	46 (29.9%)/108 (70.1%)	45 (41.7%)/63 (58.3%)	91 (34.7%)/171 (65.3%)
Mean Age	57± 10,957	78 ± 5,131	66±13,511
Mortality	111 (72.1%)	104 (96.3%)*	215 (82.1%)
Length of Hospital Stay (Mean)	14	14	14
Comorbidities (%)			
Hypertension	87 (56.5%)	67 (62.0%)*	154 (62.8%)
Hyperlipidemia	75 (48.7%)	58 (53.7%)*	133 (51.0%)
Coronary Artery Disease	64 (41.6%)	46 (42.6%)*	110 (42.1%)
Chronic Obstructive Pulmonary Disease	24 (15.6%)	23 (21.3%)*	47 (18.0%)
Diabetes Mellitus	63 (40.9%)	43 (39.8%)*	106 (40.6%)
Heart Failure	46 (29.9%)	38 (35.2%)	84 (32.2%)
Malignancy	2 (1.3%)	2 (1.9%)	4 (1.5%)

*:p<0,05

Discussion / Conclusion: DiscussionIn a recent study no association was found between TTM and improved mortality in older population4. Additionally, as patients aged, they were less likely to receive TTM regardless of their first rhythm(4). Grimaldi et al reported increasing age decreases favorable neurological outcome in resuscitated patients(5). In concordance with the literature our findings suggest that advanced age is strongly associated with worse outcomes and older patients had a higher burden of cardiovascular and metabolic comorbidities, which may have contributed to the observed increased mortality in this group.Conclusion:TTM seems less beneficial in elderly when compared young adult resuscitated patients. Further studies should focus on personalized TTM strategy in the elderly.

Kaynakça

1. Nolan JP, Sandroni C, Böttiger BW, Cariou A, Cronberg T, Friberg H, Genbrugge C, Haywood K, Lilja G, Moulaert VRM, Nikolaou N, Olasveengen TM, Skrifvars MB, Taccone F, Soar J. European Resuscitation Council and European Society of Intensive Care Medicine guidelines 2021: post-resuscitation care. Intensive Care Med. 2021 Apr;47(4):369-421. doi: 10.1007/s00134-021-06368-4. Epub 2021 Mar 25. PMID: 33765189; PMCID: PMC7993077.
2. Bunch TJ, White RD, Khan AH, Packer DL. Impact of age on long-term survival and quality of life following out-of-hospital cardiac arrest. Crit Care Med. 2004 Apr;32(4):963-7. doi: 10.1097/01.ccm.0000119421.73520.b6. PMID: 15071386.
3. Wallmüller C, Spiel A, Sterz F, Schober A, Hubner P, Stratil P, Testori C. Age-dependent effect of targeted temperature management on outcome after cardiac arrest. Eur J Clin Invest. 2018 Dec;48(12):e13026. doi: 10.1111/eci.13026. Epub 2018 Oct 8. PMID: 30215851; PMCID: PMC6586035.
4. Mader TJ, Westafer LM, Nathanson BH, Villarroel N, Coute RA, McNally BF. Targeted Temperature Management Effectiveness in the Elderly: Insights from a Large Registry. Ther Hypothermia Temp Manag. 2017 Dec;7(4):222-230. doi: 10.1089/ther.2017.0015. Epub 2017 May 30. PMID: 28557694; PMCID: PMC5712789.
5. Grimaldi D, Dumas F, Perier MC, Charpentier J, Varenne O, Zuber B, Vivien B, Pène F, Mira JP, Empana JP, Cariou A. Short- and long-term outcome in elderly patients after out-of-hospital cardiac arrest: a cohort study. Crit Care Med. 2014 Nov;42(11):2350-7. doi: 10.1097/CCM.0000000000000512. PMID: 25054671.

TARK 2024
Türk Anesteziyoloji ve Reanimasyon Derneği
58. Ulusal Kongresi
28 Kasım - 1 Aralık 2024
Kaya Palazzo Otel ve Kongre Merkezi / ANTALYA

S-047

Robotik Ürolojik Cerrahilerde İntraoperatif Akciğer Ultrasonografi Skorlarının Prospektif Gözlemsel Değerlendirilmesi

İrem Vuran Yaz[1], Emre Sertaç Bingül[1], Mert Canbaz[1], Evren Aygün[2], Meltem Savran Karadeniz[1]

[1]İstanbul Üniversitesi İstanbul Tıp Fakültesi Anesteziyoloji ve Reanimasyon ABD
[2]Liv Hospital Vadistanbul Anesteziyoloji ve Reanimasyon Kliniği, İstanbul

Giriş / Amaç: Robotik radikal prostatektomi (RRP) yapılan hastalarda trendelenburg pozisyonu ve pnömoperitonyum uygulamaları nedeniyle pulmoner atelektezi gelişme riski fazladır. [1] Perioperatif atelektazinin gösterilmesinde ve hipoksi ayırıcı tanısında akciğer ultrasonografisi (LUS) yatak başı uygulanabilmesi, noninvaziv bir yöntem olması nedeniyle avantajlıdır.[2] Biz de çalışmamızda RRP yapılan hastalarda perioperatif atelektazi gelişiminin LUS skorlama sistemiyle tanımlanmasını ve kan gazındaki PaO2/FiO2 oranı değişimiyle ilişkisini araştırdık.

Gereç ve Yöntem: Çalışmadaki tüm hastalara genel anestezi uygulandı. Standart ASA önerilerine ek invaziv arter basıncı, ısı, anestezi derinliği ve nöromuskular blokaj monitorizasyonu yapıldı. Entübasyon aşamasından vaka sonuna kadar 30 dakika aralıklarla Ppeep, Pplato, Ppeak, dinamik kompliyans(Cdyn) kaydedildi. Entübasyon sonrasında (T1) , ekstübasyon öncesinde (T2) , uyanma odasında 30. dakikada (T3) olmak üzere bilateral hemitorakslar toplamda 12 bölgede LUS skorlama sistemine göre puanlandırıldı. Eş zamanlı alınan kan gazlarında ph, PaO2, PaCO2, SPO2,BE, laktat, Pao2/FiO2 oranları kaydedildi. Hava yolu basınçlarının , C dyn , kan gazı değerlerinin ve LUS skorlarının zamana göre değişimi Friedman testi ile değerlendirildi.

Bulgular: Çalışmaya 48 hasta dahil edildi. T1 zamanında bakılan Pplato ve Cdyn ile operasyonun devamında kaydedilen değerler karşılaştırıldığında Pplato basınçlarında anlamlı derece yükselme, C dyn azalma görüldü. ($P<0.001$) T1-T2, T1-T3 ve T2-T3 LUS skorları arasında istatistiksel olarak anlamlı fark bulundu ($p<0.001$) ancak eş zamanlı alınan kan gazlarında PaO2/FiO2 oranları arasında fark gösterilemedi. (p:0.149) .Vücut kitle indeksi(VKI) ve yaş artışı ile LUS skorlarındaki artış arasında korelasyon bulunmadı ancak uzamış cerrahi süresi ile LUS artışının orta düzeyde korelasyon olduğu gösterildi. T2 skorunun yoğun bakıma çıkışı öngörmede yol gösterici olabileceği ROC analiziyle değerlendirildi. (AUC:0,726 p: 0,036). Uzamış cerrahi, VKI yüksekliği, kalp yetmezliği ve ameliyat sonunda PaO2 ve SPO2 düşüklüğünün yoğun bakım ihtimalini artırdığı gösterildi.

Yoğun Bakım İhtiyacı ve T2 LUS Skoru İlişkisinin ROC analizi

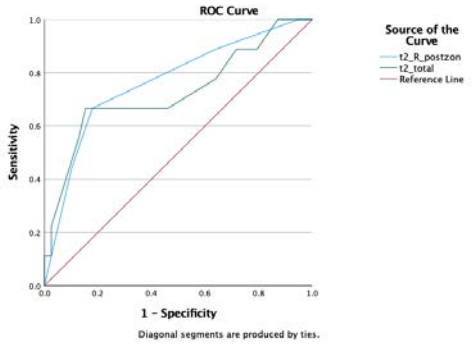

T2-R-Postzon – AUC:0,766 (0585, 0,948), p:0,014*, sensitivite:0,667, spesifite: 0,821, cutoff:4,5 T2-Total – AUC:0,726 (0,516, 0,937), p:0,036*, sensitivite:0,667, spesifite: 0,846, cutoff:22,5

Tablo 1. Demografik tanımlayıcı veriler

Özellik	
Hasta yaşı	64,4 ± 7,9
Hasta boyu (cm)	171,5, (163 ,188)
Hasta kilosu(kg)	81,8 ± 11,8
Hasta vücut kitle indeksi (kg/m2)	27,2 ± 3,5
ASA **ASA1** **ASA2** **ASA3**	 4, %8,3 42, %87,5 2, %4,2
FK (fonksiyonel kapasite) **FK1** **FK2**	 43, %89,6 5, %10,4
Hipertansiyon (HT)	25, %52,1
Diabetes mellitus (DM)	14, %29,2
Koroner arter hastalığı	4, %8,3
Konjestif kalp yetmezliği	2, %4,2
Ritm bozukluğu	3, %6,3
Sigara içiciliği	20, %41,7
Endokrin hastalık	15, %31,3

Normal dağılıma uyan veriler ortalama ± standart sapma, normal dağılıma uymayan veriler median, (min, maks), kategorik veriler n, % olarak ifade edilmiştir.

Tablo 2. Mekanik ventilatör verilerinin zamana bağlı değişimi

Özellik	0dk	30dk	60dk	90dk	120dk	150dk	Vaka sonu	P[a]
PEEP (cmH2o)	5 (3, 7) *	5 (4,7)	5 (5,7)	5 (5,7)	5 (5,8)	5 (5, 8)	5 (5, 8)	**<0,001**
PPlato (cmH2o)	14 (8, 21) **	15 (8,30)	23 (9,37)	23 (11,31)	24 (11,33)	25 (10,34)	17 (9, 30)	**<0,001**
Cdyn (ml/cmH20)	62,5 (25, 118) ***	41,5 (19,87)	30,4 (16,58)	27,7 (16,55,2)	28,3 (16,48.7)	27,4 (14,66)	45,1 (16,2, 81,5)	**<0,001**

Veriler median, (min, maks) olarak ifade edilmiştir. a: Friedman testi.

*: 0. dakikadaki Peep değeri ile vaka sonuna kadar ölçülen her değer arasında anlamlı fark bulundu.

**: 0 ve 30' P Plato değeri ile vaka sonuna kadar ölçülen her değer arasında anlamlı fark bulundu.

***:0 ve 30' cdyn değeri ile vaka sonuna kadar ölçülen her değer arasında anlamlı fark bulundu.

Tablo 3. LUS verilerinin zamana bağlı değişimi

Özellik	**T1**	**T2**	**T3**	**p[a]**
R-üst zon	2, (0, 5)	5, (2, 7)	4, (1, 6)	**<0,001**
R-alt zon	3, (0, 5)	6, (3, 8)	5, (1, 9)	**<0,001**
R-post zon	2, (0, 4)	4, (2, 6)	3, (0, 5)	**<0,001**
R-total	4,5, (1, 10)	11, (7, 15)	8, (4, 13)	**<0,001**
L-üst zon	1, (0, 6)	5, (1, 7)	3, (0, 6)	**<0,001**
L-alt zon	3, (0, 5)	5, (3, 8)	4, (1, 7)	**<0,001**
L-post zon	2, (0, 5)	4, (2, 6)	3, (0, 9)	**<0,001**
L-total	4, (1, 10)	10, (6, 15)	8, (2, 12)	**<0,001**
Total	**8,5, (4, 20) ***	**20,5, (13, 30)****	**15,5, (6, 25)**	**<0,001**

Veriler median, (min, maks) olarak ifade edilmiştir. p[a]. Friedman testi

* T1 LUS , T2 ve T3 skoruna göre düşüktür.

** T2 LUS skoru T1 ve T3 e göre yüksektir.

Tablo 4 . Verilerin yoğun bakıma çıkışa göre karşılaştırılması

Özellik	**YBÜ (-)** **39, %81,3**	**YBÜ (+)** **9, %18,8**	**P**
Hasta yaşı	63,8 ± 7,9	66,9 ± 8,1	0,317[a]
Hasta boyu(cm)	172, (164, 188)	170, (163, 180)	0,710[b]
Hasta kilo (kg)	80,4 ± 11,3	87,6 ± 13,0	0,158[a]
Hasta VKI(kg/m2)	26,7 ± 2,9	29,5 ± 4,6	0,028[a]
ASA **ASA1** **ASA2** **ASA3**	 4, %10,3 34, %87,2 1, %2,6	 0, %0 8, %88,9 1, %11,1	0,332[c]
FK **FK1** **FK2**	 36, %92,3 3, %7,7	 7, %77,8 2, %22,2	0,231[d]
HT	19, %48,7	6, %66,7	0,466[d]
DM	11, %28,2	3, %33,3	1,000[d]
KAH	2, %5,1	2, %22,2	0,155[d]
KKY	0, %0,0	2, %22,2	0,032[d]
Ritm problemi	1, %2,6	2, %22,2	0,086[d]
Sigara içiciliği	16, %41,0	4, %44,4	1,000[d]
Endokrin hastalık	11, %28,2	4, %44,4	0,432[d]
Anestezi süresi	305, (220, 480)	420, (325, 630)	<0,001[b]
Cerrahi süresi	260, (155, 420)	380, (275, 560)	<0,001[b]
Postop CRP değerleri	28, (17, 75)	22, (7, 46)	0,534[b]
PaO2/FiO2 (T2)	350, (174, 536)	277, (162, 456)	0,273[b]
Total T2 LUS	20, (13, 27)	23,5, (17, 30)	**0,035[b]**

Normal dağılıma uyan veriler ortalama ± standart sapma, normal dağılıma uymayan veriler median, (min, maks), kategorik veriler n, % olarak ifade edilmiştir.

a. Student t testi **b.** Mann-Whitney U testi **c.** Kikare testi **d.** Fischer's Exact testi

Tartışma / Sonuç: Robotik cerrahilerde akciğer ultrasonografisi postoperatif pulmoner komplikasyonların tanısında pratik bir yöntemdir. Ekstübasyon öncesi LUS skoru solunumsal komplikasyonların ve yoğun bakım ihtiyacının belirlenmesinde faydalı bir belirteçtir.

Kaynakça

1. Lagier, D., et al., *Perioperative Pulmonary Atelectasis: Part II. Clinical Implications.* Anesthesiology, 2022. **136**(1): p. 206-236.

2. Denault, A., et al., *Whole body ultrasound in the operating room and intensive care unit.* Korean J Anesthesiol, 2019. **72**(5): p. 413-428.

TARK 2024
Türk Anesteziyoloji ve Reanimasyon Derneği
58. Ulusal Kongresi
28 Kasım - 1 Aralık 2024
Kaya Palazzo Otel ve Kongre Merkezi / ANTALYA

S-048

Menstrüel siklus evresi ve sanal gerçeklik gözlüğü uygulamalarının preoperatif anksiyete üzerine etkisinin değerlendirilmesi

Gamze Küçükosman[1], Dinçer Fırat Şeker[2], Ergin Bilgin[3], Keziban Bollucuoğlu[2], Çağdaş Baytar[2], Dilek Okyay[2], Bengü Köksal[2], Özcan Pişkin[2], Hilal Ayoğlu[2]

[1]Sağlık Bilimleri Üniversitesi Trabzon Tıp Fakültesi Anesteziyoloji ve Reanimasyon AD, Trabzon, Türkiye
[2]Zonguldak Bülent Ecevit Üniversitesi Tıp Fakültesi Anesteziyoloji ve Reanimasyon AD, Zonguldak, Türkiye
[3]Zonguldak Bülent Ecevit Üniversitesi Tıp Fakültesi Kulak Burun Boğaz Hastalıkları AD, Zonguldak, Türkiye

Giriş / Amaç: Progesterondaki döngüsel artışlarla anksiyete arasında pozitif ilişkivardır.1Sanal gerçeklik(SG) gözlüğünün preoperatif anksiyete üzerinde olumlu etkileri bildirilmiştir.2Çalışmamızda septorinoplasti ameliyatı geçirecek hastalarda menstrüelsiklus evresinin ve SGgözlüğünün preoperatif anksiyeteye etkisini değerlendirilmeyi amaçladık.

Gereç ve Yöntem: Etik vehasta onamı alınan prospektif çalışmaya 10/11/2021- 10/02/2022 tarihleri arasında septorinoplasti planlanan,ASAI-II, 18-55 yaş ve menstrüel siklusun follikuler(son adetinin ilk gününden 12.gününe kadar) ve luteal(20-24.günler) evrelerinde olan kadınlar dahil edildi.Adet düzensizliği, histerektomive bilateral salpingooferektomili hastalar dışlandı.Premedikasyon uygulanmayan hastaların demografik/hemodinamik verileri,menstrüel evresi kaydedilerek, preoperatif anksiyetelerini değerlendirmek üzere Amsterdam Preoperatif Anksiyete veBilgi Skoru(APAIS) ile Durumluk-Süreklilik Kaygı Ölçeği (STAI I-II) anketleri uygulandı.Hastalar menstrüel siklusun evresine ve ameliyat öncesi SG gözlüğü kullanımına (Kullananlar+SG/Kullanmayanlar-kontrol) göre4'e ayrıldı:Grup1:Luteal+SG, Grup2:Luteal-kontrol,Grup3:Follikuler+SG, Grup4:Follikuler-kontrol.Gözlük hakkında bilgilendirilen hastalara telefon aracılığıyla 15dk boyunca meditasyon müziği eşliğinde 3boyutlu aynı video izlettirildi. Monitörize şekilde odalarında videoyu izleyen ve izlemeyen hastaların 5,10,15.dk'lardaki ortalama arter basıncı(OAB)ve kalp hızı(KH) değerleri kaydedildi.İzleme sonunda hastaların STAI anketleri tekrarlandı.Gözlük kullanılmayanlarda sadece preoperatif APAIS veSTAI değerlendirildi.Hastaların menstrüel evreleri ve SG'ye göre APAIS, STAI skorları ve hemodinamik parametreleri karşılaştırıldı.Önem düzeyi $p<0.05$alındı.

Bulgular: Çalışmamıza katılan 170 hastanın demografik özellikleri veASA'ları benzerdi(Tablo1).Gruplar arasında 15.dk'daki KH ile 10. ve 15.dk'lardaki OAB'ler arasında fark saptandı.Başlangıça göre Grup1'de KH'da ve Grup1 ile 3'de ise OAB'de azalma görüldü($p<0.05$;Tablo2).Gruplar arasın APAIS ve STAI skorları benzerdi.Gözlüklü gruplarda grup içi durumluluk kaygı puanlarında azalma olurken($p<0.001$),süreklilik kaygı puanlarında fark gözlenmedi(Tablo3).

Tablo 1. Grupların demografik ve nicel özellikleri ile ASA riski karşılaştırması

Tablo 1. Grupların demografik ve nicel özellikleri ile ASA riski karşılaştırması

	Grup 1	Grup 2	Grup 3	Grup 4	p
Yaş (yıl)	29.88±1.27	27.21±7.64	28.72±7.09	28.95±8.26	0.475
Ağırlık (kg)	58.95±9.21	61.29±12.97	59.12±8.22	59.74±12.28	0.750
Boy (cm)	162.36±4.93	163.69±5.66	162.93±5.47	163.44±5.54	0.681
Medeni durum					
evli/ bekar/ dul	19/22/1	14/26/2	15/27/1	16/23/4	0.636
Eğitim durumu					
ilköğretim/lise/üniversite	4/16/22	5/12/25	4/13/26	2/12/29	0.791
ASA I/II	21/21	16/26	14/29	19/24	0.393

Grup 1: Luteal Faz+SG, Grup 2: Luteal Faz-kontrol, Grup 3: Follikuler Faz+SG, Grup 4: Follikuler Faz-kontrol.

Tablo 2. Grup içi ve gruplar arası kalp atım hızı ve ortalama arter basıncı değerlerinin karşılaştırılması

Tablo 2. Grup içi ve gruplar arası kalp atım hızı ve ortalama arter basıncı değerlerinin karşılaştırılması

	Grup 1 (n=42)	Grup 2 (n=42)	Grup 3 (n=43)	Grup 4 (n=43)	p
Kalp Atım Hızı (Atım/dk)					
Başlangıç	88 (64 - 131)^{B}	85 (65 - 136)	84 (63 - 112)^{B}	84 (57 - 126)^{AB}	0.783
5.dk	82 (59 - 130)^{A}	87 (67 - 130)	79 (62 - 123)^{A}	84 (55 - 129)^{B}	0.119
10.dk	80.5 (55 - 120)^{A}	87 (68 - 116)	81 (50 - 122)^{AB}	87 (47 - 112)^{AB}	0.061
15.dk	81 (55 - 120)^{bcA}	87.5 (68 - 120)^{ac}	81 (59 - 123)^{bAB}	92 (73 - 118)^{aA}	**0.001**
p**	**0.001**	0.651	**0.024**	**0.018**	
Ortalama Kan Basıncı (mmHg)					
Başlangıç	90,5 (47 - 138)^{B}	87,5 (68 - 115)	89 (56 - 117)^{B}	85 (65 - 125)	0.632
5.dk	87 (68 - 111)^{AB}	89 (71 - 126)	83 (65 - 123)^{AB}	84 (67 - 119)	0.313
10.dk	84.5 (70 - 103)^{abA}	88.5 (70 - 112)^{b}	83 (68 - 120)^{aA}	86 (66 - 111)^{ab}	**0.030**
15.dk	86.5 (69 - 100)^{abA}	89.5 (60 - 113)^{b}	82 (64 - 112)^{aA}	86 (67 - 105)^{ab}	**0.002**
p**	**<0.001**	0.269	**0.007**	0.506	

Grup 1: Luteal faz + SG, Grup 2: Luteal faz, Grup 3: Follikuler faz + SG, Grup 4: Follikuler faz.

*Kruskal Wallis Testi;**Friedman Testi; Ortalama ± standart sapma; Ortanca (minimum – maksimum); a-c: Aynı harfe sahip gruplar arasında bir fark yoktur; A-B: Her bir grupta aynı harfe sahip zamanlar arasında bir fark yoktur.

Tablo 3. Gözlük öncesi ve sonrası anksiyete skorlarının karşılaştırılması

Tablo 3. Gözlük öncesi ve sonrası anksiyete skorlarının karşılaştırılması

		Grup 1 (n=42)	Grup 2 (n=42)	Grup 3 (n=43)	Grup 4 (n=43)	p
APAIS Skor		13 (6 - 25)	15 (6 - 29)	14 (5 - 28)	13 (6 - 26)	0.294[a]
SG Öncesi Durumluluk		40.86 ± 8.58	42.1 ± 8.82	40.49 ± 8.78	38.93 ± 8.8	0.420[a]
SG Sonrası Durumluluk		36.38 ± 7.86	---	36.42 ± 9.46	---	0.845[b]
	p	**<0.001[d]**	---	**0.001[d]**	---	
SG Öncesi Süreklilik		38.81 ± 7.55	40.88 ± 6.56	39.91 ± 9.92	37.67 ± 7.08	0.275[c]
SG Sonrası Süreklilik		37.95 ± 7.67	---	38.65 ± 9.94	---	0.996[c]
	p	0.157[e]	---	0.097[e]	---	

Grup 1: Luteal faz + SG, Grup 2: Luteal faz, Grup 3: Follikuler faz + SG, Grup 4: Follikuler faz.

[a]Tek Yönlü Varyans Analizi; [b]Bağımsız Örnekler t Testi; [c]Mann Whitney U Testi; [d]Eşli İki Örnek t Testi; [e]Wilcoxon Testi; Ortalama ± standart sapma; Ortanca (minimum – maksimum)

Tartışma / Sonuç: Kadınlar progesteron seviyelerinin yükseldiği luteal fazda,foliküler fazlarına kıyasla daha anksiyetetiktirler.1Çalışmamızda menstrüel siklüsün anksiyete üzerine etkisi olmamasını; septorinoplastinin nispeten küçük ve estetik operasyonlar olmasına bağlamaktayız.Preoperatif anksiyetenin değerlendirilmesinde kullanılanAPAIS(6-30puan), hızlı şekilde hastanın anksiyetesinin şiddetini değerlendirmektedir.3Korkulardan kaynaklanan anksiyetinin, hastanın durumuna özgü olarak deneyimlediği hoş olmayan tepki olması nedeniyle anlık anksiyete durumunu değerlendirenDurumluk Anksiyete Ölçeğinin kullanıldığı çalışmalarda SG'nin preoperatif anksiyeteyi azalttığı ve hemodinamiye olumlu etkileri olduğu bildirilmiştir.2,4Çalışmamızda da benzer sonuçlar saptadık.Menstrüasyon evrelerinin preoperatif anksiyeteyi gösteren APAIS veSTAI skorları açısından farklılığa neden olmadığı, SG kullanımıyla Durumluk Anksiyete ölçeklerinde anlamlı azalma olduğu görülmüştür. Uygulaması kolayolan bu yöntemin nonfarmakolojik bir yaklaşım olabileceği kanaatindeyiz.

Kaynakça

1. Nillni YI, Rohan KJ, Zvolensky MJ. The role of menstrual cycle phase and anxiety sensitivity in catastrophic misinterpretation of physical symptoms during a CO(2) challenge. Arch Womens Ment Health. 2012 Dec;15(6):413-22.
2. Baytar Ç, Bollucuoğlu K. Effect of virtual reality on preoperative anxiety in patients undergoing septorhinoplasty. Braz J Anesthesiol. 2023 Mar-Apr;73(2):159-64.
3. Boker A, Brownell L, Donen N. The Amsterdam preoperative anxiety and information scale provides a simple and reliable measure of preoperative anxiety. Can J Anaesth. 2002; 49: 792–8.
4. Chan JJI, Yeam CT, Kee HM, et al. The use of pre-operative virtual reality to reduce anxiety in women undergoing gynecological surgeries: a prospective cohort study. BMC Anesthesiol. 2020;20:1-8.

TARK 2024
Türk Anesteziyoloji ve Reanimasyon Derneği
58. Ulusal Kongresi
28 Kasım - 1 Aralık 2024
Kaya Palazzo Otel ve Kongre Merkezi / ANTALYA

S-049

Uyanık Cerrahi Amaçlı İnterfasyal Plan Blok Kombinasyonlarını Belirlemede ChatGPT'nin Etkinliğinin Doğruluk ve Yeterlilik Açısından Değerlendirilmesi

Eda Meltem Yılmaz Unutmaz[1], Müzeyyen Beldağlı[1]

[1]Samsun Üniversitesi Samsun Eğitim ve Araştırma Hastanesi

Giriş / Amaç: İnterfasyal plan bloklarıyla uyanık cerrahiler, genel ya da nöraksiyel anesteziden kaçınılan durumlarda başvurulan rejyonal anestezi uygulamalarıdır. Doğru blok kombinasyonlarının seçilmesi, hem cerrahi alanı kapsayacak şekilde anestezi/analjezi sağlamak, hem de komplikasyonları en aza indirmek için kritik öneme sahiptir. Yapay zeka programları birçok alanda olduğu gibi tıpta da sıkça kullanılmaktadır. Biz bu çalışmada en sık kullanılan yapay zeka programlarından olan ChatGPT'nin belirli prosedürler için uyanık cerrahi tekniği olabilecek blok kombinasyonlarını belirleme ve öngörmede etkinliğini; doğruluk ve yeterlilik başlıkları altında incelemeyi amaçladık.

Gereç ve Yöntem: Rejyonal anestezi uygulamalarında ileri düzey bilgi ve beceriye sahip beş değerlendirici tarafından dört cerrahi prosedür belirlendi, ve 01.10.2024 tarihinde ChatGPT 4o ücretli erişimli programa bu dört prosedür için uyanık cerrahi sağlayabilecek interfayal plan blok kombinasyonları soruldu. Beş değerlendiriciden ChatGPT tarafından verilen cevapları 'doğruluk' ve 'yeterlilik' açısından 5'li likert ölçeği ile değerlendirmeleri istendi. Yapılan değerlendirmeler not edildikten sonra, değerlendiriciler arası uyum Cronbach's Alpha testi ile analiz edildi.

Bulgular: Verilen yanıtlar değerlendirildiğinde Doğruluk açısından yalnızca meme cerrahisi için verilen cevaplar 'çok memnun edici' düzeydeydi. Video destekli torakoskopik cerrahi (VATS) , umblikal herni ve inguinal herni için memnuniyet düzeyleri düşüktü. Yeterlilik açıssından da ChatGPT'nin yanıtları düşük puanlar aldı. Değerlendiriciler arası uyum düzeyi hem Doğruluk, hem de Yeterlilik açısından oldukça yüksekti (Cronbach' alpha: 0,95, 0,78 sırasıyla). Değerlendirmeler Tablo 1'de sunulmuştur.

Tablo 1: Beş değerlendirici tarafından yapılan farklı cerrahi girişimlerin doğruluk ve yeterlilik puanları ile Cronbach's Alpha değerleri

Değerlendirici No		D-1	D-2	D-3	D-4	D-5	Ortanca (Min-Maks)	Cronbach's Alpha
Doğruluk	Meme	5	4	5	4	5	5 (4-5)	0.95
	VATS	2	3	3	3	2	3 (2-3)	
	Umbrikal herni	2	2	2	3	2	2 (2-3)	
	İnguinal herni	2	3	2	2	2	2 (2-3)	
Yeterlilik	Meme	3	3	4	3	3	3 (3-4)	0.78
	VATS	2	2	2	2	2	2 (2-2)	
	Umbrikal herni	2	3	2	2	3	2 (2-3)	
	İnguinal herni	3	3	2	1	2	2 (1-3)	

Tartışma / Sonuç: Çalışmamızda, yapay zekanın belirlenen cerrahilerde interfasyal blok kombinasyonlarıyla uyanık cerrahi için teknik seçiminde yetersiz olduğu, verdiği bilgilerin 'doğruluk' ve 'yeterlilik' açısından düşük düzeyde memnun edici olduğunu belirledik. Ancak ChatGPT gibi yapay zeka modelleri geliştirilir ve güncel literatür ile daha uyumlu hale getirilebilirse, rejyonal anestezi uygulamalarında anestezi uzmanlarına önemli bir yardımcı araç olabilir.

Kaynakça

1. Tulgar S, Ahiskalioglu A. Where does the praise for artificial intelligence come to an end? Tolerance for anything is not boundless. Chall J Perioper Med. 2023 Jun 27;1(1):1.

TARK 2024
Türk Anesteziyoloji ve Reanimasyon Derneği
58. Ulusal Kongresi
28 Kasım - 1 Aralık 2024
Kaya Palazzo Otel ve Kongre Merkezi / ANTALYA

S-050

Yeni Formülüze Edilmiş Preoperatif Oral Karbonhidrat Solüsyonunun Mide Boşalması, Postoperatif Bulantı Kusma ve Stres Yanıt Üzerine Etkisi

Emine Şeyda Teloğlu[1], Muhittin Çalım[2], Serdar Yeşiltaş[2], Rana Turgut[4], Mehmet Ali Gültekin[3], Murat Kartal[4], Kazım Karaaslan[2]

[1]Başakşehir Çam ve Sakura Şehir Hastanesi, Anesteziyoloji ve Reanimasyon Kliniği
[2]Bezmialem Vakıf Üniversitesi Tıp Fakültesi Anesteziyoloji ve Reanimasyon Anabilim Dalı
[3]Bezmialem Vakıf Üniversitesi Radyoloji Anabilim Dalı
[4]Bezmialem Vakıf Üniversitesi Eczacılık Fakültesi Farmakognozi Anabilim Dalı

Giriş / Amaç: Uzamış açlığın potansiyel zararlarını en aza indirmek için operasyondan 2 saat önce preoperatif karbonhidratlı solüsyonların (PreOKH) kullanılması önerilmektedir(1). Ülkemizde gece yarısından sonra aç kalma yaygın bir uygulamadır. Açlık sürelerinin aşırı uzaması ve PreOKH'nin yaygınlaşmasının önündeki en büyük engel, güvenilirliği ve etkinliği kanıtlamış ürünlerin sınırlı olmasıdır. Çalışmada amacımız hastalarda zencefil(2) ve melisa(3) kullanılarak hazırlanan düşük osmolariteli PreOKH'nin gastrik volüm, preoperatif anksiyete, stres yanıt, postoperatif insülin direnci ve postoperatif bulantı kusma (POBK) üzerine etkisini incelemektir.

Gereç ve Yöntem: Çalışmaya elektif laparoskopik kolesistektomi uygulanan, 18-65 yaş, ASA I-II 109 hasta dâhil edildi. Hastalar 6-8 saat aç bırakılan (Grup A), 2 saat önce 400 ml su (Grup S) veya PreOKH içirilen (Grup K) olmak üzere 3 gruba ayrıldı. Anestezi indüksiyonundan önce hastaların antral gastrik kesit alanı (GKA), gastrik volümleri (GV) mide ultrasonu ile değerlendirildi(4). Hastaların preoperatif anksiyetesi STAI ile, susuzluk, açlık, ağız kuruluğu, yorgunluk hissi VAS ile değerlendirildi. POBK ve postoperatif ağrı seviyeleri kaydedilen hastaların kan glukozu, insülin ve kortizol seviyeleri de belli aralıklarla ölçüldü.

Solüsyonun Hazırlanışı



A: Solüsyonun Bileşimi ve Analiz Aşaması, B: Solüsyonun Son Hali

Antrumun Kranio-Kaudal ve Anterior-Posterior Çapının Ölçümü

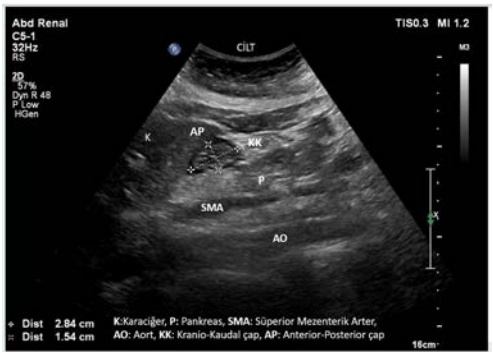

Solüsyonun Hazırlanmasında Kullanılan İçerikler

100 ml su içerisinde;

Maltodekstrin	**6 gr**
Konsantre Elma suyu	**2 gr**
Zencefil	**0,4 gr**
Melisa	**0,4 gr**
Gliserin	**1,2 gr**
Sitrik Asit	**%1**
Sodyum Benzoat	**%1**
Potasyum Sorbat	**%1**

Enerji ve Besin Öğeleri Analizi

Volüm (ml)	**250**
Enerji (kcal)	73,6
Karbonhidrat (%)	7,18
Elektrolit (mg)	
Sodyum	46,08
Potasyum	90,5
Kalsiyum	7,8
Fosfor	3,33
pH	4,85
Osmolarite (mOsmol/kg)	273

Bulgular: Grup K'da GKA, GV ve GV/kg değerleri Grup A'ya kıyasla istatistiksel olarak anlamlı düzeyde düşüktü (p=0,021, p=0,037, p=0,020). Grup K'nın preoperatif anksiyete skorları Grup A ve Grup S'ye göre azalmıştı (p=0,004). Grup A'nın susuzluk, açlık, ağız kuruluğu VAS skorları Grup K ve Grup S'ye göre artmıştı (p<0,001, p=0,008, p<0,001). Grup K'nın yorgunluk VAS skoru Grup A'ya göre azalmıştı (p=0,011). Grup K'da postoperatif bulantı-kusma oranı diğer gruplara göre anlamlı düzeyde azalmışken, postoperatif kusma oranı Grup A'ya göre düşüktü (p<0,001, p<0,001). Hastaların postoperatif ağrı değerleri Grup K'da diğer gruplara göre anlamlı düzeyde düşüktü (p=0,007). Grup K'da glukoz ve insülin seviyeleri istatistiksel olarak anlamlı düzeyde artmıştı (p<0,001).

Tartışma / Sonuç: İçeriği zencefil ve melisa ile zenginleştirilmiş PreOKH pulmoner aspirasyona neden olmadan ve mide boşalmasını geciktirmeden preoperatif 2 saat öncesine ve 400 ml'ye kadar güvenle kullanılabilir. PreOKH uygulamanın özellikle preoperatif anksiyete ve POBK'yı azalttığını gözlemledik.

Kaynakça

1. Joshi, G.P., et al., *2023 American Society of Anesthesiologists Practice Guidelines for Preoperative Fasting: Carbohydrate-containing Clear Liquids with or without Protein, Chewing Gum, and Pediatric Fasting Duration—A Modular Update of the 2017 American Society of Anesthesiologists Practice Guidelines for Preoperative Fasting*.* Anesthesiology, 2023. **138**(2): p. 132-151.
2. Tóth, B., et al., *Ginger (Zingiber officinale): An alternative for the prevention of postoperative nausea and vomiting. A meta-analysis.* Phytomedicine, 2018. **50**: p. 8-18.
3. Ghazizadeh, J., et al., *The effects of lemon balm (Melissa officinalis L.) on depression and anxiety in clinical trials: A systematic review and meta-analysis.* Phytother Res, 2021. **35**(12): p. 6690-6705.
4. Perlas, A., et al., *Validation of a mathematical model for ultrasound assessment of gastric volume by gastroscopic examination.* Anesth Analg, 2013. **116**(2): p. 357-63.

TARK 2024
Türk Anesteziyoloji ve Reanimasyon Derneği
58. Ulusal Kongresi
28 Kasım - 1 Aralık 2024
Kaya Palazzo Otel ve Kongre Merkezi / ANTALYA

S-051

Dr. Google'dan Dr. Chatgpt'ye: Preoperatif Ağrı Kontrolü İçin Yapılan Bloklar Hakkında Yapay Zeka Tarafından Üretilen Tıbbi Bilgilerin İçeriği Ve Kalitesinin Değerlendirilmesi

Semin Turhan[1]

[1]Hitit Üniversitesi Erol Olçok Eğitim ve Araştırma Hastanesi Anesteziyoloji ve Reanimasyon Kliniği

Giriş / Amaç: Yapay zeka destekli büyük dil modelleri, çevrimiçi konuşma platformlarında bilgi arama ve sağlık hizmetlerinde kullanım potansiyeline sahip. Preoperatif ağrı kontrolü için yapılan bloklar gibi tıbbi konular hakkında üretilen içeriklerin kalitesi ve kullanılabilirliği incelenerek, yapay zeka tarafından üretilen bilgilerin halk sağlığı açısından güvenilirliği değerlendirilmektedir.

Gereç ve Yöntem: Yaygın olarak kullanılan üç yapay zeka sohbet botu, ChatGPT-3.5 ve ChatGPT-4o (OpenAI, San Francisco, California) ve Gemini (Google, Mountain View, California) preoperatif ağrı kontrolü için yapılan bloklar hakkında içerik oluşturmak için sorgulandı. Yapay zeka tarafından oluşturulan içerikleri değerlendirmek için, her biri 5 puanlık bir Likert ölçeğinde puanlanmış 16 farklı kriteri içeren modifiye edilmiş bir DISCERN değerlendirme aracı (puan aralığı 16-80) kullanıldı. Okunabilirlik, Flesch Okuma Kolaylığı (FRE) ve Flesch-Kincaid Sınıf Seviyesi (FKGL) puanları kullanılarak belirlendi. Üç araştırmacı, AI platformlarının kimliğinden bağımsız olarak oluşturulan metinleri bağımsız olarak puanladı.

Bulgular: ChatGPT-3.5, ChatGPT-4o ve Gemini 16-80 aralığında genel ortalama (SD) kalite puanları sırasıyla 51.0 (1.3), 68.5 (1.1), 69.0 (1.2) idi. Değerlendiriciler arası güvenilirlik sırasıyla 0.80, 0.82, 0.83 idi. ChatGPT-3.5 ($p=0.001$) ve ChatGPT-4o Gemini ($p=0.001$) ile karşılaştırıldığında anlamlı derecede daha düşük bir ortalama kalite puanı sergiledi. Gemini, doğrulanabilir kaynakları listeleyen tek yapay zeka platformuydu, ChatGPT-3.5 ise uydurma kaynaklar sağladı. Tüm sohbet botları, belirtiler yaşanıyorsa bir doktora danışmayı önerdi. Okunabilirlik açısından, ChatGPT-3.5, ChatGPT-4o, Bard ve Claude-2'nin FKGL ve FRE puanları sırasıyla 14.5 ve 23.9, 33.5 ve 22.5, 30.0 ve 22.7 idi; bu da üniversite okuma becerisi düzeyinde zor okunabilirlik göstermektedir.

Preoperatif Ağrı Kontrolü İçin Yapılan Bloklar Hakkında Yapay Zeka Tarafından Üretilen Bilgilerin Değerlendirilmesi

Yapay Zeka Platformu	Ortalama Kalite Puanı (SD)	Güvenilirliği	Doğrulanabilir Kaynaklar	Uydurma Kaynaklar	Doktora Danışma Önerisi	FKGL Puanı	FRE Puanı
ChatGPT-3.5	51.0 (1.3)	0.80	Hayır	Evet	Evet	14.5	23.9
ChatGPT-4o	68.5 (1.1)	0.82	Hayır	Hayır	Evet	33.5	22.5
Gemini	69.0 (1.2)	0.83	Evet	Hayır	Evet	30.0	22.7

Tartışma / Sonuç: Preoperatif ağrı kontrolü için yapılan bloklar üzerine yapay zeka tarafından üretilen tıbbi bilgiler, kalite değerlendirmesinde olumlu bir şekilde puan aldı, ancak çoğu ya kaynaklarını uydurdu ya da hiç sağlamadı. Ayrıca, genel olarak okunabilirlik, halk için önerilen seviyeleri önemli ölçüde aştı. Üretebilir yapay zeka platformları, preoperatif ağrı kontrolü hakkında hasta eğitimi ve ilgisini artırma konusunda ölçülü bir potansiyel sergilemektedir.

Kaynakça

1. OpenAI. (2023). ChatGPT-4 Technical Report. OpenAI.
2. Google. (2023). Gemini AI Model Overview. Google Research.
3. Flesch, R. (1948). A new readability yardstick. Journal of Applied Psychology, 32(3), 221-233.

TARK 2024
Türk Anesteziyoloji ve Reanimasyon Derneği
58. Ulusal Kongresi
28 Kasım - 1 Aralık 2024
Kaya Palazzo Otel ve Kongre Merkezi / ANTALYA

S-052

Kardiyak Cerrahide Ketaminin Antiinflamatuar Etkisinin Araştırılması

Turgay Atay[2], Gamze Sarkılar[1], Mustafa Aydemir[2], Niyazi Görmüş[1], Aybars Tavlan[1]

[1]Necmettin Erbakan Üniversitesi Tıp Fakültesi
[2]Konya Şehir Hastanesi

Giriş / Amaç: Kardiyak cerrahi, postoperatif morbidite ve mortaliteyi arttıran şiddetli inflamasyona sebep olan bir travmadır. Çalışmamızda kardiyak cerrahi sırasında kullanılan ketaminin antiinflamatuar etkisini rutin uygulanan laboratuvar testleriyle göstermeyi hedefledik.

Gereç ve Yöntem: Toplam 160 hasta kontrol ve ketamin grubu olarak ikiye ayrıldı. Ketamin grubunda indüksiyonda 1 mg/kg bolus ve idamede 2,4 mg/kg/saat infüzyon ketamin uygulandı. Elektrokardiyogram, periferik oksijen saturasyonu ve invaziv arteriyel kan basınç monitörizasyonları uygulandı. Düzeltilmiş vücut ağırlığına göre indüksiyonda intravenöz midazolam (0,1 mg/kg), fentanil (3 µg/kg), rokuronyum (0,6 mg/kg) ve idamede remifentanil (0,1-0,3 µg/kg/dk) ve sevoflurane (0,5-1 minimal alveolar konsantrasyon) kullanıldı. Postoperatif analjezi için intraoperatif morfin (0,1 mg/kg) ve ekstübasyona kadar remifentanil (0,05-0,1 µg/kg/dk) ile deksmedetomidin (0,5-1 µg/kg/saat) infüzyonu uygulandı. Postoperatif parasetamol (3x1 g) ve kurtarma analjezisi olarak tramadol (1 mg/kg) verildi. Preoperatif ve postoperatif 1. gün rutin kan tetkikleri değerlendirilerek lökosit, nötrofil, lenfosit ve trombosit sayıları, C reaktif protein (CRP), nötrofil/lenfosit oranı (NLR), NLR-indeksi, delta-NLR, trombosit/lenfosit oranı (PLR), PRL-indeksi, delta-PLR, SIRI (sistemik inflamasyon yanıt indeksi) ve SII (sistemik immün-inflamasyon indeksi) kaydedildi. Postoperatif ekstübasyondan sonra ilk 24 saatte ağrı şiddeti, analjezi gereksinimi, ekstübasyon zamanı, yoğun bakım ve hastanede kalış süreleriyle ilk 28 günlük mortalite oranları değerlendirildi.

Hasta seçimi ve akış şeması

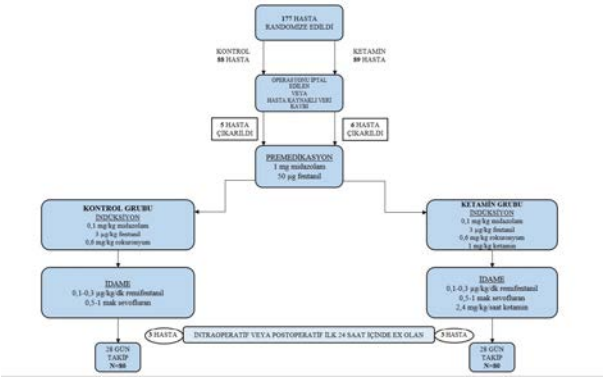

Bulgular: Preoperatif immün-inflamatuar parametreler, gruplar arasında benzerdi. Postoperatif CRP, nötrofil, NLR, NLR-indeksi, delta-NLR, PLR, delta-PLR, PLR-indeksi, SIRI ve SII ketamin grubunda anlamlı derecede daha düşüktü ($p<0,05$). Postoperatif lenfosit, ketamin grubunda anlamlı olarak daha yüksekti ($p<0,05$). Bununla birlikte lökosit, trombosit, delta-CRP ve CRP-indeksi gruplar arasında benzerdi ($p>0,05$). Ketamin grubunda yoğun bakım ve hastane kalış süreleri anlamlı derecede daha kısa bulunmuş ve 28 günlük mortalite görülmemiştir ($p<0,05$). Postoperatif ağrı şiddeti ketamin grubunda daha düşük olmasına rağmen ($p<0,05$) ek analjezi ihtiyacı gruplar arasında benzerdi ($p>0,05$).

Preoperatif parametreler

	Kontrol Grubu (n=80)	Ketamin Grubu (n=80)	P
Cinsiyet (Erkek/Kadın)	67 (% 83,8)/13 (%16,3)	64 (%80)/16 (%20)	0,347
Yaş (yıl)	61,05±10,5	59,35±10,12	0,299
Boy (cm)	170,25±7,21	168,66±6,94	0,158
Kilo (kg)	80,64±12,2	79,11±11,94	0,425
BSA (m^2)	1,95±0,17	1,92±0,16	0,302
EF (%)	53,9±6,85	54,5±6,37	0,567
PAB (mmHg)	31,69±8,44	30,88±6,61	0,499
Yandaş hastalıklar			
Diabetes mellitus	35 (%43,8)	39 (%48,8)	0,634
Hipertansiyon	47 (%58,8)	34 (%42,5)	0,040
PAH	1 (%1,3)	1 (%1,3)	0,999
Hipotiroidi	5 (%6,3)	4 (%5)	0,732
Operasyon			
KABG	55 (%68,8)	64 (%80)	0,103
Kapak	16 (%20)	10 (%12,5)	0,199
KABG+kapak	6 (%7,5)	3 (%3,8)	0,303
Diğer	3 (%3,8)	3 (%3,8)	0,999

Veriler ortalama (±standart sapma), sayı (n)ve yüzde (%) olarak gösterilmiştir BSA: vücut yüzey alanı, EF: ejeksiyon fraksiyonu, PAB: pulmoner arter basıncı, PAH: periferik arter hastalığı, KABG: Koroner arter baypas greft.

İntraoperatif parametreler

	Kontrol Grubu (n=80)	Ketamin Grubu (n=80)	P	
SVB (mmHg)	4,33±1,73	4,41±1,54	0,736	
SPV (mmHg)	7,31±2,35	6,71±2,58	0,126	
PPV (%)	8,08±3,79	7,69±3,8	0,519	
Remifentanil dozu (µg/kg/dk)	0,164±0,31	0,160±0,28	0,430	
Efedrin dozu (mg)	26,75±13,5	22,8±12,1	0,060	
Operasyon süresi (dk)	239±36,33	229,6±42,32	0,135	
KPB süresi (dk)	107,91±22,87	103,21±29,25	0,259	
AKK süresi (dk)	66,63±21,45	61,81±23,46	0,178	
KPB-VIS$_{ort}$	10,1±5,3	11,7±7,5	0,112	
Operasyon sonu VIS	10,9±8,4	10±8,5	0,499	
Bazal				
KH (atım/dk)	65,36±10,66	62,31±8,89	0,052	
SAB (mmHg)	136,28±18,83	138,90±20,98	0,406	
DAB (mmHg)	61,49±13,04	65,39±12,11	0,054	
OAB (mmHg)	88,73±13,87	93,30±15,33	0,052	
Entübasyondan öncesi				
KH (atım/dk)	70,39±10,94	59,89±8,89	0,149	
SAB (mmHg)	138,20±33,79	92,56±28,26	0,610	
DAB (mmHg)	66,26±17,27	44,66±12,55	0,519	
OAB (mmHg)	91,55±23,12	61,05±17,99	0,721	
Entübasyon sonrası ilk 5 dk				
KH (atım/dk)	70,39±10,94	69,23±12,54	0,533	
SAB (mmHg)	138,20±33,79	146,25±41,28	**0,006**	
DAB (mmHg)	66,26±17,27	69,63±17,12	0,218	
OAB (mmHg)	91,55±23,12	98,70±26,75	**0,042**	
AKK-OAB (mmHg)	61,56±8,28	61,26±7,56	0,811	

Veriler ortalama (±standart sapma) olarak gösterilmiştir. SVB: santral venöz basıncı, SPV: sistolik basınç değişimi, PPV: nabız basıncı değişimi, SAB: sistolik arter basıncı, DAB: diyastolik arter basıncı, OAB: ortalama arter basıncı, VIS: vazoaktif inotropik skor, AKK: aort kros klemp, KBP: kardiyopulmoner baypas.

Postoperatif parametreler

	Kontrol Grubu (n=80)	Ketamin Grubu (n=80)	P
Ekstübasyon zamanı (saat)	13,04±14,71	10,36±6,1	0,135
Yoğun bakım kalış süresi (saat)	56,6±65,4	36,16±25,13	**0,010**
Hastane kalış süresi (gün)	7,66±4,79	5,78±1,48	**<0,001**
28 günlük mortalite	4 (%5)	0 (%0)	**0,043**
NRS	5,34±1,22	4,89±1,08	**0,015**
PHHPS	1,86±0,78	1,50±0,66	**0,002**
Ek analjezi kullanımı	32 (%40)	22 (%27,5)	0,066

Veriler ortalama (±standart sapma), sayı (n) ve yüzde (%) olarak gösterilmiştir NRS: Numeric Rating Skala, PHHPS: Prince Henry Hospital Pain Score.

İmmün-inflamatuar parametreler

	Kontrol Grubu (n=80)	Ketamin Grubu (n=80)	P
Preoperatif			
Lökosit (10^3/µL)	8,33±2,02	8,31±2,1	0,933
Nötrofil (10^3/µL)	5,08±1,37	4,96±1,52	0,604
Lenfosit (10^3/µL)	2,22±0,75	2,43±0,77	0,081
	264,54±84,8	273,21±78,31	0,502
	7,18±9,22	5,91±5,43	0,289

Trombosit (10^3/µL)	2,56±1,25	2,17±0,75	0,488
CRP (mg/L)	130,15±51,54	121,27±47,81	0,260
NLR	1,53±0,72	1,36±0,64	0,124
PLR	670,8±363,3	595,5±285,2	0,147
SIRI (10^3/µL)			
SII (10^3/µL)			
Postoperatif			
Lökosit (10^3/µL)			
Nötrofil (10^3/µL)	14,32±3,55	13,29±3,89	0,081
Lenfosit (10^3/µL)	12,85±3,31	11,27±3,53	**0,004**
Trombosit (10^3/µL)	0,66±0,35	0,80±0,28	**0,004**
CRP (mg/L)	228,56±67,15	226,14±71,74	0,826
NLR	56,40±39,95	52,81±23,02	**0,018**
PLR	24,29±12,46	15,01±5,27	**<0,001**
SIRI (10^3/µL)	423,80±221,22	305,63±124,08	**<0,001**
SII (10^3/µL)	23,7±15,1	13,5±6,9	**<0,001**
NLR-indeks	5485±3405,2	3376±1757,6	**<0,001**
	10,88±7,1	7,5±3,54	**<0,001**

Delta-NLR	21,73±12,35	12,84±5,05	**<0,001**
PLR-indeks	3,38±1,4	2,68±0,98	**<0,001**
Delta-PLR	293,6±198,4	184,3±104,1	**<0,001**
CRP-indeks	22,7±21,04	19,3±22,4	0,327
Delta-CRP	49,2±36,2	46,9±22	0,626

Veriler ortalama (±standart sapma) olarak gösterilmiştir CRP: c reaktive protein, NLR: nötrofil/lenfosit oranı, PLR: trombosit/lenfosit oranı, indeks: postoperatif ölçüm/preoperatif ölçüm, delta: postoperatif ölçüm-preoperatif ölçüm, SIRI: sistemik inflamasyon yanıt indeks, SII: sistemik immün-inflamasyon indeks.

Tartışma / Sonuç: Kardiyak cerrahide ketaminin antiinflamatuar etkinliği basitçe hesaplanabilen immün-inflamatuar parametrelerle gösterildi. Ketamin postoperatif akut ağrı, yoğun bakım ve hastanede kalış süreleri ve mortalite üzerine olumlu etkileriyle kardiyak cerrahide rutin anestezik ilaç uygulamalarının bir parçası olabilir.

Kaynakça

1. Meldrum DR, Partrick DA, Cleveland Jr JC, Shenkar R, Meldrum KK, Raiesdana A, et al. On-pump coronary artery bypass surgery activates human myocardial NF-κB and increases TNF-α in the heart. Journal of Surgical Research. 2003;112(2):175-9
2. Aljure OD, Fabbro M. Cardiopulmonary bypass and inflammation: the hidden enemy. Journal of cardiothoracic and vascular anesthesia. 2019;33(2):346-7
3. Zahorec R. Neutrophil-to-lymphocyte ratio, past, present and future perspectives. Bratislavske lekarske listy. 2021;122(7):474-88
4. Xia Y, Xia C, Wu L, Li Z, Li H, Zhang J. Systemic immune inflammation index (SII), system inflammation response index (SIRI) and risk of all-cause mortality and cardiovascular mortality: a 20-year follow-up cohort study of 42,875 US adults. Journal of Clinical Medicine. 2023;12(3):1128
5. Weedle RC, Da Costa M, Veerasingam D, Soo AW. The use of neutrophil lymphocyte ratio to predict complications post cardiac surgery. Annals of translational medicine. 2019;7(23)

TARK 2024
Türk Anesteziyoloji ve Reanimasyon Derneği
58. Ulusal Kongresi
28 Kasım - 1 Aralık 2024
Kaya Palazzo Otel ve Kongre Merkezi / ANTALYA

S-053

Metformin İntoksikasyonu Sonucu Derin Asidoz: Olgu Sunumu

Fatih Balcı[1], Muhammed Nail Tekcan[2], İclal Özdemir Kol[2]

[1]Zara Devlet Hastanesi, Anesteziyoloji ve Reanimasyon, Sivas/Türkiye
[2]Sivas Cumhuriyet Üniversitesi, Anesteziyoloji ve Reanimasyon A.B.D, Sivas/Türkiye

Giriş / Amaç: Metformin, tip 2 diyabetes mellitus tedavisinde yaygın olarak kullanılan bir oral antidiyabetik ajandır. Karaciğer ve böbrek fonksiyonlarını etkileyen ciddi toksik etkilerinin yanı sıra, özellikle yüksek dozlarda kullanıldığında laktik asidoz gibi ölümcül komplikasyonlara yol açabilir (1–3). Bu olgu sunumunda, intihar amacıyla yüksek dozda metformin alımı sonrası gelişen ağır laktik asidoz, böbrek yetmezliği ve bu durumun yoğun bakımda yönetimi ele alınmıştır.

Olgu: 21 yaşında kadın hasta, intihar amacıyla 35 adet 1000 mg'lık metformin tablet alımını takiben acil servise başvurmuştur. Yapılan muayenesinde bilinci bulanık, hiperventilasyonu mevcut, kan şekeri 52 mg/dL, laktat seviyesi ise 11,3 mmol/L olarak tespit edilmiştir. Başlangıç tedavisi olarak dekstroz infüzyonu verilmiş ancak takiplerinde laktik asidozun derinleştiği (pH: 7,02; laktat: 19 mmol/L) görülmüştür. Hasta yoğun bakıma alınarak mekanik ventilasyon desteği ve sürekli venövenöz hemodiyafiltrasyon (CVVHDF) tedavisine başlanmıştır. Takibinde arteryel tansiyonları 80/50 mmHg olması üzerine noradrenalin 0,5 mcg/kg/dk dozunda başlandı. Hemodiyafiltrasyonun 16.saatinde derinleşmiş asidoz tablosu geriledi ve 36.saatinde hemodiyafiltrasyon sonlandırıldı (Tablo 1). Hastanın günlük takip edilen kan tetiklerinde kreatinin yüksekliği devam etti ve aralıklı hemodiyaliz (IHD) tedavisine alındı (Tablo 2)(Şekil 1 ve 2). İlk 5 gün kreatinin yüksekliği devam eden hastanın sonrasında IHD ihtiyacı olmadı. Tedavi sürecinde gelişen pankreatit ve enfeksiyonlar da başarıyla yönetilmiştir. Hastanın genel durumu iyileşmiş ve hemodiyaliz ihtiyacı ortadan kalkmıştır.

Şekil 1: Hastanın zamana göre BUN değerlerindeki değişim

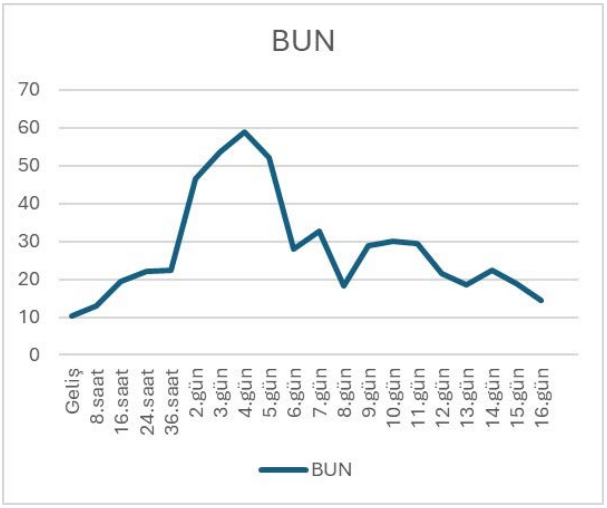

Şekil 2: Hastanın zamana göre kreatinin değerlerindeki değişim

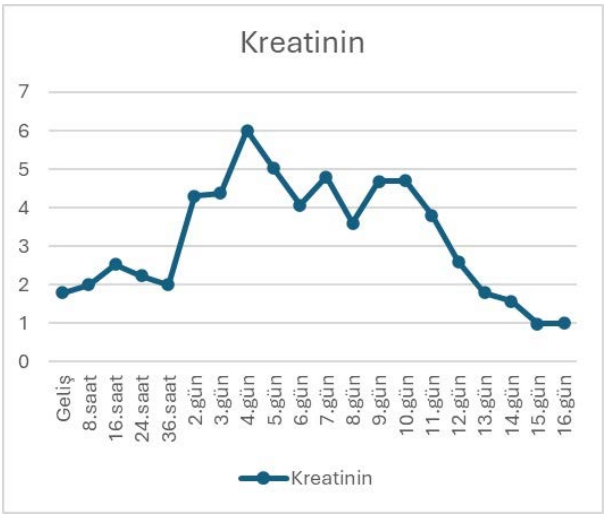

Tablo 1: Saatlere göre kan gazı takipleri

	Acil	Kontrol 1.saat	Kontrol 2.saat	HDF 4.saat	HDF 8.saat	HDF 16.saat	HDF 32.saat	HDF 36.saat	Ekstübasyon Sonrası 1.saat
pH	7,24	7,02	6,87	7,02	7,18	7,33	7,41	7,41	7,44
pO_2	32	122	226	125	133	144	191	133	131
pCO_2	32,9	14,9	47,5	41	32,4	22,9	33	37,2	33,5
HCO_3	13,6	8,5	8,3	10,7	13,4	15,6	21,5	23,8	23,7
BE	-12,7	-27	-24,6	-20	-16,1	-13,5	-3	-0,6	-1,1
Laktat	11,3	19	15	14	11,4	10	3,6	1,9	2,7

Tablo 2: Saatlere göre diğer labaratuar bulguları

	Geldiği gün	Gelişinin 8.saati	Gelişinin 16.saati	Gelişinin 24.saati	Gelişinin 36.saati	Gelişinin 2.günü	Gelişinin 3.günü	Gelişinin 4.günü
BUN	10,2	13	19,5	22,1	22,4	46,6	53,7	59
Kreatinin	1,8	2	2,53	2,24	2	4,31	4,37	6
Na	139	136	137	137	136	137	136	138
K	4,8	5	4,3	4,1	3,7	3,9	4,04	3,7
Ca	10	8,3	7,63	8,6	8,3	8,1	7,8	7,6
Cl	97	95	97	99	103	105	106	107
AST	31	76	62	54	44	24	19	26
ALT	21	47	46	41	44	44	39	47
CPK	127					1129		635
Amilaz	210		1113			649		735
Hgb	17,2		14,6		7,1	8,3		7,8
Plt	$360*10^3$		$221*10^3$		$71*10^3$	$76*10^3$		$79*10^3$
Wbc	29,5		38,45		8,84	11,22		8,5
PT	14,2		18,9		14,9	10,8		9,46
aPTT	52,7		35,3		33,4			27
INR	1,52		1,98		1,59	11,7		10,4

Tartışma / Sonuç: Metformin toksisitesi ciddi ve hızla ilerleyen komplikasyonlara yol açabilen bir durumdur (4–6). Yüksek doz alımı sonrası gelişen laktik asidoz, özellikle böbrek yetmezliği ve kardiyovasküler komplikasyonlarla ilişkilidir (7,8). Literatürdeki benzer vakalarda olduğu gibi, bu olgumuzda da erken tanı ve tedavi kritik rol oynamıştır (9–11). Özellikle CVVHDF ile erken dönemde başlanan tedavi sayesinde laktik asidoz başarıyla kontrol altına alınmıştır (12). Ayrıca, pankreatit ve enfeksiyon gibi komplikasyonların zamanında fark edilip tedavi edilmesi, hastanın genel iyileşmesinde önemli katkı sağlamıştır. Metformin intoksikasyonunun yönetiminde, hemodiyafiltrasyonun erken dönemde başlatılması, mortalitenin önlenmesinde kilit bir rol oynamaktadır.

Kaynakça

1. Kreisberg RA. Lactate homeostasis and lactic acidosis. Ann Intern Med. 1980 Feb;92(2 Pt 1):227–37.
2. Bailey CJ. Metformin revisited: its actions and indications for use. Diabet Med. 1988;5(4):315–20.
3. Cusi K, Consoli A, DeFronzo RA. Metabolic effects of metformin on glucose and lactate metabolism in noninsulin-dependent diabetes mellitus. J Clin Endocrinol Metab. 1996 Nov;81(11):4059–67.
4. Tomkin GH. Malabsorption of vitamin B12 in diabetic patients treated with phenformin: a comparison with metformin. Br Med J. 1973 Sep 29;3(5882):673–5.
5. Kashyap AS, Kashyap S. Haemolytic anaemia due to metformin. Postgrad Med J. 2000 Feb;76(892):125–6.
6. Nammour FE, Fayad NF, Peikin SR. Metformin-induced cholestatic hepatitis. Endocr Pract. 2003;9(4):307–9.
7. Wen Y-K. Impact of acute kidney injury on metformin-associated lactic acidosis. Int Urol Nephrol. 2009 Dec;41(4):967–72.
8. Lalau JD, Race JM. Lactic acidosis in metformin-treated patients. Prognostic value of arterial lactate levels and plasma metformin concentrations. Drug Saf. 1999 Apr;20(4):377–84.
9. Osoydan Satici M, Algin A, Aksel G, Eroglu SE. A Rare Case of Metformin Intoxication with Mortal Course. Medeni Med J. 2020;35(2):175–8.
10. Perincek G, Edis EÇ, Güldiken S, Uyanık MŞ. Metformin intoksikasyonuna bağlı gelişen nadir bir tablo: Ağır laktik asidoz ve ani kardiyak arrest. 20(1):42–4.
11. Pamuk N, Beyan E, Selvi E, Bulur O, Dal K. İntihar Amaçlı Yüksek Doz Metformin Alan Olguların Değerlendirilmesi. Akad Araştırma Tıp Derg. 2019;3(1):1–5.
12. Shadnia S, Barzi F, Askari A, Hassanian-Moghaddam H, Zamani N, Ebrahimian K. Metformin toxicity: a report of 204 cases from Iran. Curr Drug Saf. 2013 Sep;8(4):278–81.

TARK 2024
Türk Anesteziyoloji ve Reanimasyon Derneği
58. Ulusal Kongresi
28 Kasım - 1 Aralık 2024
Kaya Palazzo Otel ve Kongre Merkezi / ANTALYA

S-054

Şokun Farklı Halleri: Peripartum Kardiyomiyopati Gelişen Bir Hastada Perioperatif Yönetim

Olcay Dilken[1], Tomurcuk Demirci Dilken[1], Çağrı Ölker[1], Mehmet Nuri Yakar[1], Mustafa Altınay[1], Melike Güneş Doğan[2]

[1]Anesteziyoloji ve Reanimasyon Kliniği, Şişli Hamidiye Etfal Eğitim ve Araştırma Hastanesi, İstabul, Türkiye
[2]Kardiyoloji Kliniği, Şişli Hamidiye Etfal Eğitim ve Araştırma Hastanesi, İstabul, Türkiye

Giriş / Amaç: Peripartum kardiyomiyopati (PPKMP), gebeliğin son ayı ile postpartum 5. ay arasında görülebilen, sol ventrikül sistolik disfonksiyonuna bağlı nadir bir kalp yetmezliği tablosudur. Prolaktin ilişkili vasküler/myokardiyal disfonksiyon patogenezde rol oynar (1). Erken tanı ve tedavi sağkalımın belirleyicisidir (Tablo 1)(2).

Tablo 1. Peripartum Kardiyomiyopati Tanı Kriterleri (2)

Gebeliğin son ayında ya da doğumdan sonraki 5 ay için kalp yetmezliği gelişmesi
Kalp yetmezliğine neden olabilecek bir sebep olmaması
Gebeliğin son ayından önce var olan bir kalp rahatsızlığının olmaması
Ekokardiyografi bulguları
Sol ventrikül end-diastolik çap ≥2,7 cm/m^2
M-mod fraksiyonel kısalma ≤ %30,0
Sol ventrikül ejeksiyon fraksiyonu ≤0,45

Olgu: Son bir aydır aralıklı vaginal kanaması olan 42 yaşında, 36 haftalık multipar gebe, artmış kanama ve dispne şikayetiyle hastaneye başvurdu. Hasta, plasenta previa öntanısıyla acil sezaryene alındı. Spinal anestezi, 12,5 mg bupivakain ve 15 µg fentanil ile uygulandı. Bebeğin doğumundan sonra, operasyonun 7. dakikasında hipotansiyon gözlenen hastaya toplamda 2000 mL kristalloid, 1 ünite eritrosit süspansiyonu verildi ve noradrenalin infüzyonu başlandı. Hasta, 0.1 mcg/kg/dk dozunda noradrenalin infüzyonu, 4 lt/dk oksijen desteğiyle stabil hemodinami, SpO2 %96 ve bilinç açık şekilde yoğun bakıma yatırıldı. Yatışının 1. saatinde oksijen ihtiyacında ve solunum sayısında artış olan hastanın akciğer röntgeninde hiler dolgunluk ve bilateral künt sinüs görüldü (Şekil 1). Akciğer USG'de yaygın B-çizgileri izlendi. Pulmoner ödem öntanısıyla 5 cmH2O PEEP ve %50 FiO2 ile CPAP başlandı. Noradrenalin ihtiyacı artan hastada ajitasyon gelişti. Kapiller geri dolum zamanı 6 saniye ve kan gazında laktat 7 mmol/L ölçüldü (Şekil 2-3). Anjina tariflemeyen hastanın EKG ve peroperatif troponin değerleri normaldi. Hemoglobin değerleri normal izlenen hastada batın USG ile intraabdominal kanama dışlandı. D-dimeri yüksek olan hastanın toraks BT anjiografiyle pulmoner emboli dışlandı. Hastaya kardiyojenik şok öntanısıyla dobutamin ve furosemid infüzyonu başlandı. Transtorasik ekokardiyografide (TTE) sol ventrikül ejeksiyon fraksiyonu (LVEF) %20 ölçülerek PPKMP tanısı doğrulandı. Bromokriptin başlanan hasta, 7 gün sonra taburcu edildi. Hastada, postpartum 40. gün TTE'de LVEF %60, sol ventrikül sistolik fonksiyon normal saptandı (Şekil 4-5). Hasta yakınından olgu sunumu için yazılı onay alınmıştır.

Şekil 1. Postoperatif Birinci Saatte Çekilen Akciğer Grafisi

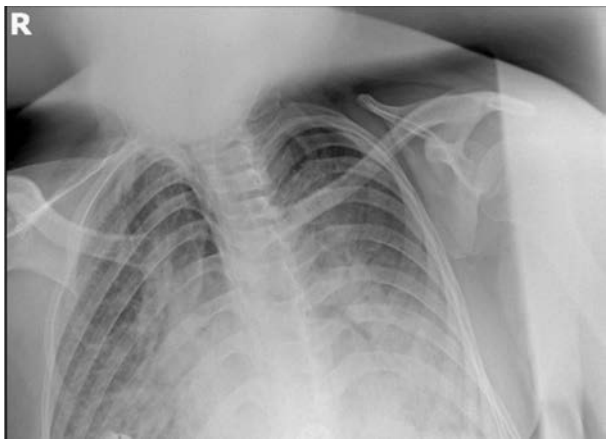

Şekil 2. Postoperatif Dönemde İnotrop/Vazopressör Destek İhtiyacı ve Ortalama Arteryel Basınç Değişimi

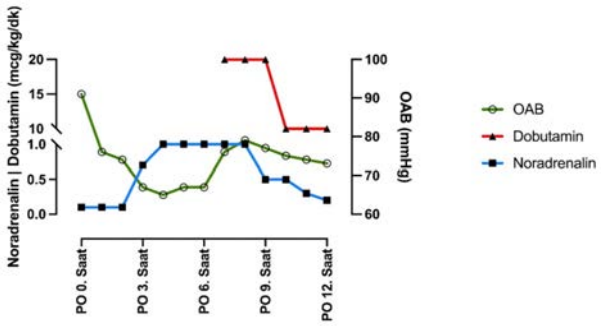

OAB, ortalama arteryel basınç; PO, postoperatif.

Şekil 3. Postoperatif Dönemde hsTroponin ve Laktat Düzeylerinin Değişimi

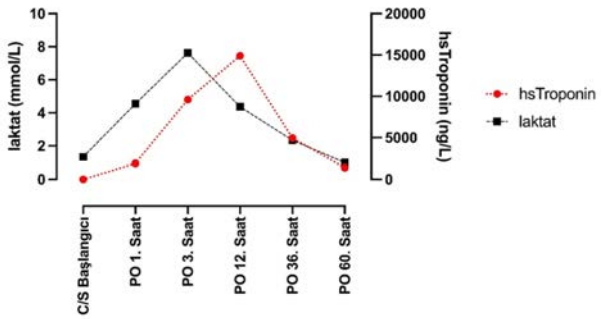

hsTroponin, high sensitif troponin I; C/S, sezaryan operasyonu; PO, postoperatif

Tartışma / Sonuç: PPKMP, nadir bir kalp yetmezliği nedeni olup mortal seyredebilir. Erken tanı, uygun tedavi hayatidir. Özellikle, gebeliğin son 1 ayında kalp yetmezliği bulguları olan hastalarda TTE incelemesi bu olguların perioperatif yönetimini kolaylaştırarak olası morbidite ve mortaliteyi önleyecektir.

Şekil 4. Postoperatif 40. Günde Transtorasik Ekokardiyografi

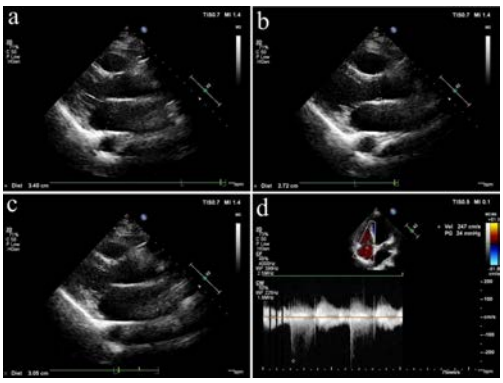

Parasternal uzun aksta, normal sınırlarda (a) sol atriyum end-diyastolik çapı; (b) asendan aorta end-diyastolik çapı; (c) sol ventrikül end-sistolik çapı ve (d) pulmoner arteryel basıncı gösterir.

Şekil 5. Postoperatif 40. Günde Transtorasik Ekokardiyografi

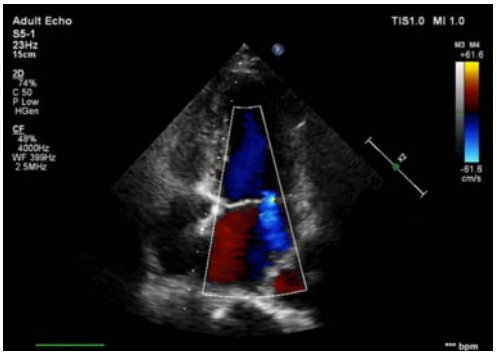

Transtorasik ekokardiyografide normal sınırlarda sol ventrikül ejeksiyon fraksiyonu ve hafif mitral yetersizlik

Kaynakça

1. Davis, M. B., Arany, Z., McNamara, D. M., Goland, S., & Elkayam, U. (2020). Peripartum cardiomyopathy: JACC state-of-the-art review. *Journal of the American College of Cardiology*, *75*(2), 207-221.

2. Arany, Zoltan. "Peripartum cardiomyopathy." *New England Journal of Medicine* 390.2 (2024): 154-164.

TARK 2024
Türk Anesteziyoloji ve Reanimasyon Derneği
58. Ulusal Kongresi
28 Kasım - 1 Aralık 2024
Kaya Palazzo Otel ve Kongre Merkezi / ANTALYA

S-055

Enterostomi Kapatılması Operasyonu Sonrası Akut Postoperatif Ağrı ve Opioid Tüketimini Etkileyen Faktörler

Muhammet Selman Söğüt[1], Rafet Onur Görgülü[1], Mete Manici[1], Zafer Gökkaya[1], Yavuz Gürkan[1]

[1]Koç Üniversitesi Tıp Fakültesi Hastanesi

Giriş / Amaç: Bu retrospektif çalışmada, enterostomi kapatılması operasyonu geçiren hastalarda postoperatif ağrı skorları, anestezi sonrası bakım ünitesinde (PACU) opioid tüketimi ve PACU'da kalış süresini etkileyen faktörler incelenmiştir. İntraoperatif uygulanan çeşitli analjezik ilaçların, rektus kılıf bloğu[1] ve transversus abdominis plan bloğunun[2] bu parametreler üzerindeki etkileri değerlendirilmiştir.

Gereç ve Yöntem: Çalışmaya 2019-2024 yılları arasında Koç Üniversitesi Hastanesi'nde enterostomi kapatılması işlemi yapılan hastalar dahil edildi. PACU'da gözlemlenen maksimum ağrı skorları, opioid tüketimi ve PACU'da kalış süresi, bağımlı değişkenler olarak belirlenmiş ve bu değişkenlerin, intraoperatif uygulanan opioidler ve non-opioid analjezikler ile rektus kılıf bloğu ve transversus abdominis plan bloğu gibi gövde bloğu yöntemleriyle olan ilişkileri, multiple lineer regresyon analizleri ile incelendi.

Bulgular: Çalışmaya 178 hastanın verileri dahil edildi. Hastaların 24'üne rektus kılıf bloğu, 7'sine transversus abdominis plan bloğu uygulandığı görüldü. PACU'daki ağrı skorları üzerine yapılan analizde, intraoperatif Deksketoprofen kullanımının ağrı skorlarında düşüş ile ilişkili olduğu görüldü ($p < 0,001$, $\beta = -0,309$). Diğer analjezikler ve gövde bloklarının anlamlı etki göstermediği gözlendi. PACU'daki opioid tüketimi analizinde de Deksketoprofen kullanımının opioid ihtiyacında azalma ile ilişkili olduğu görüldü ($p = 0,001$, $\beta = -0,261$). PACU'da kalış süresi analizinde intraoperatif Deksketoprofen'in sürede azalma ile ilişkili olduğu görüldü ($p = 0,004$, $\beta = -0,224$).

PACU'daki ağrı skorlarına etki eden faktörlerin multiple regresyon analizi sonuçları

Bağımsız Değişken	**B**	**p değeri**
Herhangi bir gövde bloğu	-0,147	0,951
Rektus Kılıf Bloğu	0,769	0,735
Transversus Abdominis Plan Bloğu	-0,839	0,680
Intraoperatif Opioid Oral Morfin Eşdeğeri	-0,10	0,525
İntraoperatif Parasetamol	0	0,565
İntraoperatif İbuprofen	-0,001	0,277
İntraoperatif Deksketoprofen	**-0,35**	**<0,001**

PACU'da opioid tüketimine etki eden faktörlerin multiple regresyon analizi sonuçları

Bağımsız değişken	**B**	**p değeri**
Herhangi bir gövde bloğu	1,409	0,847
Rektus Kılıf Bloğu	-1,693	0,811
Transversus Abdominis Plan Bloğu	-4,726	0,451
Intraoperatif Opioid Oral Morfin Eşdeğeri	-0,014	0,786
İntraoperatif Parasetamol	0,003	0,127
İntraoperatif İbuprofen	-0,006	0,116
İntraoperatif Deksketoprofen	**-0,090**	**0,001**

PACU'da kalma süresine etki eden faktörlerin multiple regresyon analizi sonuçları

Bağımsız değişken	**B**	**p değeri**
Herhangi bir gövde bloğu	-12,029	0,490
Rektus Kılıf Bloğu	7,243	0,667
Transversus Abdominis Plan Bloğu	-1,168	0,938
Intraoperatif Opioid Oral Morfin Eşdeğeri	-0,146	0,218
İntraoperatif Parasetamol	-0,001	0,760
İntraoperatif İbuprofen	-0,008	0,339
İntraoperatif Deksketoprofen	**-0,183**	**0,004**

Tartışma / Sonuç: Çalışmamızda intraoperatif Deksketoprofen kullanımının, PACU'daki ağrı skorları, opioid tüketimi ve PACU'da kalış süresinde azalmayla ilişkili olduğu saptandı. Rektus kılıf bloğu ve transversus abdominis plan bloğunun enterostomi kapatılması sonrası ağrı üzerinde anlamlı etkisi olmadığı görüldü. Bu bulgular, enterostomi kapatılması işlemi yapılan hastaların postoperatif ağrı yönetiminde, Deksketoprofen'in multimodal analjezi yaklaşımının etkili bir bileşeni olabileceğini ortaya koymaktadır.

Kaynakça

1. Schleich DL: Schmerzlose Operationen. 4th ed. Berlin, Springer Verlag. 1899
2. Rafi AN. Abdominal field block: a new approach via the lumbar triangle. Anaesthesia. 2001 Oct;56(10):1024-6. doi: 10.1046/j.1365-2044.2001.02279-40.x. PMID: 11576144

TARK 2024
Türk Anesteziyoloji ve Reanimasyon Derneği
58. Ulusal Kongresi
28 Kasım - 1 Aralık 2024
Kaya Palazzo Otel ve Kongre Merkezi / ANTALYA

S-056

Extracorporeal Cardiopulmonary Resuscitation: A Life-Saving Approach for Heart Transplant Recipient Patient

Mehmet Sari[1], Hatem Soliman-Aboumarie[2]

[1]Bezmialem Vakıf University Dragos Hospital
[2]Royal Brompton and Harefield Hospitals

Introduction / Purpose: Heart transplantation is the gold standard treatment for eligible patients with end-stage heart failure (1). However, one of the primary challenges to long-term survival beyond the first year is cardiac allograft vasculopathy (CAV), also known as transplant coronary artery disease or cardiac transplant vasculopathy. Extracorporeal cardiopulmonary resuscitation (ECPR) is the use of veno-arterial extracorporeal membrane oxygenation (V-A ECMO) for patients when standard cardiopulmonary resuscitation (CPR) does not achieve a sustained return of spontaneous circulation (ROSC) within at least 20 minutes. We present our experience with ECPR in a heart transplant patient who developed cardiac arrest.

Case: A twenty-eight-year-old female patient, who received a heart transplant in 2016 due to dilated cardiomyopathy, was awaiting a second heart transplantation for chronic rejection. She had a history of coronary artery disease, pulmonary embolism, and four cardiac arrests in the last six months. On the 131st day of hospitalization, she developed pulseless electrical activity. After a brief resuscitation, spontaneous circulation was established, and circulatory support was provided by placing V-A ECMO cannulas. With ECMO maintaining a circulation of 3.1 L/min, the lactate level, which was 8 mMol/L in the initial blood gas. The patient, whose hemodynamic stability was achieved, was weaned off V-A ECMO on day 29.

Discussion / Conclusion: The main goal of ECPR is to ‘buy time’ by restoring circulation and gas exchange until definitive therapy can be administered.(2) This therapy may include percutaneous coronary intervention (PCI), recovery from cardiogenic shock, thrombectomy for massive pulmonary embolism, toxin clearance, or rewarming after hypothermic cardiac arrest.ECPR can be utilized for patients experiencing cardiac arrest both within the hospital and outside of it (OHCA). It is recommended to consider ECPR after unsuccessful conventional resuscitation efforts because organizing and preparing for ECPR takes time. ECPR Management for 'Bridge Treatment' should be kept in mind as in our case.

Kaynakça

1- Bounader K, Flécher E. End-stage heart failure: The future of heart transplant and artificial heart. Presse Med. 2024 Mar;53(1):104191. doi: 10.1016/j.lpm.2023.104191. Epub 2023 Oct 26. PMID: 37898310.
2- Jacobs I, Nadkarni V, Bahr J, *et al*; International Liaison Committee on Resuscitation; American Heart Association; European Resuscitation Council; Australian Resuscitation Council; New Zealand Resuscitation Council; Heart and Stroke Foundation of Canada; InterAmerican Heart Foundation; Resuscitation Councils of Southern Africa; ILCOR Task Force on Cardiac Arrest and Cardiopulmonary Resuscitation Outcomes: Cardiac arrest and cardiopulmonary resuscitation outcome reports: Update and simplification of the Utstein templates for resuscitation registries: A statement for healthcare professionals from a task force of the International Liaison Committee on Resuscitation (American Heart Association, European Resuscitation Council, Australian Resuscitation Council, New Zealand Resuscitation Council, Heart and Stroke Foundation of Canada, InterAmerican Heart Foundation, Resuscitation Councils of Southern Africa). *Circulation* 110: 3385–3397, 2004.

TARK 2024
Türk Anesteziyoloji ve Reanimasyon Derneği
58. Ulusal Kongresi
28 Kasım - 1 Aralık 2024
Kaya Palazzo Otel ve Kongre Merkezi / ANTALYA

S-057

Modifiye Radikal Mastektomilerde Spb Ve Ttp Blok Kombinasyonunun Pecs 2 Bloğuna Karşı Etkinliğinin Karşılaştırılması: Prospektif Randomize Çalışma

Halide Şahutoğlu[1], Mehmet Altunöz[1], Mehmet Selim Çömez[1]

[1]Hatay Mustafa Kemal Üniversitesi

Giriş / Amaç: Meme kanseri dünya çapında en sık görülen kanserlerden birisidir. Bu hasta grubu için tedavinin önemli bir parçası ise cerrahi işlemdir. Günümüzde sıklıkla modifiye radikal mastektomi operasyonu uygulanmaktadır. Her cerrahi operasyon gibi, bu operasyon sonrasında ağrı fonsiyonel iyileşme üzerine negatif etkilere sahiptir. Bu çalışmada, sonrası preoperatif serratus plan blogu (SBP) ve transvers torasik plan (TTP) blok kombinasyonu ile Pektoral sinir blogu (PECS) 2 blogunun analjezik etinliğinin karşılaştırılması amaçlandı

Gereç ve Yöntem: Bu çalışma Hatay Mustafa Kemal Üniversitesi Anestezi ve Reanimasyon Kliniği'nde gerçekleştirildi. 18-75 yaş arasındaki ASA I-III hastalar iki gruba ayrıldı. Grup 1'e PECS 2 blogu uygulanırken, Grup 2'ye SBP ve TTP blogu kombine şekilde uygulandı. Operasyon sonrası 0, 1, 2, 4, 6, 12, 18 ve 24 saatlerde VAS skoru, opioid tüketimi ve komplikasyonlar değerlendirildi

Bulgular: : Gruplar arasında yaş, vücut kitle indeksi (VKİ) ve anestezi süresinde anlamlı bir farklılık gözlenmedi. Hastaların post-operastif VAS, opioid tüketimi ve ek rescue analjezik sayısında anlamlı bir farklılık görülmedi. Grupların postoperatif bulantı kusma ve hasta memnuniyet puanlarında anlamlı bir farklılık olmadığı gözlendi.

değişkenler

Değişken	Grup 1 (n=30)	Grup 2 (n=30)	p-Değeri
Yaş (yıl)	Ortalama±SD	Ortalama±SD	0,255
VKI (kg/m2)	60,86±10,36	54,5±12,46	0,912
Anestezi Süresi (dk)	26,15±4,41	26,28±4,32	0,493
ASA I/II/II	78,43±5,88	77,5±4,5	

Tartışma / Sonuç: Modifiye radikal mastektomi uygulamasında SBP ve TTP blogununun kombine uygulamasının PECS 2 bloguna göre postoperatif ilk 24 saatte analjezi ve hasta memnuniyeti yönünden üstünlük göstermediği gözlenmiştir.

mrm

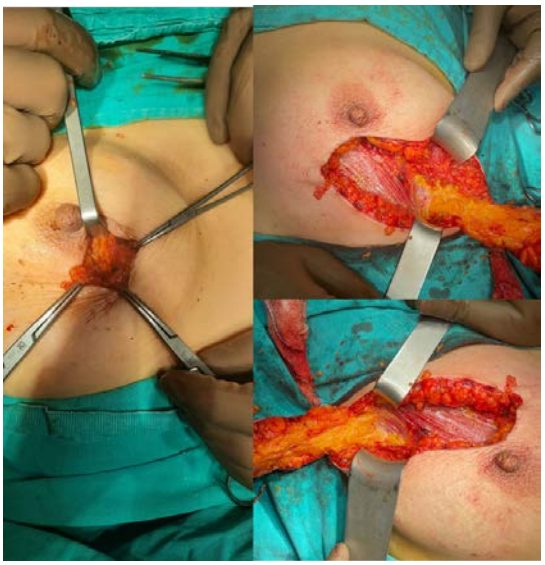

Kaynakça

1. Lauby-Secretan B, Scoccianti C, Loomis D, Benbrahim-Tallaa L, Bouvard V, Bianchini F, et al. Breast-cancer screening--viewpoint of the IARC Working Group. N Engl J Med. 2015;372(24):2353-8.
2. DeSantis C, Ma J, Bryan L, Jemal A. Breast cancer statistics, 2013. CA Cancer J Clin. 2014;64(1):52-62.
3. Amaya F, Hosokawa T, Okamoto A, Matsuda M, Yamaguchi Y, Yamakita S, et al. Can acute pain treatment reduce postsurgical comorbidity after breast cancer surgery? A literature review. Biomed Res Int. 2015;2015:641508.
4. Vila H, Jr., Liu J, Kavasmaneck D. Paravertebral block: new benefits from an old procedure. Curr Opin Anaesthesiol. 2007;20(4):316-8.
5. Wikler A. Opioid Dependence. New York: Springer; 1980.
6. Lynch EP, Welch KJ, Carabuena JM, Eberlein TJ. Thoracic epidural anesthesia improves outcome after breast surgery. Ann Surg. 1995;222(5):663-9.
7. Kooij FO, Schlack WS, Preckel B, Hollmann MW. Does regional analgesia for major surgery improve outcome? Focus on epidural analgesia. Anesth Analg. 2014;119(3):740-4.
8. Kulhari S, Bharti N, Bala I, Arora S, Singh G. Efficacy of pectoral nerve block versus thoracic paravertebral block for postoperative analgesia after radical mastectomy: a randomized controlled trial. Br J Anaesth. 2016;117(3):382-6.
9. Blanco R. The 'pecs block': a novel technique for providing analgesia after breast surgery. Anaesthesia. 2011;66(9):847-8.
10. Blanco R, Fajardo M, Parras Maldonado T. Ultrasound description of Pecs II (modified Pecs I): a novel approach to breast surgery. Rev Esp Anestesiol Reanim. 2012;59(9):470-5.
11. Blanco R, Parras T, McDonnell JG, Prats-Galino A. Serratus plane block: a novel ultrasound-guided thoracic wall nerve block. Anaesthesia. 2013;68(11):1107-13.
12. Versyck B, van Geffen GJ, Chin KJ. Analgesic efficacy of the Pecs II block: a systematic review and meta-analysis. Anaesthesia. 2019;74(5):663-73.
13. Gupta K, Srikanth K, Girdhar KK, Chan V. Analgesic efficacy of ultrasound-guided paravertebral block versus serratus plane block for modified radical mastectomy: A randomised, controlled trial. Indian J Anaesth. 2017;61(5):381-6.
14. Bashandy GM, Abbas DN. Pectoral nerves I and II blocks in multimodal analgesia for breast cancer surgery: a randomized clinical trial. Reg Anesth Pain Med. 2015;40(1):68-74.
15. M N, Pandey RK, Sharma A, Darlong V, Punj J, Sinha R, et al. Pectoral nerve blocks to improve analgesia after breast cancer surgery: A prospective, randomized and controlled trial. J Clin Anesth. 2018;45:12-7.
16. Kamiya Y, Hasegawa M, Yoshida T, Takamatsu M, Koyama Y. Impact of pectoral nerve block on postoperative pain and quality of recovery in patients

undergoing breast cancer surgery: A randomised controlled trial. Eur J Anaesthesiol. 2018;35(3):215-23.
17. Mahvi DA, Liu R, Grinstaff MW, Colson YL, Raut CP. Local Cancer Recurrence: The Realities, Challenges, and Opportunities for New Therapies. CA Cancer J Clin. 2018;68(6):488-505.
18. Narod SA. Personalised medicine and population health: breast and ovarian cancer. Hum Genet. 2018;137(10):769-78.
19. Breast Cancer Screening (PDQ(R)): Health Professional Version. PDQ Cancer Information Summaries. Bethesda (MD)2002.
20. Doren A, Vecchiola A, Aguirre B, Villaseca P. Gynecological-endocrinological aspects in women carriers of BRCA1/2 gene mutations. Climacteric. 2018;21(6):529-35.
21. Parada H, Jr., Sun X, Tse CK, Olshan AF, Troester MA. Lifestyle Patterns and Survival Following Breast Cancer in the Carolina Breast Cancer Study. Epidemiology. 2019;30(1):83-92.
22. Rocque GB, Williams CP, Kenzik KM, Jackson BE, Azuero A, Halilova KI, et al. Concordance with NCCN treatment guidelines: Relations with health care utilization, cost, and mortality in breast cancer patients with secondary metastasis. Cancer. 2018;124(21):4231-40.
23. Vande Perre P, Toledano D, Corsini C, Escriba E, Laporte M, Bertet H, et al. Role of the general practitioner in the care of BRCA1 and BRCA2 mutation carriers: General practitioner and patient perspectives. Mol Genet Genomic Med. 2018;6(6):957-65.
24. Alkabban FM, Ferguson T. Breast Cancer. StatPearls. Treasure Island (FL) 2024.
25. Newman LA, Kuerer HM. Advances in breast conservation therapy. J Clin Oncol. 2005;23(8):1685-97.
26. Schwartz GF, Veronesi U, Clough KB, Dixon JM, Fentiman IS, Heywang-Kobrunner SH, et al. Consensus conference on breast conservation. J Am Coll Surg. 2006;203(2):198-207.
27. Fajdic J, Djurovic D, Gotovac N, Hrgovic Z. Criteria and procedures for breast conserving surgery. Acta Inform Med. 2013;21(1):16-9.
28. In S, Kim Y, Kim H, Park J, Kim H, Yi HS, et al. Retrospective review of 108 breast reconstructions using the round block technique after breast-conserving surgery: Indications, complications, and outcomes. Archives of Plastic Surgery. 2020;47:574-82.
29. Hermann RE, Steiger E. Modified radical mastectomy. Surg Clin North Am. 1978;58(4):743-54.
30. Rao S, Rao S. Glossopharyngeal Nerve Block: The Premolar Approach. Craniomaxillofac Trauma Reconstr. 2018;11(4):331-2.
31. McPhee AS, McKay AC. Dorsal Penile Nerve Block. StatPearls. Treasure Island (FL) 2024.

32. Wiederhold BD, Garmon EH, Peterson E, Stevens JB, O'Rourke MC. Nerve Block Anesthesia. StatPearls. Treasure Island (FL)2024.
33. Jacobs A, Lemoine A, Joshi GP, Van de Velde M, Bonnet F, collaborators PWG. PROSPECT guideline for oncological breast surgery: a systematic review and procedure-specific postoperative pain management recommendations. Anaesthesia. 2020;75(5):664-73.
34. Lee B, Schug SA, Joshi GP, Kehlet H, Group PW. Procedure-Specific Pain Management (PROSPECT) - An update. Best Pract Res Clin Anaesthesiol. 2018;32(2):101-11.
35. Jacobs A, Lemoine A, Joshi G, Velde M, Bonnet F, collaborators t. PROSPECT guideline for oncological breast surgery: a systematic review and procedure-specific postoperative pain management recommendations. Anaesthesia. 2020;75.
36. Fujiwara A, Komasawa N, Minami T. Pectoral nerves (PECS) and intercostal nerve block for cardiac resynchronization therapy device implantation. Springerplus. 2014;3:409.
37. Ortiz J. PECS I and PECS II Blocks: ASRA; 2019 [Available from: https://www.asra.com/news-publications/asra-updates/blog-landing/legacy-b-blog-posts/2019/08/07/pecs-i-and-pecs-ii-blocks.
38. Wahba SS, Kamal SM. Thoracic paravertebral block versus pectoral nerve block for analgesia after breast surgery. Egyptian Journal of Anaesthesia. 2014;30(2):129-35.
39. Miller MA, Bhatt HV, Weiner M, Brouwer TF, Mittnacht AJ, Shariat A, et al. Implantation of the subcutaneous implantable cardioverter–defibrillator with truncal plane blocks. Heart Rhythm. 2018;15(7):1108-11.
40. Blanco R, Parras T, McDonnell J, Prats-Galino AJA. Serratus plane block: a novel ultrasound-guided thoracic wall nerve block. 2013;68(11):1107-13.
41. Ueshima H, Otake HJJoCA. Continuous transversus thoracic muscle plane block is effective for the median sternotomy. 2017;100(37):174.
42. Herekar R BB, Daly DT. Anatomy, Shoulder and Upper Limb, Intercostobrachial Nerves Treasure Island2024 [Available from: https://www.ncbi.nlm.nih.gov/books/NBK557619/figure/article-23595.image.f1/.
43. Shariat A, Ghia S, Gui JL, Gallombardo J, Bracker J, Lin H-M, et al. Use of Serratus Anterior Plane and Transversus Thoracis Plane Blocks for Subcutaneous Implantable Cardioverter-Defibrillator (S-ICD) Implantation Decreases Intraoperative Opioid Requirements. Journal of Cardiothoracic and Vascular Anesthesia. 2021;35(11):3294-8.
44. Azamjah N, Soltan-Zadeh Y, Zayeri F. Global Trend of Breast Cancer Mortality Rate: A 25-Year Study. Asian Pac J Cancer Prev. 2019;20(7):2015-20.
45. Ding D, Ishag S. Aldrete Scoring System. StatPearls. Treasure Island (FL)2024.
46. Versyck B, van Geffen GJ, Van Houwe P. Prospective double blind randomized placebo-controlled clinical trial of the pectoral nerves (Pecs) block type II. J Clin Anesth. 2017;40:46-50.

47. Altiparmak B, Korkmaz Toker M, Uysal AI, Turan M, Gumus Demirbilek S. Comparison of the effects of modified pectoral nerve block and erector spinae plane block on postoperative opioid consumption and pain scores of patients after radical mastectomy surgery: A prospective, randomized, controlled trial. J Clin Anesth. 2019;54:61-5.
48. Abedalmohsen AM, Mohammed AH, Bakri MH, Othman AH, Osman MA, Wahba OM. Combined pectoralis II block and transversus thoracic plane block compared to erector spinae plane block for post-operative analgesia in patients undergoing modified radical mastectomy: A randomized clinical trial. Egyptian Journal of Anaesthesia. 2023;39(1):921-8.
49. Fujii T, Shibata Y, Akane A, Aoki W, Sekiguchi A, Takahashi K, et al. A randomised controlled trial of pectoral nerve-2 (PECS 2) block vs. serratus plane block for chronic pain after mastectomy. Anaesthesia. 2019;74(12):1558-62.
50. Kucur Tulubas E, Serce Gİ. Comparison of ultrasonography-guided pectoral nerve block with patient-controlled analgesia for breast surgery patients. The European Research Journal. 2021;7(2):136-41.
51. Bicak M, Salik F. Comparison of the Analgesic Effects of Ultrasound Guided Pectoral Nerve Block Type II and Erector Spinae Plane Block in Breast Cancer Surgery. Dicle Tıp Dergisi. 2021;48(4):644-53.
52. Torre DE, Pirri C, Contristano M, Behr AU, De Caro R, Stecco C. Ultrasound-Guided PECS II + Serratus Plane Fascial Blocks Are Associated with Reduced Opioid Consumption and Lengths of Stay for Minimally Invasive Cardiac Surgery: An Observational Retrospective Study. Life (Basel). 2022;12(6).

TARK 2024
Türk Anesteziyoloji ve Reanimasyon Derneği
58. Ulusal Kongresi
28 Kasım - 1 Aralık 2024
Kaya Palazzo Otel ve Kongre Merkezi / ANTALYA

S-058

Comparison of QLB Block and TAP Block in Morbid Obese Patients: A Randomized Controlled Study

Suna Koç[1], Sevcan Buyuk[1], Mehmet Alper Ozturk[1], Mehmet Ilke Buget[1], Mehmet Dokur[1]

[1]Biruni Üniversitesi Tıp Fakültesi

Introduction / Purpose: Obesity is a global health problem. Bariatric surgery is an effective treatment modality. Postoperative pain management is challenging because of elevated susceptibility to respiratory depression and frequency of obstructive sleep apnea. Transversus abdominis plane(TAP)block and quadratus lumborum block(QLB) have been administered with multimodal analgesia protocols to diminish pain, opioid consumption, nausea&vomiting. Our primary aim was to compare the efficacy of TAP block and QLB-2 block in terms of postoperative pain. The secondary aim was to evaluate postoperative PONV, time to discharge, mobilization and patient satisfaction with World Health Organization quality of life-BREF scale and complications.

Morphine consumption

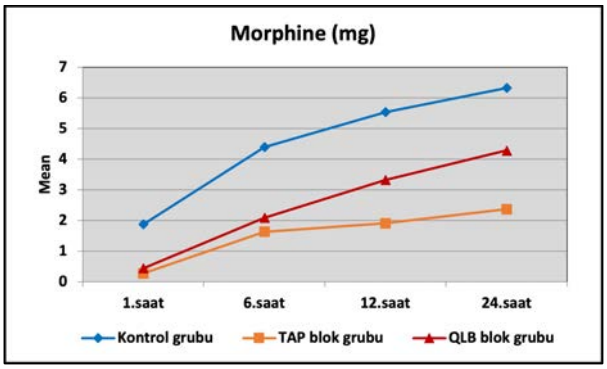

Materials and Methods: Materials and Methods: TAP block applied to Group 1, QLB-2 block applied to Group 2, and no intervention was performed on Group 3 for the control group. Blocks were performed with 0.25% bupivacaine under USG. Patient-controlled analgesia with morphine was administered to all patients. Postoperative 1st,6th,12th and 24th hours and total morphine consumption were assessed. VAS used for measuring pain. Quality of life was evaluated at preoperative, postoperative 48th hours and 1-week times by using WHOQOL-BREF scale. Discharge times between groups, postoperative nausea, vomiting, allergies, nerve damage and bleeding were also recorded

Demographic data distribution for all patients.

		Mean±SD	Median (Min-Max)
Age (years)		34,21±10,30	33 (18-67)
Height (cm)		165,18±8,56	165 (150-197)
Weight (kg)		121,82±19,95	118,3 (90-203)
BMI (kg/m^2)		44,42±5,91	42,5 (25-71,7)
Operation time (min)		69,55±24,54	69 (35-185)
Block time(min)		8,74±2,76	10 (0-15)
Mobilization time (hours)		2,68±0,77	3 (1-5)
Hospital discharge (days)		4,57±1,46	4 (2-10)
		n	**%**
Gender	**Female**	103	81,7
	Male	23	18,3
Preop diseases	**No**	71	56,3
	Yes	55	43,7
Diseases distribution ((n=55)	**Hypertension**	17	30,9
	Diabetes	27	49,1
	Hypothyroid	19	34,54
	Other	15	27,7
Postop Complications	**No**	112	88,9
	Yes	14	11,1
Complication distribution (n=14)			
	Nausea&vomiting	10	71,42
	Perforation	1	7,1
Anaesthesia ***Surgery***	**Revision**	3	21,4
Rescue analgesia	**No**	102	81,0
	Yes	24	19,0

Evaluation of Morphine Consumption by Groups

	Control group **Mean±SD** **Median (Min-Max) (n=44)**	**TAP block group** **Mean±SD** **Median (Min-Max) (n=42)**	**QLB block group** **Mean±SD** **Median (Min-Max) (n=40)**	***p-value***
Total morphine consumption (mg)	18,15±9,51	6,18±3,02	10,15±5,80	***[d]0,001***
	15,9 (0,6-60,6)	5,2 (1,7-16,5)	9,7 (3,7-21,2)	
1.hour morphine	1,88±0,92	0,27±0,38	0,44±0,61	***[d]0,001***
	2 (0,1-3,9)	0,1 (0,1-1,8)	0,1 (0,1-2,2)	
6.hour morphine	4,40±1,85	1,63±1,40	2,09±1,74	***[d]0,001***
	4 (0,5-8,6)	1,4 (0,5-7)	1,9 (0,5-9,5)	
12.hour morphine	5,54±3,03	1,91±1,33	3,33±2,34	***[d]0,001***
	5 (0-13,2)	1,6 (0,2-6,5)	2,9 (1-10,8)	
24.hour morphine	6,33±7,72	2,37±1,31	4,29±2,79	***[d]0,001***
	4,7 (0-51,8)	2,2 (0-5,6)	3,4 (1-11,7)	

Results: We included 126 cases for the final analysis and found improved results for TAP block. Linear regression analysis revealed diminished total morphine consumption, VAS scores and morphine consumption at the 1st, 6th, 12th hours and block time. The OR for total morphine was -0.0.42(CI:-0.058,-0.026,p<0.001).Regarding VAS scores, significant correlations were observed at the 1st 6th, 12th, 24th, hours(p<0.001). Block time was lower in TAP group (OR:0.133 CI:0.109, 0.156, p<0.001).

Evaluations of VAS scores in terms of group comparison

	Control group **Mean±SD** **Median (Min-Max)** **(n=44)**	**TAP block group** **Mean±SD** **Median (Min-Max)** **(n=42)**	**QLB block group** **Mean±SD** **Median (Min-Max)** **(n=40)**	***p-value***
Preop VAS	1,41±1,28	1,71±1,02	1,27±1,08	***[d]0,202***
	1 (0-4)	2 (0-4)	1 (0-4)	
1.hour VAS	2,70±1,21	0,93±0,92	0,78±0,70s	***[d]0,001*****
	3 (0-6)	1 (0-4)	1 (0-3)	
6.hour VAS	2,98±0,93	1,10±1,05	1,18±0,96	***[d]0,001*****
	3 (2-5)	1 (0-5)	1 (0-4)	
12.hour VAS	3,05±1,18	0,93±1,35	1,18±0,78	***[d]0,001*****
	3 (1-6)	1 (0-6)	1 (0-3)	
24.hour VAS	3,00±1,18	0,93±1,00	1,05±0,60	***[d]0,001*****
	3 (0-7)	1 (0-5)	1 (0-2)	

Discussion / Conclusion: In this study we have reported significantly improved results for TAP block when we compared with QLB-2 block in terms VAS and morphine consumption and block time. We also defined faster block time for TAP blocks with similar side effects

Kaynakça

1. Zhao X, Xue Q, Dong L, Chu Z, Wang Y, Chen C, Hu X, Zhang Y, Huang C. Effects of Peripheral Neural Blocks in Laparoscopic Sleeve Gastrectomy: a Pilot Study on Cognitive Functions in Severe Obese Patients. Obes Surg. 2023 Jan;33(1):129-138. doi: 10.1007/s11695-022-06319-y. Epub 2022 Nov 5. PMID: 36334250; PMCID: PMC9834365.
2. Okut G, Turgut E, Kaplan K, Bag YM, Akbas S, Sumer F, Kayaalp C. Does laparoscopic-guided transversus abdominis plane block have an effect on postoperative pain and recovery after sleeve gastrectomy? Eur Rev Med Pharmacol Sci. 2022 Aug;26(15):5406-5412. doi: 10.26355/eurrev_202208_29408. PMID: 35993635.

TARK 2024
Türk Anesteziyoloji ve Reanimasyon Derneği
58. Ulusal Kongresi
28 Kasım - 1 Aralık 2024
Kaya Palazzo Otel ve Kongre Merkezi / ANTALYA

S-059

Endolarengeal Cerrahide Yüksek Akımlı Nazal Kanül Oksijen Ve Jet Ventilasyon Tekniklerinin Oksijenizasyon Üzerine Etkilerinin Karşılaştırılması: Randomize Kontrollü Çalışma

Seda Özdağlı[1], Mert Canbaz[1], Dilek Altun[2], Emre Çamci[1], Metin İlteray Kıkılı[1], Altan Karakılçık[1], Demet Altun Bingöl[1]

[1]Istanbul Universitesi Istanbul Tip Fakultesi Anesteziyoloji Ve Reanimasyon Anabilim Dali
[2]Acibadem Mehmet Ali Aydinlar Universitesi, Anesteziyoloji ve Reanimasyon

Giriş / Amaç: Endolarengeal cerrahinin anestezik yönetimi, yeterli gaz değişimini sağlarken cerrahi görüşe mümkün olduğunca az müdahale etme gerekliliklerini karşılamalıdır. Bu randomize kontrollü çalışmanın amacı, endolarengeal cerrahi geçiren hastalarda Yüksek Akışlı Jet Ventilasyonu (HFJV) ve Yüksek Akışlı Nazal Kanül (HFNC) tekniklerinin oksijenasyon üzerindeki etkilerini karşılaştırmaktır.

Gereç ve Yöntem: 36 yaş üstü 18 hastadan, endolarengeal cerrahisi için genel anestezi alan hastalar dahil edildi (Şekil-1). Hastalar rastgele iki gruba ayrıldı: HFJV grubu ve HFNC grubu (Şekil-2). Tüm hastalarda, PaCO2, PaO2, pH, HCO3, Baz excess (BE), hemoglobin (Hb), laktat değerleri ve ortalama arter basıncı (OAB), kalp hızı (HR) ve SpO2 gibi vital parametreler, beş aralıkta kaydedildi: induksiyondan önce (T0), induksiyondan 10 dakika sonra (T1), 20 dakika (T2), 30 dakika (T3) ve cerrahinin sonunda (T4). Ayrıca, cerrahinin süresi ve solunum ile hemodinamik parametrelerdeki değişiklikler değerlendirildi.

Katılımcı akış diyagramı

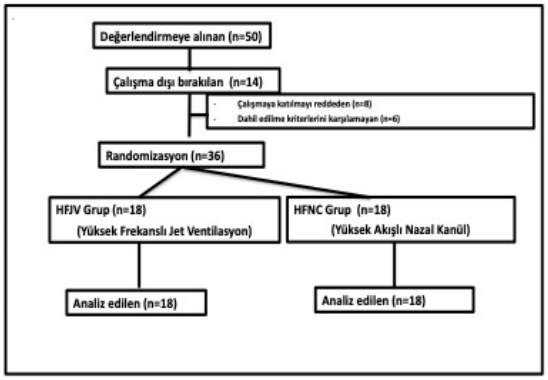

Şekil-2



HFJV ve HFNC Yöntemleri

Bulgular: Hastaların tanımlayıcı özellikleri ve klinik verilerinin dağılımı Tablo 1'de sunulmuştur. PaCO2 değerleri, 0 ve 10. dakikada HFJV ve HFNC grupları arasında benzerlik göstermiştir. Ameliyatın 20. dakikasında, HFNC ve HFJV grupları arasında PaCO2 değerlerinde istatistiksel olarak anlamlı bir fark olmamasına rağmen, HFNC grubunda bir artış gözlemlenmiştir ($p=0.002$). 30. dakikada ve ameliyatın sonunda HFNC grubundaki PaCO2 değerleri, HFJV grubuna kıyasla istatistiksel olarak anlamlı şekilde daha yüksek bulunmuştur ($p<0.001$) (Tablo 2). Ameliyatın 20. dakikasından sonra, HFNC grubundaki SpO2 ve PaO2 seviyeleri HFJV grubuna kıyasla istatistiksel olarak anlamlı şekilde daha düşük olmuştur ($p<0.001$) (Tablo 3). pH değerleri 10. dakikadan sonra HFNC grubunda anlamlı ölçüde daha düşükken, laktat seviyeleri artmıştır ($p<0.001$).

Tablo-1

Parametre		**Genel popülasyon (N=36) (%)**	**HFJV (N=18) (%)**	**HFNC (N=18) (%)**	**P değeri**
Yaş (yıl)	Ort±Ss	54,2±6,9	54,5±7,6	53,9±6,6	0,797[a]
Cinsiyet					
Kadın		16 (%44,4)	8 (%44,4)	8 (%44,4)	1,0[b]
Erkek		20 (%55,6)	10 (%55,6)	10 (%55,6)	
Vücut kütle indeksi	Medyan (Min-Mak)	54 (51- 64,3)	26,8 (25,8- 30,2)	25,9 (24,9- 28,1)	0,121[c]
ASA skorlaması					
ASA1		9 (%25)	5 (%27,8)	4 (%22,2)	1,0[d]
ASA2		27 (%75)	13 (%72,2)	14 (%77,8)	
Mallampati					
MP1		5 (%13,9)	3 (%16,7)	2 (%11,1)	
MP2		21 (%58,3)	10 (%55,6)	11 (%61,1)	0,884[b]
MP3		10 (%27,8)	5 (%27,8)	5 (%27,8)	
Cormack Lehane skorlaması					1,000[d]

CL1		5 (%13,9)	2 (%11,1)	3 (%16,7)	
CL2		31 (%86,1)	16 (%88,9)	15 (%83,3)	
Ek hastalık		25 (%69,4)	13 (%72,2)	12 (%66,7)	0,717[b]
Kardiyak		9 (%25)	5 (%27,8)	4 (%22,2)	1,000[d]
Solunumsal		17 (%47,2)	9 (%50)	8 (%44,4)	0,738[b]
Endokrinolojik		9 (%25)	5 (%27,8)	4 (%22,2)	1,000[d]
Sigara kullanımı		30 (%83,3)	15 (%83,3)	15 (%83,3)	1,000[d]
Operasyon tipi					
MLS		14 (%38,9)	8 (%44,4)	6 (%33,3)	
DT-BX		17 (%47,2)	7 (%38,9)	10 (%55,6)	0,602[b]
Kordektomi		5 (%13,9)	3 (%16,7)	2 (%11,1)	
Operasyon süresi (dak.)	Ort±Ss	39,2±4,9	39,2±5,3	39,1±4,6	0,947[a]

: Tanımlayıcı Özelliklerin Dağılımları ve Hastaların Klinik Verileri

Tablo-1

Parametre		**Genel popülasyon (N=36) (%)**	**HFJV (N=18) (%)**	**HFNC (N=18) (%)**	**P değeri**
Yaş (yıl)	Ort±Ss	54,2±6,9	54,5±7,6	53,9±6,6	0,797[a]
Cinsiyet					
Kadın		16 (%44,4)	8 (%44,4)	8 (%44,4)	1,0[b]
Erkek		20 (%55,6)	10 (%55,6)	10 (%55,6)	
Vücut kütle indeksi	Medyan (Min-Mak)	54 (51- 64,3)	26,8 (25,8- 30,2)	25,9 (24,9- 28,1)	0,121[c]
ASA skorlaması					
ASA1		9 (%25)	5 (%27,8)	4 (%22,2)	1,0[d]
ASA2		27 (%75)	13 (%72,2)	14 (%77,8)	
Mallampati					
MP1		5 (%13,9)	3 (%16,7)	2 (%11,1)	0,884[b]
MP2		21 (%58,3)	10 (%55,6)	11 (%61,1)	
MP3		10 (%27,8)	5 (%27,8)	5 (%27,8)	
Cormack Lehane skorlaması					1,000[d]

CL1		5 (%13,9)	2 (%11,1)	3 (%16,7)	
CL2		31 (%86,1)	16 (%88,9)	15 (%83,3)	
Ek hastalık		25 (%69,4)	13 (%72,2)	12 (%66,7)	0,717[b]
Kardiyak		9 (%25)	5 (%27,8)	4 (%22,2)	1,000[d]
Solunumsal		17 (%47,2)	9 (%50)	8 (%44,4)	0,738[b]
Endokrinolojik		9 (%25)	5 (%27,8)	4 (%22,2)	1,000[d]
Sigara kullanımı		30 (%83,3)	15 (%83,3)	15 (%83,3)	1,000[d]
Operasyon tipi					
MLS		14 (%38,9)	8 (%44,4)	6 (%33,3)	
DT-BX		17 (%47,2)	7 (%38,9)	10 (%55,6)	0,602[b]
Kordektomi		5 (%13,9)	3 (%16,7)	2 (%11,1)	
Operasyon süresi (dak.)	Ort±Ss	39,2±4,9	39,2±5,3	39,1±4,6	0,947[a]

: Tanımlayıcı Özelliklerin Dağılımları ve Hastaların Klinik Verileri

Tablo-2

Parametre		**HFJV (N=18)**	**HFNO (N=18)**	**P***
PaCO2-T0 (mmHg)	Medyan (Min-Mak)	44 (39,8-54,3)	49,5 (39- 54,3)	0,691
PaCO2-T1 (mmHg)	Medyan (Min-Mak)	40 (38-51)	49,5 (38,8- 55)	0,065
PaCO2-T2 (mmHg)	Medyan (Min-Mak)	44,5 (39- 53)	55,5 (45,8- 60)	**0,002**
PaCO2-T3 (mmHg)	Medyan (Min-Mak)	44,5 (40,8- 55)	60 (50-62,5)	**<0,001**
PaCO2-T4 (mmHg)	Medyan (Min-Mak)	44,5 (41- 55,3)	66,5 (54,8- 68)	**<0,001**
PaO2-T0 (mmHg)	Medyan (Min-Mak)	112 (105- 129,3)	113,5 (103,8-129,3)	0,788
PaO2-T1 (mmHg)	Medyan (Min-Mak)	291 (268- 309,5)	308 (287,5-326,8)	**0,044**
PaO2-T2 (mmHg)	Medyan (Min-Mak)	177 (160,5-189,5)	199,5 (182,8-210)	**0,003**
PaO2-T3 (mmHg)	Medyan (Min-Mak)	226 (211,5-238,5)	148 (129,8-158,3)	**<0,001**
PaO2-T4 (mmHg)	Medyan (Min-Mak)	233,5 (223,8-240)	90,5 (81- 109,3)	**<0,001**
pH-T0	Medyan (Min-Mak)	7,38 (7,37- 7,38)	7,38 (7,36- 7,39)	0,573
pH-T1	Medyan (Min-Mak)	7,39 (7,38- 7,41)	7,39 (7,37- 7,41)	0,886

pH-T2	Medyan (Min-Mak)	7,35 (7,34-7,36)	7,25 (7,23- 7,29)	**<0,001**
pH-T3	Medyan (Min-Mak)	7,33 (7,31- 7,33)	7,23 (7,21- 7,28)	**<0,001**
pH-T4	Medyan (Min-Mak)	7,31 (7,29- 7,32)	7,21 (7,19- 7,28)	**<0,001**
Laktat-T0 (mmol/L)	Medyan (Min-Mak)	1,05, (0,9, 1,2)	1,05 (0,9- 1,2)	0,759
Laktat-T1 (mmol/L)	Medyan (Min-Mak)	1,05 (1- 1,3)	1,2 (1- 1,3)	0,4
Laktat-T2 (mmol/L)	Medyan (Min-Mak)	1,6 (1,4- 1,8)	2,6 (2,4- 2,8)	**<0,001**
Laktat-T3 (mmol/L)	Medyan (Min-Mak)	2,2 (1,7- 2,3)	2,8 (2,7- 3,3)	**<0,001**
Laktat-T4 (mmol/L)	Medyan (Min-Mak)	2,5 (2,0- 2,6)	3,4 (2,9- 3,9)	**<0,001**
HCO3-T0 (mEq/L)	Medyan (Min-Mak)	25,5 (23,9- 25,9)	25,4 (24,4- 25,9)	0,788
HCO3-T1 (mEq/L)	Medyan (Min-Mak)	24,8 (23,8- 25,6)	24,6 (23,9- 25,2)	0,474
HCO3-T2 (mEq/L)	Medyan (Min-Mak)	22,4 (21,1- 23,8)	22,3 (21,3- 23,7)	0,924
HCO3-T3 (mEq/L)	Medyan (Min-Mak)	22,0 (20,9- 22,1)	21,2 (20,8- 22,1)	0,212
HCO3-T4 (mEq/L)	Medyan (Min-Mak)	20,8 (20,1- 21,6)	20 (19,4- 20,8)	**0,006**

BE-T0 (mmol/L)	Medyan (Min-Mak)	0,7 (-0,1- 0,9)	0.7 (-0,1- 0,9)	1,0
BE-T1 (mmol/L)	Medyan (Min-Mak)	0,7 (-0,8- 1,1)	-1,1 (-1,1_ -0,9)	**<0,001**
BE-T2 (mmol/L)	Medyan (Min-Mak)	-1,0 (-1,3_ -0,5)	-1,5 (-1,7_ -1,3)	**<0,001**
BE-T3 (mmol/L)	Medyan (Min-Mak)	-1,5 (-1,6_ -1,3)	-2,2 (-2,5_ -1,9)	**<0,001**
BE-T4 (mmol/L)	Medyan (Min-Mak)	-1,7 (-1,8_ -1,5)	-2,8 (-3,3_ -2,3)	**<0,001**

Her iki grubun peroperatif AKG değerlerinin karşılaştırılması

Tablo-3

Parametre		**HFJV (N=18)**	**HFNO (N=18)**	**P***
SpO2-T0 (%)	Medyan (Min-Mak)	96 (95- 97,3)	97 (96- 98,3)	0,232
SpO2-T1 (%)	Medyan (Min-Mak)	97 (97- 98)	98 (97,8- 99)	**0,032**
SpO2-T2 (%)	Medyan (Min-Mak)	94 (93- 95)	94 (93- 95)	0,55
SpO2-T3 (%)	Medyan (Min-Mak)	95,5 (95- 97)	93 (92- 94)	**<0,001**
SpO2-T4 (%)	Medyan (Min-Mak)	98 (97- 99)	92 (91- 93,8)	**<0,001**
KTA-T0 (hız/dak)	Medyan (Min-Mak)	83 (81,3,- 87,3)	83 (79- 89)	0,987

KTA-T1 (hız/dak)	Medyan (Min-Mak)	76 (70,8- 78)	76 (72,5- 78,5)	0,389
KTA-T2 (hız/dak)	Medyan (Min-Mak)	74 (69,5,- 76,3)	71,5 (70- 74,3)	0,810
KTA-T3 (hız/dak)	Medyan (Min-Mak)	71 (68,8, 74,3)	71 (68,8- 71,5)	0,489
KTA-T4 (hız/dak)	Medyan (Min-Mak)	70 (67- 73,3)	69,5 (67- 70)	0,240
OAB-T0 (mmHg)	Medyan (Min-Mak)	87,5 (84,3- 97,3)	89,5 (85,8- 94,8)	0,557
OAB-T1 (mmHg)	Medyan (Min-Mak)	79,5 (77,8- 82)	81 (79- 84)	0,176
OAB-T2 (mmHg)	Medyan (Min-Mak)	76,5 (74- 79)	77 (75- 79)	0,565
OAB-T3 (mmHg)	Medyan (Min-Mak)	74 (71- 76,3)	74 (71,8- 76,3)	0,811
OAB-T4 (mmHg)	Medyan (Min-Mak)	72 (71- 74)	73 (70,8- 74)	1,0

Her iki grubun peroperatif vital bulgularının karşılaştırılması

Tartışma / Sonuç: Kısa süreli endolarengeal cerrahilerde, HFNC ile apneik oksijenasyon kabul edilebilir bir alternatif tekniktir; ancak daha uzun işlemler için, daha iyi CO2 eliminasyonu sağlayan HFJV yöntemi tercih edilmelidir.

Kaynakça

1. Fritzsche K, Osmers A. [Anesthetic management in laryngotracheal surgery. High-frequency jet ventilation as strategy for ventilation during general anesthesia]. Anaesthesist. 2010;59(11):10561; quiz 62-3.
2. Nishimura M. High-flow nasal cannula oxygen therapy in adults. J Intensive Care. 2015;3(1):15.

TARK 2024
Türk Anesteziyoloji ve Reanimasyon Derneği
58. Ulusal Kongresi
28 Kasım - 1 Aralık 2024
Kaya Palazzo Otel ve Kongre Merkezi / ANTALYA

S-060

Factors Affecting Postoperative Nausea and Vomiting in Interventional Radiology Anesthesia: A Prospective Observational Study

Murat Tümer[1], Ceren Bayrak[2], Fatma Gonca Eldem[2], Emre Ünal[2], Bora Peynircioğlu[2], Ayşe Heves Karagöz[2]

[1]VKV Amerikan Hastanesi
[2]Hacettepe Üniversitesi

Introduction / Purpose: Interventional radiology (IR) offers minimally invasive alternatives with reduced risk and faster recovery compared to traditional surgery. However, postoperative nausea and vomiting (PONV) remain common complications (1). This study explores the incidence and predictors of PONV in patients undergoing sedation anesthesia for IR procedures.

Materials and Methods: Ethical approval was obtained for this study at XXX University Hospital from January to August 2023. Participants included patients aged 18 and older with ASA scores of 1-3, undergoing sedation anesthesia. Exclusions involved those with pre-existing nausea, nausea-inducing medications, or conditions predisposing to nausea. Data collected included demographics, PONV history, comorbidities, smoking status, medications, anesthesia duration, and sedatives used. Nausea and vomiting were assessed using the Abramowitz emetic scoring scale. Predictors of PONV were analyzed using univariate and multivariate logistic regression.

Results: Of 213 patients (112 females, 101 males), 12.2% experienced nausea, and 1.9% experienced vomiting (Table 1). A history of PONV was a significant predictor of recurrence (OR=12.39, $p<0.001$) (Table 2). Although the use of multiple sedatives was associated with higher nausea rates, this was not statistically significant. Excluding volatile anesthetics and specific patient demographics likely contributed to lower PONV rates than those reported in the literature.

Demographic and Clinical Characteristics of the Patients

		n	%
Age (years)			58.23±15.54
PONV history		15	7.0%
Anesthesia duration (min)			38.72±30.68
Interventional Procedures	Biopsies	58	27.2%
	Drainage Procedures	46	21.6%
	Nonvascular diversion procedures	30	14.1%
	Central Venous Catheters	20	9.4%
	Percutaneous sclerotherapy and ablations	17	8%
	Tumor/organ/lesion embolization	17	8%
	Arterial Interventions	16	7.5%
	Vascular Venous Interventions	9	4.2%
Combinations	Fentanyl	1	0.5%
	Ketamine	4	2%
	Midazolam	7	3.5%
	Ketamine+propofol	1	0.5%
	Midazolam+fentanyl	77	36%
	Midazolam+ketamine	28	13%
	Midazolam+fentanyl+ketamine	51	24%
	Midazolam+fentanyl+propofol	24	11%
	Midazolam+ketamine+propofol	3	1.5%
	Midazolam+ketamine+propofol+fentanyl	17	8%
Antiemetic (postop)		23	10.8%
Nausea		26	12.2%
Vomiting		4	1.9%

PONV: Postoperative Nausea and Vomiting, Descriptive statistics are reported as mean ± standard deviation, n, and %.

Binary Logistic Regression Results associated with Nausea.

	p	OR	OR 95% Confidence interval	
			Lower	Upper
Age	0.222	0.983	0.956	1.010
PONV history	<0.001	12.399	3.722	41.305
Fentanyl	0.607	1.397	0.391	4.994
Ketamine	0.051	2.627	0.996	6.934
Propofol	0.072	2.168	0.783	6.006

PONV: Postoperative Nausea and Vomiting, OR: Odds ratio

Discussion / Conclusion: The study underscores the importance of considering patient history and limiting sedative use to manage PONV in IR anesthesiology effectively. The exclusion of volatile anesthetics and demographic factors significantly influenced the PONV incidence. Findings advocate for personalized sedation strategies and further research into specific sedative combinations (2). Standardizing sedation protocols could enhance patient outcomes in IR settings.

Kaynakça

1. Apfel CC, Philip BK, Cakmakkaya OS, et al. Who is at risk for postdischarge nausea and vomiting after ambulatory surgery? Anesthesiology. 2012;117(3):475-86
2. Gan TJ, Diemunsch P, Habib AS, et al. Consensus guidelines for the management of postoperative nausea and vomiting [published correction appears in Anesth Analg. 2014 Mar;118(3):689] [published correction appears in Anesth Analg. 2015 Feb;120(2):494]. *Anesth Analg*. 2014;118(1):85-113.

TARK 2024
Türk Anesteziyoloji ve Reanimasyon Derneği
58. Ulusal Kongresi
28 Kasım - 1 Aralık 2024
Kaya Palazzo Otel ve Kongre Merkezi / ANTALYA

S-061

Hastanede Kalış Süreleri Postoperatif Deliryumu Artırır Mı?: Safe Braın Inıtıatıve Yaklaşımının Etkileri

Ahmet Cem Ceran[2], Hüseyin Emre Arıkan[1], Sinem Lisan Keleşoğlu[1], Burcu Karabaş[1], Başak Ceyda Meço[1], Finn M. Radtke[3]

[1]Ankara Üniversitesi Tıp Fakültesi
[2]Osmaniye Devlet Hastanesi
[3]Nykoebing Falster Hospital

Giriş / Amaç: Postoperatif deliryum (POD), cerrahi sonrasında özellikle riskli gruplarda yüksek oranlarda görülen, bilişsel fonksiyonlarda ani başlangıçlı bozulma, dikkat dağınıklığı, bilinç seviyesinde dalgalanma ve düşünce süreçlerinde karışıklık ile karakterize, morbidite ve mortalitenin arttığı ve hastane yatış sürelerinin uzaması ile sonuçlanabilen mental durum bozukluğudur. 'Safe Brain Initiative (SBI)' hasta merkezli, kanıta dayalı, non-invaziv yaklaşım ve önerilerle perioperatif hasta sonuçlarını iyileştirmeyi hedefleyen bir yaklaşımdır. Bu çalışmada perioperatif hastanede yatış sürelerinin deliryum üzerine etkisinin SBI yaklaşımıyla araştırılması hedeflenmiştir.

Gereç ve Yöntem: Çalışma retrospektif ve gözlemsel olarak tasarlanmış olup nöroşirurji, kulak burun boğaz, üroloji, toraks ve genel cerrahi prosedürleriyle opere olan 1327 hastayı içermektedir. Hastalara perioperatif dönemde SBI yaklaşımı uygulanarak preoperatif, PABÜ (Postanestezi Bakım Ünitesi) kabul, PABÜ taburculuk ve en yüksek PABÜ değerine ait gözlemleri kaydedilmiştir. PABÜ takibinde, Nu-DESC (Hemşirelik Deliryum Tarama Ölçeği) skoru≥2 olan hastalar postoperatif deliryum pozitif kabul edilmiştir. Hastalar, deliryum pozitif ve deliryum negatif olarak iki gruba ayrılmış ve bu iki grup hastanede kalış süreleri açısından karşılaştırılmıştır. Veriler SPSS 22 ile analiz edilmiş ve Mann-Whitney U testi ve Spearman korelasyon analizi uygulanmıştır.

Bulgular: 1327 hastanın %3,07'sinde POD pozitif olarak tespit edilmiştir. Deliryum negatif hasta grubunun ortalama preoperatif ve postoperatif hastanede kalış süresi sırasıyla 2,41±4,89 gün ve 2,46±3,89 gün iken, deliryum pozitif grubun ortalaması 2,63±2,94 ve 3,81±3,48 gündür (p=0,038) (p=0,01). Toplam hastane yatış süreleri incelendiğinde deliryum negatif grup 4,85±7,67 gün, deliryum pozitif grup ise 6,45±4,69 gün olarak gözlemlenmiştir (p=0,04). Perioperatif bütün dönemlerde hastanede kalış süreleri deliryum pozitif grupta daha yüksek gözlemlenmiş ve istatistiksel olarak anlamlı sonuçlanmıştır. Hastaların yaşı ve hastanede kalış süreleri arasında da istatistiksel olarak anlamlı, zayıf pozitif korelasyon saptanmıştır.

Tartışma / Sonuç: POD uzamış postoperatif hastane yatış süresiyle sonuçlanabileceği gibi, preoperatif ve perioperatif hastane yatış süresi ile de ilişkilendirilebileceği bu çalışma ile gösterilmiştir. Dolayısıyla deliryum gibi istenmeyen durumların SBI ve SBI benzeri hasta merkezli yaklaşımlar ile yakalanması ve tedavi edilmesi, özellikle yüksek riskli gruplarda oldukça önemlidir.

Kaynakça

1- https://safebraininitiative.com/
2- B. A. Hernandez, H. Lindroth, P. Rowley, C. Boncyk, A. Raz, A. Gaskell, P. S. García, J. Sleigh, R. D. Sanders, Post-anaesthesia care unit delirium: incidence, risk factors and associated adverse outcomes, *BJA: British Journal of Anaesthesia*, Volume 119, Issue 2, August 2017, Pages 288–290, https://doi.org/10.1093/bja/aex197
3- Iamaroon, A., Wongviriyawong, T., Sura-arunsumrit, P. *et al.* Incidence of and risk factors for postoperative delirium in older adult patients undergoing noncardiac surgery: a prospective study. *BMC Geriatr* 20, 40 (2020). https://doi.org/10.1186/s12877-020-1449-8

TARK 2024
Türk Anesteziyoloji ve Reanimasyon Derneği
58. Ulusal Kongresi
28 Kasım - 1 Aralık 2024
Kaya Palazzo Otel ve Kongre Merkezi / ANTALYA

S-063

Sigara Kullanımının Brakiyal Pleksus Bloğu Başarısını Değerlendirmede Perfüzyon İndeksine Etkisi

Şahabettin Burak Dineri[1], Gülten Selen Mavi[1], Berna Kaya Uğur[1]

[1]Gaziantep Üniversitesi Anesteziyoloji ve Reanimasyon AD

Giriş / Amaç: Periferik sinir bloğu yöntemleri, ekstremite cerrahisinde giderek artan bir sıklıkta kullanılmaktadır. Blok başarısının değerlendirilmesi için hasta işbirliğini gerektirmeyen, hızlı değerlendirme sağlayan, non-invaziv, kolay ve nesnel yöntemlere ihtiyaç duyulmaktadır. Sigara kullanımında periferik damarlarda vazokonstrüktif değişiklikler olduğu bilinmektedir. Perfüzyon indeksi (Pİ) sinir bloğu başarısının değerlendirilmesinde kullanılan nesnel bir yöntemdir ve periferik damarlardaki akım değişikliklerinden etkilenir. Çalışmamızda sigara kullanımının üst ekstremite cerrahisinde periferik sinir bloğu yapılan hastalarda blok başarısının değerlendirilmesinde kullanılan Pİ ölçümüne etkisini değerlendirmeyi amaçladık.

Gereç ve Yöntem: Çalışmaya Gaziantep Üniversitesi Tıp Fakültesi Anesteziyoloji ve Reanimasyon kliniğinde üst ekstremite periferik sinir bloğu yapılacak, 18-60 yaş arası, ASA I-III olan 90 hasta dahil edildi. Hastalar sigara içen/içmeyen olmak üzere 45'erli 2 gruba ayrıldı. Hastaların hepsine ultrason eşliğinde in-plane teknikle 20 ml % 0,25 bupivakain + % 1 lidokain kombinasyonu ile blok uygulandı. Blok işlemi tamamlandıktan sonra 0, 10, 20, 30. dakikalardaki KAH, OAB, SpO2 değerleri kaydedildi. Pİ, KDZ ve DCS aynı zaman dilimlerinde hem bloğun yapıldığı ekstremitede hem de kontralateral ekstremitede eş zamanlı ölçülerek kaydedildi. Ayrıca aynı zaman dilimlerinde sırasıyla; ısı duyusu kaybı testi ile duyu muayenesi, Modifiye Bromage skalası ile motor kuvvet değerlendirmesi ve Pinprick testi ile duyu bloğu değerlendirilerek kayıt altına alındı.

Bulgular: Çalışmamızda sigara içen hastalarda Pİ değerinin sigara içmeyenlere göre anlamlı şekilde yüksek olduğu görülmüştür. 10., 20., ve 30. dakikadaki Pİ değerlerinin de sigara içenlerde anlamlı şekilde yüksek olduğu tespit edilmiştir. ($p<0,05$). Sigara içmeyen hastalarda 20. dakikadaki vücut sıcaklığının anlamlı şekilde yüksek olduğu görülmüştür ($p = 0.014$). İki grup arasında, soğuk duyusu bloğu zamanı, motor blok başlangıç zamanı, Pinprick testi zamanı, kapiller dolum zamanı arasında anlamlı fark bulunmamıştır.

Tartışma / Sonuç: Pİ üst ekstremitede PSB uygulamalarında blok başarısını değerlendirmede pratik ve etkin bir yöntemdir. Sonuçlarımıza göre sigara içen hastalarda blok sonrası Pİ artmaktadır. Kronik sigara kullanan hastalarda PSB başarısı değerlendirmede Pİ kullanılacaksa, düzeltilmiş Pİ değeri oluşturulması için daha yüksek örneklem büyüklüğü ile prospektif çalışmalara ihtiyaç vardır.

Kaynakça

1. Clinical Applications of Perfusion Index Website [homepage on the Internet]. California. Available from: http://masimo.tw/pdf/whitepaper/LAB3410F.pdf.
2. Nemukula, Mashudu et al. "Association of Carboxyhemoglobin Levels with Peripheral Arterial Disease in Chronic Smokers Managed at Dr George Mukhari Academic Hospital." International journal of environmental research and public health vol. 17,15. Aug,2020.
3. Anton MM, Cortez-Cooper MY, DeVan AE, Neidre DB, Cook JN, Tanaka H. Cigarette smoking, regular exercise, and peripheral blood flow. Atherosclerosis. 2006 Mar;185(1):201-5.
4. Powell JT. Vascular damage from smoking: disease mechanisms at the arterial wall. Vasc Med. 1998;3(1):21-8.

TARK 2024
Türk Anesteziyoloji ve Reanimasyon Derneği
58. Ulusal Kongresi
28 Kasım - 1 Aralık 2024
Kaya Palazzo Otel ve Kongre Merkezi / ANTALYA

S-064

Anestezi İdamesinde Kullanılan Yöntemlerin QT/QTc İntervali Üzerine Etkileri

Dilek Hündür[1], Dilan Büyük[1], Esin Altınöz Sönmez[1], Müşerref Beril Dinçer[1], Mustafa Lütfi Yavuz[2], Mert Canbaz[1], Ekrem Bilal Karaayaz[2], Ahmet Kemalettin Koltka[1]

[1]İstanbul Üniversitesi, İstanbul Tıp Fakültesi Anesteziyoloji ve Reanimasyon ABD
[2]İstanbul Üniversitesi, İstanbul Tıp Fakültesi Kardiyoloji ABD

Giriş / Amaç: QT aralığı, elektrokardiyogramda Q dalgasının başlangıcından T dalgasının sonuna kadar geçen süredir ve ventriküler depolarizasyon ile repolarizasyon süresini ifade eder. Uzamış QT aralığı, özellikle torsades de pointes gibi ventriküler aritmiler için artmış riskle ilişkilidir. Bu çalışmanın amacı, anestezi idamesinde kullanılan ajanların QT/QTc intervaline olan etkisini incelemektir.

Gereç ve Yöntem: Etik kurul onayı ve hasta onamlarının alınmasının ardından, Nisan 2022-Şubat 2023 tarihleri arasında İstanbul Tıp Fakültesi Hastanesi`nde elektif laparoskopik kolesistektomi operasyonu geçiren, yaşları 18-75 arasında değişen ve ASA skoru I-II olan hastalar çalışmaya dahil edildi. Çalışmamız; randomize kontrollü tek kör olarak planlandı ve hastalar, anestezi idamesinin sevofluran ve remifentanil ile sağlandığı (Grup R, n=20), sadece sevofluran ile sağlandığı (Grup S, n=20), sevofluran ve deksmedetomidin ile sağlandığı (Grup D, n=20) olmak üzere üç gruba randomize edildi. Tüm hastaların preoperatif dönemde ve postoperatif birinci gün EKG'leri çekildi, QT/QTc süreleri çalışmaya kör bir kardiyolog tarafından kaydedildi. Ek olarak, rutin monitörizasyonun yanı sıra Holter cihazı kullanılarak intraoperatif dönemde kaydedilen en yüksek QT/QTc süresi ve kalp atım hızı değişiklikleri yine çalışmaya kör kardiyolog tarafından değerlendirildi. Anestezi derinliği bispektral indeks ile takip edildi ve kullanılan ilaç dozlarının toplamı kaydedildi.

Bulgular: Çalışmaya katılan 60 hastada yapılan istatistiksel analiz sonucunda, tüm gruplarda preoperatif QTc süresine göre intraoperatif QTc ve postoperatif QTc sürelerinde anlamlı artış tespit edildi($p<0,001$). Ancak gruplar arasında preoperatif, intraoperatif ve postoperatif QTc sürelerinde anlamlı bir fark bulunmadı. Ayrıca, intraoperatif dönemde Holter cihazı ile kaydedilen kalp atım hızı değişkenliği parametrelerinden 9 tanesi incelendi. Bu parametrelerden SDNN indeks, PNN50%, SDSD, RMSSD ve LF/HF değerleri Grup R'de diğer gruplara göre anlamlı olarak daha düşük bulundu($p<0.05$).

Gruplar arası medyan QTc süreleri

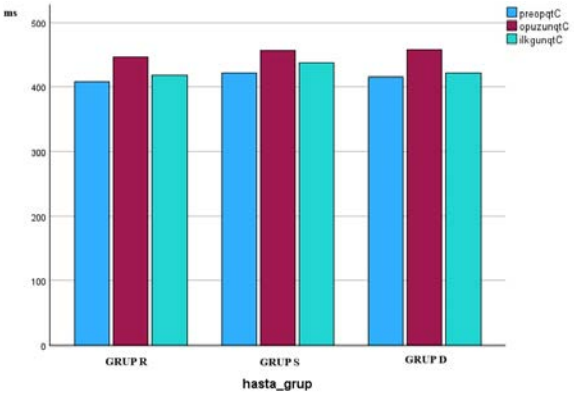

Preoperatif dönem, intraoperatif en uzun, postoperatif 1.gün medyan QTc süreleri

özellik(ms)	Preoperatif	İntraoperatif	Postoperatif	p değeri
QT	379, (356, 411,5)	400,0 (360, 417,5)	382, (361,5, 411,5)	0,127
QTc	413,5, (397, 427)	452,5 (430,3, 472,0)	419,5, (406,3, 435,8)	<0,001

Tartışma / Sonuç: Genel anestezi altında laparoskopik kolesistektomi geçiren hastaların QTc süreleri uzamaktadır. İdame sırasında kullanılan yöntemlerin birbirlerine üstünlüğü tespit edilmemiştir. Anestezi uygulamaları sırasında bu hasta grubunda aritmi riski artabileceği için dikkatli olunmalıdır.

Kaynakça

Effect of Dexmedetomidine on Heart Rate-Corrected QT and Tpeak–Tend Intervals During Robot-Assisted Laparoscopic Prostatectomy With Steep Trendelenburg Position

TARK 2024
Türk Anesteziyoloji ve Reanimasyon Derneği
58. Ulusal Kongresi
28 Kasım - 1 Aralık 2024
Kaya Palazzo Otel ve Kongre Merkezi / ANTALYA

S-065

NIM-EMG endotrakeal tüpü ile entübasyonda Video laringoskop ve Macintosh Laringoskop kullanımının karşılaştırılması: Prospektif, Çift Kör,Randomize çalışma

İsmail Sümer[1], Harun Uysal[1], Muhittin Çalım[1], Sedat Akbaş[1], Tuğba Kök[1], Kazım Karaaslan[1]

[1]Bezmialem Vakıf Üniversitesi Tıp Fakültesi Anesteziyoloji ve Reanimasyon AD

Giriş / Amaç: Tiroid ve paratiroid cerrahisi sırasında nöromonitörizasyon uygulanması laringeal sinirin korunması ve hasarının önlenmesi için önerilmektedir. Kullanılan özel tüplerin uygun yerleştirilmesi nöromonitörizasyonun doğru yapılması için gereklidir. Videolaringokop kullanımı daha iyi görüş açısı sağlayarak yerleşimi kolaylaştırabilir. Bu çalışmada, tiroid ve paratiroid cerrahisinde nöromonitörizasyon için NIM-EMG tüpü ile entübasyon sırasında video laringoskop ile direkt laringoskopinin karşılaştırılması amaçlanmıştır.

Gereç ve Yöntem: Çalışma prospektif, randomize, kontrollü ve çift kör olarak planlanmıştır. Yerel Etik kurul onamı alınmıştır. Çalışmanın clinicaltrials.gov kaydı yapılmıştır. Çalışmaya, elektif tiroidektomi ve paratiroidektomi sırasında intraoperatif sinir monitörizasyonu yapılan ASA 1-2, 18-65 yaş arası, yazılı onamı alınan 60 hasta dahil edilmiştir.Hastalar randomize olarak 2 gruba ayrılmıştır. (Grup VL: 30, Grup DL: 30). Tüm hastaların demografik verileri, preoperatif havayolu muayeneleri, BIS ve TOF değerleri, entübasyon zorluğunu belirlemek için IDS ve laringoskopi kalitesini belirlemek için Helbo-Hansen skorlama sistemi, başarılı entübasyon için girişim sayısı, entübasyon süresi, tüpe pozisyon verme sayısı, intraoperatif hemodinamik veriler, cerrahi memnuniyet skoru ve postoperatif komplikasyonlar kaydedilmiştir.

Bulgular: Gruplar arasında demografik veriler, Mallampati skorları, Modifiye Cormack Lehane Skoru, sternomental-thyromental mesafe, anestezi süresi ortalamaları benzerdi. Tüpe başarılı pozisyon verilmesi için deneme sayısı Grup VL'de daha düşüktü. Entübasyon zamanı Grup VL'de daha kısaydı. Ağız kenarında tüp tespiti yapılan nokta Grup VL'de daha kısaydı. Başarılı entübasyon insidansı, IDS skoru ve HHSS-SM skoru açısından gruplar arasında fark yoktu. Cerrahi memnuniyet skoru her iki grupta benzerdi. Gruplar arasında hemodinamik veriler benzerdi. Postoperatif advers etkiler bakımından gruplar arasında fark yoktu.

Demografik özellikler, ameliyat öncesi hava yolu değerlendirmesi ve işlem verileri

Tablo 1. Demografik özellikler, ameliyat öncesi hava yolu değerlendirmesi ve işlem verileri

	Grup VL (n=30)		Grup DL (n=30)		
	Range	Mean ± std	Range	Mean ± std	p değeri
Yaş (yıl)	20 – 65	51.47 ± 11.30	19 – 65	46.5 ± 13.12	0.131
Cinsiyet (erkek/kadın)	-	10/20	-	8/22	0.573
Boy (cm)	140 – 182	163.33 ± 11.16	147 – 191	165.37 ± 9.38	0.448
Ağırlık (kg)	55 – 92	70.93 ± 10.13	53 – 100	72.73 ± 11.67	0.526
BMI, (kg/m^2)	22.4– 29.7	26.55 ± 2.34	19 – 29.4	26.53 ± 2.98	0.728
ASA, I/II, n	-	10/20	-	12/18	0.592
Sigara (n, %)	-	9 (30%)	-	11 (36.7%)	0.584
Komorbitideler, n					
Hipertansiyon	-	6	-	5	0.739
Diabetes Mellitus	-	4	-	4	1.000
Koroner Arter Hastalığı	-	-	-	1	1.000
Hipotiroidi	-	2	-	3	1.000
Hipertiroidi	-	2	-	0	0.492
Mallampati Skoru					0.432
1	-	14 (46.7%)	-	11 (36.7%)	
2	-	16 (53.3%)	-	19 (63.3%)	
3	-	-	-	-	
4	-	-	-	-	
Modifiye Cormack Lehane Sınıflaması					0.434
1	-	20(66.7%)	-	17 (56.7%)	
2a	-	6 (20%)	-	5 (16.7%)	
2b	-	4 (33.3%)	-	8 (26.7%)	
3	-	-	-	-	
4	-	-	-	-	
Tiro-mental Mesafe					1.000
< 6 cm	-	1 (3.3%)	-	2 (6.7%)	
> 6 cm	-	29 (96.7%)	-	28 (93.3%)	
Sterno-mental Mesafe					0.237
< 12 cm	-	3 (10%)	-	-	
> 12 cm	-	27 (90%)	-	30 (100%)	
Anestezi Süresi (dakika)	60 – 155	115.27 ± 24.46	50 – 163	114.23 ± 26.99	0.877

ASA; Amerikan Anesteziyoloji Derneği, BMI; Vücut Kitle İndeksi, cm; santimetre, kg; kilogram, dk; dakika, n; sayı, std; Standart Sapma

Trakeal entübasyonun özellikleri ve cerrahi sonuçlarının karşılaştırılması

Tablo 2. Trakeal entübasyonun özellikleri ve cerrahi sonuçlarının karşılaştırılması

	Grup VL (n=30)		Grup DL (n=30)		
	Range	Ortalama ± std veya sayı (%)	Range	Ortalama ± std veya sayı (%)	p değeri
Başarılı entübasyon insidansı	-	30 (100%)	-	30 (100%)	1.000
Başarılı Tüp pozisyonu için girişimler					**0,009***
Bir	-	27 (90%)	-	16 (53,3%)	
İki	-	2 (6,7%)	-	8 (26,7%)	
Üç	-	1 (3,3%)	-	4 (13,3%)	
Dört	-	-	-	2 (6,7%)	
Entübasyona kadar geçen süre, s	11 – 45	24,40 ± 11,04	15 – 55	34,77 ± 10,37	**0,001***
Tüp sabitleme noktası, cm	18,8 - 23	20,77 ± 1,07	19.8 - 24	21,33 ± 1,00	**0,04***
IDS Puanı					0,542
0	-	24 (80%)	-	22 (%73,3)	
0-5	-	6 (20%)	-	8 (27,7%)	
> 5	-	-	-	-	
∞	-	-	-	-	
HHSS-SM					1.000
<5	-	26 (86,7%)	-	25 (83,3%)	
6-10	-	4 (13,3%)	-	5 (16,7%)	
10-15	-	-	-	-	
15-20	-	-	-	-	
Boezaart cerrahi alanı görüş skoru					0,266
0	-	-	-	-	
1	-	4 (13,3%)	-	1 (3,3%)	
2	-	10 (33,3%)	-	14 (46,7%)	
3	-	16 (53,3%)	-	14 (46,7%)	
4	-	-	-	1 (3,3%)	
5	-	-	-	-	
Cerrahi memnuniyet skoru					0,792
1	-	-	-	-	
2	-	-	-	1 (3,3%)	
3	-	17 (%56,7)	-	24 (60%)	
4	-	13 (43,3%)	-	6 (36,7%)	

n; sayı, IDS: Entübasyon Zorluk Ölçeği, HHSM-SM: Steyn'in Helbo -Hansen puanlama sisteminin modifikasyonu, s; ikinci, std; Standart Sapma, cm: santimetre * p<0,05; istatistiksel olarak anlamlı

Tartışma / Sonuç: Her iki yöntemle yapılan entübasyon sırasında ve sonrasında entübasyon başarısı açısından ve postoperatif advers etkiler açısından fark yoktu. Tüp yerleşiminden sonra nöromonitörizasyon için gerekli başarı kriterlerini sağlamak için tüpe tekrar pozisyon verme sayısı ve entübasyon zamanı Grup VL'de daha düşüktü. İlk entübasyon sonrası ağız kenarında tüp sabitlemesi yapılan nokta Grup VL de daha kısaydı. Tüm bu bulgular sonucunda nöromonitörizasyon için NIM-EMG tüpü uygulaması sırasında videolaringoskop kullanılmasının, direk laringoskopiye göre daha üstün olduğunu söyleyebiliriz.

Kaynakça

1. Shindo M, Chheda NN. Incidence of vocal cord paralysis with and without recurrent laryngeal nerve monitoring during thyroidectomy. Arch Otolaryngol Head Neck Surg. 2007;133(5):481-5.
2. Chiang FY, Wang LF, Huang YF, Lee KW, Kuo WR. Recurrent laryngeal nerve palsy after thyroidectomy with routine identification of the recurrent laryngeal nerve. Surgery. 2005;137(3):342-7.
3. Randolph GW, Dralle H, Abdullah H, Barczynski M, Bellantone R, Brauckhoff M, et al. Electrophysiologic recurrent laryngeal nerve monitoring during thyroid and parathyroid surgery: international standards guideline statement. Laryngoscope. 2011;121 Suppl 1:S1-16.
4. Lu IC, Chu KS, Tsai CJ, Wu CW, Kuo WR, Chen HY, et al. Optimal depth of NIM EMG endotracheal tube for intraoperative neuromonitoring of the recurrent laryngeal nerve during thyroidectomy. World J Surg. 2008;32(9):1935-9.
5. Collins SR. Direct and indirect laryngoscopy: equipment and techniques. Respir Care. 2014;59(6):850-62; discussion 62-4.
6. Kaplan MB, Hagberg CA, Ward DS, Brambrink A, Chhibber AK, Heidegger T, et al. Comparison of direct and video-assisted views of the larynx during routine intubation. J Clin Anesth. 2006;18(5):357-62.
7. Yang M, Kim JA, Ahn HJ, Choi JW, Kim DK, Cho EA. Double-lumen tube tracheal intubation using a rigid video-stylet: a randomized controlled comparison with the Macintosh laryngoscope. Br J Anaesth. 2013;111(6):990-5.

TARK 2024
Türk Anesteziyoloji ve Reanimasyon Derneği
58. Ulusal Kongresi
28 Kasım - 1 Aralık 2024
Kaya Palazzo Otel ve Kongre Merkezi / ANTALYA

S-066

Brugada Sendromunda Anestezi Yönetimi: Olgu Sunumu

Betül Özge Abbasoğlu[1], Özgün Anadolu[1], Aslıhan Esra Yüksel[1], Abdurrahim Derbent[1]

[1]Ege Üniversitesi Tıp Fakültesi Anesteziyoloji Ve Reanimasyon Abd

Giriş / Amaç: Brugada Sendromu(BS), ventriküler taşiaritmiler ile genç erişkinlerde ani kardiyak ölüm riskinin artmasına neden olan en yaygın ailesel aritmi sendromları arasındadır. Bu olgu sunumunda, BS tanılı laminektomi planlanan bir hastanın anestezi yönetiminden bahsedilecektir.

Olgu: 58 yaşında kadın hastaya laminektomi operasyonu planlandı. Preoperatif bakıda; BS, Hashimoto tiroiditi, Sjögren sendromu tanıları mevcuttu.Hidroksiklorokin,diltiazem,gabapentin,nifedipin,prednizolon kullanan hasta, over torsiyonu,sezaryen,total diz protezi operasyonu geçirmişti. EKG'sinde Brugada Tip2 paterni(>2mm eyer şekilli ST elevasyonu) saptanan hastadan preoperatif kardiyoloji ve romatoloji konsültasyonları istendi. Sodyum Kanal blokajı yapan ilaçlardan kaçınılması ve 40mg prednol uygulanması önerildi. Fizik muayene ve laboratuar tetkikleri olağan olan hastadan yazılı onamı alındı. Operasyon salonunda standart monitörizasyon uygulandı ve eksternal defibrilatör çalışır durumda bulunduruldu. Kalp atım hızı 87/dk, TA:139/79 mmHg, SpO2: %98 olarak kaydedildi.Anestezi indüksiyonu; 10 mcg/kg atropin, 6 mg/kg tiyopental sodyum, 1 mcg/kg fentanil ve 0.6 mg/kgrokuronyum ile sağlandı. 7,5 numara endotrakeal tüple videolaringoskop kullanılarak entübe edildi. Anestezi idamesi %50-%50 O2-hava karışımı içinde %2 sevofluran, remifentanil infüzyonu ve rokuronyum bolusları ile sağlandı. Hasta ısıtıcıyla ısıtıldı ve sıcaklık monitörizasyonu yapıldı. Yaklaşık 270dk süren operasyon sonunda 4mg/kg sugammadeks uygulanarak ekstübe edildi.Hemodinamik veya kardiyak sorun yaşanmadı. Postoperatif YBÜ izleminde hemodinamik olarak stabil olan,çekilen EKGde yeni gelişen aritmi saptanmayan hasta servis izlemine alındı.Postoperatif 3.günde şifa ile taburcu edildi.

Tartışma / Sonuç: BS, ani kardiyak ölüm nedenlerinden biri olan aritmojenik bir hastalıktır. Perioperatif dönemde otonomik değişiklikler, yüzeyel anestezi, yetersiz analjezi ve pozisyon değişikliğinin minimal seviyelere indirilmesi; elektrolit dengesizliğinin düzeltilmesi; normotermi, normokarbi ve normovoleminin devam ettirilmesi önem göstermektedir. Volatil anestezikler,lokal anestezikler ve propofol BS hastalarında teorik olarak aritmojeniktir.Literatürde genel ve rejyonel anestezi için kesin bir öneri yoktur.ST segment yükselmelerini şiddetlendirebilecek,disritmilere yol açabilecek faktörlerden kaçınılmalıdır.Sonuç olarak, BS ender görülen fakat perioperatif dönemde rutin olarak kullanılan birçok ilacın tetikleyebildiği önemli bir kardiyak sendromdur. Bu nedenle anestezik yaklaşımımızda önemli olan gelişebilecek ventriküler fibrilasyon gibi malign aritmilere karşı önlem almak ve literatürde güvenli olduğu bildirilen ajanları kullanmak olmalıdır.

Kaynakça

1. 1.Hsu CH, Lin SH, Chang LY. Anesthesia in patients with Brugada syndrome: two case reports. J Med Case Rep. 2023 Jun 16;17(1):275. doi: 10.1186/s13256-023-03934-w. PMID: 37322558; PMCID: PMC10273591.
2. Bethune W, Nozari A. Cerebral aneurysm surgery in a patient with Brugada syndrome: anesthetic implications and perioperative management. J Neurosurg Anesthesiol. 2010 Jan;22(1):82-3. doi: 10.1097/ANA.0b013e3181bf92ba. PMID: 20027013.
3. Dendramis G, Paleologo C, Sgarito G, Giordano U, Verlato R, Baranchuk A, Brugada P. Anesthetic and Perioperative Management of Patients With Brugada Syndrome. Am J Cardiol. 2017 Sep 15;120(6):1031-1036. doi: 10.1016/j.amjcard.2017.06.034. Epub 2017 Jun 28. PMID: 28739038.
4. Steinfurt J, Biermann J, Bode C, Odening KE. The Diagnosis, Risk Stratification, and Treatment of Brugada Syndrome. Dtsch Arztebl Int. 2015 Jun 5;112(23):394-401. doi: 10.3238/arztebl.2015.0394. PMID: 26157012; PMCID: PMC4498009.
5. Espinosa Á, Ripollés-Melchor J, Brugada R, Campuzano Ó, Sarquella-Brugada G, Abad-Motos A, Zaballos-García M, Abad-Torrent A, Prieto-Gundin A, Brugada J. Brugada Syndrome: anesthetic considerations and management algorithm. Minerva Anestesiol. 2019 Feb;85(2):173-188. doi: 10.23736/S0375-9393.18.13170-1. Epub 2018 Oct 30. PMID: 30394071.

TARK 2024
Türk Anesteziyoloji ve Reanimasyon Derneği
58. Ulusal Kongresi
28 Kasım - 1 Aralık 2024
Kaya Palazzo Otel ve Kongre Merkezi / ANTALYA

S-067

Video Yardımcılı Torakal Cerrahi Sonrası Postoperatif Analjezi Yönetiminde Ultrason Eşliğinde Yapılan Serratus Posterıor Superıor İntercostal Plan Bloğu Ve Serratus Anterior Plan Bloğu Etkinliğinin Karşılaştırılması: Prospektif Randomize Çalışmanın Ön Sonuçları

Mert Asıcı[1], Bahadır Çiftçi[1], Selçuk Alver[1], Mahmut Subaşı[1], Birzat Emre Gölboyu[2]

[1]İstanbul Medipol Üniversitesi
[2]İzmir Katip Çelebi Üniversitesi

Giriş / Amaç: Video yardımcılı torakal cerrahi (VATS) sonrası analjezi yönetiminde çeşitli teknikler kullanılmaktadır. Serratus posterior superior (SPS) interkostal plan bloğu (SPSIPB) 3. kot ve SPS kası arasına ultrason eşliğinde yapılır. Kadavra çalışmasında C7-T10 arasında interkostal sinirleri de içeren yoğun bir yayılım olduğu bildirilmiştir. Literatürde VATS yapılan hastalarda etkili analjezi sağladığını bildiren makaleler bulunmaktadır. Serratus anterior plan (SAPB) bloğu ise toraksın anterior, lateral ve posteriorunda T2-T9 dermatomlarda etkin analjezi sağlar. VATS sonrasında etkin postoperatif analjezi sağlar. Literatürde VATS sonrası postoperatif analjezi yönetimi için SPSIPB ve SAPB etkinliğini karşılaştıran randomize çalışma ise henüz bulunmamaktadır. Bu çalışmada VATS cerrahisi sonrası postoperatif analjezi yönetimi için SPSIPB ve SAPB etkinliğini karşılaştırmak amaçlanmıştır.

Gereç ve Yöntem: Bu çalışma için İstanbul Medipol Üniversitesi Tıp Fakültesi etik kurul onayı alınmıştır (14.03.2024; 257 no.lu) (Clinical trial girişi: NCT06546839). Preliminar çalışmaya VATS cerrahisi yapılan 16 hasta dahil edildi. Hastalar randomize olarak iki gruba ayrıldı: Grup SPSIPB (n=8) ve Grup SAPB (n=8). Hastalara ameliyat bitiminde 30 ml %0,25 konsantrasyonda bupivakain ile bloklar yapıldı. Her iki gruptaki hastalara postoperatif intravenöz ibuprofen 400 mg 3x1 order edildi ve 10 mcg/ml fentanil içeren hasta kontrollü analjezi cihazı bağlandı (infüzyon yok, 2 ml bolus, 20 dk kilit, 4 saat limit). Kurtarıcı analjezi için NRS > 4 olursa 0.5 mg/kg meperidin yapıldı. Hastaların postoperatif 24 saatlik opioid tüketimleri, yan etkiler ve NRS skorları kaydedildi.

Bulgular: Gruplar arasında demografik veriler açısından farklılık yoktu (Tablo 1). 2., 8. ve 16. saatlerdeki ağrı skorları SPSIPB grubunda daha düşüktü ($p<0.05$) (Tablo 2). Postoperatif 24 ssatlik toplam fentanil tüketimi SPSIPB grubunda daha düşüktü ($p<0.05$) (Tablo 3). Kurtarıcı analjezik ihtiyacı ve kullanımı SPSIPB grubunda daha düşüktü ($p<0.05$) (Tablo 3). Bulantı insidansı SAPB grubunda daha yüksekti ($p<0.05$) (Tablo 3).

Tablo 1: Demografik veriler

	Grup SPSB n:8	Grup SAPB n:8	p
Yaş	54 [36-70]	58 [35-62]	0,878
Cinsiyet (E/K)	6/2	5/3	1
ASA (I/II/III)	2/5/1	0/7/1	0,311
Boy (cm)	168 [160-172]	166 [158-177]	0,959
Kilo (kg)	69 [62-89]	75 [57-87]	0,878
Anestezi süresi (dak)	120 [117-217]	189 [144-225]	0,195
Operasyon süresi (dak)	114 [93-187]	166 [118-193]	0,328

Demografik veriler

Tablo 2

	Grup SPSB n:8	Grup SAPB n
NRS 1.saat (istirahat)	0 [0-0]	2 [0-2]
NRS 2.saat	0 [0-1]	2 [1-3]
NRS 4.saat	1 [0-1]	1 [1-3]
NRS 8.saat	0 [0-1]	2 [1-2]
NRS 16.saat	0 [0-1]	1 [0-4]
NRS 24.saat	0 [0-1]	1 [0-1]
NRS 1.saat (hareketli)	1 [0-2]	2 [1-4]
NRS 2.saat	1 [0-2]	4 [2-4]
NRS 4.saat	1 [0-2]	2 [1-4]
NRS 8.saat	1 [0-1]	2 [1-3]
NRS 16.saat	0 [0-1]	2 [1-5]
NRS 24.saat	1 [0-2]	1 [1-2]

Ağrı skorları

Tablo 3

	Grup SPSB n:8	Grup SAPB n:8	
Meperidin Gereksinimi (var/yok)	0/8	2/6	
Tramdol doz(mg)	0 [0-0]	35 [15-90]	
Bulantı (var/yok)	0/8	5/3	
Kusma (var/yok)	0/8	2/6	
Kaşıntı (var/yok)	0/8	3/5	
PCA volume (0-8saat)	0 [0-0]	15 [0-20]	
PCA volume (8-16saat)	0 [0-0]	10 [0-25]	
PCA volume (16-24saat)	0 [0-5]	0 [0-30]	
PCA volume (Total)	5 [0-10]	35 [15-65]	

Fentanil tüketimi, yan etki insidansı, kurtarıcı analjezik (meperidin) ihtiyacı

Tartışma / Sonuç: SPSIPB anterior ve posterior toraks duvarında analjezi oluşturabilir. Çalışmamızda SPSIPB grubunda ağrı skorları ve opioid tüketimi düşüktü. SPSIPB toraks cerrahisi geçiren hastalarda etkin ve güvenilir bir yöntem olarak kullanılabilir.

Kaynakça

1. Tulgar S, Ciftci B, Ahiskalioglu A, Bilal B, Sakul BU, Korkmaz AO, Bozkurt NN, De Cassai A, Torres AJ, Elsharkawy H, Alici HA. Serratus Posterior Superior Intercostal Plane Block: A Technical Report on the Description of a Novel Periparavertebral Block for Thoracic Pain. Cureus. 2023 Feb 3;15(2):e34582. doi: 10.7759/cureus.34582. PMID: 36883093; PMCID: PMC9985818.
2. Ciftci B, Alver S, Ahiskalioglu A, Bilal B, Tulgar S. Serratus posterior superior intercostal plane block for breast surgery: a report of three cases, novel block and new indication. Minerva Anestesiol. 2023 Jun 1. doi: 10.23736/S0375-9393.23.17432-3. Epub ahead of print. PMID: 37272274.
3. Blanco R, Parras T, McDonnell JG, Prats-Galino A. Serratus plane block: a novel ultrasound-guided thoracic wall nevre block. Anaesthesia 2013;68:1107–13.
4. Ökmen K, Ökmen BM. Evaluation of the effect of serratus anterior plane block for pain treatment after video-assisted thoracoscopic surgery. Anaesthesia Critical Care & Pain Medicine 2018; 37(4), 349-353.
5. Ökmen K, Ökmen BM. The efficacy of serratus anterior plane block in analgesia for thoracotomy: a retrospective study. Journal of anesthesia 2017; 31(4), 579-585.
6. Ciftci B, Alver S, Ahiskalioglu A, Bilal B, Tulgar S. Serratus posterior superior intercostal plane block: novel thoracic paraspinal block for thoracoscopic and shoulder surgery. Minerva Anestesiol. 2024 Apr;90(4):345-347. doi: 10.23736/S0375-9393.23.17827-8. Epub 2024 Jan 19. PMID: 38240640.

TARK 2024
Türk Anesteziyoloji ve Reanimasyon Derneği
58. Ulusal Kongresi
28 Kasım - 1 Aralık 2024
Kaya Palazzo Otel ve Kongre Merkezi / ANTALYA

S-068

Laparoskopik Kolesistektomi Yapılan Hastalara USG Eşiğinde Uygulanan Perikondriyal Yaklaşım Yoluyla Modifiye Torakoabdominal Sinir Bloğu İle Serratus İnterkostal Plan Bloğu Ve Rektus Kılıf Bloğu Kombinasyonunun Postoperatif Analjezik Etkinliklerinin Karşılaştırılması

Meryem Ecem Bebek[1], Özgür Yağan[1], Güvenç Doğan[1], Selçuk Kayır[1], Murat Kaykaç[1], Muhammed Talha Kıratlı[1], Gökçe Çiçek Dal[2]

[1]Hitit Üniversitesi Erol Olçok Eğitim ve Araştırma Hastanesi
[2]Siirt Eğitim ve Araştırma Hastanesi

Giriş / Amaç: Laparoskopik kolesistektomi (LK), semptomatik kolesistolitiazis nedeniyle opere olacak hastalarda uygulanan prosedürdür. LK minimal invaziv cerrahi prosedür olsa da hastalar postoperatif ağrı yaşamaktadır(1,2). Postoperatif ağrıyı iyileştirmek, tüketilen opioid miktarını azaltmak amacıyla rejyonal anestezi tekniklerinin de yer aldığı multimodal analjezi kavramı benimsenmiştir (3). LK' de rejyonal tekniklerden rektus kılıf bloğu(RKB), serratus interkostal plan bloğu(SIPB), modifiye torakoabdominal sinir bloğu(M-TAPA) kullanılabilir (4-7). Bu çalışmada M-TAPA ile RKB ve SIPB'nin; postoperatif NRS skoru, tramadol tüketimi üzerine etkileri araştırıldı.

Gereç ve Yöntem: Bu çalışma prospektif, randomize, kör olarak planlandı. Etik kurul onamı alındıktan sonra LK planlanan 72 hasta dahil edildi. Bir gruba bilateral M-TAPA(tek tarafa 20 mL %0,25 bupivakain) (grup 1 n=35) bloğu, diğer gruba bilateral RKB (tek tarafa 10 mL %0,25 bupivakain) ile sağ SIPB'nin (20 mL %0,25 bupivakain) kombinasyonu (grup 2 n=37) cerrahi bittikten, genel anestezi sonlandırılmadan önce gerçekleştirildi. Hastaların postoperatif dönemde NRS skoru, tramadol tüketim miktarı karşılaştırıldı.

M-TAPA blok uygulaması

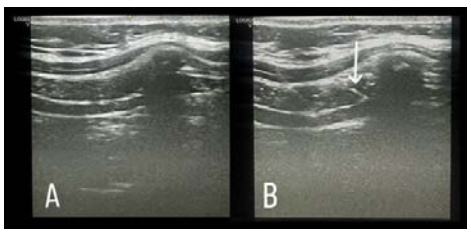

A. M-TAPA blok uygulaması esnasında USG görüntüsü B. M-TAPA blok uygulaması esnasında USG görüntüsündeki periferik blok iğnesi pozisyonu

RKB uygulaması

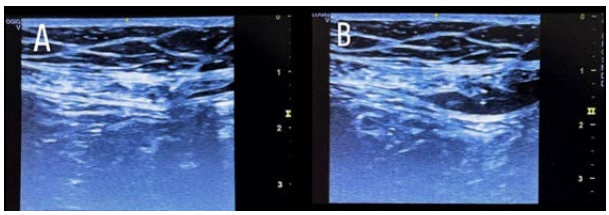

A. RKB uygulaması esnasında USG görüntüsü ve periferik blok iğnesinin pozisyonu B. RKB uygulaması esnasında USG görüntüsünde LA yayılımı

SIPB uygulaması

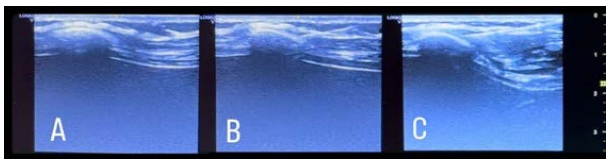

A. SIPB uygulaması esnasında USG görüntüsü B: SIPB uygulaması esnasında USG görüntüsünde periferik blok iğnesinin pozisyonu C: SIPB uygulaması esnasında USG görüntüsünde LA yayılımı

Bulgular: Grup 2'de 12-24 saatleri arasında tüketilen tramadol miktarları grup 1'e göre istatistiksel olarak anlamlı daha yüksekti. Grup 1'de 0., 1. ve 6.saatte ölçülen statik NRS skorları ve 0., 12. ve 18.saatte değerlendirilen dinamik NRS skorları istatistiksel olarak anlamlı daha düşük bulundu.

Grup içi ve gruplar arası postoperatif tüketilen tramadol miktarlarının karşılaştırılması

Grup içi ve gruplar arası postoperatif tüketilen tramadol miktarlarının karşılaştırılması

Tramadol miktarı	**Grup 1 (n=35)**	**Grup 2 (n=37)**	***P* değeri**
0-1 saat (mg) **(1)**	16,29±6,89 20 (10-30)	18,11±8,44 20 (0-30)	0,329[a]
0-12 saat (mg) **(2)**	68,6±24,16 62,9 (32,9-112,9)	72,3±28,23 68 (28-138)	0,631[a]
12-24 saat (mg) **(3)**	24,02±11,73 21,5 (1,5-51,5)	31,66±17,25 26,8 (6,8-76,8)	**0,030[a]**
***P* değeri**	**<0,001[b]**	**<0,001[b]**	
Post-Hoc *P* değeri	**1-2 : < 0,001** 1-3: 0,069 **2-3:<0,001**	**1-2 : < 0,001** 1-3: 1,000 **2-3:<0,001**	
Toplam (mg)	92,64±26,28 84,4 (54,4-154,4)	103,9±39,32 94,8 (54,8-194,8)	0,108[a]

[a]Mann-Whitney U

[b]Friedman Test

Grup 2'de postoperatif 0-1 ve 0-12 saatlari arasında tüketilen tramadol miktarları grup 1'e göre daha yüksek ancak istatistiksel olarak anlamlı farklı değildi (P>0,05). Grup 2'de 12-24 saatleri arasında tüketilen tramadol miktarları grup 1'e göre istatistiksel olarak anlamlı daha yüksekti (P=0,030). Grup 2'de postoperatif ilk 24 saat içinde tüketilen toplam tramadol miktarları Grup 1'e göre daha yüksek ancak istatistiksel olarak anlamlı farklı değildi (P>0,05).

Grup içi ve gruplar arası statik NRS skorlarının karşılaştırılması

Grup içi ve gruplar arası statik NRS skorlarının karşılaştırılması

Grup	NRS 0. saat (1)	NRS 1. saat (2)	NRS 3. saat (3)	NRS 6. saat (4)	NRS 12. saat (5)	NRS 18. saat (6)	NRS 24. saat (7)	*P* değeri	Post-hoc *P* değeri	
Grup 1 (n=35)	3 (1-6) 3,11±1,36	2 (0-4) 2,20±1,07	2 (0-5) 1,86±1,06	1 (0-3) 1,49±0,81	1 (0-3) 1,29±0,82	1 (0-3) 1,34±0,90	1 (0-3) 1,17±0,82	**<0,001**[b]	1-2: 0,100 **1-3: 0,002** **1-4: <0,001** **1-5: <0,001** **1-6: <0,001** **1-7: <0,001** 2-3: 1,000 2-4: 0,212 **2-5: 0,013** **2-6: 0,049** **2-7: 0,002**	3-4: 1,000 3-5: 0,393 3-6: 1,000 3-7: 0,092 4-5: 1,000 4-6: 1,000 4-7: 1,000 5-6: 1,000 5-7: 1,000 6-7: 1,000

Grup 2 (n=37)	5 (0-8) 4,38±1,75	3 (0-6) 2,89±1,28	2 (1-4) 2,24±0,92	2 (0-5) 2,05±1,07	2 (0-4) 1,65±0,94	1 (0-5) 1,68±1,10	2 (0-4) 1,68±1,13	**<0,001[b]**	1-2: 0,206 **1-3: <0,001** **1-4: <0,001** **1-5: <0,001** **1-6: <0,001** **1-7: <0,001** 2-3: 0,804 2-4: 0,065 **2-5: <0,001** **2-6: <0,001** **2-7: 0,001**	3-4: 1,000 3-5: 0,536 3-6: 0,466 3-7: 0,804 4-5: 1,000 4-6: 1,000 4-7: 1,000 5-6: 1,000 5-7: 1,000 6-7: 1,000
***P* values**	**0,001[a]**	**0,017[a]**	0,074[a]	**0,016[a]**	0,102[a]	0,318[a]	0,058[a]			

[a]Mann-Whitney U

[b]Friedman Test

Gruplar arasında 0., 1. ve 6.saatte ölçülen statik NRS skorları istatistiksel olarak anlamlı farklı bulundu (Sırasıyla P=0,001, P=0,017, P=0,016). Diğer zaman noktalarında ise statik NRS skorları istatistiksel olarak anlamlı farklı değildi (P>0,05).

Grup içi ve gruplar arası dinamik NRS skorlarının karşılaştırılması

Grup içi ve gruplar arası dinamik NRS skorlarının karşılaştırılması

Grup	NRS 0 saat (1)	NRS 1 saat (2)	NRS 3 saat (3)	NRS 6 saat (4)	NRS 12 saat (5)	NRS 18 saat (6)	NRS 24 saat (7)	*P* değeri	Post-hoc *P* değeri	
Grup 1 (n=35)	4 (2-8) 4,43±1,57	3 (1-6) 3,43±1,06	3 (1-6) 3,03±1,09	2 (1-4) 2,40±0,94	2 (1-4) 2,09±0,91	2 (0-4) 1,97±1,01	2 (0-3) 1,83±0,85	**<0,001**[b]	1-2: 1,000 **1-3: 0,021** **1-4: <0,001** **1-5: <0,001** **1-6: <0,001** **1-7: <0,001** 2-3: 1,000 **2-4: 0,007** **2-5: <0,001** **2-6: <0,001** **2-7: <0,001**	3- 0,6 3- 0,0 **3- 0,0** **3- 0,0** 4- 1,0 4- 1,0 4- 0,8 5- 1,0 5- 1,0 6- 1,0

Grup 2 (n=37)	6 (1-9) 5,49±1,86	4 (2-6) 3,89±1,28	3 (1-6) 3,11±1,17	3 (1-6) 2,92±1,23	3 (1-4) 2,54±0,80	2 (1-6) 2,49±0,98	3 (1-4) 2,32±1,10	**<0,001[b]**	1-2: 0,259 **1-3: <0,001** **1-4: <0,001** **1-5: <0,001** **1-6: <0,001** **1-7: <0,001** 2-3: 0,349 **2-4: 0,031** **2-5: 0,001** **2-6: <0,001** **2-7: <0,001**	3-4: 1,000 3-5: 1,000 3-6: 1,000 3-7: 0,349 4-5: 1,000 4-6: 1,000 4-7: 1,000 5-6: 1,000 5-7: 1,000 6-7: 1,000
***P* values**	**0,007[a]**	0,096[a]	0,622[a]	0,108[a]	**0,032[a]**	**0,042[a]**	0,054[a]			

[a]Mann-Whitney U

[b]Friedman Test

Gruplar arasında 0., 12. ve 18. saatte değerlendirilen dinamik NRS skorları istatistiksel olarak anlamlı farklı bulundu (Sırasıyla P=0,007, P=0,032, P=0,042). Gruplar arasında 24. saatte değerlendirilen dinamik NRS skorları istatistiksel olarak sınırda anlamlı farklı bulundu (P=0,054). Diğer zaman noktalarında ise dinamik NRS skorları istatistiksel olarak anlamlı farklı değildi (P>0,05).

Tartışma / Sonuç: Literatürde SIPB'nin, RKB'nin ve M-TAPA bloğunun LK'de postoperatif analjezik etkinliği olduğu gösterilmiştir (8,9). Selvi ve ark. (8) 'nın çalışmasında LK sonrası bilateral OSTAP bloğu ile tek tarafa SIPB ve bilateral RKB kombinasyonunu karşılaştırılmış, iki grupta postoperatif ağrı skorları benzer ancak ilk 24 saat içindeki tramadol tüketimi OSTAP bloğunun uygulandığı grupta daha yüksek bulunmuştur. Bilge ve ark. (9)'nın çalışmasında LK'de M-TAPA ve OSTAP bloklarının postoperatif opioid tüketimine etkileri incelenmiş, OSTAP bloğu uygulanan grupta postoperatif 24 saatte tüketilen tramadol miktarı M-TAPA bloğu uygulanan gruba göre daha yüksek bulunmuştur. Çalışmamızın sonuçlarına göre; her iki gruptaki hastalarda postoperatif ağrı yönetimininin etkili olduğunu bulduk. Ancak, M-TAPA bloğu grubunda daha düşük NRS skorları ve daha az opioid kullanımı tespit ettik.

Kaynakça

1. Eftekhariyazdi M, Ansari M, Darvishi-Khezri H, Zardosht R. Pharmacological methods of postoperative pain management after laparoscopic cholecystectomy: a review of meta-analyses. Surgical Laparoscopy Endoscopy & Percutaneous Techniques. 2020;30(6):534-41.
2. Karaca Ö, Pınar HU. Efficacy of Ultrasound-Guided Erector Spinae Plane Block for Postoperative Analgesia in Laparoscopic Cholecystectomy: A Retrospective Cohort Study. Journal of Anesthesia/Anestezi Dergisi (JARSS). 2020;28(3).
3. Toleska M, Dimitrovski A, Shosholcheva M, Kartalov A, Kuzmanovska B, Dimitrovska NT. Pain and Multimodal Analgesia in Laparoscopic Cholecystectomy. Pril (Makedon Akad Nauk Umet Odd Med Nauki). 2022;43(2):41-9.
4. De Cassai A, Sella N, Geraldini F, Tulgar S, Ahiskalioglu A, Dost B, et al. Single-shot regional anesthesia for laparoscopic cholecystectomies: a systematic review and network meta-analysis. Korean J Anesthesiol. 2023;76(1):34-46.
5. Erten E, Kara U, Şimşek F, Öztaş M, Süzer MA, Kamburoğlu H, et al. Modified thoracoabdominal nerves block through perichondrial approach for laparoscopic cholecystectomy. Revista da Associação Médica Brasileira. 2024;70(3):e20230962.
6. Bilge A, Başaran B, Et T, Korkusuz M, Yarımoğlu R, Toprak H, et al. Ultrasound-guided bilateral modified-thoracoabdominal nerve block through a perichondrial approach (M-TAPA) in patients undergoing laparoscopic cholecystectomy: a randomized double-blind controlled trial. BMC anesthesiology. 2022;22(1):329.
7. Matsuura H, Terada Y, Rokkaku Y, Tamagawa H, Taniguchi E, Saito Y, et al. Analgesic efficacy of modified thoracoabdominal nerves block through the perichondrial approach in laparoscopic cholecystectomy: A retrospective study with propensity analysis. Asian Journal of Endoscopic Surgery. 2023;16(3):648-52.
8. Selvi O, Tulgar S, Senturk O, Serifsoy TE, Thomas DT, Deveci U, et al. Is a Combination of the Serratus Intercostal Plane Block and Rectus Sheath Block Superior to the Bilateral Oblique Subcostal Transversus Abdominis Plane Block in Laparoscopic Cholecystectomy? Eurasian J Med. 2020;52(1):34-7.
9. Bilge A, Başaran B, Altıparmak B, Et T, Korkusuz M, Yarımoğlu R. Comparing ultrasound-guided modified thoracoabdominal nerves block through perichondrial approach with oblique subcostal transversus abdominis plane block for patients undergoing laparoscopic cholecystectomy: a randomized, controlled trial. BMC anesthesiology. 2023;23(1):139.

TARK 2024
Türk Anesteziyoloji ve Reanimasyon Derneği
58. Ulusal Kongresi
28 Kasım - 1 Aralık 2024
Kaya Palazzo Otel ve Kongre Merkezi / ANTALYA

S-069

Robot Yardımlı Laparoskopik Radikal Prostatektomi Sırasında Endotrakeal Tüp Kaf Basıncı Değişiminin Postoperatif Faringolaringeal Komplikasyonlara Etkisi: Prospektif Çalışma

Selin Çalıcıoğlu[1], Nursen Karaca[1], Işık Alper[1]

[1]Ege Üniversitesi Tıp Fakültesi

Giriş / Amaç: Robot yardımlı laparoskopik radikal prostatektomi (RYLRP) sırasında cerrahi görüşü arttırmak için kullanılan dik trendelenburg pozisyonu ve pnömoperitonyum, endotrakeal tüp kaf basıncında artışa ve buna bağlı olarak faringolaringeal komplikasyonlara neden olabilmektedir. Çalışmamızda RYLRP ve radikal prostatektomi operasyonlarında endotrakeal tüp kaf basıncı değişimini ve postoperatif faringolaringeal komplikasyonlara etkisini prospektif gözlemsel olarak değerlendirmeyi amaçladık.

Gereç ve Yöntem: Hastane etik kurul onayı (23-7/3, 11.07.2023) ve hasta yazılı onamı alındıktan sonra, RYLRP ve radikal prostatektomi planlanan, 40-80 yaş arası, ASA skoru I-III olan toplam 32 hasta çalışmamıza dahil edildi. Hastalar her grupta 16 hasta olmak üzere RYRLP ve radikal prostatektomi grubu olarak iki gruba ayrıldı. Entübasyon sonrası (T1), pnömoperitonyum sonrası (T2), pozisyon sonrası (T3), pozisyonun 30. (T4), 60. (T5) dakikalarında ve operasyon sonunda tekrar supin pozisyona alındıktan sonra (T6) ve karbondioksit desuflasyonu sonrasında (T7) kaf basıncı, hemodinamik ve solunumsal parametreler kaydedildi. Hastalar postoperatif 2. ve 24. saatlerde boğaz ağrısı, ses kısıklığı, öksürük ve disfaji yönünden sorgulandı.

Bulgular: RYLRP grubunda T1'e göre T2, T3, T4 ve T5'te kaf basıncında istatistiksel olarak anlamlı artış saptandı ($p<0.05$). Radikal prostatektomi grubunda ise tüm zaman noktalarında kaf basıncında anlamlı artış gözlenmedi. Radikal prostatektomi grubuyla karşılaştırıldığında RYLRP grubunda T3'ten T5'e kadar kaf basıncında ve tepe havayolu basıncında anlamlı yükseklik ($p<0.05$) saptandı, kompliyansta ise anlamlı olarak azalma görüldü ($p<0.05$). Postoperatif 2. ve 24. saatte boğaz ağrısı insidansı RYLRP grubunda anlamlı olarak daha yüksek bulundu ($p<0.05$). Postoperatif 2. saatte ses kısıklığı RYLRP grubunda anlamlı olarak daha yüksek bulundu, ancak 24. saatte gruplar arasında anlamlı bir fark saptanmadı. Disfaji ve öksürük açısından gruplar arasında anlamlı fark bulunmadı.

Robotik prostatektomi grubunda kaf basıncı değişimi

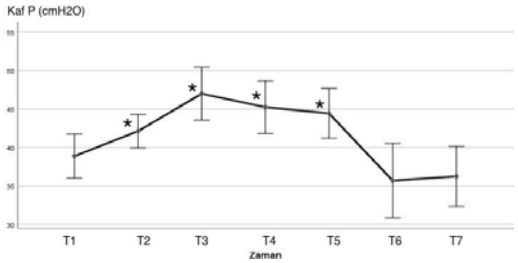

* p<0.05 T1'e göre T1: Entübasyon sonrası, T2: Pnömoperitonyum sonrası, T3: Pozisyon sonrası, T4: 30. dk, T5: 60. dk, T6: Supin sonrası, T7: Desuflasyon sonrası

Radikal prostatektomi grubunda kaf basıncı değişimi

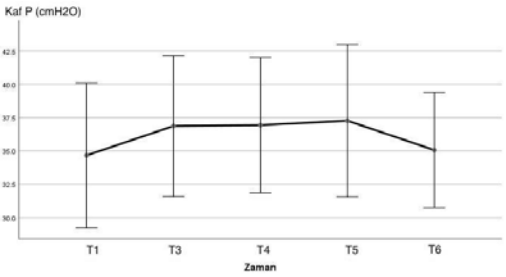

T1: Entübasyon sonrası, T3: Pozisyon sonrası, T4: 30. dk, T5: 60. dk, T6: Supin sonrası

Kaf basıncının gruplar arasındaki değişimi

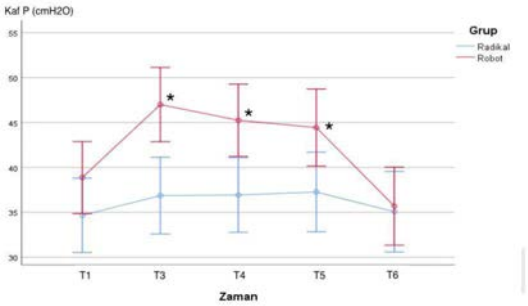

* p<0.05 T1: Entübasyon sonrası, T3: Pozisyon sonrası, T4: 30. dk, T5: 60. dk, T6: Supin sonrası

Tepe havayolu basıncının gruplar arasındaki değişimi

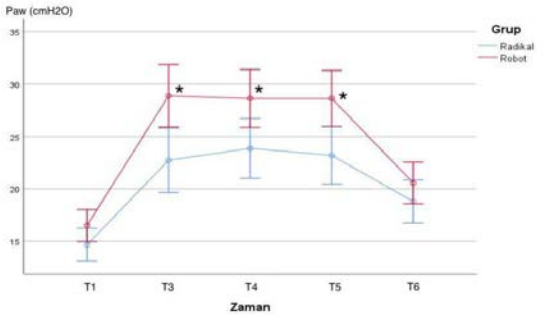

* p<0.05 T1: Entübasyon sonrası, T3: Pozisyon sonrası, T4: 30. dk, T5: 60. dk, T6: Supin sonrası

Kompliyansın gruplar arasındaki değişimi

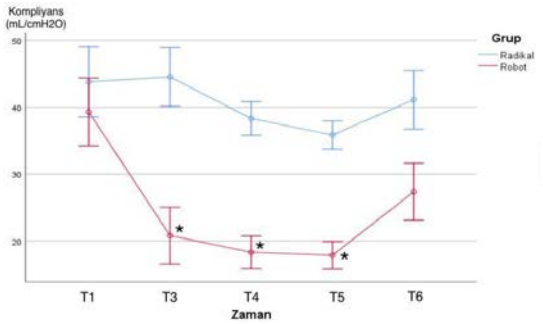

* p<0.05 T1: Entübasyon sonrası, T3: Pozisyon sonrası, T4: 30. dk, T5: 60. dk, T6: Supin sonrası

Tartışma / Sonuç: Kaf basıncının değişen hasta pozisyonlarına bağlı dinamik bir seyir izlemesi ve yüksek kaf basıncı değerlerinin havayolu mukozasının perfüzyonunu bozarak postoperatif faringolaringeal komplikasyon görülme sıklığını artırması nedeniyle; kaf basıncı monitörizasyonunun hasta güvenliği için gerekli olduğunu ve özellikle ekstrem hasta pozisyonları ve pnömoperitonyumun kullanıldığı robot yardımlı cerrahilerde rutin monitörizasyona dahil edilmesi gerektiğini düşünmekteyiz.

Kaynakça

1. Yildirim ZB, Uzunkoy A, Cigdem A, Ganidagli S, Ozgonul A. Changes in cuff pressure of endotracheal tube during laparoscopic and open abdominal surgery. Surg Endosc. 2012;26:398–401.
2. Youngsuk K, Ji Su J, Sung Mi H, Jae Jun L, Seok Jun H, Sung Jun H, Byung Y, Ho Seok L. The change of endotracheal tube cuff pressure during laparoscopic surgery. Open Medicine. 2019; 14(1): 431-6.
3. Kang JE, Oh CS, Choi JW, Son IS, Kim SH. Postoperative Pharyngolaryngeal Adverse Events with Laryngeal Mask Airway (LMA Supreme) in Laparoscopic Surgical Procedures with Cuff Pressure Limiting 25 cmH_2O :Prospective, Blind, and Randomised Study. The Scientific World Journal. 2014;1: 1-7.

TARK 2024
Türk Anesteziyoloji ve Reanimasyon Derneği
58. Ulusal Kongresi
28 Kasım - 1 Aralık 2024
Kaya Palazzo Otel ve Kongre Merkezi / ANTALYA

S-070

Laringotrakeal Cerrahilerde Tritube ile Yapılan Akım Kontrollü Ventilasyon ile Hacim Kontrollü Ventilasyonun Solunum Mekanikleri Üzerine Etkilerinin Karşılaştırılması

Salih Birkan Arı[1], Hale Yarkan Uysal[1], Türkay Çakan[1], Hülya Başar[1], Fatmanur Kabasakal[1], Gülden Bilgin[1], Funda Balkılıç Akkaya[1], Rahmi Kılıç[1]

[1]S.B.Ü. Ankara Eğitim ve Araştırma Hastanesi

Giriş / Amaç: Laringotrakeal cerrahilerde cerrahi alana erişim ile yeterli ventilasyon sağlamak zorlu bir durumdur (1-2). Apneik oksijenasyon, yüksek frekanslı jet ventilasyon (HFJV) ve volüm kontrollü ventilasyon (VCV) gibi yöntemler sıklıkla tercih edilmektedir. Akım kontrollü ventilasyon (FCV), Tritube adı verilen dar lümenli bir tüp ile uygulanan yeni bir ventilasyon modudur (3). Bu çalışmanın amacı, laringotrakeal cerrahilerde FCV ve VCV'nin perioperatif ve postoperatif solunum mekanikleri, hemodinamik parametreler ve komplikasyonlar üzerindeki etkilerini karşılaştırmaktır. Ayrıca, Evone ventilatör ve Tritube kullanılarak bu yeni ventilasyon yönteminin klinik anestezi pratiğindeki uygunluk ve güvenliği değerlendirilecektir.

Gereç ve Yöntem: Çalışmamız; Sağlık Bilimleri Üniversitesi Ankara Eğitim ve Araştırma Hastanesi Klinik Araştırmalar Etik Kurulu tarafından, 20.12.2023 tarihinde, E23- 1490 karar numarası ile onaylandıktan sonra elektif laringotrakeal cerrahi geçirecek hastalarda prospektif, gözlemsel klinik çalışma olarak planlanmıştır. Çalışmada, elektif süspansiyon laringoskopi operasyonu geçiren 71 hastadan 36'sı 6 numara spiralli tüp ile entübe edilerek VCV (Grup V), 35'i Tritube ile entübe edilerek FCV (Grup F) ile ventile edilmiştir. Her iki gruba total intravenöz anestezi uygulanmıştır. Hastalara preoperatif ve postoperatif olarak solunum fonksiyon testleri yapılmıştır. Her iki grupta; entübasyondan hemen sonra (0. dk) ve intraoperatif olarak 10 dakika aralıklarla hastaların end-tidal karbondioksit ($EtCO_2$), tepe havayolu basıncı (Ppeak), plato basıncı (Pplat), sürücü basınç (ΔP), akciğer kompliansı (Cdyn, Cpat) ölçümleri yapılmıştır ve kaydedilmiştir. Hemodinamik ölçümler de aynı zaman aralıklarında kayıt altına alınmıştır.

Evone Ventilatör ve Tritube



Bulgular: Gruplar arasında demografik veriler açısından anlamlı farklılık saptanmamıştır (Tablo 1). Veriler analiz edildiğinde, gruplar arasında, intraoperatif solunum mekanikleri, hemodinamik parametreler, preoperatif-postoperatif solunum fonksiyon testleri arasındaki değişim ve komplikasyonlar açısından istatistiksel olarak anlamlı bir farklılık gözlemlenmemiştir.

Tablo 1. Gruplara ve izlem zamanlarına göre olguların intraoperatif solunumsal parametreleri

	Grup V	Grup F	p-değeri [1]
Paw (cmH_2O)			
0.dk	17,0 (15,0-20,0)	17,0 (15,0-20,0)	0,563[a]
10.dk	17,5 (15,7-20,2)	17,5 (15,0-19,2)	0,255[a]
20.dk	18,5 (16,0-20,0)	17,0 (15,0-19,0)	0,082[a]
30.dk	19,0 (16,0-20,0)	17,0 (15,0-19,0)	0,153[a]
p-değeri [2]	0,079[c]	0,758[c]	
Pplat (cmH_2O)			
0.dk	16,0 (14,7-19,0)	17,0 (15,0-20,0)	0,520[a]
10.dk	17,0 (15,0-18,2)	17,5 (15,0-19,2)	0,948[a]

20.dk	17,5 (15,7-18,2)	17,0 (15,0-19,0)	0,800[a]
30.dk	17,5 (15,0-19,0)	17,0 (15,0-19,0)	0,836[a]
p-değeri [2]	0,032[c]	0,881[c]	
Driving pressure (cmH_2O)			
0.dk	11,0 (9,7-14,0)	12,0 (10,0-14,5)	0,752[a]
10.dk	12,0 (10,0-13,2)	12,0 (10,0-14,0)	0,885[a]
20.dk	13,0 (10,7-13,0)	12,0 (10,0-13,5)	0,656[a]
30.dk	12,5 (10,0-14,0)	12,0 (10,0-14,0)	0,700[a]
p-değeri [2]	0,049[c]	0,741[c]	
$EtCO_2$ (mmHg)			
0.dk	33,5 (29,0-35,5)	35,0 (31,7-38,2)	0,048[a]
10.dk	33,5 (29,0-37,0)	33,0 (31,0-35,0)	0,738[a]
20.dk	36,0 (33,0-37,0)[A,B]	35,0 (33,0-36,0)[B]	0,160[a]
30.dk	36,5 (32,7-37,2)[A,B]	35,0 (34,0-36,2)[B]	0,537[a]
p-değeri [2]	**<0,001**[c]	**<0,001**[c]	
Cdyn/Cpat (ml/mbar)			

0.dk	40,2±11,2	36,3±11,2	0,216[b]
10.dk	37,7±9,8	36,9±12,3	0,802[b]
20.dk	37,2±9,4	36,2±11,3	0,743[b]
30.dk	37,4±10,1	36,0±10,2	0,627[b]
p-değeri [2]	0,064[d]	0,851[d]	
SpO_2 (%)			
0.dk	99,5 (98,0-100,0)	98,0 (96,7-100,0)	0,399[a]
10.dk	99,0 (98,0-100,0)	98,0 (96,7-99,0)	0,167[a]
20.dk	98,0 (97,0-99,0)[A]	98,0 (96,0-100,0)	0,122[a]
30.dk	98,0 (96,0-99,0)[A,B]	98,0 (96,0-100,0)	0,697[a]
p-değeri [2]	**<0,001**[c]	0,684[c]	

Tanımlayıcı istatistikler; medyan (25.yüzdelik-75.yüzdelik) veya ortalama ± standart sapma biçiminde gösterildi. 1 Her bir izlem zamanı içerisinde gruplar arasında yapılan karşılaştırmalar, Bonferroni düzeltmesine göre p<0,0125 için sonuçlar istatistiksel olarak anlamlı kabul edildi. 2 Gruplar içerisinde izlem zamanları arasında yapılan karşılaştırmalar, Bonferroni düzeltmesine göre p<0,025 için sonuçlar istatistiksel olarak anlamlı kabul edildi. a Mann Whitney U testi, b Student's t testi, c Friedman testi, d Tekrarlayan ölçümlerde varyans analizi – Wilks'in Lambda testi. A 0.dk ile arasındaki fark istatistiksel olarak anlamlı (p<0,01), B 10.dk ile arasındaki fark istatistiksel olarak anlamlı (p<0,025).

Tartışma / Sonuç: FCV ve VCV yöntemlerinin intraoperatif ve postoperatif solunum mekaniklerine ve hemodinamik parametrelere etkileri benzer bulunmuştur. Preoperatif ve postoperatif solunum fonksiyon testlerindeki benzerlik, her iki metodun solunum mekaniklerini benzer şekilde etkilediğini göstermektedir. Tritube'un ince yapısı, intraoperatif ve postoperatif solunum mekaniklerini olumsuz etkilemediği için, sonuçlar FCV lehine yorumlanabilir.

Kaynakça

1. Orlandi E, Alfieri S, Simon C, Trama A, Licitra L, Hackl M, et al. Treatment challenges in and outside a network setting: Head and neck cancers. European Journal of Surgical Oncology. 2019 Jan 1;45(1):40–5.
2. Schleicher A, Groeben H. Anesthetic considerations for tracheobronchial surgery. Vol. 12, Journal of Thoracic Disease. AME Publishing Company; 2020. p. 6138–42.
3. Filauro M, Mora F, Vallin A, Della Casa P, Arceri C, Gratarola A, et al. Evone® Flow controlled ventilation: a new device for laryngotracheal surgery. Acta Otorhinolaryngologica Italica. 2022 Apr 1;42(2):189–93.

TARK 2024
Türk Anesteziyoloji ve Reanimasyon Derneği
58. Ulusal Kongresi
28 Kasım - 1 Aralık 2024
Kaya Palazzo Otel ve Kongre Merkezi / ANTALYA

S-071

Uyanık Kraniotomi ile Operasyona Alınan Hastaların Perioperatif Deneyimlerinin Değerlendirilmesi

Mehmet Bolat[1], Özge Özen[1], Ahmet İlkay Işıkay[1], Şahin Hanalioğlu[1], Başak Akça[1]

[1]Hacettepe Üniversitesi Tıp Fakültesi

Giriş / Amaç: Uyanık kraniotomi, önemli fonksiyonel beyin alanlarını koruyarak tümörlerin çıkarılmasını amaçlayan bir nöroşirürjik tekniktir. Uyanık kraniotomi günümüzde ise en sık tümör rezeksiyonu için uygulanmaktadır [1]. Uyanık kraniotomi işlemi, kortikal ve subkortikal dil merkezlerinin yakınlarında bulunan tümörlerin çıkarılmasında anlamlı fonksiyonel beyin alanlarını korumayı amaçlayan bir nöroşirürjik müdahaledir. Çalışmamızda hastaların uyanık kraniotomi deneyimlerini ve memnuniyetlerini değerlendirmeyi hedefledik.

Gereç ve Yöntem: Ocak 2019-Eylül 2023 arasında hastanemizde uyanık kraniotomi geçiren 60 hasta, retrospektif olarak incelendi. Hastalara demografik bilgiler ve 30 sorudan oluşan bir anket uygulandı.

Bulgular: Hastalarımızın büyük çoğunluğu preoperatif evrede anestezistlerin ve cerrahların kendilerine işlemi yeterince anlattıklarını(%98,3), yeterince düşünme zamanlarının olduğunu(%83,3), doktorların kendilerini rahatlattığını(%93,3), işlemin neden uyanık yapılması gerektiğini anladıklarını(%98,3), güven duygusu açısından rahat olduklarını(%86,7) ve işlemle ilgili yazılı materyal aldıklarını(%78,3) belirttiler. Preoperatif evrede hastalarımızdaki en büyük endişeler ölüm korkusu(%45) ve sakat kalma korkusuydu (%40). Hastalarımızın %20'lik bir kısmı operasyon sırasında rahatsızlık hissettiğini belirtti. Rahatsızlık yaşayanların küçük bir kısmı(%16,7) müdahale edilmesine rağmen rahatsızlığının geçmediğini belirtti. Hastalarımızın %71,1'i ameliyat sonrası ağrı hissettiğini belirtti. Hastaların %91,7'si taburculuk zamanlarından memnundu ancak 14 hasta taburculuk sonrası hastane tarafından yeterince desteklenmediğini bildirdi. Hastaların 8'i bu işlemin kötü bir deneyim olduğunu ancak faydalarından ötürü uyanık ameliyattan memnun olduğunu bildirirken hastalarımızın 2'si işlemden pişman olduğunu belirtti. Hastalara önerileri sorulduğunda, 5(%8,3) hasta ağrı duymadan ameliyat olunması gerektiğini, 4(%6,7) hasta uyanıklığın rahatsız etmemesi gerektiğini, 3(%5) hasta pozisyonun daha iyi ayarlanması gerektiğini, 2(%3,3) hasta ilk iğnelerin hissedilmemesi gerektiğini, 1 (%1,7) hasta ise transferin daha kolay olması gerektiğini önerdi. Hastaların en kötü olarak tanımladığı deneyimlere cevapları 16(%26,7) yapılan iğneler, 15(%25) uyanık olmak, 12(%20) aynı pozisyonda durmak, 2(%3,3) ameliyatı hatırlamak, 1(%1,7) ameliyathanede çok insan olması, 1(%1,7) ameliyat sonrası kusmak oldu.

Tartışma / Sonuç: Uyanık kraniotomi çoğu hasta için kabul edilebilir bir deneyimdir [2]. İşlemin faydalarının daha iyi açıklanması ve bilgilendirici materyaller sunulması, memnuniyeti artırma potansiyeline sahiptir. Hastaların intraoperatif konforlarını artırıcı çalışmalar yapmak işlemin genel başarısını artırır.

Kaynakça

1. Piccioni, F. and M. Fanzio, *Management of anesthesia in awake craniotomy.* Minerva Anestesiol, 2008. **74**(7-8): p. 393-408.

2. Khu, K.J., et al., *Patients' perceptions of awake and outpatient craniotomy for brain tumor: a qualitative study.* Journal of neurosurgery, 2010. **112**(5): p. 1056-1060.

TARK 2024
Türk Anesteziyoloji ve Reanimasyon Derneği
58. Ulusal Kongresi
28 Kasım - 1 Aralık 2024
Kaya Palazzo Otel ve Kongre Merkezi / ANTALYA

S-072

ERAS Protokolü Kapsamında İnsizyonel Herni Cerrahilerinde Anestezi Yöntemlerinin (Rejyonel vs Genel) Karşılaştırılması

Semin Turhan[1]

[1]Hitit Üniversitesi Erol Olçok Eğitim ve Araştırma Hastanesi

Giriş / Amaç: ERAS (Enhanced Recovery After Surgery) protokollerinin, çeşitli cerrahi prosedürlerde postoperatif sonuçları iyileştirdiği gösterilmiştir. Bu çalışma, insizyonel herni cerrahisi geçiren hastalarda, ERAS protokolü altında rejyonel ve genel anestezi yöntemlerinin postoperatif ağrı, hastanede kalış süresi ve komplikasyonlar üzerindeki etkilerini karşılaştırmayı amaçlamaktadır.

Gereç ve Yöntem: Toplam 53 hasta, elektif insizyonel herni cerrahisi geçirdi. Hastalar iki gruba ayrıldı: 28 hasta rejyonel anestezi (RA) aldı, 25 hasta ise genel anestezi (GA) aldı. Her iki grup da ERAS protokollerine göre yönetildi. Birincil sonuçlar, postoperatif ağrı skorları (VAS), opioid tüketimi, hastanede kalış süresi ve komplikasyonların görülme sıklığıydı. Ağrı skorları, ameliyat sonrası 6, 24 ve 48 saatlerde ölçüldü. Veriler, gruplar arasındaki farklılıkları karşılaştırmak için istatistiksel yöntemlerle analiz edildi.

Bulgular: Postoperatif Ağrı (VAS skorları): RA grubundaki hastalar, 6 saatlik dönemde (RA: 3.1 ± 0.9, GA: 5.3 ± 1.2, $p < 0.05$) ve 24 saatlik dönemde (RA: 2.5 ± 0.8, GA: 4.7 ± 1.1, $p < 0.05$) GA grubuna kıyasla anlamlı olarak daha düşük VAS skorlarına sahipti. 48 saat sonunda, VAS skorları her iki grup için benzerdi.Opioid Tüketimi: RA grubunda opioid tüketimi (ortalama 15 mg) GA grubuna kıyasla (ortalama 30 mg, $p < 0.05$) anlamlı olarak daha düşüktü.Hastanede Kalış Süresi: RA grubundaki hastaların hastanede kalış süresi daha kısa bulundu (RA: 2.8 ± 0.5 gün, GA: 3.6 ± 0.7 gün, $p < 0.05$).Komplikasyonlar: Her iki grupta da komplikasyon oranları düşük olup, gruplar arasında anlamlı fark yoktu (RA: 2 küçük komplikasyon, GA: 3 küçük komplikasyon).

Tablo 1

	Rejyonel Anestezi (RA)	Genel Anestezi (GA)	*p* değeri
Hasta Sayısı	28	25	
Postoperatif Ağrı (VAS) - 6 saat	3.1 ± 0.9	5.3 ± 1.2	< 0.05
Postoperatif Ağrı (VAS) - 24 saat	2.5 ± 0.8	4.7 ± 1.1	< 0.05
Postoperatif Ağrı (VAS) - 48 saat	1.8 ± 0.7	3.5 ± 1.0	> 0.05
Opioid Tüketimi (mg)	15 mg	30 mg	< 0.05
Hastanede Kalış Süresi (gün)	2.4 ± 0.5	3.6 ± 0.7	< 0.05

İnsizyonel herni cerrahisi geçiren hastalarda rejyonel ve genel anestezi gruplarının postoperatif sonuçları

Tartışma / Sonuç: Rejyonel anestezi, ERAS protokolleri ile kombine edildiğinde, insizyonel herni cerrahisi geçiren hastalarda genel anesteziye kıyasla üstün postoperatif ağrı yönetimi ve daha kısa hastanede kalış süreleri sağlamaktadır. RA grubundaki azalmış opioid ihtiyacı da bu anestezi yönteminin kullanımını desteklemektedir.

Kaynakça

1. Pędziwiatr, M., Mavrikis, J., Witowski, J., Adamos, A., Major, P., Nowakowski, M., & Budzyński, A. (2018). Current status of enhanced recovery after surgery (ERAS) protocol in gastrointestinal surgery. *Medical Oncology*, *35*, 1-8.
2. Mancel, L., Van Loon, K., & Lopez, A. M. (2021). Role of regional anesthesia in Enhanced Recovery After Surgery (ERAS) protocols. *Current Opinion in Anesthesiology*, *34*(5), 616-625.

TARK 2024
Türk Anesteziyoloji ve Reanimasyon Derneği
58. Ulusal Kongresi
28 Kasım - 1 Aralık 2024
Kaya Palazzo Otel ve Kongre Merkezi / ANTALYA

S-073

Double Product and Shock Index: Can These Macrocirculatory Parameters Provide Sufficient Information About Microcirculation?

Melis Tosun[1], Bülent Güçyetmez[2], Fevzi Toraman[2]

[1]Department of Anesthesia and Reanimation, Acıbadem Bakırköy Hospital, İstanbul, Türkiye
[2]Department of Anesthesia and Reanimation, Acıbadem Mehmet Ali Aydınlar University Faculty of Medicine, İstanbul, Türkiye

Introduction / Purpose: Vital parameters like heart rate and systolic arterial pressure help assess the patient's clinical condition, stabilize hemodynamics, and indirectly evaluate the adequacy of oxygen delivery to tissues. Unfortunately, it is recognized that assessing hemodynamic parameters alone may not be sufficient (1,2). Formulations incorporating different parameters have been developed to address these limitations, such as Double Product (DP) and Shock Index (SI). This study examines the relationship between microcirculation and macrocirculation in the early period after extracorporeal circulation (ECC). Specifically, it aims to investigate whether macrocirculation parameters DP and SI can predict microcirculation by studying their correlation with lactate levels, a marker of microcirculation, in the early post-ECC period.

Materials and Methods: The study analyzed the demographic, hemodynamic, and laboratory data of 2039 patients who underwent isolated coronary bypass surgery with ECC at Acıbadem Kadıköy and Acıbadem Altunizade Hospitals between 1999 and 2023. The data included serum lactate levels, DP, and SI measurements taken before induction and after ECC for all patients as well as for the subgroup with DP values above 12000.

Results: The analysis did not find any correlation between plasma lactate levels and DP and SI during the post-ECC period; $p=0.11$, $r=0.04$ (-0.01; 0.08), $p<0.001$, $r=0.11$ (0.06;0.15), respectively. Similarly, no correlation was found between plasma lactate values and DP in patients with DP values >12000 (n=284) ($p=0.643$, $r=0.03$ (-0.09;0.14)).

Figure 2

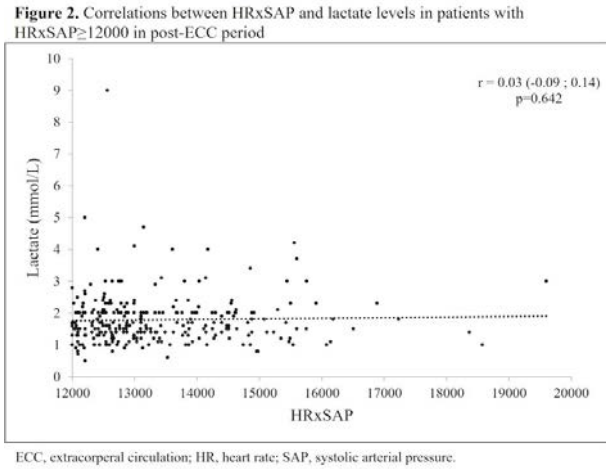

Figure 2

Figure 1

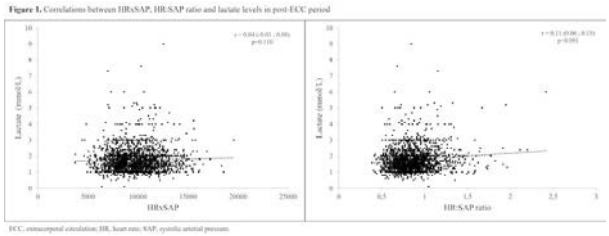

Figure 1

Table 1: Patient's characteristics

Patients, (n)	2039
Age, (years)	66 (60-75)
BMI (kg/m^2)	26.7 (24.6-29.9)
Male, n (%)	1506 (73.9)

BMI, body mass index

Table 2: Comparison between parameters of two times

	Baseline	Post-ECC	*p*
HR/min	79 (70-89)	90 (81-100)	***<0.001***
SAP, mmHg	143 (130-161)	107 (97-118)	***<0.001***
DAP, mmHg	79 (71-88)	67 (60-74)	***<0.001***
MAP, mmHg	102 (92-113)	81 (74-90)	***<0.001***
HR x SAP	11319 (9577-13376)	9600 (8282-11067)	***<0.001***
HR:SAP ratio	0.46 (0.39-0.54)	0.85 (0.72-0.98)	***<0.001***
pH	7.42 (7.41-7.44)	7.39 (7.36-7.42)	***<0.001***
$PaCO_2$, mmHg	38 (35-40)	36 (33-39)	***<0.001***
PaO_2, mmHg	76 (68-85)	202 (138-271)	***<0.001***
HCO_3, mmol/L	25.0 (24.0-26.0)	23.0 (21.0-24.0)	***<0.001***
SBE, mmol/L	1.0 (-0.3 ; 2.0	-2.0 (-3.0 ; -1.0)	***<0.001***
Hct, %	41.0 (38.0-45.0)	32.1 (29.0-36.0)	***<0.001***
Hb, g/dL	13.0 (12.0-14.1)	10.3 (9.1-12.0)	***<0.001***
Lactate, mmol/L	0.9 (0.7-1.0)	1.6 (1.3-2.0)	***<0.001***
Na, mmol/L	137 (135-139)	136 (134-137)	***<0.001***
Cl, mmol/L	107 (105-110)	111 (108-113)	***<0.001***
K, mmol/L	3.9 (3.7-4.1)	3.9 (3.6-4.1)	0.233
Ca, mmol/L	1.10 (1.10-1.19)	1.20 (1.10-1.30)	***<0.001***
Glucose, g/dL	105 (96-125)	144 (125-176)	***<0.001***
AG, mmol/L	5 (2-8)	3 (0-6)	***<0.001***
Osmolality, mOsm	280 (277-284)	280 (276-283)	0.188

AG, anion gap; ECC, extracorporeal circulation; SBE, standard base-excess

Discussion / Conclusion: Vital parameters do not fully capture circulatory disorders. It is better to evaluate multiple vital signs together (1,2). Furthermore, in patient groups with disrupted macro and microcirculation relationships, basic monitoring parameters may not indicate tissue-level hypoperfusion, necessitating advanced monitoring (3). It would be more appropriate for critically ill patients to directly assess microcirculation using parameters such as lactate(4). Therefore, further studies are necessary to evaluate microcirculation and develop independent parameters.

Kaynakça

1. Kara A, Akin S, Ince C. Monitoring microcirculation in critical illness. Curr Opin Crit Care [Internet]. 2016;22(5):444–52. doi.org/10.1097/MCC.0000000000000335
2. Van Genderen ME, van Bommel J, Lima A. Monitoring peripheral perfusion in critically ill patients at the bedside. Curr Opin Crit Care [Internet]. 2012;18(3):273–9. doi.org/10.1097/MCC.0b013e3283533924
3. Ince C. Hemodynamic coherence and the rationale for monitoring the microcirculation. Crit Care [Internet]. 2015;19 Suppl 3(Suppl 3):8. doi.org/10.1186/cc14726
4. Kędziora A, Piątek J, Hymczak H, et al. Early postoperative hemodynamic instability after heart transplantation - incidence and metabolic indicators. BMC Anesthesiol. 2021;21(1):236. Published 2021 Oct 2. doi:10.1186/s12871-021-01455-x

TARK 2024
Türk Anesteziyoloji ve Reanimasyon Derneği
58. Ulusal Kongresi
28 Kasım - 1 Aralık 2024
Kaya Palazzo Otel ve Kongre Merkezi / ANTALYA

S-074

Dirençli ITP'si Olan, Ağır Trombositopenik Gebede Anestezik Yaklaşım: Olgu Sunumu

Gökçe Nur Alemdağ[1], Bülent Serhan Yurtlu[1]

[1]Dokuz Eylül Üniversitesi Tıp Fakültesi Anesteziyoloji ve Reanimasyon

Giriş / Amaç: Gebelikte İmmun Trombositopenik Purpura(ITP) hem anne hem de fetüs için önemli riskler oluşturur. Trombosit sayısını güvenli seviyelere çıkarmak için trombosit transfüzyonu veya immünosüpresif tedaviler gerektirebilir.Tedaviye dirençli ITP'si olan 36 haftalık gebe bir kadında sezeryan için anestezi yöntemiyle ilgili deneyimimizi sunmayı amaçladık.

Olgu: Olgumuz 29yaş 62kg G7P0A4E1C1 2002'den beri İTP tanılı,splenektomi ve ektopik gebelik öyküsü olan gestasyonel gebelik haftası 36 hafta, intravenöz immünoglobulin (IVIg)tedavisi sonrası NST'de deselerasyonu olan hasta C/S planıyla tarafımıza preoperatif olarak danışıldı.Gebeliği boyunca tekrarlayan IVIg uygulaması olduğu fakat gebelik boyunca hiç trombosit replasmanı yapılmadığı, gebelikte DMAH kullanımı olduğu öğrenildi.Aynı gün alınan iki hemogram sonucunda trombosit sayısı 2.000 µL -1ve 3.000 µL -1 olması üzerine hastaya 1adet aferez trombosit süspansiyonu verildi. Trombosit süspansiyonu verilirken ürtikeryal döküntü nedeniyle 60 mg metilprednizolon iv uygulandı. Aspirasyon profilaksisi için H2 reseptör blokeri ve metoklopramid iv verildi.Kontrol trombosit sayısı 41.000 µL -1 olan hasta genel anestezi altında C/S için ameliyathaneye alındı.Hastaya hızlı seri teknikle, %100 oksijen ile preoksijenizasyon sonrası midazolam, propofol, rokuronyum ile indüksiyon uygulandı. İdame %50 hava/oksijen karışımı içinde sevofluran ve remifentanil infüzyonu ile sağlandı.İndüksiyondan 7 dk sonra 1.ve 5.dk APGAR skorları 5 ve 7 olan bebek doğdu.Kord klemplendikten sonra anneye 1 gr traneksamik asit ve 200 mcg karbetosin iv verildi.İntraoperatif 1Ü havuzlanmış trombosit süspansiyonu verildi. 150 ml intraoperatif kanama olduğu belirlendi. Anneye postoperatif analjezi amaçlı morfin ve parasetamol iv uygulandı. Hasta sorunsuz ekstübe edilip Pacu'ya alındı. Postoperatif izlemde trombosit sayısının 55.000 olduğu belirlendi. Takiplerinde drenleri, operasyon alanı temiz, vitalleri stabil olan hasta KHD servisine devredildi.

Tartışma / Sonuç: ITP'li gebe insidansı yaklaşık 1000'de1veya 2dir, oysa ITP gebelikle ilişkili trombositopeni vakalarının %5'ini oluşturur.ITP'li gebelerin %15'inin doğum anında trombosit sayısı 50000 µL -1'den düşüktür. Trombosit sayısı 30.000 µL -1 ve üzerinde vaginal doğum,50.000µL -1 veya daha yüksekse sezaryen doğum tercih edilebilir.C/S için trombosit sayısı 50000 µL -1'in altındaysa peroperatif dönemde trombosit süspansiyonu verilmelidir.

Kaynakça

1. Mangla A, Hamad H. *StatPearls [İnternet]* Treasure Island (FL): StatPearls Yayıncılık; 2024. Gebelikte trombositopeni. [PubMed] [Google Akademik]
2. Cines DB, Blanchette VS. İmmün trombositopenik purpura. *N Engl J Med.* 2002; 346 :995–1008. http://dx.doi.org/10.1056/NEJMra010501 . [PubMed] [Google Akademik]
3. Gebelikte trombositopeninin tanısı ve yönetimi. Park YH. *Blood Res.* 2022; 57 :79–85. [PMC ücretsiz makale] [PubMed] [Google Akademik]

TARK 2024
Türk Anesteziyoloji ve Reanimasyon Derneği
58. Ulusal Kongresi
28 Kasım - 1 Aralık 2024
Kaya Palazzo Otel ve Kongre Merkezi / ANTALYA

S-075

Laparoskopik Nefrektomilerde Tek Doz Paravertebral Blok Ve Transversus Abdominis Plan Bloğunun Postoperatif Ağrı Ve Opioid Analjezik Tüketimi Üzerine Etkilerinin Karşılaştırılması

Gül Cansever[1], Mert Canbaz[1], Suna Aras[1], Emre Şentürk[2], Emre Sertaç Bingül[1], Ebru Emre Demirel[1], Meltem Savran Karadeniz[1]

[1]İstanbul Üniversitesi İstanbul Tıp Fakültesi
[2]Acıbadem Fulya Hastanesi

Giriş / Amaç: Laparoskopik(LS) nefrektomilerde cerrahi insizyona ve drenlere bağlı somatik ağrı; diyafragma iritasyonuna ve pnömoperitoneuma bağlı visseral ağrı gelişmektedir. LS nefrektomiler orta ila şiddetli ağrıya neden olmaktadır(1,2). Multimodal ağrı tedavisinde ultrasonografi(USG) kılavuzluğunda paravertebral blok(PVB) ve subkostal transversus abdominis plan blok(STAPB) tercih edilebilir. Bu çalışmada LS nefrektomilerde PVB ve STAPB'nin postoperatif analjezik etkinliğini karşılaştırmayı amaçladık.

Gereç ve Yöntem: Etik kurul onayı alındıktan sonra LS nefrektomi planlanan ASA I-II, 18-75 yaş arası 121 hasta bilgilendirilmiş gönüllü onamları alınarak prospektif, randomize, tek kör olarak planlanan çalışmaya dahil edildi. Hastalar PVB, STAPB ve kontrol olmak üzere 3 gruba ayrıldı. Cerrahi insizyon öncesinde hastalara randomizasyon sonuçlarına göre 20cc %0,25 bupivakain kullanılarak PVB veya STAPB uygulandı. Tüm gruplara intravenöz morfin içeren hasta kontrollü analjezi(HKA) uygulandı. Hastaların postoperatif ilk 24 saatlik morfin tüketimleri, vizüel analog skorları(VAS), opioid yan etki gelişimleri, ek analjezi ihtiyaçları ve ilk ek analjezi ihtiyaç zamanları, hastanede kalış süreleri ve hasta memnuniyetleri kaydedildi. Üçüncü ayda kronik ağrı gelişimleri sorgulandı.

Bulgular: 91 hasta ile çalışma tamamlandı. Kontrol grubunda, PVB ve STAPB gruplarına göre 24 saatlik morfin tüketimleri istatistiksel olarak yüksek saptandı (Kontrol 18mg (16-24mg), PVB 11,5mg(7-14mg), STAPB 12,5mg(7-15mg), $p<0,001$). Morfin tüketimleri STAPB ve PVB gruplarında tüm zamanlarda benzer bulundu ($p>0,05$). VAS değerleri PVB grubunda, 15. ve 30.dk haricinde, diğer iki gruba göre düşük bulundu($p<0,001$). Opioid yan etkileri kontrol grubunda diğer iki gruba göre yüksek saptandı ($p<0,01$). Taburculuk süresi, ek analjezik ihtiyacı, ilk ek analjezik ihtiyaç zamanı, hasta memnuniyeti ve kronik ağrı gelişimi açısından anlamlı farklılık saptanmadı($p>0,05$).

Şekil 1. Çalışma Akış Diyagramı

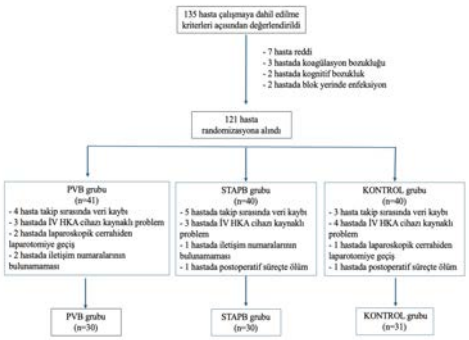

Tablo 1. Postoperatif HKA verileri

PARAMETRELER	GRUP STAPB (n=30)	GRUP PVB (n=30)	KONTROL GRUBU (n=31)	p
HKA 15. dk (mg)	1 (0-1)	1 (0-1)	1 (1-1) *	**0,01**
HKA 30. dk (mg)	1 (1-2)	1 (1-2)	1 (1-2)	0,06
HKA 45. dk (mg)	1 (1-2)	2 (1-2)	2 (2-3) *	**<0,001**
HKA 1. sa (mg)	2 (1-2)	2 (1-2)	3 (2-4) *	**<0,001**
HKA 2. sa (mg)	2 (2-3)	3 (2-4)	5 (4-6) *	**<0,001**
HKA 6. sa (mg)	4,5 (3-7)	5 (3-9)	10 (8-12) *	**<0,001**
HKA 24. sa (mg)	12,5 (7-15)	11,5 (7-14)	18 (16-24) *	**<0,001**

Kruskal-Wallis testi kullanılmış veriler medyan (Q1, Q3) olarak ifade edilmiştir. *: Post-hoc testlerde kontrol grubunda diğer iki gruba göre anlamlı yüksek bulunmuşlardır.

Tartışma / Sonuç: LS nefrektomilerde USG kılavuzluğunda uygulanan PVB ve STAPB uygulamasının HKA'ya göre daha iyi bir postoperatif analjezi sağladığını ve morfin tüketimini azalttığını gösterdiğimiz çalışmamız LS nefrektomilerde PVB, STAPB ve HKA grubunu karşılaştıran ilk randomize kontrollü çalışmadır. Her iki rejyonel yöntemin de güvenle multimodal analjezinin bir parçası olarak kullanılabileceğini, uygun hasta gruplarında STAPB uygulamasının daha kolay uygulanma ve daha az komplikasyon avantajıyla tercih edilebilir olduğunu düşünmekteyiz.

Kaynakça

1. Covotta, M., et al., The effects of ultrasound-guided transversus abdominis plane block on acute and chronic postsurgical pain after robotic partial nephrectomy: A prospective randomized clinical trial. Pain medicine, 2020. 21(2): p. 378-386.
2. Shi, R., et al., Evaluation of sensory loss and postoperative analgesia obtained by diaphragmatic apposition zone block under direct laparoscopic visualization in patients undergoing nephrectomy: a descriptive study. Journal of Pain Research, 2022: p. 2015-2023.

TARK 2024
Türk Anesteziyoloji ve Reanimasyon Derneği
58. Ulusal Kongresi
28 Kasım - 1 Aralık 2024
Kaya Palazzo Otel ve Kongre Merkezi / ANTALYA

S-076

Başarılı Kardiyopulmoner Resüsitasyon Sonrası Bakımda Oksijenizasyon Parametrelerinin (Serebral Oksimetri, Parsiyel Oksijen, Horowitz İndeksi) Nöron Spesifik Enolaz ve Prognostik Skorlarla İlişkisi

Muhammet Ali Gök[1], Berna Çalışkan[1], Öznur Şen[1]

[1]Sultangazi Haseki Eğitim ve Araştırma Hastanesi

Giriş / Amaç: Kardiyak arrest sonrası (post kpr) beyin hasarı, resüsite edilen hastalarda mortalite ve morbiditeyi arttıran başlıca nedendir (1)(2). Bu hasarın oluşmasında hipoperfüzyon ve serebral otoregülasyonun değişmesi ile intrakranial hipertansiyon mekanizmaları önemlidir (3).Hipoksi ile birlikte, çeşitli çalışmalar hiperokseminin de beyin hasarı olan hastalarda daha yüksek mortalite ve kötü nörolojik sonuçlarla da ilişkili olabileceğini düşündürmektedir (4)(5)(6).

Gereç ve Yöntem: KPR sonrası yoğun bakıma alınan 44 hasta değerlendirildi. 48 saatlik takip sürecindeki minimum parsiyel oksijen pO2, Horowitz oranı ve serebral oksimetrideki minimum ve maksimum değerler not edildi. Yoğun bakıma girişteki SAPS-3, 48 saatlik süre sonrasındaki APACHE2, SOFA, GKS, FOUR skorları kaydedildi ve nöron spesifik enolaz çalışılmak üzere kan alındı.

Bulgular: Demografik veriler ve incelenen tüm parametreler istatistiksel olarak incelendi (Tablo 1).Oksijenasyon parametrelerinden , P/F oranının FOUR skoru ile pozitif yönde ; SOFA ile SAPS-3 skorları ile negatif yönde anlamlı ilişkisi gözlemlenmiştir (Tablo 2). Serebral oksimetri değeri olan rSO2 ‘nin minimum değerleri ile GKS ve FOUR skorları arasında pozitif yönde ; SOFA, APACHE-2 ve SAPS-3 skorları ile negatif yönde anlamlı bir ilişki gözlemlenmiştir (Tablo-2). NSE değerleri ile hastaların oksijenasyon parametrelerinden hiçbiriyle anlamlı bir ilişki bulunamamıştır.

Tablo-2

		GKS Skoru	FOUR Skoru	NSE	SOFA Skoru	APACHE-2 Skoru	SAPS-3 Skoru
P/F Oranı	r	0.283	0.343	-0.113	-0.330	-0.270	-0.407
	p	0.062	***0.023***	0.465	***0.028***	0.076	***0.006***
PaO_2	r	0.116	0.191	-0.067	-0.108	-0.019	-0.164
	p	0.116	0.215	0.666	0.484	0.901	0.289
rSO_2 Min	r	0.425	0.442	-0.117	-0.503	-0.397	-0.480
	p	***0.004***	***0.003***	0.449	***0.000***	***0.008***	***0.001***
rSO_2 Maks	r	0.345	0.290	0.039	-0.082	-0.075	-0.223
	p	***0.022***	0.057	0.039	0.596	0.630	0.145
Spearman Korelasyon							

Tablo-1

Tablo-1				
		Min- Maks	**Medyan**	**Ort. ±ss/n-%**
Yaş		23.0-92.0	73.0	68.7 ± 14.4
VKİ (Vücut Kitle İndeksi)		18.7-31.2	26.3	26.0 ± 3.2
KPR Süresi (dk)		3.0-45.0	10.0	15.5 ± 12.4
	Solunum Yetmezliği			16 / 36.4%
	Miyokard İnfarktüsü			7 / 15.9%

	Aritmi (VF)			4 / 9.1%
	Hipotansiyon			3 / 6.8%
	Kardiyak Yetmezlik			3 / 6.8%
KPR Nedeni	Metabolik Asidoz			3 / 6.8%
	Hipovolemi			2 / 4.5%
	Anafilaksi			1 / 2.3%
	Hipoksi			1 / 2.3%
	HOKMP (Hipertrofik Obstrüktif Kardiyomiyopati)			1 / 2.3%
	ÇOYS (Çoklu Organ Yetmezliği Sendromu)			1 / 2.3%
	Septik Şok			1 / 2.3%
	Tromboz			1 / 2.3%
P/F Oranı		64.2-694.0	176.0	217.8±152.5
P/F Oranı	≤200 Hipoksi (+) >200 Hipoksi (-)			26 / 59.1% 18 / 40.9%
PaO_2		58.3-347.0	98.7	115.1 ± 57.0
PaO_2				14 / 31.8% 30 / 68.2%
rSO_2				
Min		26.0-60.0	43.0	43.0 ± 10.0
Maks		55.0-93.0	72.0	71.1 ± 8.3
FOUR Skoru		0.0-16.0	5.0	6.3 ± 4.5
SOFA Skoru		0.0-17.0	9.5	8.6 ± 4.1

APACHE-2 Skoru		3.0-40.0	26.5	26.2 ± 9.6
SAPS-3 Skoru		45.0-105.0	79.3	78 ± 13.7
NSE (Nöron Spesifik Enolaz)		2.1-96.4	17.1	21.9 ± 19.6
P/F Oranı: Parsiyel oksijenin fraksiyonel oksijene oranı				

Tartışma / Sonuç: Resüsitasyon sonrası bakımda oksijenasyon durumunun nöron spesifik enolaz değeriyle ilişkisi olmadığı bulunsa da, klinik olarak Horowitz indeksi ve özellikle serebral oksimetrinin skorlamalarla olumlu ilişkisi bu hastalarda prognoz ve tedavi planında anlamlı olabilir. Resüsitasyon sonrası hastaların mortalitesinde en önemli etkenin hipoksik-iskemik beyin hasarı olduğu düşünüldüğünde, post kpr bakımda serebral oksimetrinin standardizasyonu incelenmelidir.

Kaynakça

1. Lemiale V, Dumas F, Mongardon N, Giovanetti O, Charpentier J, Chiche JD, Carli P, Mira JP, Nolan J, Cariou A (2013) Intensive care unit mortality after cardiac arrest: the relative contribution of shock and brain injury in a large cohort. Intensive Care Med 39:1972–1980.
2. Geocadin RG, Callaway CW, Fink EL, Golan E, Greer DM, Ko NU, Lang E, Licht DJ, Marino BS, McNair ND, Peberdy MA, Perman SM, Sims DB, Soar J, Sandroni C, American Heart Association Emergency Cardiovascular Care C (2019) Standards for studies of neurological prognostication in comatose survivors of cardiac arrest: a scientifc statement from the American Heart Association. Circulation 140:e517–e542.
3. Sandroni C, Cronberg T, Sekhon M.Brain injury after cardiac arrest: pathophy siology, treatment, and prognosis. Intensive Care Med 2021; 47:1393–1414. Large narrative review (145 references) on pathophysiology and clinical manage ment of HIIBI.
4. Robba C, Battaglini D, Cinotti R, et al. Individualized thresholds of hypoxemia and Hyperoxemia and their effect on outcome in acute brain injured patients: A secondary analysis of the ENIO study. Neurocrit Care 2024;40:515–28.
5. Awad A, Nordberg P, Jonsson M, et al. Hyperoxemia after reperfusion in cardiac arrest patients: a potential dose–response association with 30-day survival. Crit Care 2023;27:86.
6. Fukuda S, Koga Y, Fujita M, et al. Hyperoxemia during the Hyperacute phase of aneurysmal subarachnoid hemorrhage is associated with delayed cerebral ischemia and poor outcome: a retrospective observational study. J Neurosurg 2021;134:25–32.

TARK 2024
Türk Anesteziyoloji ve Reanimasyon Derneği
58. Ulusal Kongresi
28 Kasım - 1 Aralık 2024
Kaya Palazzo Otel ve Kongre Merkezi / ANTALYA

S-077

HELLP ve PRES Sendromlu Hastanın Peroperatif Yönetimi

Sibel Buluç[1], Aykan Gülleroğlu[1], Çağla İzci[1]

[1]SBÜ İstanbul Eğitim ve Araştırma Hastanesi Anesteziyoloji ve Reanimasyon Kliniği

Giriş / Amaç: Eklampsi nöbetleri, PRES(posterior geridönüşümlü ensefalopati) ve HELLP(hemoliz, yükselmiş karaciğer enzimleri, trombositopeni) sendromuyla komplike gebelikler hala günümüzde perinatal anestezi yönetiminin zorluklarındandır. Bu gebelikler, anne ve bebek için en güvenli ve en az travmatik şekilde sonlandırılmalıdır. Koagülopati, HELLP sendromu, bilinç bulanıklığı gibi acil ve beklenmedik durumlarda aspirasyon riskine rağmen genel anestezi tercih nedenidir. Olgumuzda; eklampsi krizi ile başvuran hipertansiyon, ABY, karaciğer yetersizliği, laringeal ödem, sepsis, serebral ödem ile ilintili komplike gebeliklerin güvenli peroperatif anestezi ve yoğunbakım yönetiminin sunumunu amaçladık.

Olgu: 28y, K, VKI:18.75, ek hastalık, sigara/alkol, alerji öyküsü olmayan 35hf3g, G2P1 hasta kusma şikayetiyle acil servisimize başvurdu. Eklampsi krizi ile GKS:5(E:1,V:1,M:3), IR+/+, pupiller izokorik, TA:170/110mmhg, KTA:122/dk, spO2:%98 C/S operasyonuna alındı. Anestezi indüksiyonunda sodyum tiyopental 5mg/kg, rokuronyum 0.5mg/kg, idamede sevoflorane %2, O2/hava %50 karışımı uygulandı. İntraoperatif masif kanamayı(2L) takiben bilateral A.uterina ligasyonu yapıldı. Hemostaz ve hemodinami stabilitesi için fibrinojen konsantiresi(haemocomplettan) 2gr, traneksamik asit 1gr, 2ÜES(ARhNegatif), TDP4Ü, kristalloid 2.5L replase edildi. Ekstübasyon sırasında JTK(generalize tonik klonik) nöbet nörolojik komplikasyonu ile reentübe edilerek, ybü'ne HELLP sendromu ön tanısıyla interne edildi. Postoperatif 1.gününde sedatize, antihipertansif tedavi altında iken yapılan kranial MR görüntülemesinde frontal ve parieto-oksipitalde PRESS uyumlu ödem alanları görülerek antiödem tedavi başlandı(Resim1). Postoperatif 4.gününde mekanik ventilatörden nazal O2 tedavisine geçildi. Aby, kcft bozukluğu, hipertansiyon, trombositopeni ve anemisi olan hastanın 8 günlük ybü takibinde toplam 2ÜTDP, 8ÜES, 2 adet random trombosit replasmanı, antihipertansif, MgSO4 infüzyonu yapıldı(Tablo1). Postoperatif 2.gününde fibrinojen 4.71g/L ile antikoagülan tedavi başlandı. Postoperatif 4.gününde platelet 39000, periferik yaymada 60000 tespit edilerek tedavisine devam edildi. Hasta postoperatif 8.gününde ybü'den, 12.günde de salah ile eve taburcu edildi.

Resim1:PRESS MR görüntüleri

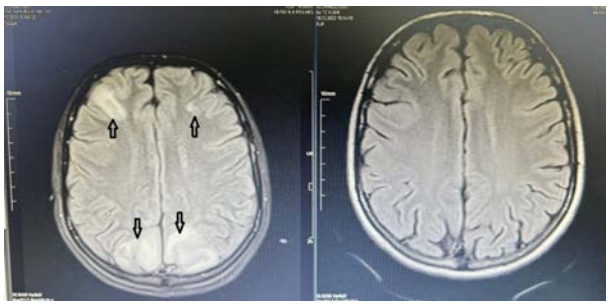

Soldaki T2 flair MR görüntüsünde oklarla PRESS tedavi öncesi frontal ve parieto-occipital bölgelerdeki ödem alanları gösterilmektedir. Sağdaki T2 flair MR görüntüsünde PRESS tedavi sonrası ödem alanları görülmemektedir.

Tablo1:Laboratuvar Değerleri

Günler	Hgb	Plt	Wbc	INR	aPTT	PT	Act%	AST	ALT	LDH	Kreatinin	Üre	EGFR	Albumin	D.Bil/T.bil
1.	13	179	24530	0.9	28.6	12.3	113	359	264	962	0.82	38.5	97.69		
	12.2	91	19920					666	420	2030	0.98	43.6	78.75		
	11	76	18670						372		1.18	45.6	62.92	25.7	
	6.6	43	12600	1.6	36.5	20.1	53	512	229		1	50	76.85	30.5	1.5/3.6
	7.4	69	9710	1.4	35.8	35.8	60	392	137		1.3	60	55.96		
	8.8	45	11510	1.3	31.4	17	67	359	128		1.4	65.3	51.17	26.5	1.6/3.5
2.	8.2	59	12670	1.2	31.2	16.3	73	190	111	1501	1.5	72.8	46.7	20.6	
	8.2	65	13840					150	101	1324	1.6	79.4	43.54	22.3	
3.	8.6	76	16620	1.1	32.3	14.3	89	128	100	1204	1.6	83.3	43.54	23	
4.	8.6	39	18860	1.2	33.1	15.5	77	91	81	992	1.3	93.8	55.96	36.7	0.7/1.4
12.	8.1	199	13180					28	31	807	0.4	15.1	144.2	30.3	

Tartışma / Sonuç: Eklampsi, HELLPS, PRESS'un nörolojik komplikasyonları olan "Red Flag" semptomları ile hastaneye başvuran gebeliklerde anestezi güvenliği ve yönetimi için hızlı, algoritmik, multidisipliner yaklaşım klinik zorlukların üstesinden gelmeyi kolaylaştırır. Uygun peroperatif tedavi ile bu hasta grubunda, nörolojik komplikasyonların ve multiorgan yetersizliğinin neden olduğu morbidite ve mortalite riskini en aza indirilebileceği görüşündeyiz.

Kaynakça

1. L Merlino, V Matys, A Crognale Neurological complications in pregnancy and the puerperium: Methodology for a clinical diagnosis *J. Clin. Med.* 2023, *12*(8), 2994; https://doi.org/10.3390/jcm12082994
2. L Kristen Fardelmann Anesthesia for Obstetric Disasters Anesthesiology Clin 38 (2020) 85–105; https://doi.org/10.1016/j.anclin.2019.10.005
3. D O Leandro, K Henri Magnesium sulfate in preeclampsia: Broad indications, not only in neurological symptoms. Pregnancy Hypertension: An International Journal of Women's Cardiovascular Health 36 (2024) 101126; https://doi.org/10.1016/j.preghy.2024.101126

TARK 2024
Türk Anesteziyoloji ve Reanimasyon Derneği
58. Ulusal Kongresi
28 Kasım - 1 Aralık 2024
Kaya Palazzo Otel ve Kongre Merkezi / ANTALYA

S-078

Primer KoenzimQ10 Eksikliğine Yol Açan COQ6 Mutasyonlu Olguda Renal Transplantasyonda Anestezi Yönetimi

Harun Taşpınar[1], Merve Demirtaş[1], Emine Solmaz[1], Resul Yılmaz[1], Ahmet Topal[1]

[1]Neü Meram Tıp Fakültesi

Giriş / Amaç: Primer koenzim Q10 (CoQ10) eksiklikleri, replasman tedavisine yanıt verdiği kanıtlanmış bir grup mitokondriyal bozukluktur. Bu nadir otozomal resesif bozukluğun kliniği heterojendir. İlgili genlere bağlıdır. COQ2, COQ6, PDSS2, ADCK4 genlerindeki mutasyonlar böbrek dışı semptomlar (ensefalomiyopati, hipertrofik kardiyomiyopati, sensörinöral işitme kaybı, laktik asidoz ve serebellar ataksi) ve steroide dirençli nefrotik sendromdan (SRNS) sorumludur. Bu olguda COQ6 mutasyonuna bağlı fokal segmental glomerülonefrit (FSGS) gelişmesi nedeniyle son dönem böbrek yetmezliği olan ve canlı donörden böbrek transplantasyonu cerrahisine alınan hastada uyguladığımız anestezi yönetimini paylaşmayı amaçladık.

Primer Koenzim Q10 Eksiklikleri

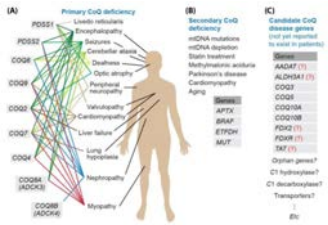

Olgu: Son dönem böbrek yetmezliği olan ve COQ6 mutasyonu tanılı; bilateral sensörinöral işitme kaybı olan, haftada 3/7 hemodiyaliz yapılan , 15 yaşında 34,5 kg olan hasta renal transplantasyon cerrahisi planlandı. Hastanın preoperatif laboratuvar değerleri Cr:9,25mg/dl Üre:112,8mg/dl, K:5,15 mmol/L, Hb:12,8 g/dl idi. Operasyon odası monitörizasyonunda KB:190/90mmHg NB:140 atım/dk Spo2:%99 idi. İndüksiyon IV 1mg midazolam, 20 mg lidokain ,80 mg propofol ve 35 mg rokuronyum ile yapıldı. İdamede %35 O2 , %6 desfluran ve 0,04mcg/kg/dk remifentanil infüzyonu uygulandı. İntraoperatif sistolik KB 140-150mmHg seviyelerinde takip edildi. Vaka seyrinde anastomoz öncesinde 50 mg ATG(antitimosit globulin), 500 mg prednol, 2,5gr C vitamini, 3gr Asist infüzyon şeklinde sırayla uygulandı. Operasyon boyunca hemodinamik olarak stabil seyreden hasta ekstübe edildi ve derlenme sonrası organ nakli servisine devredildi. Postoperatif 300cc/saat idrar çıkışı olduğu gözlendi. Postoperatif 1.ay labaratuar değerlerinin kreatinin:0,6mg/dl üre:46,3 mg/dl olduğu gözlendi.

Tartışma / Sonuç: COQ6 mutasyonu koenzim Q10 eksikliğinden sorumlu mitokondrial bir hastalıktır. Bu durum anestezistleri preoperatif incelemede malign hipertermi riski açısından endişelendirmektedir. Malign hipertermi (MH), iskelet kasında kalsiyum sinyalini bozan kalsiyum salınım kanalı RYR1'deki patojenik varyantlar neden olmaktadır. Ancak bizim hastamızda yapılan genetik incelemede bu mutasyonun olmadığı preoperatif dönemde belirlenmişti. Bununla birlikte mitokondriyal hastalıklarda artmış laktik asidoz riski bizi total intravenöz anestezi (TİVA) uygulamasından uzaklaştırdı ve inhalasyon anestezikleri tercih edildi. Ayrıca bu hasta grubunda nörolojik ve kardiyolojik problemler de olguya eşlik edebilir. Bu açıdan preoperatif dönemde ayrıntılı incelemeler gerekebileceği unutulmamalıdır.

Kaynakça

1. Yuruk Yildirim Z, Toksoy G, Uyguner O, Nayir A, Yavuz S, Altunoglu U, Turkkan ON, Sevinc B, Gokcay G, Kurkcu Gunes D, Kiyak A, Yilmaz A. Primary coenzyme Q10 Deficiency-6 (COQ10D6): Two siblings with variable expressivity of the renal phenotype. Eur J Med Genet. 2020 Jan;63(1):103621. doi: 10.1016/j.ejmg.2019.01.011. Epub 2019 Jan 22. PMID: 30682496.
2. Justine Perrin R, Rousset-Rouvière C, Garaix F, Cano A, Conrath J, Boyer O, Tsimaratos M. *COQ6*mutation in patients with nephrotic syndrome, sensorineural deafness, and optic atrophy. JIMD Rep. 2020 May 5;54(1):37-44. doi: 10.1002/jmd2.12068. PMID: 32685349; PMCID: PMC7358665.
3. Chang L, Motley R, Daly CL, Diggle CP, Hopkins PM, Shaw MA. An Association between OXPHOS-Related Gene Expression and Malignant Hyperthermia Susceptibility in Human Skeletal Muscle Biopsies. Int J Mol Sci. 2024 Mar 20;25(6):3489. doi: 10.3390/ijms25063489. PMID: 38542460; PMCID: PMC10970753.
4. Stefely JA, Pagliarini DJ. Biochemistry of Mitochondrial Coenzyme Q Biosynthesis. Trends in Biochemical Sciences. 2017 Oct;42(10):824-843. DOI: 10.1016/j.tibs.2017.06.008. PMID: 28927698; PMCID: PMC5731490.

TARK 2024
Türk Anesteziyoloji ve Reanimasyon Derneği
58. Ulusal Kongresi
28 Kasım - 1 Aralık 2024
Kaya Palazzo Otel ve Kongre Merkezi / ANTALYA

S-079

Genel Anestezi Altında Uygulanan Omuz Artroskopilerinde Opioidsiz Anestezinin Postoperatif Analjezi ve Opioid Tüketimi Üzerine Etkisi

Sinem Mahanoğlu[1], Senem Urfalı[1], Mehmet Altunöz[1], Onur Koyuncu[1]

[1]Hatay Mustafa Kemal Üniversitesi Tayfur Ata Sökmen Tıp Fakültesi

Giriş / Amaç: Opioidsiz anestezi; intraoperatif opioidlerden kaçınmanın daha iyi postoperatif sonuçlarla ilişkili olacağı fikrine dayanan, multimodal veya dengeli analjeziye odaklanan, non-opioid yardımcı maddelere ve rejyonel anesteziye dayanan yeni bir tekniktir (1,2). Bu çalışmanın amacı genel anestezi altında (GAA) uygulanan omuz artroskopilerinde opioidsiz anestezinin postoperatif analjezi ve opioid tüketimi üzerine etkisini araştırmaktır.

Gereç ve Yöntem: Tez çalışması olan araştırmanın etik kurul izni alındıktan sonra çalışma 18-75 yaş aralığında ve ASA I,II,III risk sınıfında yer alan toplam 60 hasta ile gerçekleştirildi. Prospektif, randomize, kontrollü, çift kör olarak yürütülen çalışmada; tüm hastalara GAA indüksiyon sonrası interskalen brakiyel pleksus bloğu uygulandı. Hastalar 3 gruba ayrıldı: 1.gruba iv remifentanil, 2.gruba iv lidokain ve 3. gruba iv deksmedetomidin verildi. İntraoperatif süreçte ve postoperatif 24 saat boyunca hastaların vital bulguları ve postoperatif 24 saatlik süre boyunca hastaların VAS skorları kaydedildi. Ameliyat sonrası ağrı tedavisinde hasta kontrollü analjezi cihazıyla verilen tramadolün tüketimleri takip edildi.

Bulgular: Yaş, cinsiyet, boy, kilo, VKE, ASA skorları, operasyon süreleri gibi demografik veriler bakımından gruplar arasında anlamlı fark bulunmadı. İntraoperatif 60. ve 90. dakikalarda KAH ($p=0,016$ ve $p= 0,002$), SAB ($p=0,013$ ve $p= 0,025$), DAB ($p<0,001$ ve $p<0,001$) ve OAB ($p<0,001$ ve $p<0,001$) değerleri açısından gruplar arasında anlamlı farklılıklar bulundu. Postoperatif dönemde 8., 12., 16., 20. ve 24. saatlerde deksmedetomidin grubunda VAS diğer gruplara göre istatiksel açıdan anlamlı düzeyde düşük bulundu ($p=0,020$, $p= 0,006$, $p=0.027$, $p=0.027$ ve $p=0.001$). Postoperatif kullanılan toplam tramadol miktarı açısından deksmedetomidin grubunun diğer gruplara göre kıyaslandığında anlamlı derecede daha az tramadol tükettiği gözlendi ($p=0.014$).

Tartışma / Sonuç: Bu çalışma, omuz artroskopisi operasyonlarında kullanılan farklı anestezi protokollerinin etkinliği ve güvenilirliği hakkında değerli bilgiler sunmaktadır. Özellikle deksmedetomidinin postoperatif analjezi ve hemodinamik stabilite açısından üstünlüğü, bu ajanın cerrahi anestezi yönetiminde önemli bir rol oynadığını göstermektedir. Ancak bu çalışmada kullanılan anestezi protokollerinde uzun vadeli etkiler değerlendirilmediğinden sonraki çalışmalarda bu takibin eklenmesi ile daha detaylı sonuçlara ulaşılabileceği düşünülmektedir.

Kaynakça

1. Beloeil H. Opioid-free anesthesia. Vol. 33, Best Practice and Research: Clinical Anaesthesiology. Bailliere Tindall Ltd; 2019. p. 353–60.

2. Feenstra ML, Jansen S, Eshuis WJ, van Berge Henegouwen MI, Hollmann MW, Hermanides J. Opioid-free anesthesia: A systematic review and meta-analysis. Vol. 90, Journal of Clinical Anesthesia. Elsevier Inc.; 2023.

TARK 2024
Türk Anesteziyoloji ve Reanimasyon Derneği
58. Ulusal Kongresi
28 Kasım - 1 Aralık 2024
Kaya Palazzo Otel ve Kongre Merkezi / ANTALYA

S-080

Laparoskopik Kolesistektomi Yapılan Hastalarda 4 Nokta Transversus Abdominis Plan Bloğunun Diyafram Kalınlığı Üzerine Etkisi

Yasin Tire[1], Nuran Akıncı Ekinci[1], Mehmet Akif Yazar[1], Esma Karaarslan[1], Yusuf Mutluay[1], Betül Kozanhan[1]

[1]Konya Şehir Hastanesi

Giriş / Amaç: Üst karın ameliyatlarından sonra azalan solunum fonksiyonlarının başlıca nedeni postoperatif ağrıdır ve TAP bloğu bu ağrıyı kontrol ederek opioid kullanımını azaltır ve iyileşme sürecini hızlandırabilir. Bu prospektif, gözlemsel çalışma, laparoskopik kolesistektomi sonrası 4 nokta TAP bloğunun, diyafram kalınlığını geleneksel yöntemlere kıyasla bazal değerlere yakınlığı belirlemeyi ve ameliyat sonrası ağrı ile iyileşme kalitesi üzerindeki etkilerini değerlendirmeyi amaçlamaktadır.

Gereç ve Yöntem: Çalışmaya laparoskopik kolesistektomi planlanan 18-65 yaş arası, ASA 1-2 olan 86 hasta dahil edildi. B Grubuna ameliyat sonrası 4 noktalı TAP bloğu uygulanırken, C Grubuna herhangi bir girişimsel tedavi uygulanmadı. Birincil sonuç olan diyafram kalınlığı (DT), ameliyat öncesi, ekstübasyondan 5 ve 30 dakika sonra ultrasonografi ile ölçüldü. İkincil sonuçlar olarak VAS skorları ve QoR-15 değerlendirmeleri kaydedildi. B Grubunda, üst abdomen (Th6–Th9) ve bilateral tipik TAP (T10–12) bölgesine ultrasonografi (USG) rehberliğinde 0.25% Bupivakain'in 10 ml'si enjekte edilerek, interkostal pleksus bilateral olarak mümkün olduğunca yüksek ve medialde bloke edildi. Tüm hastalara standart anestezi uygulandı.

Bulgular: B Grubunda inspiratuar diyafram kalınlığı, ameliyat sonrası ağrı (VAS skorları) ve QoR-15 skorları açısından anlamlı derecede daha iyi sonuçlar elde edildi. B Grubunda postoperatif diyafram kalınlığı bazal değerlere daha yakındı. 4-nokta TAP blok grubunda inspiratuar diyafram kalınlığı anlamlı derecede daha yüksek iken, VAS skorları daha düşük idi. QoR-15 skoru, TAP blok grubunda daha iyi bir iyileşme olduğunu göstermiştir.Sonuç:

Tartışma / Sonuç: Çalışmamız, laparoskopik kolesistektomi hastalarında ameliyat sonrası 4-nokta TAP bloğunun diyafram kalınlığını ve ağrı sonuçlarını iyileştirdiğini ortaya koymaktadır. Bu sonuçlar, ağrı kontrolü ve solunum fonksiyonlarının korunmasında bu yöntemin etkin olduğunu göstermektedir. Ancak, bu bulguların doğrulanması ve genişletilmesi için daha büyük örneklem büyüklüğüne sahip ileri araştırmalar gereklidir.Anahtar kelimeler: 4-nokta TAP blok, diyafram kalınlığı, laparoskopik kolesistektomi, postoperatif ağrı, QoR-15

Kaynakça

1. Slinger, P. (2014). From the Journal archives: Postoperative analgesia: effect on lung volumes. *Canadian Journal of Anesthesia/Journal canadien d'anesthésie*, *61*, 200-202.
2. Brull, R., McCartney, C. J., Chan, V. W., & El-Beheiry, H. (2007). Neurological complications after regional anesthesia: contemporary estimates of risk. *Anesthesia & Analgesia*, *104*(4), 965-974.
3. Basaran, B., Basaran, A., Kozanhan, B., Kasdogan, E., Eryilmaz, M. A., & Ozmen, S. (2015). Analgesia and respiratory function after laparoscopic cholecystectomy in patients receiving ultrasound-guided bilateral oblique subcostal transversus abdominis plane block: a randomized double-blind study. *Medical Science Monitor: International Medical Journal of Experimental and Clinical Research*, *21*, 1304.
4. Børglum, J., Maschmann, C., Belhage, B., & Jensen, K. (2011). Ultrasound-guided bilateral dual transversus abdominis plane block: a new four-point approach. *Acta Anaesthesiologica Scandinavica*, *55*(6), 658-663.
5. Rozen, W. M., Tran, T. M. N., Ashton, M. W., Barrington, M. J., Ivanusic, J. J., & Taylor, G. I. (2008). Refining the course of the thoracolumbar nerves: a new understanding of the innervation of the anterior abdominal wall. *Clinical Anatomy: The Official Journal of the American Association of Clinical Anatomists and the British Association of Clinical Anatomists*, *21*(4), 325-333.
6. Ueki, J., De Bruin, P. F., & Pride, N. B. (1995). In vivo assessment of diaphragm contraction by ultrasound in normal subjects. *Thorax*, *50*(11), 1157-1161.
7. Turton, P., ALAidarous, S., & Welters, I. (2019). A narrative review of diaphragm ultrasound to predict weaning from mechanical ventilation: where are we and where are we heading?. *The ultrasound journal*, *11*(1), 1-7.

TARK 2024
Türk Anesteziyoloji ve Reanimasyon Derneği
58. Ulusal Kongresi
28 Kasım - 1 Aralık 2024
Kaya Palazzo Otel ve Kongre Merkezi / ANTALYA

S-081

Tek Taraflı Ayak ve Ayak Bileği Cerrahisi Uugulanan Hastalarda Popliteal Yaklaşımlı Siyatik Sinir Bloğu ile Tibial-Common Peroneal Sinir Bloğunun Karşılaştırılması: Prospektif Randomize Klinik Çalışma

Seyyid Furkan Kına[1], Mehmet Burak Eşkin[2]

[1]Etlik Şehir Hastanesi
[2]Gülhane Eğitim ve Araştırma Hastanesi

Giriş / Amaç: Ayak ve ayak bileği cerrahisi sık uygulanan ortopedik cerrahi işlemlerdendir (1,2). Cerrahi sonrası osteotom kaynaklı ağrılar 3 gün kadar devam edebilmekte; başarılı ağrı yönetimi ise cerrahi işlem kadar önem arz etmektedir (3,4). Bu çalışmanın amacı; ayak ve ayak bileği cerrahisi yapılan hastalarda popliteal yaklaşımlı Tibial Common Peroeal Sinir Bloğu (TCPNB) ile Siyatik Sinir Bloğunun (SNB) perioperatif etkilerini karşılaştırmaktır.

Gereç ve Yöntem: Etik kurul onayı alındıktan sonra Ağustos 2021 ile Ağustos 2022 tarihleri arasında gerçekleştirilen bu prospektif tek merkezli çalışmaya, ayak ve ayak bileği cerrahisi geçiren 84 hasta dahil edilerek randomize edildi. 11 hasta çeşitli nedenlerle çalışma dışı bırakıldı ve hastalar Grup T (n=36) ve Grup S (n=36) olmak üzere iki gruba ayrıldı. Grup T için tibial ve common peroneal sinirler ayrı ayrı görüntülenerek bloke edildi. Grup S için ise popliteal fossada siyatik sinir görüntülendi ve bloke edildi. Hastaların blok görüntüleme süresi, blok işlem süresi, anestezi başlangıç zamanı, blok performans süresi ve blok için iğne giriş sayısı kaydedildi. Ayrıca hastaların postoperatif (PO) vizüel analog skala (VAS) skorları, PO tüketilen analjezik miktarı ve hasta memnuniyetleri kaydedildi.

Bulgular: Grup T blok görüntüleme ve blok işlem süresi istatiksel anlamlı daha uzun iken ($p<0,01$), anestezi başlangıç zamanı istatiksel anlamlı daha kısa idi ($p<0,01$)(Tablo1). Hastaların blok performans süresi ve PO ilk analjezik ihtiyaç zamanı kıyaslandığında Grup T istatiksel anlamlı daha uzundu ($p<0,01$)(19±2,4,13.8±3,2)(Tablo1). Grupların PO VAS skorları incelendiğinde postoperatif bakım ünitesi (PACU)VAS skoru hariç 1,6,12 ve 24. saat VAS skorlarında Grup T istatiksel anlamlı daha düşüktü($p<0,05$)(Tablo1). Grup T iğne giriş sayısı istatiksel anlamlı daha yüksekti ($p<0,001$)(Tablo2). Grupların blok başarısı, komplikasyon, postoperatif bulantı kusma ve ek anestezik ihtiyacı benzerdi(Tablo2).

İntraoperatif ve postoperatif veriler

	Grup T (n=36)	**Grup S (n=36)**	**p**
	Ort±SS Medyan (Min-Maks)	Ort±SS Medyan (Min-Maks)	
Cerrahi İşlem süresi (dk)	85,2±37,5 75(35-190)	79,8±40,2 74,5(30-215)	0,463[1]
Görüntüleme süresi (dk)	6,5±1,8 6,5(4-12)	4,4±1,8 4,2(2,2-11)	**<0,001[1]**
Blok İşlem süresi (dk)	7,2±1,6 7,0(5-11)	5,1±1,6 5(3-10,5)	**<,001[2]**
Anestezi başlangıç zamanı (dk)	8,1±1,1 8,2(5-10,5)	13,7±2,3 13(10,5-20)	**<,001[2]**
Blok performans süresi (st)	18,0±2,8 18,0(12-25)	12,5±2,4 13(6-18)	**<,001[2]**
PO ilk analjezik ihtiyaç zamanı (st)	19,0±2,4 20(14-24)	13,8±3,2 14(6-20)	**<,001[2]**
ASBÜVAS	0,03±0,17 0(0-1)	0,19±0,58 0(0-3)	0,088[1]
POVAS1(st)	0,03±0,16 0(0-1)	0,31±0,75 0(0-3)	**0,044[1]**
POVAS6(st)	0,33±0,71 0 (0-3)	0,91±1,34 0 (0-5)	**0,022[1]**
POVAS12(st)	1,11±1,24 1(0-5)	1,75±1,46 1(0-5)	**0,035[1]**
POVAS24(st)	2,69±1,47	3,39±1,32	**0,021[1]**

	2,5(1-7)	3(0-7)	
[1]*Mann-Whitney U* [2] *Independent Sample T-test*			

T: Tibial-Common Peroneal, S: Siyatik, VAS: Vizüel Analog Skala, dk:dakika, st: saat, SS: Standart sapma, Min: Minimum, Maks: Maksimum, PO: Postoperatif, ASBÜ: Ameliyat sonrası bakım ünitesi

İntraperatif ve postoperatif veriler

	Grup T(n=36)		**Grup S(n=36)**		**p**
	n	**%***	**n**	**%***	
Blok Başarısı(n:75) **Başarılı** **Başarısız**	36 1	97,3 2,7	36 2	94,7 5,3	1,000[1]
Blok için girişim sayısı **1** **2-3**	5 31 (7 kişide:3)	13,9 86,1	27 9	75 25	**<0,001[2]**
Ek anestezik ihtiyacı **Yok** **Var**	31 5	86,1 13,9	25 11	69,4 30,4	0,156[2]
Komplikasyon **Yok**	36	100	36	100	
POBK **Yok** **Var**	31 5	86,1 13,9	34 2	94,4 5,6	0,429[1]
**Sütun yüzdesi* [1] *Fisher Ki-kare* [2] *Contunity Correction Ki-kare*					

T: Tibial common peroneal, S: Siyatik, POBK: Postoperatif bulantı kusma

Tartışma / Sonuç: Ayak ve ayak bileği cerrahisinde uygulanan TCPNB; anestezi başlangıç zamanını kısaltır, blok performans süresini uzatır, PO etkin analjezi sağlar.

Kaynakça

1. Ma HH, Chou TFA, Tsai SW, Chen CF, Wu PK, Chen WM. The efficacy and safety of continuous versus single-injection popliteal sciatic nerve block in outpatient foot and ankle surgery: a systematic review and meta-analysis. [cited 2023 Jan 7]; Available from:https://doi.org/10.1186/s1289019-2822-7
2. Gupta A, Kumar K, Roberts MM, Sanders AE, Jones MT, Levine DS, et al. Pain Management After Outpatient Foot and Ankle Surgery. https://doi.org/101177/1071100717738495 [Internet]. 2017 Oct 27 [cited 2022 Nov 19];39 (2):149–54. Available from: https://journals.sagepub.com/doi/10.1177/1071100717738495
3. Fortier J, Chung F, Su J. Unanticipated admission after ambulatory surgery--a prospective study. Can J Anaesth [Internet]. 1998 [cited 2023 Jan 7];45 (7):612–9. Available from: https://pubmed.ncbi.nlm.nih.gov/9717590/
4. Myerson MS, Ruland CM, Allon SM. Regional anesthesia for foot and ankle surgery. Foot Ankle [Internet]. 1992 [cited 2022 Nov 15];13 (5):282–8. Available from: https://pubmed.ncbi.nlm.nih.gov/1624194/

TARK 2024
Türk Anesteziyoloji ve Reanimasyon Derneği
58. Ulusal Kongresi
28 Kasım - 1 Aralık 2024
Kaya Palazzo Otel ve Kongre Merkezi / ANTALYA

S-082

Multi Kot ve Skapula Fraktürü Olan Hastada Ağrı Yönetimi: Rejyonel Anestezi Uygulamaları

Gökçe Ültan Özgen[1], Hamiyet Şenol Çakmak[1]

[1]Samsun Üniversitesi Samsun Eğitim ve Araştırma Hastanesi

Giriş / Amaç: Multitravma, insanların hayatını tehdit eden ve acil tıbbi müdahaleler gerektiren durumların başında gelmektedir(1). Travma hastalarının takibinde ağrı varlığı morbidite ve mortaliteyi artırmaktadır. Yapılan etkin ağrı yönetimi, morbiditeyi azaltarak hastanede kalış sürelerini kısaltır ve tedavi maliyetlerini düşürür(2). Bu olgu sunumunda, multitravmalı bir hastada rejyonel anestezi uygulamalarının klinik sonuçlara olan etkisi ele alınacaktır.

Olgu: 62 yaşındaki kadın hasta, trafik kazası sonrası acil servise getirildi. Yapılan tetkiklerde hastanın sağ hemitoraksında 1 ile 8. kotları arasında fragmante fraktürler ve aynı tarafta skapulada non-deplase fraktür gözlemlendi. Vital bulguları: TA: 115/70 mmHg, nabız: 88/dk ve oksijen saturasyonu oda havasında %94 olarak kayıt altına alındı. Hastada %20'yi geçmeyen minimal pnömotoraks mevcut olduğundan, toraks tüpü yerleştirilmesine gerek görülmedi. Takiplerinde, intravenöz opioid verilmesine rağmen NRS değeri 9 olarak ölçüldü. Solunum sayısı dakikada 30'a çıkmıştı ve oksijen saturasyonu %88'e gerilemişti. Ağrı nedeniyle triflo üfleyemeyen hastada atelektazi gelişmesi üzerine rejyonel analjezi uygulanması kararlaştırıldı.Hastaya steril şartlar altında, ultrasonografi eşliğinde, yeni ve ümit vadeden bir blok olan serratus posterior superior interkostal plan (SPSIP) bloğu uygulandı(3). 40 ml %0.2'lik bupivakain ile yapılan blok sonrasında NRS değeri 9'dan 1'e düştü. Triflo'da üç top kaldırma yeteneğini tekrar kazandı. İkinci günde tekrar 40 ml %0.2'lik bupivakain ile SPSIP blok uygulandı ve kateter yerleştirildi. Devamında, her 12 saatte bir 30 ml %0.2'lik bupivakain ve her 24 saatte bir 8 mg deksametazon eklendi. 72. saatte kateter çekildi ve hasta mobilize edildi. Vital bulguları stabil, NRS değeri 2 ile hasta servise devir edildi.

Tartışma / Sonuç: Olgumuz, multitravma geçirmiş hastalarda etkili ağrı yönetiminin, iyi klinik sonuçlar, kısa hastanede kalış süreleri ve azalmış maaliyetler bakımından olumlu etkileri olduğunu göstermektedir. Ağrının solunum paternini değiştirmesi oksijenizasyon bozukluklarına yol açarak hastanın klinik durumunu olumsuz yönde etkileyebilir. Bu nedenle, etkin ağrı kontrolü sağlamak amacıyla rejyonel anestezi tekniklerinin uygulanması, hastanın iyileşme sürecine büyük katkılar sağlamaktadır. Bundan dolayı, ağrı yönetimine rejyonel tekniklerin entegrasyonu, modern tıbbın vazgeçilmez bir parçası haline gelmiştir.

Kaynakça

1. Polat O, Ekinci S, “Multitravmalı hastaya yaklaşım”, Türkiye Klinikleri J E N T- Special Topics, vol.1, no.4, pp.1-7, 2008

2. Güler G, “Travmada ağrı yönetimi”, Türkiye Klinikleri J Intensive Care-Special Topics, vol.2, no.3, pp.92-96, 2016

3. Tulgar S, Ciftci B, Ahiskalioglu A, et al. "Serratus Posterior Superior Intercostal Plane Block: A Technical Report on the Description of a Novel Periparavertebral Block for Thoracic Pain", Cureus, vol.15, no.2, eCollection, 2023

TARK 2024
Türk Anesteziyoloji ve Reanimasyon Derneği
58. Ulusal Kongresi
28 Kasım - 1 Aralık 2024
Kaya Palazzo Otel ve Kongre Merkezi / ANTALYA

S-083

Posterior Spinal Enstrümantasyon Cerrahisi Sonrası Nadir Görülen Bir Komplikasyon, Posterior İskemik Optik Nöropati (Pion): Olgu Sunumu

Fulya Eser Çelik[1]

[1]Ankara Etlik Şehir Hastanesi

Giriş / Amaç: Posterior iskemik optik nöropati(PION), non-oftalmik cerrahi (en sık kardiyak cerrahi ve spinal füzyon cerrahisi) sonrasında görülen, perioperatif görme kaybının en yaygın şeklidir. PION insidansı %0,028 ila 1,3 arasındadır (1,2). Bizde posterior stabilizasyon sonrası gelişen unilateral görme kaybını değerlendirmeyi amaçladık.

Olgu: 65 yaşında, 30 paket/yıl sigara kullanma öyküsü, hiperlipidemi, hipertansiyon ve diyabetes mellitus tanısı olan erkek hasta posterior spinal enstrümantasyon cerrahisi için masaya alındı. Rutin ASA monitörizasyonuna ek invaziv arter monitörizasyonu yapıldı. Anestezi indüksiyonu sonrası 8 numara spiralli tüp ile orotrekeal entübasyan yapıldı. Pron yastığı ile hastaya yüz üstü pozisyon verildi. Giriş tansiyonu 153/80 mm/Hg, hemoglobin 14.3 gr/dl ölçülen hastanın tansiyon ve kan gazı takibi yapıldı (Tablo). 3,5 saat süren cerrahide 300 cc kanama sonrası hemoglobin 12.6 gr/dl olarak ölçüldü. Hasta ekstübe edilip derlendikten sonra sol gözünde total görme kaybı olduğunu belirtti. Bilateral ışık refleksi intakt olan hastada eksternal bakıda periorbital ödem ve hiperemik görünüm yoktu. Cerrahi ekip bilgilendirilip göz hastalıkları ve nöroloji konsültasyonu istendi. Kraniyal difüzyon manyetik rezonans ve karotis anjiografi görüntülemeleri yapıldı. Akut majör patoloji saptanmadı. Göz hastalıkları tarafından PİON tanısı konularak steroid tedavisi önerildi. Postoperatif 24. saatte şikayetlerinde gerileme başlayan hasta postoperatif 3. gününde göz muayenesi tamamen normal olarak taburcu edildi.

Tablo: Hastanın peroperatif vital ve arter kan gazı takibi

	Giriş	İndüksiyon sonrası	İntraoperatif 1. saat	İntraoperatif 2. saat	İntraoperatif 3. saat	Ekstübasyon öncesi	Ekstübasyon sonrası
TA	153/82 mmHg	117/71 mmHg	122/72 mmHg	124/74 mmHg	119/72 mmHg	118/70 mmHg	143/80 mmHg
KH	87/dk	78/dk	76/dk	76/dk	72/dk	70/dk	91/dk
SpO_2	96	97	97	98	98	98	96
Hb	14.3		13.8	13		12.6	
PO_2	140.7		148.6	146.3		145.8	

(TA: Tansiyon, KH: Kalp Hızı, SpO2: Oksijen Saturasyonu, Hb: Hemoglobin, PO2: Parsiyel Arteriyel Oksijen Basıncı)

Tartışma / Sonuç: Patogenezi tam aydınlatılamamış olup yüzüstü pozisyonda 2 saatten uzun süren cerrahi, mekanik oküler bası, kan kaybı, anemi, hipovolemi, hipertansiyon, hiperlipidemi, diyabet, sigara kullanımı, erkek cinsiyet risk faktörleri olarak değerlendirilmekte ve tanı dışlama tanısı olarak konmaktadır (1,2,3,4). Kanıta dayalı bir tedavi mevcut değildir. Hemoglobin ve kan basıncını başlangıç değerlerine getirmek, başı yükseltmek, steroid tedavisi, hiperbarik oksijenle ilgili vaka serileri vardır. Tedavi, nöro-oftalmologla istişare edilerek seçilmelidir (5,6,7). Olgumuzda lokal periorbital bulgu olmaması mekanik nedenleri ekarte ettirmiştir. Ayrıca peroperatif belirgin kanama, hipoksi veya hipotansiyon olmaması ve kaybın unilateral olması hastaya yönelik altta yatan vasküler bir patolojinin olabileceğini düşündürmüştür. Peroperatif risk faktörleri varlığında PION tanısı akılda tutulmalıdır.

Kaynakça

1. 1)Hayreh SS. Posterior ischaemic optic neuropathy: clinical features, pathogenesis, and management. Eye (Lond). 2004 Nov;18(11):1188-206. doi: 10.1038/sj.eye.6701562. PMID: 15534605.
2. 2)Wang MY, Brewer R, Sadun AA. Posterior ischemic optic neuropathy: Perioperative risk factors. Taiwan J Ophthalmol. 2020 Sep 11;10(3):167-173. doi: 10.4103/tjo.tjo_41_20. PMID: 33110746; PMCID: PMC7585472
3. 3)Roth S, Moss HE, Vajaranant TS, Sweitzer B. Perioperative Care of the Patient with Eye Pathologies Undergoing Nonocular Surgery. Anesthesiology. 2022 Nov 1;137(5):620-643. doi: 10.1097/ALN.0000000000004338. PMID: 36179149; PMCID: PMC9588701.
4. 4)Gaillard MC, Zambaz BD, Borruat FX. Posterior ischemic optic neuropathy: case report of a rare complication after general surgery. Klin Monbl Augenheilkd. 2004 May;221(5):421-3. doi: 10.1055/s-2004-812867. PMID: 15162297.
5. 5)Murphy MA. Bilateral posterior ischemic optic neuropathy after lumbar spine surgery. Ophthalmology. 2003 Jul;110(7):1454-7. doi: 10.1016/S0161-6420(03)00480-9. PMID: 12867409.
6. 6)Janarek G, Colechá JR. Visual loss after hip and shoulder arthroplasty, two case reports. Rev Esp Anestesiol Reanim. 2015 May;62(5):285-8. doi: 10.1016/j.redar.2014.07.009. Epub 2014 Oct 8. PMID: 25306488
7. 7)Wennevik GE, Vangedal M. Posterior ischaemic opticus neuropathy after radical cystectomy. Ugeskr Laeger. 2022 Dec 19;184(51):V08220503. Danish. PMID: 36621877.

TARK 2024
Türk Anesteziyoloji ve Reanimasyon Derneği
58. Ulusal Kongresi
28 Kasım - 1 Aralık 2024
Kaya Palazzo Otel ve Kongre Merkezi / ANTALYA

S-084

Kanamış Kavernom Nedeniyle Kraniyotomi Geçirecek olan Brugada Sendromlu Hastada Anestezik Yaklaşım

Ezgi Aytaç[1], Büşra Nizam[1], Hatice Türe[1]

[1]Yeditepe Üniversitesi Koşuyolu Hastanesi

Giriş / Amaç: Brugada sendromu (BS); SCNSA geninde mutasyonla karakterize kalıtsal bir hastalıktır. Elektrokardiyografide (EKG) yalancı sağ dal bloğu, ST segment elevasyonu; ventriküler taşikardi-fibrilasyon atakları, tekrarlayan senkop ve ani kardiyak ölümle karakterize bir sendromdur. Anestezik ajanlar fatal aritmileri tetikleyebilir. Bu sunumda, kanamış pons kavernomu nedeniyle opere edilecek olan ve preoperatif hazırlık sırasında Brugada sendromu tanısı alan hastada anestezik yaklaşımımız sunulmuştur.

Olgu: Kanamış pons kavernomu nedeniyle kraniotomi planlanan; 34 yaşında, 80 kg, kardiyak yakınması ve aile öyküsü olmayan erkek hastanın EKG'sinde V1-V2 derivasyonlarında belirlenen ST segment yüksekliği nedeniyle kardiyoloji konsültasyonu istendi. Elektrofizyolojik çalışmayla Brugada tip-1 sendromu tanısı kondu. Kraniyotomi operasyonu için standart anestezi monitorizasyonu yanında; elektroensefalografi (EEG) spektogram ile anestezi derinliği takibi, invaziv arter kanülasyonu ve santral ven kateterizasyonu yapıldı. Tiyopental-sodyum ve fentanil ile anestezi indüksiyonu sonrası rokuronyumla kas gevşekliği sağlanarak endotrakeal entübe edilen hastada, anestezi idamesi sevofluran ve fentanille sağlandı. İntravenöz furosemid uygulandı. Dura açıldığında, beyinin relakse olmadığı görülünce tiyopental-sodyum infüzyonu eklendi, EEG spektogram klavuzluğunda anestezik ajanlar titre edildi. Cerrahi süresince duyusal ve motor uyarılmış potansiyeller monitorize edildi. Eksternal defibrilatör odada bulunduruldu. Sorunsuz geçen cerrahiden sonra yoğun bakıma alınmış ve servis takipleri sonrası problemsiz bir şekilde taburcu edilmiştir.

Tartışma / Sonuç: Perioperatif dönemde sıklıkla kullanılan birçok ajan, Brugada sendromlu hastanın hayatını tehdit eden aritmilere neden olabilir. İntrakraniyal dinamiklerin stabilizasyonu açısından nöroanestezide sıklıkla kullanılan propofol infüzyonunun da bu hastalarda kullanılması önerilmemektedir. Bu olguda; kanamış kavernom nedeniyle kraniyotomi sırasında dura açıldığında, cerrah tarafından furosemide rağmen beynin relakse olmadığı bildirilmiştir. Brugada sendromu tanısı nedeniyle propofol uygulanamadığı için tiyopental sodyum infüzyonu kullanılmış ve intrakraniyal dinamikler açısından etkin olmuştur.Perioperatif dönemde Brugada sendromu tanısı olan hastalarda; sıvı elektrolit dengesi sağlanmalı, etkin ağrı kontrolü yapılmalı ve olası kardiyak komplikasyonlar açısından gerekli önlemler alınmalıdır. Anestezik ajanlar da çok dikkatle seçilmelidir. Olgumuz; Brugada sendromunda tiyopental-sodyum infüzyonunun kullanıldığı ilk olgu sunumu olması açısından önem arzetmektedir. Ancak bu açıdan ileri çalışmalar yapılması gerekmektedir.

Kaynakça

Kloesel B, Ackerman mJ, Sprung J, narr BJ, Weingarten Tn. Anesthetic management of patients with Brugada syndrome: a case series and literature review. *Can J Anesth* 2011;58:824-36. http://dx.doi.org/10.1007/s12630-011-9546-y

Gussak J, Antzelevitch C, Bjerregaard P, Towbin JA, Chaitman BR. The Brugada syndrome: clinical, electrophysiologic and genetic aspects. *J Am Coll Car- diol* 1999;33:5-15.
.

Sheikh AS, Ranjan K. Brugada syndrome: a review of the literature. *Clim Med* 2014;14:482-9. http://dx.doi.org/10.7861/clinmedicine.14-5-482

TARK 2024
Türk Anesteziyoloji ve Reanimasyon Derneği
58. Ulusal Kongresi
28 Kasım - 1 Aralık 2024
Kaya Palazzo Otel ve Kongre Merkezi / ANTALYA

S-085

Tüp Mide Cerrahisi Geçiren Hastalarda Erektor Spina Plan Bloğunun (Espb) Ağrı Ve Perioperatif Stres Yanıtına Etkileri

Kutay Barış Filazi[1], Nuray Altay[1], Ahmet Atlas[1], Evren Büyükfırat[1]

[1]Harran Üniversitesi Tıp Fakültesi Anesteziyoloji Ve Reanimasyon Anabilim Dalı

Giriş / Amaç: Tüp mide cerrahisi, obez hastalarda kilo kaybı sağlayan etkili bir bariatrik cerrahi yöntemidir [1]. Erektör Spina Plan Bloğu(ESPb) ile bu hastalarda opioid kullanımı azaltılabilir, cerrahi stres yanıtı azaltabilir ve bu sayede hastalar komplikasyonlardan korunmuş olur [2]. Bu çalışmada tüp mide cerrahisi geçiren hastalarda ESPb'nin postoperatif aneljezik ihtiyacını ve postoperatif stres cevaba etkilerini görmeyi amaçladık.

Gereç ve Yöntem: Bu çalışma, Etik Kurulu onayı alınıp, tüp mide cerrahisi olacak 18-65 yaş grubu VKİ >30, ASA II-III hastalarda planlandı. Hastalar ESPb yapılacak (Grup E) ve yapılmayacak(Grup K) olgular olarak ikiye ayrıldı. Tüm olgulara ait yaş, cinsiyet, kilo, boy, VKİ, operasyon süresi, ASA skoru ve ek hastalık kaydedildi. T7-8 seviyesinden USG eşliğinde blok uygulandı. Postoperatif dönemde vitalleri, Numerik Ağrı Skalası skoru, memnuniyet puanları, ek opioid ihtiyacı, hemogram ve biyokimya değerleri kaydedildi.

Bulgular: Post-operatif NRS değerlerinin analizinde, Grup E'de NRS değerleri ve opioid kullanımı, diğer gruba göre anlamlı olarak daha düşüktür . Hasta ve doktor memnuniyetGrup E'de artmıştır. Preoperatif ve postoperatif dönemde her iki gruptan kan örnekleri alınarak hemogram ve biyokimya değerleri kayıt altına alındı. Gruplar arasında post-op kortizol değerinde anlamlı bir fark saptandı.

Gruplar arası post-op NRS değerlerinin karşılaştırılması

		GRUP E (n=30)	GRUP K (n=30)	p
NRS Post -op 0.saat	Ort ± Ss	6,27 ± 2,82	8,80 ± 1,47	0,000
	Min-Maks	0-10	5-10	
NRS Post -op 2.saat	Ort ± Ss	5,10 ± 2,45	8,13 ± 1,63	0,000
	Min-Maks	0-9	5-10	
NRS Post -op 4.saat	Ort ± Ss	3,77 ± 2,03	6,77 ± 1,55	0,000
	Min-Maks	0-8	4-9	
NRS Post -op 8.saat	Ort ± Ss	2,93 ± 1,76	5,70 ± 1,62	0,000
	Min-Maks	0-7	2-8	
NRS Post -op 24.saat	Ort ± Ss	1,67 ± 1,40	3,03 ± 1,35	0,000
	Min-Maks	0-5	1-5	

Gruplar arası hasta ve cerrah memnuniyeti karşılaştırılması

		GRUP E (n=30)	GRUP K (n=30)	p
HASTA	Ort ± Ss	4.57±0.26	3.07±0.91	**0,000**
	Min-Maks	3-5	1-4	
CERRAH	Ort ± Ss	4.80±0.41	3.60±0.77	**0,000**
	Min-Maks	4-5	2-5	

Gruplar arası opioid kullanım miktarının karşılaştırılması

		GRUP E (n=30)	GRUP K (n=30)	p	
Kullanılan Opioid Miktarı (mg) Post-op 0.saat	Ort ± Ss Min-Maks	26,67 ± 44,98 0-100	100,00 ± 0,00 100-100	**0,000**	
Kullanılan Opioid Miktarı (mg) Post-op 2.saat	Ort ± Ss Min-Maks	23,33 ± 43,02 0-100	25,00 ± 43,05 0-100	0,881	
Kullanılan Opioid Miktarı (mg) Post-op 4.saat	Ort ± Ss Min-Maks	13,33 ± 34,58 0-100	26,67 ± 44,98 0-100	0,203	
Kullanılan Opioid Miktarı (mg) Post-op 8.saat	Ort ± Ss Min-Maks	16,67 ± 37,91 0-100	00 ± 49,83 0-100	**0,046**	
Kullanılan Opioid Miktarı (mg) Post-op 24.saat	Ort ± Ss Min-Maks	10,00 ± 30,51 0-100	26,67 ± 44,98 0-100	0,098	

Gruplar arası operasyon öncesi ve sonrası laboratuvar değerleri

		GRUP E (n=30)	GRUP K (n=30)		p
Post-op KORTİZOL	Ort ± Ss Min-Maks	8,17 ± 5,85 0,82-24,39	11,90 ± 5,74 1,87-21,57		**0,015**

Tartışma / Sonuç: Kilo kaybı sağlayan Tüp Mide cerrahisi sonrası yapılan ESPb, opioid ihtiyacını azaltıp, olası komplikasyonlardan korur [3,4]. ESPb'yi T7 seviyesinde gerçekleştirmek kapsamlı abdominal analjezi sağlayacağından, işlemimizi T7-8 seviyesinde uyguladık. Meme kanseri ameliyatı geçirenlerde postoperatif morfin ihtiyacının ESPb grubunda daha az olduğunu belirtilmiştir [5]. Biz de, ESPb'nin postoperatif opioid tüketimini azalttığını gözlemledik. Bir çalışmada, ESPb grubunda hasta memnuniyetini artırmıştır [6]. Biz de, Grup E'deki hastaların bloktan daha memnun olduğunu gözlemledik. Başka bir çalışmada, kalça ameliyatı geçirecek hastalar genel ve rejyonel anestezi olmak üzere gruplandırılmıştır [7]. Rejyonel anestezi uygulanan olgularda serum kortizol değerleri daha az yükselme göstermiştir. Bizde de serum kortizol değerleri Grup E'de daha az yükselme göstermiştir. Sonuç olarak; ESPb'nin Tüp Mide Cerrahisi'nde postoperatif analjezi için uygun olduğunu gösterdik.

Kaynakça

1. Ogunc O. Laparoskopik Sleeve Gastrektomi: Kilo Kaybı ve Metabolik Etkinlik. Türkiye Klinikleri 2012;5(2):17-24.
2. «Forero M, Adhikary SD, Lopez H, Tsui C, Chin KJ. The erector spinae plane block a novel analgesic technique in thoracic neuropathic pain. Regional Anesthesia and Pain Medicine. 2016;41:621–7».
3. Satman İ, Yılmaz T, Şengul A, et al. Population-based study of diabetes and risk characteristics in Turkey: results of the Turkish Diabetes Epidemiology Study (TURDEP). Diabetes Care 2002;25:1551-56..
4. Gultekin H, Sahin S, Budak N. Beslenme davranışı: Farmakolojik hedef moleküller.Erciyes Universitesi Sağlık Bilimleri Dergisi 2004; 13: 77-87.
5. Chin KJ, Malhas L, Perlas A. The erector spinae plane block provides visceral abdominal analgesia in bariatric surgery: a report of 3 cases. Reg Anesth Pain Med 2017; 42: 372-376..
6. Eskin MB, Özhan M, Atik B.Ultrasound-guided erector spinae block versus mid-transverse process to pleura block for postoperative analgesia in lumbar spinal surgery. Anaesthesist [Internet].2020 Oct 1 [cited 2022 Aug 2];69(10):742–50..
7. «Kendrišić M, Šurbatović M, Djordjević D, Jevdjić J. Surgical stress response following hip arthroplasty regarding choice of anesthesia and postoperative analgesia. Vojnosanit Pregl 2017;74:1162-9.».

TARK 2024
Türk Anesteziyoloji ve Reanimasyon Derneği
58. Ulusal Kongresi
28 Kasım - 1 Aralık 2024
Kaya Palazzo Otel ve Kongre Merkezi / ANTALYA

S-087

İntrabdominal sepsiste HA-330 adsorberi ile hemadsorbsiyon etkinliği

Oktay Demirkiran[1], Oğuzhan Kayhan[1], Mert Katılmış[1]

[1]İstanbul Üniversitesi- Cerrahpaşa, Cerrahpaşa Tıp Fakültesi Anesteziyoloji ve Reanimasyon Anabilim Dalı

Giriş / Amaç: Şiddetli sepsis çok kötü bir prognoza sahiptir ve ölüm oranı %30 ila %70 arasında değişir (1, 2). Erken ve etkili tedavi sağkalımı iyileştirmek için çok önemlidir (3). Hemadsorpsiyon, sitokinleri ortadan kaldırmaya, organ disfonksiyonunu düzeltmeye ve sonuçları iyileştirmeye olanak tanıyan septik şokta spesifik bir tedavidir. Bu vakada, intraabdominal sepsis hastasında erken ve uzun süreli hemadsorpsiyon tedavisinin etkinliğini sunuyoruz.

Olgu: Over kanseri nedeniyle majör jinekolojik operasyondan sonra entübe olarak yoğun bakıma yatırılan 72 yaşında kadın hastada kan basıncı 90/50 mmHg, HR 140/dk idi. Arteriyel kan gazlarında (ABG); pH: 7.29, pO2: 92,1 mmHg, pCO2: 37,6 mmHg, sO2: %94, Laktat: 7.1 mmol/L, HCO3: 18.1 mmol/L, BE: -7.7 mmol/L. 3. derece "mottling" mevcuttu. Ameliyat sırasında başlanan noradrenalin ve dopamin dozları yoğun bakımda arttırıldı (noradrenalin-1,0 mcg/kg/dak, dopamin-5 mcg/kg/dak). . Lökosit, serum C-Reaktif Protein (CRP) ve serum prokalsitonin düzeyleri yüksekti (sırasıyla 25230/mm3, 367 mg/L, 57 ng/mL). SOFA Skoru 11, APACHE II skoru 20 idi. Ampirik antibiyoterapi (meropenem, teikoplenin ve anidulafungin) başlandı. Oligüri gelişti. Hemadsorpsiyon (HA) filtresi (Jafron® HA330) ile sürekli renal replasman tedavisi (SRRT) kombine olarak başlandı. HA tedavisi 3 ardışık gün boyunca 24 saat uygulandı. Mikrobiyolojik kültür sonuçlarında, intraabdominal materyalde Kleibsiella, MDR Acintobacter, enteroccci ve kan kültüründe MDR Acinetobacter izole edildi ve sonuçlara bağlı olarak antibiyoterapi (meropenem, teikoplenin, kolistin) revize edildi. Akut faz reaktanları geriledi, hemodinamik ve oksijenasyonda iyileşme giderek gözlendi (Tablo 1). 18. günde hasta servise taburcu edildi.

Tablo 1. Majör klinik ve laboratuvar sonuçları.

	HA'dan Önce	HA'nın 1. günü	HA'nın 2. günü	HA'nın 3. günü	HA'dan sonra
OAB (mmHg)	55	60	65	70	75
KAH (/min)	125	115	106	95	80
Noradrenalin (mcg/kg/dk)	1.0	0,9	0,6	0,1	-
Dopamin (mcg/kg/dk)	5	5	5	-	-
CRP (mg/L)	367	393	407	363	158
PCT (ng/mL)	57	23	10	5,74	1,48
Ferritin (ng/mL)	501	1728	851	640	500
SOFA skoru	10	9	6	5	4
Hb (g/dL)	9,7	11,8	9,9	10,0	10,2
Htc (%)	29,4	35,9	33,4	29	31,1
PaO_2/FiO_2	170	195	233	232	250

Tartışma / Sonuç: Sepsis sırasında sitokin fırtınası ile ilişkili akut ve ciddi klinik durumlarda hemoperfüzyon öncelikli olarak kullanılabilir (4). Hemoadsorbsiyonun, septik şoktaki hastalarda özellikle de tedaviye erken başlananlarda hızlı hemodinamik stabilizasyon ve sağ kalım artışında etkili ve nispeten güvenli yardımcı tedavi olabileceği inancındayız.

Hemoadsorbsiyon + SRRT



Kaynakça

1. Studnek JR, Artho MR, Garner CL, Jr, Jones AE. *Am J Emerg Med.* (2012) 30:51–6.

2.Singer M, Deutschman CS, Seymour CW, et al. *JAMA.* 2016;315(8):801–810.

3. Evans L, Rhodes A, Alhazzani W, Antonelli M. Intensive Care Med 2021 Nov;47(11):1181-1247

4.Ankawi G, Fan W, Pomare Montin D, Lorenzin A, Neri M, Caprara C, et al. *Blood Purif.*(2019) 47:94–100.

TARK 2024
Türk Anesteziyoloji ve Reanimasyon Derneği
58. Ulusal Kongresi
28 Kasım - 1 Aralık 2024
Kaya Palazzo Otel ve Kongre Merkezi / ANTALYA

S-088

Açık Kalp Cerrahisinde Yapılan Masif Transfüzyonlarda Kan Ürünleri Oranları Nasıl Seyrediyor?

Aslıhan Aykut[1], Hülya Yiğit[1], Z. Aslı Demir[1], Nevriye Salman[1], Kubilay Göktürk Yılmaz[1], Ümit Karadeniz[1]

[1]SBÜ Ankara Bilkent Şehir Hastanesi, Ankara, Türkiye

Giriş / Amaç: Masif kan transfüzyonu, kalp cerrahisinde perioperatif morbidite ve mortaliteye katkıda bulunan başlıca etkenlerden biridir. Transfüzyon sırasında verilen kan ürünlerinin oranlaması ile ilgili literatürde öneriler yer almaktadır(1). Bu çalışmada merkezimizde kalp cerrahisinde masif kan transfüzyonu yapılmış hastalarda önerilen oranlamalara ne kadar uyulabildiği retrospektif olarak araştırıldı.

Gereç ve Yöntem: Etik kurul onayı alındıktan sonra Mart-Eylül 2024 tarihleri arasında 6 aylık kesitsel dönemde KPB ile kalp ve aort cerrahisi geçirmiş 632 hastanın dosyaları ile elektronik dataları incelendi.15(%2.37) hastaya perioperatif dönemde (operasyon başlangıcından itibaren 24 saat içinde) 10 ve üzeri eritrosit transfüzyonu yapıldığı saptandı.

Bulgular: Tablo 1'de verildi.

Tartışma / Sonuç: Tek bir 40 mL(1000 IU) PCC dozu, 10-15 mL/kg'da yetişkin TDP dozuna işlevsel olarak eşdeğerdir ve 4 ünite plazmaya dönüştürüldüğünde yaklaşık 1000 mL'lik toplam hacime ulaşır(1). Travmada masif transfüzyon TDP:ES:trombosit1:1:1oranında önerilmektedir. Kalp cerrahisinde sık kullanılan PCC, TDP eşdeğer dozuna çevrildiğinde olgularımızda ES bir miktar yüksek gözlenmiştir. Muhtemelen hassas kalbe oksijen sunumunu optimal tutmak amacıyla daha fazla ES verilmesi düşünülmüştür. Acil durumda çok miktarda TDP hazırlanmasını beklemek yerine hızlı hazırlanan PCC kullanmak avantajlıdır. PCC kullanılan olgularda ES:TDP oranlaması yapılırken dönüştürme formülü kullanılabilir.

Tablo 1 Kan ve kan ürünü transfüzyonları

İntraoperatif dönem	10 ve üzeri ES (n=15)
ES Ü	4,27±2,2
TDP Ü	2,33±2,1
Trombosit Ü	1,00±0,0
Kriyopresipitat Ü	3,6±4,6
Fibrinojen konsantresi gr	0,60±0,8
Protrombin kompleks konsantresi Ü	406,5±228,5
TDP+PCC=TDP eşdeğer Ü	3,6±2,8
Traneksamik asit mg	2125,0±633,5
Yoğun bakım	
ES Ü	8,6±3,1
TDP Ü	4,5±2,3
Trombosit Ü	1,7±0,8
Kriyopresipitat Ü	5,87±4,5
Fibrinojen konsantresi gr	1,33±1,44
Protrombin kompleks konsantresi Ü	1250,0±645,4
TDP+PCC=TDP eşdeğer Ü	5,8±3,8
Traneksamik asit mg	833,3±288,6

Kaynakça

1-Curtis R, Schweitzer A, van Vlymen J. Reversal of warfarin anticoagulation for urgent surgical procedures. Can J Anaesth 2015;62 (6):634–649.

TARK 2024
Türk Anesteziyoloji ve Reanimasyon Derneği
58. Ulusal Kongresi
28 Kasım - 1 Aralık 2024
Kaya Palazzo Otel ve Kongre Merkezi / ANTALYA

S-089

Major Abdominal Cerrahi Geçiren Hastalarda İntratekal Morfin Ve Perikondriyal Yaklaşım İle Modifiye Torakoabdominal Sinir Bloğunun Postoperatif Analjezik Etkilerinin Karşılaştırılması: Prospektif Randomize Çalışma

Ayşe Deniz Kayır[1], Beliz Bilgili[1], Ecem Güçlü Öztürk[1]

[1]Marmara Üniversitesi Tıp Fakültesi

Giriş / Amaç: Çalışmamızın amacı majör abdominal cerrahi geçiren hastalarda intratekal morfin (İTM) ve perikondriyal yaklaşım ile modifiye torakoabdominal sinir bloğunun (M-TAPA) postoperatif ağrı kontrolünde etkinliklerinin karşılaştırılmasıdır. Birincil sonlanım noktası, postoperatif 24 saat toplam opioid tüketimi (morfin miligram eşdeğeri: MME), ikincil sonlanım noktaları istirahat, ilk mobilizasyon NRS (Numeric Rating Scale) skorları ve postoperatif yan etkilerdir.

Gereç ve Yöntem: Prospektif, randomize planlanan çalışmaya, American Society of Anesthesiology (ASA) skoru I-III 50 hasta rastgele olarak İTM ve M-TAPA olmak üzere 2 gruba atandı. Hastalara cerrahi öncesi, İTM grubuna 200 mcg intratekal morfin, M-TAPA grubuna bir tarafa 20 ml %0,25 bupivakain olmak üzere bilateral M-TAPA uygulandı. Postoperatif ağrı kontrolü için intravenöz (i.v.) 1mg/ml morfin içeren hasta kontrollü analjezi (HKA), parasetamol 4x1 gr i.v. ve NRS>3 olduğunda kurtarma analjezisi tramadol 1,5 mg/kg i.v uygulandı. 2,6,12,24,36 ve 48. saatlerdeki opioid tüketimleri (MME), NRS skoru, yan etkiler ve kurtarıcı analjezik kaydedildi.

Bulgular: 24 saatlik toplam opioid tüketimi (MME) İTM grubunda M-TAPA grubundan anlamlı düşüktü (sırasıyla 9.72 ± 6.32 mg, 14.96 ± 8.51 mg, p= 0,025, %95 CI: -9.51, -0.97). 0-2 ve 2-6. saatlerdeki opioid tüketimi (MME) gruplar arasında benzerdi (sırasıyla p>0,05 ve p>0,05). 6-12., 12-24. ve 24-36. saatlerdeki opioid tüketimi (MME) İTM grubunda anlamlı düşük (sırasıyla 1.44±2.71 mg, 2.20±2.59, 2.48±1.64 mg ve p<0,001, p<0,001, p=0,007) iken 36-48. saat opioid tüketimi(MME) gruplar arasında benzerdi (p>0,05). Tüm zaman aralıklarında her iki grupta istirahat NRS< 4 kaydedildi. İlk mobilizasyon NRS skorları her iki grupta medyan (min-maks) 2(0-3)idi. M-TAPA blok süresi ortalama 7.68 ± 2.98 saat olarak bulundu. ITM grubunda bir hastada postoperatif kaşıntı görüldü. Bulantı-kusma iki grup arasında benzerdi (p>0,05).

Tartışma / Sonuç: İTM uygulanan hastalarda bilateral M-TAPA uygulananlara göre opioid tüketimi daha azdır. Bu farkın etki sürelerinin farkından kaynaklandığını düşünmekteyiz. Gelecekte M-TAPA blok süresini uzatacak (lokal anestezik konsantrasyonu, adjuvan eklenmesi, kateter takılması v.b) uygulamaların İTM ile karşılaştırılacağı çalışmaların yapılması faydalı olacaktır.

Kaynakça

1) Bang YJ, Lee EK, Kim CS, Hahm TS, Jeong H, Cho YJ, Noh JJ, Lee YY, Choi CH, Lee JW, Jeong JS. The Effect of Intrathecal Morphine on Postoperative Opioid Consumption in Patients Undergoing Abdominal Surgery for Gynecologic Malignancy: A Randomized Sham-Controlled Trial. Anesth Analg. 2023 Sep 1;137(3):525-533. doi: 10.1213/ANE.0000000000006358. Epub 2023 Jan 20. PMID: 36727850.

TARK 2024
Türk Anesteziyoloji ve Reanimasyon Derneği
58. Ulusal Kongresi
28 Kasım - 1 Aralık 2024
Kaya Palazzo Otel ve Kongre Merkezi / ANTALYA

S-090

Rinoplasti sonrası kardiyojenik pulmoner ödem

Elif Doğan Bakı[1], Kübra Çoban[1], Büşra Baloğlu[1], Banu Taşdemir Mecit[1], Atilla Bilal Bezen[1]

[1]Afyonkarahisar sağlık Bilimleri Üniversitesi, Anesteziyoloji ve Reanimasyon AD

Giriş / Amaç: Akciğer ödemi; pulmoner kapilerdeki net hidrostatik basıncın artması yada kapiller permabilitenin bozulmasıyla interstisyel aralığa ve alveollere sıvı geçişi sonrası oksijenizasyonunun bozulmasıdır(1). Rinoplasti sonrası postoperatif gelişen kardiojenik pulmoner ödem tablosu anlatıldı.

Olgu: ASA II risk grubunda 24 yaşı, 150cm, 44 kilo kadın hasta rinoplasti ameliyatına alındı. Preoperatif alerjik riniti dışında ek bir özellik yoktu. Anestezi indüksiyon-idamede sıkıntı yaşanmadı. Vaka 3.5 saat sürdü, 800-900ml kristaloid verildi, sorunsuz bir şekilde ekstübe edildi. PACU takiplerinde vitalleri stabil hasta servise gönderildi. Postoperatif 4. saatte satürasyonu düşmesi nedeniyle tarafımıza danışıldı.Serviste hasta dispneik, takipneik, taşikardik, hipotansif, siyanotik, dinlemekle yaygın raller mevcuttu. Hasta bilinci açık, koopere, spontan solunumda Anestezi Yoğunbakıma(AYB) nakledildi, rutinleri gönderildi. Göğüs hastalıkları önerileriyle salbutamol, budezonid, metilprednisolon uygulandı. Alınan kanlarında hemogram, biyokimya, kardiyak marker ve D-dimer değerleri normal sınırlarda, akciğer grafisinde yüklenme bulguları mevcuttu. Tomografisinde pulmoner emboli dışlandı.Hasta ve yakınlarından tekrar alınan anamnezde hastanın, son birkaç yılda artan nefes darlığı, merdiven çıkamama, yatarken 2-3 yastık kullanma şikayetleri mevcuttu. Fonksiyonel kapasitesi <4mets değerlendirilen hasta Kardiyolojiye danışıldı; Orta-ciddi TY-MY rastlandı. Kardiyojenik akut akciğer ödemi öntanısı ile kontrollü şekilde furosemid yapıldı. NIV ile takip edilen hasta AYB yatışının 2. saatinde genel durum bozukluğu, vitallerinin ve kan gazının kötüleşmesi sonucunda entübe edildi. Sık tüp içi aspirasyon (pembe köpüklü) uygulandı. Entübasyon sonrası kan gazı değerleri kademeli bir şekilde düzeldi (Tablo1). Vitalleri stabilleşince kardiyolojiye rekonsülte edildi, kalp yetmezliği tanısı ile tedavisi başlandı, 12 saat sonrasında extübe edildi. Aralıklı CPAP uygulandı, stabilleşince servise alındı, kardiyoloji poliklinik kontrolü önerisiyle postoperatif 5. günde taburcu edildi.

Postoperatif kan gazı değerleri

	Servis*	AYB giriş	AYB 1.saat	AYB 2.saat**	AYB 3.saat***	AYB 5.saat	AYB çıkış
pH	7,33	7,40	7,41	7,27	7,31	7,36	7,47
pO2	31,5	48,7	45,9	88,2	97,8	151	84,1
pCO2	35,4	32,8	31,9	54,3	40,0	49,7	33,4
HCO3	18,4	20,0	20,2	24,2	20,0	27,5	24,5
BE	-6,2	-3,4	-2,9	-3,3	-5,2	1,8	2,0
Laktat	47	29	24	21	13	15	14

AYB; Anestezi Yoğun Bakım *Postop 4.saat,venöz **entübasyon öncesi ***entübasyon sonrası

Tartışma / Sonuç: Kardiyojenik pulmoner ödem, akut solunum yetmezliğinin yaygın ve potansiyel olarak ölümcül bir nedenidir. Önceden kardiyovasküler hastalığı olan hastalarda perioperatif miyokard enfarktüsü pulmoner ödem, sistolik ve diyastolik kalp yetmezliği, aritmiler, inme ve tromboembolizm en sık görülen durumlardır(2). Bu tür hastalarda erken tanı ve tedavi planlanması önemlidir. Preoperatif olası kardiyak hastalığı öngörmede fonksiyonel kapasitenin de rutin değerlendirilmesi kanaatindeyiz.

Kaynakça

1. Clark AL, Cleland JG. Causes and treatment of oedema in patients with heart failure. Nat Rev Cardiol. 2013;10(3):156. Epub 2013 Jan 15.
2. Fleisher LA, Fleischmann KE, Auerbach AD,et al. ACC/AHA guideline on perioperative cardiovascular evaluation and management of patients undergoing noncardiac surgery: a report of the American College of Cardiology/American Heart Association Task Force on practice guidelines. J Am Coll Cardiol. 2014;64(22):e77

TARK 2024
Türk Anesteziyoloji ve Reanimasyon Derneği
58. Ulusal Kongresi
28 Kasım - 1 Aralık 2024
Kaya Palazzo Otel ve Kongre Merkezi / ANTALYA

S-091

Gordion Düğümünü Kesen Plazmaferez: Akut pankreatite bağlı dissemine intravasküler koagulasyon ve ilaç ilişkili akut karaciğer yetmezliği ile komplike olmuş vakada etkili bir tedavi seçeneği

Bengi Bağdat Kurt[1], Derful Gülen[1], Zeynep Nur Akbaş[1], Rabia Genç[1]

[1]Başakşehir Çam ve Sakura Şehir Hastanesi Anesteziyoloji ve Reanimasyon

Giriş / Amaç: Terapötik plazmaferez; endotoksinler, sitokinler, enflamasyon mediatörleri, amonyak ve toksik maddelerin plazmadan ayrıştırılıp tekrar hasta plazmasının replasman sıvısı ile birlikte hastaya geri verilmesini içermektedir(1,2). Etkinliği sepsis ve akut karaciğer yetmezliğinde (AKY) henüz tam olarak netleşmediği için uygulama kararının bireysel olarak hasta bazında verilmesi gerektiği American Society for Apheresis (ASFA) 2023 rehberinde önerilmektedir(3). Bu olguda plazmaferezin etkili bir tedavi seçeneği olabileceği sunulmaktadır.

Olgu: Alkol bağımlılığı olan, düzensiz tramadol kullanımı mevcut 35 yaş erkek hasta, karın ağrısı nedeniyle kendisine intravenöz yolla bilinmeyen sayıda diklofenak ve parasetamol uygulayarak acil servise başvurduğunda akut pankreatit tanısı aldı. International Society on Thrombosis and Haemostasis (ISTH) skoru yoğun bakım ünitesine (YBU) yatış anında 5 olan hastada dissemine intravasküler koagulasyon (DIK) tablosunun akut pankreatit ve sepsis zeminde geliştiği düşünüldü. Transaminaz, bilirubin, amonyak değerIeri de belirgin yüksek koagülopatisi mevcut olan hastada hematolojik nedenler ekarte edilerek çoklu ilaç kullanımına bağlı AKY düşünüldü. Yeterli hidrasyon, antibiyoterapi, K-vitamini, N-asetil sistein, L-Ornitin- L-Aspartat, metilprednisolon uygulanması devam ederken yatışının 2. gününde bilinç değişiklikleri başladı, 4. gününde ise hepatik ensefalopati ile genel durumundaki kötüleşme şiddetlendi. 3 günlük plazmaferez tedavisi planlandı. Plazmaferez sonrası hastanın bilincinin açık, değerlerinde dramatik düzeltmenin olduğu gözlemlenerek servise şifa ile devri yapıldı (Tablo 1).

Plazmaferez etkinliği

	PLAZMAFEREZ UYGULAMASI ÖNCESİ			GÜNLÜK PLAZMAFEREZ UYGULAMASI			PLAZMAFEREZ UYGULAMASI SONRASI		
YBÜ Yatış Günü / Parametre	1.gün	2. gün	3. gün	4. gün	5. gün	6. gün	7. gün	8. gün	9. gün
ALT (U/L)	232	426	1401	3323	2955	1020	449	424	358
AST (U/L)	559	904	2712	8242	6508	1299	340	298	139
Platelet (10^3/UL)	24	22	5	12	16	15	10	14	24
Protrombin zamanı (sn)	20.4	19.7	12.6	14.9	13.7	12.9	11.4	11.7	10.6
INR	2.5	2	1.8	1.5	1.4	1.2	1.2	1.2	1.1
D-dimer (microgFEU/mL)	>21	>21	>21	>21	>21	>21	>21	>21	>21
Total Bilirubin (mg/dL)	1.38	1.46	4.72	5.86	6.2	4.78	4.46	3.87	2.82
Direkt Bilirubin (mg/dL)	0.93	2.87	4.1	3.94	2.75	2.07	2.27	2.22	1.82
Amonyak (mikromol/L)	56.6	75.3	96	117.2	140.9	77.9	39.9	27.9	20
MELD Na skoru	16	16	15	17	16	16	13	9	6

Plazmaferez öncesi, esnasında ve sonrasında hastanın YBU yatışındaki kan değerleri

Tartışma / Sonuç: Vakanın koagülopatisine AKY'nin de akut pankreatite sekonder DIK'in de katkısının olduğunu(4), karaciğer yetmezliğininse yanlış uygulamalı NSAII sebebiyle ani gelişmesinin(5) yanında sepsise sekonder hepatosit hasarının eşlik ettiğini düşünmekteyiz. Hızla kötüleşen hastanın komplike durumuna yol açan bu etiyolojilerin birlikteliğini göz önüne alarak teröpatik plazmaferez, AKY için Kategori III 2B ve sepsis ilişkili organ yetmezliği için Kategori III 2A kanıt düzeyleri ile uygulandı(3). Çalışmalarda (6,7,8,9,10) gösterildiği üzere sonuç olarak plazmaferezin, koagülasyon parametreleri ile karaciğer fonksiyon testlerinin düzelmesinde etkili olabileceğini AKY hastalarına güvenli destek tedavisi sunarak sepsiste hastalara zaman kazandırabileceğini düşünmekteyiz.

Kaynakça

1. Yıkılmaz S, A., Bozkurt, F. T., Akinci, S., & DİLEK, İ. (2019). Frequency of ASFA 3 category therapeutic plasmapheresis in Reanimation Intensive Care Units. Acta Oncologica Turcica, 52(3), 463–469. https://doi.org/10.5505/aot.2019.54771
2. Maheshwari, A., Bajpai, M., & Patidar, G. K. (2020). Effects of therapeutic plasma exchange on liver function test and coagulation parameters in acute liver failure patients. Hematology, Transfusion and Cell Therapy, 42(2), 125–128. https://doi.org/10.1016/j.htct.2019.05.003
3. Connelly-Smith, L., Alquist, C. R., Aqui, N. A., Hofmann, J. C., Klingel, R., Onwuemene, O. A., Patriquin, C. J., Pham, H. P., Sanchez, A. P., Schneiderman, J., Witt, V., Zantek, N. D., & Dunbar, N. M. (2023). Guidelines on the use of therapeutic apheresis in clinical practice – evidence-based approach from the Writing Committee of the American Society for Apheresis: The Ninth special issue. Journal of Clinical Apheresis, 38(2), 77–278. https://doi.org/10.1002/jca.22043
4. Levi, M., & Scully, M. (2018). How I treat disseminated intravascular coagulation. Blood, 131(8), 845–854. https://doi.org/10.1182/blood-2017-10-804096

5. Aithal, G. P. (2004). Diclofenac-induced liver injury: A paradigm of idiosyncratic drug toxicity. Expert Opinion on Drug Safety, 3(6), 519–523. https://doi.org/10.1517/14740338.3.6.519
6. Mao, W., Ye, B., Lin, S., Fu, Y., Chen, Y., & Chen, Y. (2010). Prediction value of model for end-stage liver disease scoring system on prognosis in the acute on chronic liver failure patients with plasma exchange treatment. ASAIO Journal, 56(5), 475–478. https://doi.org/10.1097/mat.0b013e3181e6bf13
7. Tan, E. X.-X., Wang, M.-X., Pang, J., & Lee, G.-H. (2020). Plasma exchange in patients with acute and acute-on-chronic liver failure: A systematic review. World Journal of Gastroenterology, 26(2), 219–245. https://doi.org/10.3748/wjg.v26.i2.219
8. Oral, M., Yilmaz, A., Yilmaz, D., Ünal, N., & Tulunay, M. (2004). The place of plasmapheresis in septic patients complicated with disseminated intravascular coagulation.Critical Care, 8(Suppl 1). https://doi.org/10.1186/cc2617
9. Stahl, K., Schmidt, J. J., Seeliger, B., Schmidt, B. M., Welte, T., Haller, H., Hoeper, M. M., Budde, U., Bode, C., & David, S. (2020). Effect of therapeutic plasma exchange on endothelial activation and coagulation-related parameters in septic shock. Critical Care, 24(1). https://doi.org/10.1186/s13054-020-2799-5
10. Weng, J., Chen, M., Fang, D., Liu, D., Guo, R., & Yang, S. (2021). Therapeutic plasma exchange protects patients with sepsis-associated disseminated intravascular coagulation by improving endothelial function. Clinical and Applied Thrombosis/Hemostasis, 27, 107602962110533. https://doi.org/10.1177/10760296211053313

TARK 2024
Türk Anesteziyoloji ve Reanimasyon Derneği
58. Ulusal Kongresi
28 Kasım - 1 Aralık 2024
Kaya Palazzo Otel ve Kongre Merkezi / ANTALYA

S-092

Süper Morbid Obez Bir Hastada, Aynı Seansta Yapılan Robotik Destekli, Jinekolojik Cerrahi ve Sleeve Gastrektomi Ameliyatları Sırasında Anestezi Yönetimi

Şeyda Zirek[1], H. Volkan Ege[2], Derman Başaran[2], Banu Kılıçaslan[1]

[1]Hacettepe Üniversitesi Anesteziyoloji ve Reanimasyon Anabilim Dalı
[2]Hacettepe Üniversitesi Kadın Hastalıkları ve Doğum Anabilim Dalı

Giriş / Amaç: Robotik teknolojinin gelişimi, iki farklı operasyonun aynı hastada yapılmasına olanak sağlayabilmektedir ancak; uzun süreli pnömoperitoneum ve dik trendelenburg pozisyonu gibi cerrahi gereklilikler nedeniyle, anestezi yönetimi açısından bazı riskler gelişebilmektedir (1). Olgumuzda; robotik sleeve gastrektomi, total histerektomi ve ooferektomi yapılan obez hastamızın, kendisinden onam alındıktan sonra, anestezi yönetimi tartışılmıştır.

Olgu: VKI:62.4 kg/m2, Tip 2 diyabet, hiperlipidemi, uyku apnesi sendromu olan 41 yaşındaki hastamızın preoperatif değerlendirmesinde; baş-boyun hareketleri normal, mallampati skoru II-III, boyun çevresi 49 cm, tiromental mesafesi 12.4 cm'di. Standart ASA monitörizasyonu yapılan hastanın SpO2:%92, kan basıncı:160/98 mmHg, kalp hızı:103/dk olarak ölçüldü. Supraglottik havayolu gereçleri, videolaringoskop, fiberoptik bronkoskop, acil trakeostomi hazırlığı yapıldı. 20G kanülle periferik damaryolu açılan, rampa pozisyonuna alınan hasta, preoksijenize edildi. Anestezi indüksiyonu için; propofol (total vücut ağırlığı, 2 mg/kg:300 mg), fentanil (yağsız vücut ağırlığı, 1,5 µg/kg:100 µg), roküronyum (ideal vücut ağırlığı,1,5 mg/kg:100 mg) uygulandı. Maske ventilasyonu rahat ve SpO2: %97 olan hasta; MAC3 d-blade videolaringoskopi ile 7.0mm düz kaflı tüple sorunsuzca entübe edildi. Hastaya, 16G perifer, eksternal juguler ven ve arter kanülasyonu yapıldı. Anestezi idamesinde; %50O2+%50 hava+%2sevofluran ve 0.3µg/kg/dk (ideal kg) remifentanil kullanıldı. Hastanın ventilasyonu PCV-VG modunda başlatıldı, FiO2:0.5, tidal volüm (ideal kg+%40,6 ml/kg):420 mL olacak şekilde, PEEP:8-10 ve inspiratuvar basınç<35(30) mmHg olarak ayarlandı; EtCO2 35-50 mmHg arasında tutulacak şekilde düzenlendi. Hasta 35derece trendelenburg pozisyonunda, insuflasyon basıncı 10-12 mmHg olarak pnömoperitonyum yapıldı. Ameliyat boyunca kan gazları ve hemodinamisi stabil olan hasta; operasyon sonunda, 420 mg sugammadeks (ideal kg+%40:6 mg/kg) yapılarak ekstübe edildi. Anestezi süresi 420 dk, cerrahi süresi 320 dk. süren hastamız; anestezi sonrası yoğun bakıma transfer edildi.

Tartışma / Sonuç: Olgumuz; VKI> 50 kg/m2 olan bir hastada, bariatrik ve jinekolojik cerrahinin robotik destekli olarak tek seansta yapıldığı, dünyada 6., Türkiye'de ilk olgudur(2). Morbid obez hastalarda robotik cerrahi risklerinin, iki farklı cerrahinin kombine edilmesi ile daha da artabilme olasılığı; hastamızın multidisipliner olarak değerlendirilerek perioperatif sorunsuz yönetilmesi ile, en aza indirilmiştir.

Kaynakça

1. Ishida Y, Nakazawa K, Okada T. et. al. Anesthetic management of a morbidly obese patient with endometrial cancer during robot-assisted laparoscopic surgery. JA Clin Rep. 2021 Apr 5;7(1):30.

2. Mezzapesa F., Di Costanzo S., Coadă A. C. et.al. Combined robotic surgery for concomitant treatment of endometrial cancer and obesity. Surgical Endoscopy 2024; 25 Sept. doi: 10.1007/s00464-024-11274-z.

TARK 2024
Türk Anesteziyoloji ve Reanimasyon Derneği
58. Ulusal Kongresi
28 Kasım - 1 Aralık 2024
Kaya Palazzo Otel ve Kongre Merkezi / ANTALYA

S-093

Redüksiyon Mammoplasti Operasyonlarında İki Farklı Sıvı Yönetiminin Hemodinamik Sonuçlarının Karşılaştırılması

Ahmet Bozbay[1], Ceren Yılmaz[1], Demet Kıvanç[2], Emre Sertaç Bingül[1], Demet Altun Bıngöl[1], Meltem Savran Karadeniz[1], Emre Çamcı[1], Mehmet Tuğrul[3]

[1]İstanbul Üniversitesi İstanbul Tip Fakültesi Anesteziyoloji ve Reanimasyon
[2]İstanbul Tıp Fakültesi, Temel Tıp Bilimleri Bölümü, Tıbbi Biyoloji Ana Bilim Dalı
[3]Liv Hospital Vadistanbul Anestezi ve Reanimasyon

Giriş / Amaç: Redüksiyon mammoplasti operasyonu geçiren hastalarda intraoperatif sıvı yönetiminde ortalama arter basıncı(OAB) odaklı hemodinami kontrolü ile atım hacmi varyasyonu(Stroke Volume Variation-SVV) bazlı denetimin karşılaştırılmasıdır.

Gereç ve Yöntem: Etik kurul onayını takiben 40 hastada çalışma gerçekleştirildi. Randomizasyon sonrası tüm hastalara arter kanülasyonu yapıldı ve 7 ml/kg/saat hızında kristaloid infüzyonu başlatıldı. OAB grubunda OAB≤65mmHg olduğunda 250ml kristaloid verildi. Hipotansif epizot devam ettiğinde 4mcg noradrenalin bolusu yapıldı; cevap alınamazsa 4mcg noradrenalin tekrarlandı. Takip eden süreçte, OAB tekrar 65mmHg'nin altına düştüğünde 250ml kristaloid uygulandı; düzelmezse 4 mcg IV noradrenalin verildi.SVV grubunda, SVV≥%14 olduğunda (OAB'den bağımsız) 250ml kristaloid infüzyonu uygulandı. SVV %14'ün altına düşene kadar 250cc kristaloid tekrarlandı. SVV<14 iken OAB <65mmHg ise 4mcg noradrenalin uygulandı. İntraoperatif dönemde SVV %14'ün altında iken OAB<65mmHg olduğunda da 4mcg noradrenalin verildi. Tüm hastalarda hipotansif epizot sayısı ve yapılan müdahaleler kaydedildi.

Bulgular: SVV ve OAB grubu arasında kardiyak indeks(CI) ve atım hacmi indeksi(SVI) benzer bulunmuştur. Her iki grupta da kalp debisi ve SVI, bazal değerlere göre postoperatif dönemde daha yüksek olarak saptanmıştır(Tablo-1). CI artışı yalnızca SVV grubunda istatistiksel olarak anlam kazanırken, OAB grubunda ameliyat sonu CI yüksek fakat istatistiksel olarak anlamlı bulunmamıştır. Postoperatif CI değerleri SVV grubunda başlangıç değerine göre daha yüksekken, OAB grubunda farklılık gözlemlenmemiştir(Tablo-2). Ayrıca, tüm hastalarda postoperatif hemoglobin değeri preoperatif döneme göre düşük, laktat değeri ise yüksek saptanmıştır. SVV grubunda postoperatif baz açığı preoperatif döneme göre yüksek bulunmuş, OAB grubunda ise istatistiksel olarak anlamlı bir fark elde edilmemiştir. Tüm hastalarda meme dokusu çıkarıldıktan sonra kan indüklenebilir Nitrik Oksit(iNOS) düzeyi, meme dokusu çıkarılmadan önceki değere göre daha yüksek saptanmıştır(Tablo-3).

Tablo-1

	Kardiyak İndeks(CI)				
	Bütün (n=40)	**SVV (n=20)**	**OAB (n=20)**	**SVV vs OAB**	
Ölçüm zamanı	**Ort.±SS**	**Ort.±SS**	**Ort.±SS**	**Test değeri**	***P*-değeri**
Başlangıç[A]	2,65±0,61	2,70±0,72	2,60±0,49	Z^a=-0,122	0,903
MD çıktıktan sonra[B]	2,54±0,51	2,62±0,58	2,45±0,42	Z^a=-0,706	0,480
Cerrahi bitiminde[C]	2,93±0,84	3,10±0,94	2,75±0,70	Z^a=-1,234	0,217
Test değeri	**χ^2=11,779**	**χ^2=8,868**	χ^2=4,026		
***P*-değeri**	**0,003***	**0,012***	0,134		
Alt gruplar	**Ort. Fark(%95 GA)**	**Ort. Fark(%95 GA)**	**Ort. Fark(%95 GA)**	**Test değeri**	***P*-değeri**
A-B	-0,11(-0,27;0,05)	-0,08(-0,32;0,17)	-0,15(-0,38;0,08)	Z^a=-0,407	0,684
	Z^b=-1,378/p=0,168	Z^b=-0,647/p=0,518	UD		
A-C	0,28(0,04;0,52)	0,41(0,04;0,77)	0,15(-0,19;0,49)	Z^a=-1,165	0,244
	Z^b=-2,156/p=0,031*	**Z^b=-2,076/p=0,038***	UD		
B-C	0,39(0,16;0,62)	0,48(0,13;0,83)	0,30(-0,02;0,62)	Z^a=-0,977	0,329
	Z^b=-3,059/p=0,002*	**Z^b=-2,639/p=0,008***	UD		

Kardiyak İndeks Ölçümleri

Tablo-2

	SVI				
	Bütün (n=40)	**SVV (n=20)**	**OAB (n=20)**	**SVV vs OAB**	
Ölçüm zamanı	**Ort.±SS**	**Ort.±SS**	**Ort.±SS**	**Test değeri**	***P*-değeri**
Başlangıç[A]	35,15±9,51	35,95±11,39	34,35±7,39	Z^a=-0,108	0,914
MD çıktıktan sonra[B]	39,00±10,78	39,45±12,35	38,55±9,25	Z^a=-0,556	0,578
Cerrahi bitiminde[C]	41,78±11,16	42,55±11,26	41,00±11,29	Z^a=-0,799	0,424
Test değeri	**χ^2=18,013**	**χ^2=10,810**	**χ^2=7,605**		
***P*-değeri**	**<0,001***	**<0,001***	**<0,001***		
Alt gruplar	**Ort. Fark(%95 GA)**	**Ort. Fark(%95 GA)**	**Ort. Fark(%95 GA)**	**Test değeri**	***P*-değeri**
A-B	3,85(0,93;6,77)	3,50(-0,43;7,43)	4,20(-0,48;8,88)	Z^a=-0,081	0,935
	Z^b=-2,303/p=0,021*	Z^b=-1,813/p=0,070	Z^b=-1,517/p=0,129		
A-C	6,63(3,31;9,94)	6,60(2,69;10,51)	6,65(0,89;12,41)	Z^a=-0,054	0,957
	Z^b=-3,499/p<0,001*	**Z^b=-2,841/p=0,004***	**Z^b=-2,168/p=0,030***		
B-C	2,78(-0,87;6,42)	3,10(-1,74;7,94)	2,45(-3,47;8,37)	Z^a=-0,705	0,481
	Z^b=-1,669/p=0,095	Z^b=-1,683/p=0,092	Z^b=-0,846/p=0,398		

Stroke Volüm İndeks Ölçümleri

Tablo-3

	Bütün (n=40)	**SVV (n=20)**	**OAB (n=20)**	**SVV vs OAB**	
Özellikler(N=40)	**Ort.±SS**	**Ort.±SS**	**Ort.±SS**	**Test değeri**	***P*-değeri**
HB-Anestezi indüksiyonundan sonra[A]	11,67±1,25	11,61±0,86	11,74±1,58	Z^a=-0,920[a]	0,357
HB-Meme dokuları çıktıktan sonra[B]	10,85±0,97	10,56±0,77	11,15±1,08	**Z^a=-2,075[a]**	**0,038***
HB-Ameliyat bittikten sonra[C]	11,30±0,94	11,01±0,74	11,58±1,06	Z^a=-1,383[a]	0,167
Test değeri	**χ^2=31,831**	**χ^2=18,260**	**χ^2=13,740**		
***P*-değeri**	**<0,001***	**<0,001***	**0,001***		
Fark(Z^b)	*A>C>B*	*A>C>B*	*B<A,C*		
Laktat-Anestezi indüksiyonundan sonra[A]	1,00±0,53	1,01±0,51	1,00±0,56	Z^a=-0,218[a]	0,827
Laktat-Meme dokuları çıktıktan sonra[B]	1,02±0,42	1,01±0,41	1,03±0,43	Z^a=0,000[a]	1,000
Laktat-Ameliyat bittikten sonra[C]	1,54±0,78	1,54±0,83	1,54±0,75	Z^a=-0,312[a]	0,755
Test değeri	**χ^2=27,907**	**χ^2=12,507**	**χ^2=15,474**		
***P*-değeri**	**<0,001***	**0,002***	**<0,001***		
Fark(Z^b)	*C>A,B*	*C>A,B*	*C>A,B*		
BE-Anestezi indüksiyonundan sonra[A]	-1,39±1,84	-1,23±2,15	-1,55±1,50	Z^a=-0,826[a]	0,409
BE-Meme dokuları çıktıktan sonra[B]	-2,25±2,22	-2,49±2,35	-2,01±2,11	Z^a=-0,772[a]	0,440
BE-Ameliyat bittikten sonra[C]	-2,55±3,19	-2,97±2,72	-2,13±3,61	Z^a=-1,028[a]	0,304
Test değeri	**χ^2=12,089**	**χ^2=19,620**	χ^2=0,231		
***P*-değeri**	**0,002***	**<0,001***	0,891		
Fark(Z^b)	*A>B,C*	*A>B>C*	UD		

Hastaların Hemoglobin, Baz Açığı ve Laktat değerleri değişimi

Tablo-4

	Bütün (n=40)	**SVV (n=20)**	**OAB (n=20)**	**SVV vs OAB**	
Özellikler(N=40)	**Ort.±SS**	**Ort.±SS**	**Ort.±SS**	**Test değeri**	***P*-değeri**
İNOS-Entübasyon sonrası	10,58±7,07	11,83±7,93	9,33±6,03	Z^a=-1,017[a]	0,309
İNOS-Meme dokuları çıktıktan sonra	19,01±16,43	24,62±20,57	13,39±8,04	Z^a=-2,166[a]	**0,030***
Test değeri	**Z^b=-3,818**	**Z^b=-3,058**	**Z^b=-2,391**		
***P*-değeri**	**<0,001***	**0,002***	**0,017***		

İNOS değerleri

Tartışma / Sonuç: Redüksiyon mammoplasti cerrahisi sırasında SVV'yi temel alan hedefe yönelik sıvı tedavisi ile OAB'yi temel alan standart sıvı tedavisi karşılaştırıldığında, intraoperatif sıvı tedavisinin SVV kılavuzluğunda yapılması, standart tedaviye göre daha fazla sıvı verilmesiyle sonuçlanmış ve bu durum kan basıncı ile kalp debisinin daha iyi korunmasını sağlamıştır.

Kaynakça

1- Funk, D., et al., Goal-directed fluid therapy for microvascular free flap reconstruction following mastectomy: A pilot study. Plastic Surgery, 2015. 23(4): p. 231-238

2- Calvo-Vecino, J.M., et al., Effect of goal-directed haemodynamic therapy on postoperative complications in low–moderate risk surgical patients: a multicentre randomised controlled trial (FEDORA trial). British Journal of Anaesthesia, 2018. 120(4): p. 734-744.

TARK 2024
Türk Anesteziyoloji ve Reanimasyon Derneği
58. Ulusal Kongresi
28 Kasım - 1 Aralık 2024
Kaya Palazzo Otel ve Kongre Merkezi / ANTALYA

S-094

Genel Anestezi Sonrası Gelişen Negatif Basınçlı Akciğer Ödemi: Olgu Sunumu

Ayşe Özer Odabaş[1], Sevil Tüfekçi[1], Mesure Gül Nihan Özden[1], Serhan Sarar[1]

[1]İstanbul Medeniyet Üniversitesi Göztepe Süleyman Yalçın Şehir Hastanesi

Giriş / Amaç: Negatif basınçlı akciğer ödemi genel anestezi uygulanan hastalarda ekstübasyon sonrası üst havayolu obstrüksiyonuna sekonder gelişen bir komplikasyondur. Erken tanı ve uygun tedavi morbidite ve mortalitenin önlenmesinde önemlidir. Olgumuzda genel anestezi ekstübasyonunu takiben gelişen hipoksiyi ayırıcı tanılarıyla birlikte sunmayı amaçladık.

Olgu: Olgumuz ASA II (ankilozan spondilit tanılı), 23 yaşında 73 kg, BMI:22 erkek hastadır. Septoplasti ve konka RF ablasyon ameliyatı sırasında solunumsal ve hemodinamik stabil seyreden hasta, ekstübasyonunu takiben solunum sıkıntısıyla birlikte pempe köpüklü balgam gelişi oldu. Derlenme ünitesinde 12 lt/dk oksijen tedavisinde bazallerde rallerle birlikte akciğer sesleri bilateral azalmış, kardiak ek ses ve üfürüm duyulmadan TA:110/65 mmHg KTA:95/dk SpO2:%84 olarak ölçüldü. Arter kan gazı analizi pH:7.30, PCO2:43.2, PO2:52.7 ve SO2:82 olarak saptandı. Akciğer grafisinde bilateral interstisyel ödem görünüm, EKG:NSR olarak değerlendirildi. Negatif basınçlı akciğer ödemi ön tanısı ile pozitif basınçlı aralıklı non-invaziv mekanik ventilasyon desteği ve furosemid 30 mg tedavileri uygulandı. Tedavi sonrası kan gazı Ph:7.46 pCO2:32.7 pO2: 110 SO2:99.1 ve TA:140/77 mmhg KTA:82/dk SpO2:%97 gözlendi. Bir gün yoğun bakımda takip edilen hasta, serviste de bir gün kaldıktan sonra taburcu edilmiştir.

Akciğer Grafisi



Preoperatif dönem / Postoperatif 1. saat

Tartışma / Sonuç: Negatif basınçlı akciğer ödemi olgumuzdaki gibi obstrüktif havayoluna karşı güçlü inspiryum yapabilen, genç, sağlıklı, kas dokusu zengin, atletik yapılı erkeklerde gelişmekle birlikte ileri yaş, hemodinamik instabil vakalar da mevcuttur. Ayırıcı tanılarda aspirasyon pnömonisi, akut akciğer hasarı, kardiyojenik pulmoner ödem, sıvı yüklenmesi, ciddi santral sinir sistemi travması, anaflaksi bulunmaktadır. Olgumuzda travma, kusma, aspirasyon öyküsü olmaması, perop sıvı yönetiminin kilosuna uygun şekilde yapılmış olması, kardiyak öyküsünde ve kardiyak muayene bulgularında patoloji olmaması, hipotansiyon, kaşıntı, kızarıklık, anjioödem, bronkospazm olmaması tanımızı destekledi. Erken tanı, uygun tedavi, yakın takip ile havayolu açıklığının ve yeterli oksijenizasyonun sağlanması ile olgular iyileşse de tanı ve tedavide gecikme mortaliteyi (%11-40) artırmaktadır.Nadir ve mortalitesi yüksek olan negatif basınçlı akciğer ödemi komplikasyonu gelişen olgumuzu erken tanı koyarak ve etkin bir tedavi uygulayarak şifa ile taburcu ettik.

Kaynakça

1. 1.İsa Yıldız, Sibel Akgül, Hülya Erten, Hacı Yusuf Güneş, Ümit Moğulkoç, Hakan Bayır. Negative pressure pulmonary edema after septoplasty. . 2015; 21(1): 55-58
2. 2.Genel Anestezi Altında İnguinal Herni Onarımı Uygulanan Hastada Gelişen Negatif Basınçlı Akciğer Ödemi P.ÜŞAR, AA.KAR, S.YALAZ, H.ÖZTÜRK, J.MARAL Türk Anest Rean Der 2011
3. Oswalt CE, Gates GA, Holstrom FMG. Pulmonary edema as a complication of acute airway obstruction. JAMA 1977;238:1833-5.
4. 4.Tarrac SE. Negative pressure pulmonary edema: a postanesthesia emergency. J Perianesth Nurs 2003;18:317-23.
5. http://dx.doi.org/10.1016/S1089-9472(03)00183-7

TARK 2024
Türk Anesteziyoloji ve Reanimasyon Derneği
58. Ulusal Kongresi
28 Kasım - 1 Aralık 2024
Kaya Palazzo Otel ve Kongre Merkezi / ANTALYA

S-095

Laparoskopik Kolesistektomide Uygulanan Rektus Kılıf Bloğu ve Transversus Abdominis Plan Bloğunun Sevofluran ve Fentanil Tüketimine Etkisinin Entropi ile Değerlendirilmesi: Prospektif Randomize Kontrollü Çalışma

Ecem Keleş[1], Ahmet Gültekin[2], İlker Yıldırım[2], Cavidan Arar[2]

[1]Van Özalp Devlet Hastanesi, Anesteziyoloji ve Reanimasyon, Van, Türkiye
[2]Tekirdağ Namık Kemal Üniveristesi Tıp Fakültesi, Anesteziyoloji ve Reanimasyon AD, Tekirdağ, Türkiye

Giriş / Amaç: Amaç: Laparoskopik kolesistektomi vakalarında genel anestezi altında ultrasonografi eşliğinde uygulanan transversus abdominis plan ve rektus kılıf bloğunun vakalarda inhalasyon anesteziğinin vaka sonunda tüketilen toplam miktarı ve ek doz olarak kullanılan fentanil miktarlarını karşılaştırmayı amaçladık.

Gereç ve Yöntem: Gereç ve Yöntem: Çalışmamızda ASA I-II, 18-75 yaş arası elektif laparoskopik kolesistektomi operasyonu planlanan 80 hasta dahil edildi. Bir gruba genel anestezi başlangıcından hemen sonra transversus abdominis plan ve rektus kılıf bloğu uygulandı. Her 2 gruba da entropi monitörizasyonu uygulandı. Vaka boyunca her 2 grupta da entropi hedef değeri 40-60 arasında tutulması için MAK değeri maksimum 1,3 olacak şekilde, sevofluran konsantrasyonu ayarlaması yapılarak; SE ve RE entropi değerleri, entropi değerini hedef aralıkta tutan endtidal sevoflurane konsantrasyonu (%) ve eş zamanlı MAK değerleri not edildi. Vaka sonunda tüketilen inhalasyon ajan miktarı ve yüzeyel anestezi/ analjezi ihtiyacı durumu da ek doz fentanil eklenen hastalarda toplam fentanil miktarı not edildi.

Bulgular: Bulgular: İki grup arasında toplam vaka süresince tüketilen total inhalasyon ajan miktarı kıyaslandığında Grup K' de (kontrol grubu) 27,05±7,43 ml ve Grup B' de (blok grubu) 12,25±4,34 ml olarak görülmüş olup, gruplar arasında fark saptanmıştır ($p<0,05$). Vaka boyunca intraoperatif ek doz fentanil ihtiyacı hastaların yalnızca %30'unda ihtiyaç olmuştur. İntroperatif sürede ek doz fentanil ihtiyacı ve toplamda tüketilen fentanil miktarı gruplar arasında belirgin farklılık göstermiştir. Grup K' de Grup B' ye göre intraoperatif daha fazla ek doz fentanil ihtiyacı olduğu (Grup K' de 21 kişi, Grup B'de 3 kişi) saptanmıştır. Toplamda sırası ile 115±33,62 µcg ve 84±22,10 µcg fentanil tüketilmiş olup, iki grup arasında fark saptanmıştır ($p<0,05$).

Tablo 2: Grup K ve Grup B'deki hastaların klinik bilgilerinin karşılaştırılması

	Grup K (n=40)	**Grup B (n=40)**	**p**
Toplam cerrahi süresi (dk)	40 (30-50)	40 (30-50)	0,213
Pnömoperiton basıncı (mmHg)	14 (12-16)	15 (12-18)	0,386
Tüketilen inhalasyon anestezik miktarı (ml)	**33,5 (19-48)**	13,5 (6-21)	**0,002***
İntroperatif ek doz fentanil ihtiyacı			**0,000***
Var (n,%)	21(%52,5)	3(%7,5)	
Yok(n,%)	19(%47,5)	37(%92,5)	
Toplam fentanil miktarı (µcg)	125 (60-190)	95 (55-135)	**0,001***

Tanımlıyıcı istatistiksel sayısal değişkenler için dağılıma bağlı olarak ortalama (minimum – maksimum); kategorik değişkenler için sayı (%) şeklinde verildi Mann-whitney U testi, Student t testi *p < 0,05 istatiksel olarak anlamlı

Tartışma / Sonuç: Sonuç: Laparoskopik kolesistektomi vakalarında entropi monitörü ile standartize edilen genel anesteziye uygulanan bilateral transversus abdominis plan ve rektus kılıf bloğunun tüketilen inahalasyon ajan miktarını, intraoperatif ek doz ve toplam tüketilen opioid ihityacını azalttığını gözlemlemiş olduk.

Kaynakça

1. Karaman T, Ozsoy AZ, Karaman S, Dogru S, Tapar H, Sahin A, et al. Efeitos do bloqueio do plano transverso abdominal sobre o consumo de analgésico e anestésico durante histerectomia abdominal total: um estudo randômico e controlado. Revista Brasileira de Anestesiologia. 2018;68:285-91.
2. Seitsonen E, Korhonen I, Van Gils M, Huiku M, Lötjönen J, Korttila K, Yli-Hankala A. EEG spectral entropy, heart rate, photoplethysmography and motor responses to skin incision during sevoflurane anaesthesia. Acta Anaesthesiologica Scandinavica. 2005;49(3):284-92.
3. McCulloch TJ, Sanders RD. Depth of anaesthesia monitoring: time to reject the index? : Elsevier; 2023. p. 196-9.
4. Roche D, Mahon P. Depth of anesthesia monitoring. Anesthesiology clinics. 2021;39(3):477-92.
5. Klein A, Meek T, Allcock E, Cook T, Mincher N, Morris C, et al. Recommendations for standards of monitoring during anaesthesia and recovery 2021: Guideline from the Association of Anaesthetists. Anaesthesia. 2021;76(9):1212-23.
6. Rajasekhar M, Yadav M, Kulkarni D, Gopinath R. Comparison of hemodynamic responses to laryngoscopy and intubation using Macintosh or McCoy or C-MAC laryngoscope during uniform depth of anesthesia monitored by entropy. Journal of Anaesthesiology Clinical Pharmacology. 2020;36(3):391-7.
7. Vanluchene AL, Vereecke H, Thas O, Mortier EP, Shafer SL, Struys MM. Spectral entropy as an electroencephalographic measure of anesthetic drug effect: a comparison with bispectral index and processed midlatency auditory evoked response. The Journal of the American Society of Anesthesiologists. 2004;101(1):34-42.
8. Dinu AR, Rogobete AF, Popovici SE, Bedreag OH, Papurica M, Dumbuleu CM, et al. Impact of general anesthesia guided by state entropy (SE) and response entropy (RE) on perioperative stability in elective laparoscopic cholecystectomy patients—A prospective observational randomized monocentric study. Entropy. 2020;22(3):356.
9. Luebbert E, Rosenblatt MA. Postoperative rebound pain: our current understanding about the role of regional anesthesia and multimodal approaches in prevention and treatment. Current Pain and Headache Reports. 2023;27(9):449-54.
10. Epstein RH, Dexter F, Maguire DP, Agarwalla NK, Gratch DM. Economic and environmental considerations during low fresh gas flow volatile agent administration after change to a nonreactive carbon dioxide absorbent. Anesthesia & Analgesia. 2016;122(4):996-1006.
11. Biro P. Calculation of volatile anaesthetics consumption from agent concentration and fresh gas flow. Acta anaesthesiologica Scandinavica. 2014;58(8):968-72.
12. Van Norman GA, Jackson S. The anesthesiologist and global climate change: an ethical obligation to act. Current Opinion in Anesthesiology. 2020;33(4):577-83.
13. Onishi E, Saito K, Kumagai M, Oba R, Murakami T, Sugino S, Yamauchi M. Evaluation of contrast-enhanced ultrasonography with Sonazoid® in visualization of local anesthetic distribution in rectus sheath block: a prospective, clinical study. Journal of Anesthesia. 2022;36(3):405-12.
14. Gürkan Y, Kuş A. Fascial plane blocks in regional anaesthesia and new approaches. Turkish Journal of Anaesthesiology and Reanimation. 2017;45(2):85.
15. El-Dawlatly A, Turkistani A, Kettner S, Machata A-M, Delvi M, Thallaj A, et al. Ultrasound-guided transversus abdominis plane block: description of a new technique and comparison with

conventional systemic analgesia during laparoscopic cholecystectomy. British journal of anaesthesia. 2009;102(6):763-7.
16. Çevikkalp E, Narmanlı M, Özgüç H, Ocakoğlu G. Bilateral 4-quadrant laparoscopic-assisted transversus abdominis plane block reduces early postoperative pain after laparoscopic cholecystectomy: A prospective, single-blind, randomized study. Saudi Medical Journal. 2023;44(2):145.
17. Rahimzadeh P, Faiz SHR, Salehi S, Imani F, Mueller AL, Sabouri AS. Unilateral Right-Sided Ultrasound-Guided Erector Spinae Plane Block for Post-Laparoscopic Cholecystectomy Analgesia: A Randomized Control Trial. Anesthesiology and Pain Medicine. 2022;12(6).
18. Peker K, Akçaboy ZN, Aydın G, Gençay I, Şahin AT, Koçak YF, Peker SA. The effect of erector spinae plane block on laparoscopic cholecystectomy anesthesia: analysis of opioid consumption, sevoflurane consumption, and cost. Journal of Laparoendoscopic & Advanced Surgical Techniques. 2020;30(7):725-9.
19. Kokulu S, Bakı ED, Kaçar E, Bal A, Şenay H, Üstün KD, et al. Effect of transversus abdominis plane block on cost of laparoscopic cholecystectomy anesthesia. Medical Science Monitor: International Medical Journal of Experimental and Clinical Research. 2014;20:2783.
20. Bhattacharjee S, Ray M, Ghose T, Maitra S, Layek A. Analgesic efficacy of transversus abdominis plane block in providing effective perioperative analgesia in patients undergoing total abdominal hysterectomy: a randomized controlled trial. Journal of Anaesthesiology Clinical Pharmacology. 2014;30(3):391-6.
21. Powlovich LG, Nemergut EC, Collins SR. Barash's Clinical Anesthesia. Anesthesia & Analgesia. 2018;127(3):e41.
22. Liang T, Wu F, Wang B, Mu F. PRISMA: accuracy of response entropy and bispectral index to predict the transition of consciousness during sevoflurane anesthesia: A systematic review and meta-analysis. Medicine. 2021;100(17):e25718.
23. Watts N, Amann M, Arnell N, Ayeb-Karlsson S, Belesova K, Berry H, et al. The 2018 report of the Lancet Countdown on health and climate change: shaping the health of nations for centuries to come. The Lancet. 2018;392(10163):2479-514.
24. Wyssusek KH, Keys MT, van Zundert AA. Operating room greening initiatives–the old, the new, and the way forward: a narrative review. Waste Management & Research. 2019;37(1):3-19.
25. McGain F, Sheridan N, Wickramarachchi K, Yates S, Chan B, McAlister S. Carbon footprint of general, regional, and combined anesthesia for total knee replacements. Anesthesiology. 2021;135(6):976-91.
26. Struys MM, Eckelman MJ. Environmental footprint of anesthesia: More than inhaled anesthetics! : Lippincott Williams & Wilkins; 2021. p. 937-9.
27. White S, Shelton C, Gelb A, Lawson C, McGain F, Muret J, et al. Principles of environmentally-sustainable anaesthesia: a global consensus statement from the World Federation of Societies of Anaesthesiologists. Anaesthesia. 2022;77(2):201-12.
28. Ryan SM, Nielsen CJ. Global warming potential of inhaled anesthetics: application to clinical use. Anesthesia & Analgesia. 2010;111(1):92-8.

TARK 2024
Türk Anesteziyoloji ve Reanimasyon Derneği
58. Ulusal Kongresi
28 Kasım - 1 Aralık 2024
Kaya Palazzo Otel ve Kongre Merkezi / ANTALYA

S-096

30 Haftalık Gebelikte Prilokain İlişkili Methemoglobinemi: Nadir Bir Komplikasyonun Yönetimi

Çiğdem Kızılay[1], Hilal Aksoy[1], Tuğçe Özdoğan[1], Derya Gümüş[1], Hasancan Hastürk[1], Çetin Kaymak[1], Hülya Başar[1]

[1]SBÜ Ankara Eğitim Ve Araştırma Hastanesi Anesteziyoloji Ve Reanimasyon Kliniği

Giriş / Amaç: Methemoglobinemi, hemoglobinin ferrik(Fe^{3+}) forma oksidasyonu sonucu, oksijen taşıma kapasitesinin azaldığı nadir bir durumdur. Gebelikte, maternal ve fetal hipoksi riski taşıması nedeniyle kritik bir durumu temsil eder. Bu vaka sunumunda, 30 haftalık gebe bir hastada apendektomi sonrası gelişen methemoglobinemi olgusu ele alınacaktır.

Olgu: 19 yaşında, 30 haftalık gebe kadın hasta; bulantı, kusma ve sırttan başlayan sağ flank bölge boyunca ilerleyen karın ağrısı şikayeti ile acil servise başvurmuş. Sağ üst kadranda defans ve rebound saptanması üzerine, akut apandisit ön tanısı ile genel cerrahiye danışılmış. Batın ultrasonografi ve manyetik rezonans görüntülemesi sonucunda retroçekal apandisit şüphesiyle apendektomi planlanmış. Fetal kalp atımı(FKA) doğal olarak değerlendirilen hastaya, spinal anestezi uygulandı ve ameliyata başlandı. Retroperitoneal mayi olması nedenli intraoperatif olarak üroloji konsültasyonu istendi. Ameliyat süresinin uzaması ve hastanın ağrı duyması üzerine cilt altına 200 mg prilokain uygulandı; cilt sütüre edilerek ameliyat sonlandırıldı.Prilokain uygulamasından yaklaşık 15 dakika sonra oksijen satürasyonunun tedrici olarak düşmesi ve oksijen tedavisine yanıt vermemesi üzerine methemoglobinemi şüphesiyle AKG analizi yapıldı; methemoglobin %6.8 olarak ölçüldü ve tanı doğrulandı. Hasta yoğun bakıma alındı. %100 konsantrasyonda 60 L/dk nazal yüksek akışlı oksijen tedavisi, intravenöz hidrasyon ve 1 gr C vitamini uygulandı. FKA ve kontraksiyon takibi için NSTyapıldı; tokoliz amacıyla indometazin tedavisi başlandı. Takip süresince, pulse oksimetrede satürasyon en düşük %85, methemoglobin en yüksek %21.1 olarak gözlendi. Ancak AKG'da oksijen satürasyonu tüm takip boyunca %100'dü. Methemoglobinin yarılanma süresi yaklaşık 5 saat olarak gözlendi ve 10. saatte seviyeler normale döndü. Genel durumu stabil ve oksijen ihtiyacı kalmayan hasta servise devir edildi.

Tartışma / Sonuç: Gebelikte, artmış progesteron, oksidatif stres ve azalmış enzim aktivitesi nedenli lokal anesteziklere bağlı methemoglobinemi riski artmıştır. Metilen mavisi methemoglobin %20'nin üzerinde endike olmakla birlikte, gebelik katagorisi x olması nedenli kullanılmamıştır.1 Vaka hızlı tanı ve etkin tedavi ile başarılı şekilde yönetilmiştir. Bu vaka, gebelikte lokal anestezik kullanımında methemoglobinemi riskinin farkında olunması gerektiğini göstermektedir.

Kaynakça

1. Faust AC, Guy E, Baby N, Ortegon A. Local Anesthetic–Induced Methemoglobinemia During Pregnancy: A Case Report and Evaluation of Treatment Options. *J Emerg Med*. 2018;54(5):681-684. doi:10.1016/J.JEMERMED.2018.01.039

TARK 2024
Türk Anesteziyoloji ve Reanimasyon Derneği
58. Ulusal Kongresi
28 Kasım - 1 Aralık 2024
Kaya Palazzo Otel ve Kongre Merkezi / ANTALYA

S-097

Yaşlı alt ekstremite ortopedik cerrahisinde spinal anestezi sonrası hipotansiyon tahmininde perfüzyon indeksi: Prospektif gözlemsel çalışma.

Fatma Kavak Akelma[2], Milas Mafizer[3], Burak Nalbant[2]

[1]Ankara Bilkent Şehir Hastanesi, Anesteziyoloji ve Reanimasyon Kliniği, Ankara, Türkiye
[2]Ankara Yıldırım Beyazıt Üniversitesi Tıp Fakültesi, Anesteziyoloji ve Reanimasyon Anabilim Dalı, Ankara, Türkiye
[3]Karadeniz Ereğli Devlet Hastanesi, Anesteziyoloji ve Reanimasyon Kliniği, Zonguldak, Türkiye

Giriş / Amaç: Hipotansiyon spinal anestezinin sık görülen komplikasyonlarındandır. Özellikle ileri yaş hastalarda bu oran ve aynı zamanda olası istenmeyen etkiler artmaktadır. Bu çalışmanın amacı ortopedik alt ekstremite cerrahisinde spinal-induced hipotansiyon (SIH) tahmininde perfüzyon indeksinin (PI) rolünü ve yaşla olan ilişkisini incelemektir.

Gereç ve Yöntem: Tek merkezli, prospektif, gözlemsel planlanan çalışmada, spinal anestezi altında, supin pozisyonda elektif alt ekstremite cerrahisi geçiren, ASA (AmericanSociety of Anesthesiology) I-II-III risk grubundaki,18 yaş üstü, 120 hasta çalışmaya dahil edildi. 65 yaş üstü hastalar elderly grup (group E) ve 65<yaş non-elderly grup (group N) olarak ikiye ayrıldı. Tüm hastalara %0,5 hiperbarik bupivakain ile spinal anestezi uygulandı. Hastaların demografik verileri, başlangıç PI değeri ile SIH tahmin edebilmek ve bir eşik değer belirlemek için hemodinamik verileri, olası komplikasyonları kaydedildi.

Bulgular: Demografik veriler her iki grupta benzerdi. Grup ayırt edilmeksizin ve Grup N'de yüksek baseline PI değeri SIH ile doğrudan ilişkilidir (AUROC=0.675 p=0.002, AUROC=0.727, p=0.006; respectively). Grup E'de ise baseline PI değeri SIH tahmin edemedi (AUROC=0.579, p=0.336). Yaştan bağımsız tüm hastalar ele alındığında PI değerinde 2,25'lik cut-off (65% sensitivity and specificity) ile SIH olasılığını tahmin ederken, Grup N'de cut-of 1,75 olarak belirlendi (68% sensitivity and 64%specificity). Her iki grup, PI ve hemodinamik açıdan farklı zaman dilimlerinde karşılaştırıldığında fark tespit edilmedi (p>0.05). Kullanılan bupivakain miktarı, verilen mai miktarı group N'de group'E kıyasla daha fazlaydı (p=0.013, p=0.014, respectively). Her iki grup efedrin uygulama ihtiyacı bakımından benzerken, belirlenen cut-off değerlerinin üzerinde hem hipotansiyon görülme oranı hem de efedrin kullanım miktarı arttı(p>0.05).

Tartışma / Sonuç: Perfüzyon indeksi, ortopedik alt ekstremite cerrahisi geçiren non-elderly hastalarda SIH tahmin edebilmek için kullanılabilecek non-invaziv etkin bir yöntemdir (1.75cut-off değeri). Elderly hasta grubunda aynı etkinlik tespit edilmemiştir.

Kaynakça

1. Toyama S, Kakumoto M, Morioka M, Matsuoka K, Omatsu H, Tagaito Y, Numai T, Shimoyama M. Perfusion index derived from a pulse oximeter can predict the incidence of hypotension during spinal anaesthesia for Caesarean delivery. Br J Anaesth. 2013 Aug;111(2):235-41. doi: 10.1093/bja/aet058. Epub 2013 Mar 21. PMID: 23518802.
2. Jabarulla R, Dhivya D, Kumar MSP. To Study the Role of Perfusion Index as a Predictor of Hypotension during Spinal Anesthesia in Lower Segment Cesarean Section - A Prospective Observational Study. Anesth Essays Res. 2021 Jul-Sep;15(3):263-267. doi: 10.4103/aer.aer_50_21. Epub 2022 Feb 14. PMID: 35320967; PMCID: PMC8936874.
3. Broch O, Bein B, Gruenewald M, Höcker J, Schöttler J, Meybohm P, Steinfath M, Renner J. Accuracy of the pleth variability index to predict fluid responsiveness depends on the perfusion index. Acta Anaesthesiol Scand. 2011 Jul;55(6):686-93. doi: 10.1111/j.1399-6576.2011.02435.x. Epub 2011 Apr 11. PMID: 21480831.

TARK 2024
Türk Anesteziyoloji ve Reanimasyon Derneği
58. Ulusal Kongresi
28 Kasım - 1 Aralık 2024
Kaya Palazzo Otel ve Kongre Merkezi / ANTALYA

S-098

Anestezi Altında Operasyon Planlanan Hastaların Ameliyat Öncesi Anestezi Farkındalığının Saptanması

Aykut Direkci[1], Öznur Uludağ[2], Mevlüt Doğukan[2], Mehmet Duran[2]

[1]Gaziantep Şehir Hastanesi Anesteziyoloji ve Reanimasyon
[2]Adıyaman Eğitim ve Araştorma Hastanesi Anesteziyoloji ve Reanimasyon

Giriş / Amaç: Çalışmanın amacı hastaların anestezi, anestezi uzmanı ve görevleri hakkındaki bilgilerini saptamak ve hastaların anesteziye yönelik endişe ve korkularını araştırmaktır.

Gereç ve Yöntem: Bu çalışma prospektif, analitik, kesitsel bir araştırmadır. Etik kurul ve gönüllü hasta onamı alındı. Veriler anket yolu ile elde edildi. Anket, hastaların sosyodemografik özellikleri, anestezi, anestezi uzmanı ve görevleri konusunda farkındalıkları hakkında ve anesteziden duydukları endişeleri konusunda soruları içermekte idi. 18-70 yaş arasında, yazılı ve sözel onamları alınan 583 hastaya 34 adet sorudan oluşan anket, preoperatif anestezi polikliğinde hekim tarafından yapıldı.

Anket Formu

1-Cinsiyet

A. Erkek
B. Kadın

2-KAÇ YAŞINDASINIZ?.....
Yaş

3-Eğitim Durumu

A. Okur yazar değil
B. Okur yazar
C. İlkokul
D. Ortaokul
E. Lise
F. Üniversite

4-Meslek

A. Çalışıyor
B. Çalışmıyor
C. Öğrenci

5-Daha Önce anestezi altında ameliyat oldunuz mu?

A. Hayır
B. Bir defa
C. Birden fazla

6-Anestezi ve narkozun ne olduğunu biliyor musunuz?

A. Biliyorum
B. Anesteziyi bilmiyorum, narkozu biliyorum
C. Her ikisini de bilmiyorum.

7-Hangi anestezi yöntemini biliyorsunuz?

A. Genel
B. Lokal
C. Bölgesel
D. Hepsi
E. Hiçbiri

8-Anestezi hakkında bilgileri nereden edindiniz?

A. Televizyon, gazete, internet
B. Sağlık çalışanları veya sağlık kitapları
C. Önceki olduğum ameliyattan
D. Ameliyat olan yakınımdan
E. Bilgim yok.

9-Sizce Anesteziyolojist kimdir?

A. Hemşire
B. Teknisyen
C. Pratisyen Hekim
D. Uzman Hekim
E. Bilmiyorum

10- Sizce anestezi uygulaması nasıl yapılır?

A. Damardan ilaç vererek
B. Gaz koklatarak
C. Ameliyat olacak bölge uyuşturularak
D. Hepsi olabilir
E. Bilmiyorum

11-Ameliyatta Anestezi ne amaçla uygulanır?

A. Ağrı duyulmasını önlemek
B. Uyutulmak
C. Ameliyat esnasında cerrahi uygulamayı hatırlamamak
D. Hepsi olabilir.
E. Bilmiyorum

12- Ameliyat sırasında anestezi uygulayan kimdir?

A. Ameliyatı yapan cerrah
B. Pratisyen hekim
C. Anestezi uzmanı
D. Hemşire
E. Bilmiyorum

13-Ameliyatta ağrı duymamanızı kim sağlar?

A. Ameliyatı yapan cerrah
B. Pratisyen Hekim
C. Anestezi Uzmanı
D. Hemşire
E. Bilmiyorum

14-Ameliyat sırasında yaşamsal bulguların kontrolü (kalp atışları, solunum, tansiyon vs.) kim tarafından takip edilir?

A. Ameliyatı yapan cerrah
B. Pratisyen Hekim
C. Anestezi Uzmanı
D. Dahiliye Uzmanı
E. Hemşire

F. Bilmiyorum

15-Hastanın ameliyattan önce ne kadar süre aç kalması gerektiğine kim karar verir?

A. Ameliyatı yapan cerrah
B. Anestezi uzmanı
C. Hemşire
D. Dahiliye uzmanı
E. Bilmiyorum

16-Ameliyatta kan kaybını takip ederek, gerektiğinde kan verme işlemin kim yapar?

A. Ameliyatı yapan cerrah
B. Anestezi Uzmanı
C. Hemşire
D. Dahiliye Uzmanı
E. Bilmiyorum

17-Hastanın ameliyat öncesinde alması veya kesmesi gereken ilaçlara kim karar verir?

A. Ameliyatı yapan cerrah
B. Anestezi Uzmanı
C. Hemşire
D. Dahiliye Uzmanı
E. Bilmiyorum

18-Ameliyat olmanız gerektiğinde hangi anestezi yöntemini tercih edersiniz?

A. Uyutularak
B. Ameliyat olacak bölgeyi uyuşturarak
C. Anestezi uzmanının önerisini dikkate alırım
D. Cerrahın önerisini dikkate alırım

19-Anestezistin ameliyathanede anestezi uygulamak dışında başka görevi var mıdır?

A. Evet
B. Hayır

C. Bilmiyorum

20- "19." Soru yanıtınız evet ise; diğer görevleri nelerdir?

A. Ağrı tedavisi
B. Yoğun Bakım
C. Resüsitasyon
D. Ameliyathane dışı anestezi(Endoskopi, MR, Taş Kırma vs.)
E. Poliklinik
F. Hepsi

21-Sizce ameliyathane içinde hasta güvenliğinden kim sorumludur?

A. Ameliyatı yapan cerrah
B. Anestezi Uzmanı
C. Hemşire
D. Hepsi olabilir
E. Bilmiyorum

22-Sizce sağlıkla sonlanan bir ameliyatta hangisinin rolü etkindir?

A. Cerrahi ekip
B. Anestezi ekibi
C. Hastanenin sunduğu hizmetler
D. Hepsi

Size en uygun olan seçeneği işaretleyin;

1-Ameliyatta ağrı duymaktan korkuyorum

A. Evet
B. Hayır

2-Ameliyat sonunda anesteziden uyanamamaktan korkuyorum

A. Evet

B. Hayır

3-Ameliyatta benimle ilgilenilmemesinden korkuyorum

A. Evet
B. Hayır

4-Ameliyatta bir şeylerin yanlış gitmesinden korkuyorum

A. Evet
B. Hayır

5-Ameliyat devam ederken anesteziden uyanmaktan korkuyorum

A. Evet
B. Hayır

6-Anestezi nedeni ile felç olmaktan korkuyorum

A. Evet
B. Hayır

7-Anestezi nedeni ile bel ağrısı yaşamaktan korkuyorum

A. Evet
B. Hayır

8-Anestezi etkisindeyken istemediğim şeyleri söylemekten korkuyorum

A. Evet
B. Hayır

9-Anestezi sonrasında hafıza ve düşünce değişikliği olmasından korkuyorum

A. Evet
B. Hayır

10-Ameliyattan sonra yoğun bakıma girmekten korkuyorum

A. Evet
B. Hayır

11-Ameliyattan sonra baş dönmesi, bulantı, kusma şikayetlerimin olmasından korkuyorum

A. Evet
B. Hayır

12-Anesteziden uyanırken nefes alamamaktan korkuyorum

A. Evet
B. Hayır

Bulgular: 232'si (%39.8) kadın, 351'i (%60.2) erkek hasta değerlendirildi. Örneklemin yaş ortalaması 37.08 ± 12.71'di. Katılımcıların 385 (%66) i anestezistin uzman hekim olduğunu, %28.5 anestezi yöntemlerini, %23.5 ameliyat sırasında yaşamsal bulguların kontrolünü anestezistin yaptığını biliyordu. %17.5 anestezi veya narkozun ne olduğunu bilmiyordu. %21.8 katılımcının birden fazla ameliyat geçirdiği belirlendi. %38.8'nin uyutularak ameliyat olmayı tercih ettiği belirlendi. Ameliyathane içinde hasta güvenliğinden kimin sorumlu olduğunu %32.1 katılımcı bilmiyordu. Erkeklerin anesteziye ilişkin korkularının kadınlardan yüksek olduğu ($t(581) = -3,73$, $p<.001$); lise altı eğitim düzeyine sahip olan katılımcıların anesteziye ilişkin korkularının lise ve üniversite mezunu katılımcılardan yüksek olduğu ($F(2,580) = 13,765$, $p< .001$); birden fazla sayıda ameliyat deneyimleyen katılımcıların anesteziye ilişkin korkularının, hiç ameliyat geçirmemiş olan katılımcılardan yüksek olduğu ($F(2,580) = 5,424$, $p< .01$) tesbit edildi. Hastaların %31,9' unun ameliyatta ağrı duymaktan, %45.8' i uyanamamaktan korktuğu bulundu. Anestezistin ameliyathanede anestezi uygulamak dışında başka görevi olup olmadığı %67.1'i bilmiyordu. Lise altı ve lise düzeyindeki katılımcıların en fazla tercih ettikleri yöntem uyutularak ameliyat edilmek iken, üniversite mezunlarının en fazla tercih ettikleri seçenek ise anestezi uzmanının önerisini dikkate almak olduğu ($\chi2(6) = 24.58$, $p< .001$) belirlendi.

Tartışma / Sonuç: Çalışmamızda, anestezi uzmanlarının vaka takibinde, operasyon sırasında meydana çıkan sorunların çözümünde ve postoperatif ağrı yönetimindeki rolü ile anestezistin; ağrı tedavisi, yoğun bakım, resüsitasyon, ameliyathane dışı anestezi ve poliklinik gibi birimlerin hepsinde görev alabileceğinin hastalar tarafından bilinirliğinin düşük olduğu tespit edildi.

Kaynakça

1. Garcia-Marcinkiewicz AG, Long TR, Danielson DR, Rose SH. Health literacy and anesthesia: patients' knowledge of anesthesiologist roles and information desired in the preoperative visit. J Clin Anesth. 2014 Aug;26(5):375-82.
2. Ribeiro CS, Mourão JI. Anesthesiologist: the patient's perception. Braz J Anestesiol. 2015 Nov-Dec;65(6):497-503. https://doi.org/10.1016/j.bjane.2014.05.014
3. Esra Uyar Türkyılmaz, Nuray Camgöz Eryılmaz, Nihan Aydın Güzey, Ahmet Gedikli. Hastaların anestezi hakkında bilgi düzeylerinin saptanması ve anestezi öncesi korkularının belirlenmesi J Contemp Med 2018;8(4):350-355.

TARK 2024
Türk Anesteziyoloji ve Reanimasyon Derneği
58. Ulusal Kongresi
28 Kasım - 1 Aralık 2024
Kaya Palazzo Otel ve Kongre Merkezi / ANTALYA

S-099

Hipertansif Hastalarda C-Mac Videolaringoskop Ve Macıntosh Laringoskopun Hemodinamik Yanıt, Qtc, Tpe, Qtc/Tpe Oranı, Entübasyon Skorları Ve Yan Etkilerin Karşılaştırılması

Betül Yılmaz[1], Elif Bengi Şener[1], Mehmet Yusuf Yılmaz[1], Ali Can Özdemir[1]

[1]Ondokuz Mayıs Üniversitesi Tıp Fakültesi Hastanesi

Giriş / Amaç: Giriş ve Amaç: Endotrakeal entübasyon, anestezi uygulamalarında altın standart yöntemdir. Ancak laringoskopi ve entübasyon sırasında sempatoadrenal yanıt (1,2) taşikardi, kan basıncı değişiklikleri, aritmi ve QT, QTc aralığında uzamaya (3,4) yol açabilir. Hipertansif hastalarda bu yanıtlar daha belirgin olabilir (5,6). Çalışmamızın amacı, hipertansif hastalarda farklı laringoskop kullanımın entübasyon başarısı, hemodinamik değişiklikler ve aritmojenik özellikler açısından karşılaştırmaktır.

Gereç ve Yöntem: Bu çalışmaya Üniversitemiz Klinik Araştırmalar Etik Kurulu onayından sonra 18-65 yaş, jinekolojik cerrahi geçiren toplam 70 hipertansif hasta alındı. Her iki grupta entübasyon başarısı ve skorları, hemodinamik parametreler ve EKG'deki QTc, Tpe ve QTc/Tpe değerleri değerlendirildi. Ayrıca, laringoskopi/entübasyon sırasında ve postoperatif komplikasyonlar değerlendirildi

Bulgular: Bulgular: Hastaların demografik verileri bakımından her iki grup benzer bulundu($p>0.05$). Glottisi bulma ve entübasyon süresi ML grubunda daha uzun($p <0,001$), deneme sayısı ve Cormack- Lehane ve POGO skoru her iki grupta benzer bulundu ($p>0.05$). KAH entübasyon sonrası 1. dk ML grubunda VL grubundan daha yüksek ($p <0,001$), entübasyon sonrası 3. ve 5. dk değerleri benzer bulundu ($p>0.05$). Entübasyon sonrası 1.,3. ve 5. dk SAB (her biri için $p<0.05$), DAB (1. dk için $p=0.005$, 3. dk için $p=0.001$ ve 5. dk için $p<0.001$) ve OAB değerleri (1. dk için $p=0.002$, 3. dk için $p<0.001$, 5. dk için $p<0.001$) ML grubunda VL grubuna göre daha yüksek saptandı. QTc değerleri tüm ölçümlerde her iki grupta benzer saptandı ($p>0.05$) ancak, grup içi karşılaştırmada ML grubunda, entübasyon sonrası1., 3., ve 5. dk QTc değerleri bazal QTc değerlerinden anlamlı şekilde uzun bulundu ($p<0,001$). Tpe mesafesi entübasyon sonrası 3. dk değeri ML grubunda daha yüksekti ($p=0,027$). Anestezi ve entübasyona dair yan etkiler genel olarak ML grubunda anlamlı biçimde daha yüksek oranda yan etki gözlendi ($p=0.020$).

Tartışma / Sonuç: Normal havayolu olan hipertansif hastalarda, videolaringoskopların kullanımı, entübasyon ve glottisi bulma süresini kısaltıp laringoskopi ve endotrakeal entübasyon sırasında ortaya çıkabilecek aritmi riskini, abartılı hemodinamik fluktuasyonları ve postoperatif komplikasyon oranını azaltarak bu popülasyondagüvenle kullanılabilir.

Kaynakça

1. Aggarwal H, Kaur S, Baghla N, Kaur S. Hemodynamic Response to Orotracheal Intubation: Comparison between Macintosh, McCoy, and C-MAC Video Laryngoscope. *Anesth Essays Res*. 2019 ;13(2):308-312.
2. Kumar A, Seth A, Prakash S, Deganwa M, Gogia A R Attenuation of the hemodynamic response laryngoscopy and tracheal intubation with fentanyl, lignocaine nebulization, and a combination of both: A randomized controlled trial, *Anesthesia: Essays and Researches*; 10(3); Sep-Dec 2016;10(3):661-666
3. Ceker Z, Takmaz SA, Baltaci B, Başar H. Efeito de esmolol sobre o intervalo QT corrigido e alterações da dispersão do intervalo QT corrigido observadas durante a indução da anestesia em pacientes hipertensos que receberam um inibidor da enzima conversora de angiotensina [The effect of esmolol on corrected-QT interval, corrected-QT interval dispersion changes seen during anesthesia induction in hypertensive patients taking an angiotensin-converting enzyme inhibitor]. *Rev Bras Anestesiol.* 2015;65(1):34-40.
4. T. D. Kweon, S. B. Nam, C. H. Chang, M. S. Kim, J. S. Lee, C. S. Shin, D. B. June and D. W. Han The effect of bolus administration of remifentanil on QTc interval during induction of sevoflurane anaesthesia. *Anaesthesia,* 2008, 63, 347–351.
5. Prys-Roberts C, Greene LT, Meloche R, Foëx P. Studies of anaesthesia in relation to hypertension. II. Haemodynamic consequences of induction and endotracheal intubation. *Br J Anaesth*. 1971;43(6):531-47.
6. Derbyshire DR, Chmielewski A, Fell D, Vater M, Achola K, Smith G. Plasma catecholamine responses to tracheal intubation. *Br J Anaesth*. 1983;55(9):855-60.

TARK 2024
Türk Anesteziyoloji ve Reanimasyon Derneği
58. Ulusal Kongresi
28 Kasım - 1 Aralık 2024
Kaya Palazzo Otel ve Kongre Merkezi / ANTALYA

S-100

Yapay Zeka Olgu Sunumları Üzerinden Anestezi Risk Sınıflandırmasını Yapabilir mi?

Emre Kısa[1]

[1]Koç Üniversitesi Hastanesi

Giriş / Amaç: Yirminci yüzyılın ortalarında makine öğrenmesi kavramı ortaya çıkmış, Bilgisayar Bilimci ve Bilişsel Bilimci "John McCarthy" tarafından "Yapay Zekâ" terimi ilk kez düzenlenen yapay zekâ konferansı olan "Dartmouth Konferansı"nda 1956 yılında kullanılmıştır. Günümüzde tıp alanında akademik makalelerin yazımından radyolojik raporların yorumlanmasına kadar birçok alanda yapay zekadan yararlanılmaktadır.Biz de bu çalışmamızda 2022 ve 2023 yıllarında Türkiye Anesteziyoloji ve Reanimasyon Derneği Dergisi'nde yayınlanan olgu sunumlarında sunulan hastaların Amerikan Anestezi Derneği (ASA) sınıflandırmalarını çok kullanılan dört yapay zeka uygulaması tarafından tekrar sınıflandırılmasını yaptırarak yapay zekanın değerlendirme becerisini ölçmeye çalıştık.

Gereç ve Yöntem: Türkiye Anesteziyoloji ve Reanimasyon Dergisi'nde 2022 ve 2023 yıllarında basılan olgu sunumları tarandı. Makalelerde belirtilen Amerika Anesteziyoloji Cemiyeti (ASA) sınıflama değerleri not edildi. Aynı hasta senaryoları ChatGPT, Gemini, Claude ve CoPilot isimli yapay zeka uygulamalarına soruldu ve yanıt olarak alınan ASA değerleri kaydedildi. Elde edilen veriler değerlendiricilerin yanıtları arasındaki uyumu tespit etmek için Fleiss' Kappa Testi kullanıldı.

Bulgular: Yapay zeka uygulamalarının sohbet programlarına öncelikle ASA sınıflamasını bilip bilmedikleri soruldu ve olumlu yanıt alındı. Daha sonra bu programlara seçilen olgu sunumlarına ASA sınıflaması yapıp yapamayacakları soruldu. Gemini uygulaması bunu etik olarak uygun bulmadığını belirtmesine rağmen olgulara yanıt verdi. Diğer uygulamalar sorunsuzca yanıtladı. Yine Gemini uygulaması preterm Fallot tetralojili düzeltme operasyonuna girecek olan olguya fazla değişken riskler içerdiğini gerekçe göstererek sınıflandırma yapamayacağını belirtti.Fleiss' Kappa testinin ile Kappa değeri 0.675 olarak bulundu ve gayet iyi uyuşma olarak değerlendirildi. Ayrıca cevaplayıcılar arasındaki yüksek korelasyon izlendi.

Yapay zeka programları ve yazarların belirlediği ASA skorları karşılaştırmasının korelasyon değerleriyle sunumu

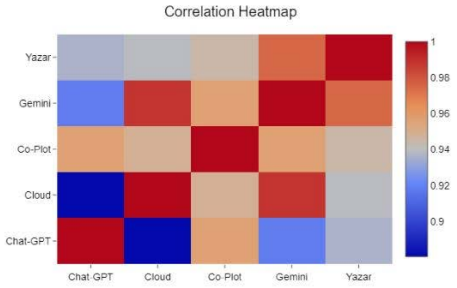

Tablo 1: ASA Sınıflandırması Dağılımı

olgu no	yazar	chatgpt	gemini	claude	copilot	kappa
1	3	4	4	3	4	
2	1	1	1	1	1	
3	2	2	2	2	2	
4	1	1	1	1	1	
5	2	2	2	2	2	
6	2	3	2	2	3	
7	3	4		4	4	
8	1	1	1	1	1	0.675
9	4	3	4	3	4	
10	3	3	4	3	3	
11	1	1	1	1	1	
12	2	2	3	3	3	
13	2	2	2	2	2	

Tartışma / Sonuç: Elimizdeki kısıtlı sayıdaki olguda uyumluluk oranı yüksek olarak çıkmış olmasına rağmen daha fazla olgu serileri üzerinden yapılacak kapsamlı çalışmalara ihtiyaç olabileceğini düşünüyoruz.

Kaynakça

1. Eİ Turan et al. , Evaluating the accuracy of ChatGPT-4 in predicting ASA scores: A prospective multicentric study ChatGPT-4 in ASA score prediction, Journal of Clinical Anesthesia, Volume 96, 2024, 111475, ISSN 0952-8180, https://doi.org/10.1016/j.jclinane.2024.111475.

TARK 2024
Türk Anesteziyoloji ve Reanimasyon Derneği
58. Ulusal Kongresi
28 Kasım - 1 Aralık 2024
Kaya Palazzo Otel ve Kongre Merkezi / ANTALYA

S-101

Girişimsel pulmonolojide santral hava yolu darlıklarında silikon ventilasyon kateteri ile yüksek frekanslı jet ventilasyon; yeni bir yaklaşım

Onur Küçük[1], Ayperi Öztürk[1], Aydın Yılmaz[1], Ali Alagöz[1]

[1]Sağlık Bilimleri Üniversitesi, Ankara Atatürk Sanatoryum Eğitim ve Araştırma Hastanesi

Giriş / Amaç: Santral havayolu darlıkları (SHD)'nda havayolu yönetimi için çok farklı teknikler kullanılmaktadır. Yüksek frekanslı jet ventilasyon (YFJV) uygulaması sırasında hangi tip ventilasyon yöntemi veya kateterin kullanılacağı klinisyenin seçimine bağlıdır. Bu çalışmada, rijit bronkoskopide silikon kateter ile YFJV uygulanan hastalarda ventilasyonun etkinliğinin değerlendirilmesi amaçlandı.

Gereç ve Yöntem: Çalışma onayı sonrası (tarih:03.10.2024; sayı:E-53610172-799-255681913), Ocak-Ağustos 2024 tarihleri arasında, genel anestezi altında rijit bronkoskopide silikon kateter ile YFJV uygulanan hastaların verileri analiz edildi. Silikon kateter etkinliğine yönelik akış/termografi testleri yapıldı(Şekil-1). Kliniğimizde SHD'de ağırlıklı olarak Evone® ventilatörü kullanılmaktadır(Şekil-2). Uygulama protokolü; (1)Silikon kateter ile entübasyon gerçekleştirilerek YFJV başlanır, (2)Hipoksi, hiperkapni ve hemodinamik bozukluk gözlemlendiğinde YFJV sonlandırılarak manuel ventilasyona (MV) geçilir, (3)MV ile yönetilemeyen hastalar laringeal maske ya da trakeal entübasyon (Tri-tube®) uygulanmasına geçilerek akış kontrollü ventilasyon (FCV) uygulanır, (4)İşlem süresince yakın hemodinamik monitorizasyon yanında arteryel kan gazı (AKG) analizi yapılır.

Şekil-1: Poliüretan kateter ile silikon kateterin karşılaştırılmasında yapılan testler

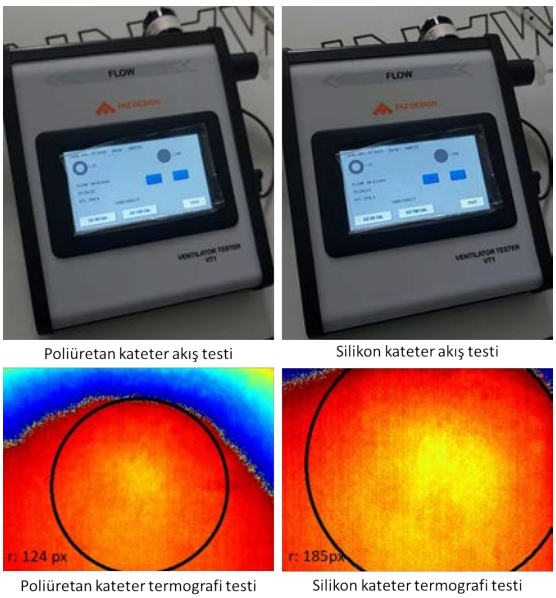

Poliüretan kateter akış testi | Silikon kateter akış testi

Poliüretan kateter termografi testi | Silikon kateter termografi testi

Akış testinde poliüretan kateter ile dakika da 24.4 litrelik hava akışı kayıt edilirken, silikon kateterde 34.4 litrelik hava akışı kayıt edilmiştir. Termografi testinde silikon kateterin etki alanı daha geniş bulunmuştur.

Şekil-2: Santral havayolu darlıklarında klinik uygulama

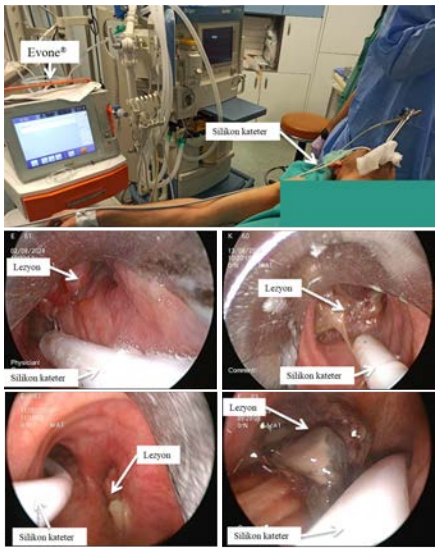

Bulgular: 25 hastanın perioperatif verileri değerlendirildi(Tablo-1). İşlem süresi median 35dk (min=20dk;max=105dk) idi. Hastaların girişimsel işlem verileri tablo 2'de paylaşıldı. Hastaların işlem sırasındaki ventilasyon yönetimleri değerlendirildiğinde 21(%84) hastada tüm işlemler YFJV ile gerçekleştirilirdi. Diğer ventilasyon modu gereken hastalardan (hasta:3,5,19,23) ilkinde Y stent uygulaması gerekti. İkinci hastanın lezyonu hem trakea hem de iki ana bronşta olması nedeniyle ventilasyon kateteri lezyon distaline gönderilemedi. İşlem sürücü basıncı etkisiyle rezeksiyon sonrası alandaki kanamanın arttığı ve bronkoskopi görüş alanını engellediği görüldü. Üçüncü hastada YFJV süresinin uzaması nedeniyle durdurularak MV'ye geçildi. Son hastada işlem sırasında YFJV ve MV ile hemodinaminin bozulduğu, hiperkarbinin arttığı görüldü. Tri-tube® ile orotrakeal entübasyon gerçekleştirilerek FCV uygulandı. Hastaların AKG değerleri tablo 3'de gösterildi(Şekil-3). Ayrıca hastaların preoperatif ve postoperatif akciğer grafileri değerlendirilmiş olup, akciğer komplikasyonu saptanmadı.

Şekil-3: Hastaların farklı zaman dilimlerindeki kan gazı değerleri

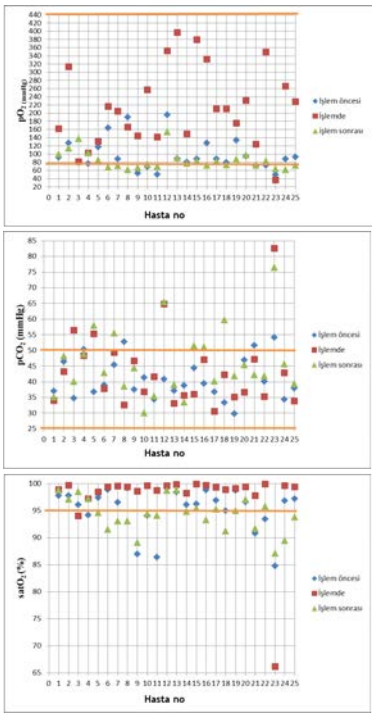

* Şekilde belirtilen kan gazı değerleri hasta bazlı tek bir ölçümde görülen en kötü değerlerdir.
** Hipoksik kan gazı değeri tek bir hastada (23 numaralı hasta) görülmüş olup, hasta hızla Tri-tube® ile entübe edilerek FCV modunda ventilasyonu sağlanmış ve hasta işlemi sorunsuz gerçekleştirilmiştir. Turuncu çizgiler: Literatür verileri dikkate alınarak kan gazı değerlerinde riskli olan değer aralıklarıdır.

Tablo-1: Hastaların demografik verileri

Hasta No	Yaş (Yıl)	Cinsiyet (K/E)	ASA	VKİ kg/m^2	Komorbidite
1	66	E	3	30.1	DM, KAH
2	79	E	3	28.9	KOAH, KAH
3	75	E	3	24.5	HT, KAH, CA
4	62	K	3	33.8	DM, KOAH, HT, KAH
5	64	E	2	23	DM, HT, CA
6	26	E	2	24.6	-
7	67	E	3	24.8	KOAH
8	58	E	3	21.8	HT, BPH
9	67	E	3	28.4	Astım, DM, HT
10	67	E	3	30.1	DM, HT, KAH
11	79	E	4	23.5	KOAH, HT, KAH, CA
12	59	E	3	24.5	PTE, CA
13	40	K	3	20.3	Hipertiroidi, SAK
14	74	K	2	24.2	Hipotiroidi
15	65	E	3	19.3	KOAH, DM
16	69	E	3	24.2	HT
17	44	E	2	18.3	CA
18	73	E	3	24.9	DM, HT, BPH
19	73	E	3	25.6	Astım, CA
20	67	E	2	33.7	DM, HT
21	61	E	3	24.2	KOAH, RA, CA
22	60	E	3	22.7	DM, KAH, CA
23	61	K	4	26.3	CA
24	66	E	3	29	KAH, KOAH, CA
25	62	E	3	38.7	DM, HT, KAH

ASA: Amerikan Anestezistler Derneği; VKİ: Vücut kitle indeksi; K: Kadın; E: Erkek; DM: Diyabetes mellitus; HT: Hipertansiyon; KAH: koroner arter hastalığı; KOAH: kronik obstrüktif akciğer hastalığı; CA: kanser; BPH: iyi huylu prostat hipertrofisi; PTE: pulmoner tromboembolizm; SAK: subaraknoid kanama; RA: romatoid artrit

Tablo-2: Hastaların girişimsel işlem verileri

Hasta No	Lokalizasyon	Tanı	Bronkoskopi işlemi	İşlem süresi (dakika)
1	Sol ana bronş	EBL	APC, MR	35
2	Sağ ana bronş	EBL	APC, MR	40
3	Trakea distal, sağ ana bronş, sol ana bronş	EBL, Darlık	Debulking, dilatasyon, APC, MR, Y stent	45
4	Sağ ana bronş	EBL	APC, MR	30
5	Trakea distal, sağ ana bronş, sol ana bronş	EBL	APC, MR	55
6	Sol bronş alt lob	EBL	APC, MR	60
7	Sağ ana bronş	EBL	APC, MR	30
8	Sol ana bronş	EBL	APC, Kriyoekstraksiyon	30
9	Sağ ana bronş	EBL	APC, MR	30
10	Sol ana bronş	EBL	APC, MR	20
11	Trakea distal, sağ ana bronş, sol ana bronş	EBL	APC, MR	25
12	Trakea distal, sağ ana bronş, sol ana bronş	EBL	APC, MR	35
13	Trakea subglottik	Darlık	Dilatasyon	35
14	Sağ bronş üst lob EBL	EBL	Kriyoekstraksiyon	40
15	Sağ ana bronş	EBL	APC, Kriyoekstraksiyon	30
16	Sol ana bronş	EBL	APC, MR	20
17	Sağ ana bronş	Darlık	Dilatasyon	60
18	Sağ bronş alt lob	EBL	APC, MR	40
19	Trakea distal, sol ana bronş	EBL	APC, MR	**105**
20	Sağ intermedier bronş	EBL	APC, MR	45
21	Sağ ana bronş	EBL	APC, MR	30
22	Sağ ana bronş	EBL	APC, MR	25
23	Trakea distal, sağ ana bronş, sol ana bronş	EBL	APC, MR	75
24	Sağ intermedier bronş	EBL	APC, MR	35
25	Sol ana bronş	EBL	APC, Kriyoekstraksiyon, MR	45
APC: argon plazma koagulation, EBL: endobronşiyal lezyon, MR: mekanik rezeksiyon				

Tablo-3: Hastaların farklı zaman dilimlerindeki kan gazı değer aralıkları

Zaman dilimi	**Kan gaz birimi**	**Aralık (min-max)**
İşlem öncesi	O2* l/min	0-8
	pH	7.30-7.52
	pO_2, mmHg	49.8-196
	pCO_2, mmHg	29.8-54.1
	$satO_2$, %	84.8-99.2
İşlemde	pH	7.25-7.54
	pO_2, mmHg	36.5**-396.6
	pCO_2, mmHg	30.6-82.6
	$satO_2$, %	66.2-99.9
İşlem sonrası	O2* l/min	0-8
	pH	7.21-7.48
	pO_2, mmHg	62.4-154
	pCO_2, mmHg	30-76.4
	$satO_2$, %	87.1-98.8
* Nazal kanül yoluyla verilen oksijen miktarı **Bu değer tek bir hastada (23 numaralı hasta) görülmüş olup, hasta hızla Tri-tube® ile entübe edilerek FCV modunda ventilasyonu sağlandı ve hasta işlemi sorunsuz gerçekleştirildi.		

Tartışma / Sonuç: SHD'de havayolunun paylaşılmasının yanında mevcut patolojinin etkin ventilasyonu sınırlaması süreci zorlaştırır. Farklı kateterlerle uygulanan YFJV teknikleri konusunda görüş birliği yoktur. Bu çalışmada silikon kateterle etkin YFJV uygulanmıştır. Ayrıca YFJV uygulamaları sırasında oldukça sık karşılaşılan CO2 retansiyonunun gözlenmemesi işlem sırasında silikon katetere bağlı hava dağılımının CO2 eliminasyonunda etkili olabileceğini düşündürmektedir.

Kaynakça

1. Beamis JF, Mathur PN, Mehta AC. Interventional pulmonary medicine. 2nd ed. Boca Raton: Informa Healthcare; 2010.
2. Czarnecka K, Yasufuku K. Interventional pulmonology: focus on pulmonary diagnostics. Respirology (Carlton, Vic). 2013;18(1):47-60.
3. Dela Cruz CS, Tanoue LT, Matthay RA. Lung cancer: epidemiology, etiology, and prevention. Clinics in chest medicine. 2011;32(4):605-44.
4. Wang T, Pei Y, Qiu X, Wang J, Wang Y, Zhang J. A multi-centre prospective random control study of superimposed high-frequency jet ventilation and conventional jet ventilation for interventional bronchoscopy. Ear, nose, & throat journal. 2022:1455613221094441.
5. Putz L, Mayné A, Dincq AS. Jet Ventilation during Rigid Bronchoscopy in Adults: A Focused Review. BioMed research international. 2016;2016:4234861.
6. Yapıcı D, Azizoğlu M, Özdülger A. A novel approach for ventilation with Aintree catheter during rigid bronchoscopy: A non-ventilated case report. Turk gogus kalp damar cerrahisi dergisi. 2021;29(1):129-32.
7. Pathak V, Welsby I, Mahmood K, Wahidi M, MacIntyre N, Shofer S. Ventilation and anesthetic approaches for rigid bronchoscopy. Annals of the American Thoracic Society. 2014;11(4):628-34.
8. Sanders R. Two ventilating attachments for bronchoscopes. Delaware Medical Journal. 1967;39(1):170-92.
9. Pawlowski J. Anesthetic considerations for interventional pulmonary procedures. Current opinion in anaesthesiology. 2013;26(1):6-12.

TARK 2024
Türk Anesteziyoloji ve Reanimasyon Derneği
58. Ulusal Kongresi
28 Kasım - 1 Aralık 2024
Kaya Palazzo Otel ve Kongre Merkezi / ANTALYA

S-102

Ambigus Genitalya Cerrahisi Geçiren Çocuk Hastada Postoperatif Analjezi için Bilateral Single-Level Sakral Erector Spinae Plan Bloğu

Hande Gürbüz[1], Umut Günay[1], Mürsel Ekinci[1]

[1]Bursa Şehir Hastanesi SUAM

Giriş / Amaç: Erector spinae plan bloğu (ESPB) ilk olarak torasik seviyede tanımlanmış ve son yıllarda en popüler plan bloklarından biri haline gelmiştir (1). Daha sonra çeşitli endikasyonlarla servikal, lomber ve sakral yaklaşımlar tanımlanmıştır (2). Sakral ESPB (sakral multifidus plan bloğu) ilk olarak pilonidal sinüs cerrahisinde sakral sinirlerin posterior divizyonlarını bloke etmek amacıyla kullanılmıştır (3). Ancak daha sonra sakral ESPB ürogenital ve anal cerrahilerde de kullanılarak sakral sinirlerin anterior divizyonlarının da bloke edilebileceği gösterilmiştir (4-6).

Olgu: 2 yaş 3 aylık, 10kg ağırlığında, 46-XX genotipine sahip konjenital adrenal hiperplazi etyolojisi ile ambigus genitale tanılı çocuk hasta genital feminizasyon cerrahi nedeniyle ameliyathaneye alındı. Standart monitörizasyonu takiben rutin genel anestezi prosedürü uygulandı. Preoperatif dönemde de oral steroid kullanmakta olan hastaya, intraoperatif 2,5mg/kg intravenöz steroid uygulandı. Sistemik analjeziyi sağlamak amaçlı 20mg/kg parasetamol verildi. 3,5 saatlik komplikasyonsuz cerrahinin sonlandıktan sonra genel anestezi altında S3 seviyesinden bilateral ESPB yapıldı. Postoperatif parasetamol günde 3 kez 10mg/kg olmak üzere devam edildi. Postoperatif ilk 24 saatte ağrı skoru 1-2/10'u geçmedi. Hasta yakınlarından onam alındı.Blok uygulaması: Aseptik koşullar altında, lateral dekübit pozisyonunda, 4–13MHz lineer prob (Clarius™ L7) orta hatta sagittal planda yerleştirilerek sakral medial krest görüntülendi. Prob S3 seviyesi üzerinde laterale yönlendirilerek sakral intermediate krest görüntülendi. Kraniokaudal yönde in-plane teknikle ilerletilen blok iğnesinin ucunun multifidus kası ve intermediate krest arasında yerleştiği doğrulandıktan sonra, negatif aspirasyonu takiben 7mL %0,125 bupivakain enjekte edildi. Aynı prosedür diğer tarafa da uygulandı.

Tartışma / Sonuç: ESPB ile verilen lokal anestezik üst sakral seviyeden uygulandığında sefalad yayılımla lomber erector spinae planına, ilioinguinal ile genitofemoral sinirlere ve lomber pleksusa; alt sakral seviyelerden uygulandığında ise sakral pleksus ve pudendal siniri de kapsayacak şekilde anterior sakral divizyonlara ulaşabilmektedir (6-8). Bu nedenle olgumuzda blok için S3 seviyesi tercih edilmiştir. Sirkumsizyon cerrahinde postoperatif ilk 24 saatteki analjezik ihtiyacının kaudal bloğa göre ESPB ile daha düşük olduğu gösterilmiştir (9). Sakral ESPB ürogenital cerrahilerde postoperatif analjezide etkin bir şekilde kullanılabilir.

Kaynakça

1. Forero M, Adhikary SD, Lopez H, Tsui C, Chin KJ. The erector spinae plane block: a novel analgesic technique in thoracic neuropathic pain. Reg Anesth Pain Med 2016;41:621–627.
2. Tsui BCH, Fonseca A, Munshey F, McFadyen G, Caruso TJ. The erector spinae plane (ESP) block: a pooled review of 242 cases. J Clin Anesth 2019;53:29–34.
3. Tulgar S, Senturk O, Thomas DT, Deveci U, Ozer Z. A new technique for sensory blockage of posterior branches of sacral nerves: ultrasound guided sacral erector spinae plane block. J Clin Anesth 2019;57:129–130.
4. Aksu C, Gurkan Y. Sacral erector spinae plane block with longitudinal midline approach: could it be the new era for pediatric postoperative analgesia? J Clin Anesth 2020;59:38–39.
5. Öksüz G, Arslan M, Bilal B, Gişi G, Yavuz C. Ultrasound-guided sacral erector spinae block for postoperative analgesia in pediatric anoplasty surgeries. J Clin Anesth 2020;60:88.
6. Kukreja P, Deichmann P, Selph JP, Hebbard J, Kalagara H. Sacral erector spinae plane block for gender reassignment surgery. Cureus 2020;12:7665.
7. Gupta A, Diwan S, Shankar V. Sacral ESP for pain management in transforaminal lumbar interbody fusion cases: A case series. Saudi J Anaesth 2023;17:437-439.
8. Gupta A, Kaur J, Kumar R. Unilateral sacral erector spinae plane block for lower limb surgery in children. Anaesth Rep 2022;10:12199.
9. Özen V, Şahin AS, Ayyıldız EA, Açık ME, Eyileten T, Özen N. Comparison of caudal block and sacral erector spina block for postoperative analgesia following pediatric circumcision: a double-blind, randomized controlled trial. Urol Int 2024;108:292-297.

TARK 2024
Türk Anesteziyoloji ve Reanimasyon Derneği
58. Ulusal Kongresi
28 Kasım - 1 Aralık 2024
Kaya Palazzo Otel ve Kongre Merkezi / ANTALYA

S-103

Akut Koroner Sendrom Hastalarında Trigliserid Glukoz İndeksinin Prognostik Rolü

Hatice Eyiol[1]

[1]S.B.Ü Konya Beyhekim Eğitim ve Araştırma Hastanesi

Giriş / Amaç: Akut koroner sendrom (AKS), kararsız anjina, ST yükselmesiz miyokard enfarktüsü (NSTEMI) ve ST yükselmeli miyokard enfarktüsü (STEMI) dahil olmak üzere, kalbi besleyen damarlardaki kan akışının ani azalmasıyla ilişkili bir dizi durumu kapsar (1,2) . Bu çalışmada AKS hastalarında hastalık şiddetini belirlemede TGI'nın kullanılabilirliğini değerlendirmeyi amaçladık.

Gereç ve Yöntem: Bu retrospektif çalışmada, Ocak 2019 ile Ocak 2024 tarihleri arasında, akut koroner sendrom tanısı konmuş 677 yoğun bakım hastası incelenmiştir.

Bulgular: Çalışmada TGI'nın yüksek olduğu hastalarda mortalitenin arttığı gözlemlenmiştir. TGI, yaş, TIMI skor ve Heart skorunun mortalite üzerinde anlamlı bir etkiye sahip olduğu bulunmuştur ($p<0,05$). ROC analizinde TGI'nın mortaliteyi öngörmede, TIMI skorundan sonra en yüksek değere sahip olduğu görülmüştür (AUC: 0,794. TGI yüksek olan hastalarda yoğun bakım yatış sürelerinde anlamlı bir fark bulunamamıştır. TIMI skoru, mortalite üzerinde en yüksek prediktif değere sahip olmakla birlikte, heart skoru ve yaşın mortalite üzerinde anlamlı prediktif değere sahip olduğu görülmüştür. (Sırasıyla AUC: 0,857- 0,778- 0,649). TGI yüksek olan hastalarda inotrop desteği ve mekanik ventilasyon oranının yüksek olduğu görülmüştür. Ayrıca TGI'nin; yaş, syntax skoru, TIMI skoru, CRP (C reaktif protein) ve heart skoru ile pozitif korelasyon gösterdiği ve Ejeksiyon Fraksiyonu (EF) ile negatif korelasyon gösterdiği saptanmıştır.

Figüre

Tablo 3. AKS hastalarında TyG indeks değerlerinin özellikli durumların varlığına göre kıyaslanması

Parametre	Durum	TyG İndeks Medyan (min – maks)	P
İnotrop Desteği	Hayır	296,6 (190,7-971,3)	<0,001*
	Evet	426,8 (247,8-881)	
MV Desteği	Hayır	296,7 (190,7-971,3)	<0,001*
	Evet	411 (247,8-881)	
Sonuç	Taburcu	296,2 (190,7-971,3)	<0,001*
	Exitus	393,5 (247,8-881)	
Tanı	USAP	300,9 (190,7-583,7)	0,160**
	NSTEMİ	318,2 (191,2-832,6)	
	STEMİ	299 (217,7-971,3)	
TIMI Akım	0[a]	669,7 (317,2-757,7)	<0,001**
	1[a]	348,7 (302,8-881)	
	2	371,6 (247,8-798,8)	
	3[b]	297,1 (190,7-971,3)	
Killip sınıflaması (STEMİ hastalarında)	Sınıf I[a]	291,9 (230,8-771,9)	<0,001**
	Sınıf II[c,a]	301,3 (217,7-971,3)	
	Sınıf III[b]	339,7 (257,6-804,7)	
	Sınıf IV[b,d]	354,9 (247,8-881)	
HT	Hayır	273 (217,7-758)	<0,001*
	Evet	312,3 (190,7-971,3)	
HL	Hayır	266,8 (190,7-520,7)	<0,001*
	Evet	312,3 (211,7-971,3)	
DM	Hayır	274,2 (190,7-704,7)	<0,001*
	Evet	420,6 (243,5-971,3)	
Sigara kullanımı	Hayır	398,4 (211,7-804,7)	<0,001*
	Evet	291,6 (190,7-971,3)	
Obezite	Hayır	310,5 (208,8-832,6)	0,078*
	Evet	295 (190,7-971,3)	
Aile öyküsü	Hayır	406,4 (234,9-804,7)	<0,001*
	Evet	294,7 (190,7-971,3)	

*Mann-Whitney U testi. **Kruskal Wallis-H testi.
Gruplar arasında anlamlı farklılık görülen [a][b][c][d] harfleri ile etiketlenmiş olup, aynı harf etiketi içeren

Tartışma / Sonuç: Bizim çalışmamız da TGI'nın, mortaliteyi öngörmede yüksek ve yeterli bir değere sahip olabileceğini göstermektedir. Yaşın mortalite üzerindeki güçlü etkisi, yaşlı hastalarda daha dikkatli bir yönetim gerekliliğini vurgulamaktadır. Ayrıca, WBC, troponin, CRP, ferritin, D-dimer ve fibrinojen gibi inflamatuar markerların prognostik değerinin göz önünde bulundurulması, hasta yönetiminde önemli katkılar sağlayabilir. Bu bulgular, TGI'nin tek başına mortalite öngörmede yüksek ve yeterli bir prediktör olabileceği ve prognostik değer taşıyabileceğini göstermektedir. AKS tanısı almış yoğun bakım hastalarında TGI'nin yüksek olması inotrop desteğin ve mekanik ventilasyon ihtiyacının yüksek olabileceğini ortaya koymaktadır.SonuçTGI'nın, AKS hastalarında prognoz ve mortaliteyi öngörmede, yüksek ve yeterli bir değere sahip olabileceği görülmekle birlikte, gelecekte yapılacak çalışmalar ile ayrıntılı olarak değerlendirilmesi gerekmektedir.

Kaynakça

1. Timmis, A., Kazakiewicz, D., Townsend, N., Huculeci, R., Aboyans, V., & Vardas, P. (2023). Global epidemiology of acute coronary syndromes. *Nature Reviews Cardiology*, *20*(11), 778-788.
2. Kong, G., Chin, Y. H., Chong, B., Goh, R. S. J., Lim, O. Z. H., Ng, C. H., ... & Figtree, G. A. (2023). Higher mortality in acute coronary syndrome patients without standard modifiable risk factors: results from a global meta-analysis of 1,285,722 patients. *International Journal of Cardiology*, *371*, 432-440.

TARK 2024
Türk Anesteziyoloji ve Reanimasyon Derneği
58. Ulusal Kongresi
28 Kasım - 1 Aralık 2024
Kaya Palazzo Otel ve Kongre Merkezi / ANTALYA

S-104

İntrakardiyak Yerleşimli Kist Hidatik Olgusu ve Komplikasyonları

Sinem Uzunlar İğdeli[1], Helin Demir Altındağ[1], Gönül Tezcan Keleş[1]

[1]Manisa Celal Bayar Üniversitesi Hafsa Sultan Hastanesi

Giriş / Amaç: Kist hidatik kalpte lokalizasyonu çok nadirdir ve tüm hidatik kistlerin yaklaşık %0,5-2'si kadardır (1,2). Kardiyak kist hidatik rüptürüne bağlı sistemik anaflaksi ve kist embolisi oldukça fatal seyredebilir.

Olgu: Hasta yakınlarının onamı alınarak paylaşılan olgu; 22 yaşında erkek hasta, 1 yıl önce kardiyak interventriküler septum yerleşimli 5 cm büyüklüğünde kist hidatik (Resim 1) tanısı almış, cerrahi tedavi önerilmesine rağmen tedaviyi reddetmiş ve antiparaziter tedavi albendazol verilmiştir. Aniden gelişen bilateral alt extremitede uyuşma ve güçsüzlük şikayetleri ile acil servise başvurdu. Fizik muayenesinde alt ekstremite bilateral kas gücü 1/5 idi, femoral ve popliteal nabızlar alınamadı. Torakoabdominal anjio BT görüntülemede distal abdominal aorta total oklüde olarak saptandı ve acil bilateral femoral embolektomi planlandı. Ameliyathanede invaziv monitörizasyon ve olası gelişebilecek anaflaksi ve kardiyak arrest riskine karşı tüm hazırlıklar sonrası genel anestezi uygulandı. Operasyonun 20.dk'sında aniden havayolu tepe basınçları yükseldi, bronkospazm, efedrin ve atropine yanıtsız hipotansiyon ve bradikardi gelişti. Kist hidatiğe bağlı anaflaksi düşünülerek 50 mcg İV adrenalin 2 kez bolus verildi ve yanıt alınamaması üzerine adrenalin infüzyonu başlandı, doz 10 mcg/dk'ya kadar çıkarılarak hemodinami stabillendi. Eş zamanlı 2000 ml IV kristaloid sıvı ile hidrasyon yapıldı. Cerrahi bitiminde postop entübe şekilde yoğun bakıma alındı. Takiplerinde iskemiye bağlı reperfüzyon hasarı nedeni ile akut böbrek yetmezliği gelişti ve hemodiyaliz başlandı. Hemodinamik ve metabolik parametreleri düzelmeyen ve diyalizden olumlu yanıt alınamayan hastada postop 7. gün kardiyak arrest meydana geldi ve kardiyopulmoner resüsitasyona yanıt alınamaması üzerine hasta eksitus kabul edildi.

Resim 1

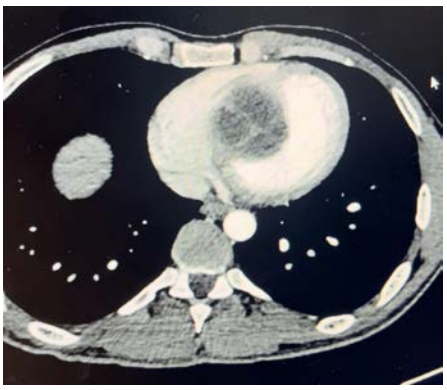

Kardiyak interventriküler septumdaki 5 cm'lik kist hidatik BT görüntüsü

Tartışma / Sonuç: Genel anestezi sırasında anaflaksi gelişimi nadirdir; ancak morbidite ve mortaliteyi arttırır (3). Anaflaksi sırasında bronkospazm, hipotansiyon ve kardiyak kollaps gelişebilir. Tedavisinde erken tanı, IV hidrasyon, adrenalin, kortikosteroidler ve antihistaminikler rol oynar. Adrenalin anaflaksi yönetiminde kullanılacak ilk ilaçtır ve 0,5 mg İM uygulanır. Yanıtsız hipotansiyon durumunda 1-4 mcg/dk infüzyon başlanır ve max 10 mcg/dk dozuna kadar artırılabilir(4). Kardiyak kist hidatik komplikasyonları olarak gelişen total vasküler oklüzyon ve anaflaksinin mortal seyredebileceği unutulmamalıdır.

Kaynakça

1- Charet E, Roudaut R, Lafitte S, Laffort P, Madonna F, de Mascarel A. Echocardiographic demonstration of rupture of intraseptal hydatid cyst. J Am Soc Echocardiogr 2000; 13: 956-958
2- Atılgan D, Demirel S, Akkaya V, Korkut F. Left Ventricular Hydatid Cyst: An unusual location of echinococcus granulosus with multiple organ involvement. J Am Soc Echocardiogr 1996; 9:212-215
3- Patient Safety and Performance of Alternative Axillary Brachial Plexus Block.. 2016; 28(1): 57-58
4- https://www.aid.org.tr/wp-content/uploads/2021/03/Anafilaksi-Cep-Rehberi_2021.pdf

TARK 2024
Türk Anesteziyoloji ve Reanimasyon Derneği
58. Ulusal Kongresi
28 Kasım - 1 Aralık 2024
Kaya Palazzo Otel ve Kongre Merkezi / ANTALYA

S-105

Maymun Çiçeği (Mpox) Virüsünün Anestezi Çalışanlarının Tutum ve Davranışları Üzerine Etkisi

Rahşan Dilek Okyay[1], Zeynep Gürbüz[1], Hilal Ayoğlu[1]

[1]Zonguldak Bülent Ecevit Üniversitesi Tıp Fakültesi Anesteziyoloji ve Reanimasyon AD

Giriş / Amaç: Mpox virüsü endemik bölgesinin dışında yayılımı devam eden,bazılarında ölümcül seyredebilen bulaşıcı bir hastalıktır(1).Bu durum kritik hasta bakımını sağlayan ve bulaşıcı hastalıklarla ön sıralarda mücadele eden anestezistlere büyük sorumluluklar doğurmaktadır.Bu çalışmada Mpox virüsünün anestezistler üzerindeki etkisini araştırmak ve farkındalığı artırmak amaçlanmıştır.

Gereç ve Yöntem: Etik kurul onamı sonrasında Türkiye'deki anestezistlerden (öğretim üyesi, uzman ve asistan hekimler)gönüllü olanlar çalışmaya dahil edildi.Demografik veriler, anestezistlerin Mpox virüsü hakkındaki bilgi düzeyleri,endişeleri,tutum ve davranışlarını değerlendiren 26 soruluk anket internet yoluyla katılımcılara ulaştırıldı.

Bulgular: Ankete katılan 206 katılımcının %61,7'si araştırma görevlisi %29,6'sı uzman doktordu. Katılımcıların %93,7'si Mpox virüsünü duymuştu, çoğunun bilgi kaynağı internet (web siteleri, forumlar vs.) ve sosyal medyaydı. %90,8'ine çalıştığı kurumda Mpox eğitimi verilmemişti. %72,8'i 2024 Mpox rehberini okumamıştı, %43,7'si virüsün salgına neden olabileceği konusunda emin değildi. %54,4'ü ölümcül olabileceğini,%70,9'u ise önlenebilir bir hastalık olduğunu düşüyordu. %48,1'i çiçek aşısı yapılmış kişilerin Mpox virüsüne karşı tam olarak korunduğunu düşünüyordu. %24,3'ü Mpox'lu hastaların tamamına antiviral tedavi başlanmasını düşünüyorken, %42,2'si antiviral tedaviyle ilgili bilgisinin olmadığını ifade etmiştir. %30,6'sı imkanı olsa muhtemelen Mpox aşısı yaptıracağını, %26,7'si kararsız olduğunu belirtmiştir. %44,2'sinin Mpox hakkındaki endişe düzeyleri düşüktür. %83,5'i Mpox'lu hastanın ameliyathaneye gelmeden ekibin bilgilendirilmesinin, koruyucu önlemlerin artırılmasının, ameliyathanede ise %74,8'i kişisel koruyucu ekipman giyilmesinin, %72,8'i kontamine eşyaların poşette taşınmasının gerekliliğini belirtmişlerdir.

Tartışma / Sonuç: Katılımcıların çoğunluğu Mpox virüsünü daha önce duymuşken,genellikle bilgi kaynaklarının internet,sosyal medya olması,2024 Mpox rehberini ve makaleleri okumamış olmaları,yeterli ve güvenli bilgi düzeyine sahip olmadıklarını düşündürmektedir.Ancak alınabilecek önlemler konusunda farkındalıklarının yüksek olması muhtemelen geçmişteki pandemi tecrübelerine dayanmaktaydı.Katılımcılar virüsün salgın yaratabileceğinden emin değildi.Ayrıca yaklaşık yarısının ölümcül olabileceğini düşünmesi,virüsün ciddiyetine dair bir farkındalık olduğunu gösterirken,çoğunluğunun önlenebilir bir durum olduğunu düşünmesi,yeterli eğitimle salgının kontrol altına alınabileceğini düşündürmektedir.Ancak, sadece %30,8'inin aşı yaptırma olasılığına sahip olması, aşıya yönelik teşviklerin artırılması gerektiğini göstermektedir.Bu çalışmada Mpox virüsü hakkındaki bilgi düzeyleri,algılar ve aşıya yönelik tutumlar önemli ölçüde değişkenlik gösterdiğinden anestezistlerin bilgi düzeyinin ve farkındalıklarının artırılması gerekmektedir.

Kaynakça

1. Teo CT, Wu JS, Chan K, Ng SWB et al. What does the anesthesiologist need to know about monkeypox? Can J Anaesth. 2023 May;70(5):893-900. doi: 10.1007/s12630-023-02441-2.

TARK 2024
Türk Anesteziyoloji ve Reanimasyon Derneği
58. Ulusal Kongresi
28 Kasım - 1 Aralık 2024
Kaya Palazzo Otel ve Kongre Merkezi / ANTALYA

S-106

Myotonik Distrofili Hastalardaki Anestezi Deneyimimiz

Filiz Akaslan[1], Oya Kale[1], Yasemin Dayıcan[1]

[1]Etlik Şehir Hastanesi

Giriş / Amaç: Myotonik distrofi 3-5/100.000 oranında görülen, otozomal dominant multisistemik bir hastalıktır. Nöromüsküler semptomlar uyku apnesi, endokrin bozuklukları (diyabet, hipogonadizm, hipotiroidizm), kardiyak, gastrointestinal veya nörolojik bozukluklar (zihinsel yetersizlik, dikkat bozuklukları) ile ilişkili olabilir.Miyotonik kriz, hipotermi, titreme, ilaçlar, mekanik veya elektriksel uyarım dahil olmak üzere çeşitli faktörler tarafından tetiklenebilir. Bu hastalarda perioperatif komplikasyonlar görülebilir, malign hipertermiye yatkınlık olabilir. Bu nedenle anestezi ve ilaç seçimi dikkatle yapılmalıdır. Biz bu vaka sunumunda kliniğimizde son bir yılda aldığımız miyotonik distrofili dört hastadaki deneyimlerimizi paylaşmayı amaçladık.

Olgu: Kliniğimizde son bir yılda 4 myotonik distrofi tanısı olan hasta ameliyat/işleme alındı. Hastaların demografik özellikleri Tablo 1'de verilmektedir. Vakaların ikisi elektif, ikisi acil olarak alınmıştır. Standart monitörizasyona (EKG, Satürasyon, Noninvaziv kan basıncı, ETCO2) ek olarak hastalara Bispektral index ve özofagial/timpanik sıcaklık monitorizasyonu yapılmıştır. İşlemleri daha uzun sürecek olan 2 hastada intraarteriyel kanülasyon yapılarak kan gazı ve invaziv kan basıncı takibi yapıldı. Tüm hastalarda genel anestezi tercih edildi. Malign hipertermi riski nedeniyle Dantrolen hazır bulunduruldu. Hastalarda anestezi indüksiyonunda 2mg/kg Propofol, 20mg lidokain ve roküronyum bromür uygulandı. Anestezi idamesinde BİS değeri 40-60 arasında tutulacak şekilde 4-10 mg/kg/saat arasında propofol, 0.25-0.5 µg/kg/dk remifentanil ile total intravenöz anestezi (TİVA) uygulandı. %50 O2-hava ile 3 L/dakika taze gaz akışı sağlanarak ventilasyon sağlandı. Üç hastaya işlemsonrası sugammadex ile rekürarizasyon yapılarak extübasyon yapıldı. Çoklu cerrahi geçiren ve solunum sıkıntısı işlem öncesi de mevcut olan bir hasta entübe olarak yoğun bakıma devredildi. Hastaların perioperatif takibi Tablo 2'dedir. Hastalardan üçü 3-4 günlük yatış sonrası taburcu edilebilmiştir.

Demografik Veriler

Hasta no	1	2	3	4	
Yaş	21	67	43	39	
Cinsiyet	Erkek	Kadın	Kadın	Kadın	
VKİ	24	23	38	27	
ASA	3E	3	3E	3	
Ek hastalık	Yok	Paratiroid adenom	Hipotiroidi, Vertigo	Hipotiroidi	
Kardiyak tutulum	Sol dal bloğu	Yok	Sağ dal bloğu	Yok	
Ameliyat	Özefagusda tıkanıklık/ Acil Endoskopi	Trakeostomi, Kolesistektomi, Cerrahi PEG Açılması	Sezeryan	Salpingooferektomi-Total abdominal histerektomi	

Tartışma / Sonuç: Myotonik distrofili hastalarda olası kardiyak ve respiratuvar kas güçsüzlüğüne dikkat edilmelidir. Nadir olarak görülen bu vakaların acil şartlarda karşımıza gelebileceği unutulmamalıdır. Malign hipertermi riski, rabdomiyoliz, miyotonik krize yönelik önlemler alınmalıdır. Perioperatif dönemde TİVA uygulanması güvenli bir seçenektir. Elektif vakalarda mümkünse nöromüsküler monitörizasyon yapılabilir. Sugammadex birçok vakada olduğu gibi bizim vakalarımızda da nöromüsküler bloğun geri döndürülmesinde faydalı görünmektedir.

Anestezi Tercihleri ve Perioperatif Sonuçlar

Hasta no	1	2	3	4	
Anestezi Tercihi	TİVA	TİVA	TİVA	TİVA	
Ameliyat Süresi(dk)	45	150	60	120	
Kas gevşetici	Roküronyum bromür/ 50mg	Roküronyum bromür/ 20mg	Roküronyum bromür/ 30mg	Roküronyum bromür/ 30mg	
Sugammadex	4mg/kg	-	2mg/kg	2mg/kg	
CK (U/L)	760	490	?	?	
Yoğun bakım takip süresi (gün)	1	20	1	2	
Hastane yatış süresi	4	20	3	4	
Prognoz	Taburcu	Exitus	Taburcu	Taburcu	

Kaynakça

1. Miller Anestezi 9. baskı, Cilt 1'' Malign hipertermi, Nöromüsküler Hastalıklar ve diğer genetik bozukluklar, S:1113 2020 by elsevier
2. Teixeira J, Matias B, Ferreira I, Taleço T, Duarte JS. Sugammadex is changing the paradigm in neuromuscular blockade in patients with myotonic dystrophy. *J Perioper Pract*. 2019;29(10):337-340. doi:10.1177/1750458919838412
3. Fukuda M, Tachibana S, Nishihara N, Yamakage M. Remimazolam for a patient with myotonic dystrophy type 1 who underwent endoscopic retrograde cholangiopancreatography under general anesthesia: a case report. *JA Clin Rep*. 2021;7(1):17. Published 2021 Feb 24. doi:10.1186/s40981-021-00422-2

TARK 2024
Türk Anesteziyoloji ve Reanimasyon Derneği
58. Ulusal Kongresi
28 Kasım - 1 Aralık 2024
Kaya Palazzo Otel ve Kongre Merkezi / ANTALYA

S-107

Laparoskopik Kolesistektomilerde USG Kılavuzluğunda Yapılan M-TAPA ile ESP Bloğunun Postoperatif Analjezi Etkinliklerinin Karşılaştırılması

Abdurrahman Çiçekli[1], Rauf Gül[1]

[1]Gaziantep Üniversitesi Tıp Fakültesi Anestezi ve Reanimasyon Anabilim Dalı

Giriş / Amaç: Kolesistektomi cerrahisi çoğunlukla laparoskopik olarak yapılmaktadır. Ameliyat sonrası hastaların çoğunda ilk 24 saatte orta-ileri derecede ağrı görüldüğü bildirilmiştir. Postoperatif dönemde çıkan akut ağrı hastanın konforunu, erken mobilzasyonunu ve yara iyileşmesini olumsuz etkilemektedir. Ağrı kontrolü için kullanılan NSAİİ ve opioidlerin farklı yan etkileri bulunmamaktadır. Rejional anestezi tekniklerinde ise uygulamada ve etkinlikte farklı sonuçlar ortaya çıkmaktadır. M-TAPA bloğu hasta supin pozisyonda iken karın üst kadranına uygulanır. Kolay uygulanan M-TAPA bloğu ile ilgili sınırlı sayıda çalışma vardır. Bloğun etkinliği ile alakalı olarak çalışmalarda farklı sonuçlar elde edilmiştir. Bu çalışmada ESP ile M-TAPA bloğunun etkinliklerinin karşılaştırılması amaçlanmıştır.

Gereç ve Yöntem: Bu çalışma etik kurul onayı ve bilgilendirilmiş onamları alınan 59 hasta ile yapılmıştır. 18-70 yaş arası ASA I-III olan hastalar 2 gruba ayrıldı. Grup M' ye M-TAPA, Grup E' ye ESP uygulandı. Hastaların 24 saatlik servis takipleri sırasında NRS ağrı skoru, tüketilen fentanil miktarı, 6. saatte öksürmeyle olan NRS ağrı skoru ve yan etki görülüp görülmediği kaydedildi.

M-TAPA Uygulaması

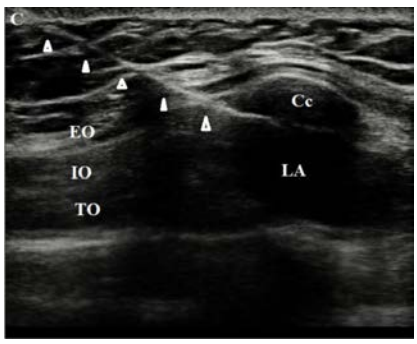

Arkus kosta seviyesinde internal oblik ile transversus abdominis kası arasına lokal anestezik ilaç uygulanarak blok işlemi yapılır.

Bulgular: Çalışmaya dahil edilen hastaların post operatif bakılan NRS ağrı skoru, hasta kontrollü ağrı pompasından doz talep sayısı ve tüketilen fentanil miktarı 2, 6, 12 ve 24. saatte her iki grupta istatistiksel olarak benzer bulundu. Postoperatif bulantı ve kusma insidansının benzer olduğu ancak 6.saatte öksürme ile olan ağrı skorunun grup E' de grup M' den daha düşük olduğu gözlendi.

Ağrı Skorları

NRS DERLERİ	Grup M	Grup E	p
2.Saat Medyan (min-max)	3(3-4)	4(3-4)	0,609
6.Saat Medyan (min-max)	3(2-3)	3(2-4)	0,891
12.Saat Medyan (min-max)	2(2-3)	2(2-3)	0,689
24.Saat Medyan (min-max)	2(1-2)	2(1-2)	0,509

Tüm zaman aralıklarında ESP ile M-TAPA blok uygulaması arasında NRS ağrı skorları istatistiksel olarak benzer bulunmuştur.*p<0,05; Ψ: Mann-Whitney U testi; §: student t testi; Ki-kare testi

Öksürme ile Olan Ağrı Skoru

NRS DEĞERİ	Grup M	Grup E	p
6.Saat Medyan (min-max)	5(4-5)	4(3-5)	0,002*

6. Saatte öksürme ile olan NRS ağrı skoru grup E' de grup M' ye göre istatistiksel olarak daha düşük gözlendi.*p<0,05; Ψ: Mann-Whitney U testi; §: student t testi; Ki-kare testi

Tartışma / Sonuç: Laparoskopik kolesistektomi cerrahisi uygulanan hastalarda postoperatif analjezi amaçlı uygulanan M-TAPA bloğunun ESP bloğuna benzer etkinlikte olduğu gözlemlendi. USG kılavuzluğunda yapılan M-TAPA bloğunun supin pozisyonda uygulanabilir olması ESP bloğuna göre avantaj olarak değerlendirilebilir. Hastalarda öksürme ile ortaya çıkan NRS ağrı skorunun ESP blok uygulamasında daha daha düşük bulunması bu işlemde dikkate değerdi. M-TAPA uygulaması laparoskopik kolesistektomi cerrahisinden sonra kolay, güvenli ve etkin bir şekilde uygulanabileceği değerlendirildi.

Kaynakça

1. Bilge A, Başaran B, Et T, Korkusuz M, Yarımoğlu R, Toprak H, Kumru N. Ultrasound-guided bilateral modified-thoracoabdominal nerve block through a perichondrial approach (M-TAPA) in patients undergoing laparoscopic cholecystectomy: a randomized double-blind controlled trial. BMC Anesthesiol. 2022 Oct 28;22(1):329. doi: 10.1186/s12871-022-01866-4. PMID: 36307755; PMCID: PMC9615166.
2. Aikawa K, Tanaka N, Morimoto Y. Modified thoracoabdominal nerves block through perichondrial approach (M-TAPA) provides a sufficient postoperative analgesia for laparoscopic sleeve gastrectomy. J Clin Anesth. 2020 Feb;59:44-45. doi: 10.1016/j.jclinane.2019.06.020. Epub 2019 Jun 15. PMID: 31212124.
3. Altıparmak B, Korkmaz Toker M, Uysal Aİ, Turan M, Gümüş Demirbilek S. The successful usage of modified thoracoabdominal nerves block through perichondrial approach (M-TAPA) for analgesia of laparoscopic ventral hernia repair. J Clin Anesth. 2019 Nov;57:1-2. doi: 10.1016/j.jclinane.2019.02.016. Epub 2019 Mar 1. PMID: 30831469.
4. Matsuura H, Terada Y, Rokkaku Y, Tamagawa H, Taniguchi E, Saito Y, Tsujimura N, Tanaka N, Kawaguchi M. Analgesic efficacy of modified thoracoabdominal nerves block through the perichondrial approach in laparoscopic cholecystectomy: A retrospective study with propensity analysis. Asian J Endosc Surg. 2023 Mar 23. doi: 10.1111/ases.13183. Epub ahead of print. PMID: 36958288.

TARK 2024
Türk Anesteziyoloji ve Reanimasyon Derneği
58. Ulusal Kongresi
28 Kasım - 1 Aralık 2024
Kaya Palazzo Otel ve Kongre Merkezi / ANTALYA

S-108

Meme Koruyucu Cerrahi Sonrası İnhalasyon Anestezisi ile İlişkili Postoperatif Bulantı ve Kusma Faktörleri

Semin Turhan[1], Sibel Önen Özdemir[1], Güvenç Doğan[1], Selçuk Kayır[1]

[1]Hitit Üniversitesi Erol Olçok Eğitim ve Araştırma Hastanesi Anesteziyoloji ve Reanimasyon Kliniği

Giriş / Amaç: Bu çalışma, genel anestezi altında meme kanseri nedeniyle meme koruyucu cerrahi geçiren kadın hastalarda postoperatif bulantı ve kusma (PONV) ve erken postoperatif bulantı ve kusma (ePONV) risk faktörlerini değerlendirmeyi amaçlamaktadır.

Gereç ve Yöntem: Retrospektif olarak yapılan bu çalışmada, 53 hastanın elektronik tıbbi kayıtları incelenmiştir. İncelenen değişkenler arasında yaş, sigara içme öyküsü, hareket hastalığı veya PONV öyküsü, Apfel skoru gibi demografik ve perioperatif değişkenler ile anestezi süresi, uçucu anestezikler ve intra/postoperatif opioid infüzyonu, intraoperatif kanama ve infüzyon hacmi gibi anestezi ve prosedürle ilgili değişkenler yer almaktadır. Postoperatif değişkenler ise NRS ile ağrı değerlendirmesi, bulantı, kusma veya öğürme sıklığı, kurtarma analjezik veya antiemetik ihtiyacıdır.

Bulgular: Desfluran kullanımı ve anestezi süresi, ePONV için anlamlı risk faktörleri olarak bulunmuştur. Apfel skoru ve anestezi süresi, PONV için anlamlı risk faktörleri olarak tespit edilmiştir. Sevofluran, desflurana kıyasla daha düşük ePONV riski ile ilişkili bulunmuştur (OR, 1.86; $p < 0.05$). Uçucu anesteziklerin kullanımı, PONV gelişimi için en güçlü risk faktörü olarak belirlenmiştir (OR, 2.3; $p < 0.01$). Desfluran kullanımı yalnızca geç PONV (ePONV) ile ilişkilendirilirken, anestezi süresi uzadıkça erken PONV riski artmıştır.Verilerin analizinde çok değişkenli lojistik regresyon analizi kullanılmıştır. Anlamlılık düzeyi $p < 0.05$ olarak kabul edilmiştir. Apfel skoru, anestezi süresi, ve kullanılan anestezik türü gibi faktörlerin PONV ve ePONV üzerindeki etkileri odds ratio (OR) ve %95 güven aralığı (CI) ile raporlanmıştır. Hosmer-Lemeshow testi, modelin uyumunu değerlendirmek için kullanılmış ve iyi uyum göstermiştir ($p > 0.05$).

Tartışma / Sonuç: Bu çalışmanın bulguları, uçucu anesteziklerin PONV üzerindeki etkilerini ve anestezi süresinin önemini vurgulamaktadır. Desfluran ve uzun anestezi süresinin, yüksek Apfel skoru olan hastalarda PONV riskini artırdığı görülmüştür. Bu nedenle, PONV riski yüksek olan hastalarda desfluran kullanımının ve uzun anestezi sürelerinin önlenmesi önerilmektedir.

Kaynakça

1. Apfel CC, Läärä E, Koivuranta M, Greim CA, Roewer N. A simplified risk score for predicting postoperative nausea and vomiting: conclusions from cross-validations between two centers. Anesthesiology. 1999;91(3):693—700. doi: 10.1097/00000542-199909000-00022
2. Macario A, Dexter F, Lubarsky D. Meta-analysis of trials comparing postoperative recovery after anesthesia with sevoflurane or desflurane. Am J Health Syst Pharm. 2005; 62(1):63—8. doi: 10.1093/ajhp/62.1.63
3. Choi JB, Shim YH, Lee YW, Lee JS, Choi JR, Chang CH. Incidence and risk factors of postoperative nausea and vomiting in patients with fentanyl-based intravenous patient-controlled analgesia and single antiemetic prophylaxis. Yonsei Med J. 2014;55(5):1430—5. doi: 10.3349/ ymj.2014.55.5.1430 17.
4. Myung SY, Hyun K, Min KK, Geun-Joo C, Yong-Hee P. Relationship between the incidence and risk factors of postoperative nausea and vomiting in patients with intravenous patient-controlled analgesia. Asian J Surg. 2018;41 (4):301—6. doi: 10.1016/j.asjsur.2017.01.005

TARK 2024
Türk Anesteziyoloji ve Reanimasyon Derneği
58. Ulusal Kongresi
28 Kasım - 1 Aralık 2024
Kaya Palazzo Otel ve Kongre Merkezi / ANTALYA

S-109

Parkinson Hastalığında Derin Beyin Stimülasyonu Cerrahisinde Uyanık ve Genel Anestezi Yönetimi

Oya Çimen[1]

[1]Ankara Etlik Şehir Hastanesi

Giriş / Amaç: Parkinson hastalığı (PH)nın tedavisinde uygulanan derin beyin stimülasyonu (DBS) ile yüz güldürücü sonuçlar alınmaktadır. Bu işlem için hastanın uyanık ve bilinçli olması, işlemin başarısını da arttırmaktadır. Bu olgu sunumunda DBS ile PH'ının cerrahi müdahalesindeki anestezi yönetimimizi sunmayı amaçladık.

Olgu: Hipertansiyon, diyabetes mellitus, koroner arter hastalığı ve parkinson hastalıkları olan 56 yaşındaki erkek hasta, ASA III olarak değerlendirildi. Preoperatif dönemde yapılacak işlemler anlatıldı ve onamları alındı. Rutin ASA monitörizasyondan sonra hastaya bilinçli sedasyon için 1 mcg/kg 10 dk'da iv deksmedetomidin yüklemesi infüzyonla verildi. Sedasyon sonrası sterilizasyon sağlandıktan sonra hazırlanan lokal anestezik solüsyonu (36 ml %0,5 bupivakain, 4 ml 0.01 adrenalin) ile skalp blok uygulaması (büyük oksipital sinir 5 ml, küçük oksipital sinir 3 ml, zigomatikotemporal sinir 2.5 ml, supratroklear sinir 2.5 ml, suprorbital sinir 2.5 ml, aurikülotemporal sinir 2.5 ml) bilateral yapıldı. Blok sonrası 15. dakikada sterotaktik başlık takıldı (Resim 1). Hedef nükleusun saptanması için hasta, anestezi doktoru eşliğinde bilgisayarlı tomografi(BT)ye gönderildi. Stereotaktik başlık üzerinde anterior komissür posterior komissür (AC-PC) koordinatları belirlendi ve beyin atlasları kullanılarak indirekt koordinatlar alındı. BT'de yer doğruluğu sağlandıktan sonra ameliyathanede hastaya burr-hole açıldı. Bilinci açık olan hastaya nörolojik muayene eşliğinde hedef nükleuslara bilateral elektrotlar yerleştirildi. Daha sonra hasta tekrar BT'ye gönderilerek radyolojik doğrulama sağlandı. Hasta 3. kez ameliyathaneye elektrot güç kaynağı bağlantılarının tamamlanması işlemi için geldi. 5mg/kg tiopental, 0,6 mg/kg roküronyum ile entübe edilen hastanın göğüs ön bölgesine, klavikulanın altına güç kaynağı yerleştirildi. Tüm işlem süresince arterial kan basıncının 120/80 altında tutulması için nikardipin 3-5 mg/saat infüzyon verildi. 75 dakikalık genel anestezi süresi sonunda hasta sugammadex ile uyandırılarak yoğun bakım ünitesine alındı.

Resim 1: Skalp blok sonrası sterotaktik başlık takılan hastanın görünümü.



Skalp blok sonrası sterotaktik başlık takılan uyanık hasta

Tartışma / Sonuç: PH'ının DBS ile tedavisinde hastanın uyanık olması ve ağrı duymaması, hastayla kooperasyon kurulabilmesi doğru haritalandırma ve işlemin başarısı için elzemdir. Ayrıca hastalara yüksek miktarda lokal anestezik ilaç verildiği için lokal anestezik sistemik toksisitesi açısından da hastalar yakın takip edilmelidir.

Kaynakça

1. Cabreira V, Massano J. Doença de Parkinson: Revisão Clínica e Atualização [Parkinson's Disease: Clinical Review and Update]. Acta Med Port. 2019 Oct 1;32(10):661-670. Portuguese. doi: 10.20344/amp.11978. PMID: 31625879.
2. Bronstein JM, Tagliati M, Alterman RL, Lozano AM, Volkmann J, Stefani A, Horak FB, Okun MS, Foote KD, Krack P, Pahwa R, Henderson JM, Hariz MI, Bakay RA, Rezai A, Marks WJ Jr, Moro E, Vitek JL, Weaver FM, Gross RE, DeLong MR. Deep brain stimulation for Parkinson disease: an expert consensus and review of key issues. Arch Neurol. 2011 Feb;68(2):165. doi: 10.1001/archneurol.2010.260. Epub 2010 Oct 11. PMID: 20937936; PMCID: PMC4523130.
3. Duda T, Lannon M, Gandhi P, Martyniuk A, Farrokhyar F, Sharma S. Systematic Review and Meta-Analysis of Randomized Controlled Trials for Scalp Block in Craniotomy. Neurosurgery. 2023 Jul 1;93(1):4-23. doi: 10.1227/neu.0000000000002381. Epub 2023 Feb 10. PMID: 36762905.

TARK 2024
Türk Anesteziyoloji ve Reanimasyon Derneği
58. Ulusal Kongresi
28 Kasım - 1 Aralık 2024
Kaya Palazzo Otel ve Kongre Merkezi / ANTALYA

S-110

Yapay Zekâ Modelleri Erektör Spina Plan (ESP) Blok Uygulanacak Seviyeyi Belirleyebilir mi?

Mehmet Gökhan Taflan[1], Alparslan Can Demirci[1]

[1]Samsun Eğitim ve Araştırma Hastanesi

Giriş / Amaç: Erektör spina plan (ESP) bloğu, özellikle torasik ve abdominal cerrahilerde analjezi amacıyla sık kullanılan bir rejyonal yöntemdir. Doğru seviyede uygulandığında, etkin analjezi sağlayarak ve postoperatif ağrıyı azaltarak hastanın iyileşme sürecini hızlandırır. Bu çalışmanın amacı, dört farklı yapay zekâ modelinin farklı cerrahiler için doğru ESP blok seviyesini belirlemedeki etkinliğini belirlemektir.

Gereç ve Yöntem: Literatürden on farklı cerrahi (ekstremite, torasik, abdominal) belirlenerek analjezi amacıyla uygulanan ESP bloğu seviyeleri incelendi (1). Dört farklı yapay zekâ aracı seçildi (ChatGPT, Google Cloud, Copilot, Gemini) ve her bir cerrahi için ESP blok seviyesini belirlemesi istendi. Önerilen seviyeler kaydedildi. Cevaplar körleştirilerek ulusal ve uluslararası rejyonal anestezi kurslarında eğitici olarak görev almış bir uzman tarafından puanlandırıldı. Tam doğru seviye için 2 puan, doğru bölge ancak yanlış seviye için 1 puan ve yanlış bölge için 0 puan verilerek puanlandı. Verilen cevapların gücü toplam puan üzerinde değerlendirildi.

Bulgular: Her bir cerrahi alan için modellerin öneri doğruluğu değerlendirildi ve toplam puanlar hesaplandı (Tablo 1). ChatGPT, toplamda en yüksek puanı alarak (16 puan) literatür ile en uyumlu önerilerde bulunan model oldu. Daha sonra sırasıyla Gemini (13 puan), Copilot (12 puan) ile devam ederken; en düşük puanı Cloud (8 puan)a aldı ve yalnızca üç cerrahide doğru seviyeyi tahmin edebildi. Cloud 5 cerrahi tipinde doğru bölgeyi dahi öneremedi. Cerrahi tipi ve yapay zekâ modellerinin değerlendirmesi Tablo 1'de sunulmuştur.

Tablo 1: Farklı yapay zekâ modellerinin 10 farklı cerrahi için ESP blok seviyesi önerilerinin değerlendirilmesi

	CHATGPT	CLOUD	COPİLOT	GEMİNİ	Toplam
Meme Cerrahisi	2	0	2	2	6
Omuz Cerrahisi	1	0	1	1	3
VATS	2	0	2	2	6
L/S Kolesistektomi	1	1	1	0	3
İnguinal Cerrahi	2	1	0	1	4
Sezaryen	1	0	0	0	1
Kalça Cerrahisi	2	2	1	2	7
Diz Cerrahisi	2	2	2	2	8
Nefrektomi	2	2	2	2	8
Radikal Prostatektomi	1	0	1	1	3
Toplam	16	8	12	13	

Tartışma / Sonuç: Çalışmamız belirli cerrahi tipleri için ESP blok uygulanacak seviyeleri belirlemede yapay zekanın etkili olabileceğini göstermiştir. Yapay zekâ programlarından ChatGPT literatüre daha uygun bir şekilde seviye tahminlerini yapabilmekte ve klinik pratikteki önerilerle genel olarak uyumlu yanıtlar vermektedir. Farklı prosedürlerde farklı paraspinal blokların değerlendirildiği kapsamlı çalışmalara ihtiyaç vardır.

Kaynakça

1. Tulgar S, Selvi O, Senturk O, Serifsoy TE, Thomas DT. Ultrasound-guided erector spinae plane block: Indications, complications, and effects on acute and chronic pain based on a single-center experience. Cureus. 2019 Jan 2;11(1):e3815.

TARK 2024
Türk Anesteziyoloji ve Reanimasyon Derneği
58. Ulusal Kongresi
28 Kasım - 1 Aralık 2024
Kaya Palazzo Otel ve Kongre Merkezi / ANTALYA

S-111

Eşit miyiz? 2018-2023 Aralığında TARK Oturum Başkanları'nın Cinsiyet Dağılım Analizi

Emre Kısa[1]

[1]Koç Üniversitesi Hastanesi

Giriş / Amaç: Toplumsal cinsiyet eşitliğinin sağlanması birçok ülkenin ve kurumun üzerinde çalıştığı bir konudur. Ancak, çok sayıda çalışma kadınların konferanslardaki konuşmacılar arasında hem tıp alanında hem de diğer bilim, teknoloji, mühendislik ve matematik alanlarında yeterince temsil edilmediğini göstermektedir.Biz de bu çalışmamızda 2018-2023 yılları arasındaki Türkiye Anesteziyoloji ve Reanimasyon Derneği tarafından düzenlenen kongrelerdeki oturum başkanlarının cinsiyet analizini yaparak cinsiyet eşitliği kavramındaki yerimizi belirlemeye çalıştık

Gereç ve Yöntem: 2018-2023 yılları arasındaki Türkiye Anesteziyoloji ve Reanimasyon Kongreleri'nin bilimsel programlarında belirtilen oturum başkanlarının cinsiyetleri adları incelenerek belirlendi. Sonuçlar yüzde (%) olarak verildi. Kategorik sonuçlar ki kare testi ile değerlendirildi.

Bulgular: Toplam 829 oturum başkanından 428'i(%52) kadın 401'i(%48) erkekti. 2019'da görevli 162 oturum başkanı varken 2020 ve 2021 yıllarında görevli sayısı azalmış 2022 yılında diğer yıllara yaklaşmıştı(137). En çok kadın oturum başkanının görevli olduğu yıl 2019 ve 2021(77) en az ise 2020(50) idi.Kadın oturum başkanı sayısında genelde de sözlü sunumlarda da sayısal olarak artış olduğu ve fakat istatistiksel olarak anlamlı olmadığı bulundu.

: Oturum ve Sözlü Sunum Başkanları Cinsiyet Dağılımı

	OTURUM BAŞKANI			sözlü sunum		
	k	e	toplam	k	e	toplam
2018	76	85	161	23	21	44
2019	77	85	162	16	23	39
2020	50	41	91	20	12	32
2021	77	50	127	28	8	36
2022	73	64	137	26	14	40
2023	75	76	151	26	26	52

Yıllara Göre Cinsiyet Dağılımının İstatistiksel Olarak Değerlendirilmesi

	oturum başkanı			olgu sunumu		
	k	e	p	k	e	p
2018-2020	203	211	0,1354	59	56	0,0782
2021-2023	225	190		80	48	

Tartışma / Sonuç: Atılan adımların neticesinde gelinen nokta yüz güldürücü olmakla birlikte derinde yatabilecek olası eşitsizliklere tanı konması ve tedavisi adına ayrıntılı çalışmalara ihtiyaç olabilir.

Kaynakça

1. General Medical Council. Chapter 3: the changing medical workforce. 2020. Erişim Tarihi 20.09.2024. https://www.gmc-uk.org/-/media/documents/somep-2020-chapter-3_pdf-84686032.pdf?la=en&hash=D2F3AD68AF8820D40A285BDC6A391A85A780C88B

2. Centre for Workforce Intelligence. Shape of the medical workforce: starting the debate on the future consultant workforce. February 201 Erişim Tarihi 20.09.2024. https://assets.publishing.service.gov.uk/government/uploads/system/uploads/attachment_data/file/507651/CfWI_future_consultant_workforce.pdf

3. TC. Sağlık Bakanlığı. Türkiye'de Sağlık Eğitimi ve Sağlık İnsangücü Durum Raporu Yıl 2014. Erişim Tarihi 18.09.2024. https://ekutuphane.saglik.gov.tr/Yayin/467

4. Katherine M. Gerull et all. Representation of women in speaking roles at surgical conferences, The American Journal of Surgery, Volume 220, Issue 1, 2020, Pages 20-26, ISSN 0002-9610, https://doi.org/10.1016/j.amjsurg.2019.09.004.

5. Klein RS, Voskuhl R, Segal BM, et al. Speaking out about gender imbalance in invited speakers improves diversity. Nat Immunol. 2017;18(5):475e478. https://doi.org/10.1038/ni.3707.

6. Carley S, Carden R, Riley R, et al. Are there too few women presenting at emergency medicine conferences? Emerg Med J. 2016;33(10):681e683. https:// doi.org/10.1136/emermed-2015-205581.

7. Shishkova E, Kwiecien NW, Hebert AS, Westphall MS, Prenni JE, Coon JJ. Gender diversity in a STEM subfield e analysis of a large scientific society and its annual conferences. J Am Soc Mass Spectrom. 2017;28(12):2523e2531. https:// doi.org/10.1007/s13361-017-1803-z.

8. Schroeder J, Dugdale HL, Radersma R, et al. Fewer invited talks by women in evolutionary biology symposia. J Evol Biol. 2013;26(9):2063e2069. https:// doi.org/10.1111/jeb.1219

TARK 2024
Türk Anesteziyoloji ve Reanimasyon Derneği
58. Ulusal Kongresi
28 Kasım - 1 Aralık 2024
Kaya Palazzo Otel ve Kongre Merkezi / ANTALYA

S-112

Anestezi Yoğun Bakım Ünitelerinde Yatan Akut İskemik İnme Tanılı Hastalarda Nötrofil Lenfosit Oranının Akut Böbrek Hasarı İle İlişkisi

Mustafa Tevfik Sarı[1], İsmail Demirel[1], Gülsüm Altuntaş[1], Ahmet Aksu[1], Fatma Çelik[1], Muhammet Acar[1]

[1]fırat Üniversitesi Tıp Fakültesi Hastanesi

Giriş / Amaç: İnme, dünya genelinde ölümün ikinci önde gelen nedenidir. Sıklığı ve tedavi maliyetleri nedeniyle, endişe oluşturmaya devam etmektedir. Akut Böbrek Hasarı (ABH), karmaşık bir klinik hastalıktır ve mortalite ve morbidite ile ilişkilidir. Çalışmamızda İskemik İnme tanılı hastaların YBÜ ünitesinde tedavi ve takipleri sırasında Nötrofil Lenfosit (NLO) oranları ile ABH arasındaki ilişkiyi inceledik.

Gereç ve Yöntem: Çalışmamız dahil edilme kriterlerine uyan 155 hasta ile gerçekleştirmiştir. Hastaların YBÜ'ye kabulündeki ABH için risk faktörleri ve demografik verileri retrospektif olarak Hastane Bilgi Sisteminden kaydedildi. İskenmik İnme tanısı Dünya Sağlık Örgütü'nün tanımlamasına göre konulmuştur ve Bilgisyarlı Tomografi veya Manyetik Rezonans Görüntüleme ile doğrulanmıştır. ABH tanısı KDIGO tanımlamasına göre konulmuştur. Gruplar arası kategorik değişkenlerin karşılaştırılmasında ki-kare analizi, sürekli değişkenlerin normal dağılıma uygunluğu Kolmogorov-Smirnov testi ile değerlendirilmiştir. NLO değerinin ABH tanısındaki değerini ölçmek için Receiver operating characteristic (ROC) eğrileri çizilmiştir. ABH riskinin hesaplanması için lojistik regresyon analizi yapılmıştır.

Bulgular: ABH gelişen hastaların yoğun bakıma başvurudaki lenfosit (p=0,002) değeri ABH gelişmeyenlerin skorlarından anlamlı şekilde düşük; NLO (p=0,009) ve laktat (p=0,005) değeri ise anlamlı şekilde yüksek bulunmuştur. ABH gelişen hastaların %30'u renal replasman tedavisi almış iken ortalama 7,1±1,9 günde ABH gelişmiştir. ROC eğrisinde NLO için 5,276 değeri cut-off olarak alındığında AUC: 0.622 idi ve iyi bir belirleyici olduğu görüldü. Multivariate lojistik regresyon analizinde NLO değeri ABH için bağımsız risk faktörü olarak görülmüştür. NLO değeri arttıkça ABH riski artmaktadır ve bir birimlik NLO değerinin artması 1,264 (1,021-1,564) kat ABH riskini arttırmaktadır.

Tartışma / Sonuç: İskemik İnme tanılı hastalarda NLO'nun ABH gelişimi ile ilişkili olduğunu ve bu parametrenin klinisyenlere, ABH gelişme riski altındaki hastaları tanımlamada önemli bir referans değeri sağladığını saptadık. NLO gibi basit ve yaygın olarak erişilebilir kan parametrelerinin değerlendirilmesinin, ABH gelişme riski olan iskemik inme hastalarında erken ve hedefe yönelik müdahalelerin planlanmasına katkı sağlayabileceğini düşünmekteyiz.

Kaynakça

1. Kakhki RD, Dehghanei M, Aref‐Nezhad R, Motedayyen H. The Predicting Role of Neutrophil‐Lymphocyte Ratio in Patients with Acute Ischemic and Hemorrhagic Stroke. J Stroke Cerebrovasc Dis 2020; 29(11):105233.
2. Kolaczkowska E, Kubes P. Neutrophil recruitment and function in health andinflammation. Nature reviews Immunology 2013; 13(3):159-75.
3. Stroke and transient ischaemic attack in over 16s: diagnosis and initial management. London: National Institute for Health and Care Excellence (NICE); 2022 Apr 13. PMID: 31211538.
4. Bonilla FA, Oettgen HC. Adaptive immunity. J Allergy Clin Immunol 2010; 125:33-40.

TARK 2024
Türk Anesteziyoloji ve Reanimasyon Derneği
58. Ulusal Kongresi
28 Kasım - 1 Aralık 2024
Kaya Palazzo Otel ve Kongre Merkezi / ANTALYA

S-113

Akut Hemorajik Şok ve Posterior Reversible Ensefalopati Sendromu (PRES) ile komplike olan Plasenta Previa-Perkreata : Olgu sunumu

Çisem Kutlu[1], Esra Özhan[1], Derya Arslan Yurtlu[2]

[1]İzmir Şehir Hastanesi
[2]SBÜ İzmir Tıp Fakültesi /İzmir Şehir Hastanesi

Giriş / Amaç: Plasenta previa-perkrata plasentanın alt uterus kısmına yerleşerek villuslarının myometriyum ve serozaya kadar yapıştığı bir plasenta invazyon anomalisidir. Peripartum kanama ve maternal mortalitenin önde gelen sebeplerindendir. Posterior Reversible Ensefalopati Sendromu (PRES) ise akut baş ağrısı, görme bozuklukları, nöbet ve bilinç değişiklikleri ile karakterize, genellikle geri dönüşümlü bir ensefalopati sendromudur.Bu olguda, plasenta previa-perkrataya bağlı kanama nedeniyle sezaryen ve histerektomi operasyonu geçirdikten sonra PRES tanısı ile komplike olan gebenin peripartum ve yoğun bakım dönemde tedavi süreci sunulmuştur

Olgu: 35 yaşında G3/P2/CS2 öyküsü olan, BMI 26 hesaplanan gebe, plasenta previa-perkreataya bağlı akut kanama nedeniyle genel anestezi altında acil operasyona alındı. Preoperatif hemorajik şok nedeniyle kardiyak arrest gelişen hastaya 3 dk KPR uygulandı. Spontan dolaşımı dönen hastaya eş zamanlı masif transfüzyon protokolü, acil C/S ve histerektomi uygulandı. Postoperatif yoğun bakım takiplerinde bilinci açılan, ikinci gün extube edilen hastanın 3. günde kadın doğum servisine transferi gerçekleştirildi. Servis takiplerinin ikinci gününde bulanık görme ve uykuya meyil gelişmesi üzerine çekilen MRG'de bilateral posterior parieto-oksipital kortikal ve subkortikal alanlarda saptanan difüzyon kısıtlılığı PRES sendromu ile uyumlu bulundu.Kooperasyon bozukluğu, tremor ve konvulzyon gözlenen hastaya antiödem, antiepileptik tedavi başlandı, hemodinami ve sıvı elektrolit dengesi düzenlendi. MRG'de PRES bulgularında gerileme izlenirken bazal ganglionlarda ve talamusta sitotoksik ödemin devam ettiği görüldü. Takiplerinde bilinci açılan, motor fonksiyonları ve konuşma becerisi kısmi olarak düzelen hasta yaklaşık bir ay sonra fizik tedavi önerileri ile taburcu edildi.

Tartışma / Sonuç: PRES patofizyolojinde serebral otoregülasyonda bozulma ve sistemik enflamasyon, başağrısı, bilinç değişiklikleri , epilepsi ve görme bozuklukları ile karakterize klinik tablodur. Tanıda en değerli yöntem beyin MRG' dir.Literatürde daha çok hipertansif kriz veya preeklampsi ile ilişkili olsa da ani tansiyon değişikliklerine bağlı serebral perfüzyon bozukluğu ve PRES görülebilmektedir. Sonuç olarak bu olguda post-resusitatif bakımda gelişen nörolojik semptomların değerlendirilmesi ve tedavinin yönlendirilmesi açısından hipoksik ensefalopatinin yanısıra PRES tanısının da atlanmaması gerektiği kanısına varılmıştır.

Kaynakça

1. Fugate, J. E., & Rabinstein, A. A. (2015). Posterior reversible encephalopathy syndrome: clinical and radiological manifestations, pathophysiology, and outstanding questions. The Lancet Neurology, 14(9), 914-925.

TARK 2024
Türk Anesteziyoloji ve Reanimasyon Derneği
58. Ulusal Kongresi
28 Kasım - 1 Aralık 2024
Kaya Palazzo Otel ve Kongre Merkezi / ANTALYA

S-114

Konjenital Adrenal Hiperplazi Tanılı Hastada Cerrahi Stres Yanıtının Yönetimi

Ebru Küçükçotur Kokurcan[1], Ahmet Atasoy[1]

[1]Ankara Etlik Şehir Hastanesi

Giriş / Amaç: Konjenital adrenal hiperplazi (KAH) kortizol sentezindeki enzimlerden birinin eksikliğinde görülen bir grup adrenal steroid sentez bozukluğu hastalığıdır. KAH'nin en sık (%95) görülen tipi 21-hidroksilaz enzim eksikliğidir(21-HEE)(1). Cerrahi stres hipotalomo-hipofiz eksenin en önemli uyaranıdır ve stres durumunda kortizol üretimi 3-10 kat artmaktadır(2). Bu vakaların perioperatif yaklaşımları cerrahi stres yanıtı nedeniyle özelliklidir. Olgumuzda 21-HEE olan 12-aylık hastaya kohlear implant takılması sırasında uyguladığımız genel anestezi yönetimini sunmayı amaçladık.

Olgu: 21-HEE tanılı 12-aylık 8,3 kg erkek hastaya sensörinöral işitme kaybı nedeniyle bilateral kohlear implant takılması planlandı. Hidrokortizon, fludrokortizon ve oral sodyum kullanan,serum elektrolitleri, glukozu, kan basıncı regüle olan hasta ilk vaka olarak cerrahiye alındı. Standart ASA monitörizasyonu uygulandı. İndüksiyonu takiben,hidrokortizon 50 mg/m2 dozunda 6 saat arayla puşe yapıldı. Kan glukozu takibiyle izotonik %0.9 NaCl solüsyonla hidrasyonu sağlandı.Hasta aktif ısıtılarak normotermi sağlandı. İdrar çıkışı takibi için üriner kateter takıldı. Nöromonitörizasyon nedeniyle ek nöromuskuler bloker uygulanmadı. Cerrahi bitiminde 2 mg/kg sugammadeks uygulanarak 8 saat anestezi uygulaması sonrası ekstübe edilerek pediatrik yoğun-bakım ünitesine devredildi.

KAH tanılı 12 aylık hasta



Hasta plazma glukoz ve elektrolitleri

	Preoperatif	Postoperatif 2 sa	Postoperatif 12 sa	Postoperatif 24 sa
Na+	137 mmol/lt	139 mmol/lt	140 mmol/lt	142 mmol/lt
K+	4,15 mmol/lt	3,45 mmol/lt	3,6 mmol/lt	3,7 mmol/lt
Cl-	107 mmol/lt	108 mmol/lt	107 mmol/lt	110 mmol/lt
Glukoz	111 mg/dL	115 mg/dL	75 mg/dL	108 mg/dL

Tartışma / Sonuç: Cerrahi stresin etkisiyle kortizol salınımında görülen artış nedeniyle adrenal yetmezliği olan vakalarda fizyolojik stres yanıtını en uygun şekilde taklit etmek gerekmektedir. Bu hastalar ilk vaka olarak alınmalıdır. Ekstübasyondan 30-dakika sonra kortizol ve ACTH (adrenokortikotropik hormon) düzeyi zirve yapar, 24-48 saatte normale döner. Bu nedenle ilk 24-48 saatlik süreçte steroid dozu fizyolojik dozdan 5-10 kat daha yüksek dozda verilmelidir(3,4). Cerrahi esnasında kullanılması önerilen steroid hidrokortizondur, yerine kullanılabilecek eşdeğeri steroidler Tablo-1'de mevcuttur.İntraoperatif dönemde sıvı kaybının izotonik karakterde olması, anesteziklerin yan etkisi (bulantı, kusma), cerrahi stres ve ağrıya bağlı olarak uygunsuz ADH salınımı gelişmesi sonucu hiponatremi, hipoglisemi ve hiperkalemi riski artmaktadır. Perioperatif hidrasyonda bu hastalara izotonik sıvı verilmesi önerilmektedir. İntraoperatif dönemde dekstroz ilavesinin serbest su fraksiyonunu artırarak hiponatremiyi ağırlaştırabilir.(2)Günümüzde, modern anestezi teknikleri ve yeni anestezik ilaçların kullanıma girmesi ile cerrahi stres yanıtı en düşük düzeye inmiştir ancak özellikli bu hasta grubunun perioperatif süreçte yakın takibi gerekmektedir.

Tablo 1: Steroid dozlarının eşdeğerleri

	Glukokortikoid/ antiinflamatuar etki	Büyümeyi baskılayıcı etki	Mineralokortikoid etki	Plazma yarılanma ömrü (dakika)	Biyolojik yarılanma ömrü (saat)
Hidrokortizon	1,0	1,0	1,0	80-120	8
Kortizon asetat (oral)	0,8	0,8	0,8	80-120	8
Kortizon asetat (IM)	0,8	1,3	0,8		18
Prednizon	4	5	0,25	200	16-36
Prednizolon	4	-	0,25	120-300	16-36
Metilprednizolon	5	7,5	0,4		
Betametazon	25	-	0	130-330	
Triamsinolon	5	-	0		
Deksametazon	30	80	0	150-300	36-54
9-alfa-Fludrokortizon	15	-	200		
DOC asetat	0	-	20		
Aldosteron	0,3	-	20-1000		

*DOC, deoksikortikosteron; IM, intramüsküler

Kaynakça

1. Nimkarn S, Lin-Su K, New MI. Steroid 21 hydroxylase deficiency congenital adrenal hyperplasia. Endocrinology and metabolism clinics of North America. 2009;38(4):699-718.
2. Bornstein SR, Allolio B, Arlt W, Barthel A, Don-Wauchope A, Hammer GD, et al. Diagnosis and Treatment of Primary Adrenal Insufficiency: An Endocrine Society Clinical Practice Guideline. The Journal of clinical endocrinology and metabolism. 2016;101(2):364-89.
3. Hindmarsh PC. Management of the child with congenital adrenal hyperplasia. Best practice & research Clinical endocrinology & metabolism. 2009;23(2):193-208.
4. Woodforth IJ. Management of adrenal insufficiency during the stress of medical illness and surgery. Med J Aust. 2008;189(6):350-1

TARK 2024
Türk Anesteziyoloji ve Reanimasyon Derneği
58. Ulusal Kongresi
28 Kasım - 1 Aralık 2024
Kaya Palazzo Otel ve Kongre Merkezi / ANTALYA

S-115

Sol İnternal Juguler Ven Diyaliz Kateter Komplikasyonunun USG ile Yönetimi

Eda Nur Yiğiter[1], Hanife Yılmaz[2], Sercan Tak[1], Çağrı Özdemir[2], Hakan Zor[1], Yusuf Ünal[2]

[1]Gazi Üniversitesi Tıp Fakültesi Kalp ve Damar Cerrahisi Anabilim Dalı
[2]Gazi Üniversitesi Tıp Fakültesi Anesteziyoloji ve Reanimasyon Anabilim Dalı

Giriş / Amaç: Hemodiyaliz kateterizasyonu (HDK), hemodiyaliz için vasküler yol oluşturmak amacıyla sıklıkla kullanılmaktadır. Büyük vasküler yapıların perforasyonu ve ekstraluminal yerleşim gibi komplikasyonlar nadirdir ve erken tanısı zordur. Bu olguda LIJV (sol internal juguler ven) kateterizasyonu sırasında venöz damar perforasyonu gelişen hastamızın yönetiminde TTE (Transtorasik Ekokardiyografi) ve TEE (Transözafageal Ekokardiyografi) deneyimimizi sunmayı amaçladık.

Olgu: 70 yaş kadın hasta; sol eksternal iliak arterde obstrüksiyon saptanması üzerine opere edildi. Postoperatif kreatinin değeri 2,24 mg/dL' e yükselen ve anürik olan hastaya HDK yerleştirilmesi planlandı. Sağ paratrakeal alanda 67 mm çapında lezyon izlenmesi sebebiyle LIJV tercih edildi. LIJV`e ultrason kılavuzluğunda HDK yerleştirildi. Lümenlerden birinden kan geldi diğerinden gelmedi. Alınan kan örneğinin venöz olduğu doğrulandı. Çekilen posteroanterior akciğer grafisinde (PAAG) kateter ucu desendan aortun yanında görüldü.(Resim 1) Bunun üzerine toraks BT (Bilgisayarlı Tomografi) çekildi. Tomografide HDK'in süperior vena cava'ya uzanmadığı, desendan aortun yakın komşuluğunda, ekstraluminal olduğu görüldü. Tam lokalizasyonunu belirlemek amacıyla TEE yapıldı. Bikaval pencerede salin ajitasyon testi yapıldığında, sağ atriuma salinin ulaşmadığı, sol plevra görüntülemesinde akciğer tabanına, plevra komşuluğuna yayıldığı görüldü.(Resim2) Kateteri çekilen hastada USG ile pnömotoraks olmadığı teyit edildi. 30 dk'lık aralıklarla hemogram, USG takibi yapıldı ve TTE ile plevradaki sıvının miktarı değerlendirildi. (Resim 3) Süreç içerisinde plevral kavitedeki sıvı miktarında minimal artış oldu. Hemoglobinde (Hgb) yaklaşık 1 g/dl düşüş olması üzerine replasman yapıldı. 24 saat süreyle yakın takip edilen hastada plevra sıvı miktarındaki artış durdu ve Hgb düşüşü olmadı.

Resim 1: PAAG'de inen torasik aort yanında görülen SVK

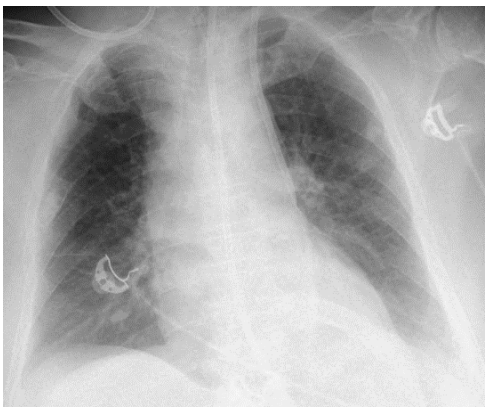

Resim 2: TEE ile salin ajitasyon testi

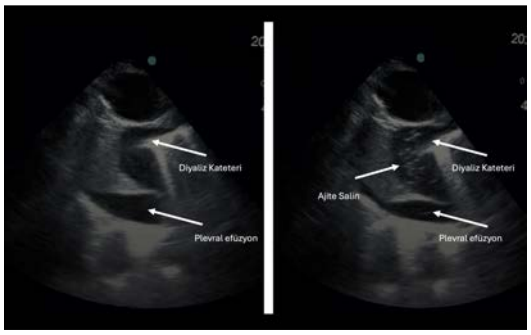

Resim 3: TTE ie plavral efüzyon takibi



Tartışma / Sonuç: TEE, yapılan çalışmalarda kılavuz telin ve kateterin intravasküler alanda konumlandırılmasında radyografiye ve standart ultrason kullanımına göre daha üstün bulunmuştur. LIJV kateterizasyonu komplikasyona daha yatkındır. Bu sebeple oluşabilecek bir komplikasyonun teşhisinde TEE kullanımını, uzun dönemde ise TTE ile takibini öneriyoruz. Henüz TTE/TEE kombine edilerek bu amaçla kullanımını bildiren başka bir örnek olmaması nedeniyle bu olgunun literatüre önemli bir katkı yapacağını düşünmekteyiz.

Kaynakça

1. *Graham AS, Ozment C, Tegtmeyer K, et al. Videos in clinical medicine. Central venous catheterization. N Engl J Med 2007; 356: e21.*
2. *Wang L, Liu Z, Wang C, et al. Rare malposition following left jugular vein catheterization: case reports and a literature review. Int J Clin Exp Med 2015; 8: 18543–18547.*
3. *Lok CE, Huber TS, Lee T, et al. KDOQI Clinical Practice Guideline for Vascular Access: 2019 Update. Am J Kidney Dis 2020; 75: S1–S164.*
4. *Kocak SY, Gumusel C. Malposition of hemodialysis catheter into the hepatic veins. Pak J Med Sci. 2019;35(2):583–585.*
5. *Bream PR. Update on Insertion and Complications of Central Venous Catheters for Hemodialysis. Semin Interv Radiol. 2016;33(1):31–38.*
6. *Yoon DY, Annambhotla S, Resnick SA, Eskandari MK, Rodriguez HE. Inadvertent Arterial Placement of Central Venous Catheters: Diagnostic and Therapeutic Strategies. Ann Vasc Surg. 2015;29(8):1567–1574.*

TARK 2024
Türk Anesteziyoloji ve Reanimasyon Derneği
58. Ulusal Kongresi
28 Kasım - 1 Aralık 2024
Kaya Palazzo Otel ve Kongre Merkezi / ANTALYA

S-116

Sol ventrikül destek cihazı uygulanan fulminant miyokarditli hastadaki fatal seyir

Elvin Kesimci[1], Edvin Bihorac[1], Atila Sezgin[1]

[1]Başkent Üniversitesi Ankara Hastanesi

Giriş / Amaç: Influenza ve parvovirüs B-19 gibi viral enfeksiyonlar, miyokarditin yaygın nedenleridir (1). Ancak SARS-CoV-2 enfeksiyonuna bağlı kardiyak tutulum hakkında daha az bilgi bulunmaktadır. COVID-19'a bağlı kardiyovasküler komplikasyonlar, genellikle ciddi akut solunum sendromu ve çoklu organ yetmezliğine kıyasla daha az dikkat çekmektedir (2). Bu nedenle, deneyimli merkezlerin, birden fazla ekstrakorporeal cihazın kullanımını gerektiren progresif kardiyojenik şok ve ağır biventriküler kalp yetmezliği vakalarına dair raporları bu konuda öncülük edebilir. Burada, mekanik ekstrakorporeal destek altında kalp nakli beklerken SARS-CoV-2 enfeksiyonuna bağlı fulminan miyokarditle hastane içi mortalite yaşadığımız hastaya ait değerlendirmemizi paylaşıyoruz.

Olgu: Adana'daki hastaneye, grip benzeri şikayetlerle başvuran 37 yaşındaki kadın hasta, taburculuktan bir hafta sonra nefes darlığı, taşikardi ve hipotansiyon ile başvurdu. İleri evre kalp yetmezliği için inotrop desteği altındayken kardiyojenik şok gelişen hasta entübe edilerek periferik veno-arteriyel ekstrakorporeal membran oksijenasyonu (VA-ECMO) tedavisine alındı. Ardından hava ambulansı ile Ankara'daki merkezimize nakledildi. Yapılan ilk değerlendirmede sol ventrikül ejeksiyon fraksiyonu (LVEF) %10'un altında ve triküspit anüler düzlem sistolik ekskürsiyonu (TAPSE) 12 mm olarak görüldü. Sol ventrikül destek cihazı (LVAD) implantasyonu planlandı. 207 dakika süren ameliyatta, kardiopulmoner bypass altinda standart anestezi yönetimi uygulayarak LVAD başarıyla implante edildi. Postoperatif dönemde bir süre stabil seyreden hastaya arttırılarak inotrop ve vazopresör desteği verildi. Buna rağmen, postoperatif 5. günde sağ kalp yetmezliği tanısı alan hastaya sağ ventrikül destek cihazı (RVAD) planlanlandı. Yoğun Bakım Ünitesinde 8. günde RVAD takılmasına rağmen herhangi bir iyileşme yaşamadı ve 46. günde hasta hayatını kaybetti.

Tartışma / Sonuç: Bu olgu, SARS-CoV-2 enfeksiyonu sonrası fulminan miyokardit gelişen, ağır kardiyojenik şok ve organ yetmezliğiyle başvuran bir hastanın ölümcül seyrini anlatmaktadır. Hem klinik seyir hem de endomiyokardiyal biyopsi başlangıçtaki tanıyı desteklemiştir. Mekanik dolaşım desteği ve kalp nakli, bu tür ciddi miyokardit vakalarında nihai tedavi yöntemleri arasında yer almaktadır. Ancak, ECMO desteğinin sürdürülebilme süresi ve erken dönemde LVAD'a geçiş ya da kalp nakli uygulaması için köprü tedavisinin başlangıcı konusunda henüz bir fikir birliği yoktur.

Kaynakça

1. Park NH, Lashin H, Spiritoso R. Fulminant myocarditis: use of echocardiography from diagnosis to extracorporeal membrane oxygenation. Echo Res Pract. 2020 Sep;7(3):K21-K26. doi: 10.1530/ERP-20-0005. Epub 2020 Sep 1. PMID: 32698157; PMCID: PMC7424325.
2. Montero S, Abrams D, Ammirati E, Huang F, Donker DW, Hekimian G, García-García C, Bayes-Genis A, Combes A, Schmidt M. Fulminant myocarditis in adults: a narrative review. J Geriatr Cardiol. 2022 Feb 28;19(2):137-151. doi: 10.11909/j.issn.1671-5411.2022.02.006. PMID: 35317391; PMCID: PMC8915421.

TARK 2024
Türk Anesteziyoloji ve Reanimasyon Derneği
58. Ulusal Kongresi
28 Kasım - 1 Aralık 2024
Kaya Palazzo Otel ve Kongre Merkezi / ANTALYA

S-117

Epidermolizis Büllozası Olan Yenidoğanda Pulmoner Bant Cerrahisi Anestezi Yönetimi-Olgu Sunum

Pınar Özdemir Yaşar[1], Muhammed Said Yaman[1], Başak Akça[1]

[1]Hacetetepe Üniversitesi, Anesteziyoloji ve Reanimasyon Anabilim Dalı

Giriş / Amaç: Epidermolizis bülloza (EB), cilt yapısal proteinlerini etkileyen mutasyonların neden olduğu çeşitli cilt ve mukoza kırılganlığı dereceleriyle karakterize, kalıtsal mekanobülloz hastalıkların heterojen bir grubudur [1]. Tedavi büyük ölçüde destekleyicidir ve yara bakımı, enfeksiyon kontrolü, beslenme desteği ve komplikasyonların önlenmesi ve tedavisini içerir [2].Hipoplastik sol kalp sendromu; sol atrium ve sol ventrikülün gelişmemiş olduğu ayrıca aort ve mitral orifislerin stenotik veya atrezik, assandan aortanın hipoplazik olduğu konjenital kalp hastalığıdır [2], [3].Bu olgu sunumunda amaç; epidermolizis büllozası olan yenidoğanda pulmoner bant cerrahisinde perioperatif yönetimimizi sunmaktır.

Olgu: 36 haftada C/S yoluyla 2950 gram doğan erkek hasta; 27 haftalıkken hipoplastik sol kalp tanısı almıştır. Hasta postnatal 25. Günde,3000 gram ağırlığında pulmoner bant cerrahisi için entübe operasyon odasına kabul edilmiştir. Hastanın kabulünde tüm büllöz lezyonlarının özellikli bir membranla kaplı olduğu, endotrakeal tüp tespitinin benzer bir membran yapılanması ile yapıldığı izlenmiş ve bu idame edilmiştir. EKG elektrotları da benzer şekilde özellikli membran yapısı ile cilde sabitlenmiş, klasik yapışkanlı elektrotlar kullanılmamıştır. Göz kurumasını engellemek için klasik yapışkan bant uygulanmamış yerine özellikli göz jeli yapılmıştır. Standart invaziv monitorizasyon sonrasında, dengeli anestezi indüksiyonu uygulanmıştır. Hastanın mevcut hastalığı nedeniyle bispektral indeks ve near infrared spektroskopi monitörizasyonu yapılmamıştır. Sağ femoral ven ve sol femoral arter kateterizasyonu sonrası cerrahi başlatılmıştır (resim1). Anestezi idamesi deksmedetomidin infüzyonu ve inhalasyon anestezisi ile sağlanmıştır. Cerrahi bitiminde hemodinamik instabilite gözlenen hastaya adrenalin infüzyonu 0,05mcg/kg/dk dozunda başlanılmıştır. Hastanın tüm cerrahi sütürleri, dren ve yara yeri pansumanı özellikli materyal ile yapılmıştır. Hasta entübe ve adrenalin 0,05mcg/kg/dk iv infüzyonu ile pediatrik KVC YBÜ' e transfer edilmiştir (resim 2,3). Hastanın postoperatif 5.gününde yoğun bakım ünitesinde takibi devam etmektedir.

Resim 1



intraoperatif kateterizasyon sonrası görüntü

Resim-2



Intraoperatif cerrahi sonrası görüntü

Resim-3



Postoperatif yoğun bakım transport sonrası görünüm

Tartışma / Sonuç: Epidermolizis büllozasısı olan yenidoğanların kardiyak cerrahi anestezi yönetimine dair literatür bilgisi sınırlıdır [4], [5]. Biz hastamızda dengeli anestezi yönetimini tercih ettik ve ciltteki lezyonları sebebiyle ek monitörizasyon yöntemlerinden kaçınıp yara yerlerinin korunmasını sağladık. Minimal invaziv cerrahi teknikler ve anestezi yaklaşımı bu hastalarda kritik öneme sahiptir.

Kaynakça

1. [1] J.-D. Fine *vd.*, "The classification of inherited epidermolysis bullosa (EB): Report of the Third International Consensus Meeting on Diagnosis and Classification of EB", *J. Am. Acad. Dermatol.*, c. 58, sayı 6, ss. 931–950, 2008.
2. [2] M. Prsa, C. D. Holly, F. A. Carnevale, H. Justino, ve C. V Rohlicek, "Attitudes and Practices of Cardiologists and Surgeons Who Manage HLHS", *Pediatrics*, c. 125, sayı 3, ss. e625–e630, 2010.
3. [3] J. M. Kane, J. Canar, V. Kalinowski, T. J. Johnson, ve K. Sarah Hoehn, "Management Options and Outcomes for Neonatal Hypoplastic Left Heart Syndrome in the Early Twenty-First Century", *Pediatr. Cardiol.*, c. 37, sayı 2, ss. 419–425, 2015.
4. [4] H. Yukawa, T. Makino, K. Hayashi, H. Date, N. Honda, ve Y. Anami, "Perioperative Management of Congenital Epidermolysis Bullosa", *Ann. Thorac. Surg.*, c. 116, sayı 1, ss. e1–e4, 2023.
5. [5] R. Nandi ve R. Howard, "Anesthesia and Epidermolysis Bullosa", *Dermatol. Clin.*, c. 28, sayı 2, ss. 319–324, 2010.

TARK 2024
Türk Anesteziyoloji ve Reanimasyon Derneği
58. Ulusal Kongresi
28 Kasım - 1 Aralık 2024
Kaya Palazzo Otel ve Kongre Merkezi / ANTALYA

S-118

Lumbal Cerrahi Operasyonlarında, Retrolaminar Blok Uygulamasının Cerrahi Stres Yanıt Üzerine Etkisi

Yasemin Çakır[1], Serdar Demirgan[2], Bilal Çakır[3], Sezen Kumaş Solak[2], Ayşin Selcan[2]

[1]Haydarpaşa Numune Eğitim ve Araştırma Hastanesi
[2]Bağcılar Eğitim Ve Araştırma Hastanesi
[3]Gaziosmanpaşa Eğitim Ve Araştırma Hastanesi

Giriş / Amaç: Retrolaminar blok, lomber cerrahide postoperatif analjezi amacıyla uygulanabilmektedir (1-3). Çalışmamızda, lomber disk hernisi (LDH) cerrahisinde retrolaminar blok (RLB) uygulamasının, hastalarda stres yanıt ve analjezi üzerine etkisinin araştırılması amaçlanmıştır.

Gereç ve Yöntem: Çalışma, etik kurul onayı alındıktan sonra prospektif, randomize olarak planlandı. Toplam 60 hasta RLB uygulanan (Grup R) ve uygulanmayan (Grup K) olarak iki gruba ayrıldı. RLB, ultrasonografi(USG) eşliğinde bilateral uygulandı. Her iki gruba da postoperatif dönemde intravenöz hasta kontrollü analjezi(HKA) uygulandı. Standart anestezi indüksiyonunu takiben sevofluran ve remifentanil infüzyonu ile idame sağlandı. Hastalara ameliyat bitiminden 30 dakika öncesinde tramadol(100 mg) ve parasetamol(1 gr) uygulandı. Hastalardan preoperatif, postoperatif 1. ve 24. saatte kortizol ve prolaktin düzeyi bakıldı. Postoperatif analjezik etkinlik, 1, 2, 6, 12 ve 24. saatlerdeki istirahat ve hareket halindeki vizüel anestezi skalası(VAS), tramadol tüketimi, analjezik gereksinimi ile değerlendirildi. Gruplar, intraoperatif opioid tüketimi ve komplikasyon görülme sıklığı açısından da karşılaştırıldı.

Bulgular: Gruplar yaş, cinsiyet dağılımı ve vücut kitle indeksi (VKİ) açısından benzerdi($p>0,05$) (Tablo 1). Hasta kontrollü analjezide hastaya giden doz sayısı, talep edilen doz sayısı, kurtarma analjezisi sayısı, toplam tramadol tüketimi ve peroperatif tüketilen remifentanil miktarı Grup K'de Grup R'ye göre yüksekti($p<0.0001$ hepsi için)(Tablo 2). İstirahat ve dinamik VAS değerleri 1, 2, 6, 12 ve 24. saatte Grup K'da, Grup R'ye göre yüksek olarak tespit edildi($p<0,05$)(Şekil 1). Kortizol değeri postoperatif 1. ve 24. saatte Grup K'de Grup R'ye göre anlamlı olarak daha yüksekti($p<0.0001$ ve $p<0,0001$ sırasıyla). Prolaktin değeri postoperatif 1. saatte Grup K'de Grup R'ye göre anlamlı olarak daha yüksek tespit edildi($p=0,0296$)(Tablo 3). İstirahat 1. saat VAS değeri ile postoperatif 1. saat kortizol değeri arasında anlamlı pozitif korelasyon izlendi($r=0,6007$; $p<0.0001$).

Tablo-1

		Grup R	Grup K	*P* Değeri
Yaş	*Min-Max (Median)*	29-65 (49)	33-64 (54)	[a] 0.0814
Cinsiyet	*Kadın / n (%)* *Erkek / n (%)*	13 (48.15) 14 (51.85)	13 (44.83) 16 (55.17)	[b] >0.9999
Kilo (kg)	*Min-Max (Median)* *Ort±SEM*	65-100 (78) 79.78±1.85	53-99 (82) 80.21±2.06	[a] 0.8781
Boy (m)	*Min-Max (Median)* *Ort±SEM*	1.50-1.86 (1.68) 1.68±0.02	1.50-1.85 (1.71) 1.70±0.02	[a] 0.4664
BMI	*Min-Max (Median)* *Ort±SEM*	23.10-37.80 (28.10) 28.26±0.64	22.10-32.00 (27.80) 27.89±0.54	[a] 0.6652
Anestezi Süresi	*Min-Max (Median)* *Ort±SEM*	80-160 (130) 118.50±4.61	95-195 (135) 136.70±4.14	[c] **0.0200***
Operasyon Süresi	*Min-Max (Median)* *Ort±SEM*	60-150 (115) 105±4.91	85-180 (120) 124.40±4.03	[a] **0.0034****

a : Student's t testi, b : Fisher's exact testi; c : Mann Whitney U testi. * *P*<0.05, ** *P*<0.01.

Demografik verilerin iki grup arasında karşılaştırması

Şekil-1

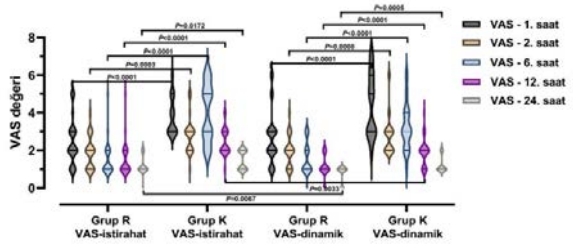

Gruplara ait VAS değerlerinin zamana göre değişimi

Tablo-2

		Grup R	Grup K	P Değeri
Hastaya Giden Doz Sayısı	**Min-Max (Median)**	4-16 (11)	8-34 (16)	a <0.0001* **
	Ort±SEM	10.33±0.61	16.17±0.86	
Talep Edilen Doz Sayısı	**Min-Max (Median)**	7-32 (20)	15-89 (67)	b <0.0001* **
	Ort±SEM	20.07±1.17	62.97±3.27	
Kurtarma Analjezisi	**Min-Max (Median)**	0-1 (0)	0-2 (1)	a <0.0001* **
	Ort±SEM	0.22±0.08	1.24±0.14	
Toplam Tramadol Kullanımı	**Min-Max (Median)**	50.4-211.8 (138.4)	72.4-348 (242.3)	b <0.0001* **
	Ort±SEM	136.50±7.68	234.30±11.55	
Perioperatif Tüketilen Remifentanil Miktarı	**Min-Max (Median)**	100-410 (160)	275-950 (640)	a <0.0001* **
	Ort±SEM	197.80±17.91	621.90±37.23	

*a : Mann Whitney U testi, b : Student's t testi. *** P*<0.001

Hastaya giden doz sayısı, Talep edilen doz sayısı, Kurtarma analjezisi, Toplam tramadol kullanımı, Perioperatif tüketilen remifentanil miktarı

Tablo-3

	Grup R	Grup K	p Değeri
Kortizol Bazal	90.57±1.51	92.84±1.15	0.3138
Kortizol Postop 1.Saat	93.80±1.25	110.20±2.36	<0.0001
Kortizol Postop 24.Saat	76.78±1.20	96.24±1.86	<0.0001
Prolaktin Bazal	789.20±70.97	603.60±49.70	0.0369
Prolaktin 1.Saat	856.80±72.59	1038±67.87	0.0296
Prolaktin 24.Saat	797.70±66.26	753.50±57.57	0.6224

Gruplara ait kortizol ve prolaktin değerleri

Tartışma / Sonuç: Tüm bu bulgular RLB uygulamasının, LDH cerrahisi sırasında cerrahi stres yanıtını baskılayabileceğini ve postoperatif ağrı kontrolünde multimodal analjezinin önemli bir parçası olabileceğini düşündürmektedir

Kaynakça

1. Pfeiffer G, Oppitz N, Schöne S, Richter-Heine I, Höhne M, Koltermann C. [Analgesia of the axilla using a paravertebral catheter in the lamina technique]. Anaesthesist. Nisan 2006;55(4):423-7.
2. Sugiyama T, Kataoka Y, Shindo K, Hino M, Itoi K, Sato Y, vd. Retrolaminar Block Versus Paravertebral Block for Pain Relief After Less-Invasive Lung Surgery: A Randomized, Non-Inferiority Controlled Trial. Cureus. 13(2):e13597.
3. Viderman D, Aubakirova M, Umbetzhanov Y, Kulkaeva G, Shalekenov SB, Abdildin YG. Ultrasound-Guided Erector Spinae Plane Block in Thoracolumbar Spinal Surgery: A Systematic Review and Meta-Analysis. Front Med [İnternet]. 2022 [a.yer 02 Mart 2024];9. Erişim adresi: https://www.frontiersin.org/articles/10.3389/fmed.2022.932101

TARK 2024
Türk Anesteziyoloji ve Reanimasyon Derneği
58. Ulusal Kongresi
28 Kasım - 1 Aralık 2024
Kaya Palazzo Otel ve Kongre Merkezi / ANTALYA

S-119

Batı Nil Virüsü Ensefaliti'nde Nörolojik Tutulum Ve Klinik Seyir Üzerine Bir Olgu İncelemesi

Fulden Uğur[1], Temel Güner[1], Birhan Karaca[1], Esra Adıyeke[1]

[1]Sancaktepe Şehit Prof.Dr. İlhan Varank Eğitim Ve Araştırma Hastanesi

Giriş / Amaç: Batı Nil virüsü (BNV), Flaviviridae ailesinden sivrisinek kaynaklı RNA virüsüdür (1). %20'si hafif ateşli bir hastalık olarak ortaya çıkar ve %10'unda nörolojik komplikasyonlar gözlenmektedir.(2,3)Nörolojik tutulum gösteren bu olguyu, %1'lik mortalite oranına dahil olduğu için paylaşmak istedik.

Olgu: 72 yaşında, erkek, DM, KOAH tanılı obez hasta, ateş ve ÜSYE şikayetleri başladıktan bir hafta sonra devam eden ateş, halüsinasyon görme ve konuşma bozukluğu ile acil servise getirilmiş. Geliş Glaskow Koma Skoru(GKS):12, ışık refleksi:+2/+2, ateş:37,1, ense sertliği ve motor defisiti olmayan hasta MSS enfeksiyonu ön tanısı ile yoğun bakım ünitesine alındı. Hiperkapnik hipoksik seyredince entübe edildi. Ampirik Meropenem başlandı. Beyin Omurilik Sıvısı(BOS) kültürü negatif gelen hastada Meropenem durdurulup Seftirakson, Asiklovir, Dekort ve Levetirasetam eklendi. Takiplerinde GKS:3'e gerileyen, anizokori gelişen, okulosefalik refleksi alınamayan ve vazopresör ihtiyacı artan hastanın tedavisine Vankomisin ve Sulbaksit eklendi. Beyin, Toraks BT ve Karotis doppleri yapıldı. Herhangi bir patoloji izlenmedi. Tekrarlanan BOS'ta Glukoz:117mg/dl, Protein:52 LDH:123 u/l Mikrobakter:0,52 g/l, WBC:28/mm3 MN#:27 mm3 PMN#:1/mm3 PMN%:4,3 HSV-1-2 RT PCR, M.Tbc, ARB ve kültür negatifti. Lyme Hastalığı ön tanısı ile gönderilen serumda Borelia IgG, IgM negatifti. Ayırıcı tanıda Otoimmün Ensefalit düşünülerek ileri tetkik planlandı . İstanbul Elmalı Barajı yakınında yaşadığı öğrenilen hastada ÜSYE sonrası nörolojik semptomlar gelişmesi ve BOS'ta lenfosit hakimiyeti dikkate alınarak serum ve idrarda BNV PCR, Halk Sağlığı Kurumu Ulusal Viroloji Merkez Laboratuvarına gönderildi. BNV idrar PCR, serum IgM ve IgG antikorları IFA yöntemi ile pozitif saptandı. Tetkikleri tamamlanamadan takiplerinin 15.gününde eksitus olmuştur.

Tartışma / Sonuç: Hedefe yönelik kesin bir tedavi olmasa da literatürde paylaşılan bazı olgularda IVIG ve steroid tedavisi uygulanmış ve başarılı sonuç alınmıştır.(4)Özellikle yaz ve sonbahar aylarında ÜSYE sonrası nörolojik tutulum gösteren hastalarda BNV göz ardı edilmemelidir. Klinik şüphe durumunda ayırıcı tanıda düşünülmesi gerekir.

Kaynakça

1. *Karim SU, Bai F. Introduction to West Nile Virus. Methods Mol Biol. 2023;2585:1-7. doi: 10.1007/978-1-0716-2760-0_1. PMID: 36331759; PMCID: PMC10719965.*
2. *Sampathkumar, P. Batı Nil virüsü: Epidemiyoloji, klinik sunum, tanı ve önleme. Mayo Klinik Proc. 2003 , 78 , 1137–1143. (1)*
3. *Hastalık Kontrol ve Önleme Merkezleri (CDC). Batı Nil Virüsü: Klinik Değerlendirme ve Hastalık. Çevrimiçi olarak erişilebilir: https://www.cdc.gov/westnile/healthcareproviders/healthCareProviders-ClinLabEval.html (19 Haziran 2023'te erişildi).*
4. Malone K, Abraham R, Mccurdy G, ve diğerleri. (10 Nisan 2022) Plazma Değişimi ve İntravenöz İmmünoglobulin Sonrası Başarılı Tedaviyle Batı Nil Virüsünün Atipik Sunumu. Cureus 14(4): e24003. doi:10.7759/cureus.24003

TARK 2024
Türk Anesteziyoloji ve Reanimasyon Derneği
58. Ulusal Kongresi
28 Kasım - 1 Aralık 2024
Kaya Palazzo Otel ve Kongre Merkezi / ANTALYA

S-120

Parasentez Esnasında Karşılaşılan Nadir Bir Komplikasyon,Epigastrik Arter Yaralanması

Ekin Özbak Sinirsiz[1], Selçuk Özkan[1], İlayda Kavuzlu[1], İçten Ezgi İnce[1], Çağatay Aydın[2], Caner Bektaş[2]

[1]Dokuz Eylül Üniversitesi, Anesteziyoloji ve Reanimasyon Anabilim Dalı ,İzmir,Türkiye
[2]Dokuz Eylül Üniversitesi Genel Cerrahi Anabilim Dalı, İzmir,Türkiye

Giriş / Amaç: Asit,sirotik hastalarda artmış spontan bakteriyel peritonit ve renal yetmezlik ihtimalini arttıran ,uzun dönemli morbiditeyi ve mortaliteyi arttıran hastaya rahatsızlık veren bir durumdur(1).Bu olgu sunumunda hastaya parasentez uygulanması sonrasında gelişen nadir bir komplikasyon olarak epigastrik arter yaralanması olan vakayı sunacağız.

Olgu: 62 yaşında kadın hasta 1997 yılında mitral kapak, sonrasında ise aort ve triküspit kapak replasmanı yapılmış. Konjestif siroz ile gastroenteroloji servisinde takip edilmekte iken asit drenaj kararı alınmış.Hasta kumadinizeyken işlem öncesi 4 gün önce kesilmiş.İşlem öncesi INR:1.56 platelet sayısı 209 bin ölçülmüş.Sol alt kadrandan parasentez yapılmış ancak drende kan görülmüş.Tomografide batın içi yaygın kan ve asit görülen hasta genel cerrahiye danışılmış . İşlem öncesi hemoglobin değeri 10 g/dL olan hastanın hemoglobin değeri 3.7 g /dL ye düşmesi üzerine serviste 2 ünite eritrosit replasmanı başlanmış .Hemorojik şok tablosundaki hastaya norepinefrin infüzyonu başlanmış. İntraabdominal basıncın 28 mmHg olması üzerine acil operasyon planlandı.Hasta ameliyathaneye 0.3 mcg/kg/dk norepinefrin infüzyonu ile alındı , nazogastrik sondası aspire edildi , hızlı seri indüksiyon planlandı.Standart ASA monitörizasyonu yapıldı.2 dakika preoksijenize edildi. 50 mg intravenöz ketamin , 40 mg intravenöz propofol , 80 mg intravenöz roküronyum ile indüksiyon yapıldı , 1. dakikada 7.5 numara kaflı tüple entübe edildi. Arter kataterizasyonu yapıldı.Alınan arteryel kan gazında pH: 7,16 olan hemoglobini 7.2 g/dL olan hastaya eritrosit süspansiyonu başlandı. Hasta göbek altı mediyan insizyon ile açıldı , 3500 cc hemorajik sıvı aspire edildi . Kanama odağı olan epigastrik arter bağlandı.İnotrop ihtiyacı olan hasta post operatif yoğun bakımda takip edildi.

Tomografi

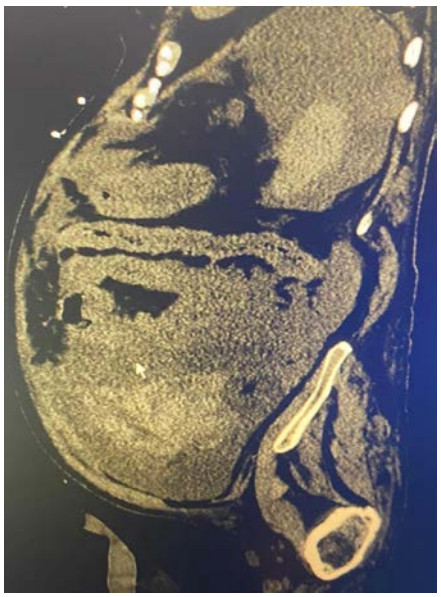

Kanama Odağı



Tartışma / Sonuç: Parasentez, minimal komplikasyon riski taşıyan ve nadiren morbidite veya mortaliteye neden olan güvenli bir prosedür olarak kabul edilir.(2) Prosedürün en yaygın komplikasyonları asit sıvısı sızıntısı, kanama, enfeksiyon ve perforasyondur. Abdominal duvar hematomu riski %1.7 olup kan transfüzyonu gerektirecek ciddiyette olanların ihtimali %0.1 olarak bulunmuştur(3). Parasentez, koagülopati ve trombositopeni varlığında bile karaciğer yetmezliği olan hastanede yatan hastalarda sıklıkla güvenle uygulanmaktadır ancak ölümcül komplikasyonlara yol açabilir(4).

Kaynakça

1. 1)D'Amico, G. · Morabito, A. · Pagliaro ,Survival and prognostic indicators in compensated and decompensated cirrhosis, *Dig Dis Sci.* 1986; 31:468-475
2. 2)Sharzehi K, Jain V ,Naveed A , Schreibman I, Hemorrhagic complications of paracentesis: a systematic review of the literatüre, Gastroenterol Res Pract
3. . 2014:2014:985141. doi: 10.1155/2014/985141.
4. 3) Mallory A., Schaefer J. W. Complications of diagnostic paracentesis in patients with liver disease. *Journal of the American Medical Association.* 1978;239(7):628–630. doi: 10.1001/jama.1978.03280340048020.
5. 4) Bilodeu M , Pache A , Severe haemorrhage following abdominal paracentesis for ascites in patients with liver disease , Alimentary Pharmacology and Therapeutics ,2005,doi: 10.1111/j.1365-2036.2005.02387.x

TARK 2024
Türk Anesteziyoloji ve Reanimasyon Derneği
58. Ulusal Kongresi
28 Kasım - 1 Aralık 2024
Kaya Palazzo Otel ve Kongre Merkezi / ANTALYA

S-121

Kolorektal Cerrahide Laparoskopik ve Açık Cerrahi Tekniklerin Postoperatif Analjezik İhtiyacına ve Kronik Ağrı Gelişimine Etkisinin Değerlendirilmesi

Gülfer Demir Ocak[1], Alev Atalay[1], Sezgin Ulukaya[1], Mustafa Nuri Deniz[1]

[1]Ege Üniversitesi Anesteziyoloji Ve Reanimasyon

Giriş / Amaç: Kolorektal kanserlerin (KRK) cerrahi tedavisi laparatomik (LT) ya da laparoskopik (LP) yöntemle gerçekleştirilebilmektedir. Çalışmamızda her iki yöntemden biri ile opere edilen hastaların postoperatif analjezik gereksinimleri ve kronik ağrı gelişimi karşılaştırılmaktadır.

Gereç ve Yöntem: Etik Kurul onayı sonrası 2021 Ocak-2022 Ocak tarihleri arasında KRK cerrahisi geçiren 189 hastanın 150'si çalışmaya dahil edildi. Hastaların anestezi, cerrahi ve postoperatif verileri hastane bilgi yönetim sistemi ve telefon görüşmesi sırasında anket yoluyla elde edildi. Postoperatif 90 günden fazla süren ağrı cerrahi sonrası kronik ağrı olarak (CSKA) tanımlandı.

Bulgular: Hastaların yaş ortalaması 64, 88'i LT, 62'si LP ile opere idi. İki grubun demografik verileri ve preoperatif ağrı insidansı benzer (%51,1'e %51,6) idi. LT grubunda operasyon süresi kısa, postop yatış süresi ve günlük yaşantıya dönme süresi uzun idi (p<0,001 tümü için). Postop rutin tedavi dışında ek analjezik gereksinimi LT grubunda yüksek idi (%50'ye %30.6, p<0,018). LT grubunda 6 (%6.8), LP grubunda 3 (%4.8) hasta CSKA tanımladı (p=0.737). CSKA'lı hastaların %100'ü CSKA'sız hastaların %48.2'si preoperatif ağrı tanımladı (p=0.003).

Hastaların preoperatif ve operatif özellikleri ile operasyon tipi arasındaki ilişki

Hastaların preoperatif ve operatif özellikleri ile operasyon tipi arasındaki ilişki

Operasyon Tipi		Açık		Kapalı		P
		N	%	N	%	
Preoperatif ağrı	Yok	43	48,9	30	48,4	0,954[1]
	Var	45	51,1	32	51,6	
Tanı	Kolon	36	40,9	24	38,7	
	Rektum	38	43,2	29	46,8	0,907[1]
	Rektosigmoid	14	15,9	9	14,5	
Operasyon süresi (dk)		200 (160-278,3)		255,5 (210-340,8)		**<0,001**[2]
Postoperatif yatış süresi (gün)		7,0 (6-9)		6,5 (6-7)		**<0,001**[2]

[1] Ki-kare testi kullanılmıştır, [2] Mann Whitney U testi kullanılmıştır
Operasyon süresi ve Postoperatif yatış süresi: Ortanca (25p-75p)

Hastaların ağrı özellikleri ile operasyon tipi arasındaki ilişki

Hastaların ağrı özellikleri ile operasyon tipi arasındaki ilişki

Operasyon Tipi		Açık		Kapalı		p
		N	%	N	%	
Ek analjezik	Yok	44	50,0	43	69,4	**0,018**[1]
	Meperidin	44	50,0	19	30,6	
Geçirdiğiniz cerrahi işleme bağlı ağrı duydunuz mu?	Hayır	53	60,2	42	67,7	0,347[1]
	Evet	35	39,8	20	32,3	
Cerrahi işlemden ne kadar süre süre sonra günlük yaşantınıza dönebildiniz?	Ortanca (25p-75p)	15,0 (10,0-30,0)		10,0 (7,0-15,0)		**<0,001**[2]
Geçirdiğiniz operasyona bağlı şu anda ağrı duyuyor musunuz?	Hayır	82	93,2	59	95,2	0,737[3]
	Evet	6	6,8	3	4,8	

[1] Ki-kare testi kullanılmıştır, [2] Mann Whitney U testi kullanılmıştır, [3] Fisher'in kesinlik testi kullanılmıştır

Hastaların preoperatif ve operatif özellikleri ile kronik ağrı ilişkisi

Hastaların preoperatif ve operatif özellikleri ile kronik ağrı ilişkisi

Kronik ağrı		Yok		Var		p
		N	%	N	%	
Preoperatif ağrı	Yok	73	51,8	0	0,0	**0,003**[1]
	Var	68	48,2	9	100,0	
Tanı	Kolon	55	39,0	5	55,6	-
	Rektum	64	45,4	3	33,3	
	Rektosigmoid	22	15,6	1	11,1	
Operasyon süresi (dk)	Ortanca (25p-75p)	229,0 (180,0-300,0)		224,0 (279,0-353,0)		0,084
Postoperatif yatış süresi (gün)	Ortanca (25p-75p)	7,0 (6,0-8,0)		7,0 (6,0-8,0)		0,909

[1] Fisher'in kesinlik testi kullanılmıştır, [2] Mann Whitney U testi kullanılmıştır.

Hastaların diğer ağrı özellikleri ile kronik ağrı arasıdaki ilişki

Hastaların diğer ağrı özellikleri ile kronik ağrı arasıdaki ilişki

Kronik ağrı		Yok		Var		P
		N	%	N	%	
Ek analjezik	Yok	83	58,9%	4	44,4%	0,493[1]
	Meperidin	58	41,1%	5	55,6%	
Geçirdiğiniz cerrahi işleme bağlı ağrı duydunuz mu?	Hayır	95	67,4%	0	0,0%	**<0,001**[1]
	Evet	46	32,6%	9	100,0%	
Cerrahi işlemden ne kadar süre süre sonra günlük yaşantınıza dönebildiniz?	Ortanca (25p-75p)	10,0 (7,0-20,0)		15,0 (12,5-37,5)		0,073[2]

[1] Fisher'in kesinlik testi kullanılmıştır, [2] Mann Whitney U testi kullanılmıştır.

Hastaların operasyon süresi, postoperatif yatış süresi ve günlük yaşama dönme süreleri arasındaki ilişki

Hastaların operasyon süresi, postoperatif yatış süresi ve günlük yaşama dönme süreleri arasındaki ilişki

Korelasyon tablosu	Korelasyon katsayısı	P
Operasyon süresi / **Postop yatış süresi**	0,109	0,136[1]
Operasyon süresi / **Günlük yaşantıya dönme süresi**	0,102	0,215[1]
Postop yatış süresi / **Günlük yaşantıya dönme süresi**	0,233	**0,044**[1]

[1]Spearman korelasyon testi kullanılmıştır.

Tartışma / Sonuç: Çalışmamızda LT hastaları daha uzun ameliyat, işe geri dönüş süreleri ve ek analjezik gereksinimi ihtiyacı göstermekle birlikte CSKA insidansları LP ile benzer bulunmuştur. CSKA'lı hastaların tümünün preoperatif ağrı tanımlıyor olması dışında literatüre göre daha düşük CSKA sıklığı saptanmıştır. KRK cerrahi hastalarında CSKA ile ilişkili olabilecek faktörlerin belirlenmesi için daha daha geniş hasta sayıları içeren çalışmalara gereksinim duyulmaktadır

Kaynakça

1. Kehlet H, Jensen TS,Woolf CJ. Persistent postsurgical pain: risk factors and prevention. Lancet 2006; 367: 1618–1625.
2. Lindberg M., Franklin O., Svensson J., Franklin K., 2020. "Postoperative pain after colorectal surgery" Int J Colorectal Dis 35 (7) ss. 1265–1272.
3. Özer N, Bölükbaşı N(2001). "Postoperatif Dönemdeki Hastaların Ağrıyı Tanımlamaları ve Ağrılı Hastalara Yönelik Girişimlerinin İncelenmesi.," Atatürk Üniversitesi Hemşirelik Yüksekokulu Dergisi, 4:1, 7-17.
4. Chung F, Ritchie E, Su J. Postoperative pain in ambulatory surgery. Anesth Analg 1997;85:808-16.

TARK 2024
Türk Anesteziyoloji ve Reanimasyon Derneği
58. Ulusal Kongresi
28 Kasım - 1 Aralık 2024
Kaya Palazzo Otel ve Kongre Merkezi / ANTALYA

S-122

Meme Koruyucu Cerrahi Uygulanan Faktör V Leiden Mutasyonu Olan Hastada Patent Blue Anafilaksisi: Bir Olgu sunumu

Merve Nur Uluğ[1], Ela Erten[1], Direnç Uzungeliş[1], Fatih Şimsek[1], Gökhan Özkan[1]

[1]SBÜ Gülhane Eğitim Araştırma Hastanesi

Giriş / Amaç: Patent blue boya (PBV), sentinel lenf nodu (SLN) aranırken kullanılan ve bildirilmiş anafilaktik reaksiyonların %0,6'sından sorumlu bir boyadır. FVL'de derin ven trombozu (DVT) ve pulmoner emboli (PTE) için risk artmıştır. Bu vaka raporunda, meme koruyucu cerrahi (MKC) ve SLN biyopsisi yapılan, Faktör V Leiden (FVL) mutasyonuna sahip bir olgu sunulmaktadır.

Olgu: 60 yaş kadın hasta MKC ve SLN biyopsisi için ameliyathane salonuna alınarak monitörize edildi. İndüksiyon ve entübasyon sonrası, %1'lik PVB sol memeye subkutan olarak enjekte edildi ve operasyona başlandı. Operasyon devamında oksijen satürasyonu (SpO2) %91'e düştü. Hava yolu cihazlarında tıkanıklık görülmedi. Oskültasyonda normal akciğer ventilasyonu duyuldu. Taşikardik ve hipotansif olan hastanın, anestezi idame dozlarının azaltılmasına, uygun intravenöz (IV) sıvı ve efedrin uygulanmasına rağmen kan basıncı (KB) 90/38 mmHg seyretti. Hasta %100 O2 ile ventile edildi. Efedrine yanıtsız hipotansiyonun ardından hastada invazif arteriyel monitörizasyona başlandı. Arteriyel kan gazı analizi normaldi. İlk semptomlardan 10 dakika sonra, hastada mavi orta-büyük çaplı ürtikeryal plaklar gelişti. Hastaya feniramin, deksametazon ve adrenalin uygun dozlarla intravenöz uygulandı. Hemodinamisi hala düzelmemiş olan hasta postoperatif entübe şekilde yoğun bakım ünitesine nakledildi, 2 saat sonra, hava yolunda ödem olmaması, hemodinamisinin stabil ve bilincinin açık olması üzerine ekstübe edildi.

ilk cilt bulguları



mavi plaklar



mavi-yeşil renkte idrar



Mavi vital boyalar uygulandığında görülmesi normaldir. Fakat çoğunlukla mesane sonda bu hastalarda uygulanmadığından klinisyenlerce gözlemlenemeyebilir.

patent blue uygulaması



patent blue operasyon başlangıcında ilk kez uygulanırken

tüm vücuttaki yaygın mavi plaklar



Tartışma / Sonuç: PBV reaksiyonları çoğunlukla mavi renkli kutanöz plaklarla hafif seyretmektedir. Bildirilen en yaygın semptom hipotansiyondur, bulgular diğer ajanlara göre gecikmektedir. Kutanöz bulgular bazen bulunmamaktadır. Tromboza yatkın olan hastada PTE ayırıcı tanıda yer almaktaydı. End-tidal CO2 işlemin başlangıcında 35mmHg, iken 28mmHg'ye düşüş gösterdi, ayrıca taşikardi, KB ve SpO2'de yavaş bir düşüş mevcuttu. Fakat arteriyel kan gazı normal olan hastada PTE'de görülen DVT, ani KB ve SpO2 düşüşü yoktu. Ancak PTE düşünülen hastalarda ekokardiyogram yapılması faydalı ve pratik olacaktır. Bu vaka raporu, hastanın primer hastalığı nedeniyle genel anestezi altında PVB anafilaksisini tanımanın zorluğu ve önemini vurgulamaktadır. Dermatolojik tutulum olmaksızın bildirilmiş vakalar nedeniyle, boyanın enjeksiyonu sonrası olası advers reaksiyonlar akılda bulundurmalıdır.

Kaynakça

4. Costa D, Mendonça M, Lopes M, Fernandes AL, Nunes S, Müller S. Anafilaxia por corante azul patente V: relato de caso e revisão da literatura [Patent blue V dye anaphylaxis: a case report and literature review]. Braz J Anesthesiol. 2020 Nov-Dec;70(6):662-666. doi: 10.1016/j.bjan.2020.05.005. Epub 2020 Nov 2. PMID: 33279226; PMCID: PMC9373611.
5. Aurich S, Seitz AT, Tomm J, Simon JC, Treudler R. A Case of Anaphylaxis to Patent Blue in a Patient with Sentinel Lymph Node Excision. Iran J Allergy Asthma Immunol. 2016 Dec;15(6):547-550. PMID: 28129687.
6. Di Leo E, Delle Donne P, Calogiuri GF, Macchia L, Nettis E. Focus on the agents most frequently responsible for perioperative anaphylaxis. Clin Mol Allergy. 2018 Jul 9;16:16. doi: 10.1186/s12948-018-0094-7. PMID: 30002605; PMCID: PMC6038250.
7. Korbi A, Khaskhoussy A, Cherif O, Hajji A, Gaddab I, Chaabene A, Gara M, Jbeli F, Grati L, Rhim MS, Faleha R. Anaphylactic shock due to patent blue: case report and review of literature. Pan Afr Med J. 2018 Sep 4;31:7. doi: 10.11604/pamj.2018.31.7.15576. PMID: 30918536; PMCID: PMC6430938.
8. Albagoush SA, Koya S, Chakraborty RK, et al. Factor V Leiden Mutation. [Updated 2023 Apr 8]. In: StatPearls [Internet]. Treasure Island (FL): StatPearls Publishing; 2023 Jan-. Available from: https://www.ncbi.nlm.nih.gov/books/NBK534802/
9. Bontempo FA, Hassett AC, Faruki H, Steed DL, Webster MW, Makaroun MS. The factor V Leiden mutation: spectrum of thrombotic events and laboratory evaluation. J Vasc Surg. 1997 Feb;25(2):271-5; discussion 276. doi: 10.1016/s0741-5214(97)70348-3. PMID: 9052561.
10. Kujovich JL. Factor V Leiden thrombophilia. Genet Med. 2011 Jan;13(1):1-16. doi: 10.1097/GIM.0b013e3181faa0f2. PMID: 21116184.
11. Misir Šitum S, Korečić Zrinjščak I, Pečvarac M, Šoštar A, Žaja A, Tot T. Case report: Atypical anaphylactic reaction to Patent Blue V dye during breast

cancer surgery. Front Oncol. 2022 Sep 16;12:979393. doi: 10.3389/fonc.2022.979393. PMID: 36185281; PMCID: PMC9523237.

12. Hunting AS, Nopp A, Johansson SG, Andersen F, Wilhelmsen V, Guttormsen AB. Anaphylaxis to Patent Blue V. I. Clinical aspects. Allergy. 2010 Jan;65(1):117-23. doi: 10.1111/j.1398-9995.2009.02192.x. Epub 2009 Sep 30. PMID: 19793057.

13. Dewachter P, Mouton-Faivre C, Benhaijoub A, Abel-Decollogne F, Mertes PM. Anaphylactic reaction to patent blue V after sentinel lymph node biopsy. Acta Anaesthesiol Scand. 2006 Feb;50(2):245-7. doi: 10.1111/j.1399-6576.2006.00912.x. PMID: 16430550.

14. Prakash S, Saini S, Mullick P, Pawar M. Green urine: A cause for concern? J Anaesthesiol Clin Pharmacol. 2017 Jan-Mar;33(1):128-130. doi: 10.4103/0970-9185.202190. PMID: 28413291; PMCID: PMC5374818.

15. Au E, Shao I, Elias Z, Koivu A, Zabida A, Shih AW, Cserti-Gazdewich C, van Klei WA, Bartoszko J. Complications of Factor V Leiden in Adults Undergoing Noncardiac Surgical Procedures: A Systematic Review. Anesth Analg. 2023 Sep 1;137(3):601-617. doi: 10.1213/ANE.0000000000006483. Epub 2023 Aug 17. PMID: 37053508

16. Komagamine J, Yoshihara S. Purpura due to deep venous thrombosis. Acute Med Surg. 2023 Dec 25;10(1):e916. doi: 10.1002/ams2.916. PMID: 38148752; PMCID: PMC10750021.

17. Vyas V, Sankari A, Goyal A. Acute Pulmonary Embolism. [Updated 2024 Feb 28]. In: StatPearls [Internet]. Treasure Island (FL): StatPearls Publishing; 2024 Jan-. Available from: https://www.ncbi.nlm.nih.gov/books/NBK560551/

18. Oh JK, Park JH. Role of echocardiography in acute pulmonary embolism. Korean J Intern Med. 2023 Jul;38(4):456-470. doi: 10.3904/kjim.2022.273. Epub 2023 Jan 2. PMID: 36587934; PMCID: PMC10338244.

TARK 2024
Türk Anesteziyoloji ve Reanimasyon Derneği
58. Ulusal Kongresi
28 Kasım - 1 Aralık 2024
Kaya Palazzo Otel ve Kongre Merkezi / ANTALYA

S-123

Uyanık Kraniyotomi Deneyimlerimiz; Retrospektif Çalışma

Merve Çeştepe[1], Demet Sergin[1], Özgün Anadolu[1], A. Esra Yüksel[1], Abdurrahim Derbent[1]

[1]Ege Üniversitesi Tıp Fakültesi Hastanesi Anesteziyoloji ve Reanimasyon Ana Bilim Dalı

Giriş / Amaç: 2015-2020 yılları arasında uyanık kraniotomi cerrahisi geçirmiş hastaların dosyaları retrospektif olarak tarandı. Demografik verilerinin, anestezi yönteminin ve komplikasyonların detaylı bir analizini oluşturmak ve mevcut verilerimizin literatürdeki diğer verilerle karşılaştırması amaçlandı.

Gereç ve Yöntem: Etik kurul onayı sonrasında dosyalardaki yaş, cinsiyet, ek hastalıklar, ASA sınıflaması, kitle yerleşimleri, komplikasyonlar, per-op ve post-op morbidite ve mortalite, hastanede kalış süreleri, kullanılan anestezik ajanlar, anestezi ve cerrahi süresi kaydedildi. Hastalarımızın tamamı uyanık- uyanık- uyanık tekniği bilinçli sedasyon ile işleme alınmıştır. Sedasyon için 9 hastaya bolus midazolam/fentanil; 12 hastaya propofol+ remifentanil infüzyonu başlanmış ve 8 mg ondansetron ile premedike edilmiştir. Her infiltrasyon noktasına ortalama 2-4 mL , yarı yarıya olacak şekilde %0.5 bupivakain ve %2 prilokain kullanılarak lokal infiltrasyon anestezisi uygulanmıştır. İnfiltasyon bölgelerinin kontrolünün ardından hastalara çivili veya ay başlık takılmıştır. Perioperatif süreçte hastalarımız ile sürekli diyalog halinde kalınmış, ağrı ve bilinç durumları yakın takip edilmiştir. Veriler IBM 23.0 (IBM Corp., Armonk, NY) ile analiz edildi.

Bulgular: Çalışmamıza 21 hasta dahil edildi. Bilinçli sedasyon için hastalarımızın %42.9' una bolus dozlar uygulanmışken, %57,1'ine infüzyon uygulanmıştır; demografik verilerde istatiksel bir fark yoktur. Komplikasyonlar(baş ağrısı, fokal nöbet, hemipleji, hemiparezi, fasiyal paralizi), anestezi ve cerrahi süresi bakımından istatistiksel açıdan anlamlı farklılık görülmemiştir. İki gruptaki infüzyon ve bolus doz kullanılan ajanlar (midozolam, propofol, fentanil, remifentanil, ketamin) ajanlar bakımından istatistiksel açıdan anlamlı farklılık görülmemiştir.

Tartışma / Sonuç: Çalışmamızda hiçbir hastada genel anesteziye geçilmemiştir ve havayolu komplikasyonu yaşanmamıştır. Çalışmamızda saptanan yaş, ek hastalık, ASA sınıfları literatürdeki incelenen vaka serileri ile benzer olarak saptanmıştır. UK'de literatürde sık görüldüğü bildirilen bulantı- kusma hiçbir hastamızda görülmemiştir. Bu durum yeterli bir antiemetik premedikasyona ve yüksek oranda propofol kullanımına bağlanmıştır. Bizim klinik yaklaşımımızda; maksimum hasta kooperasyonu ve konforu, maksimum cerrahi başarı hedefimizde minimum anestezik ajan kullanmayı hedefledik. UK anestezi yönetiminde doğru hasta seçimi, cerrahi prosedürün iyi anlaşılması ve aktarılması, anestezik ilaçların doğru titrasyonda ve akılcı bir şekilde kullanımı prosedürün başarısını artırmakta büyük öneme sahiptir.

Kaynakça

1. Sewell D, Smith M. Awake craniotomy: anesthetic considerations based on outcome evidence Curr Opin Anaesthesiol. 2019 Oct;32(5):54Brydges G, Atkinson R, Perry MJ, Hurst D, Laqua T, Wiemers J.6-552.

2. Bonhomme V, Franssen C, Hans P. Awake craniotomy. Eur J Anaesthesiol. 2009 Nov;26(11):906-12.

3. Kulikov A, Lubnin A .Anesthesia for awake craniotomy.Curr Opin Anaesthesiol. 2018 Oct;31(5):506-510.

4. Brydges G, Atkinson R, Perry MJ, Hurst D, Laqua T, Wiemers J. Awake craniotomy: a practice overview.AANA J. 2012 Feb;80(1):61-8.

5. Viderman D, Nabidollayeva F, Bilotta F, Abdildin YG.CComparison of dexmedetomidine and propofol for sedation in awake craniotomy: A meta-analysis. Clin Neurol Neurosurg. 2023 Mar;226:107623.

TARK 2024
Türk Anesteziyoloji ve Reanimasyon Derneği
58. Ulusal Kongresi
28 Kasım - 1 Aralık 2024
Kaya Palazzo Otel ve Kongre Merkezi / ANTALYA

S-124

Konjenital Kistik Adenomatoid Malformasyon Tanılı Pediyatrik Hastada Anestezi Yönetimi: Olgu Sunumu

Nursen Karaca[1], Naz Bozdağ[1], Işık Alper[1]

[1]Ege Üniversitesi Tıp Fakültesi

Giriş / Amaç: Konjenital kistik adenomatoid malformasyon (KKAM), akciğerin nadir görülen (1/25.000-1/35.000) hamartomatöz kistik bir lezyonudur. Semptomatik hastalarda lobektomi veya pnömonektomi gerekebilmektedir. Ancak operasyon sırasında ani hemodinamik değişiklikler/kollaps ve ventilasyon ile ilgili sorunlar nedeniyle anestezi yönetimi özelliklidir. Bu olgu sunumunda, 2 yaşında KKAM tanılı olguda anestezi yönetimimizi paylaşmayı amaçladık.

Olgu: 2 yaşında erkek hasta (14 kg, 90cm). Miadında doğan ve sık bronşit atakları dışında öyküsünde özellik olmayan hasta, bir gün önce öksürük ve dispne şikayeti ile dış merkeze başvurmuş ve pnömotoraks şüphesi ile tüp torakostomi uygulanmış. Ancak hastanın solunum sıkıntısında artış ve genel durumunda kötüleşme nedeniyle hastanemize sevkedilmiş. Yapılan ileri radyolojik görüntülemede; sağ akciğerde septalı pnömotoraks alanları, atelektazi ve belirgin trakeal deviasyon izlenen hastaya acil operasyon planlandı. Preoperatif değerlendirmede; SpO2:%88 (8L/dk maske ile oksijen desteğinde), dispneik, takipneik (34/dk), taşikardik (154 atım/dk), hipotansif (74/46mmHg) ve bilinç konfü olan hasta %100 oksijen ile preoksijenize edildi ve 10 mcg/kg atropin, 2 mg/kg propofol, 1mg/kg roküronyum, 1 mcg/kg fentanil ile anestezi indüksiyonu sonrası video laringoskop ile orotrakeal entübe edildi. Trakeal deviasyon ve solunum sıkıntısı nedeniyle çift lümenli tüp tercih edilmedi. Akciğer oskültasyonu ve ETCO2 monitörizasyonu ile endotrakeal tüp yeri doğrulandı. Sağ akciğerde solunum sesi alınamayan ve tepe havayolu basıncı (THB) 35-45cmH2O olan hastaya, %80 FiO2 ve düşük tidal volüm ile akciğer koruyucu ventilasyon stratejisi uygulandı. Lateral dekübit pozisyon verilerek torakoskopik kist eksizyonu ve sağ-alt lob süperior segmentektomi yapılan hastanın, işlem sonrası THB düştü ve sağ akciğer ventile olmaya başladı. Orotrakeal entübe, sedatize, kürarize ve hemodinami stabil olarak yoğun bakım ünitesine transfer edilen hasta postoperatif 1.gün ekstübe edildi, 3.gün toraks tüpü çekildi ve 4.gün sorunsuz taburcu edildi.

Preoperatif bilgisayarlı tomografi görüntüsü

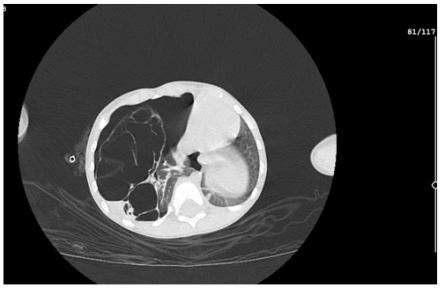

Operasyonda eksize edilen kitle



Preoperatif postero-anterior akciğer grafisi

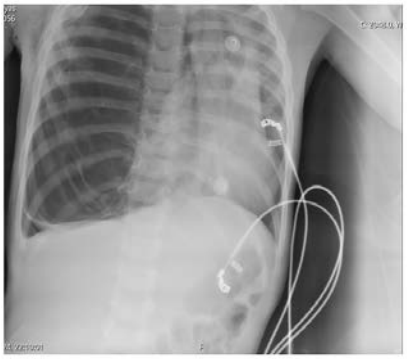

Taburculuk öncesi çekilen postero-anterior akciğer grafisi



Tartışma / Sonuç: Semptomatik KKAM tanılı olgularda intraoperatif karşılaşılan hemodinamik, solunumsal, lateral dekübit pozisyona ve hastaya/entübasyon tüpüne erişim kısıtlılığına bağlı olarak anestezi yönetiminde güçlük görülebilmektedir. Bu nedenle perioperatif dönemde bu olgular, multidisipliner yaklaşımla değerlendirilmeli, akciğer koruyucu ventilasyon stratejileri uygulanmalı ve postoperatif yakın takip edilmelidir.

Kaynakça

1. Stocker JT. Congenital pulmonary airway malformation: a new name and an expanded classification of congenital cystic adenomatoid malformations of the lung. *Histopathology.* 2002;41:424–431.

2. Seok JH, Kim EJ, Ban JS, Lee SG. Severe desaturation while attempting one-lung ventilation for congenital cystic adenomatoid malformation with respiratory distress syndrome in neonate-A case report. *Korean J Anesthesiol.* 2013;65:80–4.

TARK 2024
Türk Anesteziyoloji ve Reanimasyon Derneği
58. Ulusal Kongresi
28 Kasım - 1 Aralık 2024
Kaya Palazzo Otel ve Kongre Merkezi / ANTALYA

S-125

Obez Hastalarda Zor Entübasyon için Preoperatif Video Laringoskopik Muayene

Funda Atar[1], Fatma Özkan Sipahioğlu[1], Derya Özkan[1], Harun Karabacak[2], Cansu Ekici[3]

[1]Ankara Etlik Şehir Hastanesi, Anesteziyoloji ve Reanimasyon Kliniği, Ankara, Türkiye
[2]Ankara Etlik Şehir Hastanesi, Genel Cerrahi Kliniği, Ankara, Türkiye
[3]Başakşehir Çam ve Sakura Şehir Hastanesi, Anesteziyoloji ve Reanimasyon Kliniği, İstanbul, Türkiye

Giriş / Amaç: Obez hastalarda sıkça gözlenen anatomik ve fizyolojik değişiklikler, zor trakeal entübasyon (ZTE) riskini artırır (1). Rutin testler, ZTE için sınırlı pozitif prediktif değere sahiptir (1,2). Bu çalışmada, obez hastalarda ZTE'yi öngörmede video laringoskopi kullanımının potansiyelini prospektif olarak araştırdık. El-Ganzouri Risk İndeksi (EGRI) ile glottik açılma yüzdesi (POGO) skoru arasındaki korelasyonu inceledik. POGO skorunun entübasyon zorluğunu öngörmede yardımcı olacağını varsayıyoruz.

Gereç ve Yöntem: Çalışma etik kurul onayı alındıktan sonra 01.05.2022 ile 20.05.2024 tarihleri arasında gerçekleştirildi. Tüm hastalardan yazılı bilgilendirilmiş onam alındı. Çalışmaya ASA II-III, vücut kitle indeksi (VKİ) >30, yaşı ≥18 olan ve genel anestezi altında endotrakeal entübasyon ile elektif cerrahi planlanan hastalar dahil edildi. EGRI, rutin preoperatif yatak başı değerlendirmeleri sırasında hesaplandı. EGRI ≥4 olan hastalar ZTE için riskli olarak kabul edildi. Havayolu bölgesine lokal anestezik uygulandıktan sonra, preoperatif video laringoskopi ile POGO skoru alındı. POGO skorunda glottik açıklığın %50 veya daha az görünürlüğü zor entübasyon belirtisi olarak kabul edildi. Entübasyon zorlukları IDS (Entübasyon Zorluk Ölçeği) kullanılarak değerlendirildi. IDS skoru 5'ten büyük olan hastalar zor entübasyon olarak değerlendirildi.

Bulgular: Çalışmaya ortalama VKİ'si 36.94±4.82 olan 104 hasta dahil edildi. IDS'ye göre ZTE insidansı %30.76 (n=32) olarak belirlendi. Preoperatif POGO skoru ile IDS arasında zor entübasyonu öngörmede güçlü pozitif bir korelasyon tespit edildi ($r=0.710$, $p<0.001$). EGRI ile IDS arasında zor entübasyon açısından herhangi bir korelasyon gözlenmedi ($r=0.109$, $p=0.271$) (Tablo 1). POGO skoru, EGRI'ye kıyasla anlamlı derecede daha yüksek pozitif prediktif değere ve duyarlılığa sahipti (her ikisi için $p<0.0001$) (Şekil 1, Tablo 2).

Şekil 1

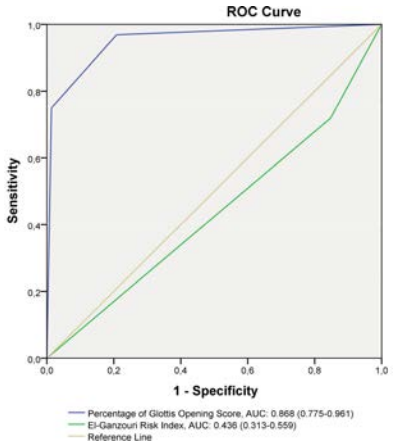

İki prediktif yöntemin ROC (alıcı işletim karakteristik) eğrileri ve eğri altında kalan alanları (AUC; değer ve %95 güven aralığı)

Tablo 1: IDS'nin El-Ganzouri Risk İndeksi ve POGO Skoru ile Korelasyonu

IDS	**POGO**	**EGRİ**
r	0,710	0,109
p	<0,001*	0,271
*, p<0,05; IDS, Entübasyon Zorluk Ölçeği; POGO, Glottik açılma yüzdesi; EGRİ, El-Ganzouri Risk İndeksi		

Tablo 2: İki Prediktif Değerlendirmenin Pozitif Prediktif Değer, Duyarlılık ve Özgüllükleri

	PPV (%)	**Sensitivite (%)**	**Spesifite (%)**
POGO	67,39*	96,87*	79,16
EGRİ	45,0	28,12	84,72
*, p<0,01, EGRİ'ye karşı. PPV, Pozitif Prediktif Değer; POGO, Glottik Açılma Yüzdesi; EGRI, El-Ganzouri Risk İndeksi			

Tartışma / Sonuç: Preoperatif video laringoskopik muayene, obez hastalarda zor entübasyon teşhisi için değerli bir tekniktir. Bu yöntem, anestezistlere üstün anatomik bilgi sağlayarak hasta güvenliğini artırabilir.

Kaynakça

1. Uribe AA, Zvara DA, Puente EG, Otey AJ, Zhang J, Bergese SD. BMI as a Predictor for Potential Difficult Tracheal Intubation in Males. *Front Med (Lausanne)*. 2015;2:38. Published 2015 Jun 4. doi:10.3389/fmed.2015.00038
2. Mahmoud M, Hasanin AM, Mostafa M, Alhamade F, Abdelhamid B, Elsherbeeny M. Evaluation of super-obesity and super-super-obesity as risk factors for difficult intubation in patients undergoing bariatric surgery. Surg Obes Relat Dis. 2021 Jul;17(7):1279-1285. doi: 10.1016/j.soard.2021.03.028. Epub 2021 Apr 6. PMID: 33941481.

TARK 2024
Türk Anesteziyoloji ve Reanimasyon Derneği
58. Ulusal Kongresi
28 Kasım - 1 Aralık 2024
Kaya Palazzo Otel ve Kongre Merkezi / ANTALYA

S-126

Videolaringoskopi Eşliğinde İntraoperatif Tanı: Adenotonsillektomi Operasyonunda İnsidental Trakeal Web

Aslıhan Güleç Kılıç[1], Ilgar Hajisoy[1], Nuray Camgöz Eryılmaz[1], Ayşe İriz[2]

[1]Gazi Üniversitesi Tıp Fakültesi Hastanesi, Anesteziyoloji ve Reanimasyon AD
[2]Gazi Üniversitesi Tıp Fakültesi Hastanesi, Kulak Burun Boğaz AD

Giriş / Amaç: Videolaringoskopi eşliğinde gerçekleştirilen trakeal entübasyon, daha az deneme gereksinimi ve kısa entübasyon süresiyle anesteziyologların rutin uygulamalarında önemli bir yer edinmiştir. Bu olgu sunumunda, direkt laringoskopi sırasında zor entübasyon tespit edilen ve videolaringoskopi yardımıyla intraoperatif olarak trakeal web tanısı konulan bir vakayı sunmayı amaçlıyoruz.

Olgu: 8 yaşında bilinen hastalığı olmayan kız hasta, uykuda horlama şikayetiyle kulak burun boğaz polikliniğine başvurusunda hipertrofik adenotonsil tanısı almış olup, adenotonsillektomi planıyla ameliyathaneye kabul edildi. Standart peroperatif anestezi monitorizasyonunu takiben sevofluran inhalasyonu, intravenöz 0.6 mg/kg roküronyum ve 0.2 mcg/kg/dk remifentanil infüzyonu ile indüksiyon gerçekleştirildi. Direkt laringoskopi eşliğinde 5.5 numara spiralli endotrakeal tüp (ETT) ile entübasyon denendi ancak başarılı olunamadı. Direkt laringoskopide Cormack-Lehane skoru 2 olan ancak ETT geçişi sağlanamayan hastada subglottik stenoz düşünüldü. Havayolu ödemine sebebiyet vermemek adına direkt laringoskopi ile devam edilmedi. Videolaringoskopi eşliğinde yapılan görüntülemede (Resim1) subglottik alanda trakeal web olduğu düşünülen anatomik yapı görüldü. Trakeal darlık sebebiyle ancak 3.0 numara kafsız spiralli ETT ile trakeal entübasyon gerçekleştirilebildi. İntraoperatif dönemde trakeal webe yönelik bir işlem halihazırda havayolu ödemi beklenen hastada düşünülmedi. İntraoperatif komplikasyon görülmedi ve hasta sorunsuz şekilde ekstübe edildi; uygun derlenme sonrası hemodinamisi stabil şekilde servise devredildi. Postoperatif dönemde yapılan boyun tomografisi (Resim2) trakeal web tanısını doğruladı. Trakeal webe yönelik ileri cerrahi, postoperatif iyileşme sonrasındaki dönem için planlandı.

Resim 1

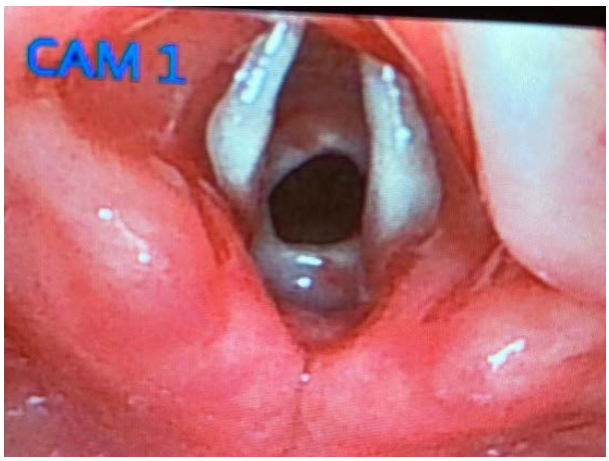

Videolaringoskopide trakeal webin görüntüsü

Resim 2



Boyun tomografisinde trakeal web (beyaz ok) görüntüsü

Tartışma / Sonuç: Trakeal webler doğumsal veya uzamış entübasyona sekonder görülebilirler. Pediatrik yaş grubunda insidansın 1/10.000 olduğu bildirilmiştir(1). Üst havayolu obstrüksiyonu yapabilen bu patoloji astım ve kronik akciğer hastalığı gibi tablolar ile karışabilir. Bizim olgumuzda da, aile ile ileri görüşme sonrasında hastamızın eforla stridorunun olduğu ve bu durumun hipertrofik adenotonsil ile ilişkilendirmiş olduğu bilgisine ulaşıldı. Videolaringoskopi ile larengeal patolojilerin insidental olarak tanımlanması literatürde karşımıza çıkmaktadır (2). Yaptığımız literatür taramasında videolaringoskopi eşliğinde insidental trakeal web tanısının konulduğu bir vaka bulamadık. İlerleyen dönemlerde ve artan vaka bildirimleri sayesinde videolaringoskopiyle tanı konulan insidental larengeal patolojilerin derlenmesini umut etmekteyiz.

Kaynakça

1. Legasto AC, Haller JO, Giusti RJ. Tracheal web. Pediatr Radiol. 2004;34(3):256–258.

2. Lomasney, C. et al. Unexpected benefit of videolaryngoscopy. British Journal of Anaesthesia, Volume 113, Issue 6, 1059 - 1060

TARK 2024
Türk Anesteziyoloji ve Reanimasyon Derneği
58. Ulusal Kongresi
28 Kasım - 1 Aralık 2024
Kaya Palazzo Otel ve Kongre Merkezi / ANTALYA

S-128

Mekanik Ventilasyon Uygulanan Hastalarda Enteral Nutrisyona Ek Glutamin Desteğinin Rektus Abdominis ve Rektus Femoris Kas Kalınlığına Etkisinin Ultrasonografi ile Değerlendirilmesi

Mehmet Emin Karabekiroğlu[1], Cengizhan Yavuz[1], Hafize Öksüz[1], Feyza Çalışır[1], Hilal Biradlı[1], Gözen Öksüz[1]

[1]Kahramanmaraş Sütçü İmam Üniversitesi Tıp Fakultesi Anesteziyoloji ve Reanimasyon

Giriş / Amaç: Kritik hasta grubu olarak tanımlanan yoğun bakım hastalarında artmış enerji ihtiyacına kıyasla yetersiz bir nutrisyon durumu mevcuttur. Yoğun bakım yatışındaki düşük protein düzeyleri artmış mortalite ile ilişkili olabileceğinden kritik hastalarda yeterli protein desteği önemlidir. Çalışmamızda Anestezi Yoğun Bakım'da mekanik ventilatörde takip edilen ve enteral beslenme başlanmış hastalarda enteral nutrisyona ek olarak glutamin alımının kas atrofisini önlemedeki etkisini değerlendirmeyi amaçladık.

Gereç ve Yöntem: Araştırma hasta yakınlarından yazılı bilgilendirilmiş onay alındıktan sonra gerçekleştirilmiştir. Yoğun bakım ünitesinde enteral nutrisyon başlanan hastalar randomize olarak 0.3 mg/kg/gün dozunda glutamin desteği başlanmış olanlar (Grup G) ve glutamin desteği başlanmamış (Grup K) olanlar olarak 2'ye ayrılmıştır. (Şekil1) Hastaların yatış günü, 3. ve 7.günlerdeki rektus abdominis (RAM) ve rektus femoris (RFM) kas kalınlıkları USG ile ölçülüp kaydedilmiştir. Verilerin istatistiksel analizi SPSS 25.0 programı ile yapılmıştır.

Şekil 1 Consort Diagram

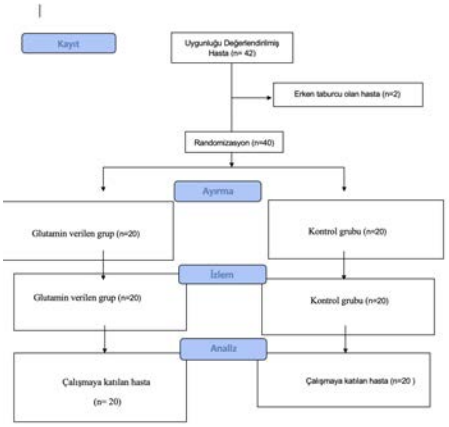

Bulgular: Çalışmaya her gruba 20'şerden toplam 40 hasta alındı.Hastaların demografik özelliklerinin dağılımı iki grup arasında benzerdi (p>0,05). (Tablo1) Gruplar arasında MV süreleri, yoğun bakım yatış süresi ve hastane yatış süreleri bakımından anlamlı fark yoktu (p=0,440, p=0,440, p=0,957). (Tablo1) Tekrarlayan RAM ölçümlerinde; RAM 7. gün değerlerinin ortalaması glutamin alan grupta anlamlı düzeyde daha yüksekti (p<0,022). Glutamin almayan grupta RAM 7.gün ölçümü anlamlı düzeyde RAM 3. gün ölçümünden daha azdı (p<0,001). Tekrarlayan RFM ölçümlerinin gruplar arasında anlamlı bir farkı yoktu (p>0,05). Kontrol grubunda RFM 7.gün ölçümü anlamlı düzeyde RFM 3. Gün ölçümünden daha azdı (p<0,001). (Tablo 2) (Şekil 2)

Şekil2 Rektus Abdominis ölçümleri

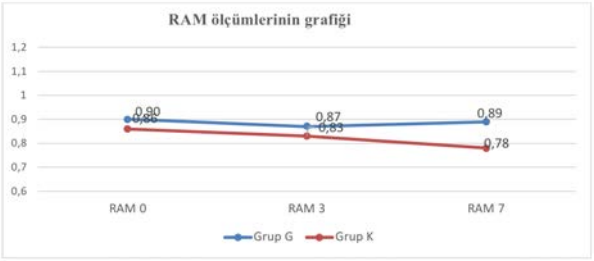

Şekil 3 Rektus Femoris Ölçümleri

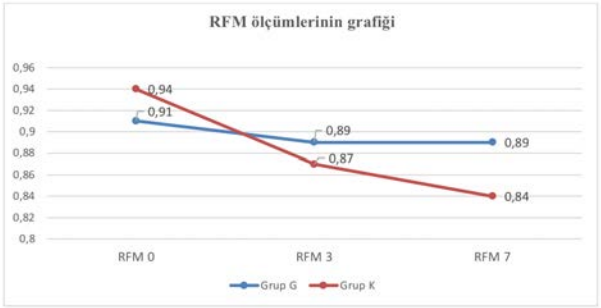

Tablo1: Demografik ve Klinik bilgiler

	Grup G (n:20)	Grup K (n:20)	p
Yaş (yıl)	59.50 ± 19.79	60.38 ± 18.99	0.683
Cinsiyet (E/K)	11/9	13/7	0.524
Boy (cm)	165.3 ± 8.29	167± 11.1	0.440
Kilo (kg)	78.25 ± 6.36	72.2 ± 10.67	0.061
MV süresi	23.65 ± 26.54	25.10 ± 22.24	0.440
YB yatış Süresi	27.45 ± 26.71	29.15 ± 25.39	0.440
Hastane Yatış Süresi	27.95 ± 26.55	29.85 ± 25.66	0.957

Grup g: glutamin verilen Grup K: kontrol

Tablo 2 Rektus abdomis Ölçümleri

Zaman	Grup G	Grup K	p*
RAM 0. gün	0.90 ± 0.08	0.86 ± 0.18	0.053
RAM 3. gün	0.87 ± 0.10	0.83 ± 0.17	0.167
RAM 7. gün	0.89 ± 0.15	0.78 ± 0.16	0.022
p**	0.382	0.001**	

RAM: Rektus Abdominis, G: Glutamin verilen, k: Kontrol p*<0.005 anlamlı (Mann Whitney) p**<0.017 anlamlı (Friedman)

Tablo3: Rektus femoris Ölçümleri

ZAMAN	Grup G	Grup K	p*
RFM 0. gün	0.91± 0.22	0.94 ± 0.28	0.078
RFM 3. gün	0.89 ± 0.20	0.87 ± 0.25	0.756
RFM 7. gün	0.89 ± 0.22	0.84 ± 0.24	0.533
p**	0.615	0.001	

RFM: Rektus Femoris, G: Glutamin verilen, k: Kontrol p*<0.005 anlamlı (Mann Whitney) p**<0.017 anlamlı (Friedman)

Tartışma / Sonuç: Çalışmamız sonucunda hastaların takipleri boyunca kas kaybına uğradıkları, enteral nutrisyona ek olarak verilen glutaminin kas kaybını tamamen önlemediği fakat kaybı yavaşlattığı görülmüştür. Glutamin verilen grupta kontrol grubuna göre kas kaybının daha az olduğu; mekanik ventilatör, yoğun bakım ve hastane yatış süresinin de daha kısa olmasına rağmen gruplar arasında anlamlı bir fark oluşturmadığı görülmüştür. Hastaların nutrisyon durumunu değerlendirmek için kullanılan rutin testler dışında yatak başında USG uygulaması kolay ve noninvaziv bir yöntem olarak tercih edilebilir.

Kaynakça

1.Liang B, Su J, Chen J, Shao H, Shen L, Xie B. Glutamine enteral therapy for critically ill adult patients: An updated meta-analysis of randomized controlled trials and trial sequential analysis. Clin Nutr. 2024 Jan;43(1):124-133. doi: 10.1016/j.clnu.2023.11.011. Epub 2023 Nov 15. PMID: 38041938.

TARK 2024
Türk Anesteziyoloji ve Reanimasyon Derneği
58. Ulusal Kongresi
28 Kasım - 1 Aralık 2024
Kaya Palazzo Otel ve Kongre Merkezi / ANTALYA

S-129

Posterior Reversible Ensefalopati Sendromu (PRES) ve Gebelik

Şerife Demir Paköz[1], Ufuk Demir[1], Öztürk Taşkın[1], Haşim Yasin Erşahin[1], Azra Aytaç[1]

[1]Kastamonu üniversitesi tıp fakültesi

Giriş / Amaç: Posterior Reversibl Ensefalopati Sendromu (PRES), çeşitli nörolojik semptomlarla karakterize, genellikle geri dönüşümlü bir klinik durumdur. Bu sendrom, baş ağrısı, bilinç değişiklikleri, nöbetler ve görme bozuklukları gibi çeşitli semptomlarla ortaya çıkar ve tipik olarak beyinin posterior bölgelerinde görülen ödemle karakterizedir [1].

Olgu: Yirmi dokuz yaşında, bilinen hastalığı olmayan, bir haftadır devam eden baş ağrısı, bulantı, kusma ve hafif görme bulanıklığı tarif eden 36 hafta+5 günlük takipsiz gebe hasta acil servise getirilmiştir. Hastanın bilinci açık, kan basıncı 170/100 mmHg, KTA:90atım/dk, Spo2:96 idi. Laboratuvarda tek bulgu idrarda protein +3 idi. Acil olarak şiddetli preeklampsi ön tanısı ile spinal anestezi altında sezaryen doğum gerçekleştirilmiştir. İntraoperatif dönemde ASA standart monitörizasyonuna ek olarak arteryel kanülasyon ile kan basıncı monitörize edilmiştir. Postoperatif dönemde görme bulanıklığı devam eden hastaya PRES ve olası diğer sebeplerin ayırıcı tanısı için Beyin MR çekilmesi ve göz hastalıkları konsultasyonu planlandı. Fundoskopik muayene normaldi. Beyin MR'da; frontoparietal, parieto-oksipital ve sol temporale uzanan, hiperintens sinyal değişiklikleri gözlemlendi(Resim-1). Postoperatif 1.saatte görme bulanıklığı devam eden ve şuuru açık ama oryantasyon kaybı olan hastada, kliniğin ilerlemesi nedeniyle yoğun bakım takibi planlandı. Uzun dönem(3ay) takibinde, bilinç açık ancak görme alanı kaybı olduğu öğrenildi.

Resim-1

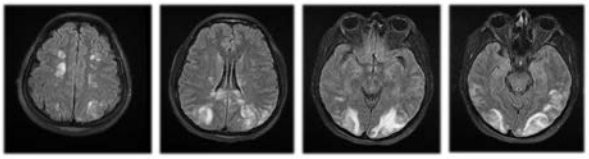

Hastanın MRI görüntüleri

Tartışma / Sonuç: Gebelikte PRES nadir fakat ciddi bir durumdur ve acil müdahale gerektirir. MRI ile uygun görüntüleme; erken tanı ve tanıyı destekleyerek doğru tedavi planlamasına olanak sağlar. Gebelikte PRES tanısında MRI, hem non-invaziv olması hem de yüksek tanısal doğruluk sağlaması açısından önemli bir yere sahiptir[3].Şiddetli preeklampsi/eklampsi gibi yüksek riskli hastalarda anestezi tercihinde, nöraksiyel ve genel anestezinin risk/faydasını değerlendirirken, hastanın genel muayenesi, laboratuvar çalışmaları ve fizyolojik bozuklukları (zor havayolu vb.) değerlendirilerek en güvenli anestezi planını belirlenmelidir. [4]. Bu olguda şiddetli preeklampsi ön tanısı ile acil C/S planlanan hastaya kontrendike bir durum görülmediğinden spinal anestezi tercih edilmiştir.Gebe hastalarda baş ağrısı, görme bozukluğu, nörolojik semptomlar varlığında ve hipertansif durumlarda PRES de ayırıcı tanılar arasında düşünülmelidir.

Kaynakça

1. Hinchey J, Chaves C, Appignani B, et al. A Reversible Posterior Leukoencephalopathy Syndrome. N Engl J Med. 1996;334(8):494-500.
2. Fugate JE, Claassen DO, Cloft HJ, Kallmes DF, Kozak OS, Rabinstein AA. Posterior reversible encephalopathy syndrome: associated clinical and radiologic findings. Mayo Clin Proc. 2010;85(5):427-432.
3. Bartynski WS. Posterior reversible encephalopathy syndrome, part 1: fundamental imaging and clinical features. AJNR Am J Neuroradiol. 2008;29(6):1036-1042.
4. Trent AR, Parry JW, Yokley JE, Grathwohl KW. Posterior reversible encephalopathy syndrome and pre-eclampsia/eclampsia: Anesthetic implications and management. Cureus 2022;14:e23659.

TARK 2024
Türk Anesteziyoloji ve Reanimasyon Derneği
58. Ulusal Kongresi
28 Kasım - 1 Aralık 2024
Kaya Palazzo Otel ve Kongre Merkezi / ANTALYA

S-130

Çocuklarda ABO Kan Grupları İle Adenotonsillektomi Operasyonları Sonrası Postoperatif Ağrı Arasındaki İlişki: Kohort Çalışma

Asutay Göktuğ[1], Ceren Kaçan[1], Hakan Volkan Acar[1], Cumhur Başaran[1], Gülbahar Oktan[1], Türkay Çakan[1], Hale Yarkan Uysal[1], Hülya Başar[1], Sami Engin Muz[2], Hatice Karadaş[2]

[1]SBÜ Ankara Eğitim ve Araştırma Hastanesi, Anesteziyoloji ve Reanimasyon Kliniği
[2]SBÜ Ankara Eğitim ve Araştırma Hastanesi, Kulak Burun Boğaz Kliniği

Giriş / Amaç: ABO kan grubu tüm DNA varyantları arasında önemli genetik fenotiplerdendir ve kanser, kardiyovasküler hastalık ve diyabet ile aralarında ilişki olduğu bilinmektedir. Kan grubunun ağrı üzerinde etkisi olabileceği öne sürülse de, kanıtlanmış bir ilişki henüz yoktur(1,2). Biz bu çalışmada adenotonsillektomi operasyonları geçiren çocuklarda ABO kan grupları ile postoperatif ağrı arasındaki ilişkiyi araştırmayı amaçladık.

Gereç ve Yöntem: Bu prospektif ve gözlemsel çalışmaya etik kurul onayı alındıktan sonra hastanemiz Kulak-Burun-Boğaz ameliyathanesinde adenotonsillektomi operasyonu geçiren 3-7 yaş aralığında ASA I-III grubunda 176 hasta dahil edildi. Cerrahi tamamlandığında hastalar 15, 30 ve 45. dakikalar ile 1, 2 ve 6. saatlerde postoperatif ağrı EVENDOL ölçeği ile değerlendirilerek 4 ve üzeri puana sahip hastalara Tramadol 1mg.kg−1 intravenöz yol ile uygulanarak total tramadol dozu not edildi. Veriler Shapiro–Wilk testi ile analiz edildi, normal dağılıma uyan ölçüm verileri ortalama ± SD, normal dağılıma uymayan veriler ise medyan ve minimum-maksimum olarak raporlandı. Gruplar arasındaki parametrelerin karşılaştırılmasında One Way ANOVA- Kruskal Wallis testi kullanıldı. Gruplar arasında anlamlı istatistiksel fark bulunan parametreleri etkileyen faktörler post-hoc test ile tespit edildi. $p<0.05$ değerleri istatistiksel olarak anlamlı kabul edildi.

Bulgular: Kan gruplarına göre dört farklı grupta değerlendirilen hastaların yaş, vücut ağırlığı, ameliyat ve anestezi süreleri açısından gruplar arasında istatistiksel olarak anlamlı fark izlenmedi. Postperatif kullanılan analjezik uygulama sayısı ve toplam analjezik miktarları bakımından istatistiksel olarak anlamlı fark saptandı(tablo 1). Farkın hangi gruplar arasında olduğunu belirlemek için yapılan değerlendirmede toplam analjezik miktarında B ve O grupları arasında, toplam analjezik uygulama sayısında ise B ile O ve B ile AB grupları arasında anlamlı fark saptandı.

Tablo 1: Tanımlayıcı istatistik verileri

	A	B	O	AB	*p*
Yaş(yıl)	5,79 ±1,25	5,82± 1,45	5,56± 1,30	5,76± 1,09	0,738
Vücut ağırlığı(kg)	22,4±5,73	23,8± 7,67	21,9± 6,11	24,2± 8,51	0,498
Ameliyat süresi(dk)	50,3± 16,2	46,7± 17,1	48,7± 16,1	50± 18,5	0,771
Anestezi süresi(dk)	68,1± 17,8	62,8± 17,3	65± 17,1	65,6± 19,5	0,539
Toplam ilaç dozu(mg)	17 (0-87)	22 (0-78)	7,5 (0-63)	0 (0-68)	0,019
Doz sayısı	1 (0-3)	1 (0-4)	0,5 (0-3)	0 (0-2)	0,013

Tartışma / Sonuç: Postoperatif B kan grubunda daha fazla analjezik kullanılmasına neyin katkıda bulunduğunu açıklayan net kanıt bulunmamakla birlikte opioid reseptörlerinin dağılımındaki farklılıktan kaynaklandığı düşünülmektedir (3). Bu varsayımları araştırmak için daha fazla çalışmaya ihtiyaç vardır ve bu çalışmaların postoperatif ağrı ile ABO kan grupları arasındaki bu ilişkiye ışık tutması beklenmektedir.

Kaynakça

1- Iodice S, Maisonneuve P, Botteri E, Sandri MT, Lowenfels AB: ABO blood group and cancer. Eur J Cancer. 2010 Dec;46(18):3345-50.
2- Simoni AH, Jerwiarz A, Randers A, Gazerani P: Association between ABO blood types and pain perception. Somatosens Mot Res. 2017 Dec;34(4):258-264.
3- Shen L, Wu J, Xiao Q, Hong M et all: Association between ABO blood groups and postoperative pain in children after adenotonsillectomy: a prospective cohort study. J.BMC Anesthesiol. 2022 Dec 28;22(1):407.

TARK 2024
Türk Anesteziyoloji ve Reanimasyon Derneği
58. Ulusal Kongresi
28 Kasım - 1 Aralık 2024
Kaya Palazzo Otel ve Kongre Merkezi / ANTALYA

S-131

Ehlers Danlos Sendromlu Hastada Acil Cerrahide Anestezi Yönetimi

Semiha Görgün[1], Şeyma Gizlenci[1], Çağla Bali[1]

[1]Adana Şehir Eğitim ve Araştırma Hastanesi

Giriş / Amaç: Ehlers- Danlos Sendromu (EDS), deride hiperekstansibilite, eklemlerde hipermobilite, vasküler ve yumuşak doku frajilitesinde artış ile karakterize, 6 alt tipi bulunan kalıtsal bir bağ doku hastalığıdır (1). Anestezi uygulaması hastaların klinik özellikleri ve deformiteleri sebebiyle oluşabilecek komplikasyonlar açısından özellik gösterir(2). Bu olgumuzda, alt tipi bilinmeyen EDS'li bir hastanın acil cerrahisinde anestezi yönetimi sunulmuştur.

Olgu: İrredükte inguinal herni nedeniyle acil operasyon planlanan 19 yaşında, 70 kg ve 177 cm boyunda ADS tanılı erkek hastanın geçirilmiş sünnet ve tonsillektomi öyküsü mevcuttu. Fizik muayenesinde cildi ince, yumuşak, kadifemsi ve hiperekstensibil idi. Mallampati skoru III olarak değerlendirilen hastanın laboratuar değerleri normal sınırlardaydı. Preoperatif kardiyoloji tarafından değerlendirilen hastanın belirgin kapak patolojisinin olmadığı ve acil şartlarda orta riskle opere olabileceği belirtildi. Cerrahide göbek altı median kesi ile geniş eksplorasyon planlandığı için genel anestezi tercih edildi. Rutin monitorizasyon takiben 1 mcg/kg fentanil,1 mg/kg lidokain, 2 mg/kg propofol ve 0,6 mg/kg rokuronyum bromür ile anestezi indüksiyonu uygulandı. Peak basıncı yükseltmeden ventile edilen hasta başı nötr pozisyonda iken tek denemede 8 numaralı kaflı endotrakeal tüp ile entübe edildi. Anestezi idamesi 2 Lt/dk 02, 2 Lt/dk N20 ve % 1-2 sevoflurane ile sağlandı. 1,5 saat süren operasyon sonrasında 3 mg/kg sugammadeks ile dekürarize edilerek ekstübe edilen hasta postoperatif izlem odasında 45 dk takip edildikten sonra servise gönderildi. İntraoperatif ve postoperatif dönemde herhangi bir komplikasyon ile karşılaşılmadı.

Tartışma / Sonuç: Anestezi yönetimi EDS tipine ve hastalığın ciddiyetine göre farklılık gösterebilmekle birlikte tümü için geçerli birkaç genel prensip bulunmaktadır(2,3). Hastayı kanama, yara iyileşmesi ve kardiyovasküler öykü açısından iyi değerlendirmek, pozisyon verirken doku hasarı ve subluksasyona karşı dikkatli olmak, entübasyon güçlüğü için hazırlıklı olup hiperekstansiyondan kaçınmak çok önemlidir. Mümkün olduğunca noninvaziv monitorizasyon tercih edilmeli, dikkatli sıvı takibi ve kan basıncı kontrolü sağlanmalıdır. Hastamız gibi acil ve alt tipi bilinmeyen EDS vakalarında güvenli bir anestezi yönetimi için bu önerilerin gözönünde bulundurulması gerektiği kanaatindeyiz.

Kaynakça

1. Beighton P, De Paepe A, Steinmann B, Tsipouras P, Wenstrup RJ. Ehlers-Danlos syndromes: revised nosology, Villefranche, 1997. Ehlers-Danlos National Foundation (USA) and Ehlers-Danlos Support Group (UK). Am J Med Genet. 1998;77:31–37.
2. Wiesmann T, Castori M, Malfait F, Wulf H. Recommendations for anesthesia and perioperative management in patients with Ehlers-Danlos syndrome(s). Orphanet J Rare Dis 2014; 9:109.
3. Ohashi N, Furutani K, Ishii H, Baba H. [Perioperative brachial plexus injury caused by hyperabduction of the upper extremity in a patient with ehlers-danlos syndrome in the prone position] Masui. 2012;61:626–628.

TARK 2024
Türk Anesteziyoloji ve Reanimasyon Derneği
58. Ulusal Kongresi
28 Kasım - 1 Aralık 2024
Kaya Palazzo Otel ve Kongre Merkezi / ANTALYA

S-132

Operatif Histeroskopi Sırasında Gelişen Pulmoner Ödem Tanısında Akciğer Ultrasonografisi

Nuray Camgöz Eryılmaz[1], Miray Gözde Özdemir[1], Züleyhanur Özipek[1], Rumeysa Sarıtaş[1], Dudu Berrin Günaydın[1]

[1]Gazi Üniversitesi Tıp Fakültesi Hastanesi

Giriş / Amaç: Histeroskopi sırasında uterin kavitenin salin, Ringer laktat, mannitol gibi solüsyonlarla irrigasyonu sıvı yüklenmesine bağlı pulmoner ödem, ensefalopati, aritmi, koagülopati gibi komplikasyonlara neden olabilir (1). Bu olguda histeroskopik miyomektomiyi takiben gelişen pulmoner ödemin akciğer ultrasografisiyle tanınması ve yönetimini tartışmayı amaçladık.

Olgu: Elli bir yaşında 65 kg ASA I hastaya, histeroskopik miyomektomi için standart monitörizasyon uygulanarak intravenöz (İV) bolus 50 mcg fentanil, 1 mg/kg lidokain ve 2 mg/kg propofol ile indüksiyonu takiben 4 numara LMA yerleştirildi. Anestezi idamesi 1 MAC olacak şekilde %50 oksijen-hava karışımı içerisinde sevofluranla sağlandı. İşlemin 30. dakikasında gelişen bradikardi (30 atım/dk) ve hipotansiyon (80/50 mmHg) İV 1 mg atropin ve 3x30 mg efedrinle tedavi edildi. Uterin kaviteye 9 L % 0,9 salin solüsyonu verildiği öğrenildi. Miyomektomi sonrası intramüsküler 0,2 mg metil ergonovin uygulandı. İşlem bitiminde spontan solunum gözlenerek LMA çıkarıldı ve maske ventilasyonuna geçildi. Hastada gelişen solunum güçlüğü ve hipoksi (SpO2 % 92), önce bronkospazm olarak değerlendirildi ve İV 1 mg/kg lidokain ve 3 mg/kg teofilin yapıldı. Solunum güçlüğü ve noninvaziv mekanik ventilasyon ihtiyacı devam eden hastaya akciğer ultrasonografisi yapıldı. Bilateral izlenen 5-6 adet B çizgileri (Resim 1, 2) pulmoner ödem olarak değerlendirilip, İV bolus 10 mg furosemid yapıldı. EKO ve radyolojik görüntüleme (Resim 3, 4) ile pulmoner ödem teyit edildi. Postoperatif anestezi bakım ünitesinde takibi sırasında bulguları gerileyen hasta ertesi gün stabil bir şekilde servise devredildi.

Resim 1

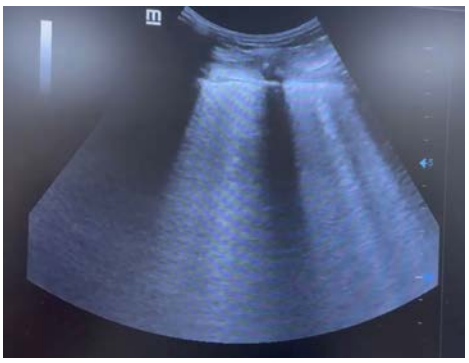

Hastaya ait operasyon odasında yapılan akciğer ultrasonografisi

Resim 2

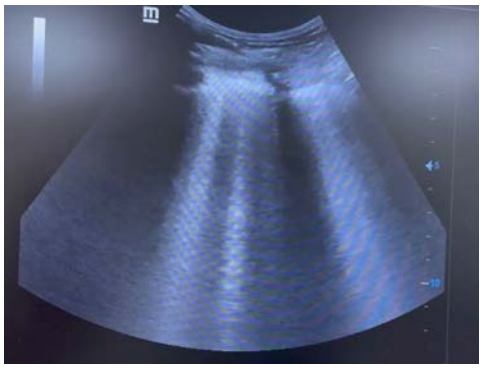

Hastaya ait operasyon odasında yapılan akciğer ultrasonografisi

Resim 3



Hastanın operasyon öncesi akciğerinin radyolojik görüntülemesi

Resim 4



Hastanın operasyon sonrası akciğerinin radyolojik görüntülemesi

Tartışma / Sonuç: Histeroskopik miyomektomi geçiren olguda gelişen pulmoner ödemin acil tanı ve tedavisinde akciğer ultrasonografini önemini sunduk. Histeroskopilerde uterin kaviteye verilen irrigasyon sıvısının retrograd pasajla fallop tüplerinden, endometriyumdan, vasküler yataktan intravasküler alana geçişi sonucunda pulmoner ödem komplikasyonu gözlenebilir. Bu komplikasyonun erken dönemde yatakbaşı akciğer ultrasonografiyle tanı ve teadvisinin başarıyla yapıldığı bildirilmiştir (2). Bu olgu sunumunda olduğu gibi pulmoner ödemin yatakbaşı akciğer ultrasonografisiyle hızlıca tanı ve tedavisinin yapılmasının komplike operatif histeroskopi girişimlerinde faydalı olduğunu düşünmekteyiz.

Kaynakça

1. Neto Gonçalves T, Galaz Tavares J, Marto N, Diogo C, Messias A. Operative Hysteroscopy Intravascular Absorption Syndrome - A Life-Threatening Complication. Eur J Case Rep Intern Med. 2023 Oct 25;10(11):004132. doi: 10.12890/2023_004132. PMID: 37920226; PMCID: PMC10619527.
2. Dai, H., Gan, L., Li, J. *et al.* Lung ultrasound diagnosis of pulmonary edema resulting from excessive fluid absorption during hysteroscopic myomectomy: a case report. *BMC Anesthesiol* 24, 331 (2024). https://doi.org/10.1186/s12871-024-02694-4

TARK 2024
Türk Anesteziyoloji ve Reanimasyon Derneği
58. Ulusal Kongresi
28 Kasım - 1 Aralık 2024
Kaya Palazzo Otel ve Kongre Merkezi / ANTALYA

S-133

Türkiye'deki Yenidoğan Canlandırma Programına Anestezi Uzmanlarının ve Teknisyenlerinin Kursiyer, Eğitici ve Kurs Sorumlusu Olarak Katılımı

Yeşim Andıran Şenaylı[1], Başak Tezel[2]

[1]Yozgat Bozok Üniversitesi Anesteziyoloji ve Reanimasyon AD
[2]Çanakkale İl Sağlık Müdürlüğü Halk Sağlığı Hizmetleri Başkanlığı

Giriş / Amaç: Yenidoğan Canlandırma Programı (NRP), doğumda bebeğin intrauterin hayattan ekstrauterin hayata geçişinde gerekebilen "canlandırma yönetimi"ni öğretmeyi amaçlamaktadır. NRP, “doğum anında bebeğe dokunanlar” diyebileceğimiz tıp uzmanlarını, çalışanlarını içermektedir. NRP ile elde edilen bilgi ve beceriler, bebeklerin sadece doğum anında değil, yaşamın ilk 30 gününde hayata döndürülmesinde de kullanılmaktadır. Bu çalışmada anestezi uzmanlarının ve teknisyen/teknikerlerinin NRP katılım ve katkı oranlarını belirleme amaçlanmış, bu programa katılımınlarının neden gerekli olduğu tartışılmıştır.

Gereç ve Yöntem: 1998-2022 yılları arası düzenlenen kurslara ait katılımcı kayıtları incelenmiştir. Anestezi çalışanlarının (uzman hekim ve anestezi teknisyen/teknikerleri) toplam kişi sayısına göre ve yıllara göre dağılımı ve bu sayıların ne anlama gelebileceği araştırılmıştır.

Bulgular: 1998'daki ilk kursa sadece bir anestezi hekimi katılmıştır. Anestezi uzmanı ve anestezi teknisyen/teknikeri olarak en yüksek katılım sırasıyla 218 ve 276 olmak üzere 494 katılımcı ile 2010 yılında olmuştur. Kursun başlangıcından araştırmanın sonlandığı 2022 yılına kadar toplam 75.256 kursiyerin 2392si anestezi uzmanı ve 3124ü anestezi teknikeridir. 47 anestezi uzmanından 16'sı ve 11 anestezi teknisyeninden 7'si NRP eğitimlerine eğitici olarak aktif olarak katkıda bulunmaktadır. Kurs sorumluluğunu aktif olarak yapan sadece 5 anestezi uzmanı ve 2 teknisyen/teknikeri mevcuttur.

Anestezi uzmanı ve teknisyen/teknikerlerin toplam NRP eğitimi alanlara karşılaştırılması

Yıllar	Anestezi uzman hekim	Anestezi Teknisyen/Teknikeri	Toplam eğiitm alan	UzmanHekim%	Teknisyen/tekniker%
1998-2003	168	435	7357	2.28	5.9
2009-2013	533	805	15572	3.42	5.16
2014-2018	657	812	24006	2.99	3.38
2019-2022	316	371	14346	2.57	2.74
Toplam	2392	3124	81600	2.93	3.82

Tartışma / Sonuç: Ülkemizde günün her saatinde her doğum anında hastanede hali hazırda bulunan anestezi çalışanları (hekim ve teknisyen/teknikerleri) yenidoğanlara yapılan her türlü müdahalede kritik önemde rol alabilmektedir. Dünyada anestezi doktorlarının önemli bir bölümünün meslek hayatlarında yenidoğan canlandırma uygulamaları gerçekleştirmek zorunda kaldıkları rapor edilmiştir. Ancak çok az bir anestezi çalışanı bu konuda eğitim alarak donamılarını artırabilmektedir. Literatürde ayrıca NRP kurslarınına -özellikle anestezi ve pediatri hekimleri için- uzmanlık öncesinde katılmaları önerilmekte ve bu eğitimlerinin, bilgi ve memnuniyet düzeyini artırma konusunda etkili olduğu vurgulanmaktadır. Ülkemiz genelinde NRP eğiticisi ve kurs sorumlusu olan anestezi uzmanı, teknisyen/teknikeri sayısı oldukça azdır. Çalışmamızda elde ettiğimiz bulgular ve literatür incelememiz şunu göstermiştir ki anestezi hekimlerinin ve teknisyen/teknikerlerinin NRP sertifikalı eğitimdeki katılımlarını artırmak ülkemiz yenidoğanlarının morbidite ve mortalitesine olumlu etkileri olacaktır.

Kaynakça

1- Bansal SC, Nimbalkar AS, Patel DV, et al. Current Neonatal Resuscitation Practices among Paediatricians in Gujarat, India. Int J Pediatr 2014;676374:7
2- Trevisanuto D, Ferrarese P, Cavicchioli P, et al. Knowledge gained by pediatric residents after neonatal resuscitation program courses. Pediatr Anesth 2005;15:944–7.
3- Khoo EJ, Chua SH, Kutzsche S. Applying educational theories into planning a psychomotor learning activity:An undergraduate Neonatal Resuscitation Program experience. Arch Argent Pediatr 2019;117(2):181- 7
4- Tezel B, İlhan M, Günay I et al. Neonatal resuscitation program provider courses in Turkey. J Dr Behcet Uz Child Hosp 2015;5(2):101-8.
5- Drzymalski DM, Gao W, Moss DR, et al. Factors associated with neonatal resuscitation knowledge and comfort across academic anesthesia institutions. J Matern Fetal Neo M 2020;35:20, 3891-7

TARK 2024
Türk Anesteziyoloji ve Reanimasyon Derneği
58. Ulusal Kongresi
28 Kasım - 1 Aralık 2024
Kaya Palazzo Otel ve Kongre Merkezi / ANTALYA

S-134

Verapamil Toksisite Modelinde Lipid Emülsiyonu ile Birlikte Glukagon Uygulamasının Tedaviye Etkisi

Burak Ersun[1], Demet Coşkun[1], Okan Ermiş[1], Abdullah Özer[2], Didem Tuba Akçalı[1]

[1]Gazi Üniversitesi Tıp Fakültesi Anesteziyoloji ve Reanimasyon Anabilim Dalı
[2]Gazi Üniversitesi Tıp Fakültesi Kalp ve Damar Cerrahisi Anabilim Dalı

Giriş / Amaç: Bu çalışmada sıçanlarda oluşturulmuş verapamil toksisite modelinde lipid emülsiyonu ve glukagon tedavilerinin ayrı ayrı ve birlikte verildiğinde toksisite bulguları üzerine etkilerini araştırmayı amaçladık.

Gereç ve Yöntem: Sıçanlarda verapamil toksisite modeli oluşturulmuş ve her grupta altı sıçan olacak şekilde kontrol, lipid, glukagon ve lipid+glukagon olmak üzere dört tedavi grubu tasarlanmıştır. Kalp atım hızının (KAH) ve/veya ortalama arter basıncının (OAB) başlangıç değere göre %50'nin altına düşme zamanı T0 olarak kaydedilmiş ve tedaviler başlamıştır. Verapamil infüzyonu dozu azaltıldıktan sonra KAH ve OAB değerleri 1 saat boyunca her 10 dakikada bir kaydedilmiştir. T0, T20, T60 zamanlarında arteriyel kan gazı alınmış, ritim bozuklukları ve asistoli zamanları kaydedilmiştir. Kardiyak arrest olmaması durumunda son arteriyel kan gazı örneği alındıktan sonra sıçanlara ötenazi uygulanarak deney sonlandırılmıştır.

Bulgular: Hemodinamik parametrelerden OAB ve KAH açısından gruplar arasında yapılan karşılaştırmada istatistiksel olarak anlamlı bir fark bulunmamıştır. Kan gazı ve elektrolit düzeyi değerlendirmelerinde; sadece HCO3 değerinin lipid grubunda T20 zamanında glukagon ve lipid+glukagon gruplarına kıyasla istatistiksel olarak anlamlı derecede düşük olduğu, Na+ değerinin ise T60 zamanında glukagon grubunda lipid grubuna kıyasla istatistiksel olarak anlamlı derecede yüksek olduğu tespit edilmiştir. Tüm gruplarda sağ kalım oranı %100'dür.

Tartışma / Sonuç: Verapamil toksisite tedavisinde lipid emülsiyonu ve glukagon birlikte veya ayrı ayrı kullanıldıklarında sağ kalım oranı yönünden birbirine benzer sonuçlar elde edildiğinden, lipid emülsiyonuna ek olarak aynı anda glukagon eklenmesinin tedaviye belirgin bir katkı sağlamayacağı bunun yanında tedavide lipid emülsiyonu ve glukagonun tek başına kullanılmasının benzer etki sağlayabileceği sonucuna varılmıştır.

Kaynakça

1. Alshaya OA, Alhamed A, Althewaibi S, Fetyani L, Alshehri S, Alnashmi F, et al. Calcium channel blocker toxicity: a practical approach. Journal of Multidisciplinary Healthcare. 2022:1851-62.
2. Ozen B, Celebi S, Coşkun D, Gungor İ, Inan G. Effect of intralipid administration on calcium therapy in verapamil toxicity. Bratislavske lekarske listy. 2019;120(10)
3. Xu H, Wang Y, Kwon H, Shah A, Kalemba K, Su X, et al. Glucagon changes substrate preference in gluconeogenesis. Journal of Biological Chemistry. 2022;298(12)
4. Tebbutt S, Harvey M, Nicholson T, Cave G. Intralipid prolongs survival in a rat model of verapamil toxicity. Academic Emergency Medicine. 2006;13(2):134-9
5. Arık E. Verapamil toksisite modelinde lipid emülsiyonu ile birlikte uygulanan yüksek doz insülin uygulamasının tedaviye etkisi [Uzmanlık Tezi]. Ankara: Gazi Üniversitesi. 2018

TARK 2024
Türk Anesteziyoloji ve Reanimasyon Derneği
58. Ulusal Kongresi
28 Kasım - 1 Aralık 2024
Kaya Palazzo Otel ve Kongre Merkezi / ANTALYA

S-135

Incısıonless Sub-Tenon Block Under General Anesthesıa In Pedıatrıc Strabısmus Surgery

Doç.Dr.Yeliz Kılıç[1]

[1]Department of Anesthesiology and Reanimation, Faculty of Medicine, Osmangazi University

Introduction / Purpose: In children, strabismus surgery performed under general anesthesia. In recent years, regional approaches such as peribulbar and sub-Tenon's blocks have been begun to introduce into routine practice. However, traditional habits are the most important factors limiting the widespread use of incisionless sub-Tenon's block in children. Here, we aimed to present our initial experience of the incisionless sub-Tenon's block in pediatric strabismus surgery.

Materials and Methods: Fifteen children who underwent strabismus surgery under incisionless sub-Tenon's block were included in the study.After general anesthesia via larnygeal mask airway, ultrasonography-guided incisionless sub-Tenon's block was performed as follows: The conjunctiva and Tenon were grasped and punctured with forceps 5-8 mm away from the limbus.(inferonasal area in lateral rectus/ inferolateral area in medial rectus). A mixture (1:1) of 0.5% marcaine (0.02-0.05 mg/kg) and 2% lidocaine at suitable volume (0.08-0.1 mL/kg) was applied to the sub-Tenon's space. Hemodynamycal parameters, the incidence of oculocardiac reflex (OCR) and emergence agitation (EA), and need of opioid during anesthesia were recorded.

Ultrasonographic image of sub-Tenon block for lateral rectus surgery

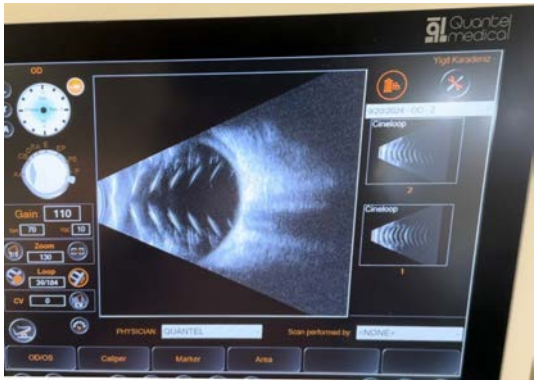

Results: There were 8 girls and 7 boys, with a mean age of 12.1 years old (6-16 years). A total of 21 eyes were operated, of which 5 for medial rectus muscle and 16 for lateral rectus muscle. All blocks were confirmed by ocular ultrasonography.No OCR was observed. There was no need of additional opioid during maintenance of anesthesia. No EA was observed in the recovery room.

Discussion / Conclusion: Sub-Tenon's block is a new technique, and has been shown to reduce the incidence of OCR, postoperative nausea/vomiting, and EA in a small number of studies. It has also been demonstrated to provide effective postoperative analgesia (1-4). According to the results obtained from the present case series, incisionless sub-Tenon's block combined with general anesthesia seemed to be effective in decreasing the incidence of OCR and EA.It was also reduced the need of intraoperative additional opioid.

Kaynakça

1- 1-Weijuan Z, Zonghuan L, Qian W, Xizhi D, Bin J, Min K. Sub-Tenon's bupivacaine injection is superior to placebo for pediatric strabismus surgery: A meta-analysis. Front Pediatr. 2023 Feb 16;11:1105186. doi: 10.3389/fped.2023.1105186. PMID: 36873651; PMCID: PMC9978797.
2- 2-Hussain NU, Khan MN. Efficacy Of Sub-Tenon's Block In Paediatric Strabismus Surgery In Terms Of Reduction In Oculocardiac Reflex. J Ayub Med Coll Abbottabad. 2023 Feb-Mar;35(1):3-6. doi: 10.55519/JAMC-01-11512. PMID: 36849367.
3- 3-Jean YK, Kam D, Gayer S, Palte HD, Stein ALS. Regional Anesthesia for Pediatric Ophthalmic Surgery: A Review of the Literature. Anesth Analg. 2020 May;130(5):1351-1363. doi: 10.1213/ANE.0000000000004012. PMID: 30676353.
4- 4-Tuzcu K, Coskun M, Tuzcu EA, Karcioglu M, Davarci I, Hakimoglu S, Aydın S, Turhanoglu S. Effectiveness of sub-Tenon's block in pediatric strabismus surgery. Braz J Anesthesiol. 2015 Sep-Oct;65(5):349-52. doi: 10.1016/j.bjane.2014.02.003. Epub 2014 Mar 11. PMID: 26323732.

TARK 2024
Türk Anesteziyoloji ve Reanimasyon Derneği
58. Ulusal Kongresi
28 Kasım - 1 Aralık 2024
Kaya Palazzo Otel ve Kongre Merkezi / ANTALYA

S-136

Tietze Sendromunda Ağrı Yönetimi İçin Serratus Plane Bloğu

Hilal Biradlı[1], Ahmet Ertugrul Demir[1], Mehmet Emin Karabekiroğlu[1], Mustafa Turpçu[1], Gökçe Gişi[1], Gözen Öksüz[1]

[1]Kahramanmaraş Sütçü İmam üniversitesi Tıp Fakültesi Anestezi ve Reanimasyon Anabilim Dalı

Giriş / Amaç: Tietze sendromu (TS), parasternal ve costokondral bölgelerde hassasiyet ve ağrı ile karakterize, nadir ve süpüratif olmayan bir hastalıktır. Mikrotravma, intrasternokostal ligament yaralanması ve geçirilmiş solunum yolu enfeksiyonları sebeb olabilir. Göğüs ağrısı olan hastalar sıklıkla kardiyoloji kliniklerine ve acil servislere başvurmakta, bu nedenle tanısı gecikebilmektedir.TS için terapötik seçenekler arasında, steroid olmayan antienflamatuar ilaç (NSAID) tedavileri ile konservatif yaklaşımlar, ağrıya neden olan hareketlerden kaçınma, interkostal blokaj, lokal lidokain infiltrasyonu ve etkilenen eklemin cerrahi rezeksiyonu yer almaktadır.

Olgu: 60 yaşındaki bir erkek hasta, şiddetli bir hapşırık sonrasında ani ve şiddetli bir ağrı ile göğüs cerrahisi kliniğine başvurmuş ve TS tanısı alarak sol 5. ve 6. kosta hizasında hassasiyet ve şiddetli ağrı ile yönlendirilmiştir. Numerik Derecelendirme Skalası (NRS) skorunu 8 olarak ifade eden hastaya, 30 ml %0.25 bupivakain içeren serratus anterior plane (SAP) blok uyguladık. Uygulamanın 20. dakikasında hasta NRS skorunu 0 olarak bildirmiştir. Uygulama sırasında ve sonrasında herhangi bir komplikasyon gözlemlenmemiştir. Hasta, 2 gün sonra kontrole çağrıldı ve NRS skorunu 2 olarak ifade ettiği için tekrar SAP blok uygulanmıştır ve hasta NRS skorunu 0 olarak belirtmiştir. Sonraki kontrollerde hastanın ağrısının olmadığına ve işlem tekrarına gerek olmadığına karar verilmiştir.

Tartışma / Sonuç: Tietze sendromu, kosto-sternal veya kostokondral bileşkedeki ağrı ve hassasiyet ile gözlemlenir. Hastalar genellikle kardiyoloji kliniklerine başvurmakta ve diğer tanılar dışlandıktan sonra TS tanısı almaktadır. Bizim hastamız, yaklaşık 20 gün boyunca şiddetli ağrı ile çeşitli kliniklere başvurmuş ve ağrısına yönelik etkili bir tedavi görememiştir. Tietze sendromunda travma veya mikrotravmaya bağlı olarak kostaların üzerinde inflamatuar bir süreç gelişmekte ve bu durum fasiyal alanda yer alan interkostal sinirlere bağlı ağrıya neden olabilmektedir. Bu hastaya SAP blok hem yüzeyel hem de derin plana lokal anestezik uygulayarak gerçekleştirlmiştir. Tietze sendromunun tedavisinde serratus plane bloğun oldukça etkili olacağını düşünmekteyiz.

Kaynakça

1. Yıldız ÖÖ, İnan K, Ağababaoğlu İ, Çınar E. Local treatment of pain in Tietze syndrome: A single-center experience. Turk Gogus Kalp Damar Cerrahisi Derg. 2021 Apr 26;29(2):239-247. doi: 10.5606/tgkdc.dergisi.2021.21120. PMID: 34104518; PMCID: PMC8167461.

TARK 2024
Türk Anesteziyoloji ve Reanimasyon Derneği
58. Ulusal Kongresi
28 Kasım - 1 Aralık 2024
Kaya Palazzo Otel ve Kongre Merkezi / ANTALYA

S-137

Türkiye'de Kulak Burun Boğaz Ameliyatlarında ilk kez SmartPilot®View ile Anestezi Yönetimi: Olgu Serisi

Demet Sergin[1], Nezih Sertöz[1], Özgür Ata Öztürk[1], Melis Soyhan[1], Abdurrahim Derbent[1]

[1]Ege Üniversitesi Tıp Fakültesi Hastanesi Anesteziyoloji ve Reanimasyon Ana Bilim Dalı

Giriş / Amaç: SmartPilot®View (SPV) sistemi, mevcut ve tahmini anestezi seviyelerini görüntülemek üzere en gelişmiş modelleme teknolojisi ve karmaşık ilaç etkileri için kapsamlı bir görselleştirme konsepti sunan anestezi yönetim sistemidir. Hastaların vital bulgularını, BİS (Bispectral Index) verilerini ve uygulanan ilaçları Schreider formülü ile analiz ederek ideal anestezi derinliğini sağlamada anestezi doktorlarına yardımcı olur. Ülkemizde Kulak Burun Boğaz Cerrahisi Ameliyatlarında Anestezi Yönetiminde ilk kez üniversite hastanemizde 3 farklı olguda uygulanan bu yöntemle ilgili deneyimlerimizi paylaşmayı amaçladık.

Olgu: OLGU 1.42 yaş, 163cm boy, 57kg, ASA II kadın hasta; sert damakta verriköz karsinom; OLGU 2.34 yaş, 182cm boy, 78kg, ASA I erkek hasta ;servikal lipom; OLGU 3.63 yaş, 150cm boy, 56kg, ASA II kadın hasta, opere dil kanseri flep revizyonu nedeniyle ameliyata alındı. Premedikasyonda 0,2 mg/kg midazolam uygulandı. Anestezi indüksiyonu için anestezi istasyonuna veri aktarabilen Braun Perfusor Space perfüzörlere propofol ve remifentanil setlendi. Atropin 0.5 mg, lidokain 1 mg/kg manuel olarak uygulandıktan sonra 4µg/mL Propofol, 3ng/mL plazma konsantrasyonu sağlanacak şekilde infüzyon başlatıldı ve 0,6 mg/kg roküronyum bromür ile entübasyon sağlandı. Ameliyat boyunca hastaların hemodinamisi stabil seyretti. PSV'dan alınan verilere göre anestezi seviyesi derinleşen hastaların propofol ve remifentanil plazma konsantrasyonu güvenli aralıkta kalacak şekilde, her bir hasta için farklı dozlarda düşüldü. Ameliyat sonunda anestezik maddeler kesildi. Hastalar PACU'ye bilinç açık, koopere, hemodinami stabil şekilde devredildi.

Tartışma / Sonuç: SPV hastaların vital bulgularını, uygulanan ilaçların plazma konsantrasyonlarını analiz ederek anestezi derinliğinin optimal düzeyde tutulmasına, hemodinamik stabilitenin korunmasına ve anestezi süresince ilaç dozajlarının optimize edilmesine olanak tanır. SPV hastaların hızlı derlenmesini ve stabil bir şekilde postoperatif döneme geçişini destekler. SPV hasta güvenliğini arttırmakta ve anestezistlerin iş yükünü hafifletmektedir. SPV, akıcı bir indüksiyonla, yeterli anestezi seviyelerini koruyarak, hastaların zamanında ve ağrısız olarak uyandırılmasına yardımcı olarak anestezi sürecinin temel zorluklarını aşmanızı sağlar. SmartPilot View sayesinde anestezi uzmanı daha ilacın verilmesi sırasında hesaplanan mevcut anestezi seviyesini ve beklenen anestezi sürecini bile öngörebilir. Bu, anestezi uygulamasının ve analjezi yönetiminin optimizasyonunu kolaylaştırabilir.

Kaynakça

1. Kuizenga MH, Vereecke HEM, Absalom AR, Bucher CH, Hannivoort LN, van den Berg JP, Schmalz L, Struys MMRF, Luginbühl M.Br J. Utility of the SmartPilot View advisory screen to improve anaesthetic drug titration and postoperative outcomes in clinical practice: a two-centre prospective observational trial. Anaesth. 2022 Jun;128(6):959-970.

2. Strand H, Elshaug AC, Bernersen Ø, Ballangrud R .Effectiveness of the advisory display SmartPilot view in the assessment of anesthetic depth in low risk gynecological surgery patients: a randomized controlled trial.SBMC Anesthesiol. 2022 Feb 28;22(1):57.

3. Leblanc D, Conté M, Masson G, Richard F, Jeanneteau A, Bouhours G, Chrétien JM, Rony L, Rineau E, Lasocki S. SmartPilot view-guided anaesthesia improves postoperative outcomes in hip fracture surgery: a randomized blinded controlled study.Br J Anaesth. 2017 Nov 1;119(5):1022-1029.

TARK 2024
Türk Anesteziyoloji ve Reanimasyon Derneği
58. Ulusal Kongresi
28 Kasım - 1 Aralık 2024
Kaya Palazzo Otel ve Kongre Merkezi / ANTALYA

S-139

Ortopedik Cerrahilerdehasta Kontrollü Analjezi Yöntemleri: Retrospektif Çalışma

Abdullah Özdemir[1], Gamze Küçükosman[1], Ahmet Koçyiğit[1], Sedanur Sula[1]

[1]Sağlık Bilimleri Üniversitesi Tıp Fakültesi Kanuni Eğitim Araştırma Hastanesi

Giriş / Amaç: Cerrahi girişimler arasında postoperatif ağrıya en çok neden olan girişimlerden birinin ortopedi ameliyatları olduğu bildirilmektedir.1 Etkin ağrı kontrolu, postoperatif bakımın önemli bir parçasıdır. Postoperatif ağrı tedavisinde hasta kontrollü analjezi(HKA) uygulamaları, konvansiyonel yöntemlerinden daha etkindir.2 Amacımız diz ve kalça cerrahilerindeki anestezi uygulamaları, HKA yöntemleri, takip süreleri, komplikasyonları, ek analjezik tüketimi, Vizüel Analog Skalası(VAS), Ramsey Sedasyon Skalası(RSS) skorları ve hemodinamik parametreleri değerlendirilerek hasta memnuniyetiyle hakkında bilgi edinmektir

Gereç ve Yöntem: Retrospektif çalışmamız etik onay sonrası Ocak-Ağustos 2024 tarihleri arasında SBÜ Trabzon Tıp Fakültesi Hastanesi'nde total diz ve kalça protezi(TDP/TKP) cerrahileri geçirmiş hastaların HKA veri formları kullanılarak yapıldı.Dosya kayıtları eksik, genel anestezi uygulanan ve acil hastalar dışlandı.Hastaların yaşı, cinsiyeti, ASA riski, cerrahi tipi, anestezi yöntemi(Spinal/Spinoepidural), ek analjezik ihtiyacı, HKA takip süresi, komplikasyonlar, hasta memnuniyeti(1-5), takip sürecindeki VAS, RSS skorlarıyla hemodinamik parametreleri kaydedildi.Hastalar HKA takip yöntemine göre 2'ye ayrıldı: Grup1:intravenöz, Grup2:Epidural. Önem düzeyi $p<0.05$ alındı.

Bulgular: Çalışma 269kadın, 61erkek hastayla tamamlandı.Hastaların ortalama yaşları=67.18±8,31yıl, HKA takip süresi=25.67±14.78saatti. Kadın ve erkelerin yaş ortalamaları arasında fark yoktu ($p=0.521$). Cerrahileri (%79)TDP, (%21)TKP oluşturuyordu.Gruplar arasında cerrahi tipi, postoperatif ağrı takip süresi ve komplikasyonlar açısından fark saptanırken ($p<0.05$);ASA riski, ek analjezik ihtiyacı ve hasta memnuniyeti benzerdi(Tablo1).Gruplar arasında üç günlük takip süresindeki ortalama VAS, RSS skorları ve hemodinamik parametreler benzer bulundu($p>0.05$;Tablo2).

Gruplar arası nicel verilerin karşılaştırması

Tablo 1. Gruplar arası nicel verilerin karşılaştırması

		Grup 1 (n=144)	Grup 2 (n=186)	p
ASA Riski				
	1	6 (%35,3)	11 (%64,7)	0.306
	2	73 (%48,0)	79 (%52,0)	
	3	65 (%40,4)	96 (%59,6)	
Cerrahi Tipi				
	TDP	85 (%32,4)	177(%67,6)	**0.000**
	TKP	59 (%43,6)	9 (%13,2)	
EkAnaljezikİltiyacı				
	Yok	79(%54,8)	107(%57,5)	
	Diklofenak+parasetamol	31(%21,4)	37(%19,7)	
	Diklofenak	11(%7,7)	14(%7,7)	
	Diklofenak+parasetamol+tramadol	11(%7,7)	7(%3,8)	
	Diklofenak+parasetamol+petidin	2(%1,4)	9(%4,9)	
	Parasetamol+tramadol	3(%2,1	4(%2,2)	0.608
	Diklofenak+ tramadol	2(%1,4)	2(%1,1)	
Takip Süresi (saat)		18.91±4.25	30.90±17.65	**0.000**
Komplikasyonlar				
	Yok	121(%84)	81(%43,5)	
	Kateterin yerinden çıkması	-	44(%23,6)	
	Parestezi	-	32(%17,2)	
	Bulantı+kusma	17(%11,8)	4(%2,15)	**0.000**
	Bulantı+kusma+hipotansiyon+ Bradikardi	1(%0,7)	11(%5,9)	
	Motor blok	-	11(%5,9)	
	Hipotansiyon	5(%3,5)	-	
	Bradikardi+hipotansiyon	-	3(%1,75)	
Memnuniyet	Kötü (1)	8 (26,7%)	22 (73,3%)	
	Orta (2)	19 (46,3%)	22 (53,7%)	
	İyi (3)	63 (50,0%)	63 (50,0%)	0.091
	Çok İyi (4)	50 (42,7%)	67 (57,3%)	
	Mükemmel (5)	4 (25,0%)	12 (75,0%)	
	Toplam (1-5)	3,15±0,89	3,13 ±1,09	

Grup1: intravenöz HKA, Grup2:Epidural HKA. TDP: Total diz protezi. TKP: Total kalça protezi

Tablo 2. VAS, RSS skorları ve hemodinamik parametrelerin karşılaştırması

Tablo 2. VAS, RSS skorları ve hemodinamik parametrelerin karşılaştırması

		Grup 1	Grup 2	p
VAS				
	1.gün	2.97±1.30	2.87±1.35	0.482
	2.gün	3±1.15	2.09±1.14	0.122
	3.gün	-	1.15±0.9	-
RSS				
	1.gün	2.01±0.12	2.02±0.17	0.702
	2.gün	2±0	2±0	-
	3.gün	-	2±0	-
Sistolik kan basıncı				
	1.gün	121.71±13.75	119.32±14.57	0.132
	2.gün	120±18.26	116.38±13.81	0.612
	3.gün	-	115.83±6.02	-
Diastolik kan basıncı			7	
	1.gün	70.21±8.77	71.34±19.34	0.484
	2.gün	67.50±9.57	71.63±5.86	0.180
	3.gün	-	72.72±6.25	-
Kalp Hızı				
	1.gün	77.56±11.64	75.33±11.64	0.086
	2.gün	78.25±6.65	82.11±10.39	0.336
	3.gün	-	77.08±6.45	-

Grup1: intravenöz HKA, Grup2:Epidural HKA

VAS: Vizüel Analog Skala, RSS: Ramsey Sedasyon Skalası

Tartışma / Sonuç: HKA yöntemlerinin intravenöz/ epidural yoldan uygulandıklarında, genel olarak, hasta memnuniyeti ve VAS açısından başarılı olduğu bilinmektedir.3 Kliniğimizde epidural HKA'nın, intravenözden daha sık kullanıldığını ve hastalarımızın da %81'inin intravenöz, %76'sının da epidural HKA uygulamasından iyi ve üzeri derecede memnun olduğunu saptadık. Epidural HKA uygulamasında kateterin yerinden çıkması ve parestezi komplikasyonlarının fazla olduğunu tespit ettik.Bunun nedenini, uygulayıcılarımızın en fazla 2,5 yıllık anestezi asistanı olmasına bağlamaktayız. Tecrübeyle beraber bu komplikasyonların da azalacağı kanaatindeyiz. Sonuç: Kliniğimizde epidural ve intravenöz HKA uygulamalarının etkin olduğu, ancak kateter kullanımın süresinin uzatılması ve hasta memnuniyeti artırmak adına sağlık personelinin epidural kateter farkındalığı konusunda bilgilendirimesi gerektiği kanaatindeyiz.

Kaynakça

1. Lee YS. Comprehensive Analysis of Pain Management after Total KneeArthroplasty. KneeSurgRelatRes. 2017 Jun 1;29(2):80-86. doi: 10.5792/ksrr.16.024. PMID: 28545171; PMCID: PMC5450578.
2. Uysal, H. Y., Acar, H. V., Kaya, A., Ceyhan, A. (2013). Postoperatif ağrı tedavisinde uygulanan hasta-kontrollü analjezi yöntemlerinin retrospektif incelemesi. Journal of ClinicalandExperimentalInvestigations, 4(2), 159-165. https://doi.org/10.5799/ahinjs.01.2013.02.0257
3. Çilingir D, Uzun Şahin C. Cerrahi Hastasında Hasta Kontrollü Analjezi Kullanımı. HUHEMFAD. 2016;3(3):56-69.

TARK 2024
Türk Anesteziyoloji ve Reanimasyon Derneği
58. Ulusal Kongresi
28 Kasım - 1 Aralık 2024
Kaya Palazzo Otel ve Kongre Merkezi / ANTALYA

S-140

Endobronşiyal Ultrasonografi Rehberliğinde Transbronşiyal İğne Aspirasyonu(Ebus-Tbia) Olgularında; Anestezi Derinliğinin, Bispektral İndeks (Bıs) İle Sedasyon Skalalarıyla (Ramsay-Moass) Korelasyonunu, Güvenirliliğini Ve Etkinliğinin Değerlendirmesi

Ersin Duman[1], Leyla İyilikçi Karaoğlan[1], hale Aksu Erdost[1], Kemal Can Tertemiz[1], Hülya Ellidokuz[1]

[1]Dokuz Eylül Üniversitesi Tıp Fakültesi

Giriş / Amaç: EBUS-TBİA'da BIS-sedasyon skalaları(Ramsay-MOAA/S)korelasyonunu,güvenirliğini,etkinliğini değerlendirmek.İşlem için uygun anestezi derinliğini belirlemeyi,bu derinliğin etkin bir şekilde yönetilmesini,toplamda kullanılan anestezik ilaç miktarını,uygulayıcının(klinisyenin) memnuniyetini saptamak.

Gereç ve Yöntem: Çalışmamız Prospektif Randomize bir çalışma olup ,DEUTF endoskopi ünitesinde Etik komite onayı sonrası 2021-2023arasında 141 hasta randomizasyon kura yöntemi(zarf çektirilerek)ile yapılarak hastalar iki gruba ayrıldı:Grup SedasyonSkoru(GrupS,n=70)veGrupBIS(Grup BIS,n=71). Her iki grup için de rutin anestezi pratiği sırasında sedasyon derinliği bağımsız gözlemciler tarafından takip edildi. Hemodinamik değişkenler, solunum değişkenleri(SpO2), BIS, Ramsay, MOAA/S değerleri aşağıdaki şekilde kaydedildi:T1bazal değer;T2bronkoskopinin girişi(işlem başlangıcı);T3 iğne aspirasyonuna başlangıç,T4 10. dakika;T5 15.dakika;T6 bronkoskopinin çıkışı(işlem bitimi);T7 hastanın uyanması.

Bulgular: Toplam vaka süreleri, ortalama uyanma zamanları ve derlenme süreleri açısından gruplar asında istatistiki farklılıklar mevcuttu. Başlangıçta her iki grubun sedasyon düzeyleri ve BIS indeksleri açısından anlamlı fark yoktu. Fakat;T2,T6 ve T7 zaman noktalarında Ramsay skorları ve T4,T6,T7 zaman noktalarında MOAA/S skorları her iki grup arasında anlamlı derecede farklıydı. Veriler BIS monitörizasyonunun bu aşamalarda daha etkin ve kontrollü sedasyon sağladığını düşündürmektedir.KorelasyonAnalizi incelemesinde BIS ve Ramsay Skorları arasında negatif yönde yüksek seviyede korelasyon saptandı(r=-0,734, p<0,001). BIS ve MOAA/S Skorları arasında pozitif yönde yüksek seviyede korelasyon bulundu(r=0,714, p<0,001). Ramsay ve MOAA/S Skorları arasında çok yüksek seviyede negatif korelasyon bulundu(r=-0,952, p<0,001). Yalnızca T5 ve T6 zaman noktalarında Grup BIS'in ortalama SpO2 değerleri Grup S'den anlamlı derecede yüksekti(T5 için p=0,007, T6 için p=0,012). Grup BIS'te daha iyi oksijenlenme ve daha düşük apne ve desatürasyon oranları vardı. Ayrıca GrupS'de diğer gruba göre daha fazla hava yolu girişimi gerekti(p<0,05). Hasta başına kullanılan toplam Propofol miktarları ve kg başına tüketilen propofol ortalama miktarı GrupS'de daha yüksekti(p<0,05).

Tartışma / Sonuç: EBUS-TBNA işlemleri sırasında BIS monitörizasyonunun anestezik ilaç tüketimini azalttığını, hastaların uyanma sürelerini kısalttığını ve olumsuz olayların sıklığını azalttığını gözlemledik. Grup BIS'de girişim için yeterli sedasyon derinliği düzeylerinin daha düşük olması hasta güvenliği ve işlem sonrası iyileşme süresi açısından avantaj sağladı. Bu bulgular, BIS monitörizasyonunun invaziv bronkoskopik işlemler sırasında sedasyon yönetimine önemli katkı sağlayabileceğini göstermektedir

Kaynakça

1. Lo YL, Lin TY, Fang YF, Wang TY, Chen HC, Chou CL, et al. Feasibility of Bispectral Index-Guided Propofol Infusion for Flexible Bronchoscopy Sedation: A Randomized Controlled Trial. PLoS One. 2011 Nov 23;6(11):e27769.
2. Rampil IJ. A Primer for EEG Signal Processing in Anesthesia. Anesthesiology [Internet]. 1998 Oct 1;89(4):980–1002. Available from: https://pubs.asahq.org/anesthesiology/article/89/4/980/37138/A-Primer-for-EEG-Signal-Processing-in-Anesthesia
3. Johansen JW. Update on Bispectral Index monitoring. Best Pract Res Clin Anaesthesiol [Internet]. 2006 Mar;20(1):81–99. Available from: https://linkinghub.elsevier.com/retrieve/pii/S152168960500061
4. Ramsay MAE. Intensive care: problems of over- and undersedation. Best Pract Res Clin Anaesthesiol [Internet]. 2000 Jun;14(2):419–32. Available from: https://linkinghub.elsevier.com/retrieve/pii/S1521689600900971
5. Quesada N, Júdez D, Martínez Ubieto J, Pascual A, Chacón E, De Pablo F, et al. Bispectral Index Monitoring Reduces the Dosage of Propofol and Adverse Events in Sedation for Endobronchial Ultrasound. Respiration [Internet]. 2016;92(3):166–75. Available from: https://www.karger.com/Article/FullText/448433

6. İyilikçi L, Karaman Y. Ameliyathane Dışı Anestezi Uygulamaları TARD Kılavuzu. Türk Anesteziyoloji ve Reanimasyon Derneği (TARD) Anestezi Uygulama Klavuzu. 2022. 13–18 p.
7. Kelley SD. Monitoring Consciousness: Using the Bispectral İndex. Covidien. 2010;2nd ed(Using Bispectral İndex).
8. Liu SS. Effects of Bispectral Index Monitoring on Ambulatory Anesthesia. Anesthesiology [Internet]. 2004 Aug 1;101(2):311–5. Available from: https://pubs.asahq.org/anesthesiology/article/101/2/311/9142/Effects-of-Bispectral-Index-Monitoring-on
9. Lewis SR, Pritchard MW, Fawcett LJ, Punjasawadwong Y. Bispectral index for improving intraoperative awareness and early postoperative recovery in adults. Cochrane Database of Systematic Reviews [Internet]. 2019 Sep 26;2020(7). Available from: http://doi.wiley.com/10.1002/14651858.CD003843.pub4
10. Avidan MS, Jacobsohn E, Glick D, Burnside BA, Zhang L, Villafranca A, et al. Prevention of Intraoperative Awareness in a High-Risk Surgical Population. New England Journal of Medicine. 2011 Aug 18;365(7):591–600.

TARK 2024
Türk Anesteziyoloji ve Reanimasyon Derneği
58. Ulusal Kongresi
28 Kasım - 1 Aralık 2024
Kaya Palazzo Otel ve Kongre Merkezi / ANTALYA

S-141

Sitoredüktif Cerrahi ve Hipertermik İntraperitoneal Kemoterapi Uygulanan Over Kökenli Peritoneal Karsinomatozis Olgularında Postoperatif Komplikasyonları Belirleyen İnflamatuvar Belirteçler

Mustafa Dönmez[1], Sevda Özkardeşler Özgül[1], Berke Manoğlu[2], Tayfun Bişgin[2], Selman Sökmen[2]

[1]Dokuz Eylül Üniversitesi Tıp Fakültesi Anesteziyoloji ve Reanimasyon Anabilim Dalı
[2]Dokuz Eylül Üniversitesi Tıp Fakültesi Genel Cerrahi Anabilim Dalı

Giriş / Amaç: Çalışmamızda over kanserine bağlı peritoneal karsinomatozis gelişen ve sitoredüktif cerrahi (SRC) ve hipertermik intraperitoneal kemoterapi (HİPEK) uygulanmış olgulardaki inflamatuvar belirteçlerin postoperatif ilk 6 ay içindeki komplikasyonları öngörmede etkin bir prognostik değer olup olmadığının araştırılması amaçlanmıştır.

Gereç ve Yöntem: Çalışma retrospektif kohort olarak planlanıp Dokuz Eylül Üniversitesi Girişimsel Olmayan Klinik Araştırmalar etik kurul onayı alındıktan sonra Ocak 2011-Ağustos 2022 arası over kanserine bağlı peritoneal karsinomatozis olan ve ardışık olarak SRC HİPEK uygulanmış olguların; anestezi kartları, dosyaları ve Hastane Bilgi Yönetim Sistemi (HBYS) üzerinden elde edilen kayıtlarından yapıldı. Hastaların preoperatif (7 gün içerisinde son bakılan) ve postoperatif 1., 3. ve 5. günlerdeki nötrofil lenfosit oranı (NLO), trombosit lenfosit oranı (TLO), ve sistemik immün inflamasyon indeks (Sİİ) değerlerine bakıldı. Altı ay içinde gerçekleşen komplikasyonların şiddeti Clavien-Dindo sınıflamasına göre değerlendirildi.

Bulgular: Çalışmamızda preoperatif bakılan NLO, TLO ve Sİİ, postoperatif 3. günde bakılan NLO, TLO ve Sİİ, postoperatif 5. günde bakılan NLO, TLO ve Sİİ değerleri komplikasyonların olduğu grupta anlamlı olarak yüksek bulunmuştur. Preoperatif NLO, TLO ve Sİİ, postoperatif 3. gündeki NLO ve Sİİ ve postoperatif 5. Gündeki NLO, TLO, Sİİ değerleri major komplikasyonlarda yüksek saptanmıştır.

Hastaların inflamatuar belirteçlerinin postoperatif komplikasyonları belirlemede ROC analizi

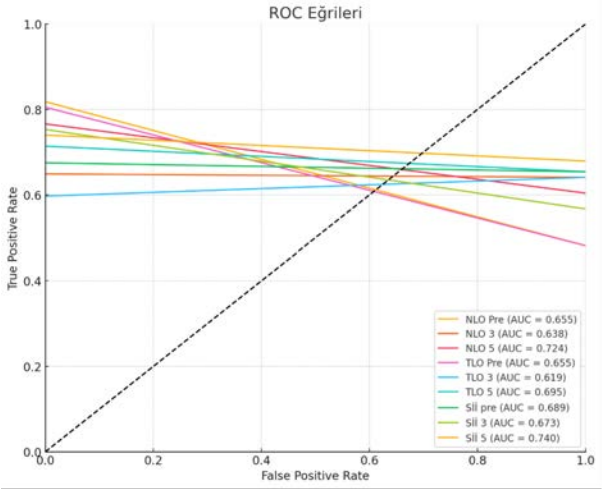

ROC analizi ile preoperatif inflamatuar belirteçlerin komplikasyon varlığı ile ilişkisinin değerlendirilmesi (cut off, AUC, sensitivite, spesifite, pozitif ve negatif prediktif değerleri)

Parametreler	Cut-off	AUC	%95 GA	Sensitivite	Spesifite	PPD	NPD
NLO Pre	2.715	0.655	0.568-0.742	0.481	0.818	0.735	0.6
NLO 3	8.236	0.638	0.551-0.726	0.641	0.649	0.658	0.632
NLO 5	6.286	0.724	0.645-0.803	0.604	0.766	0.731	0.648
TLO Pre	169.972	0.655	0.568-0.742	0.481	0.805	0.722	0.596
TLO 3	174.688	0.619	0.531-0.707	0.641	0.597	0.626	0.613
TLO 5	201.980	0.695	0.612-0.779	0.654	0.714	0.706	0.662
Sİİ Pre	522.735	0.689	0.607-0.772	0.654	0.675	0.679	0.650
Sİİ 3	1654.312	0.673	0.589-0.758	0.567	0.753	0.707	0.623
Sİİ 5	1232.097	0.740	0.663-0.818	0.679	0.740	0.733	0.686

AUC: Area under the curve (Eğri altında kalan alan), GA: güven aralığı, PPD: Pozitif prediktif değer, NPD: Negatif prediktif değer

Tartışma / Sonuç: Preoperatif NLO, TLO ve Sİİ ve postoperatif 3. günde bakılan NLO ve Sİİ ve 5. günlerdeki NLO, TLO ve Sİİ SRC ve HİPEK sonrası 6 ay içindeki postoperatif komplikasyonları öngörmede prognostik değere sahiptir. Postoperatif 5. gündeki NLO, TLO ve Sİİ'deki artış major ve minör komplikasyonların ayrımında ayırt edici prediktif değer içermektedir.

Kaynakça

- Torre LA, Bray F, Siegel RL, Ferlay J, Lortet-Tieulent J, Jemal A: Global cancer statistics, 2012. CA Cancer J Clin 2015; 65:87–108

2. Bray F, Ferlay J, Soerjomataram I, Siegel RL, Torre LA, Jemal A: Global cancer statistics 2018: GLOBOCAN estimates of incidence and mortality worldwide for 36 cancers in 185 countries. CA Cancer J Clin 2018; 68:394–424
3. Driel WJ van, Koole SN, Sikorska K, Schagen van Leeuwen JH, Schreuder HWR, Hermans RHM, Hingh IHJT de, Velden J van der, Arts HJ, Massuger LFAG, Aalbers AGJ, Verwaal VJ, Kieffer JM, Vijver KK Van de, Tinteren H van, Aaronson NK, Sonke GS: Hyperthermic Intraperitoneal Chemotherapy in Ovarian Cancer. New England Journal of Medicine 2018; 378:230–40
4. Armstrong DK, Bundy B, Wenzel L, Huang HQ, Baergen R, Lele S, Copeland LJ, Walker JL, Burger RA: Intraperitoneal Cisplatin and Paclitaxel in Ovarian Cancer. New England Journal of Medicine 2006; 354:34–43
5. Landrum LM, Java J, Mathews CA, Lanneau GS, Copeland LJ, Armstrong DK, Walker JL: Prognostic factors for stage III epithelial ovarian cancer treated with intraperitoneal chemotherapy: A Gynecologic Oncology Group study. Gynecol Oncol 2013; 130:12–8
6. Bakrin N, Cotte E, Golfier F, Gilly FN, Freyer G, Helm W, Glehen O, Bereder JM: Cytoreductive surgery and hyperthermic intraperitoneal chemotherapy (HIPEC) for persistent and recurrent advanced ovarian carcinoma: a multicenter, prospective study of 246 patients. Ann Surg Oncol 2012; 19:4052–8
7. Padmakumar A V: Intensive Care Management of Patient After Cytoreductive Surgery and HIPEC - A Concise Review. Indian J Surg Oncol 2016; 7:244–8
8. Wajekar AS, Solanki SL, Patil VP: Postoperative complications and critical care management after cytoreduction surgery and hyperthermic intraperitoneal chemotherapy: A systematic review of the literature. World J Crit Care Med 2022; 11:375–86
9. Amroun K, Scholer V, Djerada Z, Renard Y, Bouche O, Rhaiem R, Kianmanesh R: Inflammatory biomarkers to predict postoperative infectious complications after cytoreductive surgery and HIPEC for peritoneal carcinomatosis. European Journal of Surgical Oncology 2022; 48:455–61
10. Shah S, Lamture Y, Gharde P, Tote D, Yeola M: Clinical Significance of Nlr(Neutrophil Lymphocyte Ratio) and Plr(Platelet Lymphocyte Ratio) in Predicting Post Operative Complication in Major Abdominal Surgery. J Pharm Res Int 2021:2441–7 doi:10.9734/jpri/2021/v33i60B34898
11. Kim NY, Chun D-H, Kim SY, Kim NK, Baik SH, Hong JH, Kim KS, Shin C-S: Prognostic Value of Systemic Inflammatory Indices, NLR, PLR, and MPV, for Predicting 1-Year Survival of Patients Undergoing Cytoreductive Surgery with HIPEC. J Clin Med 2019; 8

12. Hu B, Yang X-R, Xu Y, Sun Y-F, Sun C, Guo W, Zhang X, Wang W-M, Qiu S-J, Zhou J, Fan J: Systemic Immune-Inflammation Index Predicts Prognosis of Patients after Curative Resection for Hepatocellular Carcinoma. Clinical Cancer Research 2014; 20:6212–22
13. Miao S-L, Lin T-T, Chen L, Zheng X-W, Chen F-F: Role of Platelet to Lymphocyte Ratio and Red Cell Distribution Width in Predicting Postoperative Complications in Patients with Acute Mesenteric Ischemia. Ann Vasc Surg 2022; 84:298–304
14. Zhao Y, Jiang J, Yuan Y, Shu X, Wang E, Fu W, Wang L: Prognostic Value of the Systemic Immune Inflammation Index after Thoracic Endovascular Aortic Repair in Patients with Type B Aortic Dissection. Dis Markers Edited by Liu Z. 2023; 2023:1–9
15. Xu H, Li Y, Wang H, Yuan Y, Chen D, Sun Y, Xu Z: Systemic immune-inflammation index predicted short-term outcomes in ATAD patients undergoing surgery. J Card Surg 2022; 37:969–75
16. Xie H, Yuan G, Huang S, Kuang J, Yan L, Ruan G, Tang S, Gan J: The prognostic value of combined tumor markers and systemic immune-inflammation index in colorectal cancer patients. Langenbecks Arch Surg 2020; 405:1119–30

TARK 2024
Türk Anesteziyoloji ve Reanimasyon Derneği
58. Ulusal Kongresi
28 Kasım - 1 Aralık 2024
Kaya Palazzo Otel ve Kongre Merkezi / ANTALYA

S-142

Propofola Bağlı Alerjik Reaksiyon; Olgu Sunumu

Zeliha Ayhan[1], Çelebi Karaduman[1], Mehmet Ali Sarıyel[1]

[1]Sağlık Bilimler Üniversitesi Şanlıurfa Mehmet Akif İnan Eğitim ve Araştırması Hastanesi

Giriş / Amaç: Perioperatif dönemde hastalarda alerjik reaksiyonlar ve/veya anaflaksi görülebilir. Sık nedenler arasında kas gevşeticiler, antibiyotikler, hipnotikler, opioidler, kolloidler ve lokal anestezikler gibi ajanlar yer alır. Hipnotik ajanlarla ilişkili alerjik reaksiyonlar nadir olup, tüm alerjik reaksiyonların % 1'inden azını oluşturmaktadır (1). Buna rağmen hipnotik ajanın enjeksiyonundan hemen sonra istenmeyen sistemik yan etkiler gelişebilir. Bu olgu sunumunda, genel anestezi esnasında hipnotik ajana karşı gelişen alerjik reaksiyonu ve hasta yönetimini paylaşmayı amaçladık.

Olgu: 24 yaşında erkek hasta, akut apandisit tanısıyla SBÜ Mehmet Akif İnan EAH Genel Cerrahi Kliniği'ne başvurdu. Hastaya Laparoskopik Apendektomi planlandı. Hastanın özgeçmişinde ek hastalığı olmadığı, önceden operasyon geçirmediği ve sigara içtiği öğrenildi. Bilinen alerji öyküsü olmayan hasta ASA 2 E şeklinde operasyona alındı. Hasta masaya alınarak standart anestezi monitörizasyonu uygulandı.1 mg midazolam ile premedike edildi. Premedikasyondan sonra hiçbir sorunla karşılaşılmadı. Anestezi indüksiyonu için, 2 mg/kg propofol uygulanmasından hemen sonra damar yolu trasesinde başlayan, önceleri az sonrasında giderek artan ve tüm koldaki damar trasesi boyunca yayılan kızarlık başladı (Resim-1). Vücutta döküntü ya da kızarıklık oluşmadı. Vital bulguların takibinde kalp tepe atımında artış görüldü, nabız 120/dk olan hastada diğer vital bulgular stabildi. Hastaya kilosuna uygun dozda intravenöz feniraminhidrojen maleat ve prednizolon uygulandı. Hastanın hemodinamik parametreleri normal sınırlarda seyretti ardından 1 mcg/kg fentanil ve 0.6 mg/kg rokuronyum kullanıldı. 8 mm endotrakeal tüp ile entübe edilen hastanın, anestezi idamesinde sevofluran ve hava karışımı kullanıldı. Klinik bulgular yaklaşık 20 dk sürdü, sonrasında tüm damar trasesindeki kızarıklık düzeldi. Hastaya yeni 24G damar yolu açıldı. İdamede yeni damar yolu kullanıldı. Operasyon bitiminde hasta dekürarize edilerek ekstübe edildi. Derlenme sürecinde hiçbir sorun yaşanmadı. Takiplerinde, vital ve muayene bulguları stabil olan hasta servise devredildi.

Resim-1



Tartışma / Sonuç: Genel anestezi sırasında çoklu farmakolojik ajan kullanıldığı için alerji nedenini tespit etmek güç olabilir. İyi bir anamnez, yakın klinik gözlem ve gerektiğinde acil müdahale edebilecek ekipmanın hazır bulundurulması ile, perioperatif alerjik reaksiyon ve/veya anaflaksi yönetimi sağlanmalıdır

Kaynakça

1)C. Kumaat, Garry D.; Lie, Sanfred; Jaya Sutawan, Ida Bagus Krisna. Propofol-Induced Perioperative Anaphylaxis. Neurologico Spinale Medico Chirurgico 5(2):p 118-121, May–Aug 2022.

TARK 2024
Türk Anesteziyoloji ve Reanimasyon Derneği
58. Ulusal Kongresi
28 Kasım - 1 Aralık 2024
Kaya Palazzo Otel ve Kongre Merkezi / ANTALYA

S-143

Plasenta Percreta ve DIC Tablosu Gelişen Olguda Anestezi Yönetimi: Obstetrik Hemorajide Multidisipliner Yaklaşım ve Klinik Deneyim

Burcu Ayvazoğlu[1], Özlem Öz Gergin[1], Gökhan Açmaz[1], Sibel Seçkin Pehlivan[1]

[1]erciyes üniversitesi tıp fakültesi

Giriş / Amaç: Plasenta percreta , plasentanın uterus duvarına ve çevre organlara invazyonuyla karakterize nadir ancak ciddi bir obstetrik durumdur. Son yıllarda insidansı 189/100000 (1), olup yüksek mortalite ve morbidite riski taşır. Bu olguda, plasenta percreta nedeniyle sezaryen sonrası Dissemine İntravasküler Koagülasyon (DIC) gelişen bir hastada anestezi yönetimi deneyimimizi paylaşmak istedik

Olgu: 38 yaşında, ek hastalığı bulunmayan G3P3 kadın hasta, dış merkezde sezaryen sonrası plasenta percreta tanısı konulmuş ve yoğun bakıma alınmıştır. Hastanın takiplerinde drenler yoluyla 2000 cc hemorajik kanama tespit edilmesi üzerine acil ES, TDP, 1000 mL voluven, 6000 mL SF 1gr transamin ve Ca ++ replasmanı yapılmıştır. Sevk edildiği merkezimizde, hasta hipotansif (TA: 80/45 mmHg) ve taşikardik (nabız: 180) olması üzerine, laboratuvar sonuçları beklenmeden acil cerrahi müdahale yapılmıştır. Histerektomi ve mesane tamiri gerçekleştirilmiş, hipotansif olan hastaya düşük doz noradrenalin başlanmıştır. Giriş kan gazı Ph:7.21 HCO3: 13 BE:-14 Laktat: 10 olan ve dış merkez kanlarında DIC tablosu geliştiği saptanan hastaya 2 gr Fibrinojen, 2 ünite TDP, 1 ünite Platelet, Ca++ ve bikarbonat replasmanı yapılmış ve hipotermiye karşı bütün sıvılar ısıtılarak verilmiştir. Operasyon sonunda kan gazı ph:7.45 HCO3:21 BE:-3 laktat:5'idi. Yoğun bakım takiplerinin 12. saatinde hasta ekstübe edilmiştir.

Tartışma / Sonuç: Maternal hemoraji, doğumdan sonra ilk 24 saatte 1000 mL'den fazla kanama veya hipovolemi semptomlarının eşlik ettiği kan kaybı olarak tanımlanmıştır (2). Obstetrik şok indeksi 0.7–0.9 aralığında olup, bu değerin 1'in üstüne çıkması transfüzyon ihtiyacını gösterir (3). Hasar kontrol resüsitasyonu stratejilerine göre, erken dönemde 1:2 veya 1:1 TDP:ES transfüzyonuna başlanmalı ve dilüsyonel koagülopatiyi önlemek için aşırı kristalloid kullanımından kaçınılmalıdır (4). Masif obstetrik kanamalarda fibrinojen, ilk azalan koagülasyon faktörüdür (5). Şiddetli hipotermi, yüksek mortaliteyle ilişkilidir.Hipotermide koagülasyon faktörleri azalır, platelet agregasyonu bozulur (6). Hipokalsemi, koagülopatiye ve mortalitede artışa neden olur (7). Postpartum hemorajilerde IV traneksamik asidin, tromboembolik olay riskini artırmadan mortaliteyi azalttığı bildirilmiştir (8).Plasenta percreta kaynaklı masif hemorajilerin yönetimi, multidisipliner bir yaklaşım gerektiren kompleks ve acil bir klinik durumdur

Kaynakça

1. Jauniaux E, Alfirevic Z, Bhide AG, Belfort MA, Burton GJ, Collins SL, et al. Placenta Praevia and Placenta Accreta: Diagnosis and Management: Green-top Guideline No. 27a. BJOG 2019;126(:e1-e48.
2. Committee on Practise Bulletins-Obstetrics. Practice Bulletin No. 183: Postpartum Hemorrhage. 2017;130:e168–86
3. Ghosh M, Chandraharan E. Management of post-partum haemorrhage. Obstet Gynaecol Reprod Med 2017;27:239–44
4. Bose P, Regan F, Paterson-Brown S. Improving the accuracy of estimated blood loss at obstetric haemorrhage using clinical reconstructions. BJOG 2006;113:919– 24
5. De Lloyd L, Bovington R, Kaye A, et al. Standard haemostatic tests following major obstetric haemorrhage. Int J Obstet Anesth 2011;20:135-41.
6. Lester ELW, Fox EE, Holcomb JB, Brasel KJ, Bulger EM, Cohen MJ, Cotton BA, Fabian TC, Kerby JD, O'Keefe T, et al. The impact of hypothermia on outcomes in massively transfused patients. J Trauma Acute Care Surg. 2019;86(3):458–63.
7. Matthay ZA, Fields AT, Nunez-Garcia B, Patel MH, Cohen MJ, Callcut RA, Kornblith LZ. Dynamic efects of calcium on in vivo and ex vivo platelet behaviour after trauma. J Trauma Acute Care Surg. 2020;89(5):871–9
8. Prevention and Management of Postpartum Haemorrhage: Green-top Guideline No. 52. BJOG 2017;124:e106–49.

TARK 2024
Türk Anesteziyoloji ve Reanimasyon Derneği
58. Ulusal Kongresi
28 Kasım - 1 Aralık 2024
Kaya Palazzo Otel ve Kongre Merkezi / ANTALYA

S-144

Beklenmedik Reaksiyon Mu?

Feyza Aktepe[1], Çağrı Özdemir[1], Berrin Işık[1]

[1]Gazi Üniversitesi Tıp Fakültesi Anesteziyoloji ve Reanimasyon Ana Bilim Dalı

Giriş / Amaç: Öyküsünde böbrek taşı dışında sağlık problemi olmayan çocuk olguda, intraoperatif gelişen ventilasyon güçlüğü ve hemodinamik bozulma kliniğini ve anestezi yönetimimizi sunarak, literatür bilgileri ışığında tartışmayı hedefledik. **Olgu**: Genel anestezi altında nefrolitotomi planlanan çocuk (ASA I, 40 kg,12 y, kız) değerlendirildi. Preoperatif SpO2 %98, kalp atım hızı 138/dk., kan basıncı:90/60 mmHg olarak ölçüldü. Preoksijenizasyon ardından anestezi indüksiyonu (1 mg/kg lidokain+1µg/kg fentanil+3 mg/kg propofol) gerçekleştirildi. İlk denemede ve kolaylıkla LMA yerleştirildi. Normal sınırlarda ölçülen pik basıncı birkaç dk. içerisinde yükselmeye başladı (PİP>35 cmH2O), ventilasyon güçleşti. Solunum devrelerinde obstrüksiyon olmadığı saptandıktan sonra; LMA çıkarıldı, maske ile ventilasyon güçleşti, SpO2 giderek düşmeye başladı (%75). Anestezi derinliğinin yeterli olmayabileceği ve laringospazm düşünülerek 1 mg/kg propofol eklendi. Ciltte lekelenme tarzı döküntüler görüldü. Kapiller geri dolum süresi >4 sn. olarak ölçüldü. Periferik nabızların zayıflaması, havayolu basıncının >40 cmH2O olması üzerine anaflaksi düşünülerek İV 10 µg adrenalin yapıldı. İkinci bir damaryolu açılarak, eş zamanlı kan örneği alınıp 20 mL/kg kristaloid infüzyonuna başlandı. İV 45.5 mg feniramin maleat ve 40 mg metilprednizolon verildi. Havayolu basınçları giderek düştü, vital parametreler normale döndü, cerrahi girişim ertelendi. Hasta uyandırılarak PACU'ya alınırken perioral anjioödem başladığı gözlendi. 24 sa. PACU'da yakın gözetim altında izlenen hasta, sorunsuz taburcu edildi. Pediatri kliniğinde alerjik/anaflaktik reaksiyon tanısıyla takibe alındı. **Tartışma / Sonuç**: Anestezi uygulamalarında sıklıkla birden çok ilaç uygulandığından alerjik reaksiyon görülme olasılığı daha yüksek, tanı konulması ise bilinci açık hastalara göre daha güçtür. Allerjik reaksiyonlarda intraoperatif bulgular; cilt döküntüleri, bronkospazm, kardiyovasküler semptomlardır.1,2 Sunulan olguda solunum devrelerinde obstrüksiyon olmaması, LMA çıkarılmasına rağmen ventilasyonun güç olması ve bronkospazmı izleyerek hemodinaminin bozulması nedeniyle öncelikle anaflaksi düşünüldü. Vazokonstriktör, bronkodilatatör etkisinden dolayı ilk olarak adrenalin, hemen ardından sıvı replasmanı, steroid ve antihistaminik uygulandı. Geç reaksiyonlar da gelişebileceği düşüncesiyle hasta PACU'da izlendi. Alerjik/anaflaktik reaksiyon tanısı ile pediatrik alerjinin takibine alındı.Not: Olgu sunumu için ebeveyn onamı alınmıştır.

Kaynakça

1- 1-Admass, B. A. Et al. Management of perioperative anaphylaxis: Systematic review. *International Journal of Surgery Open.* 2023. *52*, 100595.

2- 2-|Tacquard, C. Et al. Perioperative anaphylaxis. *Anesthesiology*. 2023. *138*(1), 100-110.

TARK 2024
Türk Anesteziyoloji ve Reanimasyon Derneği
58. Ulusal Kongresi
28 Kasım - 1 Aralık 2024
Kaya Palazzo Otel ve Kongre Merkezi / ANTALYA

S-145

İntraoperatif Dönemde Karşılaştığımız Anaflaksi Olguları: Olgu serisi

Burak Safran[1], Gaye Aydın[1]

[1]Sağlık Bilimler Üniversitesi İzmir Tıp Fakültesi İzmir Tepecik EAH

Giriş / Amaç: Anaflaksi alerjene karşı vücudun vermiş olduğu abartılı yanıt olup Tip 1 Hipersensitivite reaksiyonudur. İntraoperatif dönemde anaflaksi görülme insidansı 1:3500-1:20000 arasında olduğu bildirilmiştir (1). Son yıllarda intraoperatif anaflaksi olgularının sayısının arttığını fark ederek geçtiğimiz 3,5 yıl içinde karşılaştığımız takip ve tedavisini yaptığımız anaflaksi olgularını sunmayı amaçladık.

Olgu: 2021-2024 tarihleri arasında intraoperatif dönemde anaflaksi gelişerek dökümante edilmiş olgular olgu serisine dahil edildi. Tüm olgulardan olgu sunumu yapılabilmesi için izin istenmiş, onam alınmıştı. Olguların yaş aralığı 30-71/yıl olup toplam 8 olgu anaflaksi nedeniyle takip, tedavileri yapılmıştı. Tümünde ilk 1 saat içinde alınan triptaz düzeyleri yüksek olarak saptanmış, anaflaksi tanıları triptaz düzeylerine göre konulmuştu. 6 olguya genel anestezi, 2 olguya spinal anestezi uygulanmıştı. İntraoperatif dönemde cilt belirtisi olarak kızarıklık görülmemiş olup kaz derisi görünümü ve geç dönemde yüzde anjioödem bulgularına rastlandı (Resim). Tüm olgularda ani hipotansiyon, taşikardi ve bronkospazm bulguları hakimdi. Anaflaksi tanısı konur konmaz tüm olgulara iv/im adrenalin uygulandı. Gereğinde adrenalin infüzyonuna geçildi. Birer olguda 5 ve 15 dk süresince KPR uygulandı. Tüm olgular 3. Basamak Anestezi Yoğun Bakım ünitesinde takip ve tedavileri yapıldıktan sonra şifa ile taburcu edildiler (Tablo 1).

Anjioödem



Kaz derisi görünümü



İntraoperatif dönemde oluşan anaflaksi olguları

Hasta No	Yaş	Cinsiyet	Ek Hastalıklar	Yoğun Bakım Yatış Nedeni	Yapılan Müdahale	Yoğun Bakım Durumu	Ek Notlar	Taburcu Süresi
1. Hasta	57	Kadın	Astım	İndüksiyon esnasında anaflaksi	IM adrenalin, adrenalin infüzyonu, entübasyon	Aynı gün adrenalin infüzyonu düşürüldü, ekstübe edildi	Operasyon iptal edildi	2 gün
2. Hasta	30	Erkek	Ek hastalığı yok (SA)	Lateks sonrası reaksiyon	Tek doz adrenalin IV feniramin, deksametazon, %100 O2	Oda havasında takip, hemodinami stabil	1 gün sonra servise devir	1 gün

3. Hasta	71	Erkek	Hipertansiyon, KOAH	İntraoperatif dönemde anaflaksi	IV feniramin, deksametazon, IM adrenalin, %100 O2	Aynı gün ekstübasyon, basit maske ile takip	1 gün sonra servise devir	1 gün
4. Hasta	34	Erkek	Ek hastalık öyküsü yok (SA)	İntraoperatif hipotansiyon, lateks alerjisi	IV feniramin, deksametazon, IM adrenalin, %100 O2	Oda havasında takip, hemodinami stabil	1 gün sonra servise devir	4 gün
5. Hasta	61	Kadın	Ek hastalık öyküsü yok	Operasyon esnasında hipotansiyon, taşikardi, solunum sıkıntısı	İv adrenalin ve infüzyonu, yoğun bakım internasyonu	Aynı gün adrenalin infüzyonu stop. 24 saat sonra ekstübasyon	2 gün sonra servise devir	3 gün
6. Hasta	62	Erkek	Hipertansiyon, Periferik Arter Hastalığı	İntraoperatif dönemde sugammadeks sonrası hipotansiyon, kardiyak arrest	5 dk CPR sonrası ROSC, entübasyon, mekanik ventilatör desteği, noradrenalin ve adrenalin infüzyonu	3. gün ekstübe, infüzyonlar kapatıldı	6. gün KVC servisine devir	6 gün
7. hasta	71	Erkek	Hipertansiyon, diabetus mellitus,	İntraoperatif iv antibiotik sonrası, bronkospazm, cilt bulgusu, hipotansiyon, taşikardi, kardiyak arrest	15 dk sonrası ROSC, adrenalin infüzyonu	1.Gün ekstübe, infüzyonlar kapatıldı	Operasyon iptal 2. gün KBB servisine devir.	2 gün
8. hasta	50	Kadın	Ek hastalık öyküsü yok.	İntraoperatif iv antibiotik sonrası, bronkospazm, cilt bulgusu, hipotansiyon, taşikardi	İv adrenalin tek doz	24 saat sonra ekstübasyon	48 saat sonra servise devir	3.Gün taburcu

Tartışma / Sonuç: Anafilaksi, akut alerjik hastalıklardan en şiddetli ve potansiyel olarak yaşamı tehdit edici olanıdır. Triptaz, anafilaksi tanısında altın standart laboratuvar testidir. Anafilaksinin akut tedavisi adrenalinin zamanında uygulanmasıdır. Bu tek etkili tedavi yöntemidir ve tüm semptomlar için etkilidir. Günümüzde yapılmış çalışmalar, olgu sunumları ve oluşturulmuş rehberler ışığında intraoperatif dönemde anaflaksiye bağlı mortalite daha az görülmektedir (2). Ancak son yıllarda intraoperatif karşılaştığımız anaflaksi olgularıyla sanki anaflaksi insidansı artmış gibi görülmektedir. Sonuç olarak, anaflaksi mortalite açısından en tehlikeli akut alerjik hastalıktır. Hızlı tanı ve müdahale edildiği taktirde mortalite oranlarında ciddi azalma görülüp, hızlı yanıt alınan bir durumdur. Ancak son yıllarda anaflaksi olgularının insidansının artmış gibi görüldüğü ve bunun nedenlerinin araştırılması gerektiğini düşünerek farkındalık yaratılması gerekmektedir.

Kaynakça

1. Gaygısız Ü. Anestezi Komplikasyonları. Çev. Ed. Işık B. Klinik Anesteziyoloji. 7. Baskı. Güneş Tıp Kitabevleri, Ankara 2024: 1253-1282.
2. Rossi, C. M., Lenti, M. V., & Di Sabatino, A. Adult anaphylaxis: A state-of-the-art review. *European Journal of Internal Medicine, 2022:100, 5-12.*https://doi.org/10.1016/j.ejim.2022.03.003

TARK 2024
Türk Anesteziyoloji ve Reanimasyon Derneği
58. Ulusal Kongresi
28 Kasım - 1 Aralık 2024
Kaya Palazzo Otel ve Kongre Merkezi / ANTALYA

S-146

Travma Sonrası Gelişen Paroksismal Hiperaktivite Sendromuna Yoğun Bakım Yaklaşımı ve Takibi

Tuğçe Karakoç[1], Furkan Kaya[2], Ahmet Beşir[2]

[1]Başakşehir Çam Ve Sakura Şehir Hastanesi
[2]Karadeniz Teknik Üniversitesi

Giriş / Amaç: Paroksismal sempatik hiperaktivite (PSH) ilk olarak 1929 yılında Wilder Penfield tarafından diensefalik otonomik epilepsi'olarak tanımlanmıştır(1).PSH vakalarının neredeyse tamamı (%95) travmatik kafa travması, anoksi ve inmeye sekonder, yaşamı tehdit eden nörolojik bir acil durumdur. Kliniğinde hipertansiyon, taşikardi ve taşipne ile normal ventilasyondan Cheyne-Stokes'a doğru değişkenlik gösteren solunum paterni görülür(2).

Olgu: Alkol kullanımı dışında ek hastalığı olmayan 28 y erkek hasta araçiçi trafik kazası sonrası çekilen btde 5x3 mm boyutunda parankimal kanama tespit edildi.Hasta maske oksijen desteği altında GKS : 9-10 olarak yoğun bakıma (YB) kabul edildi. Hastaya YB'de nörodol ve precedex infüzyonu başlandı.YB takibinin 1.gününde btde kanama boyutlarında (3x2 mm) küçülme izlendi.Nörolojiye konsülte edilen ve diffüz aksonal hasar tanısı konulan hastanın takiplerinin 5. Gününde başlayan taşikardi, ateş ve terlemesi olması üzerine hasta Alkol Çekilme Sendromu? ön tanısıyla Psikiyatriye danışıldı.Alkol çekilme sendromunda otonomik belirtiler olmakla birlikte hastanın yakınından alınan bilgiye göre düzenli alkol kullanımı olmayan hastanın belirtilerinin altta yatan organik patolojilere bağlı olduğu düşünüldü.Hasta takiplerinin 7. Gününde devam eden taşikardi ve takipnesinin olması üzerine PHS? şüphesiyle Algolojiye konsulte edildi.Algoloji tarafından 3x150 mg gabapentin tedavisi başlanan hastanın semptomlarında gerileme kaydedildi.

AKCİĞER GRAFİSİ

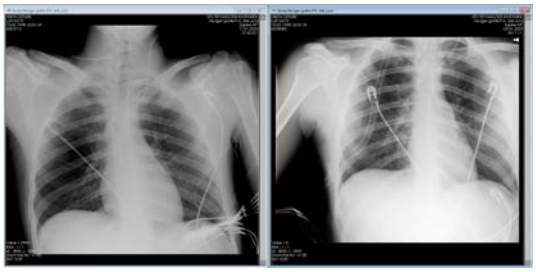

PNÖMOTORAKS İLK - SON HALİ

DİFFÜZ AKSONAL HASAR

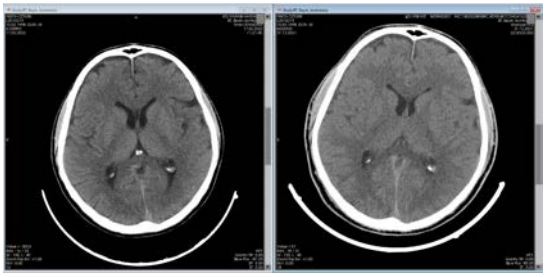

BEYİN GÖRÜNTÜLEMELERİ İLK GÜN- SON GÜN

İNTRAPARANKİMAL KANAMA

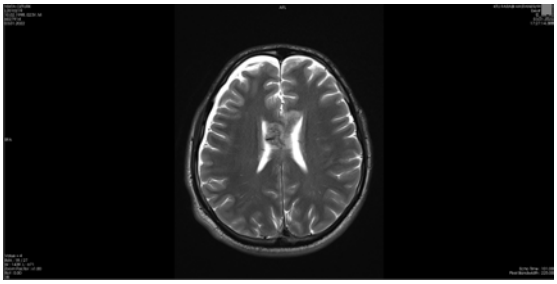

BEYİN BT

kültür üremeleri

KAN KÜLTÜRÜNDE	MESANE KÜLTÜRÜNDE	ENDOTREKEAL ASPİRAT KÜLTÜRÜNDE
Staph. Hominis	Staph. Capitis	Haemophilis İnfluenza

CRP VE PROKALSİTONİN SEYRİ

	CRP	PROKALSİTONİN
1.GÜN	46	1,31
2.GÜN	58	0,84
3.GÜN	50	0,56
4.GÜN	58	0,39
5.GÜN	33,8	0,26
6.GÜN	14,8	0,17
7.GÜN	7,8	0,13
8.GÜN	4,4	0,14
9.GÜN	4,6	0,16

Tartışma / Sonuç: PSH, beyin hasarı sonrası, sempatik (yüksek kalp hızı, kan basıncı, solunum hızı, ateş, terleme) ve motor aktivitede artışlarla karakterize bir sendromdur(4). PSH genç erkeklerde yaygındır ve insidans %8-33 arasında değişir. Yaygın travmatik beyin hasarı olanlarda daha yüksek insidans bildirilmiştir(5). PSH, spontan ortaya çıkabildiği gibi, trakeal aspirasyon, idrar kateterizasyonu gibi invaziv girişimler sonrasında ortaya çıkabilir.Genellikle beyin hasarından 1 hafta sonra ortaya çıkar.Paroksismalar günde 3 ila 5 kez görülür ve her atak ortalama 30 dakika ila 1 saat sürer(6).PSH tedavisinde , sempatik akışın, afferent duyusal sürecini veya efektör uç organ yanıtı inhibe eden pek çok farmakolojik ajan literatürde kullanılmıştır(8). Biz bu olgumuzun tedavisinde ß-reseptör blokerlerini ve GABA reseptör agonistlerini kullandık. Erken tanı ve tedavinin bu hastalardaki sağ kalımı artırdığını ve uygulanan tedavilerin geliştirilebilir olduğunu düşünüyoruz.

Kaynakça

1. *Paroxysmal sympathetic hyperactivity in severe traumatic brain injury.* **Manish Joseph Mathew, Akhil Deepika, Dhaval Shukla, Bhagavatula Indira Devi, Venkatapura J Ramesh.** 2016.
2. *The use of the PSH-AM in patients with diffuse axonal injury and autonomic dysregulation: A cohort study and review.* **Marleen M van Eijck, Marlou O P Sprengers, Annemarie W Oldenbeuving.** 2019.
3. *Paroxysmal sympathetic hyperactivity in neurological critical care.* **rajesh verma, Prithvi Giri,.** 2015, Indian J Crit Care Med. .
4. *Identification and Management of Paroxysmal Sympathetic Hyperactivity After Traumatic Brain Injury.* **Rui-Zhe Zheng, Zhong-Qi Lei, Guo-Hui Huang.** 2020.
5. *Paroxysmal autonomic instability with dystonia after brain injury.* **James A Blackman 1, Peter D Patrick, Marcia L Buck, Robert S Rust Jr.** 2004.
6. *Paroxysmal sympathetic hyperactivity in the neurological intensive care unit.* **Rabinstein, Alejandro A.** 2007.
7. *Paroxysmal Sympathetic Hyperactivity After Acquired Brain Injury: An Integrative Review of Diagnostic and Management Challenges.* **Sui-Yi Xu # 1, Qi Zhang # 1, Chang-Xin Li 2.** 2024.
8. *Diagnosis and Treatment of Paroxysmal Sympathetic Hyperactivity in Medical ICU, University of Gondar Hospital, Northwest Ethiopia: A Case Report.* **Nebiyu Bekele, Nebiyu Mesfin, Tigest Hailu , Abilo Tadesse.** 2020.
9. *The effects of hyperbaric oxygen therapy on paroxysmal sympathetic hyperactivity after cardiopulmonary resuscitation: a case series.* **Hongyu Wang, Yihao Li, Meng Zhao, Caihong Ren, Sisen Zhang.** 2023.
10. *Paroxysmal sympathetic hyperactivity during traumatic brain injury.* **Amirhossein Azari Jafari, Muffaqam Shah, Seyyedmohammadsadeq Mirmoeeni.** 2021.

TARK 2024
Türk Anesteziyoloji ve Reanimasyon Derneği
58. Ulusal Kongresi
28 Kasım - 1 Aralık 2024
Kaya Palazzo Otel ve Kongre Merkezi / ANTALYA

S-147

Yoğun Bakımdan Nakil Sonrası Lokal Anesteziklere Bağlı Gelişen Methemoglobinemi Olgusu

Kuthan Çiçek[1], Yasemin Çakır[1], Osman Ekinci[1]

[1]Haydarpaşa Numune Eğitim ve Araştırma Hastanesi

Giriş / Amaç: Hemoglobinin içeriğindeki demirin, oksitlenmesi sonucu ferröz formundan oksijene daha az afinite gösteren ferrik forma dönüşmesiyle oluşan yapıya methemoglobin denir. Kandaki methemoglobin seviyesinin artması sonucu, değişen seviyelerde hipoksi ve siyanozla kendini gösteren, methemoglobinemi tablosu oluşur. Methemoglobineminin nedenlerinden biri de sıklıkla kullandığımız lokal anesteziklerdir. Bu makalede, prilokain ile lokal anestezi sağlanarak yapılan perkütan nefrostomi işlemi sonrası methemoglobinemi gelişen vaka sunularak, hastalığın tanısının ve tedavi yöntemlerinin tartışılması amaçlanmıştır.

Olgu: Yoğun bakımda hematüri ve akut renal yetmezlik ile takip edilen 68 yaşında mesane karsinomu tanılı hastaya, yoğun bakımdaki tedavilerinin ardından, girişimsel radyoloji tarafından lokal anestezi altında bilateral perkütan nefrostomi kateteri takılıyor. Işlem sırasında 400 mg prilokain kullanılıyor. Hastanın işlem sonrasında üroloji servisine gelişinde: GKS:15, oda havasında spo2:80 nabız:119/dakika tansiyon:128/66(mmHg) olarak tespit ediliyor .Basit maske ile 5 litre/dakika oksijen desteğine alınıyor ve spo2:88 solunum sayısı(ss):17/dakika ile yoğun bakım'a konsulte ediliyor.Bu destekte alınan kan gazında ph:7.38 po2:88 pco2:27 so2:95 hco3:18 lac:1.98 methemoglobin:%22.7 ve hemogramında hemoglobin:8.2 olarak ölçülmekte. Hastada siyanoz gözlenmemekte. Akciğer bazallerinde solunum sesleri azalmış, ek ses bulunmamakta. Hastanın takibine , hidrasyon ve oksijen desteği önerisiyle, devam ediliyor. Takibin 2. saatinde alınan kontrolde methemoglobin:%12.5 ve 4. saaatinde %7.9 olarak tespit ediliyor. Methemoglobin değerlerinde dramatik düşüş izlenen hastanın takibine devam ediliyor. Takibin 7.saatindeki kontrolünde tansiyon:132/68 nabız:112 spo2:94 ss:15. Kan gazında: ph:7.38 po2:95 pco2:26.8 so2:95 hco3 : 17 laktat:1.7 methemoglobin: %1.7 olarak tespit ediliyor. Hastanın yoğun bakım endikasyonunun olmadığı belirtilerek, takibin devamı öneriliyor. Hastanın , hematüri açısından takibi amacıyla, üroloji servisinde yatışı devam etmekte.

Tartışma / Sonuç: Yoğun bakımdan servise nakil edilen hastalarda tekrardan yoğun bakıma yatış riski mevcut olup özellikle bu dönemde gelişen solunum yetmezliği önemli tekrar yatış nedenlerindendir. Olgumuzda olduğu gibi hastanın yoğun bakımdan yeni çıkmış olması, lokal anestezikle yapılan ve methemoglobinemi gelişen tabloyu maskelemiş ve hastanın solunum yetmezliğinde farklı nedenlere yoğunlaşılmıştır. Lokal anestezik uygulanan hastalarda hem yoğun bakımcılar hem de diğer klinisyenler methemoglobinemi açısından dikkatli olmalıdırlar.

Kaynakça

1. Centers for Disease Control and Prevention: MMWR, Prilocaine-induced methemoglobinemia-Wisconsin 1993; 43: 655.
2. Guay J. Methemoglobinemia related to local anesthetics: A summary of 242 episodes. *Anesth Analg.* 2009;108:837–45.
3. Aygencel SG, Akinci E, Pamukcu G. Prilocaine induced methemoglobinemia. Saudi Med J. 2006;27(1):111-113.
4. Öztürk E, Turalı Aktaş B, Öztarhan K, Adal E. [Methemoglobinemia after local anesthetic administration]. JOPP Derg. 2010;2:46-48

TARK 2024
Türk Anesteziyoloji ve Reanimasyon Derneği
58. Ulusal Kongresi
28 Kasım - 1 Aralık 2024
Kaya Palazzo Otel ve Kongre Merkezi / ANTALYA

S-148

Hipertrigliseridemi Kaynaklı Akut Pankreatitte Tedavi Algoritması Ve Lipid Aferezi

Gamze Kılıçarslan[1], Seçkin Özozan[1], Senia Kara[1], Aleyna Evgit[1], Canan Balcı[1]

[1]Sağlık Bilimleri Üniversitesi, Anesteziyoloji ve Yoğun Bakım

Giriş / Amaç: Akut Pankretatit etiyolojisinde alkol, ilaçlar, toksinler ve hiperlipidemi yer alır. Hipertrigliseridemi akut pankreatitin üçüncü en yaygın nedenidir ancak nispeten nadirdir ve fakat tüm dünyada beslenme alışkanlıklarının değişmesi ile birlikte Hiperlipidemi ve buna bağlı Akut Pankreatit son yıllarda daha sık görülmektedir. Akut pankreatite Safra taşı, (21%-33%), Alkol (16%-27%), Trigliseridemi (2%-5%), Iatrojenik (ERCP/EUS) Hiperkalsemi, Enfeksiyonlar ve ilaçlar gibi çok farklı sebepler neden olabilir. Eşlik eden semptomlar arasında sıklıkla ağrı, mide bulantısı, kusma ve ateş bulunur. Etiyolojiden bağımsız olarak akut pankreatit yönetiminde perfüzyonu sürdürmek, hemodinamik destek ve enfeksiyöz komplikasyonların oranını azaltmak için beslenme desteği ile enfeksiyon kontrolü yer alır.

Olgu: 32 yaş bilinen DM, HT ve Hipertrigliseridemi öyküsü bulunan 120 kg erkek hasta acil servise bulantı ve kusma ile acil servise başvurdu. Acil Serviste Hipertrigliseridemiye bağlı akut pankreatit ön tanısı ile Yoğun Bakım ünitemize kabul edilen, kan gazında hipoksemi ve metabolik asidozu olan hasta entübe edilerek mekanik ventilasyon desteği sağlandı. Öyküsünde daha önce de pankreatit atağı tanımlayan hastaya insülin, fenofibrat ile birlikte aynı gün Lipid Aferez tedavisine başlandı. Laboratuvar incelemesinde: Amilaz: 487 U/L, Lipaz: 1680 U/L, LDH: 325 U/l, CRP: 300mg/l, Trigliserid 2668 mg/dl, WBC: 13.000 10^3 uL. BT de Balthazar evre C olarak değerlendirildi. Hastaya günde bir kez olmak üzere 4 kez lipid aferez uygulandı. Aferez sonrasında Lipid değerleri; sırayla 1351 mg/dl , 119 mg/dl , 538 mg/dl , 423 mg/dl değerlerine düştü. Yatışının 4.günü şiddetli ARDS gelişen hastaya (Pa02/FiO2 =50) NO tedavisi başlandı.Sepsis gelişen hastaya Adsorban (MG 350- Biosky) tedavisi de uygulandı Hasta yatışının 16. Gününde ekstübe edilerek 21.günde servise devir edildi.

Tartışma / Sonuç: Hipertrigliseridemi kaynaklı pankreatit diğer nedenlere bağlı akut pankreatite benzerdir, ancak, hipertrigliseridemi kaynaklı pankreatit şiddetinin daha yüksek ve kalıcı organ yetmezliği olasılığı daha yüksek olabileceği düşünülmektedir.Sonuç olarak Hipertrigliseridemiye sekonder gelişen olan pankreatitte, sıvı resüsitasyonu, kan şekeri kontrolü, insülin tedavisi ile birlikte lipid aferezinin erken dönemde yapılmasının gerekli olduğunu düşünüyoruz.

Kaynakça

1.. Loveday BP, Srinivasa S. High quantity and variable quality of guidelines for acute pancreatitis: a systematic review. Am J Gastroenterol. 2010;105(7):1466-1476

TARK 2024
Türk Anesteziyoloji ve Reanimasyon Derneği
58. Ulusal Kongresi
28 Kasım - 1 Aralık 2024
Kaya Palazzo Otel ve Kongre Merkezi / ANTALYA

S-149

Güçlendirilmiş Spiralli Endotrakeal Tüp Bizi Gerçekten Güçlendirir Mi?

Gözde İnan[1], Ayşenur Balcı Ayvaz[1], Miray Gözde Özdemir[1], Elif Sandıkçı[1], Zerrin Özköse Şatırlar[1]

[1]Gazi Üniversitesi Tıp Fakültesi Anesteziyoloji ve Reanimasyon Anabilim Dalı

Giriş / Amaç: İntraoperatif nöromonitörizasyon (IONM), cerrahi sırasında nörolojik yapıların işlevlerini koruyarak olası sinir hasarlarını erken dönemde tespit etmek için kullanılan bir tekniktir. Bu hastalarda monitörizasyon sırasında olası havayolu basısı, dil, dudak yaralanması, iyatrojenik nöbet gibi komplikasyonlara karşı koruyucu olarak spiralli endotrakeal tüpler (spiral-ETT) tercih edilir (1). Bu sunumda, IONM sırasında nöbet geçiren ve nadir bir solunum yolu komplikasyonu gelişen olgumuzu sunmayı amaçladık.

Olgu: 44 yaşında, 15 paket/yıl sigara öyküsü olan, ASA II erkek hasta, nüks glial tümör cerrahisi için operasyona alındı. Standart anestezi indüksiyonu sonrası spiral-ETT ile entübe edildi. Anestezi idamesi TİVA ile sağlandı. IONM için uygun elektrotlar yerleştirilerek ağız içine 2 adet spanç konuldu ve hasta çivili başlığa alındı.Nöromonitörizasyonun ilk uyarısıyla genel anestezi altında jeneralize nöbet gözlenmesi üzerine %100 oksijene alınarak intravenöz tiyopental bolus uygulandı.Yaklaşık 20 saniye süren nöbet sırasında ve sonrasında hastanın vitalleri stabildi.Mekanik ventilatörün kaçak alarmı vermesi üzerine kaf kontrolü yapılarak kaçak olduğu gözlendi. Kontrol için manuel ventilasyona alındığında yeterli ventilasyon sağlanamadı ve acil reentübasyon hazırlığı yapılarak hasta çivili başlıktan çıkarıldı. Tüp değiştiricinin SPİRAL-ETT içinde rahat ilerlemediği farkedildi.SPİRAL-ETT çekilirken tüpün zorlandığı, ağız içi kontrol edildiğinde ise 20 cm hizasında SPİRAL-ETT 'nin koptuğu gözlendi (Görsel 1). SPİRAL-ETT kontrol edilerek spiralin bütünlüğünü koruduğu görüldü. Hasta hızlıca reentübe edilerek ventilasyon sağlandı. 4,5 saat süren sorunsuz cerrahinin ardından hasta ekstübe edilerek nöroşirüji yoğun bakım ünitesine devredildi.

Spiralli Endotrakeal Tüp

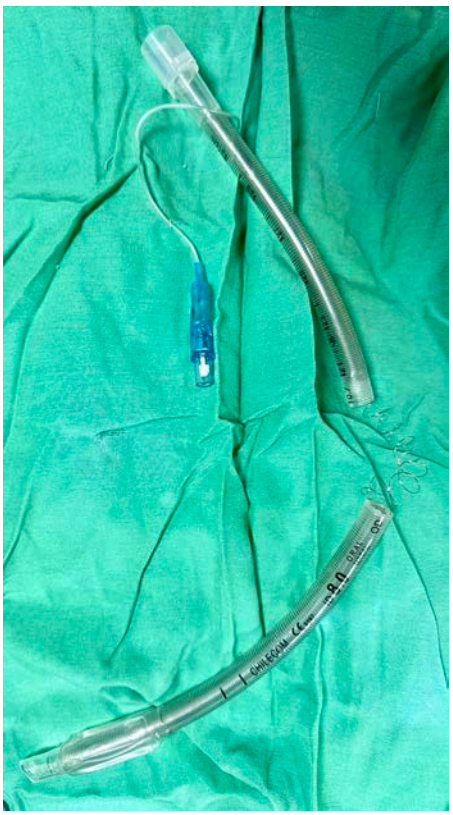

Tartışma / Sonuç: Esnek ve bükülmeye dayanıklı tasarımı nedeniyle tercih edilen SPİRAL-ETT nin en sık bildirilen majör komplikasyonu, genellikle N2O gazı kullanıldığında tüp duvarları boyunca kabarcık oluşumu, yabancı cisimler ve tüp ısırıkları nedeniyle oluşan tıkanıklıktır(2,3).Bu, anestezi derinliği yetersiz olduğunda veya anesteziden uyanma sırasında meydana gelebilir.Literatürde SPİRAL-ETT nin ısırılmasıyla; plastik deformasyon ve hava yolu tıkanıklığı bildirilmişken (4) SPİRAL-ETT nin tam kopması ile ilgili vaka sunumu nadirdir.Biz Bu vakayla IONM sırasında nadir görülmesine rağmen(5) nöbet geçiren hastamızda spiral-ETT nin kopmasıyla yaşadığımız acil hava yolu yönetimini sunmayı amaçladık.

Kaynakça

1.Davis SF, Altstadt T, Flores R, Kaye A, Oremus G (2013) Report of seizure following intraoperative monitoring of transcranial motor evoked potentials. Ochsner J 13:558–560

2. Santos IA, Oliveira CA, Ferreira L. Life-threatening ventilatory obstruction due to a defective tracheal tube during spinal surgery in the prone position. An-esthesiology 2005; 103: 214-5; discussion 215.

3. Balakrishna P, Shetty A, Bhat G, Raveendra U.Ventilatory obstruction from kinked armoured tube. Indian J Anaesth 2010; 54: 355-6.

4.Peck MJ, Needleman SM. Reinforced endotracheal tube obstruction. Anesth Analg. 1994 Jul;79(1):193. doi: 10.1213/00000539-199407000-00040. PMID: 8010439.

5. Ulkatan S, Jaramillo AM, Téllez MJ, Kim J, Deletis V, Seidel K, et al. Incidence of intraoperative seizures during motor evoked potential monitoring in a large cohort of patients undergoing different surgical procedures. J Neurosurg 2017;126:1296-302.

TARK 2024
Türk Anesteziyoloji ve Reanimasyon Derneği
58. Ulusal Kongresi
28 Kasım - 1 Aralık 2024
Kaya Palazzo Otel ve Kongre Merkezi / ANTALYA

S-150

Penetran Göğüs ve Servikal Travmalı Hastada Anestezi Yönetimi: Olgu Sunumu

Zeliha Bozkurt[1], Fadime Tosun[1], Mehmet Duran[1], Nezir Yılmaz[1], Canan Çaldır Yıldız[1], Erkan Atlamaz[1]

[1]Adıyaman Üniversitesi Eğitim Araştırma Hastanesi

Giriş / Amaç: Travma sonucu toraks yaralanması oranı %30-40 olup, travmadan kaynaklanan ölümlerin %25'i toraks yaralanmalarına bağlıdır ve penetran göğüs yaralanmaları %1-13'ünü oluşturur(1). Bu olgu sunumumuzda penetran toraks travmasına ilave servikal yaralanması olan hastanın anestezi yönetimini sunmayı amaçladık.

Olgu: 61 yaş erkek hasta, yaklaşık6m yükseklikten inşaat demirinin üzerine düşmüş. Sol midaksiller9. İnterkostal aralıktan toraksa nafiz servikal3-4 seviyesinde, sternoklaidomastoid lateralinden çıkan yaklaşık 20mm çapında demir çubukla penetran travması mevcuttu(Resim1). Hasta acil serviste hiçbir görüntüleme ve laboratuar tetkikleri yapılmadan anlık acil olarak ameliyathaneye getirildi. Hasta sağ lateral pozisyonda standart ASA monitorizasyonuna ek olarak sağ radial arter kanüle edilerek monitorize edildi. Geniş damaryolu açıldı. Olası başarısız entübasyon riskine karşı sugammadeks hazır bulundurularak hemodinamisi stabil olan tok hastaya midazolam1mg, lidokain 1mg/kg, ketamin2mg/kg, fentanil2mcg/kg, roküronyum1.2mg/kg ile indüksiyon yapılarak lateral pozisyonda hızlı-seri entübe edildi ve cerrahi ekibe teslim edildi(Resim2). Cerrahi ekip tarafından sol torakotomi ile akciğer parankimi korunarak inşaat demiri kontrollü olarak boyun tarafından çıkarıldı. Parankim hasarı görülmedi. KBB ve KVC klinikleri tarafından yapılan değerlendirmede servikal bölgede herhangi bir büyük damar yaralanması olmadığı tepit edildi. Kanama kontrolü sağlanıp göğüs tüpü yerleştirilerek cerrahi sonlandırıldı. Hasta RYBÜ'ne entübe olarak alındı. Servikal, torakal ve abdominal görüntülemeler yapıldı, ekstremite grafileri çekildi. Görüntülemelerde herhangi bir patoloji saptanmadı. Hasta ilk 24 saat sedatize ve kontrollü ventile edildikten sonra ekstübe edildi. 48 saat yoğun bakım takibinde sıkıntı yaşanmayan hasta servise taburcu edildi. Serviste7 gün göğüs tüpü ile takip edilen hasta göğüs tüpü çekildikten sonra taburcu edildi.

Resim 1



Resim 1

resim 2



resim 2

Tartışma / Sonuç: Lateral pozisyonda entübasyon anestezistlerin sık karşılaşmadığı durumdur ve anatomik farklılık nedeni ile zor olarak kabul edilir. Lateral pozisyonda entübasyon girişimlerinin supin pozisyona göre%35 laringoskopi görüntüsünde bozulma olduğu ve başarısız entübasyon sayısının daha fazla olduğu gösterilmiştir(2). Bu tür travmalarda penetran cisim çekildikten sonra majör kanamalar görülebilir ve gerekli kan hastalıkları yapılması hayati önem taşır.Havayolu yönetimi için her zaman optimal şartlara sahip olamayabiliriz. Bu hastamızda mevcut şartlar dahilinde başarılı bir anestezi yönetimi gerçekleştirildi.

Kaynakça

1. Çobanoğlu U, Yalçınkaya İ. Toraks yaralanmaları. Ulus Travma Acil Cerrahi Derg. 2010; 16(1):77-83.
2. McCaul CL, Harney D, Ryan M, Moran C, Kavanagh BP, Boylan JF. Airway management in the lateral position: a randomized controlled trial. Anesth Analg. 2005;101(4):1221- 1225.

TARK 2024
Türk Anesteziyoloji ve Reanimasyon Derneği
58. Ulusal Kongresi
28 Kasım - 1 Aralık 2024
Kaya Palazzo Otel ve Kongre Merkezi / ANTALYA

S-151

Modifiye Kırılganlık İndeksi ile Kalça Protez Cerrahisinde Morbidite Ve Mortalitenin Öngörülmesi: Prospektif Gözlemsel Çalışma

Merve Eker Öz[1], Birzat Emre Gölboyu[1], Murat Aksun[1], Senem Girgin[1], Mehmet Ali Çoşar[1], Nisa Tekin Sabah[1]

[1]Katip Çelebi Üniversitesi Atatürk Eğitim Araştırma Hastanesi

Giriş / Amaç: Osteoartrit ileri yaş hastalarda kas iskelet sisteminin en sık görülen kronik hastalığıdır, yaşamı doğrudan tehdit etmemekle birlikte sakatlık ve fiziksel aktivitenin kısıtlanmasına neden olur ve total kalça protez (TKP) cerrahisi ileri evre OA tedavisinde altın standart tedavi yöntemidir. Kırılganlık, çoklu organ sistemlerinde fizyolojik rezervin azalması olarak tanımlanmakta ve gelişebilecek postoperatif komplikasyonlar, uzamış taburculuk ve mortalite açısından önemli bir öngörücü faktördür. Bu çalışma kırılganlık ölçümünde en basit indekslerden biri olan Modifiye Kırılganlık İndeksi-5'in; TKP geçirecek hastalarda postoperatif komplikasyonlar, uzamış yoğun bakım yatışı gibi morbidite ve mortaliteyi öngörmedeki gücünü araştırmaktır.

Gereç ve Yöntem: Çalışmamızda Ekim 2023- Şubat 2024 arasında elektif total kalça artroplastisi geçiren 87 hasta yer almaktadır. Prospektif gözlemsel bir çalışma planlanmıştır. Hastaların preoperatif dönemde mFİ-5 skoru belirlenmiş; skoru <2 olanlar kırılgan olmayan, ≥ 2 olanlar kırılgan hasta grubu olarak takip edilmiştir. Bu iki grup arasında; total kanama miktarı, transfüzyon ihtiyacı, pnömoni, SVO, DVT, diğer komplikasyonlar, mortalite, taburculuk günü ve uzamış taburculuk karşılaştırılmıştır.

Bulgular: Verilerimize göre mFİ-5 skoru hastaların ASA skoru ile ilişkili bulunmuş, kırılgan hasta grubunda postoperatif pnömoni görülme sıklığı istatiksel anlamlı olarak daha yüksek bulunmuştur. Uzamış taburculuk için gruplar arasında anlamlı bir fark bulunmazken, mFİ-5 skoru arttıkça istatiksel anlamlı olarak taburculuk gün sayı ortalamasının arttığı gözlemlenmiştir. Çalışmamızda hasta takibi postoperatif dönemde 30 gün yapılmış olup, yoğun bakım ihtiyacı veya mortaliteye rastlanılmamıştır.

Tartışma / Sonuç: Sonuç olarak çalışmamızda mFİ-5'in, postoperatif pnömoniyi ve taburculuk süresini öngörebilir bir indeks olduğu bulunmuştur. Multidisipliner bir yaklaşım gerektiren ortopedik cerrahilerde mFİ-5'in preoperatif dönemde kullanımının standartize edilmesi; yüksek riskli grubu belirlemede, mevcut değiştirebilir faktörleri optimize ederek postoperatif komplikasyonları önlemek için yararlı olabileceğini düşünmekteyiz.

Kaynakça

1. Pulik Ł, Jaśkiewicz K, Sarzyńska S, Małdyk P, Łęgosz P. Modified frailty index as a predictor of the long-term functional result in patients undergoing primary total hip arthroplasty. Reumatologia. 2020;58(4):213-20.

2. Wirtz D, Kohlhof H. The geriatric patient: special aspects of peri-operative management. EFORT Open Rev. Haziran 2019;4(6):240-7.

3. Schmucker AM, Hupert N, Mandl LA. The Impact of Frailty on Short-Term Outcomes After Elective Hip and Knee Arthroplasty in Older Adults: A Systematic Review. Geriatr Orthop Surg Rehabil. 01 Ocak 2019;10:215145931983510.

TARK 2024
Türk Anesteziyoloji ve Reanimasyon Derneği
58. Ulusal Kongresi
28 Kasım - 1 Aralık 2024
Kaya Palazzo Otel ve Kongre Merkezi / ANTALYA

S-152

Latissimus Dorsi kası kesisi ve intramüsküler hematom boşaltılması için Serratus Posterior Superior İnterkostal Plan (SPSIP) bloğu ile anestezi yönetimi

Mehmet Gökhan Küçük[1], Onur Palabıyık[1], Özgür Güzey[2]

[1]Sakarya Üniversitesi Tıp Fakültesi, Anesteziyoloji ve Reanimasyon Anabilim Dalı
[2]Sakarya Eğitim ve Araştırma Hastanesi, Göğüs Cerrahisi Kliniği

Giriş / Amaç: Serratus posterior superior interkostal plan(SPSIP) bloğu, Tulgar ve ark.(1) tarafından 2023 yılında serratus posterior superior ve interkostal kaslar arasına lokal anestezik uygulaması olarak tanımlanan rejyonal anestezi tekniğidir. SPSIP, torasik bölgede analjezi sağlamak amacıyla myofasiyal ağrı sendromlu hastalarda ve torasik cerrahide genel anestezi ile beraber uygulanmıştır.Latissimus dorsi kesisi ve intramüsküler hematom boşaltılması için anestezik yöntem olarak başarıyla uyguladığımız SPSIP bloğu olgumuzu sunmayı amaçladık.

Olgu: Verilerin bilimsel amaçlı kullanılabileceğine dair onam hastadan alınmıştır. 46 yaş erkek hasta bıçaklanma sonrası acile başvuruyor. Özgeçmişinde diyabet, koroner arter hastalığı (stent+) ve 40 paket/yıl sigara kullanımı mevcut. Latissimus dorsi kesisi ve intramüsküler hematom olan hasta Göğüs Cerrahisi tarafından acil operasyona alındı. Hastaya anestezik yöntem olarak ultrason (USG) eşliğinde SPSIP blok planlandı. Premedikasyon için 0.02 mg/kg midazolam yapıldı. USG lineer probu skapulanın mediyalinde ikinci-üçüncü kotlar hedeflenerek fasiyal düzlem görüntülendi. İğne fasiyal alana ilerletildi, sonra %0.25 bupivakain+%1 lidokain 30 ml lokal anestezik ile blok uygulandı. 15dk sonra duyusal blok görüldü ve operasyon başladı. 25dk süren operasyonda ek sedoanaljezi ihtiyacı olmadı. Postoperatif 5.saatte Numerik Rating Skala skoru 5 olan hastaya kurtarma analjezisi 1gr parasetamol uygulandı. Postoperatif 12.saatte NRS:1-2 olarak değerlendirildi.

Blok sonrası duyu dermatomunun işaretlenmiş hali



SPSIP Blok USG görüntüsü



SPSIP Blok USG görüntüsü 2

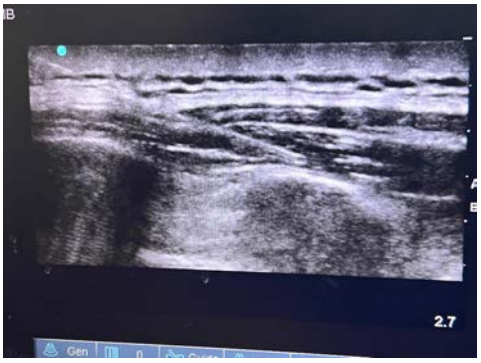

Tartışma / Sonuç: Kadavra çalışmalarında serratus posterior superior ve interkostal kaslar arasına 30 mL metilen mavisi enjeksiyonunu takiben boyanın C7-T7 arasına yayıldığı gösterilmiştir(1). SPSIP blok ile miyofasiyal ağrı sendromlu hastalarda ön-arka hemitoraksta analjezi sağlanmıştır(1). Latissimus dorsi onarımında yeterli analjezi için duyusal blok C5-T6 dağılımını içermelidir(2). Latissimus Dorsi kesisi ve intramüsküler hematom olan olguda SPSIP blok ile cerrahinin sorunsuz şekilde tamamlandığını gördük. Sonuçta SPSIP blok benzer cerrahilerde genel anesteziye alternatif yöntem olarak akılda tutulmalıdır. Olgu sunumumuzda, operasyon SPSIPB ile intraaoperatif anestezi ve postoperatif analjezi sağlanarak başarılı bir şekilde gerçekleştirilmiştir. Bu operasyondan etkilenen dermatomlar göz önüne alındığında paravertebral blok, PECS ve serratus anterior blokları gibi seçenekler yararlı olabilir(3,4). Avcı ve arkadaşlarının yaptığı çalışmada SPSIPB nin Serratus Anterior plan bloğuna benzer şekilde sinir blokajı yaptığı bulunmuş(5).

Kaynakça

1- 1.Tulgar S, Ciftci B, Ahiskalioglu A, et al. Serratus posterior superior intercostal plane block: a technical report on the description of a novel periparavertebral block for thoracic pain. Cureus. 2023;15(2):e34582.
3. Yi AH, Lin EC, Lee PS. Interscalene and Erector Spinae Block Combination to Treat Latissimus Dorsi Repair: A Case Report. Cureus. 2023; 15(9):e45424.
4. Blanco R: The 'pecs block': a novel technique for providing analgesia after breast surgery . Anaesthesia. 2011, 66:847-8. 10.1111/j.1365-2044.2011.06838.x
5. Blanco R, Parras T, McDonnell JG, Prats-Galino A: Serratus plane block: a novel ultrasound-guided thoracic wall nerve block. Anaesthesia. 2013, 68:1107-13. 10.1111/anae.12344
6. Indian Journal of Anaesthesia 67(12):p 1116-1122, December 2023. | DOI: 10.4103/ija.ija_589_23

TARK 2024
Türk Anesteziyoloji ve Reanimasyon Derneği
58. Ulusal Kongresi
28 Kasım - 1 Aralık 2024
Kaya Palazzo Otel ve Kongre Merkezi / ANTALYA

S-153

İki Canlı Vericili (Dual Lob) Karaciğer Nakli Cerrahisinde Anestezi Yönetimi: Olgu Sunumu

Selma Kahyaoğlu[1], Agshin Mirzayev[2], Burcu candan[2]

[1]Bahçeşehir Üniversitesi Tıp Fakültesi Anesteziyoloji ve Reanimasyon Anabilim Dalı
[2]Bahçeşehir Üniversitesi Özel Medical Park Göztepe Hastane Kompleksi

Giriş / Amaç: Karaciğer nakli, son dönem karaciğer yetmezliği (ESLD) olan hastalar için en etkili tedavi yöntemidir. Dual lob karaciğer nakli, iki canlı vericiden alınan farklı karaciğer loblarının tek bir alıcıya nakledilmesiyle gerçekleştirilir1. Bu işlem, küçük boyutlu greft sendromunu (SFSS) ve buna bağlı postoperatif komplikasyonları önlemek amacıyla yeterli greft-alıcı ağırlık oranını (GRWR) sağlamayı hedefler ve hasta prognozunu iyileştirir1,2,3,4.

Olgu: Bu olgu, metabolik disfonksiyon ve alkol kaynaklı karaciğer hastalığı (MALD ve EALD) nedeniyle karaciğer yetmezliği gelişen 50 yaşında, morbid obez (Body Mass İndex=41,2) hastaya yapılan başarılı dual lob karaciğer nakli anlatılmaktadır. Asit ve hepatik ensefalopati ile dekompanse olan hastaya (MELD: 17, MELD Na: 19, Child B/9), mevcut donörlerin kısmi karaciğer greft hacimlerinin yetersizliği nedeniyle dual lob, canlı donör, karaciğer nakli planlanmıştır.Dual lob karaciğer naklinde, iki kez reperfüzyon olması nedeniyle hemodinamik stabilitenin sağlaması kritik öneme sahiptir. Bu olguda, reperfüzyon sendromu riski dikkatle izlenmiş ve yönetilmiştir. Hemodinamik takipte standart ASA monitörizasyonuna ek olarak Serebral Near İnfrared Spektroskopi (NIRS), Bispektral İndeks (BİS) ve Pulse Contour Cardiac Output (PiCCO) kullanılmıştır. 17.000 cc asit boşaltılması, 5.000 cc kanama ve cerrahi sürenin uzunluğu anestezi yönetimi açısından özelliklidir. Hemodinamik stabilite uygun sıvı desteği, hücre geri kazanım cihazı (Cell Saver) ile ototransfüzyon ve gerektiğinde noradrenalin infüzyonu ile sağlanmıştır. Sağ greft anastomozları tamamlandıktan sonra sağ hepatik ve portal ven klempleri sırasıyla açılarak ilk reperfüzyon sağlanmıştır. Ardından sol greft anastomozlarına başlanmış ve sırasıyla sol hepatik ve portal ven klempleri açılarak ikinci reperfüzyon gerçekleştirilmiştir. Hemodinamik stabilizasyon gerektiğinde noradrenalin dozları artırılarak sağlanmıştır. İkinci greftin küçük olması ve hemodinamik stabilite korunması nedeniyle ikinci reperfüzyon sonrası instabilite görülmemiştir. Hasta yoğun bakım ünitesine alınmış, mekanik ventilasyon desteğiyle izlenmiş ve başarılı bir şekilde ekstübe edilmiştir.

Tartışma / Sonuç: Dual lob karaciğer nakli anestezi yönetimi, yoğun hemodinamik dalgalanmalar, masif kanama, çift reperfüzyon, reperfüzyon sendromu ve metabolik bozukluklar gibi zorluklarla ilişkilidir. Hemodinamik izlem ve zamanında müdahale, bu yüksek riskli operasyonlarda başarı açısından kritik rol oynar.

Kaynakça

1. Vinayak, N. *et al.* Dual graft living donor liver transplantation- A case report. *BMC Surg.* **19**, 1–8 (2019).
2. Lee, S. G. *et al.* An adult-to-adult living donor liver transplant using dual left lobe grafts. *Surgery* **129**, 647–650 (2001).
3. Nishizaki, T. *et al.* Small graft for living donor liver transplantation. *Ann. Surg.* **233**, 575–580 (2001).
4. Feng, Y., Han, Z., Wang, X., Chen, H. & Li, Y. Association of Graft-to-Recipient Weight Ratio with the Prognosis Following Liver Transplantation: a Meta-analysis. *J. Gastrointest. Surg.* **24**, 1869–1879 (2020).

TARK 2024
Türk Anesteziyoloji ve Reanimasyon Derneği
58. Ulusal Kongresi
28 Kasım - 1 Aralık 2024
Kaya Palazzo Otel ve Kongre Merkezi / ANTALYA

S-154

"Kırmızı Et Tüketiminden Sonra Gecikmiş Anafilaksi ve Alfa-Gal Sendromu: Gece Anafilaksisi Olgu Sunumu"

Veli Fahri Pehlivan[1], Emine Gürkan Bozdoğan[1], Başak Pehlivan[1], Erdoğan Duran[1], Abdülhalim Şen[1]

[1]Harran Üniversitesi Tıp Fakültesi Anesteziyoloji ve Reanimasyon AD

Giriş / Amaç: Galaktoz-alfa-1,3-galaktoz (alfa-gal) alerjisi, moleküler taklitçiliğe bağlı gecikmiş başlangıçlı alerjik reaksiyon veya anafilaksiye neden olan kene kökenli bir kırmızı et alerjisidir. Bu alerjik bozukluğa alfa-gal sendromu (AGS) da denir(1). Sığır, domuz veya kuzu eti yedikten 3-6 saat sonra ürtiker, ishal, karın krampları, solunum sıkıntısı ve anafilaktik şok ortaya çıkar. Dünyada kene endemik bölgelerinde ortaya çıkan bir alerjidir(1) Kırmızı et alımından sonra gecikmiş anaflaksi bulguları ortaya çıkan ve ön tanı olarak Alfa-Gal sendromu düşündüğümüz olgumuzu sunmayı amaçladık.

Resim 1

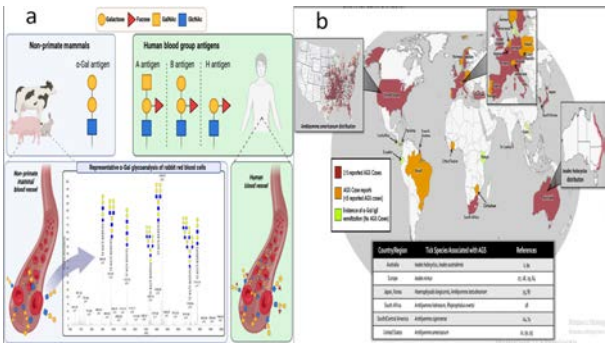

a- İnsan ABO kan grubu antijenlerine göre alfa-gal yapısı. Tavşan kırmızı kan hücrelerinde kütle spektrometrisi ile tespit edilen temsili alfa-gal glikolipidler.(1) b-Alfa-gal sendromu (AGS) vakalarının bildirildiği ülkelerin haritası ve çeşitli bölgelerde duyarlılıkla ilişkilendirilen ilgili kene türleri.(1)

Olgu: 20 yaşındaki erkek hasta, 3 gün önce paça çorbası içiminden 4 saat sonra akut ürtiker, kaşıntı, dispne ve karın ağrısı gelişmesi üzerine acil servise başvuru yapmış ve semptomatik rahatlama sağlanmış. Hasta yaklaşık 12 saat sonra anjioödem gelişmesi üzerine tekrar acil servise başvurmuş. Geliş SaO2: 90 nabız: 140 nıbp:90/68 ve akciğer seslerinde bilateral ronküs varmış. Acilde 5 dk arayla 2 kez Adrenalin 0,5mg İM ve hidrasyon uygulanmış. Gecikmiş anaflaksi (Alfa-Gal sendromu?) ön tanısıyla tarafımıza danışılan hasta yoğun bakım ünitesine yatırıldı. Rutin kan tetkiklerinde herhangi bir patoloji görülmedi. Dermatoloji önerisiyle hidroksizin ve levosetirizin tedavisi 6 hafta sürecek şekilde başlandı. İki defa solunum sıkıntısı gelişen hastaya adrenalin İM uygulandı. Takiplerinde ürtikeri, uvula ödemi geriledi. 2 gün yoğun bakımda takip ve tedavisi yapılan hasta kendi isteği ile tedaviyi reddetti. Onamları alındı. Oto-enjekte edilebilir adrenalin reçete edildi ve allerji ve immünoloji poliklinik kontrolü önerildi.

Resim 2

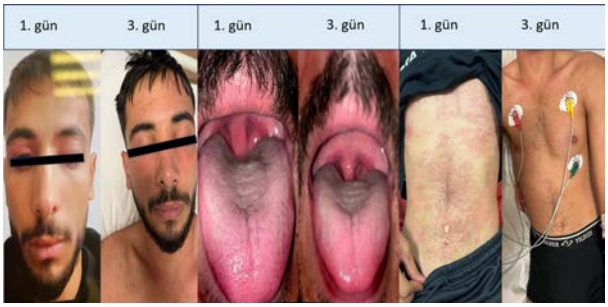

Gecikmiş anafilaksi olgumuz

Tartışma / Sonuç: Memeli etine gecikmiş anafilaksi, kene ısırıkları ile ilişkili yeni tanınan IgE aracılı bir sendromdur. Sendrom kene ısırığı yada kenenin ısırdığı hayvanların etinin yenmesiyle oluşabilmektedir.(1) Bu sendrom hakkında evrensel farkındalık eksikliği, yanlış veya gecikmiş tanıya yol açabilir. Son on yılda, AGS ile ilgili bilimsel literatür artmaktadır, ancak vakaların gerçek yükü hala bilinmemektedir(2). En yüksek duyarlılık, setuksimab ile yapılan deri ve bazofil aktivasyon testlerinde gözlenir, ancak yüksek maliyetleri ile sınırlıdır(3). Kırmızı etten kaçınmak önerilen tedavi olsa da tam kaçınma elde etmek zordur.

Kaynakça

1- Wilson JM, Erickson L, Levin M, Ailsworth SM, Commins SP, Platts-Mills TAE. Tick bites, IgE to galactose-alpha-1,3-galactose and urticarial or anaphylactic reactions to mammalian meat: the alpha-gal syndrome. Allergy. (2024). 79(6):1440–54. 10.1111/all.16003
2- Commins SP. Diagnosis & management of alpha-gal syndrome: lessons from 2,500 patients. Expert Rev Clin Immunol. (2020) 16:667–77. 10.1080/1744666X.2020.1782745
3- Bircher AJ, Hofmeier KS, Link S, Heijnen I. Food allergy to the carbohydrate galactose- alpha-1,3 galactose (alpha-gal): four case reports and a review. Eur J Dermatol. 2017;27(1):3–9. doi:10.1684/ejd.2016.2908

TARK 2024
Türk Anesteziyoloji ve Reanimasyon Derneği
58. Ulusal Kongresi
28 Kasım - 1 Aralık 2024
Kaya Palazzo Otel ve Kongre Merkezi / ANTALYA

S-155

Myotonik Distrofili Hastada Anestezi Yaklaşımı

Orhan Işık[1], Döndü Dilek Yamaç[1], Süheyla Abitağaoğlu[1]

[1]Sultan 2. Abdülhamid Han EAH

Giriş / Amaç: Myotonik distrofi tip1 anestezi indüksiyonundan postoperatif sürece kadar ciddi mortal riskler barındıran farmakogenetik ender bir kas patolojisidir. Bu hastalıkta, kas rijiditesi, kardiyak aritmiler, solunum fonksiyon bozuklukları ve tiroid ve diğer endokrin bozukluklar gibi çeşitli multisistemik komplikasyonlar görülebilmektedir(1). Diğer myopatilerde malign hipertermi (MH) riski yüksekken, literatürde MD-1 hastalarında MH gelişme oranları net değildir (2).

Olgu: 64 yaş, erkek, bilinen myotonik distrofi tip1 ve hipertansiyon tanıları olan hastanın koroner anjiografisinde LAD: %90 darlık, Cx: plaklı, RCA: %100 darlık; EKO'sunda EF: %55 orta derecede sol ventrikül hipertrofisi tespit edilmiş; CABG cerrahisi planlanmıştır. Hastanın preoperatif değerlendirmesinde vital bulguları, laboratuvar değerleri ve kognitif durumu stabil olup; ekstremitelerde (3/5) motor güçsüzlük ve DTR bilateral azalma saptandı. ASA 3, mallapati 2 olarak değerlendirildi.Operasyon sabahı anestezi makinası tüm vaporizatörlerinden ayrılıp, CO2 absorbanı değiştirilerek ve 30 dk süreyle >10lt/dk akışta %100 oksijen ile hazır hale getirildi. Hasta 12 derivasyonlu EKG, periferik oksijen satürasyonu (SpO2) ve invaziv arter basıncı, ETCO2 ve santral vücut sıcaklığı, anestezi derinliği (BİS) VE serebral oksijen saturasyonu (NIRS) sürekli olarak monitorize edildi. Dantrolen ameliyathanede hazır bulunduruldu.Anestezi indüksiyonunda 0.1 mg/kg midazolam, 4 mcg/kg fentanil, 1 mg/kg lidokain, 30 mg propofol ve 60 mg rokuronyum kullanılarak entübasyon sağlandı. İdamede total intravenöz anestezi (TİVA) kullanıldı ve propofol-remifentanil dozları hastanın bispektral indeks (BİS) değerlerine göre ayarlandı. Ekstrakorporeal dolaşım sırasında da TİVA'ya devam edildi.Dört saatlik ameliyat esnasında stabil seyreden hasta entübe halde PACU'ya alındı. Takiplerinde komplikasyon gelişmeyen hasta 12 saat sonra ekstübe edildi.

Tartışma / Sonuç: Anestezik ilaçlara duyarlılıktaki değişiklikler, etki sürelerinin uzaması, malign hipertermi riski gibi nedenlerle MD Tip 1 hastalarının anestezi yönetimi tartışmalıdır. İntravenöz ajanların doz ayarlaması dikkatli yapılmalıdır (3).Aynı zamanda solunum depresyonu, diafragma-kas zayıflığı ve aspirasyon pnömonisi riskleri nedeniyle postoperatif dönemde riskler devam etmektedir (4). Hastamızda malign hipertermi önlemleri alınarak, anestezi idamesi BİS eşliğinde TİVA ile yapılarak ve postoperatif dönemde kontrollü ekstübasyon sağlanarak risklerin azaltılması sağlandı.

Kaynakça

1. Go R, Wang D, Ludwin D. Anesthetic Considerations in a Patient with Myotonic Dystrophy for Hip Labral Repair. Case Rep Anesthesiol. 2017;2017:6408956. doi: 10.1155/2017/6408956. Epub 2017 Feb 20. PMID: 28316843; PMCID: PMC5337861.
2. Yoo SW, Baek SJ, Kim DC, Doo AR. A case report of malignant hyperthermia in a patient with myotonicdystrophy type I: A CARE-compliant article. Medicine(Baltimore). 2021 Jun 11;100(23):e25859. doi: 10.1097/MD.0000000000025859.
3. Veyckemans F, Scholtes JL. Myotonic dystrophies type 1 and 2: anesthetic car e. Paediatr Anaesth. 2013 Sep;23(9):794-803. doi: 10.1111/pan.12120. Epub 2013 Feb 5. PMID: 23384336.
4. Fukuda M, Tachibana S, Nishihara N, et al. Remimazolamfor a patient with myotonic dystrophy type 1 whounderwent endoscopic retrogradecholangiopancreatography under general anesthesia: a case report. JA Clin Rep 7, 17 (2021). https://doi.org/10.1186/s40981-021-00422-2

TARK 2024
Türk Anesteziyoloji ve Reanimasyon Derneği
58. Ulusal Kongresi
28 Kasım - 1 Aralık 2024
Kaya Palazzo Otel ve Kongre Merkezi / ANTALYA

S-156

Anestezide İsim Benzerliği Olan İlacın Hatalı Uygulanması: Bir Olgu Sunumu

Hilmi Demirkıran[1], Burak Öztürk[1]

[1]Van Yüzüncü Yıl Üniversitesi Tıp Fakültesi Anestezi ve Reanimasyon AD

Giriş / Amaç: Perioperatif ölümlerde ikinci en sık hata, yanlış ilaç uygulamalarıdır. Bu olgu, ilaç hazırlama süreçlerindeki dikkat ve isim benzerliğinin hasta güvenliği açısından ne kadar kritik olduğunu vurgulamaktadır.

Olgu: 34 yaşında bir erkek hasta, rinoplasti cerrahisi için ameliyata alındı. Hastanın vital bulgularında kan basıncı: 120/70 mmHg, nabız: 90/dk, SpO2: 98 olarak ölçüldü. Hastanın vital bulguları indüksiyon sonrası stabil olarak izlendi. Radial arter invaziv monitörize edildi. Kontrollü hipotansiyon sağlamak için anestezi idamesinde sevofloran 1 MAC ve dexmedetomidin 0,5 mcg/kg, 10 dakika yükleme planlandı. İlaç infüzyonu başladıktan sonra hastanın invaziv arteriyel kan basıncında ani bir artış ve cerrahi alanda kanama artışı gözlendi. Yeterli yanıt alınamayan hastaya dexmedetomidin dozu artırıldığında, hastanın kan basıncı 190/100 mmHg olarak ölçüldü. Tansiyon artışının nedeni araştırıldığında, anestezi teknikerinin önceden hazırlanmış 100 ml izotonik ile seyreltilmiş "Semotidin" yerine "Steradin" adlı ilacı uyguladığı belirlendi. Hastada "Steradin" infüzyonu durduruldu ve kontrollü hipotansiyon sağlamak amacıyla "Semotidin" infüzyonu başlatıldı. Postoperatif olarak uyandırılan hastada herhangi bir komplikasyon izlenmedi. Personelin ilacı kendi hazırlamaması, okunaksız yazım ve isim benzerliği nedeniyle "Semotidin" yerine hatalı olarak "Steradin" uygulandı. Hastanın arteriyel monitörizasyonu ve cerrahi kanama artışı nedeniyle durum erken fark edilerek düzeltildi.

Tartışma / Sonuç: Amerika Birleşik Devletleri'nde her yıl 1 milyondan fazla ilaç uygulama hatasından 44.000-100.000 kadarı ölümle sonuçlanmaktadır. Bu hatalar önlenebilir olaylardır ve Türkiye'deki veriler bu konuda sınırlıdır. Benzer isimli ilaçların yönetim stratejisinde hem marka hem de jenerik isimlerin, renklerin veya barkodların kullanılması önerilmektedir. Bu olguda ilaç isminin okunaklı yazılmaması, ilaç isimlerinin benzer olması ve ilacı hazırlayan ile uygulayanın farklı olması nedeniyle yanlış ilaç uygulanmıştır.Anestezide ilaç uygulama hataları, hasta güvenliği açısından ciddi riskler taşımaktadır. Bu hataların önlenmesi için farkındalık oluşturulmalı ve stratejiler geliştirilmelidir.

Kaynakça

1. Billstein-Leber, M., Carrillo, C. O. L., Cassano, A. T., Moline, K., & Robertson, J. J. (2018). ASHP guidelines on preventing medication errors in hospitals. *American Journal of Health-System Pharmacy*, *75*(19).
2. Öz, H., & Ertan, A. Anestezide hekim hataları.
3. Uzun, Ş., & ARSLAN, F. (2008). İlaç uygulama hataları. *Turkiye Klinikleri Journal of Medical Sciences*, *28*(2), 217-222.

TARK 2024
Türk Anesteziyoloji ve Reanimasyon Derneği
58. Ulusal Kongresi
28 Kasım - 1 Aralık 2024
Kaya Palazzo Otel ve Kongre Merkezi / ANTALYA

S-157

Posterior Enstrümantasyon Cerrahisi Sonrası Posterior İskemik Optik Nöropatiye Bağlı Görme Kaybı

Çağatay Bayram[1], Gamze Özkaya[1], Yücel Bilgin[1], Selcan Akesen[1], Burak Akesen[1]

[1]Uludağ Üniversitesi Tıp Fakültesi

Giriş / Amaç: Posterior iskemik optik nöropati (PİON) optik sinirin iskemisi sonucu gelişen,tam görme kaybının görülebildiği nadir bir durum olup nonoftalmolojik cerrahi sonrası görülen görme kaybının önde gelen nedenlerindendir(1).Posterior enstrümantasyon cerrahisi sonrası,PİON'a bağlı görme kaybı gelişen olgumuzun yönetimini ve tedavisini paylaşmayı amaçladık.

Olgu: 15 yaş,150 cm,40 kg kadın hastanın,T5-L3 vertebralar arası açıklığı sola bakan skolyoz nedeniyle operasyon planı mevcuttu.Hasta ameliyathane odasına alınarak monitörize edildi.TA:105/55,KTA:102 vuru/dk, SpO2:100 olarak izlendi.Ek olarak BIS ve vücut ısısı monitörizasyonları uygulandı.Hastaya hedef kontrollü infüzyon pompaları ile propofol (march) 4 ng/ml ve remifentanil (schnider) 3 ng/ml infüzyonları başlandı. BİS değeri 60'ın altına düştüğünde 0.8 mg/kg roküronyum uygulanarak endotrakeal entübasyon gerçekleştirildi.Sağ radial 22G arterial-line ve sağ juguler ven kateterizasyonu uygulandı.Hasta, baş altı jel yastık ile beraber prone pozisyona alındı.Pozisyon verilmesini takiben,hastanın başı ve eklem yerleri bası açısından kontrol edildi.Postoperatif analjezi amacıyla bilateral (T7-L2) erektor spina plan bloğu uygulandı.Cerrahi boyunca OAB:55-70mmHg,KTA:75-85/dk, SpO2:98-100, BIS 45-55 olarak takip edildi,kanama 80-100cc olarak izlendi.Cerrahi süre 240 dakika idi.Hasta 4 mg/kg sugammadeks kullanılarak ekstübe edildi,bilinç açık,oda havasında derlenme ünitesine alındı.Derlenme ünitesindeki muayenesinde sağ gözde görme kaybı tarifleyen hastaya göz hastalıkları konsültasyonu istendi.Derlenme ünitesinde yapılan ilk muayenede direkt bakı ve fundoskopide herhangi bir patoloji izlenmedi.Çekilen kranial difüzyon MR görüntülemesinde,akut-subakut iskemi görülmedi.Çocuk nöroloji-kardiyoloji tarafından değerlendirilen hastanın EKO'sunda küçük sekundum ASD harici patoloji saptanmadı.Postoperatif 2.saatte göz hastalıkları uzmanı önerisiyle PİON düşünülerek hastaya pulse-kortikosteroid(1000 mg metilprednizolon/gün) ve hiperbarik oksijen tedavisi uygulandı.Postoperatif 8.saatte yapılan vizitte hastanın görme yetisi %30 olarak değerlendirildi.Hastanın klinik takiplerinde 24.saatte görme yetisi %70, 48.saatte tam olarak geri geldi.

skolyoz



T5-L3 vertebralar arası açıklığı sola bakan skolyoz

anizokori



anizokori

Tartışma / Sonuç: Omurga cerrahilerinden sonra görme kaybı nadir görülen fakat ciddi bir komplikasyondur. İskemik optik nöropati patogenezinden,optik sinir enfarktüsü ya da ödeme bağlı kompresyon sorumlu tutulmuştur.Tanı için;anterior iskemilerde optik sinir fundoskopisinde disk etrafında ışınsal hemorajiler görülebilse de,posterior iskemilerde 6-8 hafta fundoskopik muayene doğal izlenebilmektedir (2).Temel hedef;uzun süreli hipotansiyon,anemi,hemodilüsyon,hemodinamik dalgalanma,uzun cerrahi süreleri ve hasta pozisyonunu optimize etmek ile iskemik optik nöropatiyi önlemek olmalıdır.

Kaynakça

1. Taiwan J Ophthalmol. 2020 Jul-Sep; 10(3): 167–173
2. J Clin Anesth. 2017 Dec:43:50-58
3. AANA J. 2010 Apr;78(2):141-5

TARK 2024
Türk Anesteziyoloji ve Reanimasyon Derneği
58. Ulusal Kongresi
28 Kasım - 1 Aralık 2024
Kaya Palazzo Otel ve Kongre Merkezi / ANTALYA

S-158

Meme Kanseri Nedeniyle Mastektomi Yapılan Hastalarda Serratus Posterior Superior İnterkostal Plan Bloğu Deneyimimiz: Üç Olgu

Mürüvvet TAŞKIR TURAN[1], Hatice Ayça SARIBUDAK[1], Emine ARIK[1]

[1]Ankara Etlik Şehir Hastanesi

Giriş / Amaç: Mastektomi sonrası oluşan ağrı çok şiddetlidir ve kontrol altına alınmazsa ciddi komplikasyonlara neden olmaktadır(1). Postoperatif analjezide multimodal analjezi kapsamında torakal düzlem blokları sıklıkla kullanılmaktadır(2,3). Bu olgu sunumunda mastektomi uygulanmış üç olgunun akut ağrı tedavisinde, Serratus Posterior Superior İnterkostal Plan Bloğunun (SPSİPB) postoperatif analjezik etkinliğini değerlendirmeyi amaçladık.

Olgu: Hastaların yaşları 78/51/38 idi. ASA skorları III/II/II idi. Hastaların VKİ'leri 26/24/27 kg/m2 idi. Hastalardan işlem öncesi aydınlatılmış onam alındı. Hastalar preoperatif dönemde monitorize edildi ve hastalara 1 mg midazolam ile sedasyon altında, lateral dekübit pozisyonda, ultrason eşliğinde SPSİPB uygulandı. SPSİPB için steril şartlar altında, lineer prob (4-12 MHz) transvers düzlemde spina skapula seviyesinde skapulanın üst medial sınırına yerleştirildi. Trapezius, rhomboid majör ve serratus posterior superior kasları ile 2.-3. kostalar görüntülendi. Ultrason uyumlu iğne in-plane teknik ile skapulanın medialinden serratus posterior superior kasının altına, üçüncü kostanın üzerine kadar ilerletildi. 2 ml serum fizyolojik ile hidrodiseksiyon yapıldı. Yer doğruluğu sonrası 30 ml %0.25 bupivakain uygulandı. Daha sonra hastalara unilateral simple mastektomi ve sentinal lenf nodu biyopsisi yapıldı. Hastaların intraoperatif remifentanil tüketimleri sırasıyla 0.1/0.25/0.8 mg idi. Cerrahi süreleri 145/100/115 dk olan hastalar komplikasyonsuz şekilde uyandırıldı ve cerrahi servise gönderildi.Hastaların postoperatif ağrı takipleri 1-4-8-12-24. saatlerde sayısal derecelendirme ölçeği (NRS) skoru ile yapıldı. Tüm zaman dilimlerinde NRS skorları 4'ün altında idi. Hiçbir hastaya ek analjezik uygulanmadı ve hiçbir hastada analjeziye bağlı komplikasyon gözlenmedi. Hastaların postoperatif 24 saatlik tramadol kullanımları sırasıyla 80/60/0 mg idi. Hastalar 2. gün sonunda şifa ile taburcu edildi.

Resim1



SPSİPB uygulaması sırasında anatomik görünüm. SPSİPB: Serratus posterior superior interkostal plane blok, SPSk: Serratus posterior superior kası, RMk: Rhomboid major kası, Tk: Trapezius kası.

Resim2



SPSİPB uygulaması sonrasında lokal anestezik solüsyonun yayılımı. LA: Lokal anestezik, SPSİPB: Serratus posterior superior interkostal plane blok, SPSk: Serratus posterior superior kası, RMk: Rhomboid major kası, Tk: Trapezius kası.

Tablo1:Olguların demografik ve perioperatif özellikleri

Olgu No	Yaş/yıl	ASA	VKİ (kg/m^2)	Cerrahi süre (dk)	Anestezi süresi (dk)	Remifentanil tüketimi (mg)
1	78	3	26	145	160	0.1
2	51	2	24	100	120	0.25
3	38	2	27	115	135	0.8

ASA: Amerikan Anestezi Derneği, VKİ: Vücut kitle indeksi

Tablo 2: Olguların Postoperatif NRS skorları, ek analjezi ihtiyaçları ve görülen yan etkileri.

Olgu 1	**1.saat**	**4.saat**	**8.saat**	**12.saat**	**24.saat**
NRS-İ	0	2	2	1	0
NRS-H	0	2	2	1	1
Contramal tüketimi	yok	yok	yok	yok	yok
Ek analjezik ihtiyacı	yok	yok	yok	yok	yok
Bulantı kusma	1	1	1	yok	yok
Sedasyon	yok	yok	yok	yok	yok
Kaşıntı	yok	yok	yok	yok	yok
Olgu 2					
NRS-İ	0	0	0	2	3
NRS-H	0	0	0	3	4
Contramal tüketimi	0	0	0	20 mg	60 mg
Ek analjezik ihtiyacı	yok	yok	yok	yok	yok
Bulantı kusma	3	2	yok	yok	yok
Sedasyon	yok	yok	yok	yok	yok
Kaşıntı	yok	yok	yok	yok	yok
Olgu 3					
NRS-İ	3	2	2	1	0
NRS-H	4	4	3	4	3
Contramal tüketimi	yok	yok	20 mg	20 mg	20 mg
Ek analjezik ihtiyacı	yok	yok	yok	yok	50 mg arveles
Bulantı kusma	1	yok	yok	yok	yok
Sedasyon	yok	yok	yok	yok	yok
Kaşıntı	yok	yok	yok	yok	yok

NRS-İ: İstirahatteki sayısal derecelendirme ölçeği, NRS-H: Hareket halindeki sayısal derecelendirme ölçeği.

Tartışma / Sonuç: Mastektomi cerrahisinin postoperatif analjezisinde ultrason eşliğinde uygulanan SPSİPB, etkili bir analjezi sağlamaktadır. Yüzeyel olması nedeniyle uygulamasının kolay olması, cerrahi alandan, plevradan ve spinal alandan uzakta olması nedeniyle yan etki/komplikasyon riskinin az olması da diğer avantajları olarak söylenebilir.

Kaynakça

1. Çiftçi, B., Alver, S., Ahıskalıoğlu, A., Bilal, B. ve Tulgar, S. (2023). Serratus posterior superior intercostal plane block for breast surgery: A report of three cases, novel block and new indication. Minerva Anestesiologica, 89(11), 1054-1056. https://dx.doi.org/10.23736/S0375-9393.23.17432-3
2. Continuous serratus posterior superior intercostal plane block for postoperative analgesia management in the patient who underwent right atrial mass excision: a case report Ayşe Nurmen Akin, Yahya Yildiz, Selcuk Alver ,Bahadir Ciftci BMC Anesthesiology volume 24, Article number: 159 (2024)
3. Manici M, Kalyoncu İ, Sincer Y, Gürkan Y. Enhancing Minimally Invasive Thoracic Surgery: Efficacy of Serratus Posterior Superior Intercostal Plane Block in VATS Procedures. GKDA Derg 2024;30(2):87-88".

TARK 2024
Türk Anesteziyoloji ve Reanimasyon Derneği
58. Ulusal Kongresi
28 Kasım - 1 Aralık 2024
Kaya Palazzo Otel ve Kongre Merkezi / ANTALYA

S-159

İntertrokanterik Femur Fraktürü Operasyonlarında Kullanılan Farklı Rejyonel Anestezi Yöntemlerinin Ekokardiyografik Açıdan Karşılaştırılması

Durdu Kahraman Yıldız[1], Korgün Ökmen[2]

[1]Bursa Karacabey Devlet Hastanesi
[2]Bursa Yüksek İhtisas Eğitim ve Araştırma Hastanesi

Giriş / Amaç: Yaşlı hastalarda intertrokanterik femur fraktürü(FİK); gerek yaşlı hastalarda anestezi uygulamasının zorluğu gerekse operasyonun doğası gereği yüksek mortalite ve morbidite oranına sahiptir(1). Ultrasonografi teknolojisinin gelişmesi ve kullanma sıklığının artması, santral nöroaksiyel bloklara özgü yan etkiler nedeniyle periferik blokların uygulanma sıklığını arttırmıştır. Bu çalışmanın amacı FİK operasyonlarında kullanılan farklı rejyonel anestezi yöntemlerinin ekokardiyografik açıdan farklarını araştırmaktır.

Gereç ve Yöntem: Bu prospektif, gözlemsel çalışmaya FİK operasyonu geçirecek olan, ASA skoru I-IV risk sınıfındaki 60-100 yaş arası 62 hasta dahil edildi. Hastalar Grup SA (n=32): unilateral spinal anestezi uygulanan ve Grup LP (n= 30):lomber ve sakral pleksus bloğu uygulanan olarak ayrıldı. Birincil sonuç ölçütü, modifiye simpson metodu ile ejeksiyon fraksiyonu (EF) ölçüm değeri; sekonder sonuç ölçütleri ise fractional shortening metoduyla EF ölçümü, mitral ve aort kapak doppler ölçümü sonuçları, intraoperatif kan basıncı takipleri, intravenöz uygulanan sıvı miktarları, entropi değerleri olarak belirlendi.

Lomber Pleksus Blok Uygulaması

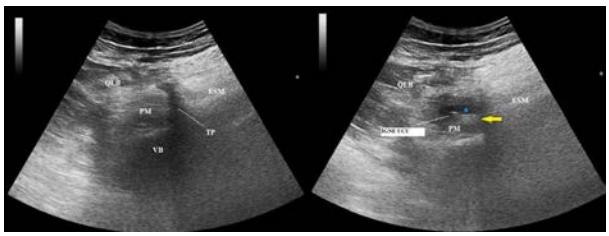

Parasakral Siyatik Blok Uygulaması

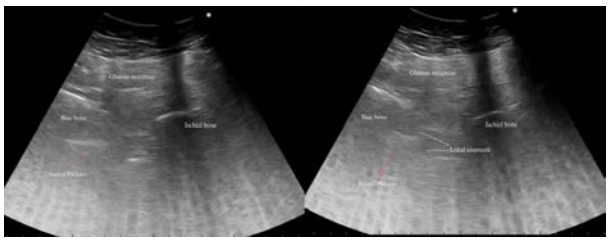

Modifiye Simpson Yöntemi ile EF Ölçümü

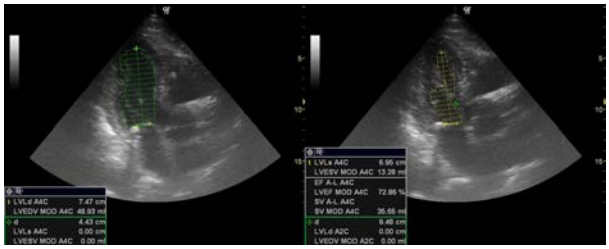

Bulgular: Grup içi değerlendirmede her iki grupta da EF değerleri başlangıç değerleriyle işlem sonrası 20. dakika EF değerleri karşılaştırıldığında istatistiksel olarak anlamlı düşük saptandı($p<0.05$). Gruplar arası değerlendirmede ise işlem sonrası 20. dakikadaki EF ölçüm değerlerinde spinal anestezi grubunda daha düşük olmak üzere istatistiksel olarak anlamlı fark saptandı($p<0.05$).

Gruplar Arası EF, E/A Oranı ve FS Değerlerinin Karşılaştırılması

	LP (n:30)	**Spinal (n:32)**	***p***
EF (preop)	56,8(65-50)	58(60-50)	0.337
EF (20.DK)	53,5(60-46)	51(62-42)	**0.001**
p	**0.001**	**0.001**	
% değişim	-5,6(-14,8-5,6)	-11,8(-20,7-6)	**0.001**
E/A (preop)	0,85(1,8-0,53)	0,74(1-0,53)	0.141
E/A (20.DK)	0,81(1,7-0,58)	0,7(0,86-0,55)	0.61
p	0,064	0,007	
FS (preop)	37,1(42-30)	36,1(45-30)	0,244
FS (20.DK)	37,7(45-28)	35,3(41-28)	0,004
p	0,65	0,180	

Gruplar Arası SKB, DKB ve OKB Değerlerinin Karşılaştırılması

		SKB			DKB			OKB	
	LP(n:30)	**SA(n:32)**	***p***	**LP(n:30)**	**SA(n:32)**	***p***	**LP(n:30)**	**SA(n:32)**	***p***
Preoperatif	133,7	130,9	0.157	78,9	77,8	0.485	112,8	106,5	0.108
İşlem sonrası	132,6	133,7	0.134	70,7	63,7	0.062	96,9	86,6	0.128
5. DK	132,1	112,6	**0.004**	68,0	57,2	**0.010**	94,6	78,9	**0.002**
10. DK	128,3	102,1	**0.000**	69,0	58,6	**0.022**	94,5	76,8	**0.008**
15. DK	127,6	108,3	**0.001**	68,0	55,8	**0.003**	92,0	76,0	**0.002**
20. DK	128,3	111,6	**0.006**	67,6	55,5	**0.012**	90,8	76,1	**0.009**
25. DK	125,3	109,3	**0.004**	65,9	60,0	**0.015**	88,4	74,6	**0.003**
30. DK	129,6	125,3	0.123	63,4	59,8	0.181	88,4	76,1	0.009
35. DK	123,2	129,6	0.328	63,1	62,1	0.816	89,4	79,9	0.065
40. DK	125,4	123,2	0.465	63,6	63,5	0.705	87,3	83,0	0.430
45. DK	121,8	125,4	0.226	66,0	63,2	0.314	89,9	83,7	0.281
50. DK	123,1	121,8	0.353	62,2	59,9	0.568	87,4	80,4	0.118
55. DK	125,8	123,1	0.190	63,6	61,9	0.260	88,9	82,8	0.205
60. DK	125,4	123,2	0.465	65,3	61,5	0.108	90,8	84,0	0.143

Tartışma / Sonuç: Alt ekstremite cerrahilerinde hem spinal anestezi hem de periferik bloklar başarılı şekilde uygulanıp kullanılmaktadır. Donati ve ark.'nın yaptığı çalışmada hiperbarik bupivakain %0,5 ile unilateral subaraknoid anestezinin, kan basıncında, kalp debisinde ve ejeksiyon fraksiyonunda azalmayla birlikte anlamlı hemodinamik değişikliklere, dolayısıyla sol ventrikül fonksiyonunda azalmaya neden olduğunu göstermişlerdir(2). Fanelli ve ark.'nın yaptığı çalışmada ise alt ekstremite operasyonlarında tek taraflı spinal anestezi ile siyatik ve femoral blok karşılaştırmasında spinal anestezi grubunda kardiyak indeksin %15-20 azaldığını ve 10. ve 15. dakikalarda spinal anestezi grubunda kardiyak indeksin siyatik femoral gruba göre daha düşük olduğunu göstermişlerdir(3). Bu çalışmanın sonucu; uygulanan unilateral spinal anestezinin, lomber ve sakral pleksus uygulanan gruba göre kardiyovasküler homeostazisi daha fazla etkilediği yönündedir.

Kaynakça

1. Davis FM, Woolner DF, Frampton C, Wilkinson A, Grant A, Harrison RT, et al. Prospective, multi-centre trial of mortality following general or spinal anaesthesia for hip fracture surgery in the elderly. *Br J Anaesth* 1987;59(9):1080–1088.
2. Donati A, Mercuri G, Iuorio S, Sinkovetz L, Scarcella M, Trabucchi C, et al. Haemodynamic modifications after unilateral subarachnoid anaesthesia evaluated with transthoracic echocardiography. *Minerva Anestesiol* 2005;71(3):75–81.
3. Fanelli G, Casati A, Aldegheri G, Beccaria P, Berti M, Leoni A, et al. Cardiovascular effects of two different regional anaesthetic techniques for unilateral leg surgery. *Acta Anaesthesiol Scand* 1998;42(1):80–84.

TARK 2024
Türk Anesteziyoloji ve Reanimasyon Derneği
58. Ulusal Kongresi
28 Kasım - 1 Aralık 2024
Kaya Palazzo Otel ve Kongre Merkezi / ANTALYA

S-160

Her Hiperkalemi Gerçek Midir? Yalancı Bir Hiperkalemi Nedeni: Trombositoz

Mediha Beyza Benli[1], Aşır Eren Seven[1], Uğur Aydoğan[1], Can Ozan Yazar[1], Büşra Tezcan[1]

[1]Etlik Şehir Hastanesi

Giriş / Amaç: Pseudohiperkalemi normal plazma sodyum düzeylerine rağmen yükselmiş serum potasyum düzeyi olarak tanımlanır. Trombositoz nedenli pseudohiperkaleminin tedavi edilmesi sonucu oluşan iatrojenik hipokalemiye bağlı taşikardi, ventriküler fibrilasyon ve hipoventilasyon gibi ciddi komplikasyonlar oluşabilir.

Olgu: 84 yaşında erkek hastanın bilinen hipertansiyon, kalp yetmezliği, koah, alzheimer hastalıkları ve 5 ay önce svo öyküsü mevcut. Ateş, bilinç bulanıklığı ve genel durumda bozulma şikayeti ile acile başvuran hasta,TİT'inde nitrit+ ve non-invaziv mekanik ventilasyon ihtiyacı olması sonrası üropnömosepsis tanısıyla yoğun bakıma kabul edildi. Kabülünde genel durumu orta-kötü,bilinç konfüze, oryante-koopereydi. İlk yatış vitallerinde ateşi 37.9 dereceydi ve diğer vital bulguları normaldi. Geliş serum potasyum seviyesi 6.59 meq/L,trombosit düzeyi 1158x10^3/µL idi. [1,2]. Hastanın serum kreatinini bazal kreatin değerine göre 2 kat artmış olduğundan, hiperkaleminin akut böbrek yetmezliğine bağlı geliştiği düşünüldü. Hastaya iv hidrasyon, potasyum düşürücü tedavi,antibiyoterapi uygulandı. Kreatinin seviyesi bazal seviyesine gerilemesine rağmen hiperkalemi devam etmekteydi. Hastada hiperkalemi uyumlu EKG bulguları, kliniği olmaması ve hiperkaleminin dirençli olması üzerine mevcut potasyum yüksekliğinin trombositoza bağlı pseudohiperkalemi olabileceği düşünüldü ve antipotasyum tedavi kesildi. Trombosit seviyeleri yüksek olan hastaya gerekli tetkikler yapılarak polistemi vera tanısı koyuldu.Yoğun bakım ihtiyacı kalmayan hasta yatışının 7. gününde iç hastalıkları servisine devredildi.

HASTANIN SERUM POTASYUM SEVİYELERİNİN GRAFİĞİ

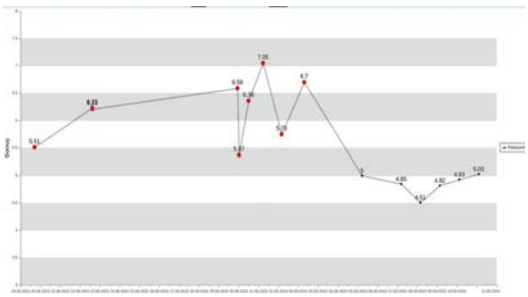

HASTANIN TROMBOSİT SEVİYELERİNİN GRAFİĞİ



Tartışma / Sonuç: Pseudohiperkalemi genellikle hemoliz nedeniyle hücresel elemanlardan potasyum sızmasıyla oluşan bir durumdur. Kan örneği alınırken turnike zamanının uzaması,povidon-iyot kontaminasyonu, örneğin potasyumlu mayi giden ekstremiteden alınması,pnömatik tüp sistemiyle taşınması,kan hücrelerinin serum/plazmadan ayrıştırılmasının gecikmesi gibi hemolize neden olan durumlarda görülebilir.Kandaki hücre sayısının,dolayısıyla kanın taşınması sırasında hemolizinin artması ile sonuçlanan hematolojik hastalıklar da pseudohiperkalemiye neden olabilir.Kesin tanı serum potasyum düzeyi ile plazma potasyum düzeyi arasındaki farkın 0.4 meq/L'den büyük olması ile konur.Olgumuzun yoğun bakıma ilk yatışı sırasında saptanan hiperkalemisinin;akut böbrek yetmezliği nedenli olduğu düşünülerek hiperkalemi tedavisi başlanmış,daha sonra klinik ve EKG bulgularının hiperkalemi ile uyumlu olmaması nedeniyle trombositoza bağlı pseudohiperkalemi olarak yorumlanmıştır.Sonuç olarak özellikle myeloploriferatif hastalığı olan yoğun bakım hastalarında saptanan hiperkaleminin pseudohiperkalemi olabileceği,uygulanan potasyum düşürücü tedavinin hipokalemiye yol açabileceği unutulmamalıdır.

Kaynakça

Proceedings of UCLA Health -VOLUME 26 (2022),Egyptian Journal of Anaesthesia Volume 31, 2015 - Issue 3,Clinical Case Reports Wiley DOI: 10.1002/ccr3.7267

TARK 2024
Türk Anesteziyoloji ve Reanimasyon Derneği
58. Ulusal Kongresi
28 Kasım - 1 Aralık 2024
Kaya Palazzo Otel ve Kongre Merkezi / ANTALYA

S-161

Subkutan Mastektomi Sonrası Gelişen Unilateral Hipoglossal Sinir Felci: Olgu Sunumu

Ahmet Can EROĞLU[1], Eşe Ece ÖZDEMİR FİLİZ[1], Mehmet Emin İNCE[1], Mehmet Emin ORHAN[1]

[1]Sağlık Bilimleri Üniversitesi Gülhane Eğitim ve Araştırma Hastanesi,Anesteziyoloji ve Reanimasyon Kliniği, Ankara

Giriş / Amaç: İzole hipoglossal sinir paralizisi uzun süren cerrahi ameliyatlarda endotrakeal tüp veya laringeal maske kullanımı sonucu oluşabilecek nadir bir komplikasyondur. Bu çalışmada bilateral subkutan mastektomi ameliyatı için genel anestezi uygulamasından sonra hipoglossal sinir paralizisi gelişen bir olgu sunulmuştur ve hipoglossal sinir paralizisinin olası nedenleri, tedavi yöntemleri ve hekimlerin bu tür bir komplikasyon ile karşılaşma olasılığının hatırlatılması amaçlanmıştır.

Olgu: 33 yaş kadın hastada bilateral subkutan mastektomi operasyonu amacıyla salona alındı. Standart monitörizasyon ve anestezi indüksiyonu sonrası 7 numara endotrakeal tüp ile entübe edildi. Toplamda 160 dakika süren operasyon sonrası hasta sorunsuz bir şekilde ekstübe edilerek kliniğine gönderildi. Postoperatif 1. günde hafif yutma güçlüğü, konuşma sırasında zorluk oluştu. Yapılan muayenesinde dilini dışarı çıkardığında sola deviye olduğu ve sağa doğru hareket ettiremediği görüldü. KBB ve nörolojiye danışılan hastada izole hipoglossal sinir felci düşünüldü. Tedavi olarak iv deksametazon, iv b vitamini başlanan hastanın 10 gün sonra şikayetleri azaldı ve 1 ay sonrasında şikayetleri tam olarak geçti.

Postoperatif 1.gün



Postoperatif 10.gün



Tartışma / Sonuç: Anestezi pratiğinde entübasyonun laringoskopik olarak uygulanması ve endotrakeal tüp ya da lma gibi aletlerin intraoral yerleşimi gibi nedenlerle anatomik olarak yakın komşuluk içerisinde bulunan sinirin bası altında kalması sinir hasarının nedeni olarak gösterilmiştir. Paralizi entübasyon ya da ekstübasyonun herhangi bir aşamasında sinirin çeşitli anatomik yapılarla sıkışmasına bağlı gelişebileceği gibi, intraoperatif dönemde başın aşırı dorsifleksiyonu gibi nedenlerle de gelişebilir. Sonuç olarak izole tek taraflı hipoglossal sinir felci nadir görülmekle beraber hastaya uygun endotrakeal tüpün seçilmesi, kaf basıncından emin olunması, başın uzun süreli hiperekstansiyon durumundan kaçınılması, entübasyon ve ekstübasyonun nazikçe ve kafın indirildiğinden emin olunarak yapılması konusunda anestezist dikkatli olmalıdır. Oluşan komplikasyonun geçici olabileceği ve gerekli ek tedaviler konusunda da farkındalığa sahip olmalıdır.

Kaynakça

1. Hung, N.-K., Lee, C.-H., Chan, S.-M., Yeh, C.-C., Cherng, C.-H., Wong, C.-S., & Wu, C.-T. (2009). Transient Unilateral Hypoglossal Nerve Palsy After Orotracheal Intubation for General Anesthesia. *Acta Anaesthesiologica Taiwanica*, *47*(1), 48–50. https://doi.org/10.1016/S1875-4597(09)60022-9
2. Leuzinger, K., & Misra, L. (2021). Unilateral Hypoglossal Nerve Palsy in a Patient with a Difficult Airway Requiring Prolonged Intubation. *Case Reports in Anesthesiology*, *2021*, 1–3. https://doi.org/10.1155/2021/8842503
3. Ulusoy, H., Besir, A., Cekic, B., Kosucu, M., & Geze, S. (2014). Transient unilateral combined paresis of the hypoglossal nerve and lingual nerve following intubation anesthesia. *Brazilian Journal of Anesthesiology (English Edition)*, *64*(2), 124–127. https://doi.org/10.1016/j.bjane.2012.12.003

TARK 2024
Türk Anesteziyoloji ve Reanimasyon Derneği
58. Ulusal Kongresi
28 Kasım - 1 Aralık 2024
Kaya Palazzo Otel ve Kongre Merkezi / ANTALYA

S-162

Laparoskopik Kolesistektomi Nedeniyle Opere Olan 14 Haftalık Gebe Hastada Anestezi ve Analjezi Yönetimi: Olgu Sunumu

Damla Usalan[1], Seyyid Furkan Kına[1]

[1]Ankara Etlik Şehir Hastanesi

Giriş / Amaç: Gebelik boyunca nonobstetrik cerrahiye maruz kalma oranı %1 dir. Bu cerrahilerin de %45'ini apendektomi ve kolesistektomiler oluşturur (1). Uteroplasental perfüzyonun sürdürülmesi hayatidir ve genellikle maternal hipoksemi, hipotansiyon, hiper ve hipokarbi, hipertermi ve stresten kaçınmayı içerir. Bölgesel anestezi güvenli kabul edildiğinden hem anne hem de fetüs için olumlu sonuçlar sunabilir (2). Ultrason rehberliğinde T9 sevitesinden yapılan bilateral ESP bloğun, sezaryen hastalarında güvenle uygulanacağı yeterli postoperatif analjezi sağladı ve postoperatif fentanil tüketimini önemli ölçüde azalttığı gösterilmiştir (3).

Olgu: 25 yaş 14 hafta+6 gün gebe hasta; bilinen alerjik astım ve appendektomi öyküsü mevcut. 4 gün önce acil servise sağ üst kadran ağrısı şikayetiyle başvuran hastaya hidropik kese/akut kolesistit tanısı konuldu. Hidrasyon ve antibiyotik tedavisine rağmen ağrısı geçmeyen hastaya acil şartlarda laparoskopik kolesistektomi planlandı. Standart ASA monitörizasyonu sonrasında 1 mg/kg propofol ve 0,6 mg/kg roküronyum ile entübe edildi. Hastaya indüksiyon sonrası sol lateral dekübit pozisyonda sağ T8 hizasında erectör spina düzlem bloğu (ESPB) yapıldı (resim1-2). Anestezi idamesi 0.1mcg/kg/dk remifentanil ve 1 MAC sevofluran ile sağlandı. Utero-plasental perfüzyonu bozmamak için intraabdominal basıncı<8cmH2O olacak şekilde ayarlandı. Perioperatif süreçte tansiyonun %10'dan fazla düşmesine müsaade edilmedi. İntraoperatif komplikasyon görülmeyen hasta sorunsuz uyandırıldı. Postoperatif takiplerinde opioid gereksinimi olmadı. 1 gün sonra taburcu edildi.

resim 1



resim 2



Tartışma / Sonuç: Laparoskopik kolesistektomi yapılan gebe hastalarda cerrahi insizyon öncesi uygulanan ESPB, intraoperatif ve postoperatif opioid tüketimini azaltarak stabil bir hemodinami sağlar. Opioidlere bağlı yan etkilerden kaçınılmış olunur. Işlemin sırt bölgesinden uygulanıyor olması batın bölgesinde bir girişim olmaması, sol lateral dekübit pozisyonda uygulanabiliyor olması da gebelerde avantaj sağlar. Bundan dolayı ESPB gebe hastalarda kullanılmasını önermekteyiz.

Kaynakça

1. 1.Mastering nonobstetric surgery in pregnancy: Insights, guidelines evaluation, and point-by-point discussion.Pecorella G, Sparic R, Morciano A, Constantin SM, Babovic I, de Rosa F, Tinelli A.Int J Gynaecol Obstet. 2024 Sep 3.
2. 2.Perioperative management of surgical procedure during pregnancy: a systematic review.Zeleke ME, Chekol WB, Kasahun HG, Mekonnen ZA, Filatie TD, Melesse DY, Admassie BM, Admass BA.Ann Med Surg (Lond). 2024 Apr 16;86(6):3432-3441.
3. 3.Analgesic effect of erector spinae plane block after cesarean section: A randomized controlled trial.Dostbil A, Ince I, Altinpulluk EY, Perez MF, Peksoz U, Cimilli G, Kasali K, Atalay C, Ozmen O, Sahin T, Yilmaz EP.Niger J Clin Pract. 2023 Feb;26(2):153-161.

TARK 2024
Türk Anesteziyoloji ve Reanimasyon Derneği
58. Ulusal Kongresi
28 Kasım - 1 Aralık 2024
Kaya Palazzo Otel ve Kongre Merkezi / ANTALYA

S-163

Crush Yaralanmada Venöz Hava Embolisi

Ömer Keklicek[1], Turgay Atay[1]

[1]Konya Şehir Hastanesi

Giriş / Amaç: Venöz hava embolisi (VHE); İatrojenik veya doku travmasına bağlı gelişebilen hastanın pozisyonuna, giren gazın hacmi ve hızına bağlı değişken klinik durumlar ile seyreden ciddi bir durumdur. Gerçek insidansı bilinmemekle birlikte en çok ilişkilendirildiği nöroşirürjik prosedürler sırasında %0,13 ile %0,61 arasında gözükmektedir. Genelde pulmoner arterlere yerleşen hava pulmoner hipertansiyon ve sağ kalp yetmezliğine neden olabilirken, pulmoner arterden veya şanttan sol kalbe geçen hava nörolojik semptomlara neden olabilir.

Olgu: Crush yaralanmayla gelen unstabil hemodinamisi olan 52 yaşında ASA-IIIE kadın hasta EKG, SpO2 ve radial arterle monitörize edildi. Hızlı seri entübasyonu takiben mekanik ventilatör ayarı yapıldı. Sağ internal jugulerden 7F 3 lümenli ve 6F tek lümenli santral kateter takıldı. Trendelenburg pozisyonunda cerrahi başladı. Hemodinamik parametreleri nabız 108, tansiyon 73/28, CVP'si 5, SPV'si 28 ve PPV'si 26 olan hastaya uygun kristaloid, kan ürünleri ve inotrop destek başlandı. İntraoperatif 45. dk'da aniden taşikardik, hipotansif, EtCO2 düşüşü olan hasta kardiyak arrest oldu. Cerrahi ekip durduruldu ve CPR a başlandı adrenalin yapıldı. 2. Dakikada spontan dolaşım sağlandı. VHE düşünülerek hastanın pozisyonu ters trendelenburga getirildi cerrahi alan ıslak batın ile kapattırıldı. Kateterden hava aspire edilmeye çalışıldı. Pulmoner/Yağ/Hava embolisi, miyokart enfarktüsü ön tanıları ile arterial kan gazı alındı, kardiyak markerlar gönderildi, 12 derivasyonlu ekg çekildi, transtorasik eko yapıldı. Kan gazında hipoksemi hiperkapni gözlemlendi, Ekg'de sinüs taşikardisi mevcuttu, EKO'da sağlar normal genişlikte ve sol ventrikül fonksiyonu normaldi. Hemodinamisi stabil olan hastanın cerrahisine devam edildi. Komplikasyon gelişmedi, inotrop destek ve mv ile yoğun bakıma devredildi. Yapılan ileri görüntülemelerde patoloji saptanmayan hasta VHE olarak kabul edildi. Uzun süreli yoğun bakım yatışı olan hasta servise devredildi.

Yara Yeri



Tartışma / Sonuç: VHE tanısı zordur ve spesifik olmayan belirtileri nedeniyle yüksek bir şüphe gerektirir. Nörolojik semptomları olmayan hastalarda prognozu iyi olan VHE'nin en iyi yönetimi hava girişinin önlenmesidir. Özellikle klasik oturma pozisyonda akla gelen VHE sıvı açığı olan, açık yarası bulunan travma hastalarında da akılda tutulmalıdır.

Kaynakça

1. [1] M. J. Kerrigan and J. S. Cooper, "Venous Gas Embolism," *StatPearls*, Oct. 2022, Accessed: Sep. 23, 2024. [Online]. Available: https://www.ncbi.nlm.nih.gov/books/NBK482249/
2. [2] M. A. Mirski, A. V. Lele, L. Fitzsimmons, and T. J. K. Toung, "Diagnosis and Treatment of Vascular Air Embolism," *Anesthesiology*, vol. 106, no. 1, pp. 164–177, Jan. 2007, doi: 10.1097/00000542-200701000-00026.
3. [3] G. Berlot, A. Rinaldi, M. Moscheni, M. Ferluga, and P. Rossini, "Uncommon Occurrences of Air Embolism: Description of Cases and Review of the Literature," *Case Rep Crit Care*, vol. 2018, pp. 1–7, Jul. 2018, doi: 10.1155/2018/5808390.
4. [4] D. C. Warltier, M. A. Mirski, A. Vijay Lele, L. Fitzsimmons, and T. J. K Toung, "Diagnosis and treatment of vascular air embolism," *pubs.asahq.org*, 2006, Accessed: Sep. 30, 2024. [Online]. Available: https://pubs.asahq.org/anesthesiology/article-abstract/106/1/164/8884
5. [5] N. Malik *et al.*, "Air embolism: diagnosis and management," *Future Cardiol*, vol. 13, no. 4, pp. 365–378, Jul. 2017, doi: 10.2217/FCA-2017-0015.

TARK 2024
Türk Anesteziyoloji ve Reanimasyon Derneği
58. Ulusal Kongresi
28 Kasım - 1 Aralık 2024
Kaya Palazzo Otel ve Kongre Merkezi / ANTALYA

S-165

Türkiye'deki Anesteziyoloji ve Reanimasyon Uzmanlık Eğitimi Programlarının Eğitim Süreçlerinin Değerlendirilmesi

Dilek Ünal[1], Alper Kılıçarslan[2], Menekşe Özçelik[3], Gözde İnan[4], Alparslan Kuş[5], Pakize Kırdemir[6], Filiz Üzümcügil[7], Özlem Sağır[8], Mukadder Orhan Sungur[9], Özlem Korkmaz Dilmen[10], Jülide Ergil[1], Ali Fuat Erdem[11]

[1]1Sağlık Bilimleri Üniversitesi, Anesteziyoloji ve Reanimasyon ABD. Ankara Etlik Şehir Hastanesi
[2]2Necmettin Erbakan Üniversitesi Tıp Fakültesi, Anesteziyoloji ve Reanimasyon ABD.
[3]3Ankara Üniversitesi Tıp Fakültesi, Anesteziyoloji ve Reanimasyon ABD.
[4]4Gazi Üniversitesi Tıp Fakültesi, Anesteziyoloji ve Reanimasyon ABD.
[5]5Kocaeli Üniversitesi Tıp Fakültesi, Anesteziyoloji ve Reanimasyon ABD.
[6]6Süleyman Demirel Üniversitesi Tıp Fakültesi, Anesteziyoloji ve Reanimasyon ABD.
[7]7Hacettepe Üniversitesi Tıp Fakültesi, Anesteziyoloji ve Reanimasyon ABD.
[8]8Balıkesir Üniversitesi Tıp Fakültesi, Anesteziyoloji ve Reanimasyon ABD.
[9]9İstanbul Üniversitesi İstanbul Tıp Fakültesi, Anesteziyoloji ve Reanimasyon ABD.
[10]10İstanbul Üniversitesi Cerrahpaşa Tıp Fakültesi, Anesteziyoloji ve Reanimasyon ABD.
[11]11Sakarya Üniversitesi Tıp Fakültesi, Anesteziyoloji ve Reanimasyon ABD.

Giriş / Amaç: Türkiye'de Anesteziyolji Reanimasyon Uzmanlık Eğitimi Programlarının (A&R-UEP) eğitim yapısını ve gerekliliklerini inceleyen araştırma yoktur.Türk Anesteziyoloji Reanimasyon Derneği Yeterlik Kurulu (TARD-YEK), A&R-UEP'lerin özelliklerini incelemek, mevcut durumunu ve sorunlarını tespit etmek, bunlara çözümler üretmek, eğitim kurumlarının TARD-YEK ile iletişimini geliştirmek, eğitim kurumlarının kendileriyle ilgili süreçlerde aktif katılımını sağlamak amacıyla bir çalışma yapmıştır.

Gereç ve Yöntem: Sağlık Bakanlığı ve Yüksek Öğretim Kurumu'nundan A&R-UEP listeleri alındı; programlar sınıflandırıldı; tıpta uzmanlık eğitiminden sorumlu otoritelerin düzenlemeleri ve Avrupa Tıp Uzmanları Birliği/Avrupa Anestezi Yeterlik Kurulu (UEMS/EBA) düzenlemeleri ile uyumlu temel gereksinimler belirlendi; bunlara uygun olarak hazırlanan bir anketle A&R-UEP Sorumlularından veri alındı. Veriler, klinik hizmetin hacmi ve çeşitliliği; eğitim kadrosunun sayısı ve niteliği; eğitim at yapısı, ekipman ve fizik koşullar; yapılandırılmış teorik eğitim programı ve araştırma olanaklarının uzmanlık eğitim programı için yeterliği bakımından analiziyle bir kalite geliştirme çalışması yapıldı.

Bulgular: BULGULAR: Türkiye'de %66'sı devlet, %24'ü Sağlık Bilimleri Üniversitesi bünyesinde 157 kurumda A&R-UEP vardır. Ankete n= 81 (%52) eğitim kurumundan yanıt alındı bu eğitim programlarındaki asistan sayısı 2846'dır. ARUEP'larının önemli bir kısmında transplantasyon cerrahisi, pediatrik kalp cerrahisi, intrauterin cerrahi, robotik cerrahi, yataklı algoloji hizmeti, akut ağrı takımı, palyatif bakım yoktur. Kadrosundaki profesör veya doçent sayısı 0-1 olan program sayısı n:26 (%21) ve n: 17(%14); algoloji ve yoğun bakım yan dal uzmanlığı olan profesör veya doçent sayısı 0-1 olan program sayısı sırasıyla n:63 (%51) ve n:80 (%64); n:57(%46) ve n:78 (%63)'tür. Eğitici/Eğitilen oranı ortalama 0,36; min 0.035; maks 0,8'dir. Ekstrakorporeal membran oksijenasyon, ileri havayolu teknikleri ekipmanı ve ekokardiyografi en önemli ekipman eksiklikleridir. Programların tamamında internet erişimi; n:49 (%39) programda deney hayvanları laboratuvarı bulunmakta; tamamında seminer saati düzenlenmekte, yaklaşık 1/3 programda mortalite, istenmeyen olay, konsey toplantısı düzenlenmemekte, mentorluk ve asistan karnesi uygulaması yapılmamaktadır.

Tartışma / Sonuç: SONUÇ: Klinik hizmetin hacmi ve çeşitliliği ile ekipman çeşitliği uzmanlık eğitim programı için yeterli görünmekle birlikte önemli eksiklikler vardır, eğitici sayısı yeterli değildir, yapılandırılmış eğitim programı eksikliği yaygındır.

Kaynakça

1- TUKMOS Anesteziyoloji ve Reanimasyon Uzmanlık Eğitimi Çekirdek Programı. https://dosyamerkez.saglik.gov.tr/Eklenti/29471/0/anesteziyolojivereanimasyonmufredatv23pdf.pdf Son erişim 11.10.2024 2- Avrupa Tıp Uzmanları Birliği/Avrupa Anestezi Yeterlik Kurulu (UEMS/EBA) https://www.eba-uems.eu/resources/PDFS/EPD/ETR-Anaesthesiology-2018.pdf. Son erişim 11.10.2024

2- Avrupa Tıp Uzmanları Birliği/Avrupa Anestezi Yeterlik Kurulu (UEMS/EBA) https://www.eba-uems.eu/resources/PDFS/EPD/ETR-Anaesthesiology-2018.pdf. Son erişim 11.10.2024

TARK 2024
Türk Anesteziyoloji ve Reanimasyon Derneği
58. Ulusal Kongresi
28 Kasım - 1 Aralık 2024
Kaya Palazzo Otel ve Kongre Merkezi / ANTALYA

S-166

Düşük Ve Minimal Taze Gaz Akımlı Genel Anestezi Uygulamalarında Anestezi Doktorunu Endişelendiren Parametrelerin İzlemi

Ceren Kaçan[1], Eda Nur Kepenek[1], Hasan Can Hastürk[1], Said Sencer Güney[1], Tuğçe Merve Büyükyıldız[1], İlayda Şahiner[1], Kardelen Türk[1], Büşra Açıkgöz[1], Ahmet Furkan Gürel[1], Fatma Cihan[1], Belde Tarhan[1], Bülent Baltacı[1], Hülya Başar[1]

[1]Ankara Eğitim ve Araştırma Hastanesi

Giriş / Amaç: Düşük ve minimal akımlı genel anestezi uygulamalarında, taze gaz akımının hastanın solunum dakika hacminden düşük olması esastır(1). Bu yöntem sıcak ve nemli hava ventilasyonu, inhalasyon anestezikleri, oksijen ve azot tüketiminde azalma gibi önemli avantajlar sağlamaktadır(2). Günümüzde gelişmiş monitörizasyon imkanları ile güvenlik sorunu kalmamış olan bu yöntemin anestezi doktorları tarafından kullanımı artmaktadır. Bu çalışmada düşük akım (1.0 L/dk) (DA) ve minimal akım (0.5 L/dk) (MA) uygulamalarında hastaların vital bulguları, oksijen tüketimi, InspO2, InspCO2, EtCO2, MAC, SpO2 ve derlenme süreleri incelenmiş ayrıca anestezi doktorlarının en çok önem verdikleri intraoperatif parametrelerin belirlenmesi amaçlanmıştır.

Gereç ve Yöntem: Çalışmada Ankara Eğitim ve Araştırma Hastanesi Etik kurul kararı alındıktan sonra Temmuz-Ağustos 2024'te uygulanan DA ve MA olguları retrospektif olarak incelenmiştir. Hastalar ASA 1-2-3,18-80 yaş aralığında farklı cerrahi geçiren hastalardı. Anestezi doktorunun tercihine göre DA ve MA ile hastalara rutin genel anestezi uygulanmıştır. Hastaların rutin hemodinamik monitörizasyonu, EtCO2, SpO2, InspO2, InspCO2 ve MAC monitörizasyonu takip edilmiş, oksijen alarmı ile InspCO2 alarm ayarları yapılmıştır. Hastaların oksijen tüketimleri ve Aldrete Skoru-8 ve üzerinde iken derlenme süreleri kaydedilmiştir. Veriler retrospektif olarak DA ve MA grubu olarak ayrılmıştır. Veriler toplandıktan sonra anestezistlere takipte en çok önem verdikleri takip parametreleri sorulmuştur. Veriler SPSS 26.0 ile değerlendirilmiştir ($p<0,05$).

Bulgular: Çalışmaya alınan 98 hastanın demografik verileri Tablo-1'de verilmiştir. Hastaların 47'sinde DA, 51'inde MA kullanılmıştır.İki gruba ait monitörizasyon değerleri Tablo-2'de verilmiştir.MA grubunda FiO2 anlamlı yüksek iken oksijen tüketimi anlamlı düşük bulunmuştur.Tablo-3'te görüldüğü üzere hemodinamik değerler,derlenme süreleri iki grupta benzer bulunmuştur (5 dk-DA ve 6 dk-MA). Çalışmaya katılan 2.5 yıl ve üzeri kıdemli asistan anestezi doktorlarının hepsi InspO2, InspCO2, MAC ve oksijen alarmını önemli bulmuşlardır.

Tablo 1: Gaz akımı 0.5 ve 1 litre olan hastaların demografik ve cerrahi verilerinin karşılaştırılması

Demografik ve cerrahi veriler	0,5 litre n=51	1 litre n=47	p
Yaş Ort.±SS	45,78±15,2	47,91±17,3	0,518[1]
Operasyon süresi (dk) Medyan (Min-Maks)	90 (25-240)	120 (30-400)	0,13[2]
Derlenme süresi (dk) Medyan (Min-Maks)	6 (2-20)	5 (2-15)	0,383[2]
ASA n (%) ASA 1 ASA 2 ASA 3	11 (21,6) 31 (60,8) 9 (17,6)	10 (21,3) 24 (51,1) 13 (27,7)	0,471[3]
Inhaler n (%) SEVO DES	43 (84,3) 8 (15,7)	39 (83) 8 (17)	0,858[3]

Tablo– 2 Gaz akımı 0,5 ve 1 litre olan hastaların ortalama FiO2, InspO2, InspCO2, MAC, EtCO2 ve Oksijen tüketimi bakımından karşılaştırılması

Veriler	0,5 litre n=51	1 litre n=47	p
FiO2 Medyan (Min-Maks)	60,4 (45,1-70)	56 (49,4-68)	0,0005**[2]
InspO2 Ort.±SS	47,82±4,2	47,65±3,6	0,836[1]
InspCO2 Medyan (Min-Maks)	0,4 (0-3,1)	0,5 (0-2,4)	0,938[2]
Oksijen tüketimi Medyan (Min-Maks)	28 (7,3-73,8)	38 (10,5-88)	0,005**[2]
MAC Medyan (Min-Maks)	1 (0,5-1,1)	1(0,8-2)	0,235[2]
ETCO2 Medyan (Min-Maks)	32,5 (28,8-38)	33,6 (26,6-39)	0,056[2]

Tablo– 3 Gaz akımı 0,5 ve 1 litre olan hastaların ortalama OAB, Nabız ve SPO2 bakımından karşılaştırılması

Veriler	0,5 litre n=51	1 litre n=47	p
OAB Ort.±SS	85,08±12,5	83,11±9,8	0,385[1]
Nabız Medyan (Min-Maks)	74,5 (58,3-123,3)	71,4 (52-104,4)	0,05[2]
SPO2 Medyan (Min-Maks)	98,3 (93,9-142,1)	97,7 (93,8-100)	0,053[2]

Tartışma / Sonuç: Çalışmamızda anestezi doktoru tarafından takip edilen ve ASA tarafından mutlak izlenilmesi gereken parametreler iki grup arasında farklı bulunmamıştır.InspO2 ve InspCO2 alamları ve takibi anestezistler tarafından önemli bulunmuştur.Sonuç olarak hem düşük akım hem minimal akım genel anestezi uygulamalarının modern monitörizasyon sistemleri ile güvenli olduğu kanaatine varılmıştır.

Kaynakça

1. Upadya, M., & Saneesh, P. J. (2018). Low-flow anaesthesia–underused mode towards "sustainable anaesthesia". *Indian journal of anaesthesia*, *62*(3), 166-172.
2. Duymaz G, Yağar S, Özgök A. Comparison of Effects of LowFlow Sevoflurane and Low-Flow Desflurane Anaesthesia on Renal Functions Using Cystatin C. Turk J Anaesthesiol Reanim. 2017; 45: 93-7.

TARK 2024
Türk Anesteziyoloji ve Reanimasyon Derneği
58. Ulusal Kongresi
28 Kasım - 1 Aralık 2024
Kaya Palazzo Otel ve Kongre Merkezi / ANTALYA

S-167

Selektif Trunkus Bloğunda Deksametazon Kullanımının Anestezik Ve Analjezik Etkinliğinin Değerlendirilmesi

Natavan Alji[1], Döndü Genç Moralar[1], Serpil Şehirlioğlu[1], Talha Akdeniz[1]

[1]Gaziosmanpaşa Eğitim ve Araştırma Hastanesi Anesteziyoloji ve Reanimasyon Kliniği

Giriş / Amaç: Periferik sinir blokları özellikle ortopedik cerrahilerde sıklıkla kullanılmaktadır. Selektif trunkus blokları, yakın zamanda tanımlanmış olup üst ekstremitede etkili duyusal ve motor blok sağlamaktadır. Bu çalışmada, selektif turunkus bloklarında bupivakain adjuvan olarak deksametazon eklenmesinin anestezik ve analjezik etkinliğini değerlendirmeyi amaçladık. Birincil amacımız selektif trunkus bloğunda bupivakaine adjuvan olarak deksametazon eklenmesinin anestezi için gerekli motor ve duyusal blok başlangıç süreleri üzerine olan etkisinin karşılaştırılmasıdır. İkincil amacımız ise postoperatif blok süreleri, postoperatif analjezik etkinliğin ve komplikasyonların karşılaştırmasıdır.

Gereç ve Yöntem: Bu çalışma, randomize, kontrollü, prospektif çift kör bir çalışmadır olarak planlandı. Çalışmaya elektif üst ekstremite cerrahisi geçiren 66 hasta dahil edildi. Hastalar kapalı zarf yöntemiyle iki gruba ayrıldı. Tüm hastalara USG eşliğinde nörostimülatör kullanılarak selektif turunkus bloğu uygulandı. Grup 1'de bupivakain+deksametazon, Grup 2'de ise sadece bupivakain kullanılarak bloklar uygulandı. Tüm hastalara blok uygulaması sonrası 5,10,20,25,30. dakikalarda ve postoperatif 2,4,8,12,24. saatlerde duyusal ve motor tutulum, intraoperatif analjezik tüketimi, postoperatif analjezik ihtiyacı ve komplikasyonlar kayıt altına değerlendirildi.

Bulgular: Grup 1'de duyusal blok başlangıç süresi C5 dermatomunda anlamlı daha kısa bulundu. Otonom ve motor blok başlangıç süreleri arasında anlamlı farklılık yoktu. Postoperatif 12.saatte C7-C8 dermatomlarda duyusal blok süresi ve tüm miyotomlarda motor blok süresi Grup 1'de daha uzundu. Grup 1'de daha az intraoperatif ve postoperatif analjezik kullanımları ve kurtarma analjezi süresinin daha uzun olduğu raporlandı.

Tablo1: İntraoperatif ve postoperatif analjezik kullanımının gruplar arası karşılaştırılması

	Grup 1 Ortalama ± SS n(%)	Grup 2 Ortalama ± SS n(%)	p
Operasyon sırasında toplam kullanılan analjezik miktarı (Fentanil-mcg/kg/dk)	0,15±0,36	1,18±0,81	<0,001
Operasyon sonrasında ilk analjezik yapılan saat	23,03±2,66	18,03±4,52	<0,001
Operasyon sonrası ilk 24 saatte ek analjezi olmayan hasta sayısı	24(%66,70)	12(%33,30)	0,003
Operasyon sonrası ilk 24 saatte ek analjezi olan hasta sayısı	9 (%30)	21(%70)	0.003
Operasyon sonrası parasetamol kullanım miltarı (Gr/gün)	0,39	0,93	

Tartışma / Sonuç: Selektif trunkus bloklarında adjuvan olarak deksametazon kullanımı, daha iyi postoperatif analjezi, daha uzun motor ve duyusal blok sağlamaktadır. Daha erken duysal blok oluşmaktadır.

Kaynakça

1. Kamel I, Ahmed M, Sethi A. Regional anesthesia for orthopedic procedures: What orthopedic surgeons need to know. World J Orthop. 2022;13:11–35.
2. Suresh S, Ecoffey C, Bosenberg A, Lonnqvist PA, De Oliveira GS, De Leon Casasola O, et al. The European society of regional anaesthesia and pain therapy/American society of regional anesthesia and pain medicine recommendations on local anesthetics and adjuvants dosage in pediatric regional anesthesia. Reg Anesth Pain Med. 2018 ;43:211–6.
3. Klein SM, Melton MS, Grill WM, Nielsen KC. Peripheral nerve stimulation in regional anesthesia. Vol. 37, Regional Anesthesia and Pain Medicine. 2012. p. 383– 92.
4. Doo AR, Kang S, Kim YS, Lee TW, Lee JR, Kim DC. The effect of the type of anesthesia on the quality of postoperative recovery after orthopedic forearm surgery. Korean J Anesthesiol. 2020 ;73:58–66.
5. Bais DS, C. G, Amisha K. Effectiveness of addition of dexamethasone to 0.5% ropivacaine in providing perioperative analgesia for supra clavicular brachial plexus block. J Evol Med Dent Sci. 2014 ;3:2546+.

TARK 2024
Türk Anesteziyoloji ve Reanimasyon Derneği
58. Ulusal Kongresi
28 Kasım - 1 Aralık 2024
Kaya Palazzo Otel ve Kongre Merkezi / ANTALYA

S-168

Mid-abdominal İnsizyonel Herni Onarımında Ana Anestezik Yöntem Olarak Ultrason Eşliğinde Rekto-interkostal Plan Bloğu: Rejyonal Anestezide Yeni Ufuklar

Murat Ünal[1], Eda Meltem Unutmaz[1]

[1]Samsun Üniversitesi Tıp Fakültesi Samsun Eğitim ve Araştırma Hastanesi

Giriş / Amaç: Rektus kılıf bloğu (RKB) abdominal cerrahide postoperatif analjezi amaçlı sıklıkla kullanıldığı gibi, periumblikal bölge minör cerrahilerinde anestezik yöntem olarak da kullanılabilmektedir. Ancak, epigastrik bölgenin cerrahi sahaya dahil olduğu durumlarda duyusal blokaj sahası yetersiz kalmaktadır. Rekto-interkostal plan bloğu (RIPB) yakında Tulgar ve ark. (1,2) tarafından tanımlanan güncel bir rejyonal anestezi tekniğidir. Bu teknikte hem RKB'nin kaçırdığı epigastrik bölgenin üst bölümlerinde eksik kalan blokaj sahası tamamlanabilir, hem de lateral abdomene yayılan bir blokaj sahasına ulaşılabilmektedir. Biz burada anestezik yöntem olarak RIPB uygulamamızı sunmayı amaçladık.

Olgu: Geçirilmiş gastrik cerrahi öyküsü olan, 75 yaşında erkek hasta insizyonel herni ile başvurdu. Bilinen atriyal fibrilasyon ve kronik obstrüktif akciğer hastalığı, kronik böbrek yetmezliği ve kalp yetmezliği olan hastanın ileri kardiyak değerlendirmesinde orta-ileri Triküspit yetmezlik tespit edildi, ayrıca pulmoner arter basıncı 60 mmHg ölçülen hasta yüksek kardiyak risk grubunda değerlendirildi. Preoperatif fiziksel durum değerlendirmesi ASA-4E olarak belirlenen hastaya insizyonel herni ve insizyon yerinde açık yara tanısıyla operasyon planlandı. Hastanın abdominal bölge sonografik değerlendirmesinde periumblikal bölgede rektus kası ile kılıfı arasında sıvı birikimi (enfeksiyon?) belirlendi. İnsizyona uzaklığı nedeniyle RIPB uygulamasına karar verildi. Hastadan aydınlatılmış onamı alındı. Her bir tarafa 30 mL olmak üzere toplam 60 mL lokal anestezik karışımı ile bilateral RIPB uygulandı. Blok sonrası 30. dakikada T5'den T11'e kadar sensorial blokaj olduğu doğrulandı. Blokaj sahası midklavikuler hattın lateraline kadar uzanıyordu. Cerrahi başlatıldıktan sonra omentektomi yapılırken hastanın hafif-orta ağrı rapor etmesi üzerine 100mcg fentanyl, 1mg dormicum uygulandı ve iki eşit doz halinde 5 dakika arayla toplam 50mg ketamin intravenöz uygulandı. Başka anestezik ajana gerek olmaksızın cerrahi yaklaşık 90 dakikada tamamlandı (Figür 1). Komplikasyon gözlenmedi.

Figür 1

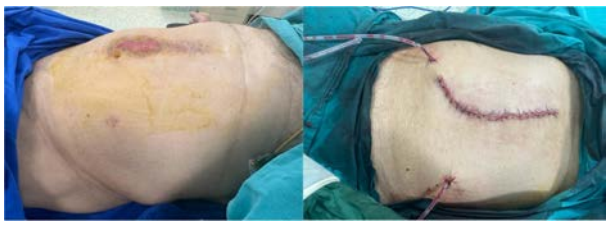

Tartışma / Sonuç: Fasiyal plan blokları çoğunlukla analjezi amaçlı kullanılsa da, seçilmiş vakalarda ana anestezik yöntem olarak kullanımı da rapor edilmektedir(3). Mid-abdominal bölgede RKB ve oblik subkostal blok gibi teknikler anestezi sağlayabilir. Ancak RIPB yüksek riskli hastalarda akılda tutulması gereken bir seçenek olarak değerlendirilebilir.

Kaynakça

1. Tulgar S, Ciftci B, Ahiskalioglu A, Bilal B, Alver S, Sakul BU, Ansen G, Pence KB, Alici HA. Recto-intercostal fascial plane block: Another novel fascial plane block. J Clin Anesth. 2023 Oct;89:111163. doi: 10.1016/j.jclinane.2023.111163. Epub 2023 Jun 7. PMID: 37295124.
2. Ciftci B, Omur B; Alver S, Akin AN, Yildiz Y, Tulgar S. The Medipol Combination: Novel Rectointercostal Fascial Plane Block and Pectointercostal Fascial Plane Block for Postoperative Analgesia Management After Cardiac Surgery: A Report of 15 Cases. A & A Practice 18(6):p e01794, June 2024.
3. Ertas G, Cakmak HS, Ocak S, Yılmaz M, Ozdemir DB, Tulgar S. Is the combination of interfascial plane blocks sufficient for awake breast cancer surgery? An observational, prospective, proof-of-concept study. BMC Anesthesiol. 2024 Sep 20;24(1):337.

TARK 2024
Türk Anesteziyoloji ve Reanimasyon Derneği
58. Ulusal Kongresi
28 Kasım - 1 Aralık 2024
Kaya Palazzo Otel ve Kongre Merkezi / ANTALYA

S-169

Ceviz Aspirasyonu Sonrası Sol Total Atelektazi

Sinem Korol[1], Fulya Yılmaz Barut[1], Meltem Genez[1]

[1]izmir Bayraklı Şehir Hastanesi

Giriş / Amaç: Trakeobronşiyal yabancı cisim aspirasyonları,her yaş grubunda görülebilen,acil tanı ve müdahale gerektiren bir durumdur. Biz ardışık rijid bronkoskopiyle başarıyla yönettiğimiz olgumuzu sunmayı amaçladık.

Olgu: Özgeçmişinde DM ve sigara olan 55 y (160 cm/70 kg) kadın hasta ceviz yemesi sırasında şiddetli öksürük,boğazda takılma hissi,solunum sıkıntısı nedeniyle acil servise getirilmiş. Takipneik ve dispneik olan olgunun TA: 148/72 mmHg, Nabız: 109 atım /dk, SpO2: % 65.Rezervuarlı maske ile 15 L/dk' dan O2 tedavisi başlanmış. Laboratuvar bulguları AKG hariç normal. AKG'da ph:7.191 pCO2:72.6 mmHg pO2:23.6 mmHg HCO3:27.8 mmol/L Laktat:2.1 mmol/L. Toraks BT:Sol ana bronş seviyesinde yabancı cisim(Resim 1) görüldü.Acil rijid bronkoskopi planlandı. Yabancı cismi parsiyel olarak çıkarılabilen olgu,entübe olarak yoğun bakıma devralındı. Postoperatif 6.saat kontrol PAAC:Sol total atelektazi (Resim 2), yatakbaşı fiberoptik bronkoskopide yabancı cisim sol ana bronşta (Resim 3) saptandı. Tekrar acil rijid bronkoskopiye alındı ve çıkarıldı. Kontrol PAAC (Resim 4) ve fiberoptik bronkoskopi sonrası postoperatif 1. Gün ekstübe edilen olgu postoperatif 2.Gün Göğüs Cerrahisi servisine sekelsiz olarak olarak devredildi. Tartışma: Yabancı cisim aspirasyonu hızlı tanı ve tedavi gerektiren acil bir durumdur. Klinik bulgular asemptomatik bulgulardan mortal seyreden komplikasyonlara kadar çeşitlilik gösterir. En sık lokalizasyonu sırasıyla sağ ve sol alt lobdur. Tanı klinik şüphe, PAAC ve tomografi ile yapılabilir. Kesin tanı ve tedavi amaçlı fleksible bronkoskopi uygulanabilir. Tanı alan olgularda genel anestezi ile rijid bronkoskopi yapılabilir. Bu olguların peroperatif anestezi yönetimi önem arz etmektedir.

resim 1



toraks tomografisinde sol ana bronşta yabancı cisim görüntüsü

resim 2

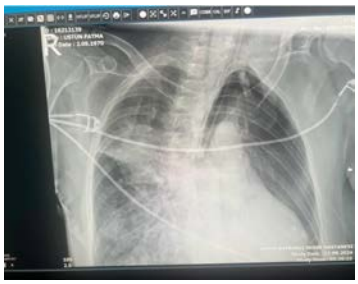

PAACde sol total atelektazi

resim 3



fleksible bronkoskopide yabancı cisim görüntüsü

resim 4

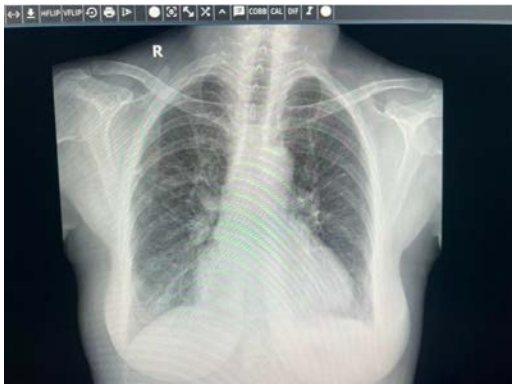

taburculuk öncesi ekspanse akciğer grafiği

Tartışma / Sonuç: Biz sol total atelektazi tanısıyla hipoksik gelen olgumuzu hızlı tanı ve tedavi (ardışık rijid bronkospiler) ile başarıyla yönettik,sekelsiz olarak taburcu ettik.Fleksible bronkoskopinin yetersiz kaldığı durumlarda muayene ve akciğer bulguları yeterli olmayabilir,bilgisayarlı tomografi ve tanı koyulamıyorsa bronkoskopi mutlaka yapılmalıdır.Fleksibl bronkoskopi tanısal amaçlı kullanılabileceği gibi uygun yabancı cisimlerin çıkarılmasında kullanılabilir.Atelektazi, pnömoni, bronkospazm, pnömomediastinum, kanama ve arrest gibi komplikasyonlar %5 olguda ortaya çıkmaktadır.Bu olgu hastanın erişkin yaşta olması ve sol ana bronş total tıkanıklığa sebep olması nedenli sunulmaya değer bulunmuştur.

Kaynakça

1- 1-Mistry N, Kufta K, Mupparapu M, Panchal N. Foreign Body Aspiration in an Elderly Male with No Significant Medical History. Dent Clin North Am. 2023 Jul;67(3):511-514. doi: 10.1016/j.cden.2023.02.032. Epub 2023 Apr 21. PMID: 37244728.
2- Oncel M, Sunam GS, Ceran S. Tracheobronchial aspiration of foreign bodies and rigid bronchoscopy in children. Pediatr Int. 2012 Aug;54(4):532-5. doi: 10.1111/j.1442-200X.2012.03610.x. Epub 2012 May 30. PMID: 22414345.
3- 3-Nunes Caldeira J, Fernandes L, Rodrigues Sousa S, Martins Y, Barata F. Flexible Bronchoscopy as the First-Line Strategy for Extraction of Tracheobronchial Foreign Bodies. Open Respir Arch. 2022 Mar 12;4(3):100174. doi: 10.1016/j.opresp.2022.100174. PMID: 37496589; PMCID: PMC10369595.
4- Dikensoy O, Usalan C, Filiz A. Foreign body aspiration: Clinical utility of flexible bronchoscopy. Postgrad Med J 2002; 78: 399- 403.

TARK 2024
Türk Anesteziyoloji ve Reanimasyon Derneği
58. Ulusal Kongresi
28 Kasım - 1 Aralık 2024
Kaya Palazzo Otel ve Kongre Merkezi / ANTALYA

S-171

Robinow Sendromlu Pediatrik Hastada Anestezik Yaklaşım: Olgu Sunumu

Oğuzhan Okumuş[1], Fatih Şahin[2]

[1]Sakarya Üniversitesi Tıp Fakültesi Anesteziyoloji ve Reanimasyon AB
[2]Sakarya Üniversitesi Eğitim ve Araştırma Hastanesi Anesteziyoloji ve Reanimasyon Kliniği

Giriş / Amaç: Robinow sendromu(RS) nadir görülen genetik bir hastalıktır. Ekstremitelerde kısalık, genital hipoplazi, fetal yüz görünümü, kraniofasial deformiteler, spinal deformiteler ve kardiak anomalileri içeren bir tablodur(1). Bizim bu olgu sunumunda amacımız RS'lu bir hastada anestezi yönetimimizi sunmaktır.

Olgu: 10 yaş, 32 kilogram ağırlığında erkek hastaya akut batın sebebiyle acil operasyon planlandı. Preoperatif değerlendirmede RS, non-compaction kardiyomiyopati, hafif triküspit yetmezliği ve OSAS tanıları olduğu, daha önce yarık damak dudak sebebi ile operasyon geçirdiği öğrenildi ve ASA 3 ile operasyon planlandı. Fizik muayenede retrognati, burun kökü hipoplazisi, ekzoftalmi, kısa-kalın boyun, ağız ve diş yapısı bozukluğu tespit edilirken ayrıca sol nazal kavitenin kapalı olduğu görüldü.Hastanın vasisinden onam alındı. Zor ventilasyon ve zor entübasyona yönelik hazırlıklar yapıldıktan sonra hasta ameliyathaneye alındı. Preoksijenizasyon sonrasında propofol, fentanil ve rokuronyum bromür ile anestezi indüksiyonu yapıldı. Maske ventilasyon sonrasında video laringoskop ile başarılı bir şekilde 4.5 numara entübasyon tüpüyle entübasyon gerçekleştirildi ve anestezi idamesi sevofluran ile sağlandı. Operasyon 80 dakika sürdü ve vaka bitiminde ekstübasyon gerçekleştirildi. Postoperatif bakım ünitesinde 1 saat izlenen hastada desaturasyon gelişmemesi üzerine hasta stabil bir şekilde servise transfer edildi.

Şekil 1-2: Hastanın ağız ve yüz yapısının görünümü



Şekil 1-2: Hastanın ağız ve yüz yapısının görünümü



Tartışma / Sonuç: RS otozomal dominant, otozomal resesif veya heterojen geçişi olabilen bir hastalıktır ve sıklığı 1:500.000'dir(2). Özellikle orta yüz hipoplazisi, kısa boyun ve mikrognati varlığı bu hastaların hava yolu yönetimi için önem arz etmektedir(3). Hava yolu anomalilerine bağlı gelişebilecek zorluklar nedeniyle acil trakeostomi gerektirebilir(4). Bu olgumuzda da gördüğümüz gibi zor hava yoluyla karşılaşma olasılığımızın yüksek olduğu vakalarda preoperatif değerlendirme ve hazırlık süreci önem arz etmektedir. Yeter ve ark. 2017 yılındaki bir olgu sunumunda da preoperatif hazırlığın önemini vurgulamıştır(4). Başka bir vakada ise laringeal maske uygulaması ile hava yolu güvenliğinin etkin bir şekilde sağlanabileceği bildirilmiştir (5). Biz de bu olgumuzda zor entübasyon riski olan hastada video laringoskop ile başarı şansımızı yükselttiğimiz kanısındayız.

Kaynakça

1. Frazier MS, Drzymkowski J. Developmental, congenital, and childhood diseases and disorders. In Essentials of Human Diseases and Conditions. 5th ed., St. Louis: Elsevier Saunders, 2013:38-123
2. Patton MA, Afzal AR. Robinow syndrome. J Med Genet 2002;39(5):305-310
3. Sleesman JB, Tobias JD. Anaesthetic implications of the child with Robinow syndrome. *Paediatr Anaesth*. 2003;13(7):629-632. 1
4. Yeter H. Anesthesia Management in Robinow Syndrome ;Bagcilar Medical Bulletin 2017;2(1):36-38
5. Anesthesia Management in Robinow Syndrome ; Göztepe Medical Journal 19: 251-252, 2004

TARK 2024
Türk Anesteziyoloji ve Reanimasyon Derneği
58. Ulusal Kongresi
28 Kasım - 1 Aralık 2024
Kaya Palazzo Otel ve Kongre Merkezi / ANTALYA

S-172

Abdominoplasti ameliyatı sonrası gelişen akut solunum yetmezliği ve yönetimi. Olgu sunumu

Aslı Guluzade[1], Attila Guliyev[1], Fatma Çiçek[1], Hakan Öcal[1]

[1]Özel Koru Ankara Hastanesi

Giriş / Amaç: Abdominoplasti cerrahisi karının rektus kası diyastazının onarılması, sarkmış dokunun rezeksiyonu ile yapılan popüler bir estetik cerrahidir(1).Postoperatif dönemde seroma, yara yeri iyileşme problemleri gibi lokal komplikasyonların yanı sıra solunumsal komplikasyonlar gibi ciddi ve mortaliteyi artıran durumlar da eşlik edebilir. Olgumuzda postoperatif erken dönemde abdominoplasti sonrası solunum fizyolojisindeki değişikliklere bağlı olarak akut solunum yetmezliği gelişen hastanın postoperatif tedavisi ve yönetimini anlatmayı amaçladık(2).

Olgu: 46 yaşında kadın hasta (ek hastalığı yok, VKI-36, sigara 25 P/Y) preoperatif hazırlıklar tamamlandıktan sonra abdominoplasti operasyonuna alındı. Genel anestezi uygulaması öncesi postoperatif ağrı yönetimi için hastaya epidural kateter takıldı. Konvansiyonel yöntemlerle anestezi indüksiyonu ve idamesi devam ettirildi. İntraoperatif dönemde karın ön duvar kaslarının plikasyonu öncesi pPeak basınçları 20 cmH2O olan hastada pPeak basınçlarda 35-40 cmH2O'a kadar yükselme görüldü. Hastaya recruitment manevrası uygulandı(3). Hasta FiO2 %50 ve perkütan SpO2 %90-92 iken ekstübe edilerek odasına gönderildi. Postoperatif 2.günde solunum yetmezliği, aralıklı Non-invazif Mekanik Ventilatör (MV) uygulamasıyla geçmeyen hipoksi ve hiperkapnisi olması sebebiyle hasta elektif entübe edildi. Akciğer grafisinde ciddi infiltrasyon bulguları ve akciğer hacminde azalma olan hastada MV tedavisine rağmen 24 saatte progresif kötüleşme, intraabdominal basınçda artış, ciddi hipoksemi görüldü. Hasta cerrahi ile konsülte edilerek acil abdominoplasti revizyonu ameliyatına alındı. Rektus kası plikasyon süturleri alındı. Hastanın pPeak basınçlarında azalma (30cmH2O), akciğer kompliyanslarında artma görüldü. Revizyon ameliyatından sonra entübe takip edilen hastada akciğer görüntülerinde de dramatik iyileşme görüldü ve hasta 4.günde ekstübe edilerek, 3 gün sonra taburcu edildi.

Şekil1.Postoperatif 1.gün



Şekil 2: Entübasyon sonrası postoperatif 3.gün

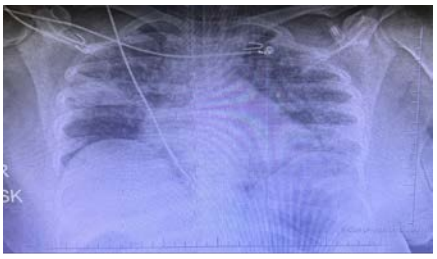

Şekil 3:Abdominoplasti revizyonu ameliyatı sonrası



Postoperatif dönemde P/F oranları değişim grafiği

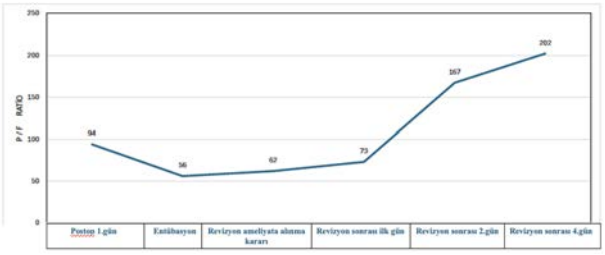

Tartışma / Sonuç: Abdominoplasti operasyonu intraabdominal basıncın artması ve buna bağlı diyaframın yukarıya doğru yer değişmesine bağlı olarak akciğer volümlerinde azalma ve atelektaziye sebep olmaktadır(4). Özellikle ağrı kontrolünün iyi olmaması bu duruma katkıda bulunur. Genelde yeterli analjezi, kısa süreli noninvaziv MV desteği ile geçici ve kendiliğinden düzelen bu durum nadiren ciddi solunum yetmezliği ve mortalitede artmaya sebep olabilmektedir(5). Bu gibi MV'nin yetersiz kaldığı durumlarda erken cerrahi revizyon hayat kurtarıcı ola bilir.

Kaynakça

1- 1.Jessen ML, Öberg S, Rosenberg J. Surgical techniques for repair of abdominal rectus diastasis: a scoping review. J Plast Surg Hand Surg. 2021 Aug;55(4):195-201. doi: 10.1080/2000656X.2021.1873794. Epub 2021 Jan 27. PMID: 33502282.
2- 2.Rodrigues MA, Nahas FX, Gomes HC, Ferreira LM. Ventilatory function and intra-abdominal pressure in patients who underwent abdominoplasty with plication of the external oblique aponeurosis. Aesthetic Plast Surg. 2013 Oct;37(5):993-9. doi: 10.1007/s00266-013-0158-5. Epub 2013 Aug 27. PMID: 23982698.
3- 3.Pei S, Wei W, Yang K, Yang Y, Pan Y, Wei J, Yao S, Xia H. Recruitment Maneuver to Reduce Postoperative Pulmonary Complications after Laparoscopic Abdominal Surgery: A Systematic Review and Meta-Analysis. J Clin Med. 2022 Oct 1;11(19):5841. doi: 10.3390/jcm11195841. PMID: 36233708; PMCID: PMC9573602.
4- 4.Pereira N, Sciaraffia C, Danilla S, Parada F, Asfora C, Moral C. Effects of Abdominoplasty on Intra-Abdominal Pressure and Pulmonary Function. Aesthet Surg J. 2016 Jun;36(6):697-702. doi: 10.1093/asj/sjv273. Epub 2016 Feb 9. PMID: 26895955.
5- 5.Rylova AV, Kapil R, Parekh J, Mays L, Kwon J. A case of severe acute respiratory failure after elective abdominoplasty. Respir Med Case Rep. 2022 Jun 8;38:101683. doi: 10.1016/j.rmcr.2022.101683. PMID: 35711721; PMCID: PMC9194840.

TARK 2024
Türk Anesteziyoloji ve Reanimasyon Derneği
58. Ulusal Kongresi
28 Kasım - 1 Aralık 2024
Kaya Palazzo Otel ve Kongre Merkezi / ANTALYA

S-173

Glanzmann Trombastenisi Tanılı Olguda Tromboelastografi Eşliğinde Sezaryen Anestezisi Yönetimi

Havva Nur Günay[1], Harun Taşpınar[1], Resul Yılmaz[1], Şule Arıcan[1], Ruhiye Reisli[2], Alper Yosunkaya[3]

[1]Necmettin Erbakan Üniversitesi Anesteziyoloji ve Reanimasyon Anabilim Dalı, Konya
[2]Necmettin Erbakan Üniversitesi Anesteziyoloji ve Reanimasyon Anabilim Dalı, Algoloji Bilim Dalı, Konya
[3]Necmettin Erbakan Üniversitesi Anesteziyoloji ve Reanimasyon Anabilim Dalı, Yoğun Bakım Bilim Dalı, Konya

Giriş / Amaç: Glanzmann trombastenisi (GT), platelet agregasyon bozukluğuyla karakterize, nadir görülen, otozomal resesif bir kanama bozukluğudur (1). Bilinen GT tanısı olan, masif hematüri, diş eti kanaması ve hemoptizisi olan gebenin Tromboelastografi (TEG) eşliğinde sezaryen ile doğum anestezisi yönetimini paylaşmayı amaçladık.

Olgu: 34 yaşında, 38+3 haftalık gebe, bilinen GT tanısı olan hastaya sezaryen ile doğum planlandı. Hastanın masif hematüri, diş eti kanaması, hemoptizi ve ciltte yaygın peteşileri mevcuttu. Laboratuvar parametreleri, Hg 11 gr/dL, Plt 135000/uL, INR 0.9, aPTZ 11 sn, PT 118%, fibrinojen 300 mg/dL idi . Hastaya cerrahiden 6 saat önce intravenöz(IV) 1gr Traneksamik asit yapıldı. 2 ünite aferez trombosit süspansiyonu replasmanı sonrası spontan kanamalarının devam etmesi üzerine hastada TEG çalışıldı. TEG değerlendirilmesinde hipokoagülasyon hakim olan hastaya, 90 mcg/kg rekombinant faktör VIIa (rFVIIa) uygulandı. Sonrasında test tekrarlanarak TEG parametrelerinin düzeldiği gösterildi. Hastaya genel anestezi indüksiyonu sonrası hızlı seri entübasyon yapıldı. Uterin atoniyi önlemek için oksitosin uygulandı. İntraoperatif 1000 mL kanaması olan, hemodinamisi stabil seyreden hastada kan replasmanı ihtiyacı olmadı. Post operatif 4. saatte rFVIIa tekrarlandı. Postoperatif erken dönemde kanaması olmayan hasta taburcu edildi.

1. TEG

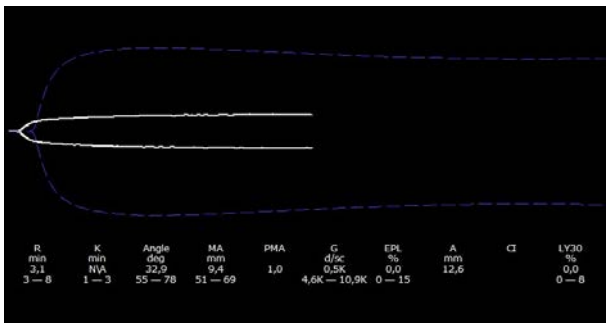

Trombosit Süspansiyonu sonrası TEG

2. TEG

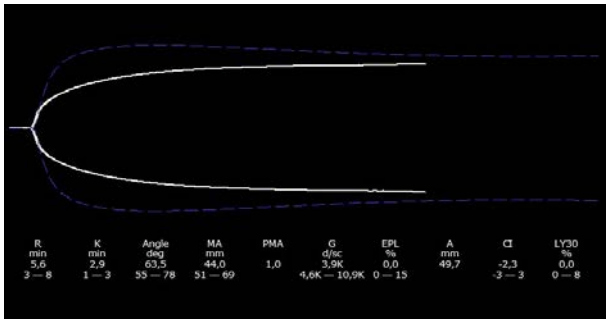

Rekombinant Faktör VIIa sonrası TEG

3. TEG

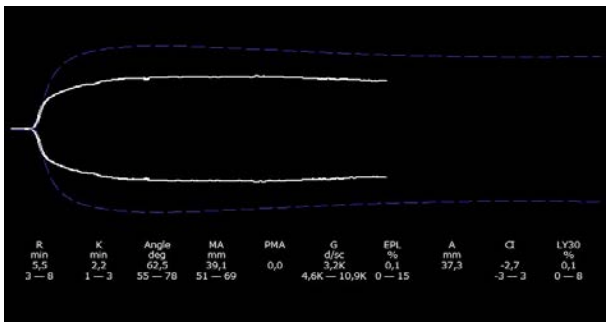

Post Operatif 24. Saat TEG

Tartışma / Sonuç: GT'de temel özellik trombositlerin fibrinojene bağlanmasında ve birbirleriyle agregasyon yapmasındaki yetersizliktir. Moleküler temel, integrin αIIbβ3'ün anormalliğidir (2). Preoperatif tam kan sayımı, PZ, aPTZ, fibrinojen bakılmalı, hastanın kanama öyküsü sorgulanmalıdır. Kanama zamanının uzun olması, periferik yaymada trombosit kümelenmesinin olmadığının görülmesi GT' yi düşündürür (3). Küçük cerrahi işlemlerde kanamalar, antifibrinolitik tedaviler ile durdurulabilir, durdurulamazsa tedavi trombosit transfüzyonudur (4). Cerrahi işlemden en az 2 saat önce antifibrinolitik tedavi, hemen önce rFVIIa 90 mcg/kg uygulanması, cerrahi girişimin uzaması durumunda 2-4 saat aralar ile tekrar edilmesi, büyük cerrahilerde 2,5 saat aralar ile ≥ 3 doz rFVIIa tedavisinin sürdürülmesi önerilmektedir (3,5).

Kaynakça

1. Nurden AT, Nurden P. Inherited disorders of platelets: an update. Curr Opin Hematol. 2006 May;13(3):157-62.
2. Lambert MP, Poncz M. et al Inherited Platelet Disorders. Nathan and Oski's Hematology of Infancy and Childhood. 7th edition, Saunders Elsevier, Philadelphia, 2009:1463-87
3. Tarawah A, Owaidah T, Al-Mulla N, et al. Management of Glanzmann's Thrombasthenia – Guidelines based on an expert panel consensus from gulf cooperation council countries. J Appl Hematol 2019;10:1-9
4. Bellucci S, Caen J. Molecular basis of Glanzmann's Thrombasthenia and current strategies in treatment. Blood Rev. 2002;16(3):193-202.
5. Zotz RB, Poon MC, Di Minno G, et al; Glanzmann Thrombasthenia Registry Investigators. The International Prospective Glanzmann Thrombasthenia Registry: Pediatric Treatment and Outcomes. TH Open. 2019; 3(3):286-94.

TARK 2024
Türk Anesteziyoloji ve Reanimasyon Derneği
58. Ulusal Kongresi
28 Kasım - 1 Aralık 2024
Kaya Palazzo Otel ve Kongre Merkezi / ANTALYA

S-174

Gözden Kaçan Komplikasyon: Trakeal Stenoza Bağlı Geç Anne Ölümü

Mehmet Gökhan Küçük[1], Havva Kocayiğit[1]

[1]Sakarya Üniversitesi Tıp Fakültesi

Giriş / Amaç: Entübasyon, yoğun bakım ve cerrahi işlemlerde hayat kurtarıcı bir uygulamadır. Ancak, uzun süreli veya zor entübasyon ciddi komplikasyonlara yol açabilir. Bu komplikasyonlardan biri de trakeal stenozdur. Trakeal stenoz, trakea mukozasının hasar görmesi ve iyileşme sürecinde skar dokusu oluşarak trakea çapının daralmasıdır. Bu sunumda, entübasyon sonrası trakeal stenoz gelişen bir vakayı ele alacağız.

Olgu: 21 yaşında, gebe bir kadın sezaryen sonrası taburcu edilmiş, ancak beş gün sonra nöbet ve baş ağrısı nedeniyle hastaneye başvurmuştur. Bilinci bozulan hasta orotrakeal entübe edilmiş ve superior sagittal ven trombozu tanısı almıştır. Medikal tedavi ve antiagregan-antikoagülan tedavi uygulanmış ve hasta 12 gün sonra ekstübe edilmiştir. Taburculuktan 18 gün sonra nefes darlığı ve baş ağrısı şikayetleriyle tekrar hastaneye başvurmuş ancak ek bir patoloji bulunamamıştır. İki ay sonra solunum arresti ile tekrar acile getirilen hasta zor entübasyon sonrası yoğun bakıma alınmış, beyin ölümü tespit edilmiştir. Hasta geç dolaylı anne ölümü olarak kabul edildi.

trakeal stenoz BT görüntüsü



Trakeal stenoz BT görüntüsü2

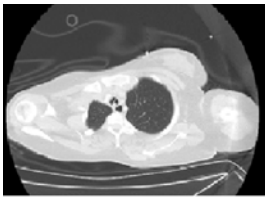

Tartışma / Sonuç: Entübasyon sonrası trakeal stenoz nadir görülen komplikasyondur. Uzun süreli entübasyon ve trakeostomi önemli rol oynar. Risk faktörleri arasında uzun entübasyon süresi, geniş çaplı endotrakeal tüp kullanımı, enfeksiyonlar ve trakea mukozasının baskıya maruz kalması yer alır(1). Papla ve arkadaşları, entübasyon sonrası trakeal stenozu olan 46 vakasında birincil entübasyon ile tanı arasındaki süre 3 hafta ile 2 yıl arasında değişmekte olup, ortalama 24 hafta olduğunu belirtmiş(2). Tanı koymak için bronkoskopi ve radyolojik görüntülemeler kullanılır. Tedavi seçenekleri, stenozun derecesine göre bronkoskopik dilatasyondan cerrahi rezeksiyona kadar değişiklik gösterebilir. Bu vakada da görüldüğü üzere, uzun süreli entübasyon komplikasyonları önlemek için entübasyon süresinin dikkatle izlenmesi ve uygun tedbirlerin alınması kritik öneme sahiptir. Trakeal stenozun önlenmesi için uygun endotrakeal tüp seçimi, tüp sabitlemesi, enfeksiyon kontrolü ve entübasyon süresinin kısaltılması önemlidir. Bu komplikasyonun farkındalığının artırılması, sağlık profesyonelleri arasında önemli bir eğitim konusu olmalıdır.

Kaynakça

1. Stauffer JL, Olson DE, Petty TL. Complications and consequences of endotracheal intubation and tracheotomy: a prospective study of 150 critically ill adult patients. Am J Med 1981;70:65-76.
2. Papla B., Dyduch G., Frasik W., Olechnowicz H. Post-intubation tracheal stenosis—morphological-clinical investigations. *Pol. J. Pathol.* 2003;**54**:261–266.

TARK 2024
Türk Anesteziyoloji ve Reanimasyon Derneği
58. Ulusal Kongresi
28 Kasım - 1 Aralık 2024
Kaya Palazzo Otel ve Kongre Merkezi / ANTALYA

S-175

İntrauterin Gebelikte, Ektopik Gebelik Rüptürü:Olgu Sunumu

Kübra Zaidoğlu[1], Sibel Seçkin Pehlivan[1], Yusuf Madendağ[2], Özlem Öz Gergin[1]

[1]Erciyes Üniversitesi Tıp Fakültesi, Anestezi ve Reanimasyon ABD
[2]Erciyes Üniversitesi Tıp Fakültesi, Kadın Hastalıkları ve Doğum ABD

Giriş / Amaç: Heterotopik gebelik (HG), intrauterin ve ektopik gebeliklerin aynı anda oluşmasıdır(1).Spontan HG oldukça ender bir klinik durum olup, tahmini insidansı 1/8.000 ile 1/30.000 olarak bildirilmiştir(2). HG akut batına neden olabilen, geç tanı konulduğunda maternal morbidite ve mortaliteye yol açabilen ciddi bir obstetrik durumdur. Bu olguda spontan intrauterin gebelik ile eş zamanlı oluşan tubal rüptüre ektopik gebeliği olan hastanın anestezi yönetimini sunmayı amaçladık.

Olgu: Yirmi iki yaşında 9 haftalık gebe, ek hastalık öyküsü olmayan hasta acil servise karın ağrısı şikayeti ile başvurmuş. Kadın Doğum konsültasyonunun ardından batında serbest sıvı saptanıp ektopik gebelik rüptürü ön tanısı ile servise yatışı yapılmış. Hastaya yapılan USGde intrauterin 9 hafta ile uyumlu olan canlı fetüs dışında, sağ tubada da fetal kalp atımına rastlanmış. Hastanın servis takibi sırasında hipotansiyonu gelişmesi ve hemoglobin değeri 7 mg/dl olarak görülmesi üzerine akut batın olarak değerlendirilip acil operasyon planlanmış. Hasta ameliyat masasına geldiğinde bilinç konfü, tansiyon 80/60 mm/Hg, kalp atım hızı 130 atım/dkidi. 1000ml kristalloid sıvı yüklendikten sonra tansiyonu 120/60 mm/Hg oldu. 1mg/kg ketamin, 0.5mg/kg propofol, 0.5 mcg/kg fentanil ve 1mg/kg rokuronyum ile genel anestezi indüksiyonu yapılarak entübasyonu gerçekleştirildi. %50 oksijen, %50 hava karışımı içinde sevofluran 0.8 MAC olacak şekilde, 0.1 mcg/kg/dk remifentanil infüzyonuyla cerrahinin idamesi sağlandı. Cerrahi sırasında batından 2000ml mai aspire edildi. Sağ tubanın rüptüre olduğu görülüp cerrahi onarımı yapıldı. Giriş arteryel kangazında pH:7,28 PCO2:38 PO2:190 HCO3:14 BE:-8 olan hastaya intraoperatif 4ü ES 3Ü TDP ve toplam 2500ml mai infüzyonu yapıldı.Hasta extübe şekilde 5 gün PACÜ sonrasında 3gün servis yatışının ardından intrauterin gebelik haliyle taburcu edildi.

Tartışma / Sonuç: İntrauterin gebelik sırasında laparotomi gerektiren durumlarda uterusa minimal travma ve anesteziyle operasyon tamamlanmalıdır. Heterotopik gebeliğin intrauterin komponenti, normal intrauterin gebelik ile karşılaştırıldığında 2-3 kat fazla düşükle sonlanmaktadır(3).Akut batın tablosununda eşlik ettiği bu vakada rejyonel anestezi yerine genel anestezi tercih edildi.Gebe hastalarda ektopik gebeliğe bağlı cerrahilerde preoperatif değerlendirme ve operasyon hazırlığının önemi bir kez daha anlaşıldı.

Kaynakça

1. Thakur R, El-Menabawey M. Combined intra-uterine and extrauterine pregnancy associatedwith mild hyperstimulation syndrome after clomiphene ovulation induction. Hum Reprod 1996;11:1583-4. http://dx.doi.org/10.1093/oxfordjournals.humrep.a019442 PMid:8671509
2. Kamath MS, Aleyamma TK, Muthukumar K, Kumar RM, George K. A rare case report: ovarian heterotopic pregnancy after in vitro fertilization. Fertil and Steril 2010;94:1910.e9-11.
3. Clayton HB, Schieve LA, Peterson HB, Jamieson DJ, Reynolds MA, Wright VC. A comparison of heterotopic and intrauterine-only pregnancy outcomes after assisted reproductive technologies in the United States from 1999 to 2002. Fertil Steril 2007;87:303-309. http://dx.doi.org/10.1016/j.fertnstert.2006.06.037 PMid:17113092

TARK 2024
Türk Anesteziyoloji ve Reanimasyon Derneği
58. Ulusal Kongresi
28 Kasım - 1 Aralık 2024
Kaya Palazzo Otel ve Kongre Merkezi / ANTALYA

S-176

Spinal Anestezi ve Erektör Spina Plan Bloğu ile Uyanık Spinal Cerrahi

Atakan Sezgi[1]

[1]Ankara Etlik Şehir Hastanesi

Giriş / Amaç: Lomber spinal cerrahi uygulamalarında, spinal anestezinin genel anesteziye kıyasla belirli avantajlar sunduğu kanıtlanmıştır. Bu avantajlar arasında anestezi süresinin, operasyon süresinin, toplam maliyetin ve postoperatif komplikasyonların azalması yer almaktadır (1,2). Bu çalışmada, spinal anesteziye ek olarak erektör spina plan bloğunun (ESPB) uygulanmasının cerrahi sonuçlarına ilişkin bulgular sunulacaktır.

Olgu: Bilgilendirilmiş onamı alınan 58 yaşında, 76 kg ağırlığında, 182 cm uzunluğunda erkek hasta, ASA II sınıfında değerlendirildi. Hastanın sigara içtiği ve ek bir hastalığı olmadığı belirlendi. Monitorizasyon, ASA standartlarına uygun olarak gerçekleştirildi. Spinal anestezi için hastaya 1 mg midazolam ile sedasyon verildi. Daha sonra hasta oturur pozisyondayken, L3-L4 aralığından 25 G spinal iğne ile spinal blok (14 mg %0.5 bupivakain ve 10 mcg fentanil ile) uygulandı. Beşinci dakikada blok seviyesi, pinprick testi ile L1 olarak belirlendi ve hasta pron pozisyona alındı. Daha sonra hastaya L3 seviyesinden ultrason rehberliğinde konveks prob ile, 22-G, 8-mm blok iğnesi (Pajunk, SonoPlexSTIM, Germany) ile bilateral ESPB (her iki tarafa 10 mL %0.25 bupivakain), erektör spina kasının altına, transvers proses üzerine (Resim-1) uygulandı. Hastaya deksmedetomidin; 10dk'da, 1 mcg/kg yüklemesinden sonra 0.2-0.7 mcg/kg/saat infüzyon olarak verilerek sedasyon sağlandı. Başlangıçta laminektomi (L4 için) yapılması planlanan hastaya, L4+L5 seviyesinde posterior stabilizasyon cerrahisi yapıldı. Spinal anestezinin başlamasından cerrahinin sonlanmasına kadar geçen süre 190 dakika olarak kaydedildi. Hastanın vital bulguları, perioperatif izleme süresince stabil kaldı ve cerrahi sonrası hasta servise transfer edildi. Takiplerinde komplikasyon olamayan hasta postoperatif 1. gününde şifa ile taburcu edildi.

Resim 1



Lomber ESPB uygulaması öncesi anatomik görünüm. ESK: Erektör Spina Kası; ESPB: Erektör Spina Plan Blok; TP: Transvers Proses.

Tartışma / Sonuç: Son yıllarda spinal anestezi ile gerçekleştirilen uyanık cerrahi uygulamaları artış göstermektedir (3,4). Spinal anestezi ile genel anestezi komplikasyonlarından kaçınmanın yanı sıra, toplam süre ve maliyet açısından daha olumlu sonuçlar elde edilmektedir (1,2). Anestezi süresi, spinal anesteziye eklenen ESPB gibi tekniklerle daha da uzatılabilmektedir. Çalışmamızda, spinal anesteziye eklenen ESPB uygulaması sayesinde cerrahinin uzamasına rağmen anestezi süresinde herhangi bir sorun yaşanmamıştır.

Kaynakça

1- Perez-Roman RJ, Govindarajan V, Bryant JP, Wang MY. Spinal anesthesia in awake surgical procedures of the lumbar spine: a systematic review and meta-analysis of 3709 patients. Neurosurg Focus. 2021 Dec;51(6):E7. doi: 10.3171/2021.9.FOCUS21464. PMID: 34852320.

2- Khattab MFM, Sykes DAW, Abd-El-Barr MM, Waguia R, Montaser A, Ghamry SE, Elhawary Y. Spine surgery under awake spinal anesthesia: an Egyptian experience during the COVID-19 pandemic. Neurosurg Focus. 2021 Dec;51(6):E6. doi: 10.3171/2021.9.FOCUS21456. PMID: 34852322.

3- De Biase, Gaetano; Colontonio, Matthew; Quinones-Hinojosa, Alfredo; Abode-Iyamah, Kingsley O. MD, FAANS; Bojaxhi, Elird MD. 496 Erector Spine Plane Block Improves Analgesia After Minimally Invasive Awake Spine Surgery. Neurosurgery 69(Supplement_1):p 109, April 2023. | DOI: 10.1227/neu.0000000000002375_496

4- Kang TH, Kim WJ, Lee JH. Efficacy of the erector spinae plane block with sedation for unilateral biportal endoscopic spine surgery and comparison with other anesthetic methods. Acta Neurochir (Wien). 2023 Sep;165(9):2651-2663. doi: 10.1007/s00701-023-05643-1. Epub 2023 Jun 6. PMID: 37278922.

TARK 2024
Türk Anesteziyoloji ve Reanimasyon Derneği
58. Ulusal Kongresi
28 Kasım - 1 Aralık 2024
Kaya Palazzo Otel ve Kongre Merkezi / ANTALYA

S-177

İnfraklavikular Blok Sonrası Geç Ortaya Çıkan Lokal Anestezik Sistemik Toksisitesi

Nuray Erden[1], Mustafa Soner Özcan[1], Pınar Karabacak[1], Eyyüp Sabri Özden[1], Pakize Kırdemir[1]

[1]Süleyman Demirel Üniversitesi Tıp Fakültesi

Giriş / Amaç: Lokal anestezik sistemik toksisitesi(LAST) periferik sinir bloklarının nadir,ancak mortalite ve morbiditeye yol açabilen bir komplikasyonudur.Genellikle lokal anesteziklerin uygulanmasından kısa bir süre sonra ve çoğunlukla istenmeyen intravasküler enjeksiyon sonrası ortaya çıkar.İnfraklaviküler brakial pleksus bloğundan 5 saat sonra gelişen santral sinir sistemini etkileyen geç başlangıçlı LAST olgusu ile farkındalık yaratılması amaçlanmıştır.

Olgu: Dupuytren kontraktürü nedeniyle parsiyel palmar fasiyektomi yapılacak 48 yaş, erkek ASA-2 hastaya Usg eşliğinde infraklaviküler brakial pleksus bloğu uygulanması planlandı.Sık aspirasyon ve kademeli enjeksiyonla 20ml %0.5 bupivakain,10ml %2 lidokain ve 10ml SF ile hazırlanan lokal anestezik karışımından 30ml uygulanarak in-plane teknikle blok gerçekleştirildi.Son enjeksiyon sonrasında uygulama hattına kendiliğinden kan geldiği görüldü ve hasta tedbir amaçlı ameliyat öncesi 30 dakika izlendi.Enjeksiyon sonrası 15. dakikada motor blok başladı ve ameliyat için yeterli anestezi sağlandı.Yaklaşık 2 saat süren sorunsuz ameliyat sürecinde hastaya sedasyon ve analjezik kullanılmadı.Hasta ameliyat bittikten sonra olası toksisiteye karşı yakın takip edildi.Bloktan 5 saat sonra ekstremitelerde kasılma ve konuşamama bulgularıyla santral sinir sistemi toksisitesi geliştiği düşünülerek intravenöz midazolam ve lipit emülsiyonu uygulandı.Ayırıcı tanı için çekilen difüzyon MR ve tomografi normaldi.Nöbeti sonlanan ve tekrarlamayan hasta yoğun bakımda takip edildikten bir gün sonra servise stabil şekilde devredildi.

Tartışma / Sonuç: LAST bulguları genellikle olguların %75'inde ilk 5 dakika içinde ortaya çıkarken literatürde nadir de olsa geç başlangıçlı toksisite olguları raporlanmıştır.Ultrasonun,lokal anestezik dağılımını,anatomik yapıları ve blok iğnesinin yerini göstermesi gibi avantajları sayesinde LAST sıklığı azalmasına rağmen, görülmeye devam etmektedir.Bu vakada toksisite sebebi olarak, küçük venöz yapılardan yavaş absorbsiyon veya uygulama esnasında iğnenin pozisyon değişikliği sonrası damarsal yapıların zedelenmesi olarak düşünüldü.Bu nedenle periferik sinir bloğu uygulanacak hastaların olası toksisite nedeniyle peroperatif dönemde gerekli önlemler alınarak takip edilmesi hayatidir.Anesteziyolojistler lokal anesteziklerin tek enjeksiyonundan uzun süre sonra bile toksisite bulguları gelişebileceğini unutmamalı ve bu konuda cerrahi ekiple birlikte toksisite bulguları açısından uyanık olmalıdır.

Kaynakça

1. Neal JM, Barrington MJ, Fettiplace MR, et al. The Third American Society of Regional Anesthesia and Pain Medicine Practice Advisory on Local Anesthetic Systemic Toxicity: Executive Summary 2017. *Reg Anesth Pain Med*. 2018;43(2):113-123. doi:10.1097/AAP.0000000000000720.
2. İnceöz H, Tutal ZB, Babayiğit M, Kepek A, Horasanlı E. Late Local Anaesthetic Toxicity After Infraclavicular Block Procedure. *Turk J Anaesthesiol Reanim*. 2015;43(3):199-201. doi:10.5152/TJAR.2015.50023.
3. Kim JY, Park BI, Heo MH, et al. Two cases of late-onset cardiovascular toxicities after a single injection of local anesthetics during supraclavicular brachial plexus block - A report of two cases. *Anesth Pain Med (Seoul)*. 2022;17(2):228-234. doi:10.17085/apm.21093.
4. Tüzen AS, Arslan Yurtlu D, Çetinkaya AS, Aksun M, Karahan N. A Case of Late-Onset Local Anesthetic Toxicity Observed as Seizure Activity. *Cureus*. 2022;14(6):e25649. Published 2022 Jun 4. doi:10.7759/cureus.25649.
5. Gitman M, Barrington MJ. Local Anesthetic Systemic Toxicity: A Review of Recent Case Reports and Registries. *Reg Anesth Pain Med*. 2018;43(2):124-130. doi:10.1097/AAP.0000000000000721.

TARK 2024
Türk Anesteziyoloji ve Reanimasyon Derneği
58. Ulusal Kongresi
28 Kasım - 1 Aralık 2024
Kaya Palazzo Otel ve Kongre Merkezi / ANTALYA

S-178

Sağ Atriyuma Uzanan Tümör Trombüsünün Eşlik Ettiği Böbrek Hücreli Karsinoma Cerrahisinde Anestezi Yönetimi : Olgu Sunumu

Doç. Dr. Nilay Boztaş[1], Dr. Aybike Yıldırım[1]

[1]Dokuz Eylül Üniversitesi Tıp Fakültesi Anesteziyoloji ve Reanimasyon Bölümü

Giriş / Amaç: Damar içi tümör yayılımı yani tümör trombüsü (TT), farklı tümör tiplerinde görülebilir ancak yetişkin hastalarda en sık böbrek hücreli karsinoma ile ilişkilidir (1).Böbrek hücreli karsinoma, tümör trombüsü yolu ile renal venlere, vena kava inferior'a ve sağ atriyuma uzanım gösterebilir. Hastaların % 4-10'unda, tanı sırasında renal vene veya vena kava inferiora uzanan bir tümör trombüsü vardır (2).

Olgu: 67 yaş, 89 kilo olan ASA-II kadın hasta, halsizlik şikayetiyle acil servise başvuruyor. Kronik Böbrek Yetmezliği(KBY) zemininde akut böbrek yetmezliği ön tanısıyla üroloji servisine yatırılan hastaya renal kitle nedeniyle sağ nefrektomi, kavatomi ve trombektomi planlandı.Hastanın komorbiditeleri arasında koroner arter hastalığı, hipertansiyon, KBY, muayenesinde batın distansiyonu mevcuttu. Preoperatif hb: 9.9 gr/dL, kreatinin 2.4 mg/dL olup elektrolit ve koagülasyon değerleri normaldi. Hasta operasyon salonuna alınarak monitörize edildi. Hastaya; 1 mg midazolam, 80 mg lidokain, 100 µg fentanil, 150 mg propofol, 60 mg rokuronyum ve 30 mg ketamin ile indüksiyon yapılarak 7.5 nolu porteks tüple entübe edildi. Ultrasonografi eşliğinde sol juguler santral kateter ve sağ radiyal arter kanülü yerleştirildi. İdame %50/50 oksijen/hava ve sevofluran ile sağlandı. Cerrahi insizyon öncesi 500 mL iv izotonik replasmanı yapıldı, insizyonu takiben batından 2000 mL seröz sıvı boşaltıldı. Operasyon bitimine doğru normotansiyonu sürdürmek amacıyla düşük doz noradrenalin (0.1 µg/kg/dk) infüzyonuna başlanıldı. Diyafragma açılarak kavatomi yapıldı ve sağ renal venden sağ atriyuma uzanan tümör trombüsü boşaltıldı (Şekil 1).Yedi saat süren operasyon boyunca 900 mL kanama olurken 2500 mL izotonik, 1200 mL hidroksietil nişasta, 1000 mL ringer, 1 Ü ES, 1 Ü TDP verildi. Toplam idrar çıkışı 300 mL idi. Postoperatif entübe olarak anestezi yoğun bakıma devredilen hasta, 4 gün sonra üroloji servisine eksterne edildi.

Manyetik Rezonans (MR) Görüntüsü

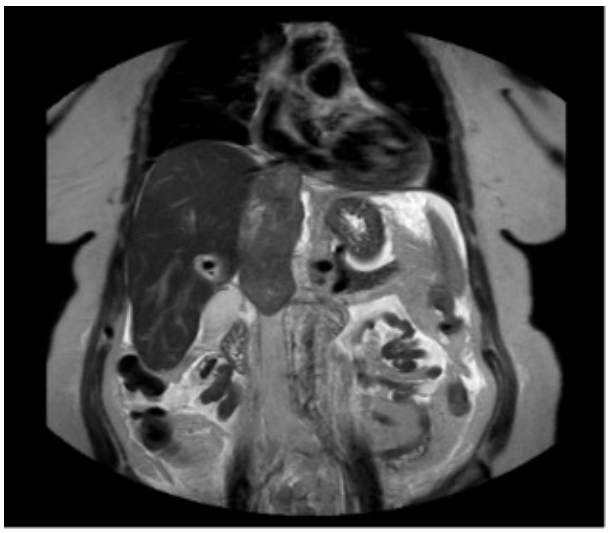

Şekil 1: Koronal düzlem MR görüntülemede; sağ böbrekteki malign kitle lezyonuna eşlik eden tümör trombüsünün sağ renal ven, vena kava inferior yolu (VKİ) ile sağ atriyuma uzanımı (beyaz ok)

Tartışma / Sonuç: Böbrek hücreli karsinoma tümör trombüslerinin sağ atriyuma kadar ilerlediği bu olgularda masif kanama riski akılda tutulmalıdır. Yakın hemodinamik izlem, normovolemi, normotansiyon, yeterli sıvı replasmanı ve gerektiğinde vazopressör desteğin sağlanmasının önemli olduğunu düşünmekteyiz.

Kaynakça

1. Fleur H.J. Kaptein. Prevalence, Treatment, and Prognosis of Tumor Thrombi in Renal Cell Carcinoma. J Am Coll Cardiol Cardiol. 2022;4:522–531.
2. Almatari AL, Sathe A, Wideman L, Dewan CA, Vaughan JP, Bennie IC, Buscarini M. Renal cell carcinoma with tumor thrombus: A review of relevant anatomy and surgical techniques for the general urologist. Clinical-Kidney cancer. 2023;4:153-165.

TARK 2024
Türk Anesteziyoloji ve Reanimasyon Derneği
58. Ulusal Kongresi
28 Kasım - 1 Aralık 2024
Kaya Palazzo Otel ve Kongre Merkezi / ANTALYA

S-179

Tip 3 Spinal Muskuler Atrofili (SMA) Hastada Anestezi Yönetimi: Olgu sunumu

Alim Miniksar[1], Yılmaz Pamukçu[1], Ali Eman[2], Onur Balaban[1]

[1]Sakarya Üniversitesi Tıp Fakültesi
[2]Sakarya Eğitim ve Araştırma Hastanesi

Giriş / Amaç: Spinal musküler atrofi (SMA), otozomal resesif kalıtsal bir nöromüsküler hastalıktır.Progresif ve simetrik proksimal kas zayıflığı ile karakterizedir(1). Tip 3 SMA, 18 aydan sonra yürüme güçlüğü ile başlar, hastaların entelektüel ve bilişsel işlevleri korunur (2). Tip 3 SMA hastalarında skolyoz, kalça çıkığı ve eklem kontraktürleri yaygın komplikasyonlardır (3). Bu olgu sunumunda, SMA tip 3 tanılı bir hastanın timpanoplasti operasyonu sırasında anestezi yönetiminin incelenmesi amaçlanmıştır.

Olgu: Hastadan olgu sunumu için onam alındı. Timpanoplasti yapılacak, tip 3 SMA tanılı 31 yaş erkek hasta skolyoz cerrahisi geçirmişti. Laboratuar tetkikleri normaldi. Malign hipertermi riskine karşı anestezi devresi ve sodalime yenilendi, zor hava yolu önlemleri alındı. Rutin hemodinamik ve solunum monitorizasyonu yapıldı. Anestezi indüksiyonunda lidokain (0,5 mg/kg), propofol (2,5 mg/kg), roküronyum (0,6mg/kg), intravenöz olarak uygulandı. İdamede propofol (100 mcg/kg/dk) remifentanil (0,1mcg/kg/dk) infüzyonu yapıldı. Operasyon süresince komplikasyon izlenmedi ve ameliyat sorunsuz olarak tamamlandı. Sugammadex (4mg/kg) uygulanarak hastanın ekstübasyonu sağlandı. Postoperatif derlenme odasında 20 dakika takip edilen hastanın Modifiye Aldrete Skoru 9 olarak servise nakledildi.

preoperatif radyoloji görüntüleme

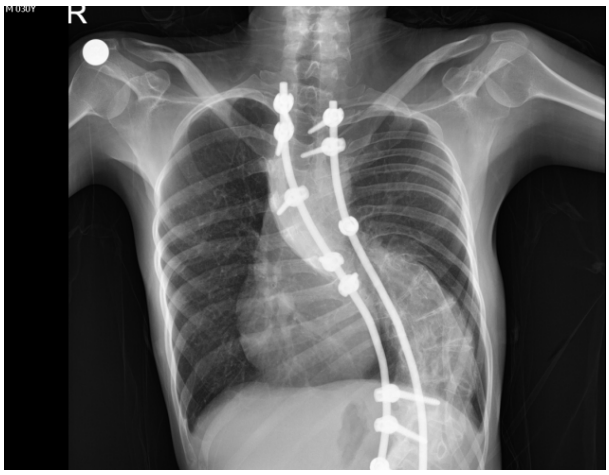

ac grafisi

preoperatif radyolojik görüntüleme

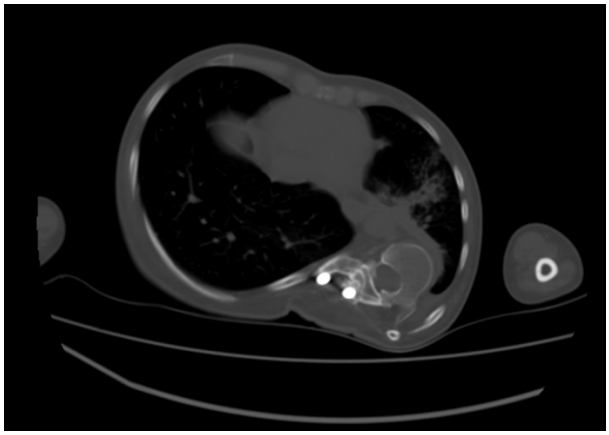

toraks bt

Tartışma / Sonuç: SMA'lı çocuklarda anestezi yönetimi, kanıta dayalı bir kılavuz eksikliği, hastalığın nadir olması ve belirtilerin değişkenliği nedeniyle oldukça zordur.(4) Rejyonel ve genel anestezi teknikleri kullanılır ancak her yöntemin avantaj ve dezavantajları vardır. Anestezi riskleri, SMA'nın türüne ve belirtilerin ciddiyetine göre değişir; erken yaştaki belirtiler, daha yüksek anestezi riski ile ilişkilidir. Perioperatif bir plan yapmak son derece önemlidir (5). Solunumsal patolojiler SMA I ve II'de en yaygın perioperatif sorunlardan biridir ve ciddi komplikasyonlara yol açabilir. Boyun omurgasındaki sınırlı hareketlilik, eklem kontraktürleri nedeniyle zor hava yolu ihtimali mevcuttur. Mandibular eklem ankilozu nedeniyle ağız açıklığı azalabilir ve yaş arttıkça risk artar (6). Bu hasta grubunda nöromüsküler blokaj ajanları ve opioidler riskli ilaçlardır. Nöromüsküler blokaj olmadan entübasyon, literatürde önerilen bir alternatif olarak tanımlanmıştır. Nöromüsküler blokaj tersine çevrilse bile, kas zayıflığı nedeniyle bazı hastaların uzun süreli entübasyona ve solunum desteğine ihtiyaç duyabilir (7-8).

Kaynakça

1. D'Amico A, Mercuri E, Tiziano FD et al.Spinal muscular atrophy. Orphanet J Rare Dis 2011; 6: 71.
2. Wang, C.H, Finkel, R.S, Bertini, E.S, Schroth, M, Simonds, A, Wong, B, et al, Consensus statement for standard of care in spinal muscular atrophy, *Journal of Child Neurology,* 2007, 22(8), 1027-49.
3. Mercuri E Neuromuscul Disord. 2018;28:103–15
4. Islander G. (2013). Anesthesia and spinal muscle atrophy. *Paediatric anaesthesia*, *23*(9), 804–816. https://doi.org/10.1111/pan.12159
5. Wang CH, Finkel RS, Bertini ES et al. Consensus statement for standard of care in spinal muscular atrophy. J Child Neurol 2007; 8: 1027–1049
6. Messina S, Pane M, De Rose P et al. Feeding problems and malnutrition in spinal muscular atrophy type II. Neuromuscul Disord 2008; 18: 389–393.
7. Stucke AG, Stuth EA. Use of rapacuronium in a child with spinal muscular atrophy. Paediatr Anaesth 2001; 11: 725–728.
8. Bollag L, Kent C, Richebe P et al. Anesthetic management of spinal muscle atrophy type II in a parturient. Local Reg Anesth 2011; 4: 15–20.

TARK 2024
Türk Anesteziyoloji ve Reanimasyon Derneği
58. Ulusal Kongresi
28 Kasım - 1 Aralık 2024
Kaya Palazzo Otel ve Kongre Merkezi / ANTALYA

S-180

İnfantlarda Erektor Spina Plan Bloğu Yapılabilir Mi?

Hakan Duzla[1], Fatma Candan Yerebakan[1], Sevde Nur Aydın Kuşsan[1], Fatma Nur Duruk Erkent[1], Özlem Selvi Can[1]

[1]Ankara Üniversitesi Tıp Fakültesi Anesteziyoloji ve Reanimasyon AD

Giriş / Amaç: Torakotomi sonrası postoperatif ağrı yönetimi, toraksın zengin innervasyonu nedeniyle oldukça zorlu olabilir (1). Cilt insizyonu, kot retraksiyonu, göğüs dreni yerleştirilmesi gibi çok sayıda faktör nosiseptif yolların uyarılmasına ve postoperatif torakotomi ağrısına (PTA) neden olur. PTA öksürme ve inspiryum kapasitesini olumsuz etkileyerek postoperatif hipoksi ve atelektazi gibi komplikasyonlara ilaveten iyi tedavi edilmezse kronikleşebilir (2). Erektör Spina Plan (ESP) bloğu, ultrasonografi eşliğinde erektör spina kasıyla transvers proçes arasına lokal anestezik uygulanarak toraks cerrahisinde tek başına ya da multimodal analjezinin bir parçası olarak kullanılmaktadır. Çalışmamızda diyafragma eventrasyonu nedeniyle torakotomi yapılan 4 aylık hastaya uyguladığımız ESP'nin postoperatif analjeziye katkısını paylaşmak istedik.

Olgu: Diyafragma evantrasyonu nedeniyle sol torakotomi planlanan 4 aylık 7,2 kg ağırlığında ASA 1 hasta ameliyathaneye alındı. Hastaya standart monitörizasyon uygulandı. 1mcg/kg fentanil, 1mg/kg lidokain, 3mg/kg propofol, 1mg/kg roküronyum uygulamasını takiben 3.5 mm endotrakeal tüple entübe edildi. İdame için 1.3 MAC sevofluran kullanıldı. Hasta sağ lateral dekübit pozisyonunda torakotomi ile opere edildi, cerrahi işlem 75 dk sürdü. Postoperatif ağrı tedavisi için 0.5 mcg/kg fentanil+10 mg/kg parasetamole ilaveten cerrahi tamamlandıktan sonra hastanın pozisyonu korunarak ultrasonografi eşliğinde T6-T7 düzeyinde bupivakain (1.5 mg/kg) SF ile dilue edilerek 3.5 mL volüm (0.5 mL/kg) ile ESP bloğu gerçekleştirildi. 2 mg/kg sugammadeks uygulanmasını takiben ekstübe edildi. Uyanma ünitesinde çıkışında ilave oksijen ihtiyacı, hemodinamik instabilitesi bulunmayan hastanın ağrısı FLACC ağrı ölçeğiyle değerlendirildi, FLACC skoru: 0/10 idi. Hastaya postoperatif dönemde 4x100 mg iv parasetamol dışında ek analjezik yapılmadı. Postop 0-4-8-12-24.saatte ağrı skorları FLACC:0-0-1-1-1 olarak kaydedildi. Operasyon sonrası hasta 4. günde taburcu edildi.

Erektör Spina Plan Blok



Tartışma / Sonuç: Torakotomi sonrası ağrı kontrolünde ESP blok, erişkin hastalarda olduğu gibi pediatrik hastalarda da uygun lokal anestezik doz ve volümüne dikkat edilerek multimodal analjezinin bir parçası olarak güvenli, etkin ve uygulaması kolay bir bloktur (4-6). Bizim vakamızda ilk 24 st opioid kullanım gereksinimini ortadan kaldırmıştır.

Kaynakça

1. Mesbah, A., Yeung, J., & Gao, F. J. B. E. (2016). Pain after thoracotomy. *Bja Education*, *16*(1), 1-7
2. Kavanagh BP, Katz J, Sandler AN. Pain control after thoracic surgery. A review of current techniques. *Anesthesiology*. 1994;81(3):737-759.
3. Park, S. M., Kim, H. S., & Lim, B. G. (2024). Analgesic efficacy and safety of erector spinae plane block in pediatric patients undergoing elective surgery: A systematic review and Meta-analysis of randomized controlled trials. *Journal of Clinical Anesthesia*, *98*, 111575.
4. Yuan, Z., Liu, J., Jiao, K., Fan, Y., & Zhang, Y. (2022). Ultrasound-guided erector spinae plane block improve opioid-sparing perioperative analgesia in pediatric patients undergoing thoracoscopic lung lesion resection: a prospective randomized controlled trial. *Translational Pediatrics*, *11*(5), 706.
5. Lucente M, Ragonesi G, Sanguigni M, et al. Erector spinae plane block in children: a narrative review. *Korean J Anesthesiol*. 2022;75(6):473-486.

TARK 2024
Türk Anesteziyoloji ve Reanimasyon Derneği
58. Ulusal Kongresi
28 Kasım - 1 Aralık 2024
Kaya Palazzo Otel ve Kongre Merkezi / ANTALYA

S-181

6 Şubat Kahramanmaraş Depremi Sonrası Kliniğimize Başvuran Hastalarda Anestezi ve Analjezi Yönetiminin Değerlendirilmesi

Lütfiye Pirbudak[1], Elzem Şen[1], Gülten Selen Mavi[1], Merve Erin[1], Ayşe Mızrak[1]

[1]Gaziantep Üniversitesi Tıp Fakültesi

Giriş / Amaç: 6 Şubat Kahramanmaraş Depremi'nde binlerce kişi yaralandı ve birçok insan hayatını kaybetti. Depremden etkilenen bölgelerde hastaneler hasar aldı ve hastalar diğer illerdeki birçok hastanelere sevk edildi. Çalışmamızda, Gaziantep Üniversitesi Tıp Fakültesi Hastanemize nakil edilen deprem nedeniyle etkilenmiş hastaların anestezi ve analjezi yönetimlerini retrospektif olarak değerlendirdik

Gereç ve Yöntem: 6 Şubat Kahramanmaraş Depremi nedeniyle Gaziantep Üniversitesi Tıp Fakültesi Hastanesi Ameliyathanesine başvuran 245 hastanın anestezi takip formları, hemşire takip formları ve derlenme ünitesindeki formlar incelendi. Hastalara ait yaş, cinsiyet, operasyona alındığı cerrahi bilgileri , anestezi yönetimi arşiv kayıtlarından kaydedildi. Ortopedik vakaların yaralanma bölgeleri, açık fraktür olup olmadığı, multiple yaralanma durumu, sinir hasarının eşlik etmesi durumu arşiv kayıtlarından incelendi. Ortopedik cerrahinin tipi , ikinci cerrahi gereksinimi , Crush Sendromu tanısı bilgileri, preop ve postop analjezi yönetimini de incelendi.

Bulgular: Çalışmamıza toplam 245 hastanın verileri dahil edildi. Hastaların 146'sı Ortopedi ve Travmatoloji, 58 'i Plastik ve Rekonstrüktif Cerrahi, 11 'i Beyin Cerrahi, 1'i KDH, 12 'si Genel Cerrahi, 7'si Göğüs Cerrahi, 6'sı Göz Hastalıkları, 3 'ü KBB, 1 'i Kalp Damar Cerrahisi ve 1'i Üroloji Kliniği tarafından cerrahiye alındı. Hastaların yaş ortalaması 37.63±21.821 idi. Bu vakalardan en çok üst ekstremite yaralanması ile karşılaştık. Vakaların 21 'inde açık kırık, 37 'sinde ek yaralanma ve 58 'inde sinir hasarı mevcuttu. Hastaların çoğuna açık redüksiyon internak fiksasyon uygulanmıştır. Opere edilen hastaların 61'i ikinci cerrahi operasyona ihtiyaç duymuştur.Hastaların 60 'ı Crush Sendromu tanısı almıştır.133 hastaya anestezi verilmiş olup; 97'sine Genel , 2'si Lokal , 34'ü Rejyonel ile operasyona alınmıştır. Hastaların 58'i tek ilaç ile preoperatif analjezi sağlanmışken, 116'sına kombine ilaç ile preop analjezi sağlanmıştır. 59 hastanın postop analjezi tek ilaç ile, 113 hastada kombine ilaç ile postoperatif anealjezisi sağlanmıştır.

Tartışma / Sonuç: Depremden etkilenen hastaların en kısa sürede transferi ve müdahalesi ilk aşamada oldukça önemlidir. Gerekli triaj sağlandıktan sonra doğru tanı ve tedavi, etkin bir analjeziyle mortalite ve morbidite oranları azaltılabilir.

Kaynakça

Kılınçarslan A, Özhan Caparlar C, Çakırca M, Özkan Sipahioğlu F, Atar F, Ölmez S, Yılmaz N, Karaşahin M, Özkan D. Anesthetic approach to trauma patients in the city hospital after the 2023 Maraş earthquake. Ulus Travma Acil Cerrahi Derg. 2024 Mar;30(3):167-173. doi: 10.14744/tjtes.2024.92346. PMID: 38506390; PMCID: PMC10977499.

TARK 2024
Türk Anesteziyoloji ve Reanimasyon Derneği
58. Ulusal Kongresi
28 Kasım - 1 Aralık 2024
Kaya Palazzo Otel ve Kongre Merkezi / ANTALYA

S-182

Magnetik Rezonans Görüntüleme sebebiyle sedasyon alan pediyatrik hastalarda istenmeyen olay sıklığı ve istenmeyen olaylara sebep olan faktörler:Gözlemsel Çalışma

Kübra Öztürk[1], Ayşe Surhan Çınar[1], Sibel Oba[1], Hacer Şebnem Türk[1], Sevgi Kesici[1], Ziya Gökalp Karabacak[1]

[1]Şişli Hamidiye Etfal Eğitim ve Araştırma Hastanesi

Giriş / Amaç: Pediatrik hastalarda ameliyathane dışı anestezi uygulamaları son yıllarda artmaktadır. Tanı ve tedavi takibi amacıyla uygulanan magnetik rezonans görüntüleme (MRG) işlemde pediatrik hastanın hareketsiz kalması gerektiğinden sedasyona ihtiyaç duyulmaktadır. Çalışmada, MRG işlemi sırasında sedasyon uygulanan pediatrik hastalarda istenmeyen etki görülme sıklığını ve etkileyen faktörleri belirlemeyi amaçladık.

Gereç ve Yöntem: 01.02.2024-01.06.2024 tarihleri arasında sedasyon altında MRG uygulanan 510 pediatrik hasta prospektif olarak gözlemlendi. 16 yaş altı nonentübe tüm hastalar çalışmaya dahil edildi. Hastaların demografik verileri, ek hastalıkları ve kullandıkları ilaçlar; hastaya yapılan işlem, uygulanan anestezik ilaçlar, anesteziyoloji uzmanının uzmanlık süresi, oluşan istenmeyen yan etkiler kaydedildi.

Bulgular: Sürekli değişkenleri tanımlamak için deskriptif istatistikler kullanıldı. (ortalama, standart sapma, minimum, medyan, maksimum). Kategorik değişkenler frekans (n) ve yüzdelerle tanımlandı. İstatistiksel anlamlılık düzeyi 0,05 olarak belirlendi. Demografik veriler incelendiğinde %61 erkek çocuk hasta, %39 kız çocuk hasta bulundu. Hastaların yaş medyan değeri 30 ay olarak bulundu. Hastaların ASA skor medyan değeri 1 olarak tespit edildi. Çalışmada en çok yapılan MRG tipi %75 oranla kranial MRG'dir. En sık MRG endikasyonu %58 oran ile nörolojik hastalıklardır. En sık tercih edilen ilaç %27 oranla pentotal; en sık tercih edilen ilaç kombinasyonu %28 oranla pentotal-midazolam kombinasyonu olarak tespit edildi. Çalışmada, hastaları 6'sında(%1,2) istenmeyen etki görülmüştür.

Tartışma / Sonuç: Çalışmada, magnetik rezonans görüntüleme sebebiyle sedasyon alan pediatrik hastaların 6'sında (%1,18) istenmeyen olay tespit edilmiştir. Tespit edilenlerin %83'ü solunumsal yan etkiler olarak saptandı. İlaçların farmakokinetiği ve farmakodinamiğini anlayarak doğru ilaç seçimi yapılmasının ve tecrübeli bir anesteziyoloji uzmanının varlığının istenmeyen etkileri önlemek açısından çok önemli olduğu kanaatindeyiz. Ayrıca merkezin deneyimli olması ve pediatrik hasta yaklaşımında daha itinalı yaklaşım; istenmeyen olay sıklığını azaltan sebeplerden olabilir.Türkiye nüfusunun %20'sini oluşturan bir metropolde sayılı merkezlerden biri olmamıza rağmen başvuran hasta sayısının az olması nedeniyle gözlemsel çalışma için planlanan hasta sayısına ulaşılamadı. Hastaların sosyoekonomik düzeylerinin düşük, kış ayında pediatrik hastaların üst solunum yolu enfeksiyon sıklığının artması başvuru sayısını azaltmıştır. Bu durum çalışmamızın limitasyonlarındandır.

Kaynakça

1. Collins CE, Everett LL. Challenges in Pediatric Ambulatory Anesthesia: Kids are Different. Vol. 28, Anesthesiology Clinics. 2010.
2. Setiawan CT, Landrigan-Ossar M. Practice horizons in pediatric nonoperating room anesthesia. Vol. 33, Current Opinion in Anaesthesiology. 2020.
3. Landrigan-Ossar M, Setiawan CT. Pediatric Anesthesia Outside the Operating Room: Safety and Systems. Vol. 38, Anesthesiology Clinics. 2020.
4. Jung SM. Drug selection for sedation and general anesthesia in children undergoing ambulatory magnetic resonance imaging. Yeungnam Univ J Med. 2020;37(3).
5. Dong SZ, Zhu M, Bulas D. Techniques for minimizing sedation in pediatric MRI. Vol. 50, Journal of Magnetic Resonance Imaging. 2019.
6. Taenzer AH, Walker BJ, Bosenberg AT, Martin L, Suresh S, Polaner DM, et al. Asleep versus awake: Does it matter?: Pediatric regional block complications by patient state: A report from the pediatric regional anesthesia network. Reg Anesth Pain Med. 2014;39(4).
7. Visvanathan T, Kluger MT, Webb RK, Westhorpe RN. Crisis management during anaesthesia: laryngospasm. Qual Saf Health Care. 2005;14(3).
8. Reichl N, Rabl E, Shehu N, Ferrari I, Martinoff S, Wiesner G, et al. Ambulatory sedation for children under 6 years with CHD in MRI and CT. Cardiol Young. 2023;
9. Bellolio MF, Puls HA, Anderson JL, Gilani WI, Murad MH, Barrionuevo P, et al. Incidence of adverse events in paediatric procedural sedation in the emergency department: A systematic review and meta-analysis. Vol. 6, BMJ Open. 2016.
10. Habre W, Disma N, Virag K, Becke K, Hansen TG, Jöhr M, et al. Incidence of severe critical events in paediatric anaesthesia (APRICOT): a prospective multicentre observational study in 261 hospitals in Europe. Lancet Respir Med. 2017;5(5).

TARK 2024
Türk Anesteziyoloji ve Reanimasyon Derneği
58. Ulusal Kongresi
28 Kasım - 1 Aralık 2024
Kaya Palazzo Otel ve Kongre Merkezi / ANTALYA

S-183

Eyvah! Musküler Distrofili, Malign Aritmili Hastamda Kardiak Tamponad Gelişti!

Tuba Aydoğan[1], Sena Bayburt[1], İsmail Can Bilgin[1], Özlem Selvi Can[1]

[1]Ankara Üniversitesi Tıp Fakültesi

Giriş / Amaç: Musküler Distrofiler (MD), ilerleyici kas güçsüzlüğü ve dejenerasyonuna yol açan kas lifi nekrozuyla karakterize heterojen bir grup kalıtsal hastalıktır(1,2). MD'si olan hastada, anestezi yönetimi özellikli olup malign hipertermi riski açısından ihtiyatlı davranılmalıdır(3). Bu olgu sunumunda aritmi nedeniyle sedasyonla anjiografi laboratuarında elektrofizyolojik ablasyon uygulaması sırasında tamponad gelişerek acil operasyona alınan MD'si olan 48 yaşındaki kadın hastanın anestezi yönetimi tartışılacaktır.

Olgu: Anjiografi labaratuarında aritmi nedeniyle ablasyon uygulanan MD tanılı hasta, kardiyak tamponad gelişmesi üzerine acil operasyona alındı. Kabülde bilinci konfüze olan hastanın 0.35 mcg/kg noradrenaline rağmen kan basıncı 85/49mmHg, nabzı 90 atım/dk idi. RİJV de 12 F kateteri mevcuttu. Eritrosit süspansiyonu ve dantrolen hazırlığı yapıldı. Propofol ve remifentanil ile TİVA uygulanması planlandı, sodalime yenilendi, anestezi makinası %100 oksijenle 10 dk çalıştırıldı, vaporizatör çıkarıldı. Rutin ASA monitörizasyonuna ilaveten invaziv arteriyel kan basıncı, BİS, NIRS ve ısı monitörizasyonu yapıldı. Bazal NIRS değeri 15 olarak kaydedildi. Kardiyak tamponadı olan hastada BİS monitörizasyonuyla 50 mcg fentanil, 60mg lidokain, 10 mg propofol ve 50 mg roküronyum ile anestezi indüksiyonu stabil bir hemodinami sağlandı. İdamede TİVA kullanıldı, BİS monitörizasyonuyla propofol gereksinimi titre edildi. Torakotomi ile tamponadı drene edildikten sonra hastanın NIRS değeri 45 olarak gözlendi, noradrenalin ihtiyacı 0.10 mcg/kg/dk'ya geriledi. 110 dakika süren cerrahi sırasında hasta normotermikti ve aralıklı bakılan AKG'da asidoz, elektrolit bozukluğu izlenmedi. Hasta entübe, kardiyoloji yoğun bakıma devredildi, postoperatif birinci gün ekstübe edildi.

Tartışma / Sonuç: Musküler Distrofiler farklı gen mutasyonları sonucu ortaya çıkabilen geniş bir spektrumdaki hastalıklardır. MD'li hastalar çok çeşitli endikasyolarla operasyona alınabilmektedir, önemli olan perioperatif dikkatli ve güvenli bir anestezi bakımı sağlanması konusunda tedbirli olunmalıdır. MD ve tamponadı olan bu hastada, intraoperatif malign hipertermiyi tetikleyen ajanlardan kaçınılması, dantrolen ve kan ürünü hazırlığı, uygun monitörizasyon ve yakın takip ile sorunsuz anestezi yönetimi sağlanmıştır.

Kaynakça

1. Butterworth, J.F., Mackey, D.C., Wasnick, J.D. (2023, Anesthesia for Patients with Neuromuscular Disease, Morgan&Mikhail's Clinical Anesthesiology, Muscular Dystrophies, Lange 29:1040

2. LaPelusa A, Asuncion RMD, Kentris M. Muscular Dystrophy. 2024 Feb 26. In: StatPearls [Internet]. Treasure Island (FL): StatPearls Publishing; 2024 Jan–. PMID: 32809417.

3. Katz JA, Murphy GS. Anesthetic consideration for neuromuscular diseases. *Curr Opin Anaesthesiol*. 2017;30(3):435-440. doi:10.1097/ACO.0000000000000466

TARK 2024
Türk Anesteziyoloji ve Reanimasyon Derneği
58. Ulusal Kongresi
28 Kasım - 1 Aralık 2024
Kaya Palazzo Otel ve Kongre Merkezi / ANTALYA

S-184

Vaka Sunumu: Transvers Myelite Sekonder Komorbiteleri Olan Femur Fraktürü Hastamızda Anestezi Deneyimimiz

Gamze Nur Teke[1], Alper Ağbulak[1], Gizem Kırbaş[1]

[1]Gaziantep Şehir Hastanesi- Anesteziyoloji ve Reanimasyon Bölümü

Giriş / Amaç: Transervers myelit omurilik basısı gözlemlenmeden inflamatuar ve demiyelizan bir hastalıktır. Bilateral hipoestezi ve motor güçsüzlük ile seyreder. Idrar ve dışkılama refleklerinde kayıplar gözlenebilir (1). Yılda milyonda 1-8 vaka bildirilen nadir bir durumdur, motor, duyusal ve otonomik disfonksiyona yol açan omuriliğin fokal bozukluğudur (2). Biz burada femur fraktürü ile gelen transvers myelitli hastada anestezi yaklaşımımızı sunmayı hedefledik.

Olgu: 51 yaşında kadın hasta, hipertansiyon+, KBY (diyaliz+), 18 yıl önce geçirilmiş transvers myelite bağlı alt ekstremitede paraparezi+, femur fraktürü nedeniyle operasyon planlanmış. Preoperatif kardiyoloji ve nöroloji görüşü alındı. Hastaya preop 2Ü eritrosit süspansiyonu ve diyaliz planlandı. Transvers miyelit tanısı olan hastaya genel anestezi altında operasyon planlandı. BMI:42,9, tiromental mesafe: 4 cm, zor entübasyon hazırlığı yapıldı. Hasta videolaringoskop ile orotrakeal entübe edildi. Ortopedi tarafından sol femur distaline plak yerleştirildi. Hasta postoperatif entübe şekilde yoğun bakıma teslim edildi. Yoğun bakımda ekstübasyonu takiben bilinçte gerileme gözlendi. Obez hastamızda ekstübasyon başarısız seyretti. Hasta re-entübe edildi. Postoperatif 12. saatte hasta elektif şartlarda ekstübe edildi. Yoğunbakım takiplerinde sorun olmayan hasta postoperatif 3. gününde ortopedi servisine nakil edildi.

Kan Sonuçları

	Preop tetkikler	Diyaliz sonrası	Postoperatif tetkikler
Hemoglobin	**6,2**	**8,4**	**9,1**
Hemotokrit	18,2	24,8	27,3
Platelet	288	282	234
Glukoz	77		167
Kreatinin/ BUN	**4,89/45**	**2,51/24**	**3,12/40**
AST/ALT	20/20		26/19
Na	140	139	138
K	**5,22**	**3,57**	**3,69**
Cl	102	100	101
APTT	31,9		30,4
INR	1,03		1,07

Kan Gazı Analizi

KAN GAZI ANALİZİ	ph	pO_2	pCO_2	laktat	HCO^-_3	BE	Hb
Perop 1	7,47	135	34,2	0,7	26	-0,9	9,0
Perop 2	7,44	118	30,6	0,4	23,4	-1,7	8,2
Postop 1	7,47	140	33,5	1,1	25,3	0,9	9,3
Postop2	**7,18**	**125**	**63,6**	**4,7**	**18,9**	**-4,4**	**9,8**
Ekstübasyon sonrası	7,40	102	34,3	1,1	24	-1,2	9,5

Tartışma / Sonuç: Spinal anestezi ilişkili ciddi, kalıcı nörolojik komplikasyonların sıklığının düşük olduğu bildirilmiş olsa da, bu tür komplikasyonların meydana gelebileceği literatürde göze çarpmaktadır (3). Spinal anestezi girişimi sırasında omuriliğe travma şüphesi olan herhangi bir hasta nörolojik değerlendirmeden geçmelidir.Genel anesteziyi takiben transvers miyelitte otonomik disrefleksi meydana gelebilir, abartılı hemodinamik varyasyonlara ve aritmilere yol açabilir (4).Obez hastalarda kompliyansın azalması ve direncin artmasıyla solunum mekaniği değişir.Obez hastalar, solunum fonksiyonuyla ilişkili perioperatif komplikasyonlar açısından daha yüksek risk altındadır. Önemli değişiklikler fonksiyonel rezidüel kapasitenin ve ekspiratuar rezervin azalmasıdır. Atelektazi oluşumu, ventilasyon-perfüzyon ve gerçek pulmoner şanttaki bozukluklar gelişebilmektedir (5). Hastalara genel ve ya rejyonel tekniklerin kullanımı sırasında hastanın özelinde değerlendirilmesi gerektiği kanaatindeyiz. Postoperatif takibin her iki durumda da kritik olduğu bu hastalarda yoğun bakım takibi ile yakın gözlem gerekmektedir. Ameliyat sonrası dönemde hastalara doğru yatak pozisyonu, erken mobilizasyon ve fizyoterapi uygulanmalıdır.

Kaynakça

1. Seok JH, Lim YH, Woo SH, Yon JH. Transverse myelitis following combined spinal-epidural anesthesia. Korean J Anesthesiol. 2012 Nov;63(5):473-4. doi: 10.4097/kjae.2012.63.5.473. Epub 2012 Nov 16. PMID: 23198046; PMCID: PMC3506862.
2. Berman M, Feldman S, Alter M, Zilber N, Kahana E. Acute transverse myelitis: incidence and etiologic considerations. Neurology. 1981 Aug;31(8):966-71. doi: 10.1212/wnl.31.8.966. PMID: 7196523.
3. Jha S, Kumar R. Transverse myelitis following spinal anesthesia. Neurol India. 2006 Dec;54(4):425-7. doi: 10.4103/0028-3886.28121. PMID: 17114858.
4. Tamilchelvan H, Paliwal S, Chugh U, Grewal A. Lateral Decubitus Supraclavicular Brachial Plexus Block in Transverse Myelitis. Cureus. 2023 Oct 16;15(10):e47142. doi: 10.7759/cureus.47142. PMID: 37849825; PMCID: PMC10578875.
5. Bazurro S, Ball L, Pelosi P. Perioperative management of obese patient. Curr Opin Crit Care. 2018 Dec;24(6):560-567. doi: 10.1097/MCC.0000000000000555. PMID: 30299311.

TARK 2024
Türk Anesteziyoloji ve Reanimasyon Derneği
58. Ulusal Kongresi
28 Kasım - 1 Aralık 2024
Kaya Palazzo Otel ve Kongre Merkezi / ANTALYA

S-185

Perioperatif Tanı Konulan Takatsubo Kardiyomyopatisi Olgusu

Mehmet Dönmez[1], Gül Özsaraç[1], Nimet Şenoğlu[1]

[1]Bakırçay Üniversitesi Çiğli Eğitim ve Araştırma Hastanesi

Giriş / Amaç: Takatsubo kardiyomiyopatisi (TTCM), stres kardiyomiyopatisi, kırık kalp sendromu olarak da adlandırılır. Sol ventrikülün geçici bölgesel sistolik disfonksiyonu ile karakterize, miyokard enfarktüsünü taklit eden, ancak obstrüktif koroner arter hastalığının olmadığı bir sendromdur. Anestezi ve cerrahi; emosyonel ve fizyolojik tepkileri tetikleyen stresli bir olaydır. 2008-2009 yılları arasında Amerika Birleşik Devletleri'nde 1/6.700 operasyonluk perioperatif TTCM insidansını göstermektedir. Perioperatif hemodinamik instabilite yaşanan ve daha önce postop akut koroner sendrom öyküsü ile TTCM olarak tanı alan hastayı sunmayı amaçladık.

Olgu: Bilinen diyabet ve hipertansif atakla acile başvurma öyküleri olan ve feokromatisoma tanısı dışlanmış olan 48-yaş-kadın hasta TAH+BSO planlı operasyona alındı. GAA yapılan operasyonda hemodinami stabildi ancak hastada cerrahi komplikasyon olarak mesane rüptürü gelişti ve primer onarım yapıldı. Hastada postop birinci gününde genel durumda bozulma, bulantı-kusma, dispne, göğüs ağrısı gelişti. Taşikardik, troponin düzeyi:3944, ekokardiyografide LVEF:%30 saptanan olgu koroner yoğun bakımda tedaviye alındı. Feokromatisoma tanısı tekrardan dışlanarak TTCM tanısı aldı. Takip sürecinde batın içi serbest mayi saptanan hasta üreterosistostomi operasyonu için tekrar ameliyata alındı. GAA yapılan operasyon sırasında ciddi hipertansif seyreden hastaya perlinganit infüzyonu uygulandı. Postoperatif Yb'a yatışı yapılan hasta ikinci gün servise nakil edildi.

Tartışma / Sonuç: Perioperatif TTCM, tahmin edilenden daha yaygındır ve akut koroner sendrom ve/veya hemodinamik instabilite, akut solunum sıkıntısı, ayrıca kalp aritmileri ve arrest ile hastaneye yatırılan herhangi bir hastada düşünülmelidir. Bir araştırmada Ocak 2000-Şubat 2016 tarihleri arasında PubMed'de incelenen 131 perioperatif vakada TTCM tespit edilmiştir. Bu 131 perioperatif TTCM vakasının 7'si (%5) indüksiyondan önce, 48'i (%37) anestezi veya ameliyat sırasında ve 76'sı (%58) ameliyat sonrası meydana gelmiştir. Hastane öncesi TTCM tipik olarak akut koroner sendrom gibi ortaya çıksa da, perioperatif vakalar kalp yetmezliği, aritmi veya kalp durması ile ortaya çıkar. TTCM, perioperatif dönemde ve kritik hastalarda ortaya çıkabilecek bir stres kardiyomiyopatisi şeklidir. Bu nedenle, anestezistler tanı ve tedavisinin farkında olmalıdır. Bu nedenle, bu belirti ve semptomlardan herhangi biri perioperatif dönemde ortaya çıktığında TTCM düşünülmelidir.

Kaynakça

Hessel EA 2nd. Takotsubo cardiomyopathy and its relevance to anesthesiology: a narrative review. Can J Anaesth. 2016 Sep;63(9):1059-74. English. doi: 10.1007/s12630-016-0680-4. Epub 2016 Jun 20. PMID: 27324891.

TARK 2024
Türk Anesteziyoloji ve Reanimasyon Derneği
58. Ulusal Kongresi
28 Kasım - 1 Aralık 2024
Kaya Palazzo Otel ve Kongre Merkezi / ANTALYA

S-186

Servikal Meningomiyelosel'li Yenidoğanda Nöromonitörizasyon İçin Total İntravenöz Anestezi: Perioperatif Yönetim

Başak Pehlivan[1], Zahit Akkoyun[1], Erdoğan Duran[1], Veli Fahri Pehlivan[1], Gulyara Çiğdem[2], Mehmet Sait Açar[1]

[1]Harran Üniversitesi Tıp Fakültesi Anesteziyoloji ve Reanimasyon AD
[2]Harran Üniversitesi Tıp Fakültesi Beyin Cerrahi AD

Giriş / Amaç: Nöral tüp defektleri(NTD), serebral palsilerden sonra ikinci sıklıkla görülen nörolojik konjenital anomaliler grubudur(1). Folik asit eksikliği, genetik eğilim ve gebelik sürecinde alınan bazı ilaçlar etyolojide yer almaktadır(2) . Meningomyelosel olguları, sıklıkla lomber bölgede görülür. Servikal ve torakal lokalizasyonda görülmesi nadirdir ve NTD'leri içinde görülme oranı %1-5'dır(3,4,5). Servikal spinal disrafik lezyonların tanısı yenidoğan döneminde yapılan fizik muayene ile konulabilmektedir. Servikal meningomyelosel teşhisi konulan, cerrahi operasyon ile sinir monitörizasyonu uygulanarak kese eksizyonu ve dura tamiri yapılan, BİS monitörizasyonuyla TİVA uyguladığımız yenidoğan olgusunu sunduk.

Olgu: 10 günlük, 2800gr, servikal meningomiyeloseli olan erkek bebek ameliyathaneye alındı. Zor entübasyon hazırlıkları yapılarak roküronyum (0,6 mg/ kg) ve sevofloran (%3) indüksiyonu yapılarak video laringoskop yardımı ile entübe edildi. Hastaya nötr konumda prone pozisyon verildi. İdame, nöroprotektif cerrahi uygulanması nedeniyle TİVA(propofol,remifentanil) ile sağlandı ve uyanıklık BİS ile takip edildi. Operasyon süresince yapılan nöromonitörizasyon ve diğer vital parametreleri normal seyreden hasta operasyon tamamlandıktan sonra ekstübe edilerek yoğun bakıma alındı. Postoperatif 14. gün fizik muayene ve ölçümlerinde nörolojik sekel görülmeyen hasta şifa ile taburcu edildi.

Yenidoğan Servikal Meningomiyelosel

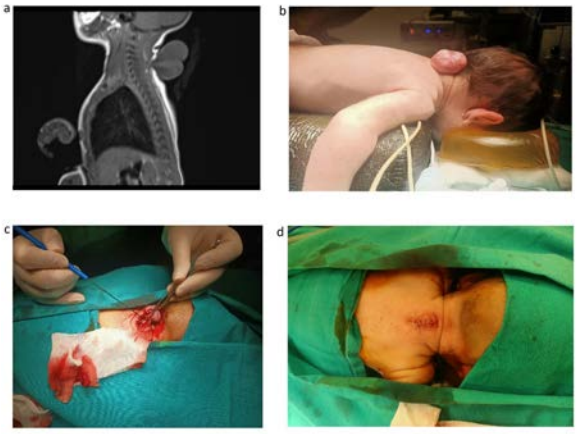

a-Vakanın preop çekilen MRG görüntüsü b-Entübe edildikten sonra prone pozisyonunda operasyon masasındaki görüntüsü c-İntraop meningomiyelosel kesesinin açılmasından sonra nöronal dokunun görüntüsü d-Vaka bitimi sonrası kapatılan kesenin görüntüsü

BİS ve Nörmonitörizasyon



a-Olgunun BİS monitörizasyonu b-Bazal değerler hemen yuduktan sonra, insiziyon öncesi c-İntraoperative prob kontrolü rezeksiyon öncesi d-Meningomiyeliselin rezeksiyon sonrası, (nöromonitor MEP takibinde hiçbir servikal bölgeden çıkan sinir kökleri veya miyelin kılıfları hasar görmedi ve tüm kaslarında motor uyarı bazal uyarı ile eşit olduğu gösterilmiştir)

Tartışma / Sonuç: Nöral tüp defektleri, kranial yapı ve spinal kordu kapsayan ve yenidoğan döneminde saptanan konjenital malformasyonlar arasındadır.(2,6,7) Meningosel ve meningomyelosel olguları sıklıkla lomber bölgede görülürken servikal ve torakal lokalizasyonda görülmesi nadirdir.(3,4,5.) Meningomyelosel olgularında cerrahi onarımla sağlam nöral dokuya hasar verilmeksizin açık yaranın kapatılması ve beyin omurilik sıvısı (BOS) sızıntısının önlenmesi amaçlanır. (4,5).Nörolojik sekel riskine karşı, nöromonitorizasyon hastalar için avantaj sağlamaktadır. Anestezi yönetiminde, nöromonitorizasyona olanak sağlaması ve düşük intrakranial basınç avantajından dolayı TİVA uyguladık. Nöromonitorizasyon uygulanabilirliği açısından TİVA anestezi yöntemleri arasında öne çıkmaktadır. Nörolojik sekel kalma ihtimali olan olguların anestezi yönetiminde, BİS monitörizasyonu ile birlikte TİVA kullanılması uygundur.

Kaynakça

1. Molnar GE, Murphy KP. Spina bifida. In: Molnar GE, Alexander MA, editors. Pediatric Rehabilitation. Philadelphia: HanleyBelfus; 1999. p.219-40.
2. Melvin EC, et al. Genetic studies in neural tube defects. NTD Collaborative Group. Pediatr Neurosurg. 2000;32:1-9.
3. Duz B, Arslan E, Gönül E. Cervical congenital midline meningoceles in adults. Neurosurgery. 2008;63:938-44.
4. Idowu OE, Apemiye RA. Outcome of myelomeningocoele repair in sub-Saharan Africa: the Nigerian experience. Acta Neurochir (Wien). 2008;150: 911-3.
5. Pessoa BL, Lima Y, Orsini M. True cervicothoracic meningocele: A rare and benign condition. Neurol Int. 2015;7:6079.
6. Bülbül A, et al. Meningomyelosel olgularımızda saptanan ek anomaliler ve operasyon zamanının prognoz üzerine etkisi. Şişli Etfal Hastanesi Tıp Bülteni. 2010;44;2.
7. Rossi A, et al. Spectrum of nonterminal myelocystoceles. Neurosurgery. 2006;58:509-15

TARK 2024
Türk Anesteziyoloji ve Reanimasyon Derneği
58. Ulusal Kongresi
28 Kasım - 1 Aralık 2024
Kaya Palazzo Otel ve Kongre Merkezi / ANTALYA

S-187

Anterior Ensefalosel Kranioplasti Cerrahisinde Sevofluran ile Nöromonitörizasyon

Erdoğan Duran[1], Emine Gürkan Bozdoğan[1], Mehmet Sait Acar[1], Veli Fahri Pehlivan[1], Başak Pehlivan[1], Gülyara Çiğdem[2]

[1]Harran Üniversitesi Tıp Fakültesi Anesteziyoloji ve Reanimasyon AD
[2]Harran Üniversitesi Tıp Fakültesi Beyin Cerrahisi AD

Giriş / Amaç: Ensefalosel, kranial içeriğin kalvaryumdaki bir defektten kafatasının normal sınırlarının ötesine taşmasıdır (1). Anterior (frontoethmoidal) ensefalosel çok nadir bir nöroşirürjik durumdur (2). Ensefaloselin erken cerrahi tedavisi nörolojik defisitlerin-yapışıklıkların önlemesi, rüptüre kesenin onarılması ve kozmetik nedenlerle yapılabilmektedir (1). Hastamıza nöroşirürji tarafından nöromonitörizasyon uygulanarak rekonstriktif kranioplasti yapılması planlandı. Olgumuzda, anterior ensefalosel hastasındaki anestezi deneyimimizi sunmayı amaçladık.

Olgu: 35 günlük hastanın solunum ve kardiyovasküler sistemi muayenesinin doğal, mallampati skorunun 3, vücut ağırlığının 5kg, boyunun 52cm olduğu tespit edildi. Frontal ve paryetal kemikleri olmayan hastanın boyun hareketleri, tiromental mesafesi değerlendirilemedi. Risk skoru ASAIII olarak değerlendirildi. Zor entübasyon ihtimali için hazırlık yapıldı, premedikasyon uygulanmadı. İndüksiyonda propofol 15 mg ve fentanil 5 mcg iv verildi. Hasta orotrakeal olarak entübe edildi. Anestezi idamesinde sevofluran (%2), oksijen (1lt/dk) ve hava (1lt/dk) kullanıldı. BIS monitörizasyon kiti bulunmadığından kullanılamadı. Santral venöz kateterizasyonu ve invaziv arter monitörizasyonu yapıldı. Hasta yarı oturur pozisyona getirildi. Peroperatif takipler noninvaziv çoklu monitörizasyon, saatlik arter kan gazı ile yapıldı. Kraniotomi öncesinde İV mannitol (1mg/kg) uygulandı. Bradikardi ve hipotansiyon gelişince adrenalin; hiperglisemi gelişince insülin İV infüzyonu başlandı. Metabolik asidoz ve hipokalemi düzeltildi. Eritrosit replasmanına ihtiyaç olmadı. Hasta 6 saatlik operasyonun sonunda entübe şekilde yoğun bakım ünitesine transfer edildi. Postoperatif nörolojik defisit saptanmayan hasta 2.gün ekstübe, 14.gün şifa ile taburcu edildi.

Anterior (frontoethmoidal) ensefalosel



A: PREOPERATİF GÖRÜNTÜ

Anterior (frontoethmoidal) ensefalosel

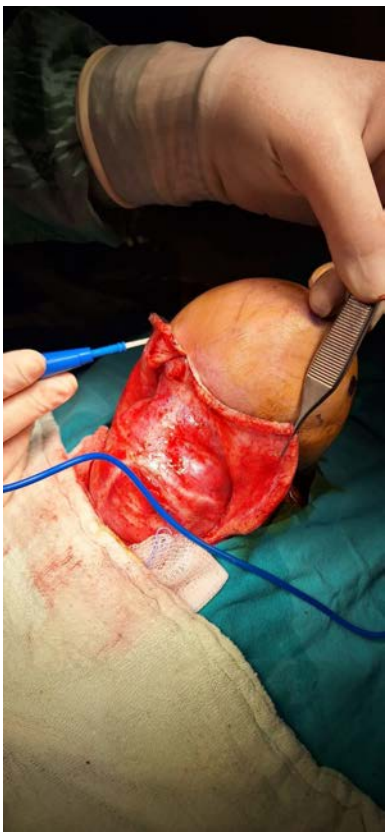

B: İNTRAOPERATİF GÖRÜNTÜ

Anterior (frontoethmoidal) ensefalosel

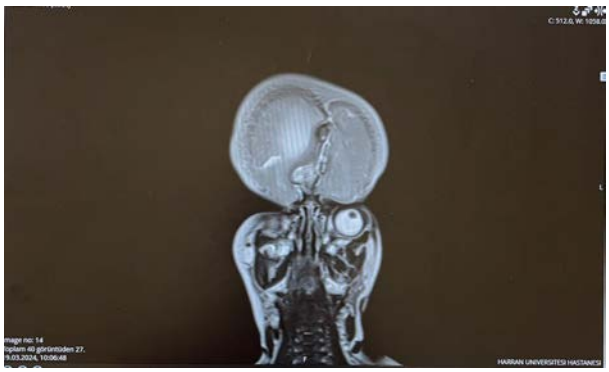

C: ENSEFALOSELİN MR GÖRÜNTÜLEMESİ

Anterior (frontoethmoidal) ensefalosel

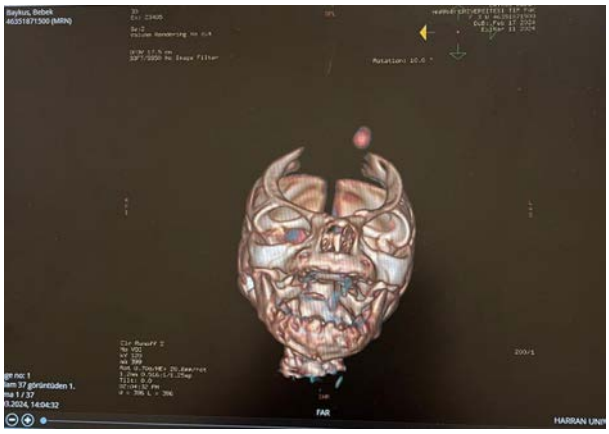

D: ENSEFALOSELİN 3 BOYUTLU BT GÖRÜNTÜLEMESİ

Anterior (frontoethmoidal) ensefalosel

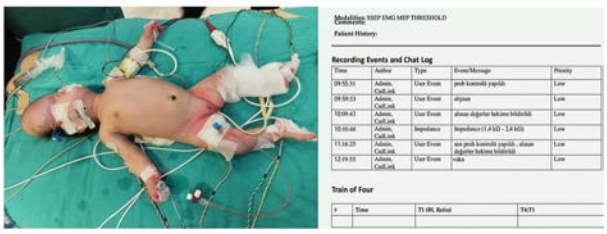

E: NÖROMONİTÖRİZASYON

Tartışma / Sonuç: Anterior ensefalosel çok nadir bir nöroşirürjik durumdur. Tedavisinde erken cerrahi müdahale hayati öneme sahiptir. Olgumuzda da olduğu gibi duraplasti ve rekonstrüktif kranioplasti cerrahisi yapılabilmektedir. Nöromonitörizasyon nörolojik sekel riskini azaltmaktadır. Anestezi indüksiyonu ve idamesinde hem sevofluran hem de propofol bazlı TIVA kullanımının derlenmede avantajlı olduğu gösterilmiştir (3). Biz de bu olguda kısa ekstübasyon süresi avantajı nedeniyle sevofluran kullanmayı tercih ettik. Anestezi yönetiminde karşılaşılan sorunlar zor entübasyon, kafa içi basınç değişiklikleri, hemodinamik değişimler ve hipotermidir (4). Bu hastaların BİS ve invaziv monitörizasyon yöntemleri ile anestezi yönetiminin daha uygun ve güvenli olacağı kanaatindeyiz.

Kaynakça

1) Ramdurg SR, Sukanya M, Maitra J. Pediatric encephaloceles: A series of 20 cases over a period of 3 years. J Pediatr Neurosci. 2015 Oct-Dec;10(4):317-20. doi: 10.4103/1817-1745.174462. PMID: 26962334; PMCID: PMC4770640.
2) Mahapatra AK, Suri A. Anterior encephaloceles: a study of 92 cases. Pediatr Neurosurg. 2002 Mar;36(3):113-8. doi: 10.1159/000048365. PMID: 11919444.
3) Kim DH, Min KT, Kim EH, Choi YS, Choi SH. Comparison of the effects of inhalational and total intravenous anesthesia on quality of recovery in patients undergoing endoscopic transsphenoidal pituitary surgery: a randomized controlled trial. Int J Med Sci. 2022 Jun 13;19(6):1056-1064. doi: 10.7150/ijms.72758. PMID: 35813289; PMCID: PMC9254366.
4) Mahajan C, Rath GP, Dash HH, Bithal PK. Perioperative management of children with encephalocele: an institutional experience. J Neurosurg Anesthesiol. 2011 Oct;23(4):352-6. doi: 10.1097/ANA.0b013e31821f93dc. PMID: 21633311.

TARK 2024
Türk Anesteziyoloji ve Reanimasyon Derneği
58. Ulusal Kongresi
28 Kasım - 1 Aralık 2024
Kaya Palazzo Otel ve Kongre Merkezi / ANTALYA

S-188

Postoperetif Dönemde Solunum Yetmezliği Gelişen Olguda Yoğun Bakımda Miks Ödem Koma Tanı ve Tedavi Yönetimi: Bir Olgu Sunumu

Mehmet Kılıç[1], Nureddin Yüzkat[1], Bedrettin Bingöl[1], Ruşen Yavuz[1]

[1]Van Yüzüncü Yıl Üniversitesi Tıp Fakültesi Anesteziyoloji ve Reanimasyon AD

Giriş / Amaç: Hipopituitarizm,birden fazla hipofiz hormonunun yetersiz yapımı veya salınımı sonucu gelişen klinik sendromdur.Parsiyel hipopituitarizm/panhipopituitarizm şeklinde olabilir.Bu yazıda, postoperatif solunum ve kardiyak yetmezlik gelişmesi sonrasında YBÜ'e alınan olguda, klinik şüphe ve dikkatli araştırma sonucunda miksödem koması ve panhipopituitarizm tanısının konulması ve tedavi yönetimini sunacağız.

Olgu: 45yaş,55kg/150cmboyunda kadın,ASA-I ile genelanesteziyle sol-over kisti nedeniyle ooferektomi yapıldı.Postoperatif 4.saatiinde halsizlik,bilinçbozukluğu, nefes darlığı gelişti. Pupiller izokorikti/IR+/+,kanbasıncı:102/48,nabız:54vuru/dk.,solunumsayısı:20/dk.,vücut ısısı: 35.70C ve SPO2:%85(8L/dk.O2'li) idi. dinlemekle bilateral akciğer-bazallerde kaba-ince ral olup stridor ve spazmı vardı.Pnömoni?/akciğer ödemi?,kalp yetmezliği?,bradikardi ve hipotasiyon öntanılarla YBÜ'e alındı.Beyin görüntülemmesi normaldı.EKO;EF:%45, PAB:60mmHg ve orta MY saptandı. EKG:sinüs bradikardi mevcuttu. Akciğer grafide ve toraks BT'de,bilateral buzlucam vardı.D-dimer normaldi ve Pulmoner emboli yoktu.Enfeksiyon markerları düşüktü.Olgu entübe edilerek diüretik ve metilprednisolon tedavi başlandı. Hipotasniyon ve bradikardi için nor-adrenalin/dopamin infüzyonu başlandı. YBÜ'nin 2.günde ekstübe edilerek NON-IMV uygulandı.Nor-adrealinIV devam etmek zorunda kalındı. YBÜ'nün 3.gümünde kontrol EKO bulguları iyiydi.Kontrol akciğer grafisi normaldi. Özgeçmişinde; 23yıl önceki doğumunda çok kan kaybetmiş ve bayılmış. Daha sonra hiç regl olmadığı,saçları döküldüğü, soğuğa tahammülsüzlüğü,aksiller bölgelerde kıllanmanın azaldığı öğrenildi. Olgudan hipotiroidi öntanısı ile tetkikleri yapıldı.Synacten testi uygulandı(Tablo-1). Kontrastlı hipofiz MR çekildi(Şekil-1).MR'da; anterior lobun atrofik olup parsiyel empty sella düşünüldü.Laboratuvar, hipofizMR ve klinik birlikte değerlendirildiğinde sheehan sendromuna sekonder panhipoütarizm tanısı konuldu.Metilprednisolon,Levotiron(T4) ve L-triiodotironin (sT3) ile tedavi edildi.Bir hafta YBÜ'de ve 5gün endokrinoloji servis yatışı sonrasında deltacortil/levotiron tedavisi ile taburcu edildi.

Vakanın ön hipofiz hormonları ve Synacten test sonuçları

FSH	1,2 (N)		
LH	0,08(N=1,8-11,78),		
Prolaktin	16,21 (N=5,18-26,53)		
Estradiol(E2)	26 (N)		
ACTH	1,5 (N=7,2-63,3)		
TSH	3,08 (0,35-4,94)		
sT4	0,44 (0,71-1,48)		
T3	1,3 (1,71-3,71)		
	Synacten testi(250 mcg ACTH IV)		
Kortizol düzeyleri (Dakika)	0	30	60
	0,97 (N=3,7-19,4)	2,78	2,87
	Venöz kan gazı		
pH	7,20		
PCO2	45		
PO2	47		
Sat.%	%73		
$HCO-^3$ (mmol/L)	17		
Baz açığı (mmol/L)	-10		
Laktat (mmol/L)	1,67		
K (mmol/L)	2.09		
Na (mmol/L)	134		
CL. (mmol/L)	98		
Glukoz (mg/dL)	67		
İyonezi Ca++(mmol/L)	0.78		

Tartışma / Sonuç: Miksödem koması;mortalitesi en yüksek endokrin acillerdendir. Literatürde, mortalitesi ortalama %30-60 arasındadır(1). Ayrıca tedavisiz hipotiroidinin hayatı tehdit eden klinik bir komplikasyonudur.Şuur geriliği,termoregülasyon bozukluğu ve tetikleyici bir faktörün varlığı temel özelliğidir. Tanı,klinikle, sT4 düzeyinin düşüklüğü ve TSH düzeyinin yüksekliğiyle konulur. Erken tanı/tiroid hormon tedavisi ve destek tedaviler prognoz için çok önemlidir. Erken tanı/etkin tedaviye rağmen mortalite oranı hala yüksektir. Presipitan faktörler arasında,infeksiyonlar,anestezik ilaçlar, tedavisiz hipotiroidi ve cerrahi girişimler gibi birçok faktör vardır. Bu olguda, tanı konulmamış panhipopituitarizm vakada cerrahi stres soncunda kötü prognozulu miks ödem komasının erken tanı/tedavideki önemli hususlar gözden geçirilmiştir.

Kaynakça

1-Wartofsky,Leonard."myexedema coma." Endocrinology and Metabolism Clinics 35.4 (2006): 687-698.

2-Crowley WE,Ridgway EC,Bough EW, et al: Non-invasive evaluation of cardiyac function in hypothryoidism. N Engl J mED 296:1 (1977).

3-Ono,Yosuke, Etal. "Clinical characteristics and outcomes of myxedema coma: Analysis of a national inpatient database in JAPAN." jOURNAL of EPİNDEMİOLOGY 27.3 (2017): 117-122

TARK 2024
Türk Anesteziyoloji ve Reanimasyon Derneği
58. Ulusal Kongresi
28 Kasım - 1 Aralık 2024
Kaya Palazzo Otel ve Kongre Merkezi / ANTALYA

S-189

Lomber Disk Cerrahisinde İliak Arter Yaralanması Olan Hastada Anestezi Deneyimimiz

Serdar İnan[1], Ceren Uzungeliş[1], Mehmet Burak Eşkin[1], Mehmet Emin Orhan[1]

[1]SBÜ Gülhane Eğitim ve Araştırma Hastanesi

Giriş / Amaç: : Posterior yaklaşmlı lomber disk cerrahilerinde vasküler, üretral ve gastrointestinal yaralanmalar görülebilmektedir. Yaşanan vasküler yaralanma mortal seyredebilmektedir. Lomber disk cerrahisi esnasında iliak arter yaralanmasıyla komplike olan olgumuzda anestezi deneyimimizi aktarmayı amaçladık.

Olgu: 68 Yaşında Hipertansiyon, Diabetes mellitusu olan ASA-2 kadın hastada lomber disk cerrahisi planlandı. Preoperatif değerlendirme yapıldı, standart monitorizasyon uygulandı. Genel anestezi altında prone pozisyonda takip edilmekte iken 85. dakikada cerrahi alanda masif hemoraji sonucu taşikardi ve hipotansiyonun gelişmesi üzerine, supine pozisyona alındı, santral venöz kataterizasyon ve arter kanülasyonu yapılarak invaziv kan basıncı takibine başlandı. Girişimsel radyoloji, genel cerrahi ve kalp damar cerrahisi konsültasyonu alındı. Tam kan, rutin biyokimya, koagülasyon parametreleri görüldü. 4ünite 0Rh(-) eritrosit süspansiyonu, 4ünite Random Trombosit, 1ünite taze donmuş plazma, 4ünite kriyopresipitat transfüze edildi. 1gr yükleme dozunu takiben traneksamik asit infüzyonu yapıldı. 1gr fibrinojen, 1 ampul kalsiyum intravenöz uygulandı. Hipotansif seyreden hastaya noradrenalin desteği verildi. Batın ultrasonografisinde sol arteria iliaca communiste kanama tespit edildi. Genel cerrahi tarafından eksploratif laparotomi yapıldı. Retroperitonal bölgede sol İliak alanda ve pelviste yoğun hematom ve arteria iliaca komministe abondan kanama olduğu görüldü. Kalp damar cerrahisi tarafından iliak arter uç uca anastomoz yapıldı. Hasta entübe ve noradrenalin desteğiyle anestezi yoğun bakıma transfer edildi, yoğun bakımdaki takibininin ikinci saatinde hastada ventriküler fibrilasyon gelişti. Defibrilasyon yapıldı ve kardiyopulmoner resüsitasyon yapıldı, 5. dakikada spontan kalp atımı sağlandı. Süreçte 1 amp kalsiyum ıv uygulandı, kan gazında metabolik asidoz görüldü, Sodyum Bikarbonat ve Amiodoron infüzyonuna başlandı. Resüsitasyon sonrasında 2. saatinde idrar çıkışı başladı.. Kardiyak enzim takibi kan gazı ve hemostaz parametrelerinde anormallik görülmemesi üzerine postoperatif 12. saatinde ekstübe edildi.

Tartışma / Sonuç: Posterior yaklaşımlı lomber disk cerrahilerinde vasküler yaralanmalar mortal seyredebilmektedir. Yaralanmanın en kısa sürede uygun yöntemle tesbiti, endovasküler veya cerrahi girişimin kararı, hemodinamik parametrelere bağlı olarak resüsitasyon stratejisinin belirlenmesi, masif transfüzyona karşı hemostaz parametrelerinin takibiyle olası komplikasyonların önlenmesi hedeflenmelidir.

Kaynakça

1. Papadoulas S, Konstantinou D, Kourea HP, Kritikos N, Haftouras N, Tsolakis JA. Vascular injury complicating lumbar disc surgery. A systematic review. Eur J Vasc Endovasc Surg. 2002;24:189–95
2. ndovasc Surg. 2002;24:189–95. 2. M. van Zitteren, B. Fan, P. N. Lohle et al., A shift toward endovascular repair for vascular complications in lumbar disc surgery during the last decade, Annals of Vascular Surgery, 2013;27: 810–9.
3. Hong Sung Jung, Dae Jung Kim, Hyo Shin Kim, Ho Kyun Lee, Soo Jin Na Choi, and Sang Young Chung. Vascular Complications Related to Posterior Lumbar Disc Surgery.Vascular Specialist İnternational Vol. 33, No. 4, December 2017

TARK 2024
Türk Anesteziyoloji ve Reanimasyon Derneği
58. Ulusal Kongresi
28 Kasım - 1 Aralık 2024
Kaya Palazzo Otel ve Kongre Merkezi / ANTALYA

S-190

Omuz Cerrahilerinde Genel Anestezi veya Ultrasonografi Eşliğinde İnterskalen Blok Uygulanan Hastaların Postoperatif Analjezi Yönünden Karşılaştırılması

Onur Hanbeyoğlu[1]

[1]SBÜ Elazığ Fethi Sekin Şehir Hastanesi

Giriş / Amaç: Günümüzde omuz cerrahileri sıkça uygulanan cerrahi prosedürler olmakla birlikte hastalarda oluşan postoperatif ağrı önemli bir sorundur (1).Omuz cerrahilerinde hem anestezi hem de postoperatif analjezi amacıyla interskalen brakiyal pleksus bloğu(İSBPB) gibi rejyonal teknikler sıklıkla tercih edilmektedir(1,2). Bu çalışmamızda, omuz cerrahisi için USG eşliğinde İSBPB+genel anestezi ya da genel anestezi(GA) uygulanan hastaların postoperatif ağrı skorlarını ve opioid gereksinimlerini incelemeyi amaçladık.

Gereç ve Yöntem: Çalışma, Fırat Üniversitesi Tıp Fakültesi Etik Kurulu onayı(10.01.2019/01-03) alındıktan sonra, Elazığ Fethi Sekin Şehir Hastanesi Ortopedi Kliniğinde,Ocak 2019-Haziran 2019 arasında omuz cerrahisi geçiren hastaların dosyalarındaki ağrı ve hasta takip formları retrospektif olarak incelendi.Araştırma, Helsinki Bildirgesi uyarınca gerçekleştirilmiştir.Ortopedi kliniği tarafından farklı klinik tanılarla elektif koşullarda tek taraflı omuz cerrahisi uygulanan 18-65 yaş aralığında ve ASAI-II risk grubundaki, GA ya da İSBPB+GA uygulanan ve takip formu tam olan 71 hasta çalışmaya dahil edildi.Hastaların, postoperatif derlenme odasına alındıkları anda,postoperatif derlenme, 2.,4.,12.ve 24.saatlerdeki vizüel ağrı skorları(VAS) ve eş zamanlı KAH,OAB kaydedildi.Ek analjezik tüketimi kaydedildi. Taburculuklarındaki hasta ve cerrah memnuniyet skorları değerlendirildi.

Bulgular: Omuz cerrahisi geçiren 71 hasta çalışmaya dahil edildi. 36 hastaya sadece GA,35 hastaya ise İSBPB+GA uygulandı.Çalışma gruplarının demografik karakteristikleri ve yapılan cerrahi işlemler arasında arasında istatistiksel olarak anlamlı fark tespit edilmedi($p>0.05$)(Tablo 1). Her iki gruptada hayatı tehdit eden bir komplikasyona rastlanılmadı.İSBPB+GA grubunda sadece 1 hastada N. laryngeus rekurrens parezisi gelişti.Ameliyat sonrası 24.saatte tamamen düzeldi. İSBPB+GA grubundaki hastaların ameliyat sonrası VAS(Tablo 2)daha düşüktü ve ameliyat sonrası erken dönemde GA grubuna göre ek analjezik ihtiyaçları daha azdı.

Çalışma gruplarının demografik verileri ve cerrahi işlemler

	GA (*n*=36)	GA+İSBPB (*n*=35)	*P değeri*
Cinsiyet(K/E)*	20/16	19/16	0.217
Yaş (yıl)	52.2±13.7	51.7±15.2	0.367
Kilo (kg)	73.3± 15.4	71.5±16.7	0.355
Boy (cm)	171±9.7	169±10.8	0.426
VKİ (kg/m²)	25.9±4.6	26.1±5.4	0.379
ASA I/II*	14/22	15/20	0.141
Cerrahi işlem (Subakromiyal işlem/ rotator cuff tamiri/ glenohumeroidal tamir)*	16/18/2	14/17/4	0.673

Çalışma gruplarının postoperatif VAS skorları

	GA (n=36)	GA+İSBPB (*n*=35)	*P değeri*
Derlenme	6.41±1.25	3.45±1.13	0.001
2.saat	5.61±1.47	3.26±1.17	0.001
4.saat	4.98±1.16	3.01±1.57	0.001
12.saat	4.41±1.07	3.02±0.97	0.001
24.saat	3.96±1.27	2.83±0.91	0.001

Tartışma / Sonuç: Artroskopik omuz cerrahilerinin uygulanma sıklığındaki artış;güvenli,etkin,uzun süreli analjezi ve erken mobilizasyona olanak sağlayabilen bir anestezi tekniğini zorunlu kılmaktadır(3).Omuz cerrahisi uygulanan olgularda postoperatif ağrı sıklıkla karşılaşılan ciddi bir sorundur ve postoperatif analjezi amaçlı birçok yöntem kullanılmaktadır(4-6).Sonuç olarak, düşük yan etki ve komplikasyon profiliyle, yüksek düzeyde hasta memnuniyeti sağlayarak, ISBPB ve GA kombinasyonunun omuz cerrahilerinde kullanılması önerilebilir. Uygulama başarısındaki en önemli faktörler; anestezistin deneyimi, bloğun dikkatli uygulanması ve cerrahi ekibin yakın işbirliğidir.

Kaynakça

1- **1.**Kumara AB, Gogia AR, Bajaj JK, Agarwal N: Clinical evaluation of post-operative analgesia comparing suprascapular nerve block and interscalene brachial plexus block in patients undergoing shoulder arthroscopic surgery. J Clin Orthop Trauma 2016; 7:34–9.
2- D. B. Carr and L. C. Goudas, "Acute pain," The Lancet, vol. 353, no. 9169, pp. 2051–2058, 1999.
3- T. A. Samad, K. A. Moore, A. Sapirstein et al., "Interleukin1 β-mediated induction of Cox-2 in the CNS contributes to inflammatory pain hypersensitivity," Nature, vol. 410, no. 6827, pp. 471–475, 2001.
4- C. J. Woolf and M. W. Salter, "Neuronal plasticity: increasing the gain in pain," Science, vol. 288, no. 5472, pp. 1765–1768, 2000.
5- **5**.Warrender WJ, Syed UA, Hammoud S, et al. Pain management after outpatient shoulder arthroscopy: a systematic review of randomized controlled trials. Am J Sports Med 2017; 45: 1676-86.
6- **6.**Buise MP, Bouwman RA, van der Gaag A, Piot V, Korsten HH. Phrenic nerve palsy following interscalene brachial plexus block; a long lasting serious complication. Acta Anaesthesiol Belg 2015;66: 91-4.

TARK 2024
Türk Anesteziyoloji ve Reanimasyon Derneği
58. Ulusal Kongresi
28 Kasım - 1 Aralık 2024
Kaya Palazzo Otel ve Kongre Merkezi / ANTALYA

S-191

Lomber Bölgeye Ozon Enjeksiyonu Sonrası Gelişen Holospinal Epidural Apse

Yakup Savan[1], Asu Özgültekin[1], Osman Ekinci[1]

[1]Haydarpaşa Numune Eğitim ve Araştırma Hastanesi

Giriş / Amaç: Holospinal epidural apse, spinal epidural apselerin servikal omurgadan sakral omurgaya kadar uzandığı nadir bir durumdur. Lokal ozon tedavisi; ozon ve oksijen karışımının eklem, kas, tendon veya cilt üzerine uygulanmasıdır. Bu olguda lomber bölgeye ozon enjeksiyonu sonrası holospinal epidural apse gelişen hastanın yoğun bakımdaki takip ve tedavi sürecini sunacağız.

Olgu: 56 yaş kontrolsüz diyabeti olan kadın hasta acil servise ateş, solunum yetersizliği ve ekstremitelerde güçsüzlük nedeniyle başvurdu. Yoğun bakıma interne edilen hastanın çekilen tüm spinal MR görüntülemede torakal spinal kord anteriorunda T1A sekansta hipointens karakterde intravenöz kontrast madde sonrası kontrast tutulumu göstermeyen lomber bölgeye dek uzanım gösteren alan izlenmiştir. Hastanın anamnezinde kas ağrıları için kol, bacak, sırt bölgelerine 4-5 seans ozon tedavisi aldığı; en son 10 gün önce bel bölgesine ozon enjeksiyonu yapıldığını ifade etti. Kas gücü muayenesinde bilateral üst ekstremite 1/5, alt ekstremite plejik izlendi. Duyu muayenesinde T6 seviyesinden itibaren hipoestezi görüldü. Ağrı, ateş, kuvvet kaybı ve görüntülemeye göre holospinal epidural apse ön planda düşünüldü. Hastaya ampirik olarak vankomisin ve meropenem başlandı. Beyin cerrahisi tarafından T11 seviyesinden apse boşaltılıp örneklem yapıldı. Apse kültüründe staphylococcus aureus (MRSA) üredi. Entübe bir şekilde takip edilen hastanın kas gücünde maksimum iyileşme üst ekstremite 3/5, alt ekstremite 1/5; duyu muayenesi doğal olarak değerlendirildi. Yoğun bakım takibinde weaning için uygun olmayan ve yatış süresi uzayan hastada stres ülserine bağlı gastrointestinal kanama gelişti. Kan transfüzyonu, endoskopik koterizasyon ve cerrahi işleme rağmen hemodinamisi instabil, yüksek doz vazopressör ve inotrop desteği alan hasta yatışının 20. gününde hayatını kaybetti.

Torakal Vertebra Kontrastlı MR Görüntüleme Aksiyal ve Sagittal Kesit

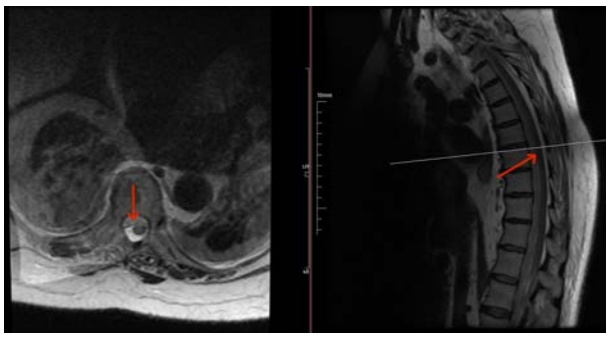

T2A sekansta hipo-hiperintens karakterde İVKM sonrası kontrast tutulumu göstermeyen apse imajı

Tartışma / Sonuç: Holospinal epidural apsenin risk faktörleri arasında diyabet, alkol, HIV, cilt enfeksiyonu, osteomyleit, sepsis, travma, operasyon, ilaç enjeksiyonu, spinal-epidural kateter yerleşimi yer almaktadır. Bu hastada uygulayıcının ozon enjeksiyonunu non-steril koşullarda epidural aralığa veya yakınına yapmasından dolayı spinal epidural apse geliştiğini; kontrolsüz diyabetin kliniği dahada kötüleştirerek holospinal epidural apseye neden olduğunu düşünmekteyiz. Tedavide apsenin drenajı ve antibiyoterapi yer almaktadır.

Kaynakça

1. The Surgical Management of Holospinal Epidural Abscess: A Case Report and Review on Catheter-Based Irrigation Techniques. Dia R Halalmeh, Jeni Page, Christopher Childers and Marc D Moisi. Cureus. 2022 Oct; 14(10): e30437.
2. Holospinal epidural abscess. Darryl Lau, John Maa, Praveen V Mummaneni, Dean Chou. Journal of Clinical Neuroscience. 2014 Mar;21(3):517-20.
3. Spinal Epidural Abscess. Muhammad Atif Ameer; Thomas L. Knorr; Sunil Munakomi; Fassil B. Mesfin. StatPearls Publishing; 2024 Jan.
4. Spinal Epidural Abscess: Common Symptoms of an Emergency Condition. K. RoscBereza, M. Arkuszewski, E. Ciach-Wysocka, and M. Boczarska-Jedynak. Neuroradiol J. 2013 Aug; 26(4): 464–468.
5. Evaluation of Patients with Spontaneous Spinal Epidural Abscess. Elif Akpınar. Ahi Evran Medical Journal E-ISSN: 2619 – 9203.

TARK 2024
Türk Anesteziyoloji ve Reanimasyon Derneği
58. Ulusal Kongresi
28 Kasım - 1 Aralık 2024
Kaya Palazzo Otel ve Kongre Merkezi / ANTALYA

S-192

Laparoskopik Kolesistektomi Öncesi ve Sonrası Sosyal Medya İçeriklerinin Preoperatif ve Postoperatif Kaygı Düzeyine Etkisi

Semin Turhan[1]

[1]Hitit Üniversitesi Erol Olçok Eğitim ve Araştırma Hastanesi Anesteziyoloji ve Reanimasyon Kliniği

Giriş / Amaç: Bu çalışma, laparoskopik kolesistektomi (LK) geçiren hastaların sosyal medya içerikleri ile preoperatif ve postoperatif kaygı düzeylerinin değerlendirilmesini amaçlamaktadır. Sosyal medyanın yaygın kullanımı, sağlık bilgilerine erişimi kolaylaştırmakla birlikte, kaygı ve stres seviyelerini de etkileyebilmektedir. Bu bağlamda, sosyal medya platformlarının LK hastalarının psikolojik durumları üzerindeki etkisini araştırmak önemli bir konu haline gelmiştir.

Gereç ve Yöntem: Çalışmaya, laparoskopik kolesistektomi planlanan 43 hasta dahil edilmiştir. Hastalar, sosyal medyada aktif olanlar (n=20) ve sosyal medyada aktif olmayanlar (n=23) olarak iki gruba ayrılmıştır. Preoperatif dönemde, her iki grubun kaygı düzeyleri State-Trait Anxiety Inventory (STAI) ve Visual Analog Scale for Anxiety (VAS-A) kullanılarak ölçülmüştür. Ayrıca, sosyal medya içeriği değerlendirmesi için hastaların takip ettiği hesaplar ve içerik türleri kaydedilmiştir.

Bulgular: Çalışmanın başlangıcında, sosyal medyada aktif olan hastaların preoperatif kaygı skorları (STAI ve VAS-A) sosyal medyada aktif olmayanlara göre anlamlı derecede yüksek bulunmuştur ($p<0.05$). Postoperatif dönemde ise, her iki grupta da kaygı düzeylerinde azalma gözlemlenmiş olup, sosyal medyada aktif olan hastaların kaygı skorları sosyal medyada aktif olmayanlarla kıyaslandığında hala daha yüksek seyretmiştir ($p<0.05$).

Laparoskopik Kolesistektomi Öncesi ve Sonrası Sosyal Medya İçerik Türlerinin Preoperatif ve Postoperatif Kaygı Düzeylerine Etkisi

Grup	Preoperatif STAI Skoru (Ortalama)	Preoperatif VAS-A Skoru (Ortalama)	Postoperatif STAI Skoru (Ortalama)	Postoperatif VAS-A Skoru (Ortalama)	Yaş Aralığı
Sosyal Medyada Aktif	45	6	35	4	25-50
Sosyal Medyada Aktif Olmayan	30	3	25	2	30-55

Tartışma / Sonuç: Sonuçlar, sosyal medya kullanımının LK geçiren hastaların kaygı düzeylerini artırabileceğini göstermektedir. Sosyal medyada aktif olan hastalar, cerrahi öncesi ve sonrası süreçlerle ilgili olumsuz içeriklere maruz kaldıklarında daha yüksek kaygı seviyelerine sahip olabilirler. Bu bulgular, sağlık profesyonellerinin, hastaları sosyal medya kullanımı konusunda bilgilendirmesi ve uygun yönlendirmeler yapması gerektiğini vurgulamaktadır. Laparoskopik kolesistektomi geçiren hastaların sosyal medya kullanımı, preoperatif ve postoperatif kaygı düzeylerini etkileyebilir. Sosyal medya içeriklerinin hastaların psikolojik durumları üzerindeki olumsuz etkilerini azaltmak amacıyla, doğru ve güvenilir bilgi kaynaklarına yönlendirilmesi önem arz etmektedir. Bu doğrultuda, sağlık profesyonelleri ve hastalar arasında etkili bir iletişim kurulması, kaygı düzeylerinin kontrol altına alınmasına yardımcı olabilir.

Kaynakça

1. Tateno, M., et al. (2015). "Preoperative anxiety and depression among patients undergoing elective surgery: A prospective cohort study." *BMC Surgery*, 15(1), 12.
2. Mahmoud, A., & Al Tamimi, M. (2020). "The impact of social media on patients' anxiety before and after surgery." *International Journal of Surgery Open*, 25, 100-105.
3. Gilmartin, J., & Wright, K. (2008). "Day surgery: patients' felt abandoned during the preoperative wait." *Journal of Clinical Nursing*, 17(2), 241-249.
4. Wang, Y., et al. (2018). "The role of social media in patient education on surgical procedures: A systematic review." *Patient Education and Counseling*, 101(10), 1851-1860.
5. Ahmed, S., et al. (2019). "Preoperative anxiety in patients admitted for elective surgery in King Saud Medical City, Riyadh, Saudi Arabia." *Saudi Journal of Anaesthesia*, 13(2), 141-146.

TARK 2024
Türk Anesteziyoloji ve Reanimasyon Derneği
58. Ulusal Kongresi
28 Kasım - 1 Aralık 2024
Kaya Palazzo Otel ve Kongre Merkezi / ANTALYA

S-194

Çift Lümenli Tüp Boyutu Seçimininde Ultrason ile Geleneksel Yöntemin Karşılaştırılması

Mustafa Duran[1], Meliha Orhon Ergün[1], Seniyye Ülgen Zengin[1]

[1]Marmara Üniversitesi Tıp Fakultesi Pendik Araştırma Hastanesi

Giriş / Amaç: Çift lümenli tübün boyutunu seçerken hastanın cinsiyet ve boyuna göre, bilgisayarlı tomografi ve posterior antreoir akciğer grafisi yardımıyla hastaya uygun tüp boyutu seçilmektedir. (1) Birden fazla deneme trakeal yaralanmalar ve hava yolu komplikasyonlar gelişebilir.(2) Çalışmamızda krikotid membranın enine çapının ölçülmesiyle uygun tüp boyutu yerleştirilmesi ile geleneksel yönteme göre postoperatif boğaz ağrısı öksürük, intraoperatif akciğer dinamikleri ve akciğerlerin yeterli kadar izolasyonun karşılaştırdık.

Gereç ve Yöntem: Bu çalışma Marmara Üniversitesi Hastanesinde elektif tek akciğer ventilasyonu için sol çift lümenli tüp yerleştirelecek hastalar arasında gerçekleştirildi. Marmara Üniversitesi Etik Kurulu, Helsinki Bildirgesi ve İyi Klinik Uygulama Kılavuzuna uygun olarak yürütülen çalışmayı (onay numarası:09.2022.755) onaylandı. Bu çalışma Clinicial Trials kayıt edildi (NTC06457763) .Bu çalışmaya katılmadan önce her hastadan yazılı onam alındı.Tek akciğer ventilasyonu uygulamak için sol çift lümenli tüp yerleştirecek 18-75 yaş arası ASA 1-2-3 olan bilgilendirilmiş onam veren hastalar bu çalışmaya alınacaktır.

Transver görünümde trakeal çap ölçümü

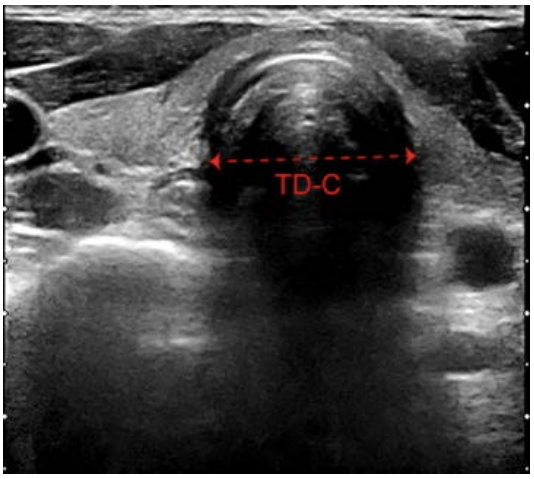

Bulgular: Hastaların klinik özellikleri karşılaştırıldığında iki grup arasında girişim sayısı ve cerrahi memnuniyet düzeyi açısından anlamlı farklar bulunmuştur. Tek bir girişim oranı anlamlı düzeyde daha yüksek bulunmuştur (p:0,001). USG eşliğinde işlem grubunda boğaz ağrısı (p:0,004) ve öksürük (p:0,002) gelişimi oranı konvansiyonel yaklaşım grubuna göre anlamlı düzeyde daha düşük bulunmuştur.

Çalışma gruplarının girişim sayısı



İşlem sonrası şikayetlerin dağılımı

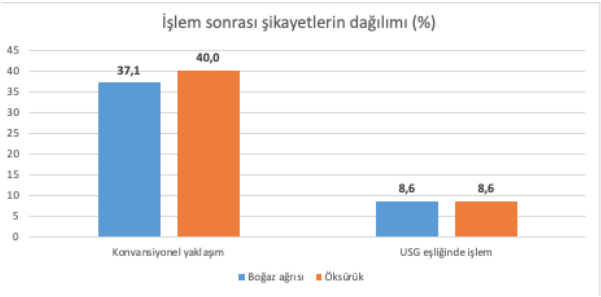

Tablo-1

	Konvansiyonel N (%)	USG eşliğinde N (%)	p
Cinsiyet			
Kadın	18 (51,4)	13 (37,1)	0,229[c]
Erkek	17 (48,6)	22 (62,9)	
Yaş*	57,0 ± 9,6	54,6 ± 10,3	0,316[t]
Boy (cm)*	165,4 ± 7,4	167,3 ± 6,7	0,267[t]
BMI*	25,8 ± 3,2	25,5 ± 3,1	0,734[t]

* Ortalama ± standart sapma sunulmuştur, c Ki-kare testi, t Bağımsız gruplarda T testi

Tablo-2

	Konvansiyonel N (%)	USG eşliğinde N (%)	p
ASA			
ASA 1	3 (8,6)	5 (14,3)	0,697[f]
ASA 2	22 (62,9)	19 (54,3)	
ASA 3	10 (28,6)	11 (31,4)	
Girişim sayısı			
Bir	22 (62,9)	34 (97,1)	**0,001** [f]
İki	9 (25,7)	1 (2,9)	
Üç	4 (11,4)	0 (,0)	
Cerrahi memnuniyet			
Kötü	4 (11,4)	0 (,0)	**0,005** [f]
Orta	7 (20,0)	1 (2,9)	
İyi	24 (68,6)	34 (97,1)	
Tüp boyutu*	37,0 (35,0-41,0)	39,0 (35,0-41,0)	0,341[m]
Trakea çapı (cm)*	16,3 (14,5-20,6)	17,7 (13,7-19,4)	0,668[m]
Tepe basıncı*	25,0 (19,0-33,0)	23,0 (18,0-28,0)	**0,002**[m]
Komplians**	57,5 ± 8,1	64,7 ± 5,3	**<0,001**[t]
Boğaz ağrısı			
Yok	22 (62,9)	32 (91,4)	**0,004** [c]
Var	13 (37,1)	3 (8,6)	
Öksürük			
Yok	21 (60,0)	32 (91,4)	**0,002** [c]
Var	14 (40,0)	3 (8,6)	

* Ortanca (minimum-maksimum) sunulmuştur ** Ortalama ± standart sapma sunulmuştur c Ki-kare testi, f Fisher testi, t Bağımsız gruplarda T testi, m Mann Whitney U testi

Tartışma / Sonuç: Çift lümenli tüp yerleştirmesinde ses kısıklığı, boğaz ağrısı, trakeal yaralanma ve akciğer dinamiklerin bozulması gibi komplikasyonlar görülmektedir (3). Uygun boyutta tüp seçimi komplikasyonları en aza indirebilir. Çalışmamızda usg ile tüp boyutu seçiminde postoperatif ses kısıklığı ve boğaz ağrısının anlamlı derecede daha düşük olduğunu gördük. Zhang ve ark (4) yapmış olduğu çalışmada usg ile spiralli bt karşılaştırmış olup ses kısıklığı ve boğaz ağrısı açısından bir fark bulmamıştır. Gupta ve ark (5) ultrason ile antropometrik ölçümlere göre seçimde ise ultrason grubunda daha az ses kısıklığı tespit etmişlerdir.Çift lümenli tüp boyutu seçerken de usg kullanınım yapılmasının daha uygun tüp boyutu seçme ile sonuçlanacağını düşünmekteyiz.

Kaynakça

1. Eldawlatly, Abdelazeem A.. Double lumen tube: Size and insertion depth. Saudi Journal of Anaesthesia 15(3):p 280-282, Jul–Sep 2021. | DOI: 10.4103/sja.sja_192_21
2. Bora V, Kritzmire SM, Arthur ME. Double-Lumen Endobronchial Tubes. [Updated 2023 Mar 19]. In: StatPearls [Internet]. Treasure Island (FL): StatPearls Publishing; 2024 Jan-. Available from
3. Chemtob, Erica1; Kauffman, David1; Nguyen, Connie1; Hu, Allison1; Pla, Raymond2; Heinz, Eric3. 1021: MECHANICAL COMPLICATIONS OF THE DOUBLE-LUMEN TUBE. Critical Care Medicine 50(1):p 508, January 2022. | DOI: 10.1097/0ccm.0000810408.88697.71
4. Zhang C, Qin X, Zhou W, He S, Liu A, Zhang Y, Dai Z, Yin J. Prediction of Left Double-Lumen Tube Size by Measurement of Cricoid Cartilage Transverse Diameter by Ultrasound and CT Multi-Planar Reconstruction. Front Med (Lausanne). 2021 Jun 16;8:657612. doi: 10.3389/fmed.202657612. PMID: 34222278; PMCID: PMC8242158.
5. Gupta E, Singh P, Tejpal Karna S, Niwariya Y, Waindeskar V, Jain S, Panda R, Kumar S. Comparison of lung ultrasound technique versus clinical method to evaluate the accuracy of size and placement of left endobronchial double lumen tube in patients undergoing elective thoracic surgery: a prospective observational study. Monaldi Arch Chest Dis. 2023 Sep 18. doi: 10.4081/monaldi.2023.2700. Epub ahead of print. PMID: 37731374.

TARK 2024
Türk Anesteziyoloji ve Reanimasyon Derneği
58. Ulusal Kongresi
28 Kasım - 1 Aralık 2024
Kaya Palazzo Otel ve Kongre Merkezi / ANTALYA

S-195

Kalça cerrahisi geçirecek yaşlı hastalarda nütrisyonel destek ihtiyacının hastanın nörokognitif fonksiyonlarına ve mortalite-morbiditeye etkisi

Ayfer Kaya Gök[1], Ayşe Vahapoğlu[2], Bengü Özütürk Bulut[1], Ülkü Aygen Türkmen[3]

[1]SBÜ Gaziosmanpaşa Eğitim Ve Araştırma Hastanesi Anestezi Ve Reanimasyon
[2]SBÜ İstanbul Eğitim Ve Araştırma Hastanesi Anestezi Ve Reanimasyon
[3]Haliç Üniversitesi Anestezi Ve Reanimasyon

Giriş / Amaç: Travma, kırık ve cerrahi girişim katabolik yanıta yol açarak malnütrisyona neden olabilmektedir. Cerrahi girişim uygulanan hastaların beslenme durumu, cerrahinin sonuçlarını etkileyen önemli bir faktördür. Kalça cerrahisi geçirecek hastalarda nütrisyon desteği ihtiyacı ile mortalite-morbidite ilişkisini saptamaya yönelik bu çalışma planlandı.

Gereç ve Yöntem: 65 yaş üstü kalça kırığı ile başvuran hastalardan kognitif disfonksiyonu , psikiyatrik hastalığı olanlar, ASA III ve üzeri risk sınıfında olan hastalar dışındaki tüm hastalara beslenme durumu değerlendirilmesi 'mini-nutrition assesment' (MNA-SF) yapıldı. Puanı 12-14 olanlar kontrol , 11 ve altında olanlar müdahale grubu (oral destek başlandı) olarak kabul edildi. Hastaların demografik verileri , eşlik eden komorbiditeleri, albumin-total lenfosit sayısı girişte ve op. günü kaydedildi. Operasyona hazırlanma ve ameliyata giriş zamanları kaydedildi. Yatış, operasyon öncesi ve sonrası Min-imental test (MMSE) yapıldı, yoğun bakım ve postop yatış süreleri, mortalite, komplikasyonlar(dekübit gelişimi, enfeksiyon), mobil hale gelme zamanları kaydedildi

Bulgular: Kontrol grubunda ortalama yaş 77, müdahale grubunda 81 idi. 2 grupta da en çok eşlik eden hastalık hipertansiyon idi. Grupların MMSE giriş, operasyon sırasında ve 5. gün ölçümlerinin karşılaştırılmalarında her üç ölçümde de istatistiksel olarak kontrol grubunun ortalama puanları daha yüksek bulundu. Grupların Alb/TLC oranlarının karşılaştırılmasında istatistiksel olarak anlamlı fark saptanmadı. Grupların operasyona kadar geçen süre, hastanede kalış süresi, mobilizasyon günü ve yoğun bakım kalış süresi değişkenlerinin karşılaştırılmasında; hastanede kalış süresi ve yoğun bakımda kalış süresi değişkenlerinde müdahale grubunda istatistiksel olarak anlamlı fark saptandı. Müdahale grubundaki komplikasyon oranı ve mortalite, kontrol grubundakinden anlamlı yüksek bulundu.

Grupların yaş ortalamalarının dağılımları

Grup	n	Min.-Maks.	Ort.±Ss	Medyan
Kontrol grubu	35	60-94	77±8,36	78
Müdahale grubu	35	65-96	81,6±7,35	83

Tablo 1

Grupların MNA-SF giriş değerlerinin karşılaştırılmaları

	Grup	n	Ort.±Ss	Medyan	U	p
MNA-SF giriş	Kontrol grubu	35	12,62±1,55	13	266	<0,001
	Müdahale grubu	35	10,31±2,52	11		
Mann-Whitney U testi						

Tablo 2

Grupların MMSE giriş, operasyon sırasında ve 5. gün ölçümlerinin karşılaştırılmaları

Tablo 3

	Grup	n	Ort.±Ss	Medyan	U	p
MMSE giriş	Kontrol grubu	35	27,51±2,8	28	275,5	<0,001
	Müdahale grubu	35	22,77±5,16	22		
MMSE op.	Kontrol grubu	35	26,94±2,88	28	278,5	<0,001
	Müdahale grubu	35	22,31±4,98	22		
MMSE 5. gün	Kontrol grubu	35	26,42±3,1	27	290	<0,001
	Müdahale grubu	35	22,4±4,78	23		
Mann-Whitney U testi						

Grupların operasyona kadar geçen süre, hastanede kalış süresi, mobilizasyon günü ve yoğun bakım kalış süresi değişkenlerinin karşılaştırılması

	Grup	n	Ort.±Ss	Medyan	U	p
Operasyona kadar geçen süre (gün)	Kontrol grubu	35	7,8±4,1	8	582,5	0,723
	Müdahale grubu	35	8,17±3,46	7		
Hastanede kalış süresi (gün)	Kontrol grubu	35	11,37±5	11	423,5	0,026
	Müdahale grubu	35	15,74±9,13	14		
Mobilizasyon günü	Kontrol grubu	35	2,1±0,37	2	504,5	0,083
	Müdahale grubu	35	2,4±0,88	2		
Yoğun bakım kalış süresi (gün)	Kontrol grubu	22	1,18±0,5	1	218,5	0,03
	Müdahale grubu	28	2,4±4,51	1		

Mann-Whitney U testi- Tablo 4

Grupların komplikasyon ve mortalite durumlarına göre karşılaştırılması

	Grup				
Komplikasyon	Kontrol grubu	Müdahale grubu	Toplam	X^2	p
Var	0_a	10_b (%28,6)	10 (%14,3)	11,667	<0,001
Yok	35 (%100)	25 (%71,4)	60 (%85,7)		
Mortalite					
Var	0_a	6_b (%17,1)	6 (%8,6)	6,563	0,012
Yok	35 (%100)	29 (%82,9)	64 (%91,4)		

Ki-Kare testi (Fisher's Exact Test)

Tablo 5

Tartışma / Sonuç: Kalça cerrahisi geçirecek yaşlı hastalarda nütrisyonel değerlendirme mutlaka yapılmalı, risk altındaki hastalar desteklenmelidir. Kalça kırığı sonrası mortaliteyi etkileyen faktörler cinsiyet, sistemik hastalıklar, gecikmiş cerrahi, beslenme durumu, postoperatif delirium ve ameliyat sonrası komplikasyonlardır. Serum albümin düzeyi <35 g/l olması hastane içi mortalite artışının göstergesidir. Keza rehabilitasyon sırasında nütrsiyonel durumu iyi olanlarda taburculukta daha iyi fonksiyonel sonuçlar saptanmıştır. Nütrisyon desteklenmesi ile mortalite ve morbidite de azalma ile daha kaliteli bir yaşam amaçlanmalıdır.

Kaynakça

1- Guo Y, Jia P, Zhang J, Wang X, Jiang H, Jiang W. Prevalence and risk factors of postoperative delirium in elderly hip fracture patients. J Int Med Res. 2016 Apr;44(2):317-27.
2- Miyanishi K, Jingushi S, Torisu T. Mortality after hip fracture in Japan: the role of nutritional status. J Orthop Surg (Hong Kong). 2010 Dec;18(3):265-70.
3- Mizrahi EH, Fleissig Y, Arad M, Blumstein T, Adunsky A. Rehabilitation outcome of hip fracture patients: the importance of a positive albumin gain. Arch Gerontol Geriatr. 2008 Nov-Dec;47(3):318-26.

TARK 2024
Türk Anesteziyoloji ve Reanimasyon Derneği
58. Ulusal Kongresi
28 Kasım - 1 Aralık 2024
Kaya Palazzo Otel ve Kongre Merkezi / ANTALYA

S-197

Pulmoner Hipertansiyonu olan Gebede Anestezi Yönetimi: Olgu Sunumu

İrem Gedik[1], Pelin Şen[1], Aleyna Evgit[1], Zeliha Tuncel[1], Canan Balcı[1]

[1]Sağlık Bilimleri Üniversitesi Ümraniye Eğitim ve Araştırma Hastanesi, Anesteziyoloji Kliniği

Giriş / Amaç: Gebe hastalar, kardiyovasküler, solunum, renal, endokrinolojik sistemlerde dramatik fizyoljik değişikliklere uğrar ve bu değişiklikler de gebe hastaları farklı bir hasta grubu yapar. Gebelerde var olan kalp hastalıkları maternal ölümlerin ise en sık nedenidir. Konjenital kalp hastalığına bağlı gelişen pulmoner hipertansiyon (PH), yüksek perioperatif mortalite ve morbidite riski taşır, bu nedenle ameliyat öncesi multidisipliner bir hazırlık gerekir. Bu olgu sunumunda, Konjenital Kalp Hastalığı'na bağlı gelişen PH'nlu bir gebede anestezi yönetimini sunmayı amaçladık

Olgu: 28 yaşında, 30 hafta gebe hastaya sezaryen seksiyo (C/S) planlandı. Hastanın preoperatif değerlendirmesinde, çocukluk çağında Büyük Arter Transpozisyonu (BAT) ve Ventriküler Septal Defekt (VSD) nedeniyle ''Senning'' operasyonu geçirdiği ve PH olduğu öğrenildi. EKO'da ejeksiyon fraksiyonu (EF) %69 ve pulmoner arter basıncı (PABS) 65 mmHg olan hastaya Nöroaksiyal Blok-Epidural anestezi Yapılması planlandı. Operasyon odasında standart monitörizasyon ve invaziv radyal arter monitörizyonu yapıldı. Arteriyel kan basıncı 91/42 mmHg olarak ölçüldü. Hastaya oturur pozisyonda lomber epidural kateter yerleştirildi ve epidural blok %2'lik 100 mg lidokain, %0,5'lik 55 mg bupivakain ve 0,5 mg fentanil ile sağlandı. Epidural blok T8 seviyesine ulaştığında, C/S başlatıldı. SpO2 değer i%84 olan hastaya 4-5 L/dk Oksijen başlandı. Eş zamanlı Nazal olarak nitrik oksit (NO) ve oksijen inhalasyonu da başlatıldı. İntravenöz, 0,1 µg/kg/dk olacak şekilde 500 µg alprostadil infüzyonuna başlandı. Peroperatif hipotansiyon gelişimi üzerine dobutamin 2-5 mcg/kg/ dk dobutamin infüzyonuna başlandı. Operasyonda sağlıklı bir bebeği olan gebe postoperatif dönemde iki gün yoğun bakımda, üç gün de serviste takip edilerek taburcu edildi.

Tartışma / Sonuç: Gebelerde PH %30-40 oranında maternal ölüme neden olabilmektedir. Kalp hastalıklı gebelerde ise güvenli anestezi yöntemi ile ilgili tartışmalar devam etmekle birlikte özellikle PH'nun yönetimi ön plandadır. PH lu gebelerde ise rejyonal anestezi ilk sırada tercih edilmelidir. Bu olguda, epidural anestezi uyguladığımız hastada beraberinde NO inhalasyonu ile PH'nun kontol altına alınabileceğini düşünüyoruz.

Kaynakça

1. Jha N, Jha AK, Mishra SK, Sagili H.**Pulmonary hypertension** and pregnancy outcomes: Systematic Review and Meta-analysis. Eur J Obstet Gynecol Reprod Biol. 2020 Oct;253:108-116. doi: 10.1016/j.ejogrb.2020.08.028. Epub 2020 Aug 24.

TARK 2024
Türk Anesteziyoloji ve Reanimasyon Derneği
58. Ulusal Kongresi
28 Kasım - 1 Aralık 2024
Kaya Palazzo Otel ve Kongre Merkezi / ANTALYA

S-198

Sezaryen Ameliyatlarında Ultrason Eşliğinde Transversalis Fasya Plan Bloğu ile Yara Yeri İnfiltrasyonunun Postoperatif Analjezik Etkilerinin Karşılaştırılması: Randomize Kontrollü Çalışma

Beliz Bilgili[1], Ecem Güçlü Öztürk[1], Irmak Çimenoğlu[1], Merve Ergenç[1], Gülşen Cebecik Teomete[1]

[1]Marmara Üniversitesi Pendik Eğitim ve Araştırma Hastanesi

Giriş / Amaç: Sezaryen doğum en sık yapılan majör abdominal prosedürlerden biridir [1]. Rejyonel analjezik tekniklerin sezaryen ameliyatlarında postoperatif analjezi amaçlı kullanımı giderek yaygınlaşmaktadır [2]. Çalışmamızda elektif sezaryen ameliyatlarında ultrason (USG) eşliğinde transversalis fasya plan bloğu (TFPB) ile yara yeri infiltrasyonunun (LWI) postoperatif analjezik etkilerini karşılaştırmayı amaçladık.

Gereç ve Yöntem: Spinal anestezi altında elektif sezaryen ameliyatı geçirecek American Society of Anesthesiologists (ASA) skoru II-III olan 42 hasta rastgele TFPB ve LWI gruplarına atandı. Cerrahi bitiminde hastalara 40 ml %0.25 bupivakain ile yara yeri infiltrasyonu veya USG eşliğinde bilateral 20'şer ml %0.25 bupivakain ile TFPB uygulandı. Birincil sonlanım noktası, postoperatif ilk 24 saatte opioid tüketimlerini karşılaştırmak olup; ikincil sonlanım noktaları, vizüel analog skala (VAS) kullanılarak postoperatif ağrının değerlendirilmesi, kurtarıcı analjezi gereksinimi ve postoperatif bulantı-kusma oranlarının değerlendirilmesidir.

Bulgular: Toplam 42 hasta analize dahil edildi. 24 saatlik tramadol tüketimi TFPB ve LWI gruplarında benzerdi (sırasıyla medyan 100 [65-152] ve 85 [65-135] mg) (p= 0.554). VAS skorları tüm zaman aralıklarında 4'ün altında olup gruplar arasında anlamlı farklılık saptanmadı. Kurtarıcı analjezik gereksinimi tüm zaman aralıklarında benzer bulundu.

Tartışma / Sonuç: Sezaryen ameliyatlarının postoperatif ağrı yönetiminde TFPB ve LWI ile 24 saatlik opioid tüketimleri benzer bulundu. Bilateral TFPB'nin sezaryende postoperatif analjezik etkinliği LWI'dan üstün değildir.

Kaynakça

1. Roberts CL, Nippita TA. International caesarean section rates: the rising tide. Lancet Glob Health. 2015;3(5):e241-2.
2. Champaneria R, Shah L, Wilson MJ, Daniels JP. Clinical effectiveness of transversus abdominis plane (TAP) blocks for pain relief after caesarean section: a meta-analysis. Int J Obstet Anesth. 2016 Dec;28:45-60.

TARK 2024
Türk Anesteziyoloji ve Reanimasyon Derneği
58. Ulusal Kongresi
28 Kasım - 1 Aralık 2024
Kaya Palazzo Otel ve Kongre Merkezi / ANTALYA

S-199

ALS ve Morbid Obeziteli Yüksek Riskli Bir Hastada Rejyonel Anestezi Uygulaması: Popliteal ve Femoral Sinir Bloğu İle Güvenli Yönetim

Bahar Uslu Bayhan[1]

[1]Gaziantep Şehir Hastanesi

Giriş / Amaç: Amiyotrofik Lateral Skleroz (ALS) ve Diabetes Mellitus tanılı hastalarda, solunum kaslarının zayıflığı ve ek hastalıkların varlığı anestezi yönetimini karmaşık hale getirebilir. Bu tür hastalarda genel anestezi, solunum depresyonu ve postoperatif komplikasyon riskini artırdığı için rejyonel anestezi tercih edilebilir. Bu vakada, solunum fonksiyonları ciddi şekilde kısıtlı ve morbid obez bir ALS hastasında popliteal ve femoral sinir bloğu ile güvenli anestezi yönetimi incelenmiştir.

Olgu: 54 yaşında, ALS ve Diabetes Mellitus tanılı erkek hasta, sağ tibia ve fibula kırıkları nedeniyle acil servise başvurmuştur. Hastanın 15 yıldır yatağa bağımlı olduğu, vücut kitle indeksinin 40 olduğu ve oda havasında oksijen satürasyonunun %85 olduğu belirlenmiştir. Solunum kapasitesi ciddi şekilde azalmış olan bu hastada genel anestezi yüksek riskli olarak değerlendirilmiştir. Bu nedenle, popliteal ve femoral sinir bloğu ile rejyonel anestezi uygulanarak ameliyat gerçekleştirilmiştir. Bu vakada, hastaya uygun anestezi yönetimi ile komplikasyonlar en aza indirilmiş, cerrahi işlem sorunsuz bir şekilde tamamlanmış ve hasta yoğun bakıma başarıyla devredilmiştir.

Preoperatif PA Akciğer Grafisi



Preoperatif PA Akciğer Grafisi Solunum kısıtlılığını ve obeziteyi görselliyor.

Preoperatif Ayak Bileği Direk Grafi



Preoperatif Ayak Bileği Direk Grafi

Postoperatif Ayak Bileği Direk Grafi



Postoperatif Ayak Bileği Direk Grafi

Tartışma / Sonuç: Hasta güvenliği, özellikle ALS ve morbid obezite gibi yüksek riskli gruplarda, anestezi yönetiminde temel bir unsurdur. Amiyotrofik Lateral Skleroz (ALS) hastalarında solunum kaslarının zayıflığı, yutma ve öksürme reflekslerinde azalma, ve genel sistemik etkiler nedeniyle komplikasyon riski yüksektir. Bu olguda, rejyonel anestezi, genel anestezinin getirdiği solunum depresyonu riskini ortadan kaldırmış ve hastanın güvenliğini sağlamıştır. Rejyonel anestezi teknikleri, komplikasyon riskini azaltırken, postoperatif iyileşmeyi hızlandırma potansiyeline sahiptir. "Geçmişten Geleceğe Güvenle" mottosuyla hareket eden sağlık ekibi, hastanın anestezi sürecini en güvenli şekilde yönetmiş ve komplikasyonları en aza indirgemiştir. Bu vaka, multidisipliner yaklaşım ve rejyonel anestezi tekniklerinin, yüksek riskli hastalarda güvenli ve etkili bir çözüm sunduğunu göstermektedir.

Kaynakça

1- S S, L A. Anesthesia for the Morbidly Obese Patient. Anesthesiology clinics [İnternet]. Mart 2020 [a.yer 11 Ekim 2024];38(1). Erişim adresi: https://pubmed.ncbi.nlm.nih.gov/32008653/
2- Am H, Dw B, Jc W, J S, Tn W. Amyotrophic lateral sclerosis and anesthesia: a case series and review of the literature. Journal of anesthesia [İnternet]. Nisan 2019 [a.yer 11 Ekim 2024];33(2). Erişim adresi: https://pubmed.ncbi.nlm.nih.gov/30656405/
3- J Paul D, Wright M, M Palmer J, B Russell T. Perioperative management of patients with amyotrophic lateral sclerosis: A narrative review. Anaesth Intensive Care. Eylül 2022;50(5):345-60.
4- Niedermeyer S, Murn M, Choi PJ. Respiratory Failure in Amyotrophic Lateral Sclerosis. Chest. Şubat 2019;155(2):401-8.
5- Sferrazza Papa GF, Pellegrino GM, Shaikh H, Lax A, Lorini L, Corbo M. Respiratory muscle testing in amyotrophic lateral sclerosis: a practical approach. Minerva Med. Aralık 2018;109(6 Suppl 1):11-9.

TARK 2024
Türk Anesteziyoloji ve Reanimasyon Derneği
58. Ulusal Kongresi
28 Kasım - 1 Aralık 2024
Kaya Palazzo Otel ve Kongre Merkezi / ANTALYA

S-200

Paradoksal Emboli

Elif Kılıç Çakmak[1], Umut Can Özağar[1], Mürüvvet Dayıoğlu[1], Jülide Ergil[1]

[1]Ankara Etlik Şehir Hastanesi

Giriş / Amaç: PFO sıklıkla yetişkinlikte görülen konjenital bir hastalıktır. Hastalar genellikle asemptomatiktir ve klinikte paradoksal embolilerin etiyolojik araştırmasında fark edilir. 60 yaşından genç hastalarda inme etyolojisi araştırılırken neden bulunamadığı zaman akla atriyoventriküler septal defekt(ASD) ve patent foramen ovale(PFO) gelmelidir. Bu vaka sunumunda, derin ven trombozu(DVT) tanısı olan, acil servise solunum sıkıntısı ve nöbetle gelen hastamızı tartışmayı hedefledik.

Olgu: 52 yaşında erkek hasta bilinen hepatit B, astım, epilepsi öyküsü mevcut. Hastada menisküs operasyonundan 3 hafta sonra sol alt ekstremitede DVT saptanmış ve tedavi düzenlemesi sonrası eve taburcu edilmiş. 5 yıldır nöbet öyküsü olmayan hasta eve giderken nöbet geçirmiş ve bilinç kaybı, solunum sıkıntısı şikayeti ile 112 tarafından acile getirilmiş. Hastanın beyin tomografisinde(BT) akut değişiklik saptanmamış. Hastanın pulmoner arter BT anjiyosunda dolum defektleri saptanmış olup emboli ekarte edilememiş. Hastanın YBÜ takibinde sinüs taşikardisi ve hipertansiyonu mevcut ancak solunumsal parametreleri normal olarak saptandı. Herhangi bir nörolojik defekti olmayan hastada, analjeziklere dirençli şiddetli baş ağrısı olması ve bulantı şikayetinin devam etmesi nedeniyle çekilen kontrol beyin BTde her iki serebellar hemisferlerde, sol oksipital ve parietal lobda akut iskemi saptandı. Ayrıca "sol temporal lobda boyutları yaklaşım 8x13mm olarak ölçülen intraparankimal hematom alanı" izlendi. Aynı gün çekilen diffüzyon MR BT ile uyumluydu. Hasta için paradoksal emboli şüphesi ile ekokardiyografi(EKO) planlandı ve EKOda şüpheli atriyal geçiş izlendi. İleri değerlendirme için transözafageal ekokardiyografi yapıldı ve PFO saptandı; aynı seansta PFO kapatılma işlemi uygulandı.

TEE

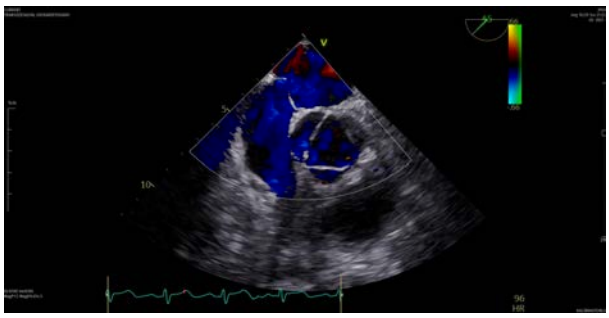

TEE görüntüsü- doppler

TEE

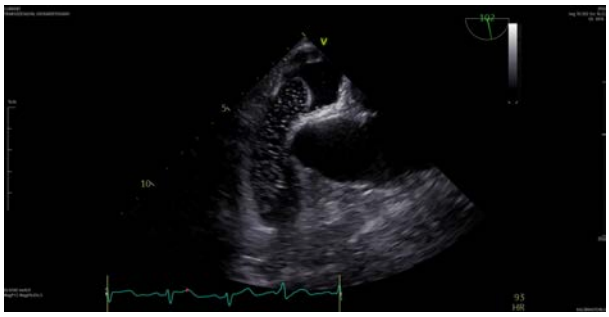

TEE görüntüsü

Görüntüleme sonuçları

Görüntülemeler		
Acil BT	**YBU BT**	**YBU MR**
SVO Bulgusu yok	hipodens alanlar	enfarkt uyumlu difüzyon kısıtlaması
	Sol oksipital, parietal, serebella hemisfer	Sol talamus posterior

RoPE

Tansiyon öyküsü olmaması	+1
Diyabet öyküsü olmamsı	+1
İnme/TIA öyküsü olmaması	+1
Sigara içmemek	+1
Görüntüde kortikal infarkt	+1
Yaş	
18-29	+5
30-39	+4
40-49	+3
50-59	+2

60-69	+1
>70	0

RoPE score	PFO şüphesi	2 yıllık TIA/Inme beklentisi
0-3	%0	%20
4	%38	%12
5	%34	%7
6	%62	%8
7	%72	%6
8	%84	%6
9-10	%88	%2

PASCAL sınıflaması

Çok yüksek	PFO varlığı ve trombüs geçişi
Yüksek	Pulmoner Emboli veya DVT'nin eşlik ettiği infarktta; PFO, Atrial Septal Anevrizma veya büyük PFO shunt varlığı
Orta	PFO or ASA or Büyük Shunt Varlığı
Düşük	Atrial septal anevrizma olmayan küçük şantlı PFO

Tartışma / Sonuç: Belirgin bir nedeni olmayan embolik inme geçiren hastalar için, RoPE skorunu(Paradoksal Emboli Riski) da içeren PASCAL(PFO-Associated Stroke Causal Likelihood) sınıflandırma sistemi kullanılır. Hastamızın RoPE skoru 7 olmakla birlikte PASCAL'a göre hastamızda SVO'nun PFO ile ilişkili olma olasılığı yüksekti. Özellikle DVTsi bulunan ve acil servise geliş şikayeti arasında pulmoner emboli düşündürecek nefes darlığı ile senkop olan, ilk kraniyal BTde anlamlı patoloji bulunmayan hastalarda nörolojik muayene normal olsa da şiddetli baş ağrısı ve bulantı gibi semptomların bulunması paradoksal emboliyi akla getirmelidir.

Kranial BT-1



Hastanın acilde çekilen kranial BT görüntüsü

YBU kranial BT-2



Hastanın 2 gün sonra YBU'de çeklen kranial BT'si

YBU difüzyon MR

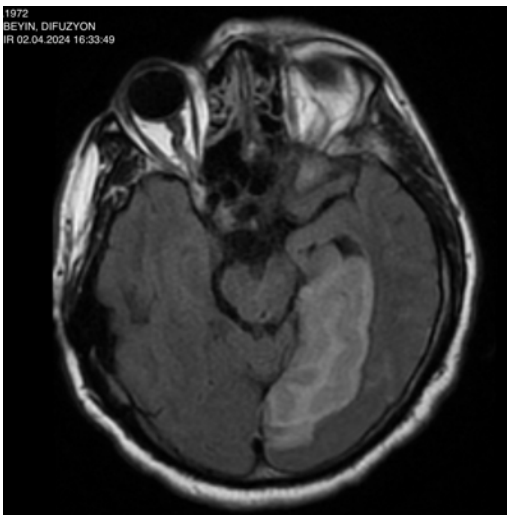

YBU'de çekilen difüzyon MR.

Kaynakça

1. Elgendy AY, Saver JL, Amin Z, et al. Proposal for Updated Nomenclature and Classification of Potential Causative Mechanism in Patent Foramen Ovale-Associated Stroke. JAMA Neurol 2020; 77:878.
2. Kent DM, Ruthazer R, Weimar C, et al. An index to identify stroke-related vs incidental patent foramen ovale in cryptogenic stroke. Neurology 2013; 81:619.
3. Kent DM, Saver JL, Kasner SE, et al. Evaluating Therapies to Prevent Future Stroke in Patients with Patent Foramen Ovale-Related Strokes — The SCOPE Study 2023 Apr.

TARK 2024
Türk Anesteziyoloji ve Reanimasyon Derneği
58. Ulusal Kongresi
28 Kasım - 1 Aralık 2024
Kaya Palazzo Otel ve Kongre Merkezi / ANTALYA

S-201

İntraartiküler Kök Hücre Uygulamasının Etkinlik Ve Güvenilirliği (Retrospektif Çalışma)

Kazım Koray Özgül[1], Can Eyigör[2], Hakan Abdullah Özgül[3], Meltem Uyar[2]

[1]Ege Üniversitesi Tıp Fakültesi, Anesteziyoloji ve Reanimasyon AD
[2]Ege Üniversitesi Tıp Fakültesi, Algoloji Bilim Dalı
[3]Atatürk Eğitim ve Araştırma Hastanesi, Radyoloji AD

Giriş / Amaç: Osteoartrit (OA) kronik dejeneratif bir eklem hastalığıdır. Son yıllarda, adipoz kaynaklı mezenkimal kök hücreler (AD-MKH'ler) OA tedavisi için umut verici bir araç olarak rejeneratif tıp için odak noktası haline gelmiştir. Kök hücrelerin dejenere eklemlere uygulanması, hiyalin eklem kıkırdağının restorasyonu ile birlikte ağrının giderilmesi ve yaşam kalitesinin iyileştirilmesi ile sonuçlanmaktadır.

Gereç ve Yöntem: Bu çalışmada diz ve kalça osteoartriti olan, eklem içi kök hücre tedavisi uygulanan 86 hasta retrospektif olarak tarandı. Kellgren-Lawrence skoru 2-4 olan hastaların işlem öncesi, işlem sonrası 1. ay ve işlem sonrası 6. aylardaki vizüel analog skala (VAS), Western Ontario ve McMaster Üniversitesi Osteoartrit İndeksi (WOMAC), Lequesne, Kısa Form-36 (SF-36) skorları ile mevcut grafilerindeki radyolojik skorları, advers olaylar tarandı.

resim 1



Malzemeler

resim 2



İntraartiküler Kök Hücre Uygulanması

Bulgular: Ortanca değerlere göre tedavi öncesi VAS 8 olarak ölçülmüşken, tedavi sonrası 1.ayda 3, tedavi sonrası 6. ayda 2 olarak ölçülmüştür. Friedman testi ile hastaların VAS skorlarında tedavi sonrası anlamlı olarak azalma olduğu tespit edilmiştir ($p<0,001$). WOMAC toplam skoru 65, tedavi sonrası 1.ayda 24, tedavi sonrası 6. ayda 18 olarak ölçüldü. Ortanca değere göre Lequesne skoru 14, tedavi sonrası 1.ayda 6, tedavi sonrası 6. ayda 4 olarak ölçülmüştür. Hastaların toplam SF-36 skorları tedavi öncesinde: 33, tedavi sonrası 1. ayda: 54, tedavi sonrası 6. ayda 64 olarak ölçüldü. Bu ölçümler istatistiksel olarak anlamlıydı($p<0,001$). SF-36 anketinde 8 parametrenin tümünde işlem sonrası istatistiksel olarak anlamlı iyileşme mevcuttu ($p<0,001$). Hastaların hiçbirinde advers olay gözlenmedi. Küçük bir hasta grubunda minör komplikasyonlar gözlendi. Kısa süreli karın bölgesinde ağrı ve ekimoz ile birkaç hastada işlem yapılan eklemlerde kısa süreli ağrı ve şişlik saptandı, majör yan etki oluşmadı.

Tablo 1

Demografik Veri	Ortalama ± ss	Min-Max
Yaş (yıl)	66,06 ± 12,22	38-94
Boy(metre)	1,64±0,74	150-183
Kilo (kilogram)	79,36±9,40	60-100
BKİ (kg/m2)	29,17±3,68	23,14-40,0
Semptom Süresi (yıl)	8,09±4,54	2-20

demografik veriler

Tablo 2

	Tedavi öncesi	Tedavi sonrası 1. ay	Tedavi sonrası 6.ay
VAS	8	3	2
WOMAC	65	24	18
LEQUESNE	14	6	4

VAS, WOMAC, LEQUESNE Skorları

Tartışma / Sonuç: Yapılan intraartiküler uygulama hastalarda sonuçları belirgin derecede iyileştirirken herhangi bir yan etkiye neden olmamıştır ve bu da intraartiküler kök hücre uygulamasının osteoartrit tedavisinde umut vadeden bir seçenek olabileceğini göstermektedir. Ancak, daha geniş örneklem ve uzun vadeli takip süresine sahip prospektif RKÇ'lere ihtiyaç duyulmaktadır.

Kaynakça

1.Lee WS, Kim HJ, Kim K Il, Kim GB, Jin W. Intra-Articular Injection of Autologous Adipose Tissue-Derived Mesenchymal Stem Cells for the Treatment of Knee Osteoarthritis: A Phase IIb, Randomized, Placebo-Controlled Clinical Trial. Stem Cells Transl Med [Internet]. 2019 Jun 1 [cited 2024 Apr 25];8(6):504–11. Available from: https://pubmed.ncbi.nlm.nih.gov/30835956/

2.Vasiliadis A V., Galanis N. Effectiveness of AD-MSCs injections for the treatment of knee osteoarthritis: Analysis of the current literature. J Stem Cells Regen Med [Internet]. 2020 [cited 2024 Apr 25];16(1):3. Available from: /pmc/articles/PMC7282271/

3.Song Y, Zhang J, Xu H, Lin Z, Chang H, Liu W, et al. Mesenchymal stem cells in knee osteoarthritis treatment: A systematic review and meta-analysis. J Orthop Translat [Internet]. 2020 Sep 1 [cited 2024 Apr 25];24:121. Available from: /pmc/articles/PMC7452318/

TARK 2024
Türk Anesteziyoloji ve Reanimasyon Derneği
58. Ulusal Kongresi
28 Kasım - 1 Aralık 2024
Kaya Palazzo Otel ve Kongre Merkezi / ANTALYA

S-202

Günübirlik Varis Cerrahisinde Düşük Doz Bupivakain İle Spinal Anestezi Deneyimimiz:Üç Olgu

Hatice Ayça Sarıbudak[1], Fehmi Güralp Güray[1]

[1]Ankara Etlik Şehir Hastanesi

Giriş / Amaç: Günübirlik cerrahiler uygun maliyet ve hasta memnuniyetinin yüksek olması nedeniyle sıklıkla uygulanmaktadır(1). Spinal anestezi hızlı etki başlangıcı, düşük doz lokal anestezik seçimi ile kısa motor blokaj süresinin olması, postoperatif yan etkinin düşük olması ve taburculuk süresinin hızlı olması nedeniyle günübirlik cerrahilerde tercih edilmektedir(2,3). Bu olgu sunumunda düşük doz bupivakain ile yapılan spinal anestezinin günübirlik varis cerrahisindeki hemodinamik etkileri, duyusal ve motor blok seviyeleri, duyusal ve motor bloğun geriye dönüş süreleri, mobilizasyon ve hastaneden taburculuk süresi açısından etkinliğinin değerlendirilmesi amaçlandı.

Olgu: : Yaşları 47,63 ve 51 olan, ASA II hastaların vücut kitle indeksi(VKİ)'leri 24,37,31 kg/m2 idi. Hastalardan işlem öncesi aydınlatılmış onam alındı. Hastalar preoperatif dönemde monitorize edildi. 1mg iv. midazolam ile sedasyon altında cerrahinin uygulanacağı taraf altta kalacak şekilde lateral dekübit pozisyonda spinal anestezi uygulandı. Spinal anestetezide hastalara intratekal 4 mg (0,8 ml) % 0,5 bupivakain uygulandı. Cerrahi başlamadan bakılan duyusal blok düzeyleri spinal anestezi sonrası 5. dakikada T10-T12-T10 seviyesinde, Bromage skorları II/II/IV olarak değerlendirildi. Kontroller sonrasında hasta cerrahiye teslim edildi. Cerrahi bittikten sonra 15-30-45-60. dakikalardaki Bromage skorları 1.hastanın 'III,III,IV,IV'; 2. hastanın 'I,I,II,III'; 3. hastanın 'II,II,II,III' idi. Hastaların cerrahi bitiminden sonra motor ve duyusal blok geçme süreleri sırasıyla 45-75 dk, 180-150 dk, 100-115 dk idi. Hastaların üçünde de intraoperatif ek sedasyon ve postoperatif analjezik ihtiyacı olmadı. Hastalarda hemorajik ve nörolojik komplikasyon, alerji, bulantı kusma, ve idrar retansiyonu gibi yan etkiler gözlenmedi. Postoperatif dönemde 1.hasta 3 saat, 2.hasta 6 saat, 3.hasta 5 saat sonra eve taburcu edildi.

Postoperatif dönemde vital bulgular

Olgular	1. Olgu			2. Olgu			3. Olgu		
Değişkenler	1.Saat	2.Saat	3.Saat	1.Saat	2.Saat	3.Saat	1.Saat	2.Saat	3.Saat
OAB mmHg	104	94	95	66	65	63	72	70	72
KH atım/dk	81	70	70	92	85	80	74	81	65
SpO_2	98	98	95	97	97	98	96	95	95
VAS	0	0	3	2	2	5	0	1	1

OAB: Ortalama Arter Basıncı, KH: Kalp Atım Hızı SpO2 :Parmak ucu oksijen saturasyonu, VAS: Görsel Ağrı Derecelendirmesi

Postoperatif dönemde Bromage skoru, blok bitiş, mobilizasyon ve taburculuk süreleri

Olgular	**Bromage Skoru** **15.dk** **30.dk** **45.dk** **60.dk**	**Motor Blok Bitişi** **(Dk)**	**Duyusal Blok Bitişi** **(Dk)**	**Mobilizasyon Süresi** **(Saat)**	**Taburculuk** **(Saat)**
1. Olgu	III III IV IV	**45**	**75**	**2**	**3**
2. Olgu	I I II III	**150**	**180**	**5**	**6**
3. Olgu	II II II III	**100**	**115**	**4**	**5**

Tartışma / Sonuç: Günübirlik varis cerrahisinde düşük doz bupivakain ile spinal anestezi yeterli duyusal ve motor blok sağlamaktadır. Hastaların erken dönemde mobilizasyonu sağlanıp taburculuğun hızlı olması nedeniyle günübirlik cerrahilerde tercih edilebilir.

Kaynakça

1. Ledesma, Ignacio, et al. "Spinal anesthesia in ambulatory patients." Current Opinion in Anesthesiology (2024): 10-1097.

2. Gurbet, A., et al. "Combination of ultra-low dose bupivacaine and fentanyl for spinal anaesthesia in out-patient anorectal surgery." Journal of International Medical Research 36.5 (2008): 964-970.

3. Gupta, A., et al. "Low-dose bupivacaine plus fentanyl for spinal anesthesia during ambulatory inguinal herniorrhaphy: a comparison between 6 mg and 7. 5 mg of bupivacaine." Acta anaesthesiologica scandinavica 47.1 (2003): 13-19.

TARK 2024
Türk Anesteziyoloji ve Reanimasyon Derneği
58. Ulusal Kongresi
28 Kasım - 1 Aralık 2024
Kaya Palazzo Otel ve Kongre Merkezi / ANTALYA

S-203

Kolorektal Cerrahi Yapılan Hastalarda C-Reaktif protein/Albümin Oranının Erken Mortaliteyi Öngörmedeki Rolü

Vildan Kölükçü[1], Ahmet Tuğrul Şahin[1], Yunus Emre Kuyucu[2], Hakan Tapar[1]

[1]Tokat Gaziosmanpaşa Üniversitesi Tıp Fakültesi Anesteziyoloji ve Reanimasyon Anabilim Dalı
[2]Tokat Gaziosmanpaşa Üniversitesi Tıp Fakültesi Biyoistatistik Anabilim Dalı

Giriş / Amaç: Kolorektal cerrahiler morbidite ve mortalite açısından yüksek riskli olup perioperatif yakın takip gerektirmektir. Yoğun bakımda mortaliteyi öngörmede çeşitli skalalar kullanılmaktadır (1). C-Reaktif protein/albümin oranı (CAO), inflamasyon ve kötü prognozla ilişkilendirilen güncel bir belirteçtir (2,3). Çalışmamızda kolorektal cerrahi sonrası yoğun bakımda takip edilen hastalarda postoperatif CAO'nın erken mortaliteyi öngörmedeki prognostik değerinin araştırılması amaçlanmıştır.

Gereç ve Yöntem: Retrospektif çalışmamıza Ocak 2020-Haziran 2024 tarihleri arasında kolorektal cerrahi sonrası yoğun bakımda takip edilen 18 yaş üstü 243 hasta dahil edilmiştir. Hastaların demografik verileri, ASA ve APACHE II skorları, postoperatif ilk C-Reaktif protein (CRP), albümin düzeyleri, CAO ve hastane içi ilk 28 günlük mortalite verileri analiz edilmiştir.

Bulgular: Hastaların yaş ortalaması 68,24 yıldı ve 103'ünü (%42,2) kadın cinsiyet oluşturmaktaydı. Hastaların ortalama APACHE II skorları, CRP, albümin ve CAO düzeyleri sırasıyla 15,94, 8,48, 2,58 ve 6,23 idi (Tablo-1). Toplam 227 (%93,4) hasta ASA 3 olarak değerlendirilirken diğerleri ASA 4 idi. Öte yandan 31 (%12,6) hastada hastane içi ilk 28 günlük mortalite izlendi. APACHE II skoru ve CAO'nın erken dönem mortalite öngörüsünün istatistiksel olarak anlamlı olduğu gözlemlendi (sırasıyla $p<0,001$ ve p:0,043) (Tablo-2). Mortalite durumunun tespiti için deneklere ilişkin APACHE II ve CAO değerleri için ROC Analizi yapıldı. APACHE II değerleri için yapılan ROC Analizi sonucunda kesim noktası (cut-off) ≤23,0 olarak hesaplandı. Bu değer için ROC eğrisinin altında kalan alan (AUC) 0,956 idi (0,922-0,978, %95CI) (Resim-1). CAO değerleri için yapılan ROC Analizi sonucunda kesim noktası (cut-off) ≤3,65 olarak hesaplandı. Bu değer için ROC eğrisinin AUC 0,858 idi (0,782-0,898, %95CI) (Resim-2). ROC analizlerimizde elde edilen AUC göre de APACHE II (%95,6) ve CAO (%85,8) değerleri için yüksek oranda erken dönemde mortaliteyi öngörebilmekte etkin olduğu sonucuna varılmıştır.

Resim-1

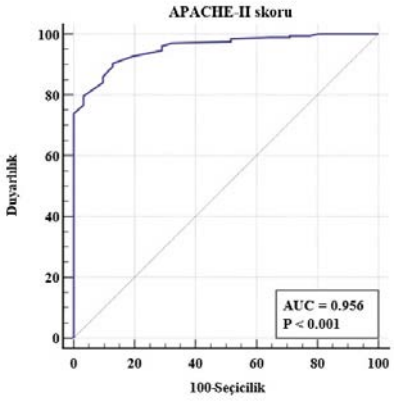

	APACHE-II skoru
Eğri Altında Kalan Alan (AUC)	0.956 (0.922-0.978)
Anlamlılık Düzeyi p (Area=0.5)	<0.001*
Eşik Değer (Cut-Off)	≤23
Duyarlılık (%95 CI)	90.34 (85.5-94.0)
Seçicilik (%95 CI)	87.10 (70.2-96.4)

Resim-2

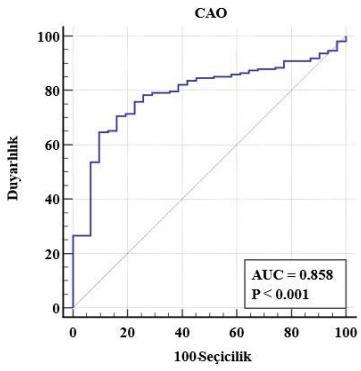

	CAO
Eğri Altında Kalan Alan (AUC)	0.858 (0.782-0.898)
Anlamlılık Düzeyi p (Area=0.5)	<0.001*
Eşik Değer (Cut-Off)	≤3.65
Duyarlılık (%95 CI)	69.29 (65.5-74.1)
Seçicilik (%95 CI)	97.77 (89.3-99.9)

Tablo 1. Hastaların demografik verileri ve kan biyokimyasal analiz sonuçları

	Ortalama±Std. Sapma	**Min-Mak**
Yaş (yıl)	68,24±12,03	19,00-97,00
C-Reaktif protein (mg/dl)	8,48±6,07	0,44-28,27
Albümin (gr/dl)	2,58±1,03	0,20-4,37
APACHE-II	15,94±8,28	3,00-44,00
CAO	6,23±11,00	0,17-81,70

CAO: C-Reaktif protein/albümin oranı

Tablo 2. Mortalite ile APACHE-II skoru ve CAO ilişkisi

	Erken Dönem Mortalite		**p**
	Var	**Yok**	
APACHE-II	29,65±6,25	13,89±6,38	**<0,001***
CAO	9,29±8,30	5,77±4,29	**0,043***

Test: Bağımsız Örneklem T Testi, *p değeri 0.05 düzeyinde anlamlı. CAO: C-Reaktif protein/albümin oranıı

Tartışma / Sonuç: Çalışmamızda elde edilen veriler ışığında CAO'nın erken mortaliteyi öngörmede ölçüm kolaylığı ve yüksek seçiciliğiyle yoğun bakım skorlama sistemlerine alternatif bir belirteç olarak geniş serili randomize prospektif çalışmalarla desteklenerek günlük rutin anestezi pratiklerinde kullanabileceği kanaati taşımaktayız.

Kaynakça

1. Basile-Filho A, Lago AF, Menegueti MG, et al. The use of APACHE II, SOFA, SAPS 3, C-reactive protein/albumin ratio, and lactate to predict mortality of surgical critically ill patients: a retrospective cohort study. Medicine (Baltimore). 2019; 98(26):e16204.
2. Saito H, Kono Y, Murakami Y, et al. Prognostic significance of the preoperative ratio of C-reactive protein to albumin and neutrophil–lymphocyte ratio in gastric cancer patients. World J Surg. 2018; 42(6): 1819-1825.
3. Kinoshita A, Onoda H, Imai N, et al. The C-reactive protein/albumin ratio, a novel inflammation-based prognostic score, predicts outcomes in patients with hepatocellular carcinoma. Ann Surg Oncol. 2015; 22: 803-810.

TARK 2024
Türk Anesteziyoloji ve Reanimasyon Derneği
58. Ulusal Kongresi
28 Kasım - 1 Aralık 2024
Kaya Palazzo Otel ve Kongre Merkezi / ANTALYA

S-204

Myastenia Gravisli Pediatrik Hastada Acil Laparoskopik Cerrahi Esnasında Anestezi ve Postop Ağrı Yönetimi: Olgu Sunumu

Besra Kaya[1], Masum Akdeniz[1], Necla Gülçek[1]

[1]Mardin Eğitim ve Araştırma Hastanesi

Giriş / Amaç: Miyastenia gravis (MG), nöromüsküler kavşağın otoimmün hastalığı olup, postsinaptik asetilkolin reseptörlerine karşı antikor gelişimi ile karakterizedir. Efor, enfeksiyonlar, cerrahi girişimler veya ilaçlar alevlenmelere sebep olabilir.

Olgu: On dört yaşında, 70 kg ağırlığında bir kız hasta, 1 haftadır süren sağ alt kadran ağrısı ile başvurdu. Hastaya over torsiyonu, sağ overde hemorajik kist ve akut apendisit tanıları kondu. Özgeçmişinde, 7 yaşında tonsillektomi sonrası postoperatif servis bakımındayken yutma bozukluğu, ekstremitelerde güçsüzlük, baş ve boynu dik tutamama ve solunum sıkıntısı sorunları baş göstermiş ve sonrasında MG tanısı konulmuştur. Hasta, piridostigmin 5x60 mg/gün ve azatioprin 2x50 mg/gün kullanmaktadır. Preoperatif çocuk nörolojisi görüşü alındı. Preoperatif muayenede sistemik muayeneler normal, vital bulgular stabil idi. Operasyon günü cerrahi öncesi hastaya kullandığı ilaçlar verildi.Anestezi Yönetimi öncesinde hasta monitörize edilerek ölçümler kaydedildi. Anestezi indüksiyonunda 1 mg midazolam, 2 mg/kg propofol ve 1 mcg/kg fentanil uygulandı. 0,05 mcg/kg/dk remifentanil infüzyonu başlatıldı ve hasta entübe edildi. Anestezi idamesi, BİS değeri 40-60 olacak şekilde remifentanil 0,1 mcg/kg/dk infüzyon ve sevofluran (MAC % 1-2) inhalasyonuyla sağlandı. Hastaya appendektomi ve sağ overden parsiyel kistektomi yapıldı. İntraoperatif komplikasyon yaşanmadı ve hasta solunumsal ve hemodinamik açıdan stabildi. Postoperatif ağrı yönetimi için ultrasonografi eşliğinde çift taraflı 20 cc bupivakain ile TAP blok gerçekleştirildi.Perioperatif anestezi yönetimi sorunsuz şekilde tamamlandı ve 4 ml/kg tidal volüm oluştuğunda hasta ekstübe edildi. Sorunsuz derlenmenin ardından hasta çocuk yoğun bakıma transfer edildi

Tartışma / Sonuç: İnhaler anestezikler, asetilkolinin presinaptik geçişini inhibe ederek ve reseptörleri uyararak nöromüsküler iletiyi azalttığından, miyastenik hastalar inhaler ajanlarla oluşturulan kas gevşemesine daha duyarlıdır (1, 2). Ayrıca, inhaler ajanların kesilmesi sonrası nöromüsküler ileti hızlı bir şekilde geri dönebildiği için, nöromüsküler ajanlar kullanılmadan cerrahi yapılabilmektedir (3, 4). Postoperatif ağrı kontrolü, miyastenik krizi tetikleyebileceğinden büyük önem taşımaktadır (5). Miyastenik hastalarda iyi bir preoperatif değerlendirme, ameliyat sırasında sıkı monitörizasyon, takip ve yeterli postoperatif analjezinin sağlanması, postoperatif mekanik ventilasyon riskini azaltır.

Kaynakça

1. Kiran U, Choudhury M, Saxena N, Kapoor P. Sevoflurane as a sole anesthetic for thymectomy in myasthenia gravis. Acta Anaesthesiol Scand 2000;44:351-3.
2. Lake CL. Curare sensitivity in steroid treated myasthenia gravis: A case report. Anesth Analg 1978;57:132-4.
3. Birnbaum ML, Brodsky JB, et al. Anesthesia for patients with myasthenia gravis: A review. Anesth Analg 1992;74:1045-50.
4. Kummer S, Weiss M, et al. Myasthenia gravis: Anesthesia implications. J Clin Anesth 2015;27:301-308.
5. Prys-Roberts C, et al. Anesthesia for myasthenia gravis: Clinical experience and implications for practice. Br J Anaesth 1986;58:529-535.

TARK 2024
Türk Anesteziyoloji ve Reanimasyon Derneği
58. Ulusal Kongresi
28 Kasım - 1 Aralık 2024
Kaya Palazzo Otel ve Kongre Merkezi / ANTALYA

S-205

BMI:60 Olan Laparoskopik Sleeve Gastrektomi Hastasında Akım Kontrollü Ventilasyon Uygulaması

Tuğçe Özdoğan[1], Birkan Arı[2], Asutay Göktuğ[1], Çetin Kaymak[1], Hülya Başar[1]

[1]SBÜ Ankara SUAM
[2]Sincan Eğitim ve Araştırma Hastanesi

Giriş / Amaç: Obezite, mekanik ventilasyon yönetimini güçleştirip, akciğer komplikasyonu riski arttıran bir hastalıktır. Akım kontrollü ventilasyon, akciğer havalanmasını akciğer hasarı riskini arttırmadan düzelten bir yeni bir tekniktir.

Olgu: 23 yaşında, bilinen sistemik hastalığı ve preoperatif değerlendirmesinde patolojik bulgusu olmayan, 178 cm boyunda, 193 kg ağırlığında, erkek hasta laparoskopik sleeve gastrektomi planlanarak operasyon odasına alındı. Kalp hızı, kan basıncı, pulse oksimetre ile rutin monitörizasyonun ardından uygun preoksijenizasyon sonrası anestezi indüksiyonu ve sorunsuz maske ventilasyonu sonrası endotrakeal entubasyon gerçekleştirilerek Evone® ventilasyon cihazına bağlandı. Total intravenöz anestezi için propofol ve remifentanil infüzyonu dozu Bispectral Index™ monitörizasyonuyla set edildi. İntraoperatif takipte ideal kiloya göre 6-8 lt tidal volüm oluşturma amacıyla tepe basıncı (Ppeak) ve frekans için inspirasyon akışı gereğince değiştirildi.Arteriyel kanülasyon yapılarak insuflasyondan itibaren 30 dk arayla arteriyel kan gazı, kalp hızı, kan basıncı, satürasyon ve ventilasyon parametreleri değerlendirildi. Operasyon süresince FiO2, Ppeak ihtiyacında azalma görülürken, SpO2 ve PO2 değerinde iyileşme görüldü.Komplikasyonsuz biten cerrahi ardından hasta sorunsuz ekstübe edilerek basit maske desteği altında anestezi ve reanimasyon yoğun bakım ünitesine transfer edildi. Postoperatif 1. günde servis takibine alındı.

Tablo 1

	Kalp Hızı /dk	Kan Basıncı (mmHg)	Sp02 (%)	Tepe Basıncı (cmH20)	Peep (cmH20)	EtC02 (mmHg)	Frekans (/dk)	Tidal volüm (ml)	Fi02 (%)
Entübasyon Öncesi	103	142/77	91						
Entübasyon sonrası 15.dk	86	98/44	92	31	6	39	14	520	60
İnsuflasyon Sonrası	79	100/54	93	27	6	39	14	525	60
İntraop 60.dk	94	115/63	97	26	6	38	16	515	50
İntraop 90. Dk	88	104/64	99	26	6	38	16	520	50
İntraop 120.dk	80	120/71	100	25	6	40	16	530	50

İntraoperatif kan basıncı, kalp hızı, Sp02 ve ventilasyon parametrelerinin izlemi

Tablo 2

	pH	PC02 (mmHg)	P02 (mmHg)	Sp02 (%)	Hemoglobin (gr/dl)	Laktat (mmol/L)
Entübasyon Öncesi	7.44	29,6	78,6	96,2	14,9	2,2
Entübasyon Sonrası 15.dk	7,37	37,7	65,0	91,5	14,6	1,7
İnsuflasyon Sonrası	7,37	38,3	71,4	92,9	13,5	1,3
İntraop 60.dk	7,33	42,8	82,2	94,9	13,3	1,2
İntraop 90.dk	7,33	41,5	101	97,2	13,0	1,0
İntraop 120.dk	7,33	42,5	109	97,8	13,3	1,0

İntraoperatif Arteriyel Kan Gazı İzlemi

Tartışma / Sonuç: Obezite, aşırı yağ birikimiyle tanımlanan kronik bir hastalıktır.Obez hastalarda akciğer volümleri azalır, atelektaziye eğilim görülür.1Akım kontrollü ventilasyon, Evone® cihazı inspirasyonda sabit ve pozitif, ekspirasyonda sabit ve negatif bir akımla havayı akciğerlerden aktif emen bir ventilasyon modudur. 2 Bu durum gaz değişiminin iyileştirerek havalanmayı homojenleştirmekte, akciğer hasarı riskini azaltmaktadır. İnspiratuar akım, inspiryum:ekspiryum oranı, Peep ve Ppeak ayarlanabilmektedir. Tidal volüm ve solunum sayısı direkt olarak ayarlanamamakta, basınç, akım ayarları ve solunum sistemi kompliyansına göre değişmektedir.3 Güncel literatürde, morbid obezitede akım kontrollü ventilasyon intraoperatif süreç boyunca kullanan çalışma olmayıp, olgumuz VKİ>60 olması nedeniyle bu konuda ilktir. İntraoperatif karbondioksit atılımını bozmadan, konvansiyonel yöntemlere göre daha düşük tepe basınçları ile ventilasyon, zamanla iyileşen oksijenasyon bu hasta popülasyonunda akım kontrollü ventilasyonun güvenli ve başarılı bir şekilde uygulanabileceğine dair umut vermektedir.

Kaynakça

1. Zerah F, Harf A, Perlemuter L, Lorino H, Lorino AM, Atlan G. Effects of obesity on respiratory resistance. Chest. 1993 May;103(5):1470-6. doi: 10.1378/chest.103.5.1470. PMID: 8486029.
2. Bialka S, Palaczynski P, Szuldrzynski K, Wichary P, Kowalski D, Van Der Hoorn JWA, et al. Flow-controlled ventilation - A new and promising method of ventilation presented with a review of the literature. Vol. 54, Anaesthesiology Intensive Therapy. Termedia Publishing House Ltd.; 2022. p. 62–70
3. Wirth S, Springer S, Spaeth J, Borgmann S, Goebel U , Schumann S. Application of the novel ventilation mode FLow-controlled EXpiration (FLEX): a crossover proof-of-principle study in lung-healthy patients. Anesth Analg. 2017;125:1246–52.

TARK 2024
Türk Anesteziyoloji ve Reanimasyon Derneği
58. Ulusal Kongresi
28 Kasım - 1 Aralık 2024
Kaya Palazzo Otel ve Kongre Merkezi / ANTALYA

S-206

Orofarenks Tümörü Olan Hastada Zor Havayolu Yönetimimiz

İremgül Nalbat[1], Ayşe Nur Soytürk[1], Şenay Kırgezen[1], Veysel Erden[1]

[1]SBÜ İstanbul Eğitim ve Araştırma Hastanesi

Giriş / Amaç: Zor havayolu, anestezi uygulamalarında karşılaşılan, hasta için dramatik sonuçları olabilen kritik durumlardan biridir(1). Fiberoptik bronkoskopi, zor havayolu yönetiminde anatomik olarak karmaşık ve sınırlı hava yollarının görsel olarak değerlendirilmesine ve hastanın güvenli bir şekilde entübe edilmesine olanak tanır(2).

Olgu: 49 yaşında erkek hastaya orofarenkste nüks eden kitle sebebiyle rezeksiyon amaçlı operasyon planlandı. Yapılan preoperatif değerlendirmede hastanın dişlerinin olmadığı, ağız açıklığının 1 cm olduğu görüldü. Hastanın 20 yıl önce parotis tümörü sebebiyle sağ total parotidektomi, 3 yıl önce de mandibula rezeksiyonu ve rekonstrüksiyonu operasyonu öyküsü mevcuttu. Hasta aralıklı olarak boyun bölgesine 26 seans radyoterapi almıştı. Planlanan operasyondan 8 ay önce nüks sebebiyle clivus, mandibula çevresi, nazofarenks ve orofarenksten kitle eksizyonu yapılmış olup histopatoloji asinik hücreli karsinom ile uyumluydu. KBB ekibi ile operasyon planı görüşüldü, hastanın maske ventilasyonunun da zor olabileceği kanaatine varıldı. Lezyonun nazofarenkse ulaşıyor olması ve kanama riski yüksek olması sebebiyle uyanık fiberoptik bronkoskopi ile orotrakeal entübasyon planlandı. 15 dakika nazal O2 ile 4 lt/dk oksijen desteği ile preoksijenasyon sağlanıp lidokain %10 lokal anestezik sprey ile dil kökü ve farenkse lokal anestezi uygulanarak 0,03 mg/kg dozunda intravenöz midazolam ile sedasyon yapıldı. Hastanın spontan solunumu korundu ve hemodinamik parametreleri stabil seyretti. 7 numara spiralli tüpün bronkoskopi üzerinden kaydırılmasıyla hasta entübe edildi. İntravenöz 2 mg/kg propofol, 0.5 mcg/kg remifentanil ve 0.5 mg/kg rokuronyum bromür ile genel anestezi uygulanarak operasyon başlatıldı. 2 saat süren operasyon sonunda hasta başarılı bir şekilde ekstübe edilerek PACU'ya transfer edildi.

Olgunun yüz görünümü

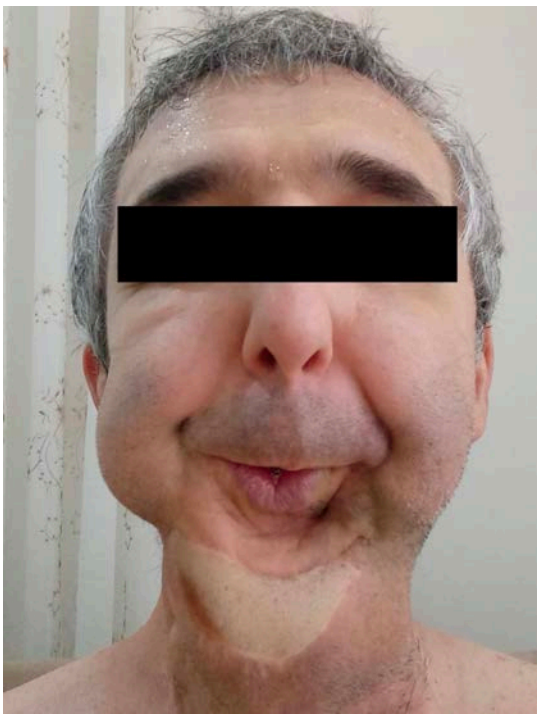

Tartışma / Sonuç: Fiberoptik bronkoskopi özellikle servikal immobilizasyon, yüz deformiteleri veya anatomik varyasyonları olan hastalar için zor havayolu yönetiminde etkili bir araçtır. Uyanık fiberoptik entübasyon, hastanın hava yolunun entübasyon sırasında sürekli olarak izlenmesine olanak sağlar; anatomik yapıların görselleştirilmesinin ve havayolu güvenliğinin daha iyi sağlandığı bir yöntemdir ve olası entübasyon başarısızlığının önüne geçilmesine yardımcı olur(2).

Kaynakça

1. Popovici SE, Mitre C. Difficult airway management- a constant challenge. Rom Anaesth Intensive Care. 2018;25(2):93-4
2. Ahmad I, El-Boghdadly K, Bhagrath R, et al. Difficult Airway Society guidelines for awake tracheal intubation (ATI) in adults. Anaesthesia. 2019;74(4):509-528

TARK 2024
Türk Anesteziyoloji ve Reanimasyon Derneği
58. Ulusal Kongresi
28 Kasım - 1 Aralık 2024
Kaya Palazzo Otel ve Kongre Merkezi / ANTALYA

S-207

Acil Sezaryen Operasyonu Esnasında Peptik Ülser Perforasyonu Saptanan Gebede Anestezi Yönetimi

İremgül Nalbat[1], Gül Çakmak[1]

[1]SBÜ İstanbul Eğitim ve Araştırma Hastanesi Anesteziyoloji ve Reanimasyon Kliniği

Giriş / Amaç: Peptik ülser perforasyonu, genelde akut batın tablosu ile karşımıza çıkan ancak gebelikte nadir görülen ve mortalite oranı %30 üzerinde seyredebilen ciddi bir gastrointestinal komplikasyondur(1). Bu olguda, acil sezaryen operasyonu esnasında peptik ülser perforasyonu saptanan bir gebenin anestezi yönetiminin maternal ve fetal komplikasyonlar açısından multidisipliner bir yaklaşıma ihtiyaç duyduğunu vurgulamayı amaçladık.

Olgu: 34 yaşında bilinen ek hastalığı olmayan, 32 haftalık ikiz gebeliği olan hasta spinal anestezi altında acil sezaryen operasyonuna alındı. Giriş kan basıncı 132/65 mmHg, nabız 110/dk, periferik oksijen %99 olan hastaya, L5-S1 seviyesinden oturur pozisyonda, 26 Gauge Quincke iğneyle intratekal aralığa 12,5 mg %0,5 hiperbarik bupivakain ile spinal anestezi uygulandı. Cerrahi başladıktan yaklaşık 1 dakika sonra çıkarılan bebekler uygulanan neonatal CPR'a yanıt vermemeleri üzerine exitus kabul edildi. Eş zamanlı olarak batında yaygın intraperitoneal mayi gözlemlenen hastaya intraoperatif olarak genel cerrahi konsültasyonu istendi ve genel anesteziye dönülerek insizyon hattı genişletildi. Peptik ülser perforasyonu saptanan hastaya primer onarım yapıldı. İntraoperatif süreçte invaziv arter monitörizasyonu, PVI, hemogram ve kan gazı takibi yapıldı. 7000 cc dengeli kristalloid, 2 ünite Eritrosit süspansiyonu, 2 ünite Taze donmuş plazma replase edildi; 800 cc diürez gözlendi. 4 saat süren operasyon sonunda hasta entübe olarak 0,1 mcg/kg/dk noradrenalin infüzyon desteğiyle YBÜ' ye transfer edildi. Postoperatif pnömosepsis gelişen hastaya enfeksiyon hastalıkları görüşü alınarak geniş spektrumlu antibiyoterapi başlandı, aralıklı HFNO ihtiyacı olması sebebiyle 15 gün YBÜ' de takip ve tedavi edildi. Enfektif parametreleri gerileyen ve kliniği stabil duruma gelen hasta genel cerrahi servisine transfer edildi.

Hastaya ait perfore olan peptik ülser

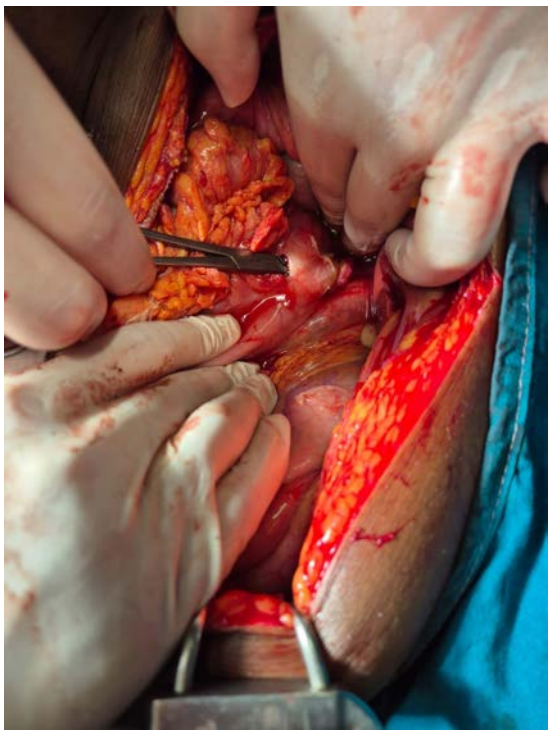

Tartışma / Sonuç: Peptik ülser perforasyonu, intraabdominal sepsis ve yaygın peritonit gibi acil müdahale gerektiren; yüksek mortaliteyle sonuçlanabilen durumlara yol açabilmektedir(2,3). Cerrahi sonuçları iyileştirmek ve postoperatif komplikasyonları azaltmak için, perioperatif dönemde hastaların hedefe yönelik sıvı tedavisi çok önemlidir. Üçüncü boşluklara sıvı kaybı ve intravasküler volümün hızla azalması sebebiyle hemodinamik stabiliteyi sağlamak için kristalloid sıvılarla birlikte kan ürünleri de gerekebilmektedir.

Kaynakça

1- Søreide K, Thorsen K, Harrison EM, Bingener J, Møller MH, Ohene-Yeboah M, Søreide JA. Perforated peptic ulcer. Lancet. 2015 Sep 26;386(10000):1288-1298.
2- Jidha TD, Umer KM, Beressa G, Tolossa T. Perforated duodenal ulcer in the third trimester of pregnancy, with survival of both the mother and neonate, in Ethiopia: a case report. J Med Case Rep. 2022 Aug 29;16(1):322.
3- Shirazi M, Zaban MT, Gummadi S, Ghaemi M. Peptic ulcer perforation after cesarean section; case series and literature review. BMC Surg. 2020 May 24;20(1):110.

TARK 2024
Türk Anesteziyoloji ve Reanimasyon Derneği
58. Ulusal Kongresi
28 Kasım - 1 Aralık 2024
Kaya Palazzo Otel ve Kongre Merkezi / ANTALYA

S-208

Kontrolsüz hemorajik şok oluşan ateşli silah yaralanmalarında erken hemodinamik bulguların mortalite ve morbidite üzerine etkisi

İlknur Arslan[1], Ahmet Hilal[2], Gökhan İbrahim Öğünç[3], Çağrı Avcı[4], Kıvılcım Eren Ateş[5], Ahmet Yöntem[1]

[1]S.B.Ü Adana Şehir Eğitim ve Araştırma Hastanesi, çocuk yoğun bakım kliniği, Adana.
[2]Çukurova Üniversitesi Adli Tıp Anabilim Dalı, Adana.
[3]Jandarma ve Sahil Güvenlik Akademisi, Adli Bilimler Enstitüsü Adli Bilimler Anabilim Dalı, Ankara.
[4]Çukurova Üniversitesi Sağlık Bilimleri Deneysel Uygulama ve Araştırma Merkezi, Adana
[5]Çukurova Üniversitesi Patoloji Anabilim Dalı, Adana

Giriş / Amaç: Ateşli silah yaralanmaları mortalite ve morbiditesi yüksek major travmalardır. Kanama zamanında, uygun müdahale ile önlenebilir bir durum olmasına karşın kontrolsüz kanama silahlı kuvvetlerde ölümlerin 80%'inden fazlasından, sivil hayatta 40%'ından sorumludur. Bu çalışmada, 9×19 mm, 5,56×45 mm ve 7,62×51 mm fişekler kullanılarak kontrolsüz hemorajik şok oluşturulan koyunlardan elde edilen hemodinamik verileri değerlendirmek amaçlanmıştır.

Gereç ve Yöntem: Çalışma için 9 adet koyun kullanıldı. Koyun A, B, C'de 9×19 mm fişek, Canik SF9 TPX yarı otomatik tabanca, koyun D, E, F'de 5,56×45 mm fişek, SigSauer 516 otomatik piyade tüfeği, koyun G, H, I'da 7,62×51 mm fişek Hecler Kock HK417 otomatik piyade tüfeği kullanıldı. Hemoglobin ve ekstremite rejionel oksijen satürasyonu Massimo Root O3 oximetry ile, serebral ve karaciğer rejionel oksijen satütasyonu Invos 5100C rejional oximeter ile, kalp hızı ve kalp debisi Starling noninvaziv hemodinamik monitör ile takip edildi. Koyun karın-sağ alt kadrana 300 cm mesafeden atış gerçekleştirildi, atış sonrası koyun ölene kadar, ölüm gerçekleşmez ise 45 dakika boyunca monitörize izlendi. Koyunlara insan otopsi işlemi prosedürlerine göre otopsi yapıldı, histopatolojik örnekler alındı.

Bulgular: Koyunların tamamında yaralanmadan sonraki 2 dakika içerisinde hemoglobin düzeyinin düştüğü, hemen ardından serebral ve somatik doku oksijen değerlerinin azaldığı, 5 dakika içerisinde kalp debisinin azaldığı görülmüştür. Hemoglobinde hızlı azalma gözlenen Koyun B 8 dakika, D 21 dakika, G 12 dakika, I 33 dakika sonra eks olmuştur. Hemoglobinde tedrici azalma gözlenen Koyun A, C, H 45 dakika sonra yaşam belirtisi göstermesine rağmen serebral ve somatik doku oksijen değerlerinin oldukça düşük olduğu görülmüştür (Tablo1).

Koyunların atış öncesi ve eks olduğunda saptanan rSO2 değerleri

Koyun	Serebral rSO_2(%)	Karaciğer rSO_2(%)	Ekstremite rSO_2(%)
A	64-34	38-23	64-58
B	65-15	47-19	53-16
C	62-31	46-32	70-41
D	67-15	51-26	71-46
E	62-52	45-41	67-63
F	66-52	40-33	66-49
G	72-60	67-34	80-35
H	-	53-15	67-30
J	6818	57-30	66-31

Tartışma / Sonuç: Ateşli silahlar vücuttan hızlı gelişen aşırı kan kaybı sonucu ölüme ve kontrolsüz kanama sonucu hemorajik şok ardından çoklu organ yetmezliğine yol açmaktadır. Mortalite ve morbiditeyi azaltmak için en kısa sürede kanamanın tespiti, ağırlığının belirlenmesi, devam eden kayıpların önlenmesi gereklidir. Bu amaçla hastane öncesi dönemde noninvaziv hemoglobin tespiti, serebral ve somatik rSO2 ölçümü hemodinamik monitörizasyonun bir parçası olmalı, hastane dışı kan ürünü transfüzyonu yaygınlaştırılmalıdır.

Kaynakça

1. **Özer MT**. Yüksek kinetik enerjili ateşli silah yaralanmalarında yara balistiği ve cerrahi tedaviye yansımaları. *Okmeydanı Tıp Derg*, **2017**; 33: 40-47.
2. **Toygar M, Türker T, Eroğlu M, Kaldırım Ü, Poyrazoğlu Y, Eyi YE, Durusu M, Eryılmaz M**. An analysis of firearms related deaths between 1993-2010: a retrospective study. *Ulus Travma Acil Cerr Derg,* **2013**; 19: 536-542.
3. **Kotwal RS, Scott LLF, Janak JC, Tarpey BW, Howard JT, Mazuchowski EL, Butler FK, Shackelford SA, Gurney JM, Stockinger ZT.** The effect of prehospital transport time, injury severity, and blood transfusion on survival of US military casualties in Iraq. *J Trauma Acute Care Surg*, **2018**; 85: 112-121.
4. **Hong C, Olsen BD, Hammond PT**. A review of treatments for noncompressible torso hemorrhage (NCTH) and internal bleeding. *Biomaterials*, **2022**; 283: 121432.
5. **Bulger EM, Snyder D, Schoelles K, Gotschall C, Dawson D, Lang E, Sanddal ND, Butler FK, Fallt M, Taillac P, White L, Salomona JP, Seifarth W, Betzner MJ, Johannigman J, McSwain N**. An evidence based prehospital guideline for external hemorrhage control: American College of Surgeons Committee on Trauma. *Prehosp Emerg Care*, **2014**; 18: 163-173.

TARK 2024
Türk Anesteziyoloji ve Reanimasyon Derneği
58. Ulusal Kongresi
28 Kasım - 1 Aralık 2024
Kaya Palazzo Otel ve Kongre Merkezi / ANTALYA

S-209

Preoperatif Değerlendirme Sırasında Tanı Konulan Jeneralize Tetanoz Olgusu

Ahmet Tuğrul Şahin[1], Hakan Tapar[1], Abdulmuttalip Kaya[1]

[1]Tokat Gaziosmanpaşa Üniversitesi Tıp Fakültesi Anesteziyoloji ve Reanimasyon Anabilim Dalı

Giriş / Amaç: Tetanoz clostridium tetaninin spor formunun yara yerine bulaşı ile retrograt intranöronal yolla santral sinir sistemine ulaşan, jenaralize kas rijiditesi ve kasılmalara neden olan, mortal seyreden bir hastalıktır(1). Bu olgumuzda preoperatif değerlendirme esnasında jenaralize tetanoz tanısı alan ve şifa ile taburcu edilen immünizasyonu olmayan hastamızın yoğun bakım takip ve tedavisi sunulmuştur.

Olgu: 64 yaş ek hastalığı olmayan hasta acil servise 3 gündür olan boğaz, boyun ağrısı yiyip içememe nefes almakta zorlanma şikâyeti ile başvurmuştur. Servikal BT sinde trakea ve özofagus deviasyonuna neden olan dev troid dokusu tespit edilip genel cerrahi tarafından acil operasyon planlanarak yatırılmıştır. Anestezi tarafından yapılan preoperatif değerlendirme sırasında tüm vücutta ve çenede kasılma olduğu, ağız açıklığı kontrolü sırasında yaklaştırılan cisimleri istemsizce ısırması üzerine derinleştirilen anamnezinde hastanın 2 hafta önce sol el 4.-5. parmak arasını orak ile kestiği öğrenilmiştir. Hastanın tetanoz ön tanısı ile yoğun bakıma yatışı yapılmıştır. Yatışı takiben 1 saat içerisinde trismus, risus sardonicus, tüm vücutta kasılma ve rijidite görülen dispnesi olan hasta entübe edilmiştir. Sedasyon başlanarak izole karanlık odaya alınmıştır. Hastaya insan kaynaklı tetanoz Ig ve tetanoz aşısı yapılıp antibiyoterapisi başlanmıştır. Yatışının 3. gününde ateş yüksekliği görülmüştür. 4. gün sedasyon altında kasılmaları meydan gelmeye başlayan hastaya roküronyum ve magnezyum infüzyonu başlanmıştır. 7. gün kreatinin kinaz yükselen ve idrar çıkışları azalan hasta diyalize alınmıştır. 16. gününde roküronyum ve magnezyum infüzyonu stoplanmıştır. 38. gün trakeostomi açılan hastada 40. günden sonra kas rijiditesi ve kasılmalar görülmemiştir. 48. gün rejimi açılmıştır. 50. gün trakeostomi kanülü çekilmiştir. 52. gün servise çıkarılan hasta bir haftalık servis takibinin ardından şifa ile taburcu edilmiştir.

Bacaktaki Kas Kasılmaları



Servikal Bölgedeki Kasılmalar



BT görüntüsü



Servise Çıkmadanki Görüntüsü



Tartışma / Sonuç: Tetanoz, immünizasyon çalışmalarına rağmen hala mortal seyreden ciddi bir sağlık sorunudur. Tanı daha çok anamnez ve klinik bulgular ile konur. Bizim olgumuzda da tanı preoperatif dönemde yapılan ayrıntılı muayene ve derinleştrilen anamnez ile konuldu. Yeterli immünizasyon sağlanmamış hastalar tetanoz açısından risk altındadır, aşı ve immünglobulin uygulamasında gecikmemek gereklidir.

Kaynakça

1- BECKER, Daniel G., et al. Management and prevention of tetanus. *Journal of Long-Term Effects of Medical Implants*, 2003, 13.3.

TARK 2024
Türk Anesteziyoloji ve Reanimasyon Derneği
58. Ulusal Kongresi
28 Kasım - 1 Aralık 2024
Kaya Palazzo Otel ve Kongre Merkezi / ANTALYA

S-210

Fahr Sendromlu Pediatrik Hastada Anestezi Yönetimi

Beril Pirina Karakiraz[1], Canan Bor[1]

[1]Ege Üniversitesi Tıp Fakültesi Hastanesi

Giriş / Amaç: Fahr Sendromu, bazal ganglionların idiopatik kalsifikasyonu ile karakterize nadir görülen, nörodejeneratif bir hastalıktır. İlk kez 1930'da K.T Fahr tarafından tanımlanan bu tabloya nöropsikiyatrik, ekstrapiramidal ve serebellar semptomlar, konvülsiyonlar, parkinson özellikleri, demans ve dizartri eşlik edebilir. (1,2). Bazal ganglionlarda kalsifikasyon, talamus, serebellum ve serebral beyaz cevherde birikimler bulunabilir. Çocuklarda nadiren görülür ve koreoatetotik hareketlerle ortaya çıkabilir. (1,3) Etiyolojisinde genetik nedenler, enfeksiyon, metabolizma bozuklukları yer almaktadır. (2,4) Perioperatif süreçte nöromuskuler ajanlara anormal yanıt, spastisite, laringospazm, hipotansiyon, kalp yetmezliği, aritmiler, serebrovaskuler ataklar görülebilir. Sınırlı sayıda olgu sunumları mevcut olan Fahr sendromlu olgumuzu sunmayı amaçladık.

Olgu: 16 yaş, 50 kg, boy ölçümü yapılamayan, bilinen Fahr hastalığı olan pediatrik nöroloji tarafından takip edilen kız hasta, spastisite ve opistotonik postür nedeniyle oral alımı tolere edememesi, kronik aspirasyona sekonder aspirasyon pnömonisi ve hırıltılı solunumu olması nedeniyle çocuk cerrahi polikliniğine yönlendirilmiştir. Çocuk cerrahı tarafından Nissen+Gastrostomi açılması planlandı. Preoperatif anestezik muayenede bilinç skoru E3M3V2, nabız:113 atım/dk, noninvaziv kan basıncı:123/58mmHg, maske ile 8lt/dk O2 desteğinde SpO_2:%94 olarak saptandı. İlk AKG'da pH:7.36, pO_2:55mmhg, pCO_2:46mmhg,SaO_2:91%, replasmana yanıt vermeyen hipokalsemisi (0.81 mmoL/L) mevcuttu. Zor entübasyon hazırlığı yapılarak preoksijenizasyon sonrası 10 mcg/kg atropin, 2mg/kg propofol,1 mcg/kg fentanil, 0,6mg/kg roküronyum uygulandı, maske ile ventilasyon sonrası sol lateral pozisyonda video laringoskop ile entübe edildi. Rutin monitörizasyon yanında özefageal ısı ve radial arter invaziv monitörizasyonu yapıldı. 180 dakika operasyon süresince %50 Hava-O2, %2 sevofluran ve fentanil ile idame sağlandı, hemodinamik olarak stabil seyretti, AKG örneklerinde hipokalsemik seyretmesi üzerine Ca glukonat uygulandı. Trakeostomi açılma planı olan hasta, postoperatif yoğun bakıma entübe sedatize kürarize mv desteğinde teslim edildi. Hasta postoperatif 27. Günde trakeostomi ve gastrostomi yapılmış olarak taburcu edildi.

Fahr Sendromu



1. derece yakınlarından yazılı onam alınmıştır.

Tartışma / Sonuç: Nadir görülmesine rağmen hipoparotiroidizm ile seyreden ve anestezi uygulamalarında kas kontraksiyonlarında önemli olan kalsiyum düzeylerinin izlenmesi açısından Fahr Sendromunun bilinmesi önem taşımaktadır. Bu hastaların anestezi uygulamalarında arter monitörizasyonu, kangazı örnekleri ile kalsiyum, magnezyum düzeyi takibi ve gereğinde replasman yapılması gerekmektedir. (5)

Kaynakça

1- [1] Gülsün Murat, FuatBaykýz Ali, Kabata Serdar, Belli Hasan. Fahr's Syndrome - Three cases presenting with psychiatric signs. *Eur J Gen Med.* 2006;3(1):35–40. [Google Scholar]
2- [2] Kotan D, Aygul R. Familial Fahr's disease in a Turkish family. *South Med J.* 2009;102(1):85–86. [PubMed] [Google Scholar]
3- [3] Billard C, Dulac O, Bouloche J, Echenne B, Lebon P, Motte J. Encephalopathy withcalcifications of the basal ganglia in children. A reappraisal of Fahr's syndrome with respect to 14 new cases. *Neuropediatrics.* 1989;20(1):12–19. [PubMed] [Google Scholar]
4- [4] Malik R, Pandya VK, Naik D. Fahr's disease: A rare neurodegenerative disorder. *Indian J Radiol Imaging.* 2004;14:383–84. [Google Scholar]
5- [5] Taneja, Swati; Krishna, Bhavya. Fahr and Beyond: Anesthesia for Obstetric Emergency in a Patient with Fahr's Syndrome. Journal of Obstetric Anaesthesia and Critical Care 13(2):p 223-224, Jul–Dec 2023. | DOI: 10.4103/JOACC.JOACC_34_23

TARK 2024
Türk Anesteziyoloji ve Reanimasyon Derneği
58. Ulusal Kongresi
28 Kasım - 1 Aralık 2024
Kaya Palazzo Otel ve Kongre Merkezi / ANTALYA

S-211

Rejyonal Anestezide Beklenmedik Nadir Bir Komplikasyon- Spinal Myoklonus; Olgu Sunumu

Şeyma Nur Güner Zengin[1], Nalan Saygı Emir[1], Gökhan Sertçakacılar[1], Zafer Çukurova[1]

[1]Bakırköy Dr. Sadi Konuk Eğitim ve Araştırma Hastanesi

Giriş / Amaç: Spinal anestezinin nadir bir komplikasyonu olan spinal miyoklonus, tek bir kas veya kas gruplarında ani, istemsiz, kısa süreli fokal veya segmental görülen kasılmalardır. Çoğunlukla spinal kord travması, tümörleri, enfeksiyonu veya vaskülopatisi ile ilişkilendirilir (1). İntratekal uygulanan lokal anestezik ajanlar, opioidler ve kateterler de etiyolojide yer almaktadır (2).

Olgu: 75 yaşında erkek hasta elektif Trans Uretral Rezeksiyon (TUR)-Foraj operasyonu için üroloji ekibi tarafından ASAII risk grubunda operasyona alındı. Rejyonel anestezi için kontrendikasyonu bulunmayan hastaya spinal anestezi uygulanmasına karar verildi. Midazolam 0,02 mg/kg IV yapılan hastada, oturur pozisyonda L3-L4 seviyesinden, 25G spinal iğne ile tek seferde subaraknoid aralığa giriş yapılarak BOS akışını takiben 10mcg fentanyl ve 10mg hiperbarik bupivakain enjekte edildi. Hasta 5 dakika oturur pozisyonda tutularak saddle blok sağlandı ve operasyon başlatıldı. 30 dakika sonra perineal ve sakral bölgede kaşıntı, ajitasyon ve taşikardi gelişen hastada genel anesteziye geçilerek laringeal maske takıldı ve operasyon tamamlandı. Postoperatif dönemde, oda havasında bilinci açık hastanın inguinal ve sakral bölgede kaşıntısının şiddetlenmesi ve ajite olması nedeniyle deksmedetomidin infüzyonu başlandı, postoperatif yakın takip amacıyla yoğun bakım ünitesine (YBÜ) interne edildi. Bilateral alt ekstremitelerde myoklonik kasılmalar izlenenen hastaya 2mg IV Diazepam yapıldı, yanıt alınamayınca orotrakeal entübe edilerek propofol ve midazolam infüzyonu başlandı. Sedasyon altında takip edilen hastada dirençli dört ekstremite ve abdominal myokloni izlendi. Nöroloji önerisiyle IV Levetirasetam ve Valproat başlandı. Yapılan Beyin BT ve Difüzyon MR görüntülemelerinde patoloji izlenmedi. Hasta 48 saat sonra ekstübe edildi. Postoperatif 4. Gününde myoklonik kasılmaları sonlanan nörolojik muayenesi normal hasta üroloji servisine interne edildi.

Tartışma / Sonuç: Spinal miyoklonus anestezinin nadir bir komplikasyonudur, anestezide inhibisyon kaybı ve nöronların anormal uyarılması bölgesel miyoklonusun nedeni olabilir(3-5). Spinal veya epidural anestezideki nöral yaralanmalar da myoklonusa yol açabilir (6-7). Lokal anesteziye bağlı olarak gelişen miyoklonusa, alfa nöron üzerindeki artan irritasyonun inhibitör etkisi ya da lokal anesteziğin doğrudan nörotoksik etkisi neden olabilir (8). Spinal anestezi uygulamasında öngörülemeyen komplikasyonlar için dikkatli olunmalıdır.

Kaynakça

1- Lee JJ, Hwang SM, Lee JS. Recurrent spinal myoclonus after two episodes of spinal anesthesia at a 1 year interval. Korean J Anesthesiol 2010;59(Suppl)S62-4.
2- Khandelwal A, Pathak DG, Nath R. Spinal myoclonus following intrathecal anesthesia with bupivacaine for elective appendicectomy. Int J Sci Study 2014;2(9):112-4.
3- Caviness JN, Brown P. Myoclonus: current concepts and recent advances. Lancet Neurol 2004;3(10):598-607.
4- Hoehn MM, Cherington M. Spinal myoclonus. Neurology 1977;27(10):942-6.
5- Jiménez-Jiménez FJ, Puertas I, de Toledo-Heras M. Drug induced myoclonus: Frequency, mechanisms and management. CNS Drugs 2004;18(2):93-104.
6- Menezes FV, Venkat N. Spinal myoclonus following combined spinal-epidural anaesthesia for Caesarean section. Anaesthesia 2006;61(6):597-600.
7- Ford B, Pullman SL, Khandji A, Goodman R. Spinal myoclonus induced by an intrathecal catheter. Mov Disord 1997;12(6):1042-5.
8- Strichartz GR, Berde CB. Local anaesthetics. In: Miller RD (ed). Miller's Anaesthesia, 6th edition. Philadelphia: Elsevier Churchill Livingstone; 2005:573-603.
9- Panigrahi B, Samaddar DP, Mahapatra BC. Spinal myoclonus following bupivacaine spinal anaesthesia for varicose vein stripping. Ind J Anaesth 2008;52(3):331-3.

TARK 2024
Türk Anesteziyoloji ve Reanimasyon Derneği
58. Ulusal Kongresi
28 Kasım - 1 Aralık 2024
Kaya Palazzo Otel ve Kongre Merkezi / ANTALYA

S-212

Video Yardımlı Torakoskopik Cerrahide Serratus Anterior Düzlem Bloğunun Postoperatif Analjezik Etkinliğinin Farklı Blok Tipleri ile Karşılaştırılması: Sistematik Bir İnceleme ve Meta-Analiz

Muhammed Ceren[1], Aysenur Dostbil[1], Kamber Kasali[1], Yener Aydin[1], Ilker Ince[3], Ali Bilal Ulas[1], Mehmet Akif Yılmaz[1], Atila Eroglu[1], Habip Burak Ozgodek[2], Mirac Selcen Ozkal[1], Hesham Elsharkawy[4]

[1]Atatürk Üniversitesi Araştırma Hastanesi
[2]Erzurum Şehir Hastanesi
[3]Department of Anesthesiology and Perioperative Medicine. Penn State University Milton S. Hershey Medical Center PA/USA
[4]Department of Anesthesiology, Pain, and Healing Center, MetroHealth Vice Chair for Anesthesiology Research, Research Fellowship Director

Giriş / Amaç: Video-assisted thoracoscopic surgery (VATS) da single-shot Serratus Anterior Düzlem Bloğunun (SAPB) etkinliği diğer bölgesel blok tekniklerinin analjezik etkinliğiyle karşılaştırıldı.

Gereç ve Yöntem: Nisan 2024'e kadar son 10 yıldaki VATS uygulanan yetişkin hastalarda SABP'nin analjezik etkinliğini diğer rejyonel blokların analjezik etkinliği ile karşılaştıran Randomize kontrollü çalışmalar incelendi.

Bulgular: Toplamda 537 katılımcıyı içeren 9 randomize kontrollü çalışma (RCT) meta-analize dahil edildi. SAPB ile erector spinae plane block (ESPB), lokal anestezik infiltrasyonu (LA) ve torasik paravertebral block (TPVB) karşılaştırıldı.Postoperatif 24 saatlik kümülatif opioid tüketimi istatistiksel olarak anlamlı bir şekilde SAPB'da ESPB'ye göre daha yüksek (SMD=1.98; 95% CI=0.23 to 3.73; Z=2.22; p = 0.03; I2=97%; random-effects model), LA'ya göre daha düşük (SMD=-1.77; 95% CI=-2.24 to -1.30; Z=7.41; p<0.001; I2=0%; fixed-effects model) ve TPVB'ye göre ise daha yüksek (SMD=0.63; 95% CI=0.31 to 0.96; Z=3.84; p<0.001; I2=0%; fixed-effects model) bulundu. Postoperatif 2. saatteki aktif ağrı skorlarının SAPB'de LA'ya göre istatistiksel olarak anlamlı derecede düşük olduğu tespit edildi (SMD=-2.90; 95% CI=-5.29 to -0.50; Z=2.37; p=0.02; I2=93%; random-effects model). Postoperatif 12. saatte hem istirahatteki ağrı skorları (SMD=0,37; %95 CI=0,07-0,66; Z=2,41; p=0,02; I2=0%; sabit etki modeli) hem de aktif ağrı skorlarının (SMD=0,55; %95 CI=0,25-0,85; Z=3,60; p<0,001; I2=0%; fixed-effects model) ESBP'de SAPB'ye göre istatistiksel olarak anlamlı olarak düşük olduğu bulundu. Postoperatif mide bulantası ve kusma insidansı açısından ise SAPB ile diğer gruplar arasında fark yoktu.

Tartışma / Sonuç: Postoperatif analjezik etkilerin kapsamlı bir değerlendirmesinden sonra VATS uygulanan hastalarda, ESBP ve TPVB'nin SABP'ye göre, SABP'nin ise LA'ya göre analjezide daha iyi olabileceğini görülmektedir. VATS'ta optimal bölgesel analjezi tekniğinin belirlenebilmesi için daha ileri çalışmalara ihtiyaç vardır.

Kaynakça

1- Reuben SS, Yalavarthy L. Preventing the development of chronic pain after thoracic surgery. J Cardiothorac Vasc Anesth.2008; 22(6):890-903. doi:10.1053/j.jvca.2008.02.016
2- Homma T, Doki Y, Yamamoto Y, et al. Risk factors of neuropathic pain after thoracic surgery. J Thorac Dis. 2018;10(5):2898-2907. doi:10.21037/jtd.2018.05.25
3- Flores RM, Park BJ, Dycoco J, et al. Lobectomy by video-assisted thoracic surgery (VATS) versus thoracotomy for lung cancer. J Thorac Cardiovasc Surg. 2009;138(1):11-18. doi:10.1016/j.jtcvs.2009.03.030
4- Neustein SM, McCormick PJ. Postoperative analgesia after minimally invasive thoracoscopy: what should we do?. Can J Anaesth. 2011;58(5):423-427. doi:10.1007/s12630-011-9475-9
5- Muehling BM, Halter GL, Schelzig H, et al. Reduction of postoperative pulmonary complications after lung surgery using a fast track clinical pathway. Eur J Cardiothorac Surg. 2008;34(1):174-180. doi:10.1016/j.ejcts.2008.04.009
6- Bayman EO, Parekh KR, Keech J, Selte A, Brennan TJ. A Prospective Study of Chronic Pain after Thoracic Surgery. Anesthesiology. 2017;126(5):938-951. doi:10.1097/ALN.0000000000001576
7- Beltran R, Veneziano G, Bhalla T, et al. Postoperative pain management in patients undergoing thoracoscopic repair of pectus excavatum: A retrospective analysis of opioid consumption and adverse effects in adolescents. Saudi J Anaesth. 2017;11(4):427-431. doi:10.4103/sja.SJA_339_17
8- Steegers MA, Snik DM, Verhagen AF, van der Drift MA, Wilder-Smith OH. Only half of the chronic pain after thoracic surgery shows a neuropathic component. J Pain. 2008;9(10):955-961. doi:10.1016/j.jpain.2008.05.009
9- Umari M, Carpanese V, Moro V, et al. Postoperative analgesia after pulmonary resection with a focus on video-assisted thoracoscopic surgery. Eur J Cardiothorac Surg. 2018;53(5):932-938. doi:10.1093/ejcts/ezx413
10- Luketich JD, Land SR, Sullivan EA, et al. Thoracic epidural versus intercostal nerve catheter plus patient-controlled analgesia: a randomized study. Ann Thorac Surg. 2005;79(6):1845-1850. doi:10.1016/j.athoracsur.2004.10.055
11- Sentürk M, Ozcan PE, Talu GK, et al. The effects of three different analgesia techniques on long-term postthoracotomy pain. Anesth Analg. 2002;94(1):. doi:10.1213/00000539-200201000-00003
12- Yeung JH, Gates S, Naidu BV, Wilson MJ, Gao Smith F. Paravertebral block versus thoracic epidural for patients undergoing thoracotomy. Cochrane Database Syst Rev. 2016;2(2):CD009121. Published 2016 Feb 21. doi:10.1002/14651858.CD009121.pub2

13- Qiu L, Bu X, Shen J, et al. Observation of the analgesic effect of superficial or deep anterior serratus plane block on patients undergoing thoracoscopic lobectomy. Medicine (Baltimore). 2021;100(3):e24352. doi:10.1097/MD.0000000000024352
14- Horth D, Sanh W, Moisiuk P, et al. Continuous erector spinae plane block versus intercostal nerve block in patients undergoing video-assisted thoracoscopic surgery: a pilot randomized controlled trial. Pilot Feasibility Stud. 2021;7(1):56. Published 2021 Feb 24. doi:10.1186/s40814-021-00801-7
15- Blanco R, Parras T, McDonnell JG, Prats-Galino A. Serratus plane block: a novel ultrasound-guided thoracic wall nerve block. Anaesthesia. 2013;68(11):1107-1113. doi:10.1111/anae.12344
16- Park MH, Kim JA, Ahn HJ, Yang MK, Son HJ, Seong BG. A randomised trial of serratus anterior plane block for analgesia after thoracoscopic surgery. Anaesthesia. 2018;73(10):1260-1264. doi:10.1111/anae.14424
17- Hu NQ, He QQ, Qian L, Zhu JH. Efficacy of Ultrasound-Guided Serratus Anterior Plane Block for Postoperative Analgesia in Patients Undergoing Breast Surgery: A Systematic Review and Meta-Analysis of Randomised Controlled Trials. Pain Res Manag. 2021;2021:7849623. Published 2021 Oct 25. doi:10.1155/2021/7849623
18- Xie C, Ran G, Chen D, Lu Y. A narrative review of ultrasound-guided serratus anterior plane block. Ann Palliat Med. 2021;10(1):700-706. doi:10.21037/apm-20-1542
19- De Cassai A, Boscolo A, Zarantonello F, et al. Serratus anterior plane block for video-assisted thoracoscopic surgery: A meta-analysis of randomised controlled trials. Eur J Anaesthesiol. 2021;38(2):106-114. doi:10.1097/EJA.0000000000001290
20- Li J, Wang X, Wang Y, Zhang W. Analgesic effectiveness of serratus anterior plane block in patients undergoing video-assisted thoracoscopic surgery: a systematic review and updated meta-analysis of randomized controlled trials. BMC Anesthesiol. 2023;23(1):235. Published 2023 Jul 13. doi:10.1186/s12871-023-02197-8
21- Wan X, Wang W, Liu J, Tong T. Estimating the sample mean and standard deviation from the sample size, median, range and/or interquartile range. BMC Med Res Methodol. 2014;14:135. Published 2014 Dec 19. doi:10.1186/1471-2288-14-135
22- Higgins JP, Altman DG, Gøtzsche PC, et al. The Cochrane Collaboration's tool for assessing risk of bias in randomised trials. BMJ. 2011;343:d5928. Published 2011 Oct 18. doi:10.1136/bmj.d5928
23- Jadad AR, Moore RA, Carroll D, et al. Assessing the quality of reports of randomized clinical trials: is blinding necessary?. Control Clin Trials. 1996;17(1):1-12. doi:10.1016/0197-2456(95)00134-4
24- Higgins JPT, Green S, editors. Cochrane Handbook for Systematic Reviews of Interventions. Version 5.1.0. Accessed: January 01, 2022.
25- Higgins JP, Thompson SG, Deeks JJ, Altman DG. Measuring inconsistency in meta-analyses. BMJ. 2003;327(7414):557-560. doi:10.1136/bmj.327.7414.557
26- Gaballah KM, Soltan WA, Bahgat NM. Ultrasound-Guided Serratus Plane Block Versus Erector Spinae Block for Postoperative Analgesia After Video-Assisted Thoracoscopy: A Pilot Randomized Controlled Trial. J Cardiothorac Vasc Anesth. 2019;33(7):1946-1953. doi:10.1053/j.jvca.2019.02.028
27- Chen G, Li Y, Zhang Y, Fang X. Effects of serratus anterior plane block for postoperative analgesia after thoracoscopic surgery compared with local anesthetic

infiltration: a randomized clinical trial. J Pain Res. 2019;12:2411-2417. Published 2019 Aug 1. doi:10.2147/JPR.S207116
28- Finnerty DT, McMahon A, McNamara JR, Hartigan SD, Griffin M, Buggy DJ. Comparing erector spinae plane block with serratus anterior plane block for minimally invasive thoracic surgery: a randomised clinical trial. Br J Anaesth. 2020;125(5):802-810. doi:10.1016/j.bja.2020.06.020
29- Lee J, Lee DH, Kim S. Serratus anterior plane block versus intercostal nerve block for postoperative analgesic effect after video-assisted thoracoscopic lobectomy: A randomized prospective study. Medicine (Baltimore). 2020;99(49):e22102.doi:10.1097/MD.0000000000022102
30- Baytar MS, Yılmaz C, Karasu D, Baytar Ç. Comparison of ultrasonography guided serratus anterior plane block and thoracic paravertebral block in video-assisted thoracoscopic surgery: a prospective randomized double-blind study. Korean J Pain. 2021;34(2):234-240. doi:10.3344/kjp.2021.34.2.234
31- Zengin M, Sazak H, Baldemir R, Ulger G, Alagoz A. The Effect of Erector Spinae Plane Block and Combined Deep and Superficial Serratus Anterior Plane Block on Acute Pain After Video-Assisted Thoracoscopic Surgery: A Randomized Controlled Study. J Cardiothorac Vasc Anesth. 2022;36(8 Pt B):2991-2999. doi:10.1053/j.jvca.2022.01.048
32- Dikici M, Akesen S, Yavaşcaoğlu B, Bayram AS, Kaya FN, Gurbet A. Comparison of intraoperative and post-operative effects of serratus anterior plane block performed with ultrasound and infiltration block in patients undergoing video-assisted thoracoscopic surgery. Agri. 2022;34(1):23-32. doi:10.14744/agri.2021.22605
33- Zhang JG, Jiang CW, Deng W, Liu F, Wu XP. Comparison of Rhomboid Intercostal Block, Erector Spinae Plane Block, and Serratus Plane Block on Analgesia for Video-Assisted Thoracic Surgery: A Prospective, Randomized, Controlled Trial. Int J Clin Pract. 2022;2022:6924489. Published 2022 Jun 23. doi:10.1155/2022/6924489
34- Wang Y, Shi M, Huang S, He X, Gu X, Ma Z. Ultrasound-guided serratus anterior plane block versus paravertebral block on postoperation analgesia and safety following the video-assisted thoracic surgery: A prospective, randomized, double-blinded non-inferiority clinical trial. Asian J Surg. 2023;46(10):4215-4221. doi:10.1016/j.asjsur.2022.11.125
35- Yeung JH, Gates S, Naidu BV, Wilson MJ, Gao Smith F. Paravertebral block versus thoracic epidural for patients undergoing thoracotomy. Cochrane Database Syst Rev. 2016;2(2):CD009121. Published 2016 Feb 21. doi:10.1002/14651858.CD009121.pub2
36- Baidya DK, Khanna P, Maitra S. Analgesic efficacy and safety of thoracic paravertebral and epidural analgesia for thoracic surgery: a systematic review and meta-analysis. Interact Cardiovasc Thorac Surg. 2014;18(5):626-635. doi:10.1093/icvts/ivt551
37- Turhan Ö, Sivrikoz N, Sungur Z, Duman S, Özkan B, Şentürk M. Thoracic Paravertebral Block Achieves Better Pain Control Than Erector Spinae Plane Block and Intercostal Nerve Block in Thoracoscopic Surgery: A Randomized Study. J Cardiothorac Vasc Anesth. 2021;35(10):2920-2927. doi:10.1053/j.jvca.2020.11.034

38- Luo G, Tao J, Zhu J, Xie K, Ni C. Comparison of Analgesic Effects of Different Regional Blocks in Video-assisted Thoracic and Breast Surgeries: A Network Meta-analysis and Systematic Review. Pain Physician. 2022;25(5):339-354.
39- Zeng J, Tang ZH, Liang JQ, et al. Comparison of Various Regional Analgesia Methods for Postoperative Analgesic Effects in Video-assisted Thoracoscopic Surgery: A Systematic Review and Network Meta-analysis. Pain Physician. 2022;25(7):E917-E930.
40- Schwartzmann A, Peng P, Maciel MA, Forero M. Mechanism of the erector spinae plane block: insights from a magnetic resonance imaging study. Can J Anaesth. 2018;65(10):1165-1166. doi:10.1007/s12630-018-1187-y
41- Koo CH, Lee HT, Na HS, Ryu JH, Shin HJ. Efficacy of Erector Spinae Plane Block for Analgesia in Thoracic Surgery: A Systematic Review and Meta-Analysis. J Cardiothorac Vasc Anesth. 2022;36(5):1387-1395. doi:10.1053/j.jvca.2021.06.029
42- Sandeep B, Huang X, Li Y, Xiong D, Zhu B, Xiao Z. A comparison of regional anesthesia techniques in patients undergoing video-assisted thoracic surgery: A network meta-analysis. Int J Surg. 2022;105:106840. doi:10.1016/j.ijsu.2022.106840
43- Pace MM, Sharma B, Anderson-Dam J, Fleischmann K, Warren L, Stefanovich P. Ultrasound-Guided Thoracic Paravertebral Blockade: A Retrospective Study of the Incidence of Complications. Anesth Analg. 2016;122(4):1186-1191. doi:10.1213/ANE.0000000000001117
44- Hasoon J, Urits I, Viswanath O, Aner M. Utilization of Erector Spinae Plane Block in the Chronic Pain Clinic for Two Patients With Post-Thoracotomy Pain. Cureus. 2020;12(7):e8988. Published 2020 Jul 3. doi:10.7759/cureus.8988

TARK 2024
Türk Anesteziyoloji ve Reanimasyon Derneği
58. Ulusal Kongresi
28 Kasım - 1 Aralık 2024
Kaya Palazzo Otel ve Kongre Merkezi / ANTALYA

S-213

Endoskopik Retrograd Kolanjiopankreatografi Uygulanan Gebe Hastalarda Anestezi Yönetimi

Ferda Yaman[1], Sema Işıker[1], Esin Ece Güler[1], Dilek Çetinkaya[1]

[1]Eskişehir Osmangazi Üniversitesi Tıp Fakültesi Anesteziyoloji ve Reanimasyon A. D.

Giriş / Amaç: Gebelikte kolelitiazis prevalansı %1-12 arasında değişmektedir. Endoskopik retrograd kolanjiopankreatografi (ERCP), gebelikte bile pankreatikobilier hastalıkların tedavisinde standart tedavi olmaya devam etmektedir (1). Gastroeneteroloji ünitesinde sedasyon uyguladığımız gebe ERCP olan hastalarda anestezi uygulamalarımızı literatür eşliğinde sunmayı amaçladık.

Olgu: Hastalardan yazılı ve bilgilendirilmiş onam alındı. 1. Olgu; 28 yaş, 101kg, 161cm 11 haftalık ve 22 haftalık olduğu dönemde 2 kere ERCP uygulandı. 2. Olgu; 29 yaşında, 86kg, 158 cm, 21 haftalık gebe, doğum sonrası kolesistektomi planlanarak floroskopi kullanılmadan stent uygulandı. 3. Olgu; 37 yaş, 64 kg, 155 cm, 24 haftalık gebe, stent uygulandı. ERCP işlemi karına baskıyı önlemek amacıyla, sol yan yatar pozisyonda yapıldı, abdomen ve pelvis bölgeleri kurşun gömlek ile sarılarak fetüsün radyasyondan korunması sağlandı. İşlem öncesinde ve sonrasında kadın hastalıkları ve doğum doktorları tarafından fetüsün durumu değerlendirildi. Fetüste olası bir radyasyon hasarını önlemek amacıyla, floroskopi zamanı kısa tutulmaya çalışılırken 1 olguda floroskopisiz işlem gerçekleştirildi. Sedoanaljezi, 0,5 mg kg-1 propofol ve 0,01mcg kg-1 remifentanil titre edilerek sağlandı. Monitorizasyonda end tidal CO2 kullanılarak güvenli aralıkta kalınarak ilaç dozları titre edildi. Girişim sonrası takiplerinde komplikasyon ile karşılaşılmadı. Tüm gebeler sezaryen ile canlı doğum gerçekleştirdi, 1 bebekte yarık damak dudak olduğu öğrenildi.

Tartışma / Sonuç: Gebelikte ERCP uygulamasının bildirildiği ilk vaka 1990 yılında yayımlanmıştır (2). Gebede sedasyon için standart bir protokol bulunmamaktadır (3). ERCP uygulanan 6 gebede güvenle kullanıldığı bildirilmiştir (4). Obstetrisyen, anestezist ve gastroenterolog işbirliği içerisinde işlem öncesinde hastanın değerlendirilmesi, girişim sonrasında anne ve fetüsün izlenmesi, sedasyon için güvenli ilaçların kullanılması göz önünde bulundurulursa, gebe hastaların ERCP işlemini güvenli bir şekilde geçirebileceği sonucuna varabiliriz.

Kaynakça

1. Neuhaus H. Choledocholithiasis in pregnancy: When and how to perform ERCP?. *Endosc Int Open*. 2020;8(10):E1508-E1510. doi:10.1055/a-1196-1683
2. Baillie J, Cairns SR, Putman WS, Cotton PB. Endoscopic management of choledocholithiasis during pregnancy. *Surg Gynecol Obstet*. 1990;171(1):1-4.
3. ACOG Publications: April 2019. Obstetrics & Gynecology 133(4):p 835-836, April 2019.
4. İYILIKÇI, Leyla, et al. Ameliyathane dışı anestezi: Gebe hastalarda deneyimlerimiz (10 Olgu). *Turk J Anaesth Reanim*, 2013, 41: 65-67.

TARK 2024
Türk Anesteziyoloji ve Reanimasyon Derneği
58. Ulusal Kongresi
28 Kasım - 1 Aralık 2024
Kaya Palazzo Otel ve Kongre Merkezi / ANTALYA

S-214

Beklenmedik Lokalizasyonda Kist Hidatik: İntraseptal Kardiyak Ekinokokkoz

Gamze Nur Teke[1], Şehnaz Akdoğan[1], Ayşegül Parlak Çıkrıkçı[1]

[1]Gaziantep Şehir Hastanesi- Anesteziyoloji ve Reanimasyon Bölümü

Giriş / Amaç: Kist hidatik zoonoz bir patoloji olup özellikle karaciğer ve akciğerde yerleşir (1). Kasta ve kalpte nadir görülmesi özellikle; hepatik ve pulmoner bariyerlerin etkinliği, kas ortamının larvalarının büyümesine uygun olmamasına bağlıdır (2). Kalbin ekinokokkozu %0,5- %2 oranında görülmektedir. Göğüs ağrısı, dispne, çarpıntı ve öksürük başlıca semptomlardır (3). En sık görülen kalp yerleşim yerleri sol ventrikül (%60), sağ ventrikül (%10), perikard (%7), sol atriyum (%6-8), sağ atriyum (%3-4) ve interventriküler septum (%4). Bu tür kalp vakalarının %50'sinde çoklu organ tutulumu vardır (4). Kardiyak arrest ile seyreden tanı almamış interventriküler septal kist hidatik hastamızı sunmayı amaçladık.

Olgu: Sağ skapula altında ele gelen kitle ile başvuran 10 yaşında 25 kg kız; bilinen ek hastalığı, geçirilmiş operasyonu ve allerji öyküsü olmayan hastaya ortopedi tarafından eksizyonel biyopsi planlandı. Propofol ve fentanil ile sedatize edilen hasta cerrahi tarafından insizyonel biyopsi yapıldı. Pansuman sırasında ani desatürasyon gelişti. VF'ye giren hasta supin pozisyona alınıp CPR'na başlandı. Hasta acil entübe edilip defribrilasyon uygulandı. CPR esnasında sık sık VF'ye giren hasta toplam 4 kez defribrile edildi. 12 dk CPR sonrası dönen hastaya noradrenalin ve dopamin infüzyonu altında çocuk yoğunbakıma verildi. Yapılan EKO'da interventriküler septumda 5x5 cm masif kistik lezyon, RV çıkışında darlık saptandı. Hastaya toraks BT ve beyin BT görüntülemesi yapıldı. Sırttan yapılan eksizyonel biyopsi materyali kist hidatik lehine sonuçlandı. Hastaya kardiyak kist hidatik tanısı konuldu. Çocuk yoğunbakımda takip edilen hasta tam AV blok gelişti. Isoprenalin başlandı. transvenöz geçici pacemaker kararı verilen hastaya ileri bir merkezde çocuk KVC tarafından intrakardiak kist hidatik operasyonu gerçekleştirildi. Hasta bilinç açık şekilde servis takibine alındı.

Kist Hidatik- EKO görüntülemesi



Kist Hİdatik- BT görüntülemesi



Kist HİdatiK- BT görüntülemesi



Tartışma / Sonuç: Kardiyak ekinokokkoz nadir görülse de ölümcül seyredebilmektedir. Erken evrelerde asemptomatik olabilir. Anafilaktik şok, kardiyak aritmiler veya arrest riskini sınırlamak için tanıyı ameliyattan önce koymak önemlidir (3). Hastaların tetkiklerinde varolan diğer görüntülemelerle beraber değerlendirilmeli, akciğer görüntülemesinde kardiyak açıdan da değerlendirme yapılmalı ve kan analizlerinde eozinofiliye dikkat kesilinmelidir, tedavi geciktirilmemelidir.

Kaynakça

1. Ferrer Inaebnit E, Molina Romero FX, Segura Sampedro JJ, González Argenté X, Morón Canis JM. A review of the diagnosis and management of liver hydatid cyst. Rev Esp enfermedades Dig [Internet]. 2022 Jan;114(1):35–41. Available from: http://www.ncbi.nlm.nih.gov/pubmed/34034501
2. Mseddi M, Mtaoumi M, Dahmene J, Ben Hamida R, Siala A, Moula T, et al. Kyste hydatique musculaire. Rev Chir Orthop Reparatrice Appar Mot [Internet]. 2005 May;91(3):267–71. Available from: https://linkinghub.elsevier.com/retrieve/pii/S0035104005843132
3. Fennira S, Kamoun S, Besbes B, Ben Mrad I, Zairi I, Ben Moussa F, et al. Cardiac hydatid cyst in the interventricular septum: A literature review. Int J Infect Dis [Internet]. 2019 Nov;88:120–6. Available from: https://linkinghub.elsevier.com/retrieve/pii/S1201971219303662
4. Bayezid O, Ocal A, Işik O, Okay T, Yakut C. A case of cardiac hydatid cyst localized on the interventricular septum and causing pulmonary emboli. J Cardiovasc Surg (Torino) [Internet]. 1991;32(3):324–6. Available from: http://www.ncbi.nlm.nih.gov/pubmed/2055928

TARK 2024
Türk Anesteziyoloji ve Reanimasyon Derneği
58. Ulusal Kongresi
28 Kasım - 1 Aralık 2024
Kaya Palazzo Otel ve Kongre Merkezi / ANTALYA

S-215

Streptococcus Pyogenes'e Bağli Purpura Fulminans : Olgu Sunumu

Abdullah Bozkurt[1], Ahmet Yüksek[1], Ayşe Şencan[1]

[1]Kocaeli Şehir Hastanesi

Giriş / Amaç: Dissemine intravasküler koagülasyon (DIC), eş zamanlı tromboz ve hemorajinin görüldüğü sistemik bir patoloji olup, pıhtılaşma ve fibrinoliz süreçlerinin anormal aktivasyonu ile karakterizedir. Akut DIC, genellikle enfeksiyonlar, maligniteler, travma ve preeklampsi gibi durumlarla tetiklenir(1). Hem tüketim koagülopatisi hem de fibrin yıkım ürünlerinin trombosit agregasyonunu engellemesi sonucu şiddetli kanama eğilimi ortaya çıkar. Purpura fulminans, yaygın tromboz ve hemorajik nekroz ile karakterize ciddi bir durumdur(2). Genellikle neonatal dönem ile ilişkilidir, ancak erişkinlerde sistemik enfeksiyonların bir komplikasyonu olarak da ortaya çıkabilir. En sık Neisseria meningitidis ve Streptococcus pneumoniae ile ilişkilidir(4). İlerlemesi durumunda iskemik komplikasyonlar ve mortalite riski artar.

Olgu: 40 yaşında, bilinen epilepsi dışında ek hastalığı olmayan, üç gün önce sol kolu üzerine düşen erkek hasta, acil servise ishal, bulantı, kusma, halsizlik, sol kolda şişlik ve kızarıklık şikayetleri ile başvurdu. TA: 76/30 mmHg, KTA: 150/dk, SpO2: %95, ateş: 37.2°C. Sol kolunda şişlik ve kızarıklık; diğer ekstremitelerde eritemli döküntüler mevcuttu. Septik şok ön tanısıyla destek tedavisine başlandı. Ortopedi tarafından kompartman sendromu düşünülerek cerrahi fasyotomi planlandı. Post-op entübe halde yoğun bakım ünitesine alındı. Sonrasında ciltte döküntülerin artması ile sepsise bağlı DIC düşünüldü, hematoloji ve Dermatolojiye danışılarak ciddi sepsise bağlı purpura fulminans tanısı konuldu. TDP ve antikoagülan tedavi başlandı. Hemodiyafiltrasyona başlandı. Takiplerinde multi-organ yetmezliği gelişen hasta, 48 saat içinde exitus oldu. Nekrotik lezyonlardan alınan kültürde multidrug rezistan Streptococcus pyogenes üredi.

purpura fulminans



acile başvuru aşamasında travma alanındaki lezyonlar

purpura fulminans



purpura fulminans



purpura fulminans



Tartışma / Sonuç: Purpura fulminans tedavisinde destek tedavisi kritik öneme sahiptir. Erken dönemde antikoagülan tedavi başlamak, nekrozun ilerlemesini önlemek için gereklidir. Heparin ve varfarin gibi antikoagülanlar kullanılabilir. Ayrıca trombosit ve taze donmuş plazma replasmanı da tedavide etkindir. Endotoksinlere karşı intravenöz immunglobulin uygulanabilir. Cerrahi debridman, nekrotik alanların erken temizlenmesiyle mortaliteyi azaltabilir(3). Sonuç olarak literatür verileriyle birlikte takip ettiğimiz olgumuzu da göz önünde bulundurarak ciddi sepsiste, hızlı başlangıçlı ve ilerleyici DIC'te purpura fulminansın da akılda tutulması gerektiği kanaatine vardık. Etkin ve hızla tedavi başlanması ile hayatta kalan olguların varlığı erken tanının önemini göstermektedir.

Kaynakça

1. https://www.uptodate.com/contents/evaluation-and-management-of-disseminated-intravascular-coagulation-dic-in-adults Literature review current through Jun 2024, Last updated Jul 18, 2023.
2. SH, Al-Omair A, Andijani F. Uncommon Location of Purpura Fulminans: Case Report and Literature Review. *Case Rep Dermatol*. 2020;12(1):5-11. Published 2020 Jan 15. doi:10.1159/000505476 .
3. Perera TB, Murphy-Lavoie HM. Purpura Fulminans. In: *StatPearls*. Treasure Island (FL): StatPearls Publishing; July 17, 2023
4. Klifto KM, Gurno CF, Grzelak MJ, et al. Surgical outcomes in adults with purpura

A. fulminans: a systematic review and patient-level meta-synthesis. Burns Trauma.
B. 2019;7:30. Published 2019 Oct 18. doi:10.1186/s41038-019-0168-x

TARK 2024
Türk Anesteziyoloji ve Reanimasyon Derneği
58. Ulusal Kongresi
28 Kasım - 1 Aralık 2024
Kaya Palazzo Otel ve Kongre Merkezi / ANTALYA

S-216

Hidrostatik Ödem Mi? Yoksa Allerjik Anjioödem Mi?

Gamze Karayel Kostak[1], Tuğba Yücel Yenice[1], Dilan Biçer[1]

[1]S.B.Ü.İstanbul Bakırköy Dr. Sadi Konuk EAH

Giriş / Amaç: Ödem, intersitisyel alanda sıvı hacminin artması olarak tanımlanır (1). Ödem patogenezinde artmış kapiller hidrostatik basınç, azalmış kapiller onkotik basınç ve artmış kapiller geçirgenlik durumlarından bir ya da birkaçı sorumludur (1). Olgu da trendelenburg pozisyonunda operasyonun 2. Saatinde hastanın izole periorbital ödeminin sıvı yüklenmesine bağlı olabileceği ilk olarak akla gelmiş olsa da ödemin alerjik reaksiyona bağlı ortaya çıkmıştır.

Olgu: Laparoskopik over kistektomi operasyonu planlanan allerjik rinit nedenli antihistaminik kullanımı ve kırmızı et allerjisi dışında ek özelliği olmayan 31 yaş kadın hasta ASA II risk skoruyla GD: orta, Bilinç: açık oryante-koopere, TA:117/67 mmHg, KTA:70 atım/dk, Spo2:99 şekilde operasyon masasına alındı. Geniş iv erişim sağlanarak anestezi indüksiyonu yapıldı ve hasta OTE edildi. Gözler flaster ile kapatıldı. Trendelenburg pozisyonunda operasyonu başlayan vakanın 2. saatinde izole periorbital ödemi geliştiği görüldü. Hastada herhangi bir hemodinamik değişiklik görülmedi. Toplam 300cc kristaloid replasmanı yapılan hastanın pozisyonu düzeltilerek operasyonu tamamlandı. Ekstübe edilerek vitalleri stabil şekilde yakın takip amaçlı PACU'ya interne edildi. Hasta ekstübasyon sonrası tekrar sorgulandığında lateks allerjisi de olduğu ve ara ara göz çevresinde bu tarz şişliklerin olduğunu söylemesi üzerine prednol 40mg ve Feniramin iv yapıldı. Periorbital ödemi gerileyen ve stabil hasta postop 1.gününde servise transferi yapıldı.

Resim 1



Resim 2



Resim 3



Tartışma / Sonuç: Gözde ödem; göz kapağı, göz çukuru ve gözün çevresinde yer alan herhangi bir alanda ortaya çıkabilir. Genel olarak alerjik göz hastalığı, enfeksiyonlar, vücutta ödem tutulması ile bazı böbrek rahatsızlıkları ile bu durum oluşabilir (2) Alerjik anjiyoödem oluşumu, kişinin zaten duyarlı olduğu alerjenlere vücudun maruz kalmasından sonra belirli beyaz kan hücreleri tarafından salgılanan histamin salınımın sonrasın damarlardan dokulara sıvı geçişinin artması ile dokularda şişme meydana gelmesidir (3). Olguda hastanın trendelenburg pozisyonunda laparoskopik opere edilmesi nedeniyle sıvı yüküne bağlı bir ödem olabileceği ilk olarak akla gelse de verilen sıvı miktarının sadece 300 cc olması ve hastanın allerji öyküsü olması ve gözlerin flaster ile kapılmış olması ve prednol ve antistaminiğe yanıt vermesi allejik reaksiyonu düşündürdü.

Kaynakça

1. Scallan J, Huxley VH, Korthuis RJ. Capillary Fluid Exchange: Regulation, Functions, and Pathology. Morgan & Claypool Life Sciences, San Rafael , 2010
2. Kumar V, Abbas AK, Aster JC. Robbins and Cotran Pathologic Basis of Disease. 9th edt., Elsevier Saunders, Philadelphia, 2015
3. Goljan EF. Rapid Review Pathology. 5th edt., Elsevier, Philadelphia, 2019

TARK 2024
Türk Anesteziyoloji ve Reanimasyon Derneği
58. Ulusal Kongresi
28 Kasım - 1 Aralık 2024
Kaya Palazzo Otel ve Kongre Merkezi / ANTALYA

S-217

Postspinal Baş Ağrısından Pres'e: Olgu Sunumu

Fatma Candan Yerebakan[1], Nesibe Sena Bayburt[1], Büşra Nur Evliya Felek[1], Hakan Duzla[1], Çiğdem Yıldırım Güçlü[1]

[1]Ankara Üniversitesi Tıp Fakültesi

Giriş / Amaç: Postspinal baş ağrısı (PSBA), spinal girişim sırasında meydana gelen dura hasarı sonrası oluşan baş ağrısıdır (1). Genellikle dura delinmesinden 24-48 saat sonra olmakla beraber beş güne kadar görülebilmektedir. Karakteri ayakta durmakla ve oturmakla artan, frontal/oksipital tarzdadır. Lomber ponksiyonun nadir görülen komplikasyonları arasında; subdural hematom, intrakranial hipotansiyon, sinüs ven trombozu , RCVS (Reversibl Serebral Vazokonstriksiyon Sendromu) ve PRES (Posterior Geri Dönüşümlü Ensefalopati Sendromu) bulunmaktadır(2, 3). Bu olgu sunumunda spinal anestezi sonrası baş ağrısı gelişen ve PRES tanısı konulan hastaya yaklaşımımızı paylaştık.

Olgu: On dokuz yaş, ASA-1 erkek hastaya pilonidal sinüs cerrahisi için tek ponksiyonla spinal anestezi uygulandı. Postoperatif 6.saatte bulantı-kusma, görme bozukluğu ve baş ağrısı gelişen hastaya PSBA tanısı ile konservatif tedavi önerildi. Postoperatif 2. gününde nöbet? tablosu ile nöroloji tarafından değerlendirildi. Görüntülemeler: "Beyin BT'de ekstraaksiyel dens alanlar (SAK? Sinüs Ven Trombozu?), Diffüzyon MR'da her iki serebral hemisferde ve bilateral oksipitalde vazojenik ödem alanları (PRES? Subdural hematom? SAK?), Spinal MR'da BOS kaçağı düşündürecek bulgu görülmedi, MR Venografide dural sinüsler açık ve tromboz bulgusu görülmedi, Baş-Boyun MR anjiografide majör oklüzyon saptanmadı" şeklinde raporlandı. Baş ağrısı, bulantı-kusma ve görme bozukluğunun gerilemesi ve kontrol görüntülemelerinde farklılık olmaması üzerine antiepileptik tedavi ve MR kontrol önerilerek postoperatif 6.gününde taburcu edildi. On beş gün sonra hastanın asemptomatik seyretmesi ve kontrol MR'da bulgularının gerilemesi üzerine hastaya PRES tanısı konuldu.

Tartışma / Sonuç: PSBA'na eşlik eden semptomlar önemli nörolojik durumların habercisi olabilir (4). PRES, patofizyolojisi belirsiz ancak kan-beyin bariyer fonksiyonunun bozulmasına ve serebral ödeme neden olan serebral otoregülasyondaki bozulmaya atfedilen, baş ağrısı, görme bozukluğu, bilinç değişikliği ve nöbetlerle karakterize nadir görülen bir sendromdur.(5,6). İntrakranial kanama paternleri ve serebral vazokonstriksiyon gibi RCVS benzeri özellikler görülebilmektedir. PRES'te MR görüntüsü parieto-oksipitali tutan, subkortikal beyaz madde ve korteksi içeren neredeyse simetrik hemisferik vazojenik ödem alanlarıyla karakterizedir(7). Bu olguda PSBA görülen hastalarda eşlik eden nörolojik semptomların detaylı değerlendirilmesi gerektiğini vurgulamak istedik.

Kaynakça

1. Alexandra M J V Schyns-van den Berg , Anil Gupta , Postdural puncture headache : Revisited, Review ,Best Pract Res Clin Anaesthesiol. 2023 Jun;37(2):171-187. doi: 10.1016/j.bpa.2023.02.006. Epub 2023 Mar 6.
2. Huili Li 1, Yun Wang 1, Adriana D Oprea 2, Jinlei Li 3, Postdural Puncture Headache-Risks and Current Treatment, ReviewCurr Pain Headache Rep. 2022 Jun;26(6):441-45 doi: 10.1007/s11916-022-01041-x. Epub 2022 Mar 30
3. Donald J Gaucher Jr [1], Jose A Perez Jr, Subdural hematoma following lumbar puncture , Case Reports Arch Intern Med, 2002 Sep 9;162(16):1904-5. doi: 10.1001/archinte.162.16.1904.
4. P Y Machurot [1], M Vergnion, V Fraipont, V Bonhomme, F Damas, Intracranial subdural hematoma following spinal anesthesia: case report and review of the literatüre, Review Acta Anaesthesiol Belg2010;61(2):63-6.
5. R.E. Prout *et al.*Reversible posterior leukoencephalopathy syndrome in a peripartum patient, Int J Obstet Anesth. (2007)
6. R.E. Prout *et al.*Reversible posterior leukoencephalopathy syndrome in a peripartum patient,Int J Obstet Anesth (2007)
7. Fabio Pilato , Marisa Distefano , Rosalinda Calandrelli, Posterior Reversible Encephalopathy Syndrome and Reversible Cerebral Vasoconstriction Syndrome: Clinical and Radiological Considerations, Review, Neurol, 2020 Feb 14:11:34, doi: 10.3389/fneur.2020.00034. eCollection 2020.

TARK 2024
Türk Anesteziyoloji ve Reanimasyon Derneği
58. Ulusal Kongresi
28 Kasım - 1 Aralık 2024
Kaya Palazzo Otel ve Kongre Merkezi / ANTALYA

S-218

Supraınguınal Fascıa İlıaca Compartment Block For Paın Control Followıng Bılateral Total Knee Arthroplasty

Merve Yazici Kara[1], Mehmet Yilmaz[1], Salih Ayberk Özer[1], Resul Musaoglu[2], Ilke Dolgun[3]

[1]Kocaeli City Hospital, Anesthesiology and Reanimation
[2]Kocaeli City Hospital, Orthopaedics and Traumatology
[3]Medikal Park Gaziosmanpasa Hospital, Anesthesiology and Reanimation

Introduction / Purpose: Total knee arthroplasty (TKA) is a common procedure for treating knee osteoarthritis but often leads to painful and prolonged recovery. Multimodal analgesic regimens, including systemic analgesics and peripheral nerve blocks (PNBs), have shown effectiveness in managing postoperative pain (1). This paper discusses three cases where bilateral suprainguinal fascia iliaca compartment block (SFICB) was successfully implemented.

Case: Informed consent was obtained from three patients aged 60-75, with BMI ranging from 18-25 and ASA I-II classification. All underwent TKA under spinal anesthesia (12-15 mg heavy marcaine). Bilateral SFICB was performed post-surgery, with paracetamol (1 g IV every 8 hours) and diclofenac (75 mg IV every 12 hours) administered for pain relief. Visual analog scale (VAS) scores remained 4 or below in the first 8 hours but increased by the 12th hour.Patients were positioned supine, and a high-frequency linear ultrasound transducer (10–18 MHz) was placed longitudinally at the anterior superior iliac spine to visualize the iliacus muscle and fascia iliaca. The probe was adjusted to visualize the internal oblique and sartorius muscles, creating a "bow-tie sign." The deep circumflex iliac artery was identified as a crucial landmark (Fig. 1.). Using an in-plane technique, an 80-mm, 21 G block needle was advanced from the transducer's caudal side (Fig. 2.). Each patient received a 30-ml local anesthetic (0.25% Bupivacaine) bilaterally.

Figure 1

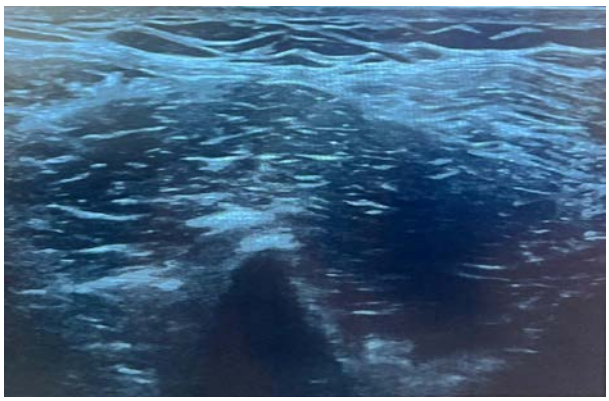

Fig. 1. Relevant sonoanatomy for ultrasound-guided suprainguinal fascia iliaca compartment block (SFICB).

Figure 2

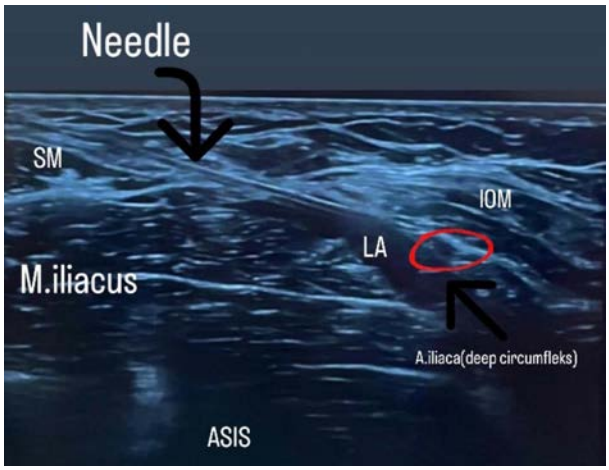

Fig. 2. Sonoanatomy of the muscles and fascia during an SFICB. SM: sartorius muscle, IOM: internal oblique muscle, M. Iliacus: iliacus muscle, ASIS: Anterior superior iliac spine, LA: local anesthetic, red circle: deep circumflex artery.

Discussion / Conclusion: SFICB shows promise for postoperative analgesia following TKA. Future randomized controlled trials (RCTs) with larger populations are necessary to evaluate optimal local anesthetic concentration, volume, and potential complications such as systemic toxicity and quadriceps weakness, though no such issues were noted in our cases.

Kaynakça

1. The effect of the volume of supra-inguinal injected solution on the spread of the injectate under the fascia iliaca: a preliminary study. Kris Vermeylen, F Soetens, I Leunen, A Hadzic, S Van Boxtael, J Pomés, A Prats-Galino, M Van de Velde, A Neyrinck, X Sala-Blanch. J Anesth 2018 Dec;32(6):908-913.

TARK 2024
Türk Anesteziyoloji ve Reanimasyon Derneği
58. Ulusal Kongresi
28 Kasım - 1 Aralık 2024
Kaya Palazzo Otel ve Kongre Merkezi / ANTALYA

S-219

Kolşisin İntoksikasyonunda Başarılı Hemoperfüzyon Uygulaması: Olgu Sunumu

Rana Kayiş[1], Ahmet Cumali Özdemir[1], Betül Yüsra Şirin[1], Esra Adıyeke[1]

[1]SBÜ Sancaktepe Şehit Prof.Dr.İ.Varank EAH, Anesteziyoloji ve Reanimasyon Kliniği, İstanbul

Giriş / Amaç: Kolşisin, öncelikle AAA(Ailevi Akdeniz Ateşi) ve akut gut artriti olmak üzere çeşitli romatolojik hastalıkların tedavisinde kullanılan dar terapötik indekse sahip bir alkaloiddir. Kolşisin 0,5-0,8 mg/kg dozunda intoksikasyon oluşturabilirken daha yüksek dozlarda fatal seyredebilmektedir(1). Kolşisinin antimitotik özelliği nedeniyle intoksikasyonundaki etkiler gastrointestinal ve kemik iliği gibi hücre döngüsünün hızlı olduğu dokularda görüldüğünden, buna sekonder ilk fazda gastrointestinal, ikinci fazda hematolojik değişiklikler, sepsis ve kardiyotoksisite gibi etkiler görülmektedir. Üçüncü, iyileşme fazında ise rebound lökositoz ve alopesi görülebilmektedir(2). Bu olgumuzda, suicid amacıyla 20mg kolşisin(n=40) alan hastanın hemoperfüzyon uygulaması ile başarılı tedavi sürecini sunmak istedik.

Olgu: 19yaş, 52kg kadın hasta, bilinen AAA tanılı, suicid amaçlı 20 mg kolşisin alımından 50saat sonra karın ağrısı, bulantı, ishal şikayetiyle ailesi tarafından acil servise getiriliyor. Suicid bilgisi edinilen hastanın bilinci açık, oryante-koopere, vitalleri stabil, muayenesi batın hassasiyeti dışında doğal değerlendiriliyor. Elektrokardiyogramı sinüs ritmi olan hastanın kan gazı ve laboratuar parametreleri normal görülüyor. Zehir Danışma Hattı(114)'na danışılan hastaya 10mg intravenöz metoklopramid verilmesi ardından, aktif kömürün enterohepatik sirkülasyondaki kolşisin emilimini azaltması amacıyla nazogastrik sondadan aktif kömür uygulanıyor. Hemodinamik ve hematolojik izlem amacıyla yoğunbakım ünitemize alınan hastaya sıvı-elektrolit desteği, antiülser ve tromboemboli profilaksisi başlandı. Kolşisin özellikle karaciğer tarafından metabolize edilerek böbrekler tarafından atıldığından, hemodiyaliz/plazmaferez yararı kısıtlı olmakla birlikte aktif kömüre olan afinitesinden dolayı hastaya karbon filtreyle 40saat hemoperfüzyon yapılması planlandı. Kolşisin alımının 91., yoğunbakım izleminin 7.saati itibariyle başlanan hemoperfüzyon süresince hemodinamik stabil seyreden hastaya kan tablosu gereğince kan/kan ürünü replasmanı yapıldı. Psikiyatri önerisi alınan hasta, kan tablosunun düzelmesinin ardından 6.gününde dahiliye servisine taburcu edildi.

Tartışma / Sonuç: Kolşisine maruz kalan hücrelerin ilaca daha duyarlı hale gelmesi, idame tedavisi alan hastaların yüksek doz alımında daha riskli olmalarına neden olmaktadır(3). Kolşisin intoksikasyonunda hastalar aldıkları ilaç dozu ve geliş kliniklerinden bağımsız monitörize yakın klinik takip edilmelidir. Bağışıklık homeostazını düzenlediği bilinen ancak zamanlama ve hasta grubu açısından halen belirsizliklerini koruyan hemoperfüzyon uygulamaları için büyük ölçekli çalışmalara ihtiyaç vardır(4).

Kaynakça

1. Ozdemir R, Bayrakci B, Teksam O. Fatal poisoning in children: acute colchicine intoxication and new treatment approaches. Clin Toxicol (Phila) 2011;49(8):739-43.
2. Finkelstein Y, Aks SE, Hutson JR, Juurlink DN, Nguyen P, Dubnov-Raz G, et al. Colchicine poisoning: the dark side of an ancient drug. Clin Toxicol (Phila) 2010;48(5): 407-14.
3. Aghabiklooei A, Zamani N, HassanianMoghaddam H, Nasouhi S, Mashayekhian M. Acute colchicine overdose: report of three cases. Reumatismo 2014;65(6):307-11.
4. Gül F, Ronco C. Current Trends in Hemoadsorption Treatment for Critically Ill Patients: are We Moving Forward?. *Balkan Med J.*; 2024; 41(1):4-6.

TARK 2024
Türk Anesteziyoloji ve Reanimasyon Derneği
58. Ulusal Kongresi
28 Kasım - 1 Aralık 2024
Kaya Palazzo Otel ve Kongre Merkezi / ANTALYA

S-220

Bir Üniversite Hastanesinde Elektrokonvülsif Terapi Uygulanan Hastalardaki Anestezi Deneyimlerimiz: Retrospektif Çalışma

Keziban Bollucuoğlu[1], Zeynep Gürbüz[1], Bengü Gülhan Köksal İncegül[1], Vildan Çakır Kardeş[2], Hilal Ayoğlu[1]

[1]Zonguldak Bülent Ecevit Üniversitesi Tıp Fakültesi
[2]Zonguldak Bülent Ecevit Üniversitesi Tıp Fakültesi Ruh Sağlığı ve Hastalıkları AD

Giriş / Amaç: Nörolojik ve psikiyatrik hastalıklarda önemli yeri olan elektrokonvülsif terapi(EKT) genel anestezi ve nöbet ile birlikte kardiyovasküler sistem başta olmak üzere komplikasyonlara sebep olabilmektedir (1,2). Bu çalışmada psikiyatri kliniğimizde, son bir yıl içinde genel anestezi altında EKT uygulanan hastaların sosyodemografik ve klinik özelliklerinin, komplikasyonların değerlendirilmesi amaçlanmıştır.

Gereç ve Yöntem: Etik kurul onayı sonrası Zonguldak Bülent Ecevit Üniversitesi Hastanesi psikiyatri kliniğinde 1 Haziran 2023 - 1 Haziran 2024 tarihleri arasında EKT uygulanan 18 yaş üstü 89 hasta dahil edildi. Hastaların dosya kayıtları, hastane veri tabanı kullanılarak retrospektif olarak incelendi. Hastaların sosyodemografik verileri, psikiyatrik tanıları, kullandıkları ilaçlar, kullanılan anestezik ajanlar, monitorizasyon yöntemi, EKT endikasyonları, seansların etkinliği (20 saniyeden uzun süren nöbet), apne süreleri, komplikasyonları ve EKT sonlandırma nedeni değerlendirildi.

Bulgular: EKT uygulanan 89 hastanın sosyodemografik ve klinik verileri Tablo 1'de belirtilmiştir. Hastaların büyük çoğunluğunda propofol/rokuronyum ile anestezi sağlanırken nöbet süresi kısa olan 2 hastaya ketamin/rokuronyum ile indüksiyon yapıldığı görüldü. Tüm hastaların sugammadeks ile spontan solunumunun sağlandığı görüldü. Toplam 616 EKT seansının %53.5'i ilk uygulamada etkin olup hastaların %59,6'sında iyileşme sağlandığı için EKT işleminin sonlandırıldığı görüldü. Hipertansiyon en sık (%42.5) komplikasyondu. (Tablo 2).

Tablo.1. Hastaların sosyodemografik ve klinik özellikleri

		n (89)	%
ASA	II	74	83.14
	III	15	16.85
Cinsiyet	Kadın	54	60.7
	Erkek	35	39.3
Eğitim	Okuma-yazma bilmiyor	1	1.1
	İlkokul mezunu	30	33.7
	Ortaokul mezunu	21	23.6
	Lise mezunu	17	19.1
	Üniversite mezunu	19	21.3
	Yüksek lisans mezunu	1	1.1
Medeni durum	Evli	54	60.7
	Bekar	35	39.3
Çalışma durumu	Çalışıyor	21	23.6
	Çalışmıyor	68	76.4
Gebelik	Var	0	0
	Yok	89	100
Ek hastalık	Var	49	55.1
	Yok	40	44.9
Psikiyatrik tanı	Majör depresyon	30	33.7
	Obsesif kompulsif bozukluk (okb)	3	3.4
	Majör depresyon ve okb	9	10.1
	Bipolar bozukluk	23	25.8
	Psikotik özellikli depresyon	3	3.4
	Şizofreni	10	11.2
	Otizm	1	1.1
	Psikoz	10	11.2
EKT endikasyonu	İntihar düşüncesi	14	15.7
	Yeme içme bozukluğu	11	12.4
	Dirençli majör depresyon	24	27.0
	Katatoni	7	7.9
	Önceden EKT'ye iyi yanıt	2	2.2
	Deliryum/halusinasyon	12	13.5
	Bipolar bozukluğun mani dönemi	5	5.6

	Bipolar bozukluğun depresif dönemi	14	15.7
Kullanılan psikiyatrik ilaçlar	Duygudurum düzenleyici,antidepresan	2	2.2
	Antipsikotik,antidepresan,anksiyolitik	8	9.0
	Antipsikotik,antidepresan	37	41.6
	Antipsikotik	15	16.9
	Duygudurum düzenleyici,antipsikotik	8	9.0
	Duygudurum düzenleyici,antipsikotik,antidepresan	2	2.2
	Antidepresan	9	10.1
	Antidepresan,anksiyolitik	3	3.4
	Duygudurum düzenleyici,antipsikotik,anksiyolitik	5	5.6
Yaş (Ort±SD)/(median)	44.18±12.64	44.0 (18-65)	
Kilo (Ort±SD)/(median)	77.92±18.82	77.0 (39-125)	
VKİ (Ort±SD)/(median)	28.11±6.44	27.0 (16.6-48.0)	

Tablo.2. Elektrokonvülsif terapi uygulamaları

		n	median (min-max)
Toplam ekt seans sayısı		616	7 (1-24)
		n	%
1.denemede etkin seans		330	53.5
2.denemede etkin seans		147	23.8
Etkin olmayan seans		139	22.5
Etkin seanslardaki ortalama apne süresi (sn)		32.65	
Komplikasyon (Toplam seansa göre)		n	%
		54	8.7
Komplikasyon tipi	Hipertansiyon	23	3.7
	Taşikardi	1	0.1
	Bradikardi	3	0.4
	Bronkospazm	4	0.6
	Durmayan nöbet	5	0.8
	Baş ağrısı	6	0.9
	Ajitasyon	4	0.6
	Döküntü	3	0.4
	Amnezi	2	0.3
	Konfüzyon	2	0.3
	Parmak fraktürü	1	0.1
EKT sonlandırılma nedeni	İyileşme olması	53	59.6
	Yanıt alınamaması	11	12.4
	Komplikasyon nedeniyle	6	6.7
	Tedavi reddi	10	11.2
	Tedavi devam ediyor	7	7.9
	EKT'den vazgeçilmesi	2	2.2

Tartışma / Sonuç: Çalışmamızda EKT'nin en sık dirençli majör depresyon tanılı kadın hastalara uygulandığı görüldü. Bu durum depresyonun kadınlarda daha sık görülmesi ve EKT'nin tedaviye dirençli depresyonda altın standart olmasıyla açıklanabilir (3,4). Aynı zamanda hastaların yaklaşık %60'ının EKT'den fayda gördüğü, %12.4'ünde yanıt alınamadığı görülmüştür. Tıraş ve ark yaptığı çalışmada da hastaların %55'inde EKT ile tam remisyon sağlandığı, %12.3'ünün EKT'den fayda görmediği belirtilmiştir(5). EKT'de kısa süreli parasempatik deşarj sonrası sempatik aktivasyon ve indüksiyon ajanlarına bağlı da birtakım komplikasyonlar meydana gelebilir (6). Çalışmamızda toplam seansların yalnızca %8.7'sinde komplikasyon gelişmiş ve hiçbir hastada hipoksi ya da desatürasyon görülmemiştir. Kliniğimizde uyguladığımız güvenli anestezi yöntemleriyle, etkin nöbet ve iyileşme oranlarının yüksek olmasıyla birlikte çalışmamızın klinik uygulamalara katkısı olacağı ve gelecekteki çalışmalara da ışık tutacağı görüşündeyiz.

Kaynakça

1. Kılınç G, Atik B, Mete A, Elektrokonvülsif terapi uygulamalarında anestezi. Pamukkale Medical Journal, 12(1), 189-197. https://doi.org/10.31362/patd.414652
2. Salik I, Marwaha R, Electroconvulsive Therapy. Treasure Island (FL): StatPearls Publishing; September 19, 2022.
3. Dunne, R. A., & McLoughlin, D. M. Electroconvulsive therapy and therapeutic neuromodulation. *Core Psychiatry* (3rd ed.,pp.617-62711).ElsevierBV. https://doi.org/10.1016/b978-0-7020-3397-1.00040-9
4. Kuehner C. Why is depression more common among women than among men? Lancet Psychiatry 2017; 4(2):146-158. doi: 10.1016/S2215- 0366(16)30263-2.
5. Tıraş İ, Soğucak S, Erdoğan A, Kulaksızoğlu B. Bir Üniversite Hastanesi Psikiyatri Kliniğinde Elektrokonvülsif Terapi Uygulanmış Hastaların Sosyodemografik ve Klinik Özelliklerinin Retrospektif Olarak İncelenmesi. DEU Tıp Derg. 2023;36(3):257-65.
6. Sebastian S. Anesthetic Management of Patients Undergoing Electroconvulsive Therapy. AANA J. 2023 Dec;91(6):465-471. PMID: 37987728.

TARK 2024
Türk Anesteziyoloji ve Reanimasyon Derneği
58. Ulusal Kongresi
28 Kasım - 1 Aralık 2024
Kaya Palazzo Otel ve Kongre Merkezi / ANTALYA

S-222

Direkt Laringoskopide Farkedilen Sürpriz Yabancı Cisim

Tuğrul Toksoy[1], Ufuk Demir[1], Ayşe Yılmaz[1], Azra Aytaç[1], Haşim Yasin Erşahin[1]

[1]Kastamonu Eğitim Araştırma Hastanesi

Giriş / Amaç: Yabancı cisim aspirasyonları günlük hayatta sık karşılaşılan, ani solunum yetmezliğine neden olabileceği gibi pek çok solunum sistemi komplikasyonuna da zemin hazırlayan, mortalite ve morbidite oranı yüksek bir durum olması nedeni ile anamnez ve klinik muayene üzerinde iyi durulmalı, hızlı müdahale edilmelidir.

Olgu: 70 yaşında bilinen hastalığı olmayan kadın hasta takma dişleri olmadan yemek yediği esnada solunum sıkıntısı oluşması şikayeti ile acil servise kabul edildi.Zor entübasyon ve görüntü kısıtlılığı gerekçeleri ile No:5mm endotrakeal entübasyon tüpü kullanıldığı bilgisi 112 ekiplerinden alındı.Toraks tomografi görüntülemesi mediastinumda pnömomediastinum, sol bronşial kısmı obstrüksiyon?, aspirasyon pnömonisi? olarak radyoloji tarafından yorumlandı.Zor entübasyon hazırlığı yapılarak operasyona alındı.Bronkoskopun geçebilmesi amacıyla endotrekeal tüp çapının genişletilmesi için yapılan direkt laringoskopi esnasında farenkste hareket eden yabancı cisim görüldü.Bir kısmı trakea içine uzanan, farenksi kaplayan ve doku ile aynı renkte kemikli oldukça büyük et parçası(7-8*3-4 cm) trakeadan magill pens ile çıkarıldı(Resim 1).Entübasyon tüpü(No:7.5mm) değiştirildi.Bronkoskopi ile yapılan incelemede karinanın 2 cm üzerinde tam kat olmayan laserasyon izlenildi ve sol bronşta kısmı obstrüksiyona neden olan pıhtı aspire edildi. Yabancı cisim çıkartıldıktan sonra tomografi tekrar değerlendirildi.İlk tomografide gözden kaçan paratrakeal doku ile aynı dansitedeki görüntü fark edildi(Resim 2).Postoperatif çekilen oral kontrastlı toraks BT'de patoloji izlenilmedi ve paratrakeal patolojik yapının da kaybolduğu gözlendi(Resim 3).Göğüs cerrahisi servisine yatırılan hasta yatışının 3. gününde şifaen taburcu edildi.

Resim 1: Trakea içine uzanan, farenksi kaplayan ve doku ile aynı renkte kemikli et parçası (7-8*3-4 cm)

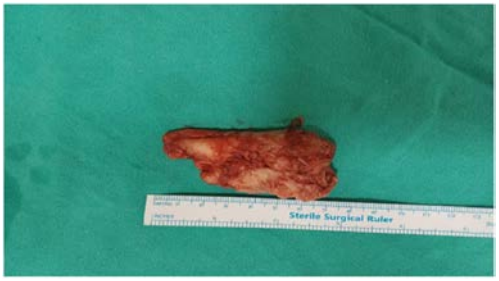

Resim 1: Trakea içine uzanan, farenksi kaplayan ve doku ile aynı renkte kemikli et parçası (7-8*3-4 cm)

Resim 2: Hastanın hastaneye gelişi ile birlikte çekilen Toraks BT görüntüsü (Trakea yanında görünen yabancı cisim)

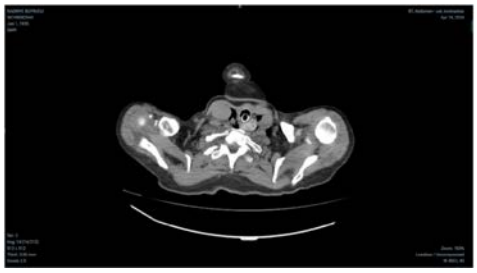

Resim 2: Hastanın hastaneye gelişi ile birlikte çekilen Toraks BT görüntüsü (Trakea yanında görünen yabancı cisim)

Resim 3: Yatışının 1. günü çekilen Toraks BT görüntüsü



Resim 3: Yatışının 1. günü çekilen Toraks BT görüntüsü

Tartışma / Sonuç: Yabancı cisim aspirasyonu erişkin yaş grubunda daha nadir görülmesine rağmen, morbitide ve mortalite oranı daha yüksektir1.Erişkinlerde dişlerin olmaması, obstrüksiyona yol açan gıda ve diş protezlerinin yutulması açısından ayrıca bir risk oluşturur2.Anamnez, radyoloji ve klinik bulgu uygun olmasa bile en ufak bir yabancı cisim aspirasyon şüphesinde dahi günümüzde yabancı cisimlerin çıkarılmasında temel yöntem olarak kullanılan bronkoskopik teknikler uygulanmalıdır3,4.Yabancı cisim çıkartılmasında hızlı davranılması son derece önemlidir.Bronkoskopi amacıyla endotrakeal entübasyon yapılırken yabancı cismin karşımıza çıkma ihtimali her zaman düşünülmeli ve bu işlem için gerekli cihazların yanımızda bulunması gerekmektedir.Bu durum direkt laringoskopinin halen çok kıymetli olduğunu belirtmektedir.

Kaynakça

1. Müge USTAOĞLU1, Zehra Betül PAKÖZ2, Üst endoskopide yabancı cisim saptanan hastaların analizi: Doğu Karadeniz'de tek merkezli retrospektif çalışma
2. Analysis of Patients with Foreign Body Detected in Upper Endoscopy: Single Center Retrospective Study in East Black Sea Region, Kırıkkale Üniversitesi Tıp Fakültesi Dergisi 2020;20(1):1-6
3. Erkan KISACIK, Erkmen GÜLHAN, Mehmet SIRMALI, Erkin SARICA, Hasan TÜRÜT, Sezgin KARASU,Suat GEZER, Sadi KAYA,Trakeobronşiyal Yabancı Cisim Aspirasyonları: 261 Olgunun Analizi, Solunum Hastalıkları 2004; 15: 86-91, Ankara 2004
4. Erkan KISACIK, Erkmen GÜLHAN, Mehmet SIRMALI, Erkin SARICA, Hasan TÜRÜT, Sezgin KARASU,Suat GEZER, Sadi KAYA,Trakeobronşiyal Yabancı Cisim Aspirasyonları: 261 Olgunun Analizi, Solunum Hastalıkları 2004; 15: 86-91, Ankara 2004

TARK 2024
Türk Anesteziyoloji ve Reanimasyon Derneği
58. Ulusal Kongresi
28 Kasım - 1 Aralık 2024
Kaya Palazzo Otel ve Kongre Merkezi / ANTALYA

S-223

Litotomi Pozisyonunda Yapılan Ürolojik Cerrahi Hastalarında Genel Anestezi ve Spinal Anestezi Uygulamaları Arasında Optik Sinir Kılıf Çapı Ve Serebral Bölgesel Oksijen Satürasyonu Ölçümü Değerlerinin Karşılaştırılması

Zuhal Çavuş[2], Ayfer Kaya Gök[1], Döndü Genç Moralar[1], Talal Çakmak[1], Fatma Ergül[1]

[1]Gaziosmanpaşa EAH
[2]Özel Medifema Hastanesi

Giriş / Amaç: İntrakraniyal basınç(ICP)değişikliklerinin spinal,genel anestezi sırasında ölçümü ile entübasyonun ve spinal anestezinin kafa içi basınca etkisinin belirlenmesi,ürolojik cerrahigirişimler içinuygun anestezi yönteminin belirlenmesi,litotomi pozisyonununintrakraniyal basınç,oksijenasyona etkisini belirlemek çalışmamızın amaçlarıdır.

Gereç ve Yöntem: Hastalar genel,spinal anestezi uygulananlar olarak 2 grubaayrıldı.2 grubun belirlenen zamanlarda (anestezi işlemi başlamadan önce iki grupiçin hasta supin pozisyondaT0,grupG için entübasyondan 5dakika sonraT1G,grup Siçin spinal anestezi işleminden 5dakika sonraT1S, iki grup için de litotomi pozisyonundan 5dakika sonra T2,litotomi pozisyonundan30 dakika sonra T3,operasyonunun 60. DakikasındaT4, derlenme ünitesindeT5 olacak şekilde) ultrason ile OSKÇ ve Near-infrared spektroskopiile serebral oksijenizasyonu, ortalama arter basıncı, periferik oksijen satürasyonu, serumsodyum, arterial karbondioksit değerleri ve KAH değerleri kayıt edildi ve aralarındakianlamlı istatistiksel farklardeğerlendirildi.Hastaların optik sinir kılıf çapı ölçümleri anestezi uzmanı tarafından belirlenenzaman aralıklarında yapıldı. Gözküresine yerleştirilen propla ultrasonla elde edilen kürenin görüntüsünün 3mmarkasından ölçüm yapıldı.

Bulgular: Table 2.'de görüldüğü gibi genel anestezi ve spinal anestezi uygulanan hastalar arasındaONSD ölçümünde herhangi zaman periyodunda anlamlı fark bulunmazken (Şekil1) NIRSparametresinin ölçümünde ise sadece T5 zaman periyodunda anlamlı fark bulundu (Şekil2) vespinal anestezi uygulanan hastalarda NIRS ölçümü anlamlı düşük bulundu (p=0.038).

Tartışma / Sonuç: ÇalışmamızdaOSKÇultrason ile ölçümü ile elde edilen verilere dayanarakgenel anestezi ile spinal anestezi arasında ICP artışı yönünden anlamlı farksaptamadık.NIRS düzeyleri sadece derlenme ünitesinde hasta uyandıktan sonra düşüşgösterdi.Ürolojik cerrahi sırasında uygulanan anestezi şeklinin kafa içi basınç ve beyin perfüzyonuüzerindeki etkisini araştıran çalışmada Tunalı ve ark.(19) sezaryen sırasında genel,spinal anesteziyöntemlerini OSKÇ,NIRS ölçerek değerlendirmişlerdir.OSKÇ genel anesteziuygulanan vakalarda daha yüksek bulunmuş ve bu yüksekliği entübasyon,pozitifbasınçlı mekanik ventilasyona bağlamışlardır.Bizim çalışmamızda genel ve spinal anesteziuygulanan hastalarda OSKÇ ve NIRS değerleri arasında fark bulunmamıştır.Çalışmamızınfarklı sonucunun sebebi diğer çalışmanın gebelerde yapılmış olması, gebelerde artmışintraabdominal basıncın torasik basıncı arttırması nedeniyle kafa içi basınç artışını etkilemesiolabilir.Ürolojik cerrahi girişimler sırasında OSKÇ ölçümlerininICPnınspinal ve genel anestezi sırasında değişiklik göstermediğini düşünmekteyiz.Trendelenburgpozisyonunun aksine litotomi pozisyonu ICP ve oksijenizasyonda değişikliğe neden olmamıştır.Ürolojik cerrahi girişimler sırasında intrakraniyal değişikliklergöz önüne alındığında anestezi teknikleri arasında fark bulunmamaktadır.

Kaynakça

1. Koo CH, Ryu JH. Anesthetic considerations for urologic surgeries. Korean J Anesthesiol. 2020;73(2):92-102.
2. Romagnuolo L, Tayal V, Tomaszewski C, Saunders T, Norton HJ. Optic nerve sheath diameter does not change with patient position. Am J Emerg Med. 2005 Sep;23(5):686-8
3. Chauhan, B., Raina, P., Dogra, R.K. et al. Serial perioperative optic nerve sheath measurements for early diagnosis of the transurethral resection of the prostate syndrome: an open label pilot study. Ain-Shams J Anesthesiol 15, 18 (2023).
4. CookeSJ, Paterson-BrownS.Association between laparoscopic abdominal surgery and postoperative symptoms of raised intracranial pressure. Surg Endosc. 2001;15:723-725.
5. Shah SB, Bhargava AK, Choudhury I. Noninvasive intracranial pressure monitoring via optic nerve sheath diameter for robotic surgery in steep Trendelenburg position. Saudi J Anaesth. 2015;9(3):239-246. doi:10.4103/1658-354X.154693
6. Whiteley JR, Taylor J, Henry M, Epperson TI, Hand WR. Detection of elevated intracranial pressure in robot-assisted laparoscopic radical prostatectomy using ultrasonography of optic nerve sheath diameter. J Neurosurg Anesthesiol. 2015;27(2):155-159.
7. Pansell J, Bell M, Rudberg P, Friman O, Cooray C. Optic nerve sheath diameter measurement by ultrasound: Evaluation of a standardized protocol. J Neuroimaging. 2022;32(1):104-110. doi:10.1111/jon.12936
8. Geeraerts T, Merceron S, Benhamou D, Vigue B, Duranteau J Non-invasive assessment of intracranial pressure using ocular sonography in neurocritical care patients. Intensive Care Med, (2008), 34(11): 2062–2067
9. Yamazaki, K., K. Suzuki, H. Itoh, K. Muramatsu, K. Nagahashi, N. Tamura, T. Uchida, K. Sugihara, H. Maeda, and N. Kanayama, Cerebral oxygen saturation evaluated by near-infrared time-resolved spectroscopy (TRS) in pregnant women during caesarean section - a promising new method of maternal monitoring. Clin Physiol Funct Imaging, 2013. 33(2): p. 109-16.
10. Fassoulaki, A., A. Paraskeva, and A. Tsaroucha, Cesarean delivery under spinal anesthesia is associated with decreases in cerebral oxygen saturation as assessed by NIRS: an observational study. Curr Med Res Opin, 2014. 30(3): p. 331-7.

11. Jarraya, A., S. Mohamed, L. Sofiene, and K. Kolsi, Near-infrared spectrometry in pregnancy: progress and perspectives, a review of literature. Pan Afr Med J, 2016. 23- 39
12. Tosh W, Patteril M. Cerebral oximetry. BJA Educ. 2016;16(12):417-421.
13. Steppan J, Hogue CW. Cerebral and tissue oximetry. Best Pract Res Clin Anaesthesiol. 2014;28(4):429-439.
14. Lochner P, Czosnyka M, Naldi A, et al. Optic nerve sheath diameter: present and future perspectives for neurologists and critical care physicians. Neurol Sci. 2019;40(12):2447-2457.
15. Heidi Harbison Kimberly , Sachita Shah, Keith Marill, Vicki Noble.Correlation of Optic Nerve Sheath Diameter with Direct Measurement of Intracranial Pressure. Acad Emerg Med ACTİONS. 2008 Feb;15(2):201-4
16. Dip F, Nguyen D, Rosales A, et al. İmpact of controlled pressure on the optic nerve sheat diameter during laparoscopıc procedures. Surg Endosc. 2016;30:44-49. 50
17. T Soldatos, K Chatzimichail, M papathanasiou, A Gouliamos Optic Nerve Sonography: A New Window for the Non-Invasive Evaluation of Intracranial Pressure in Brain Injury . Emerg Med J. 2009;26:630-634.
18. Bäuerle J, Nedelmann M. Sonographic assessment of the optic nerve sheath in idiopathic intracranial hypertension. J Neurol. 2011;258:2014-2019
19. Mehmet Can Tunalı, Comparison of optic nerve sheath diameter measurement and cerebral regional oxygen saturation measurements in cesarean operations under either general anesthesia or spinal anesthesia, doctora thesis, university of health sciences Bağcılar TREH,2020
20. Sutton S, Link T, Makic MB. A quality improvement project for safe and effective patient positioning during robot-assisted surgery. AORN J. 2013;97(4):448-456.
21. Awad H, Santilli S, Ohr M, et al. The effects of steep trendelenburg positioning on intraocular pressure during robotic radical prostatectomy. Anesth Analg. 2009;109(2):473-478.
22. Kumar P, Mishra TS, Sarthak S, Sasmal PK. Lithotomy versus prone position for perianal surgery: a randomized controlled trial. Ann Coloproctol. 2022;38(2):117-123.
23. Kweon, T. D., Jung, C. W., Park, J. W., Jeon, Y. S., & Bahk, J. H. (2012). Hemodynamic effect of full flexion of the hips and knees in the supine position: a comparison with straight leg raising. Korean journal of anesthesiology, 62(4), 317–321.

TARK 2024
Türk Anesteziyoloji ve Reanimasyon Derneği
58. Ulusal Kongresi
28 Kasım - 1 Aralık 2024
Kaya Palazzo Otel ve Kongre Merkezi / ANTALYA

S-224

Yoğun Bakımda Tanı Alan Taenia Nedenli İleus Olgusu

Helin Demir Altındağ[1], Sinem Uzunlar İğdeli[1], Gönül Tezcan Keleş[1]

[1]Manisa Celal Bayar Üniversitesi Hafsa Sultan Hastanesi

Giriş / Amaç: Helmint enfeksiyonları tropikal ve az gelişmiş ülkelerde önemli bir halk sağlığı sorunudur(1).Sıklıkla çiğ sığır eti yenerek bulaşır(2).Karın ağrısı, mide bulantısı, kusma, ishal ve kilo kaybı gibi nonspesifik semptomlar mevcut olabilir(3).En sık görülen komplikasyonları; obstrüksiyon, inflamasyon ve ince bağırsak, apendiks ve kolon perforasyonudur(4).Bu olgu ile travma sonrası ileus gelişen geriatrik olguda taenia kaynaklı tanı sürecini hastadan verilerinin bilimsel olarak kullanılması ile ilgili onam alarak sunmak istedik.

Olgu: Düşme sonrası acil servise başvuran bilinen DM, HT, RBBB yandaş hastalıkları olan 81 yaşında erkek hasta,sağ asetabulum fraktürü saptandığı için operasyon amaçlı ortopedi servisine yatırıldı.İzlem sırasında batın distansiyonu olan,kusma şikayeti gelişen,iki gündür gaita çıkışı olmayan hastaya kontrastlı batın BT çekildi.Tıkayıcı lezyon gözlenmeyen,ince barsak ve kolon segmentleri dilate olan,serbest hava ve sıvı gözlenmeyen hasta genel cerrahi tarafından paralitik ileus olarak değerlendirildi.İzlemlerinde solunum sıkıntısı gelişen hasta anestezi yoğun bakıma interne edildi.Kardiyak değerlendirmede EF%50 ve kardiyak belirteçleri normal aralıkta idi.Pulmoner BT anjiografide radyopatoloji saptanmadı. Solunum sıkıntısı devam eden ve kan gazı bozulan hastaya diüretik tedavi ve NIMV desteği başlandı. Rektal tüp takılarak gaz çıkışı sağlandı. Oral alım kesildi, IV hidrasyon şeklinde takibine devam edildi. Genel cerrahinin önerisi ile rektal lavman, gis motilitesini arttırmak için metoklopramid ve antispazmodik pinaveryum bromür tedavisi başlandı. Tedaviye rağmen gaita çıkışı sağlanamayan hasta gastroenteroloji tarafından kolonoskopiye alındı. Kolonoskopide transvers kolon ortalarından başlayıp rektuma kadar uzanan kirli beyaz şerit(Taenia) görüldü(Resim 1). Hastaya enfeksiyon hastalıklarına danışılarak tek doz niklozamid tedavisi verildi. 4 gün sonra gaita çıkışı olan hastanın oral beslenmesi başlandı. Batın distansiyonu geriledi. NIMV desteğine ihtiyacı kalmadı.Operasyon açısından grafilerle ortopediye konsülte edildi.Ortopedi tarafından elektif şartlarda sağ total kalça protezi planlandı. Hasta gastroenteroloji ve enfeksiyon hastalıkları önerileriyle eve taburcu edildi.

Resim 1

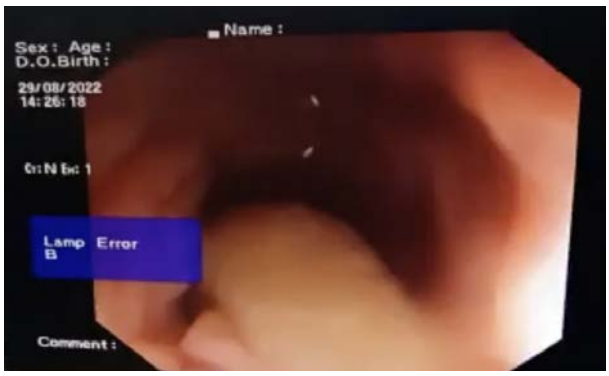

Rektumda gözlenen taenianın kolonoskopik görüntüsü

Tartışma / Sonuç: Travma sonrası servis takibinde ileus tablosu gelişen hastada ön planda immobiliteye bağlı paralitik ileus tablosu düşünülse de özellikle kırsal kesimlerde önemli bir halk sağlığı sorunu olan çoğu hastada asemptomatik ilerleyen taeniasis ayırıcı tanı listesinde yer almalıdır.

Kaynakça

1. D.W.T. Crompton, How much human helminthiasis is there in the world? J.Parasitol. 85 (1999) 397–403.
2. G.J. Cole, Obstruction in Ibadan, A Rev. 436 Cases Intest. Gut. 6 (1965) 151.
3. I.D.Karanikas,T.E.Sakellaridis,C.P.Alexiou,etal.,Taenia saginata a rare cause of bowel obstruction, Trans. Royal Soc. Trop. Med. Hyg. 101 (2007) 527–528.
4. M. Demiriz, O. Günhan, B. Celasun, et al., Colonic perforation caused by taeniasis, Trop. Geogr. Med. 47 (1994) 180–182.

TARK 2024
Türk Anesteziyoloji ve Reanimasyon Derneği
58. Ulusal Kongresi
28 Kasım - 1 Aralık 2024
Kaya Palazzo Otel ve Kongre Merkezi / ANTALYA

S-225

ECCO2R Uygulaması Sırasında Heparin Kaynaklı Trombositopeni (HIT) De Bivalirudin ile Antikoagülasyon Uygulaması

Oktay Demirkıran[1], Oğuzhan Kayhan[1]

[1]İstanbul Üniversitesi-Cerrahpaşa, Cerrahpaşa Tıp Fakültesi Anesteziyoloji ve Reanimasyon Anabilim Dalı, Yoğun Bakım Bilim Dalı

Giriş / Amaç: Antikoagülan, devre pıhtılaşmasını önlemek için çoğu ekstrakorporeal tedavi için gereklidir (1). Unfraksiyone heparin (UFH) şu anda bu amaçla en sık kullanılan antikoagülandır. UFH, yetişkin hastaların %0,2 ila %5'inde heparin kaynaklı trombositopeniye (HIT) neden olabilir (2). Burada HIT gelişen ECCO2R uygulamasında bivaluridin kullandığımız olgudan söz ettik.

Olgu: 67 yaşında kadın hasta, adenokarsinom nedeniyle kama rezeksiyonundan sonra postoperatif hipoksemik solunum yetmezliği (SpO2 %74 - 10L/dak O2) nedeniyle yoğun bakım ünitesine yatırıldı. Düşük P/F oranları nedeniyle hastaya akciğer koruyucu ventilasyon stratejisi uygulandı ve CO2 seviyeleri arttığında (PCO2 115 mmHg) ECCO2R başlatıldı. UFH antikoagülan olarak kullanıldı ve 2. günde HIT (trombosit sayısı 20.000/mm3) geliştiğinde antikoagülan olarak bivalirudin (1,75 mg/kg/saat) başlandı. APTT seviyesi başlangıç değerinin 1,5-2 katında tutuldu. Bivalirudin dozu gerektiğinde bu değeri koruyacak şekilde değiştirildi. APTT seviyesi arttığında doz 0,6 mg/kg/saat'e düşürüldü. Bivalirudin kullanımıyla hastanın trombosit sayısında artış tespit edildi. Hastada ekstra kanama, pıhtılaşma parametrelerinde anormallik veya başka herhangi bir istenmeyen reaksiyon gözlenmedi. ECCO2R filtresi herhangi bir pıhtılaşma olmadan başarıyla sürdürüldü. Bu, ECCO2R uygulamasıyla ilk deneyimimiz olduğu için önemli veriler sağladı.

ECCO2R uygulaması



Tartışma / Sonuç: Bivalirudin ve direkt trombin inhibitörleri HIT gelişiminde heparine alternatif bir antikoagülan seçeneği sunulmaktadır. Bivalirudin, AT III veya diğer kofaktörlere ihtiyaç duymadan doğrudan trombinin aktif bölgesine bağlanır. Kırmızı kan hücrelerine veya trombin dışındaki plazma proteinlerine bağlanmaz. Metabolizma ve eliminasyon daha öngörülebilirdir, aktif ilacın %80'i proteoliz yoluyla metabolize edilir ve kalan değişmemiş ilaç böbrekler yoluyla atılır. Bu, bivalirudin plazma seviyeleri ve antikoagülan etkiler arasında güçlü bir korelasyona neden olur. Bivalirudin, heparin ile yapısal olarak ilişkili değildir ve trombosit faktörü 4 ile kompleks oluşturmaz; bu nedenle HIT riski yoktur (3) .Bivalirudin, ekstrakorporeal tedavilerde antikoagülan için heparine uygulanabilir bir alternatiftir, ancak tercih edilen antikoagülan olarak birinci basamakta yer alması öngörülmemelidir.

Kaynakça

1. Saini A, Spinella PC: Management of anticoagulation and hemostasis for pediatric extracorporeal membrane oxygenation. *Clin Lab Med* 34: 655–673, 2014.
2. Hvas AM, Favaloro EJ, Hellfritzsch M: Heparin-induced thrombocytopenia: pathophysiology, diagnosis and treatment. *Expert Rev Hematol* 14:335–346, 2021.
3. Wiggins BS, Spinler S, Wittkowsky AK, Stringer KA: Bivalirudin: a direct thrombin inhibitor for percutaneous transluminal coronary angioplasty. *Pharmacotherapy* 22: 1007–1018, 2002.

TARK 2024
Türk Anesteziyoloji ve Reanimasyon Derneği
58. Ulusal Kongresi
28 Kasım - 1 Aralık 2024
Kaya Palazzo Otel ve Kongre Merkezi / ANTALYA

S-226

Tavi'de buzdağının görünmeyen yüzü: İnme

Ayla Esin[1], Yasemin Özşahin[1], Gözde Altun[1], Ziya Salihoğlu[2], Kerem Erkalp[1]

[1]İstanbul Üniversitesi- Cerrahpaşa Kardiyoloji Enstitüsü
[2]İstanbul Üniversitesi- Cerrahpaşa Cerrahpaşa Tıp Fakültesi

Giriş / Amaç: Transkateter aortik valf implantasyonu (TAVI) ciddi aort darlığı olan ileri yaş, yüksek riskli inoperable hastaların tedavisinde ilk seçenek olmuştur (1). TAVI işlemlerinde perioperatif inme önemli bir komplikasyondur ve insidansı %2-5 saptanmıştır. (2). TAVİ sonrasında inme saptadığımız bir olguyu sunmayı amaçladık.

Olgu: 84y, ASA IV, K hasta. KBY, PAF, İKH (CABGx5 2018), KOAH, TIA (04/2023) öyküsü mevcut, O2 kondansatör kullanıyor. EKO'da EF:%30 orta ileri TY, orta MY, hafif AY. TAPSE:16, biatrial genişleme, LV hipertrofisi, LV sistolik disfonksiyon, ileri AD, aort kapak alanı:0,7 mean:47 peak:61. İşlem öncesi sıvı yükü nedeniyle interne edilip 1 hafta diüretik tedavisi uygulanan hastaya TAVİ işlemi için rutin prosedürümüz olan invazif hemodinamik ve BIS monitörizasyonu yapıldı. Midazolam 2mg IV yapılıp precedex infüzyonu başlandı. Ancak hastanın uyumsuz ve ajite olması üzerine ketamin IV yapılıp propofol infüzyonu ile anestezi derinliği arttırıldı. İşlemde mekanik sebeplerle balon dilatasyon süresi uzayınca hipotansiyon (TA:45/22mmHg) ve bradikardi (25/dk) gelişmesi üzerine atropin yapıldı. Daha sonra tansiyon ölçülemeyince 1,5dk CPR uygulandı. Solunum ambu-maske ile desteklendi. CPR'a yanıt alınınca dopamin başlandı. Kapak yerine oturtulduktan sonra dopamin durduruldu. Hasta spontan solunumda yoğun bakıma interne edildi. KYBÜ takibinde uyanan ancak oryantasyon ve kooperasyon bozukluğu, konuşma güçlüğü olan hastayı nöroloji değerlendirdi; Beyin BT'de kanama görülmedi, enoksaparin 2x0,4ml başlandı. Beslenme sonrası aspire eden (GKS:7) hasta acil entübe edilip MV desteği başlandı. Beyin MR'da serebellum ve ponsta difüzyon kısıtlılığı izlendi. Hipotansiyona bağlı iskemi olarak değerlendirildi. Hasta postop 12.gün KYBÜ'nde entübe, GKS:6 olarak takip ediliyor.

Tartışma / Sonuç: TAVI sonrası MR çekilen hastalarda klinik belirgin inme olmasa bile akut iskemik beyin hasarı yaygındır, %85(3). TAVI sırasında serebral arterlere embolilerin girişini önleyerek inme insidansını azaltmak için geliştirilen cihazlarla kardiyovasküler yan etkiler, mortalite, inmenin azaldığını gösteren ya da anlamlı fark olmadığını gösteren meta-analizler yayınlanmıştır(4-6). TAVI işlemlerinde emboli önleyici cihaz gibi ekipman teknolojisi, ekibin deneyimi ve antitrombotik ilaçların kullanımındaki gelişmelere rağmen perioperatif inme insidansı halen belirgin olarak azalmamıştır.

Kaynakça

1. Clayton B, Morgan-Hughes G, Roobottom C. Transcatheter aortic valve insertion (TAVI): a review. Br J Radiol. 2014; 87(1033): 20130595
2. Huded CP, Tuzcu EM, Krishnaswamy A, Mick SL, Kleiman NS, Svensson LG, et al. Association between transcatheter aortic valve replacement and early postprocedural stroke. *JAMA*. (2019) 321(23):2306–15.
3. Lansky AJ, Grubman D, Dwyer MG et al. Clinical Significance of Diffusion-Weighted Brain MRI Lesions After TAVR : Results of a Patient-Level Pooled Analysis. J Am Coll Cardiol. 2024;84(8):712-722.
4. Zahid S, Ullah W, Khan MZ et al. Cerebral embolic protection during transcatheter aortic valve implantation: updated systematic review and meta-analysis. Curr Probl Cardiology. June 2023;48:101127
5. Levi A, Linder M, Seiffert M et al. The Impact of Cerebral Embolic Protection Devices on Characteristics and Outcomes of Stroke Complicating TAVR. JACC: Cardiovasc Interv.2024;17(5):666-677
6. Wang C, Han J, Lu L et al. The efficacy of different types of cerebral embolic protection device during transcatheter aortic valve implantation: a meta-analysis. Front Cardiovasc Med.2024;11:1205943

TARK 2024
Türk Anesteziyoloji ve Reanimasyon Derneği
58. Ulusal Kongresi
28 Kasım - 1 Aralık 2024
Kaya Palazzo Otel ve Kongre Merkezi / ANTALYA

S-227

Alazami Sendromlu Pediatrik Hastada Anestezi Yönetimi; Olgu Sunumu

Murat İzgi[1], Aslıhan Utlu Güner[1]

[1]Hacettepe Üniversitesi Tıp Fakültesi, Anesteziyoloji ve Reanimasyon Anabilim Dalı, Ankara, Türkiye

Giriş / Amaç: Alazami sendromu, LARP7 genindeki mutasyonların sebep olduğu; şiddetli zihinsel yetersizlik, doğum sonrası büyüme geriliği, çıkıntılı alın, derin gözler, dar palpebral çatlaklar, geniş burun ve malar hipoplaziyi içeren dismorfik yüz özellikleri ile karakterize otozomal resesif geçişli gelişimsel bozukluktur (1,2). Bu sunumda Alazami sendromlu hastamızda anestezi yönetimimizi paylaşmayı ve literatüre katkı sağlamayı amaçladık.

Olgu: Alazami sendromu, otizm ve epilepsi tanılı 11 yaş, 28 kg, 135 cm, erkek hastaya göz hastalıkları bölümü tarafından genel anestezi altında muayene planlandı. Preoperatif değerlendirmede gelişme geriliği, derin göz çukurları, geniş burun, dolgun dudaklar, geniş aralıklı dişlere sahip dismorfik yüz görünümü olduğu saptandı (Şekil 1., Şekil 2.). Mallampati skoru II, baş boyun hareketlerinde kısıtlılık olmayan hastanın laboratuvar testleri normal sınırlardaydı. Genel pediatri, pediatrik kardiyoloji ve genetik bölümleri zor entübasyon hazırlığı yapılması, nöbet geçirmesi açısından dikkatli olunması, postoperatif yakın takip edilmesi önerilerinde bulundu. Aileden anestezi onamı alındı. Zor maske ve zor entübasyon hazırlığı yapıldı. Hasta 0,5 mg/kg midazolam ile oral premedike edilerek, ameliyathaneye alındı. Hastaya EKG, pulse oksimetre, noninvaziv kan basıncı monitörizasyonu uygulandı. Giriş SpO2 %98, kalp tepe atımı 107/dk, kan basıncı 92/52 mmHg olarak ölçüldü. Sevofluran indüksiyonu ile 24 G kanül kullanılarak damaryolu açıldı, 3 ml/kg/saat dengeli kristalloid solüsyonu başlandı. İndüksiyonda 3 mg/kg propofol uygulandı. Maske ile ventilasyonda zorluk yaşanmadı, 2,5 numara LMA yerleştirildi. Hedef EtCO2 28-32 mmHg olacak şekilde dakika ventilasyon hızı ayarlandı. Anestezi idamesinde 10 mg/kg/saat propofol ve 0.05 mcg/kg/dk remifentanil infüzyonu uygulandı. Muayene 25 dakikada tamamlandı. Propofol ve remifentanil infüzyonları durduruldu. Spontan soluyan hastanın LMA'sı kafı indirilerek çıkarıldı. Vital parametrelerinde sorun olmadığı görülerek derlenme ünitesine alındı. Tam derlenme sağlandıktan sonra göz hastalıkları servisine transfer edildi, bir gece serviste takip edildi. Komplikasyon gelişmeyen hasta sabah taburcu edildi.

Şekil 1.



Şekil 2.



Tartışma / Sonuç: Hastamızda havayolu yönetimi açısından herhangi bir zorluk yaşamadık. Anestezi idamesinde total intravenöz anestezi (TİVA) uygulamayı tercih ettik. Perioperatif ve postoperatif komplikasyon yaşamadık. Literatüre katkı sağlamak amacıyla bu olgu sunumunu hazırladık.

Kaynakça

1. Hasler et al., The Alazami Syndrome-Associated Protein LARP7 Guides U6 Small Nuclear RNA Modification and Contributes to Splicing Robustness 2020, Molecular Cell 77: 1014–1031.
2. Imbert-Bouteille, M.; Them, F.T.M.; Thevenon, J.; Guignard, T.; Gatinois, V.; Riviere, J.-B.; Boland, A.; Meyer, V.; Deleuze, J.-F.; Sanchez, E.; et al. LARP7 variants and further delineation of the Alazami syndrome phenotypic spectrum among primordial dwarfisms: 2 sisters. Eur. J. Med. Genet. 2019, 62, 161–166.

TARK 2024
Türk Anesteziyoloji ve Reanimasyon Derneği
58. Ulusal Kongresi
28 Kasım - 1 Aralık 2024
Kaya Palazzo Otel ve Kongre Merkezi / ANTALYA

S-228

Özafajektomi Yapılan KOAH Hastasında Prehabilitasyon ve Postop HFNO Kullanımının Sağaltıma Olumlu Etkisi

Nurcan Efe[1], Aslınur Özkan[1], Namigar Turgut[1]

[1]Prof Dr Cemil Taşçıoğlu Şehir Hastanesi

Giriş / Amaç: Kronik obstrüktif akciğer hastalığı(KOAH) DSÖ'nün güncel raporlarına göre; Dünya'da ölümün sebebi olarak 3. Sırada olan yerini korumaktadır(1). Diğer önlenebilir erken ölüm sebeplerinden biri olan kanserin Özefagus malignansisi ölüm konusunda 7. Sıradadır(2). Bu hastalıklar ölüm haricinde yüksek morbidite oranı, işgücü kaybı, tıbbi maliyetlerin artışı gibi çok soruna yol açmaktadır.Günümüzde özefagus kanserinin birincil tedavi yöntemi cerrahidir ve küratiftir. Özefajektomi sonrası postoperatif pulmoner komplikasyonlar(PPK)(pulmoner enfeksiyonlar, solunum yetmezliği, plevral effüzyon, atelektazi, pnömotoraks, bronkospazm, aspirasyon pnömonisi) hastaların %40'ında görülür(3,4). Özefajektomili hastalarda erken PPK'lara yönelik HFNO ve nazal oksijen desteğinin etkilerinin incelendiği çalışmalarda KOAH öyküsü olan ve kaşektik hastalarda HFNO ve nazal oksijen tedavisinin etkileri incelenmemiştir. Biz ise; KOAH ve kaşektik olan olgumuzda özefajektomi sonrası HFNO tedavisinin PPK üzerindeki etkilerini sunmayı amaçladık.

Olgu: 66 yaşında erkek hastanın; geçirilmiş tüberküloz, KOAH öyküsü mevcut, düzenli olarak BiPAP ve oksijen kondansatörü kullanıyordu. Preoperatif yapılan solunum fonksiyon testinde; FEV1:%56 FEV1/FVC oranı %63,5idi. BMI:16.23(157cm/37kg), METz skoru+4, oda havasında alınan arter kan gazında ph:7.47po2:106.6pco2:24.1hco3:24.1be:0.6laktat:1.73cl:104 idi. Hasta preoperatif mobilize edilerek, Triflow ile solunum egzersizleri uygulanarak ve inhaler(salbutamol/budesonid) uygulanıp operasyona alındı. Standart anestezi monitörizasyonu sonrası, anestezi indüksiyonu; propofol(2mg/kg) ve roküronyum(0,6mg/kg) ile sağlandı. Akciğer koruyucu ventilasyon stratejisi uygulandı, usg eşliğinde sağ juguler cvp kateteri açıldı.Operasyon 4 saat sürdü, toplamda 4000cc kristaloid replase edildi. 800cc diürez, 200cc kanama gözlendi. Perioperatif ek replasman ihtiyacı olmadı. Arter kan gazı takibi yapıldı. Hemodinamisi stabil seyreden hastaya analjezi olarak TAP bloğu yapıldı.Primer plevral onarımı yapılan ve toraks dren tüpü takılmayan hasta pnömotoraks açısından USG eşliğinde LUS'u yapılarak kontrollü şekilde ekstübe edildi.Yoğun bakım ünitesinde ilk 72 saat HFNO tedavisi uygulanan hasta, 24 saat nazal oksijen, 24 saat oda havasında takip edilip servise taburcu edildi. 12. Günde hasta salah ile taburcu edildi.

Tartışma / Sonuç: Kronik akciğer hastalığı, özefagus malignansisi birlikteliğinde özellikle malnutrisyon olan hastalarda iyi bir prehabilitasyon, intraoperatif yönetim ve erken dönem HFO tedavisi postoperatif pulmoner komplikasyonları azaltma üzerine etkilidir.

Kaynakça

1- World health statistics 2024: monitoring health for theSDGs, Sustainab le Development Goals. Geneva: World Health Organization; 2024.
2- Sung H, Ferlay J, Siegel RL, Laversanne M, Soerjomataram I, Jemal , Bray F. Global cancerstatistics 2020:
GLOBOCAN estimates of incidence andmortality worldwide for 36 ca ncers in 185 countries. CA Cancer J Clin. 2021 Feb 4. doi: 10.3322/caac.21660.
3- Jammer, Ib; Wickboldt, Nadine; Sander, Michael; Smith, Andrew; Schultz, Marcus J.; Pelosi, Paolo; Leva, Brigitte; Rhodes, Andrew; Hoeft, Andreas; Walder, Bernhard; Chew, Michelle S.; Pearse,
Rupert M..Standards for definitions and use of outcome measuresfor cl inical effectiveness research in perioperativemedicine: European Perio perative Clinical Outcome(EPCO) definitions. European Journal of An aesthesiology 32(2):p 88-105, February 2015. | DOI: 10.1097/EJA.0000000000000118

TARK 2024
Türk Anesteziyoloji ve Reanimasyon Derneği
58. Ulusal Kongresi
28 Kasım - 1 Aralık 2024
Kaya Palazzo Otel ve Kongre Merkezi / ANTALYA

S-229

Maksillofasiyal Travmalı Hastada Hava Yolu Yönetimi

Tuğba Bingöl Tanrıverdi[1], Muhammet Hanifi Erdoğan[1]

[1]Sağlık Bilimleri Üniversitesi Mehmet Akif İnan Eğitim Araştırma Hastanesi Anesteziyoloji ve Reanimasyon Kliniği, Şanlıurfa, Türkiye

Giriş / Amaç: Maksillofasiyal travmalı hastalarda, yüz bütünlüğünün bozulması ve travmaya bağlı gelişen doku ödemi nedeniyle hava yolu yönetimi hayati bir önem kazanmaktadır (1-3). Bu yazımızda; ateşli silah yaralanması sonucu maksillofasiyal travma gelişen olguda havayolu güvenliğinin sağlanması için gerekli prosedürlerin tartışılması amaçlandı.

Olgu: 57 yaşında erkek hasta, ateşli silah yaralanmasına bağlı maksillofasiyal travma nedeniyle rekonstrüksiyon amaçlı ameliyathaneye alındı. Hasta 8.5 numara endotrakeal tüp ile entübe şekilde ameliyathaneye geldi. (Şekil 1). Oksijen satürasyonu %96, kan basıncı 100/60 mmHg, nabız:110/dk olarak ölçüldü. Hastanın yüzündeki kemik ve yumuşak doku bütünlüğü tamamen bozulmuş olup, frontalde kırık ve parankimde hematom mevcuttu. Sol göz ve burun bütünlüğü yok, sağ glop bütünlüğü sağlam olup subkonjonktival hemoraji mevcuttu, ışık refleksi alınamadı. Hastanın ağız içi yabancı cisim, kan ve pıhtılar temizlendi. Tüpün yeri doğrulandı. Travmaya bağlı ağız içi deformiteleri kontrol edildi. Odada zor hava yolu yönetimi için video laringoskop, uygun boylarda entübasyon tüpleri ve stileleri, supraglottik hava yolu ekipmanları, zor entübasyon bleydleri hazır bulunduruldu. Hastanın baş kısmında deneyimli bir anestezist havayolu kontrolü için konumlandı. Hasta başı extansiyona getirilerek cerrahi alan temizlendi. Hastaya kulak burun boğaz ekibi tarafından elektif şartlarda trakeotomi açıldı (Şekil 2). Trakeotomi kanülünün yeri anestezist tarafından fiberoptik laringoskop ile doğrulandı ve ağız içi temizlendi (Şekil 3). Ventilasyonda problem yaşanmayan hasta plastik ve rekonstrüktif cerrahi ekibine rekonsrüksiyon için verildi. Deforme dokular ve yabancı cisimler temizlenerek cerrahi onarım yapıldı (Şekil 4). Trakeotomili hasta işlem sonrası yoğun bakım ünitesine transfer edildi. Perioperatif dönemde herhangi bir komplikasyon yaşanmadı.

Şekil 1



Trakeotomi Öncesi

Şekil 2

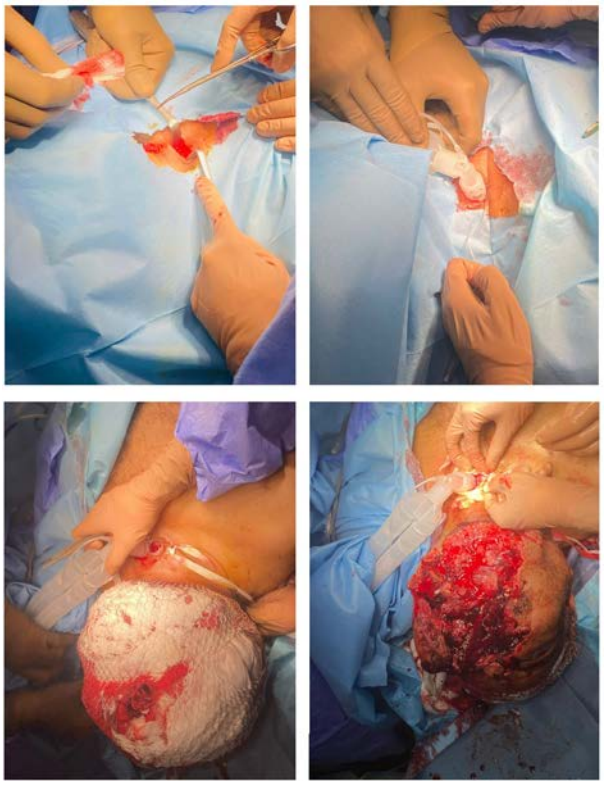

Trakeotomi Açılması

Şekil 3



Trakeotomi Sonrası Ağız İçi Temizlenmesi

Şekil 4



Postoperatif Görüntü

Tartışma / Sonuç: Maksillofasiyal travmalı hastalarda yüz kemikleri ve yumuşak dokulardaki hasarlanmaya bağlı olarak kısa sürede hava yolu ödemi gelişebilir. Ayrıca bu hasta grubunda ağız içi kan, yabancı cisim ve kırık kemik parçaları gibi dokuların hava yolunu kapatabilmesi nedeniyle aspirasyon riski yüksektir. Bu nedenle deneyimli anestezi ekibi tarafından zor hava yolu ile ilgili her türlü hazırlık yapılmalı ve gerektiğinde cerrahi hava yolu sağlayabilecek deneyimli bir ekibin bulunduğu şartlarda işleme başlanmalıdır.

Kaynakça

1- Saini S, et al. Airway management in maxillofacial trauma. J Anaesthesiol Clin Pharmacol. 2021;37(3):319-327.

2-Celik, E, et al. Maxillofacial Trauma and Difficult Airway Management: Two Case Reports. Artuklu IJ Health Sci. 2022;2(3):46-49.

3- Barak M, et al. Airway Management of the Patient with Maxillofacial Trauma: Review of the Literature and Suggested Clinical Approach. Biomed Res Int. 2015;2015:724032.

TARK 2024
Türk Anesteziyoloji ve Reanimasyon Derneği
58. Ulusal Kongresi
28 Kasım - 1 Aralık 2024
Kaya Palazzo Otel ve Kongre Merkezi / ANTALYA

S-231

Kardiyopulmoner Resusitasyon Sonrası Nadir Görülen Bir Komplikasyon: Karaciğer Laserasyonu

Ahmet Salih Tüzen[1], Ercan Kahraman[2], Mehmet Niyaz[2], Oğuzhan Hünük[1], Serkan Taştan[1]

[1]Amasya Üniversitesi Sabuncuoğlu Şerefeddin Eğitim ve Araştırma Hastanesi, Anesteziyoloji ve Reanimasyon Anabilim Dalı
[2]Amasya Üniversitesi Sabuncuoğlu Şerefeddin Eğitim ve Araştırma Hastanesi, Kalp ve Damar Cerrahisi Anabilim Dalı

Giriş / Amaç: Kardiyopulmoner resüsitasyon (KPR), yaşam kurtarıcı bir uygulama olmasına rağmen, çeşitli derecelerde komplikasyonlarla ilişkili olabilir. Göğüs kompresyonu sırasında, özellikle yaşlı hastalarda rib ve sternum kırıkları yaygın görülse de, karaciğer laserasyonu gibi intraabdominal organ yaralanmaları nadir fakat ciddi komplikasyonlardır. Bu vaka raporu, KPR sonrasında gelişen ve intraabdominal hemorajiye yol açan nadir görülen bir komplikasyon olarak karaciğer laserasyonunu sunmayı amaçlamaktadır.

Olgu: 81 yaşındaki erkek hasta, ST segment elevasyonlu miyokard enfarktüsü ile başvurmuş ve koroner anjiyografi sırasında sağ koroner arterde %80 darlık saptanmıştır. Stent yerleştirilmesi sonrasında hastada kardiyak arrest gelişmiş, acil KPR başlatılmıştır. Eş zamanlı ekokardiyografi ile masif perikardiyal mayi gözlenmesi üzerine hasta acil sternotomiye alınmış, kardiyopulmoner bypass (KPB) uygulanmıştır. Hemoglobin seviyelerinin ciddi şekilde düşmesi sonrası yapılan laparotomide, karaciğer sol lobunda 7 cm'lik bir laserasyon saptanmıştır. Karaciğer yaralanması, Amerikan Travma Cerrahisi Derneği Karaciğer Yaralanması Ölçeği'ne göre Derece III olarak sınıflandırılmıştır. Primer tamir ve segmental hepatektomi girişimlerine rağmen, KPB için uygulanan sistemik heparinizasyon nedeniyle kanama kontrol altına alınamamış ve hasta intraoperatif hemorajik şok sonucu kaybedilmiştir.

Şekil 1



Şekil 1

Şekil 2

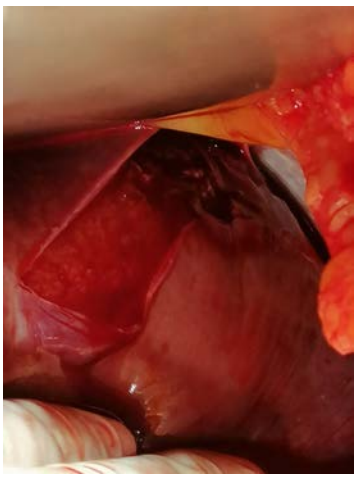

Şekil 2

Tartışma / Sonuç: KPR sonrası karaciğer laserasyonu nadir görülen bir komplikasyondur, ancak mekanik kompresyonlar ve uygunsuz teknikler bu riski artırabilir. Özellikle trombolitik veya antitrombotik tedavi alan hastalarda KPR uygulamaları sırasında dikkatli olunmalıdır. KPR sonrası açıklanamayan hemorajik şok durumlarında, hızlı tanı koymak için baştan ayağa muayene ve görüntüleme yöntemleri gereklidir. Bu olguda, KPB sırasında uygulanan antikoagülasyon, kanamanın kontrolünü zorlaştırmıştır. Bu ciddi komplikasyonların yönetiminde erken tanı ve hızlı cerrahi müdahale hayati önem taşımaktadır. Resüsitasyon sonrası devam eden hemorajik şok vakalarında kapsamlı değerlendirme ve multidisipliner yaklaşım, hasta sonuçlarını iyileştirebilir.

Kaynakça

1- 1.Smekal, D et al. “CPR-related injuries after manual or mechanical chest compressions with the LUCAS™ device: a multicentre study of victims after unsuccessful resuscitation.” Resuscitation vol. 85,12 (2014): 1708-12.
2- 2.Krischer, J P et al. “Complications of cardiac resuscitation.” Chest vol. 92,2 (1987): 287-91.
3- 3.de Rooij, Philippe P et al. “Fatal complication secondary to mechanical chest compression device.” Resuscitation vol. 80,10 (2009): 1214-5.
4- 4.Kapłon-Cieślicka, Agnieszka et al. “Coronary artery dissection, traumatic liver and spleen injury after cardiopulmonary resuscitation - a case report and review of the literature.” Archives of medical science : AMS vol. 9,6 (2013): 1158-61.
5- 5.Meron, Giora et al. “Cardiopulmonary resuscitation-associated major liver injury.” Resuscitation vol. 75,3 (2007): 445-53.
6- 6.Moore, E E et al. “Organ injury scaling: spleen and liver (1994 revision).” The Journal of trauma vol. 38,3 (1995): 323-4.
7- 7.Sharma, P, and C Hernandez-Caballero. “Major liver trauma post-mechanical cardiopulmonary resuscitation-the first reported case of survival with normal cardiovascular and neurological outcome.” Oxford medical case reports vol. 2020,4 omz144. 23 May. 2020.
8- 8.Pezzi, A et al. “Liver rupture after cardiopulmonary resuscitation (CPR) and thrombolysis.” Intensive care medicine vol. 25,9 (1999): 1032.
9- 9.Druwé, P M et al. “Liver rupture after cardiopulmonary resuscitation in a patient receiving thrombolytic therapy.” Resuscitation vol. 32,3 (1996): 213-6.

TARK 2024
Türk Anesteziyoloji ve Reanimasyon Derneği
58. Ulusal Kongresi
28 Kasım - 1 Aralık 2024
Kaya Palazzo Otel ve Kongre Merkezi / ANTALYA

S-232

Whipple Cerrahisinde İntra-operatif Kan Şekeri Değişimleri: Diyabeti Olan ve Diyabeti Olmayan Hastaların Retrospektif Analizi

Semiha Çağatay Gökdere[1], Almıla Gülsün Pamuk[1], Filiz Üzümcügil[1]

[1]Hacettepe üniversitesi hastanesi

Giriş / Amaç: Whipple cerrahisinde pankreas manipülasyonu ve rezeksiyonu sırasında kan şekeri değişiklikleri görülür(1). Bu yüzden Whipple ameliyatı sırasında kan şekeri kontrolü ve bunun ameliyat sonrası kan şekeri düzeylerine ve Tip 3 c DM üzerindeki etkisi ilgi gören bir konudur. Bu çalışma, Whipple ameliyatı geçiren diyabeti olan (Tip2 ve Tip3c)ve diyabeti olmayan hastalarda ameliyat kan şekeri değişimlerini incelemektedir.

Gereç ve Yöntem: Ocak 2016 ile Mart 2021 arasında Whipple ameliyatı geçiren 86 hasta üzerinde retrospektif bir analiz yapılmıştır. Hastalar iki gruba ayrılmıştır: DM'li hastalar (n=32) ve DM'siz hastalar (n=54). Kan şekeri seviyeleri ameliyat sırasında dört ayrı zamanda ölçülmüştür: İndüksiyon sonrası (1.), manipülasyon sonrası (2.), rezeksiyon sonrası (3.) ve ekstübasyon öncesi (4.). İki grup arasındaki kan şekeri seviyelerindeki değişiklikler analiz edilmiştir.

Bulgular: Preoperatif kan şekeri seviyeleri, tüm hastalarda ameliyat sırasındaki seviyelerden önemli ölçüde düşüktür. Diyabetli hastalarda, ameliyat öncesi seviyeler daha yüksek olsa da bu istatistiksel olarak anlamlı bulunmamıştır. 2. ve 3. ölçümler arasında anlamlı bir fark bulunmamıştır, ancak 4. ölçüm önceki tüm ölçümlerden belirgin şekilde daha yüksektir. DM tanısının varlığı, intraoperatif kan şekeri ölçümlerini önemli ölçüde etkilememiştir(p=0,139). DM tanısı olmayan hastaların kan şekeri ölçümlerinde ameliyat ilerledikçe görülen değişimler, DM tanısı olan hastalara göre anlamlı farklılık göstermiştir (p=0,012).

DM tanısı olan ve olmayan hastaların intra-operatif ortalama kan şekeri ölçümleri.

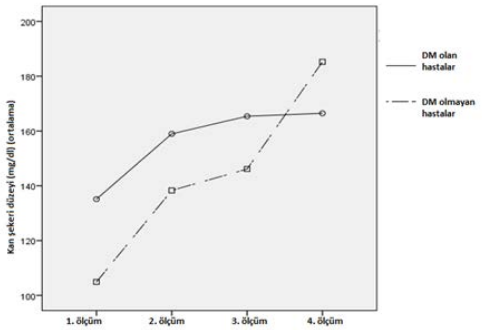

Şekil 1. DM tanısı olan ve olmayan hastaların intra-operatif ortalama kan şekeri ölçümleri.

Tartışma / Sonuç: Pankreatektomilerde daha önce anlamlı bir hiperglisemi varlığı bildirilmemiştir(2). Post-operatif Tip3c DM varlığı bildirilmiştir(3). DM varlığı, Whipple ameliyatı sırasında kan şekeri kontrolünü olumsuz etkilemez. DM'si olmayan hastalarda, özellikle rezeksiyon sonrası, önemli intraoperatif hiperglisemi görülmüştür. Bu hastaların postoperatif Tip 3c DM geliştirip, geliştirmediklerini bulmak için prospektif çalışmalara ihtiyaç vardır.

Kaynakça

1- 1)Gall FP, Mühe E, Gebhardt C. Results of partial and total pancreaticoduodenectomy in 117 patients with chronic pancreatitis. World J Surg. 1981 Mar;5(2):269-75. doi: 10.1007/BF01658311. PMID: 7245796.
2- 2)Eshuis WJ, Hermanides J, van Dalen JW, van Samkar G, Busch OR, van Gulik TM, DeVries JH, Hoekstra JB, Gouma DJ. Early postoperative hyperglycemia is associated with postoperative complications after pancreatoduodenectomy. Ann Surg. 2011 Apr;253(4):739-44. doi: 10.1097/SLA.0b013e31820b4bfc. PMID: 21475014.
3- 3)Kang JS, Jang JY, Kang MJ, Kim E, Jung W, Chang J, Shin Y, Han Y, Kim SW. Endocrine Function Impairment After Distal Pancreatectomy: Incidence and Related Factors. World J Surg. 2016 Feb;40(2):440-6. doi: 10.1007/s00268-015-3228-9. PMID: 26330237.

TARK 2024
Türk Anesteziyoloji ve Reanimasyon Derneği
58. Ulusal Kongresi
28 Kasım - 1 Aralık 2024
Kaya Palazzo Otel ve Kongre Merkezi / ANTALYA

S-233

Fosfomannomutaz-2 Konjenital Glikozilasyon Bozukluğu olan Hastamızda Anestezi Deneyimimiz

Ecem Şengezer[1], Evren Evirgen[1], Bilge Tuncer[1], Ezgi Erkılıç[1]

[1]Ankara Bilkent Şehir Hastanesi

Giriş / Amaç: Fosfomannomutaz-2 kongenital glikozilasyon bozukluğu (PMM2-CDG), mental retardasyon, hipertrofik kardiyomiyopati, epilepsi, kas hipotonisi, karaciğer fonksiyon bozukluğu, koagülopati ve endokrinopati dahil olmak üzere neredeyse her organ sisteminde anormalliklere neden olabilir. Etkilenen bebeklerde hipotoni, içe çekilmiş meme uçları, anormal yağ dağılımı, şaşılık, gelişimsel gecikme, beklenen hızda kilo alımı ve büyüme geriliği görülebilir. PMM2-CDG'li çocuklar ayrıca yükselmiş karaciğer fonksiyon test sonuçları, nöbetler, perikardiyal efüzyon ve koagülasyon bozuklukları da yaşayabilir. Bu bebeklerin yaklaşık %20'si, çoklu organ yetmezliği nedeniyle yaşamın ilk yılında genellikle kaybedilir. Ergenlik veya yetişkinlik dönemine ulaşabilen hastalarda ise periferik nöropati, kifoskolyoz, ataksi ve eklem kontraktürleri görülebilir. Biz de bu olgu sunumunda bu konu ile ilgili anestezi bilgilerimizi gözden geçirmeyi planladık.

Olgu: Hasta ebeveyninden sunum ile ilgili onay alınmıştır.15 yaşında, 36 kg ağırlığında erkek çocuk, sol timpanomastoidektomi işlemi öncesinde değerlendirildi. Öyküde epileptik nöbet hikayesi ve birçok kez gastrointestinal kanama geçirdiği biliniyordu. Fizik muayenede ters dönmüş meme uçları, anormal yağ dağılımı, mikrosefali, skolyoz tespit edildi. Hasta desteksiz oturamıyordu. Laboratuvar değerlendirmesinde herhangi bir patoloji saptanmadı. Akciğer grafisinde belirgin skolyoz görüntüsü izlendi. Operasyon odasına alınan hastaya rutin ASA monitörizasyonuna ek olarak nöromüsküler monitörizasyon da uygulandı. Uygun boyutta katater ile damar yolu açıldıktan sonra anestezi propofol, fentanil ve kas gevşetici kullanılarak yapıldı. 6.5 numara spiralli tüp ile entübe edildi. İdame anestezisi sevofluran inhalasyon ajanı ve intravenöz remifentanil ile sağlandı. Sorunsuz yaklaşık 90 dakika süren operasyonun sonunda sugammadeks ile uyandırılarak önce derlenme sonra servise gönderildi.

Tartışma / Sonuç: PMM2-CDG'li hastalarda kas hipotonisi, genel anestezi açısından dikkat edilmesi gereken önemli bir sorundur. Nöromüsküler blokaj ajanları (NMBA'lar), hipotonisi olan hastalarda beklenmedik şekilde uzun süre etkili olabilir. CDG'li hastaların anestezi yönetimi hakkında sınırlı sayıda rapor bulunduğundan, bu hasta grubunun nondepolarizan NMBA'lara olan duyarlılığı tam olarak bilinmemektedir. Olgumuzda cerrahi işlem, perioperatif ve postoperatif süreçlerde herhangi bir komplikasyon yaşanmamıştır. Sonuç olarak, CDG'li hastalara genel anestezi uygulanırken sistemik sorunlara ek olarak özellikle NMBA'ların kullanımında dikkatli olunması gerekliliğini vurgulamak istedik.

Kaynakça

1. Sakai W, Yoshikawa Y, Tokinaga Y, Yamakage M. Anesthetic management of a child with phosphomannomutase-2 congenital disorder of glycosylation (PMM2-CDG). JA Clin Rep. 2017;3(1):8. doi: 10.1186/s40981-017-0080-y. Epub 2017 Feb 10. PMID: 29492447; PMCID: PMC5813674.
2. Lehavi A, Mandel H, Katz YS. Anesthetic management of a boy with congenital disorder of glycosylation (CDG) I-x. Int J Clin Med. 2011;2:325–7.

TARK 2024
Türk Anesteziyoloji ve Reanimasyon Derneği
58. Ulusal Kongresi
28 Kasım - 1 Aralık 2024
Kaya Palazzo Otel ve Kongre Merkezi / ANTALYA

S-234

Sugammadeks Kullanımı Sonrası Alerjik Reaksiyon; Olgu Sunumu

Muhammet Hanifi Erdoğan[1], Ahmet Kaya[1], Ramazan Aslanparçası[1]

[1]Sağlık Bilimleri Üniversitesi Şanlıurfa Mehmet Akif İnan Eğitim ve Araştırma Hastanesi

Giriş / Amaç: Sugammadex, steroid yapılı nöromusküler bloke edici ajanların etkilerinin antagonize edilmesinde kullanılan, asetilkolinesteraz inhibitörleri ile karşılaştırıldığında, etkisinin daha hızlı başlaması ve yan etkilerininin daha az olması nedeni ile tercih edilen antagonist ajandır.(1) Sugammadeks, nöromüsküler blokajın tersine çevrilmesi için yeni bir ajandır. Sugammadeks ile asetilkolinesterazı inhibe eden neostigmin gibi ajanlar karşılaştırıldığında, rezidüel blokaj insidansının azalması, bulantı ve kusmanın azalması, ağız kuruluğunun azalması, kalp hızında daha az değişiklik ve pulmoner komplikasyonların azalması gibi klinik avantajlar gösterilmiştir. Genel olarak güvenli ve etkili olmasına rağmen, sugammadeks ile alerjik reaksiyonlar bildirilmiştir. Bu olguda sugammadeks sonrası gelişen allerjik reaksiyon olgusu tartışılmıştır.

Olgu: Genel cerrahi kliniği tarafından laparoskopik sol inguinal herni operasyonu planlanan 56 yaşında erkek hasta operasyon salonuna alındı. Hasta preoperatif değerlendirmede hipertansiyon neden ile ASA 2 olarak değerlendirildi. Herhangi bir alerji öyküsü olmayan hastaya pulse oksimetre, noninvaziv arter monitorizayonu ve EKG ile standart monitorizasyon uygulandı. Propofol 2mg/kg, fentanyl 1mcg/kg. roküronyum0,6mg/kg ile indüksiyon sonrası hasta entübe edildi. Anestezi idamesi sevoflurane ve remifentanil infüzyonuyla sağlandı. Operasyonun bitiminden yaklaşık 30 dakika önce 10 mg roküronyum i.v uygulandı. Postoperatif analjezi amacıyla 1gr parasetamol, 100 mg tramadol i.v uygulandı. Postoperatif dekürarizasyon amacıyla hastaya 2mg/kg sugammadex i.v uygulandı. Sugammadeks uygulanmasından hemen sonrasında öncelikle damar yolu etrafında olmak üzere tüm vücutta hiperemi görüldü. Hastaya 8mg deksametazon, 80mg predzinolon ve 45.5mg feniraminhidrojen maleat uygulandı. Hiperemisi gerileyen hasta ekstübe edilerek derlenme odasına alındı. 30 dk boyunca takip edilen hasta servisine transfer edildi.

Tartışma / Sonuç: Klinik kullanıma girmesinin adından sugammadekse bağlı aşırı duyarlılık reaksiyonları geliştiğine dair olgular bildirilmektedir. Söz konusu reaksiyonlar, izole deri reaksiyonlardan ciddi sistemik reaksiyonlara (anafılaksi, anafılaktik şok) kadar değişen derecelerde görülmüş olup, sugammadekse daha önce hiç maruz kalmamış hastalarda bildirilmiştir. Bizim olgumuzda da sugammadeks sonrası aşırı durlılık reaksiyonu gelişmiş, tedavi sonrasında hasta sorunsuz bir şekilde taburcu edilmiştir. Anestezistler nöromüsküler bloğun antagonizmasında son derece etkin bir ilaç olan sugammadeksi kullanırken bu tür reaksiyolara karşı hazırlıklı olmalıdır.

Kaynakça

1. Banoub R, Alalade E, Bryant J, Winch P, Tobias AJD. Allergic Reactions to Sugammadex: A Case Series and Review of the Literature. J Pediatr Pharmacol Ther. 2023;28(4):374-379. doi: 10.5863/1551-6776-28.4.374. Epub 2023 Aug 9. PMID: 37795279; PMCID: PMC10547043.

TARK 2024
Türk Anesteziyoloji ve Reanimasyon Derneği
58. Ulusal Kongresi
28 Kasım - 1 Aralık 2024
Kaya Palazzo Otel ve Kongre Merkezi / ANTALYA

S-236

Skapular Ewing Sarkomu Olan Pediatrik Hastada Erektör Spina Plan Bloğu ile Postoperatif Analjezi

Ayşenur Selek[1], Ürfettin Hüseyinoğlu[1], Ferhunde Yalçın Akçakaya[1], Çiğdem Ünal Kantekin[1], Günhan Gökahmetoğlu[1], Emin Silay[1]

[1]SBÜ Kayseri Tıp Fakültesi, Anesteziyoloji ve Reanimasyon A.D.

Giriş / Amaç: Ewing Sarkomu, agresif bir kemik ve yumuşak doku kanseridir. Tanı anında sıklıkla metastatiktir ve kötü prognoza sahiptir. Özellikle femur, ilium, tibia ve pelviste görülür (1,2). Skapular Ewing sarkom ise oldukça nadirdir. Hastalarda acil cerrahi endikasyonu olmadığı durumlarda neoadjuvan tedavi sonrası cerrahi önerilir (3). Erektör spina plan (ESP) bloğu, torasik veya lomber vertebranın transvers çıkıntısının ucu ile erektör spina kaslarının ön fasyası arasına lokal anestezik (LA) enjeksiyonu içeren bir paraspinal fasyal plan bloğudur. Skapula cerrahisinde ESP bloğu cerrahi alanda postoperatif analjezi ve hasta konforunu sağlamak için uygun ve güvenli bir yöntem olarak sıklıkla uygulanmaktadır (4).

Olgu: 8 yaşında 22 kg ağırlığında kız çocuk hasta sol skapulayı kaplayan humerus başına kadar uzanan 15×10×10 cm boyutlarında Ewing Sarkomu nedeniyle operasyon planlandı. Hastaya postoperatif etkin analjezi sağlamak amacıyla Erektör Spina Plan Bloğu (ESPB) uygulanması planlandı. Hasta monitörize edildi. İndüksiyon ve entübasyon sonrası hasta sağ lateral dekübit pozisyona getirildi. Cerrahi öncesinde T3 seviyesinden lineer 12-5 Hz ultrasonografi probu eşliğinde 22G 50 mm blok iğnesi ile erektör spina kası ve transvers çıkıntı arasına %0.25'lik 10 ml bupivakain ve %1'lik 5 ml lidokain uygulandı. Multimodal analjezi için hastaya cerrahi bitiminden 20 dk önce 10 mg/kg parasetamol intravenöz uygulandı. Hasta derlenmeden sonra Çocuk Hastalıkları Yoğun Bakım Ünitesi' ne devredildi. Ağrı takipleri vizüel analog skorlama ile yapıldı. 9. saatte hastanın VAS skoru 3 olması üzerine 10 mg / kg parasetamol uygulandı.

Skapular Ewing Sarkom

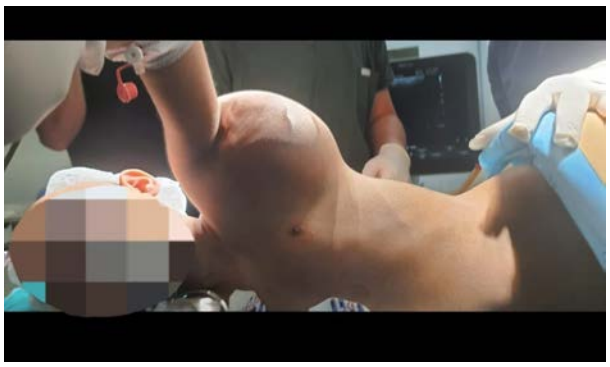

USG eşliğinde Erektör Spina Plan Bloğu



Tartışma / Sonuç: Ewing sarkomu kötü prognozlu bir kemik ve yumuşak doku kanseridir. Skapula bu tümör için nadir görülen bir lokalizasyondur. Çocuk hastalarda analjezi yönetimi ajitasyon, hiperaljezi, intravenöz medikasyon ihtiyacı ve hastanede kalış süresi gibi morbiditeyi artıran etkiler açısından önem taşımaktadır(4). Skapular cerrahilerde postoperatif analjezi amaçlı rejyonal anestezi tekniği olarak ESP bloğu etkin ve güvenli bir analjezi tekniği olarak yaygın olarak kullanılmaktadır.

Kaynakça

1. Zöllner, S. K., Amatruda, J. F., Bauer, S., Collaud, S., de Álava, E., DuBois, S. G., … Dirksen, U. (2021). *Ewing Sarcoma—Diagnosis, Treatment, Clinical Challenges and Future Perspectives. Journal of Clinical Medicine, 10(8), 1685.* doi:10.3390/jcm10081685
2. HJ Spjut (Ed.) , Kemik Tümörleri: Genel Görünümler ve 8.542 Vakanın Verileri. Mayo Clinic Proceedings , Elsevier (1987)
3. Shahid M,Varshney M, Maheshwari V *ve diğerleri*; Skapula Ewing sarkomu: nadir görülen bir durum; *Vaka Raporları* 2011; 2011: bcr0220113810.
4. Sonawane, K., Balavenkatasubramanian, J., Dixit, H., Tayi, H., & Goel, V. K. (2020). *Regional anesthesia for scapular fracture surgery: an educational review of anatomy and techniques. Regional Anesthesia & Pain Medicine, rapm–2020–101819.* doi:10.1136/rapm-2020-101819

TARK 2024
Türk Anesteziyoloji ve Reanimasyon Derneği
58. Ulusal Kongresi
28 Kasım - 1 Aralık 2024
Kaya Palazzo Otel ve Kongre Merkezi / ANTALYA

S-238

Batı Nil Virüsü Ensefaliti Nedeniyle Yoğun Bakımda Takip Edilen Bir Hasta: Vaka Sunumu

Susan Günaydın Gencer[1], Baran KAŞISARI[1], Canan YAZICI ÖZGÜR[1], Gülçin Hilal ALAY[1]

[1]Başakşehir Çam ve Sakura Şehir Hastenesi

Giriş / Amaç: Batı Nil Virüsü (BNV), flaviviridae ailesine ait bir arbovirüs olup, enfekte sivrisineklerin ısırması yoluyla insanlara bulaşır (1). Batı Nil Virüsü'nün nörotropik özelliği, merkezi sinir sistemine zarar vererek ensefalit ve menenjit gibi ciddi nörolojik tabloları tetikleyebilir. Nöroinvaziv vakaların %10-15'i ölümle sonuçlanmaktadır. Bu vaka sunumunda, Batı Nil Virüsü kaynaklı ensefalit tanısıyla yoğun bakımda tedavi edilen bir hastanın klinik seyrini sunmayı amaçladık.

Olgu: 87 yaşında, bilinen hastalığı olmayan, kadın hasta, genel durumda bozulma, bilinçte gerileme şikayetiyle başvurdu. Hastanın muayenesi tablo 1'deki gibidir. Yapılan kraniyal görüntülemelerde anlamlı bir patoloji saptanmadı. GKS düşüklüğü açıklanamayan hastadan ensefalit şüphesiyle lomber ponksiyon ile beyin omurilik sıvısı(BOS) örnekleri alındı ve hasta yoğun bakıma interne edildi. Ampirik olarak seftriakson ve asiklovir tedavisi başlandıYatış tetkikleri (tablo 2)Takiplerinde hasta GKS 7 olarak değerlendirildi ve solunum sıkıntısının ilerlemesi üzerine entübe edildi. Enfeksiyon hastalıkları uzmanlarının önerisiyle BNV ensefaliti açısından ilgili tetkikler, Halk Sağlığı Genel Müdürlüğü Ulusal Arbovirüs ve Zoonotik Hastalıklar Laboratuvarı'na gönderildi.Yatışının 17. gününde yapılan nörolojik muayenesinde, kooperasyon ve oryantasyon mevcuttu, GKS: e4m6v1 (E) olarak değerlendirilen hasta ekstübe edildi. Ekstübasyon sonrası GKS :15 olarak değerlendirildi. Sonraki takiplerinde ise sekonder enfeksiyonlarla uğraşılmış ve YBÜ takibine devam etmiştir.

Halk Sağlığı Genel Müdürlüğü Ulusal Arbovirüs ve Zoonotik Hastalıklar Laboratuvar sonuçları



ULUSAL ARBOVİRÜS VE VİRAL ZOONOTİK HASTALIKLAR LABORATUVARI

Çalışılan Analiz	Birim	Yöntem	Tayin Limiti	Referans Değer	Analiz Sonuçları	Numune Cinsi	Sonuç Tarih - Saati / Onaylayan
West Nile Virus (Batı Nil Ateşi virusu) PCR					NEGATİF	EDTA'lı tüpte tam kan	07.08.2024 15:36 / BETÜL YÜZÜGÜLDÜ
West Nile Virus (Batı Nil Ateşi Virusu) Antikoru, IgM(IFA)		IFA			POZİTİF	Serum	07.08.2024 15:36 / BETÜL YÜZÜGÜLDÜ
West Nile Virus (Batı Nil Ateşi Virusu) Antikoru, IgG(IFA)		IFA			POZİTİF	Serum	07.08.2024 15:36 / BETÜL YÜZÜGÜLDÜ
West Nile Virus (Batı Nil Ateşi virusu) PCR					POZİTİF	İdrar	07.08.2024 15:36 / BETÜL YÜZÜGÜLDÜ
West Nile Virus (Batı Nil Ateşi virusu) PCR					POZİTİF	BOS	07.08.2024 15:36 / BETÜL YÜZÜGÜLDÜ

Tablo 1

Tansiyon	120/56
Nabız	51
Saturasyon	91(2lt nazal maske)
Gks / bilinç	13/ uykuya eğilim
Işık refleksi	Dır+/+ ıdr +/+
Ense sertliği	Negatif
Kerning /Bruzenski	Negatif/negatif

Yatış muayene bulguları

Tablo 2

Wbc	12380
Lenfosit %	6,4
Neutrofil%	87.5
Crp	26.1
Bos mikroskopisi	Parazit, bakteri görülmedi
Troponin	26,9
Na/K/Cl/Ca	134/3.75/98/7.78
Kreatinin/gfr	1.08/46
Tsh /t3	0.36/1.07
Bos viroloji PCR	Negatif
Kan kültürleri	Üreme yok
İdrar kültürleri	Üreme yok
Balgam kültürleri	Üreme yok
Solunum yolu viroloji PCR	Negatif

Tartışma / Sonuç: Türkiye'den 2010 yılında 47 BNV olgusu bildirilmiştir. BNV enfeksiyonu vakalarının medyan yaşı 58 yıl olup, vakaların çoğu 70 yaş ve üzerindedir(2-3). Kan-beyin bariyerini geçen BNV, olguların %1'inden azında beyin sapı ve spinal kordun ön boynuzundaki nöronlarda hasara yol açarak ciddi nöroinvaziv hastalığa neden olur (4). Ateş, bilinç ve oryantasyon bozukluğu, fokal nörolojik bulgular görülebilir, ancak meninks irritasyon bulguları nadiren saptanır. BNV enfeksiyonu kliniğinde nadiren miyokardit, nefrit, entübasyon gerektiren pulmoner yetmezlik ve koagülopatinin eşlik ettiği hemorajik ateş görülebilmektedir (5). Hastamızın takibinde de aralıklarla bradikardi gelişmiş ancak ciddi bir kardiyak patoloji saptanmamıştır. BNV enfeksiyonunun spesifik bir tedavisi bulunmamaktadır ve çoğunlukla semptomatik destek tedavisi önerilmektedir.BNV, yaşlı ve immünsupresif hastalarda ensefalit etkeni olabilir. Özellikle yaz aylarında etiyolojisi aydınlatılamayan ensefalit olgularında BNV akılda bulundurulmalıdır.

Kaynakça

1. Kılınç A. Salgın Haberleri Ocak 2019. Batı Nil Virüsü. ESTÜDAM Halk Sağlığı Dergisi. 2019; 4(1):80-87.
2. January 2016. 73(3):279-292. DOI:10.5505/TurkHijyen.2016.32757.
3. Kalaycioglu H, Korukluoglu G, Ozkul A, Oncul O, Tosun S, Karabay O, et al. Emergence of West Nile virus infections in humans in Turkey, 2010 to 2011. Euro Surveill. 2012 May 24; 17 (21).
4. Gyure KA. West Nile virus infections. J Neuropathol Exp Neurol. 2009; 68(10): 1053-60.

TARK 2024
Türk Anesteziyoloji ve Reanimasyon Derneği
58. Ulusal Kongresi
28 Kasım - 1 Aralık 2024
Kaya Palazzo Otel ve Kongre Merkezi / ANTALYA

S-239

Hipofosfatemik Rickets : Bir Olgu ve Anestezistin Dikkat Etmesi Gerekenler

Büşra Eroğlu[1], Sıla Dede[1], Ela Erten[1], Burçin Nur Bayındır[1], Mehmet Emin Orhan[1]

[1]Sağlık Bilimleri Üniversitesi Gülhane Eğitim ve Araştırma Hastanesi

Giriş / Amaç: Hipofosfatemik rickets sıklığı 1/20.000 olan; X kromozomu geçişli; hiperfosfatüri, hipofosfatemi, normal-düşük kalsitriol seviyeleriyle seyreden bir hastalıktır(1,2).Hipofosfatemik riketsli, perkütan nefrolitotomi planlanan hastadaki anestezi yönetimimizi sunduk.

Olgu: Sigara içicisi, 25 yaş erkek hasta 2013 yılı genu varum operasyonunda hipofosfatemik rikets tanısı almış.Kalsitriol başlanmış.Bir yıl önce renal asidoz tanısıyla antiasidoz ve spironolakton eklenmiş.Nefrolitiyazis nedeniyle mevcut double J kateteri taşlaşan hastaya üroloji enküstre kateterin çekilmesi, perkütan nefrolitotomi planlamış.Standart ASA monitörizasyonuna ek invaziv arter monitörizasyonu; gerektiğinde Hb, pH ve HCO3 takibi planlandı.Propofol, fentanil ve roküronyum indüksiyonuyla entübe edildi.Anestezi idamesi sevofluran-remifentanille sağlandı.Operasyonun 2. saatinde kanamayla alınan kan gazında ph:7.18, pCO2:33.0mmHg, HCO3:11.9mmol/L, baz eksisi:-15.8 mmol/L idi.Sodyum bikarbonat uygulandı.Metabolik asidoz nedenli ameliyatın sonlandırılabileceği cerrahi ekibe iletildi.Kontrol kan gazında pH:7.16, pCO2: 34.3mmHg, HCO3 :11.9mmol/L, baz eksisi:-15.9 mmol/L olarak asidoz derinleşti.Sodyum bikarbonat tekrarıyla cerrahi sonlandırıldı.Sugammadexle ekstübe edildi.Anestezi sonrası bakım ünitesinde kan gazı pH:7.31, pCO2:27.8 mmHg, HCO3:13.9mmol/L idi.Derlendiğinde spironolakton ve antiasidozunu 1 haftadır almadığı, cerrah ve anestezistlere belirtmediği öğrenildi.

Hastanın Preoperatif Pelvik X-Ray Görüntüsü



Hastanın Postoperatif Pelvik X-Ray Görüntüsü



Tartışma / Sonuç: Hipofosfatemik riketste osteomalazi, yetersiz büyüme, ortopedik deformiteler, raşitik tespih görülebilir(3).Tanı ortopedik, nöroşirurjik veya dental cerrahi esnasında konabilir.Tedavisinde oral fosfat ve kalsitriol, X-geçişlilerde burosumab isimli anti-FGF-23 kullanılmaktadır(4).Nefrokalsinozis ve renal yetmezlik; hiperparatiroidizm komplikasyonları görülebilir(5).Psödofraktürler veya kemik ağrısı olmadıkça tedavi verilmeyebilir(6,7,8).Kalsiyum ve fosfor seviyelerinin normal aralıkta tutulması postoperatif kas zayıflığı ve hipoventilasyon riskini azaltmaktadır.İyonize kalsiyum <2,5 mg/dl olarak preoperatif düzeltilmelidir(9).Cerrahi esnasında kemik kırılması riskine dikkat edilmelidir.Akut metabolik asidozun hayatı tehdit edici proaritmojenik ve hemodinamik komplikasyonlarından korunmak için alkali terapisi uygulanmaktadır(10).Post-operatif metabolik asidoz oranı major cerrahilerde %78 olup, %36'sında ilk insizyon anında mevcuttur(11).İntraoperatif asid-baz dengesi postoperatif spontan solunumun geri kazanılabilmesi için önemlidir.Kronik metabolik asidozlu hastalarda respiratuar güdü düşük pH ile stimüle edilmektedir.İntraoperatif hızlı veya abartılı şekilde düzeltilen kronik asidoz post-operatif hipoventilasyon veya apne ile sonuçlanabilmektedir(12,13).Derin metabolik asidozlu(pH<7,2) frajil hastalar yüksek mortaliteyle ilişkilendirilmiştir(14).Solunumun dönüşü için perioperatif kan gazı uygun yönetilmeli, preoperatif değerler intraoperatif ve postoperatif hedef değerleri belirlemelidir.Anestezistlerin tedavi devamlılığını sorgulaması ve perioperatif kan sonuçlarını değerlendirmesi önem taşımaktadır.

Kaynakça

1- 1.Pavone V, Testa G, Gioitta Iachino S, Evola FR, Avondo S, Sessa G. Hypophosphatemic rickets: etiology, clinical features and treatment. Eur J Orthop Surg Traumatol. 2015 Feb;25(2):221-6. doi: 10.1007/s00590-014-1496-y. Epub 2014 Jun 24. PMID: 24957364.
2- 2.de Menezes Filho H, de Castro LC, Damiani D. Hypophosphatemic rickets and osteomalacia. Arq Bras Endocrinol Metabol. 2006 Aug;50(4):802-13. doi: 10.1590/s0004-27302006000400025. PMID: 17117305.
3- 3.Ackah SA, Imel EA. Approach to Hypophosphatemic Rickets. J Clin Endocrinol Metab. 2022 Dec 17;108(1):209-220. doi: 10.1210/clinem/dgac488. PMID: 35981346; PMCID: PMC9759174.
4- 4.Imel EA, Glorieux FH, Whyte MP, et al: Burosumab versus conventional therapy in children with X-linked hypophosphataemia: A randomised, active-controlled, open-label, phase 3 trial. Lancet 393(10189):2416–2427, 2019. doi: 10.1016/S0140-6736(19)30654-3. Clarification and additional information. Lancet 394(10193):120, 2019. doi: 10.1016/S0140-6736(19)31426-6
5- 5.Demircioğlu, S., (2020). GUIDELINES ON THE DIAGNOSIS AND MANAGEMENT OF X-LINKED HYPOPHOSPHATEMIA. JOURNAL OF ISTANBUL FACULTY OF MEDICINE-ISTANBUL TIP FAKULTESI DERGISI , vol.83.

6- 6.Imel EA, DiMeglio LA, Hui SL, Carpenter TO, Econs MJ. Treatment of X-linked hypophosphatemia with calcitriol and phosphate increases circulating fibroblast growth factor 23 concentrations. J Clin Endocrinol Metab. 2010 Apr;95(4):1846-50. doi: 10.1210/jc.2009-1671. Epub 2010 Feb 15. PMID: 20157195; PMCID: PMC2853995.
7- 7.Verge CF, Lam A, Simpson JM, Cowell CT, Howard NJ, Silink M 1991 Effects of therapy in X-linked hypophosphatemic rickets. N Engl J Med 325:1843–1848
8- 8.Rivkees SA, el-Hajj-Fuleihan G, Brown EM, Crawford JD 1992 Tertiary hyperparathyroidism during high phosphate therapy of familial hypophosphatemic rickets. J Clin Endocrinol Metab 75:1514–1518
9- 9.Karnik PP, Dave NM, Garasia M. Vitamin D resistant rickets: What an anesthesiologist should know. J Anaesthesiol Clin Pharmacol. 2017;33(4):550-551. doi:10.4103/joacp.JOACP_124_16
10- 10.Igor Matyukhin, Susann Patschan, Oliver Ritter, Daniel Patschan; Etiology and Management of Acute Metabolic Acidosis: An Update. Kidney Blood Press Res 30 July 2020; 45 (4): 523–531. https://doi.org/10.1159/000507813
11- 11.Lawton TO, Quinn A, Fletcher SJ. Perioperative metabolic acidosis: The Bradford Anaesthetic Department Acidosis Study. J Intensive Care Soc. 2019;20(1):11-17. doi:10.1177/1751143718772792
12- 12.Yoshioka H, Yamazaki H, Yasumura R, Wada K, Kobayashi Y. Anesthetic Management of a Surgical Patient with Chronic Renal Tubular Acidosis Complicated by Subclinical Hypothyroidism. Case Rep Anesthesiol. 2016;2016:2434381. doi: 10.1155/2016/2434381. Epub 2016 Aug 28. PMID: 27648310; PMCID: PMC5018308.
13- 13.Chan D., Thong S., Ng O. Postoperative apnoea in an adult patient after rapid correction of metabolic acidosis. OA Case Reports. 2014;3(2, article 16)
14- 14.Jung B., Rimmele T., Le Goff C., et al. Severe metabolic or mixed acidemia on intensive care unit admission: incidence, prognosis and administration of buffer therapy. A prospective, multiple-center study. Critical Care. 2011;15(5, article R238) doi: 10.1186/cc10487

TARK 2024
Türk Anesteziyoloji ve Reanimasyon Derneği
58. Ulusal Kongresi
28 Kasım - 1 Aralık 2024
Kaya Palazzo Otel ve Kongre Merkezi / ANTALYA

S-240

Pediyatrik Hastada Sugammadeks İle Tedavi Edilen Rokuronyumla İlişkili Bronkospazm: Olgu Sunumu

Fatma Sena Üsküdar[1], Ersel Güleç[1], Zehra Hatipoğlu[1], Mediha Türktan[1], Selcan Türker Çolak[2]

[1]Çukurova Üniversitesi Tıp Fakültesi, Anesteziyoloji ve Reanimasyon Anabilim Dalı, Adana, Türkiye.
[2]Çukurova Üniversitesi Tıp Fakültesi, Çocuk Cerrahisi Anabilim Dalı, Adana, Türkiye

Giriş / Amaç: Perioperatif anafilaksi nadir bir durumdur, nöromusküler blokörlerle gelişebilir. Sugammadeks, rokuronyum moleküllerine bağlanarak antagonize eden modifiye gama-siklodekstrindir. Bu rapor, rokuronyum sonrası bronkospazm yönetiminde sugammadeksin etkilerini ele almaktadır.

Olgu: Ebeveynlerinden onamı alınan, preoperatif açlık süresini dolduran, ASA I sınıflamasında yer alan kız çocuk (2 aylık, 4 kg) elektif inguinal herni operasyonu için alındı. Laboratuvar değerleri normaldi. Elektrokardiyografi, noninvazif kan basıncı ve pulse oksimetre (SpO2) ile monitörizasyon sonrası sevofluran (% 2-8) ve oksijen (%100) inhalasyonu ile anestezi indüksiyonu yapıldı. Periferik venöz damar yolu açıldıktan sonra rokuronyum (0,6 mg/kg, iv) uygulandı. Maske ventilasyonunda zorluk ve artan peak havayolu basıncı nedeniyle airway yerleştirildi. Yeterli tidal volüm sağlanamayınca ve SpO2 < %90 olduğunda entübasyona karar verildi. Laringoskopide mukozada ödem veya hiperemi gözlenmedi. Entübasyon için 3,5 mm çapta kafsız trakeal tüp kullanıldı. Oskültasyonda bilateral akciğer seslerinde azalma vardı, ancak ventilasyondaki zorluk devam etti ve SpO2 %70 değerine ulaştı. Kalp tepe atımı ≤60/dk olunca adrenalin (0,01 mg/kg, iv) ve kardiyak kompresyon uygulandı. Olumlu cevap veren hastada mekanik ventilasyondaki zorluğun (4 ml/kg tidal volüm ile 30 cmH2O peak havayolu basıncı) devam etmesi üzerine nöromusküler blokajı geri çevirmek için sugammadeks (4 mg/kg, iv) uygulandı. Sugammadeks uygulaması sonrası 30. saniyede oksijen satürasyonu ≥%90 değerlerine ulaştı, spontan solunumu başladı. Yeterli spontanı olan hasta ekstübe edilerek postoperatif bakım ünitesine alındı. Burada oda havasında SpO2 %100 idi ve klinik semptom olarak sadece öksürük gözlendi. Postoperatif bakım ünitesinde yaklaşık 40 dakika takip edildikten sonra yakın gözlem amaçlı çocuk yoğun bakıma yönlendirildi. Yoğun bakımda stabil olarak seyreden hasta postoperatif 24. saatte servise, 72. saatte evine taburcu edildi.

Tartışma / Sonuç: Anestezide nadir görülen anafilaksi, nöromusküler blokörlerle ilişkili olabilir. Erişkinlerde rokuronyuma bağlı anafilaksinin yönetiminde sugammadeks kullanımı bildirilmişken (1), çocuklarda veriye rastlanmamıştır (2). Rokuronyum sonrası bronkospazm gelişen çocukta sugammadeks ile düzelme sağlanmıştır. Bu nedenle, bu semptomlarla seyreden pediyatrik olgularda sugammadeks tedavi seçeneği olabilir.

Kaynakça

1. De La Cruz, Itziar, Carlos Errando, and Susana Calaforra. Treatment of anaphylaxis to rocuronium with sugammadex: a case report with bronchospasm as the only symptom. Turkish Journal of Anaesthesiology and Reanimation, 2019, 47(1): 69-72.

2. Anuranjan G, VA Olbrecht, JD Tobias. Role of sugammadex in the treatment of anaphylaxis due to rocuronium in children: Extrapolation from adult and animal reports. Pediatric Anesthesia, 2022, 32.6: 706-715.

TARK 2024
Türk Anesteziyoloji ve Reanimasyon Derneği
58. Ulusal Kongresi
28 Kasım - 1 Aralık 2024
Kaya Palazzo Otel ve Kongre Merkezi / ANTALYA

S-241

İnfraklavikular Brakiyal Pleksus ve Supraskapular Sinir Bloğu Kombinasyonu: Omuz Artroskopisi Planlanan Bilateral Boyun Diseksiyonlu Hastada Rejyonal Anestezi Deneyimimiz

Galip Utku Kabacaoğlu[1], Aslıhan Güleç Kılıç[1], Gökçen Emmez[1], Ulunay Kanatlı[2], İrfan Güngör[1]

[1]Gazi Üniversitesi Tıp Fakültesi Anesteziyoloji ve Reanimasyon AD, Ankara, Türkiye
[2]Gazi Üniversitesi Tıp Fakültesi Ortopedi ve Travmatoloji AD, Ankara, Türkiye

Giriş / Amaç: Geçirilmiş boyun cerrahisi ve radyoterapi öyküsü bulunan, zor havayolu öngörülen hastada infraklavikular brakiyal pleksus ve supraskapular sinir bloğu kombinasyonu ile reyjonal anestezi yönetimimizi sunmayı amaçladık.

Olgu: Altmış yaş, larenks tümörü nedeniyle parsiyel larenjektomi, boyun diseksiyonu ve radyoterapi öyküsü olan rotator cuff rüptürü nedeniyle omuz artroskopisi planlanan hastaya (Resim 1); kırk paket/yıl sigara öyküsü olan hastada, zor havayolu öngörülmesi ve hastanın genel anestezi istememesi nedeniyle rejyonal anestezi uygulandı. Suboptimal boyun anatomisi ve frenik sinir paralizi ihtimali düşünülerek interskalen brakiyal pleksus bloğundan (İSBP) kaçınılarak ultrasonografi ve sinir stimülatörü eşliğinde, 38 mL %0.5 bupavakain ile infraklavikular brakiyal pleksus (İBPB) (Resim 2, 3) ve supraskapular sinir blok (SSB) kombinasyonu(Resim 4, 5) uygulandı. Blok öncesi ve sonrası 30. dakikada ölçülen diyafram ekskürsiyonlarında anlamlı fark görülmedi (Tablo 1). Ameliyatı rejyonal anesteziyle sorunsuz şekilde gerçekleştirildi, perioperatif hipoksi ve dispne izlenmedi. Postoperatif dönemde hemodinamisi stabil olarak takip edildikten sonra servise alındı. İlk ek analjezik ihtiyacı 16 saat olduğu görüldü.

Resim 1



Parsiyel larenjektomi, boyun disseksiyonu ve boyun bölgesine radyoterapi öyküsü olan hastamız

Resim 2

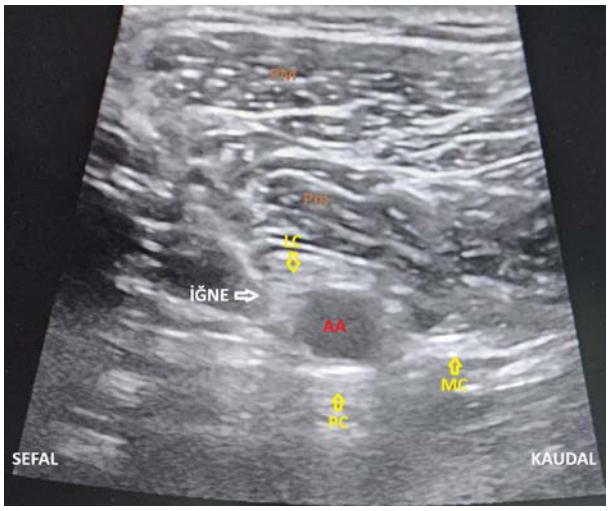

İnfraklavikular brakiyal pleksus bloğu, lokal anestezik uygulanması öncesi. LC: lateral kord, PC: posterior kord, MC: medial kord, AA: aksiller arter, PM: pektoralis major kası, Pm: pektoralis minör kası

Resim 3

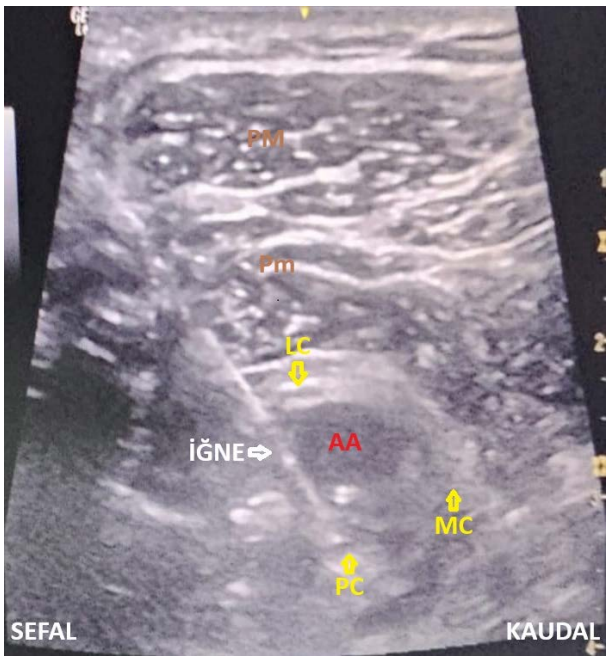

İnfraklavikular brakiyal pleksus bloğu. Posterior kord etrafına 20 mL ve lateral kord etrafına 10 mL %0.5 bupivakain uygulandıktan sonra. LC: lateral kord, PC: posterior kord, MC: medial kord, AA: aksiller arter, PM: pektoralis major kası, Pm: pektoralis minör kası

Resim 4

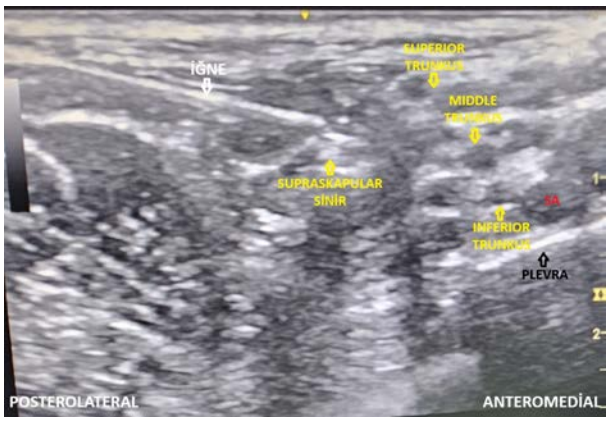

Supraskapular sinir bloğu, lokal anestezik uygulanması öncesi. SA: subklavyen arter

Resim 5

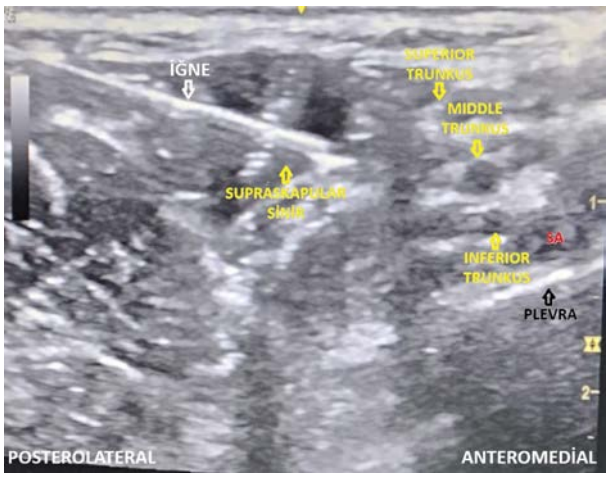

Supraskapular sinir bloğu, 8 mL %0.5 bupivakain uygulandıktan sonra. SA: subklavyen arter

Tablo 1, Diyafram ekskürsiyonu

	Blok öncesi (N/D)	Blok sonrası 30. dakika (N/D)
1. ölçüm	29,8 mm / 41,1 mm	28,2 mm / 45,2 mm
2. ölçüm	30,6 mm / 41,1 mm	33,1 mm / 35,5 mm
3. ölçüm	29,8 mm / 35,5 mm	29,0 mm / 36,3 mm
Ortalama	30,0 mm / 39,2 mm	30,1 mm / 39,0 mm

Blok öncesi ve blok sonrası 30. dakikada; normal (N) ve derin (D) solunum sırasında diyafram ekskürsiyonu ölçümleri

Tartışma / Sonuç: Omuz cerrahilerinde genel, rejyonal veya bu iki anestezi yönteminin kombinasyonu uygulanmaktadır. Omuz ekleminin innervasyonu; subskapular, aksiller, lateral pektoral ve supraskapular sinirlerle sağlanır [1]. İnfraklavikuler brakiyal pleksus bloğunda, posterior ve lateral kordlar hedeflenerek aksiller (omuz ekleminin anterior ve posterioru), subskapular ve lateral pektoral sinirlerin (her ikisi de omuz ekleminin anterioru) anestezisi sağlanır. Supraskapular sinir ise, akromioklavikuler ve glenohumeral (omuz ekleminin posterioru) eklemlere duyusal, supinatör kaslara motor innervasyon sağlar [2]. Dolayısıyla SSB ayrıca yapılmalıdır. Bu blok kombinasyonu, frenik siniri koruyarak İSBPB yerine uygulanabilir [3]. Bu kombinasyonla ilgili literatür taramamızda Martinez ve ark.nın analjezik amaçla kullandıkları 1 vakaları mevcutken [4], anestezi amaçlı kullanıldığı herhangi bir çalışma veya olgu sunumuna rastlamadık. Hastamızda omuz artroskopisi için İBPB ve SSB kombinasyonunu cerrahi anestezi amacıyla başarıyla uyguladık. Bu kombinasyonun, özellikle ciddi solunum problemi olan hastalarda interskalen bloğa önemli bir alternatif olabileceğini düşünmekteyiz.

Kaynakça

1. Anaesthesia for shoulder surgery. Borgeat A, Ekatodramis G. *Best Pract Res Clin Anaesthesiol.* 2002;16:211–225.
2. Infraclavicular brachial plexus block for regional anaesthesia of the lower arm. Jinn Chin KJ, Singh S, Velayutham V, Chee V. *Cochrane Database Syst Rev.* 2013;28:5487.
3. Efficacy of Infraclavicular Brachial Plexus Block Alone Versus Combination With Suprascapular Nerve Block in Patients Undergoing Shoulder Surgeries: A Single-Blind, Randomized Trial. Saxena P, Singh MK, Chaurasia MK, Singh S *Cureus.* 2024;16(1).
4. Combined infraclavicular plexus block with suprascapular nerve block for humeral head surgery in a patient with respiratory failure: an alternative approach. Martínez J, Sala-Blanch X, Ramos I, Gomar C. *Anesthesiology.* 2003;98:784–785.

TARK 2024
Türk Anesteziyoloji ve Reanimasyon Derneği
58. Ulusal Kongresi
28 Kasım - 1 Aralık 2024
Kaya Palazzo Otel ve Kongre Merkezi / ANTALYA

S-242

Erektör Spina Plan Bloğu ile Torakotomi Yapılan 3 Yaşındaki Bir Hastada Etkin Analjezi: Olgu Sunumu

Hakan Kardaş[1], Mahmut Alp Karahan[1]

[1]Şanlıurfa Mehmet Akif İnan Eğitim ve Araştırma Hastanesi

Giriş / Amaç: Pediatrik hastalarda torakotomi sonrası yetersiz analjezi, öksürme güçlüğü, sekresyon artışı ve buna bağlı atelektazi ve pnömoni gibi ciddi komplikasyonlara yol açabilir[1]. Torakal epidural kateter ve paravertebral blok gibi rejyonal tekniklerin santral etkileri ve komplikasyon riskleri nedeniyle kullanımı kısıtlıdır[2]. Erektör spina plan bloğu (ESPB), daha düşük komplikasyon riskiyle etkin analjezi sağlayan yeni bir tekniktir ve çeşitli cerrahilerde başarılı bir şekilde kullanıldığı gösterilmiştir[3]. Bu olgu sunumunda, bilateral akciğer ve karaciğer kist hidatiği nedeniyle sol torakotomi yapılan 3 yaşındaki bir hastada uyguladığımız ESPB ile ilgili deneyimimizi paylaşmayı amaçladık.

Olgu: Hastamız 3 yaşında, 14 kg ağırlığında kadın hastadır. Bilateral akciğer ve karaciğer kist hidatiği tanısıyla takip edilen hasta, 12.09.2023 tarihinde sağ akciğer ve karaciğer kist hidatik cerrahisi geçirmiştir. İkinci ameliyatı için, 23.04.2024 tarihinde sol akciğer kist hidatik cerrahisi planlandı. Bu ikinci ameliyatta, postoperatif analjezi amacıyla sol taraflı erektör spina plan bloğu (ESPB) uyguladık. Preoperatif dönemde ebeveynlerinden bilgilendirilmiş onam alındı.Cerrahi bitiminde sol erektör spina plan bloğu ultrason eşliğinde uygulandı. Blok için %0,25'lik bupivakain 10 ml enjekte edildi. Ayrıca, cerrahi bitiminden 30 dakika önce 10 mg/kg parasetamol intravenöz olarak verildi. Postoperatif dönemde saat 18:00 ve 02:00'de 10 mg/kg parasetamol dozları tekrarlandı.Postoperatif 2. saatte hasta uyanık ve koopere idi; FLACC ağrı skoru 1 olarak değerlendirildi. Planlı sistemik analjezik uygulaması postoperatif 4. saatte yapıldı. Ek doz analjezik veya opioid ihtiyacı görülmedi. Post operatif 4. Ve 8. saat vizitlerinde bakılan FLACC skoru 1 olarak kaydedildi. Solunum sayısı, satürasyon takiplerinde anormal bulgu saptanmadı.

Preoperatif akciğer grafisi



Erektör Spina Plan Bloğu USG görüntüsü



Tartışma / Sonuç: Pediatrik torakotomi cerrahilerinde etkin postoperatif ağrı yönetimi, komplikasyonların önlenmesi açısından kritiktir. Literatürde ESPB'nin pediatrik hastalarda kullanımına dair veriler sınırlı olmakla birlikte, mevcut çalışmalar etkin ve güvenli bir analjezi sağladığını göstermektedir[4–6]. Olgumuzda, ikinci torakotomi ameliyatında uyguladığımız ESPB ile opioid ihtiyacı olmadan yeterli postoperatif analjezi sağlanmıştır. Bu durum, ESPB'nin pediatrik torakotomi hastalarında etkin bir alternatif olabileceğini düşündürmektedir.

Kaynakça

1. Walker SM. Pain after surgery in children: clinical recommendations. *Curr Opin Anaesthesiol*. 2015;28(5):570-576.
2. Tobias JD. Regional anesthesia in infants and children. *Paediatr Anaesth*. 2012;22(1):1-2.
3. Forero M, Adhikary SD, Lopez H, Tsui C, Chin KJ. The erector spinae plane block: a novel analgesic technique in thoracic neuropathic pain. *Reg Anesth Pain Med*. 2016;41(5):621-627.
4. Aksu C, Gürkan Y. Ultrasound guided erector spinae block for postoperative analgesia in pediatric renal surgery. *J Clin Anesth*. 2018;45:35-36.
5. De Cassai A, Bonvicini D, Correale C, Sandei L, Pettenuzzo T, Correale L. Continuous erector spinae plane block for thoracic surgery in a pediatric patient. *J Clin Anesth*. 2018;46:109-110.
6. Ueshima H, Otake H. Clinical experiences of erector spinae plane block for children. *J Clin Anesth*. 2018;44:41.

TARK 2024
Türk Anesteziyoloji ve Reanimasyon Derneği
58. Ulusal Kongresi
28 Kasım - 1 Aralık 2024
Kaya Palazzo Otel ve Kongre Merkezi / ANTALYA

S-243

Sınırlı Kan Ürünü Erişimi Olan Uterin Sarkomlu Hastanın Anestezi Yönetimi: Olgu Sunumu

Gamze Haras[1], Nargiz Fatullayeva[1], Asude Ayhan[1], Pınar Zeyneloğlu[1]

[1]Başkent Üniversitesi Tıp Fakültesi Anesteziyoloji ve Reanimasyon ABD

Giriş / Amaç: Endometrial sarkomlar, yüksek dereceli maligniteye sahip nadir görülen tümörler olup jinekolojik malignitelerin %3-7'sini oluşturmaktadır. Genellikle anormal vajinal kanama, abdominal-pelvik ağrı ile gelen bu hastalarda, radikal tedaviye rağmen lokal rekürrens ve/veya uzak organ metastazı sıklıkla görülmektedir (1). Jinekolojik malignite hastalarında, akut veya kronik anemi gözlemlenmekte; taşikardi, hipotansiyon ve iskemik EKG değişiklikleri gibi semptomlar ortaya çıkabilmektedir (2,3). Kan ürünü erişimi sınırlı, malignitenin doğası gereği kanama riskini fazla beklediğimiz, uterin sarkom cerrahisi geçirecek hastamızın perioperatif anestezi yönetimini sunmayı amaçladık.

Olgu: 74 yaşındaki kadın hastanın (VKİ: 30.6), özgeçmişinde Diabetes Mellitus, hipertansiyon, serebrovasküler hastalık, kronik böbrek hasarı bulunmaktadır. Yüksek dereceli uterin sarkom nedeniyle total abdominal histerektomi+ bilateral ooforektomi yapılarak, kemoterapi ve radyoterapi almıştır. Hastalığın rekürrensi nedeniyle de debulking cerrahisi planlandı. Preoperatif süreçte kardiyoloji, göğüs hastalıkları ve hematoloji klinikleriyle konsülte edilerek, cerrahi riski değerlendirdi. Sınırlı kan rezervi bulunan ORh(-) hastaya, Hematoloji önerileriyle, preoperatif eritrosit süspansiyonu (ES) verildi, hemoglobin (HGB):9.6g/dl ile ameliyata alındı. İnvaziv arteriyel ve santral monitörizasyon ile vitallerinin yakın takibi sağlandı. Hemodinamik stabilizasyon; dengeli kristaloidler, %5 albumin ve norepinefrin infüzyonu ile sağlandı. İntraoperatif 3000mL asit drenajı ve 3500mL kanama ile 'en düşük' HGB:4.5g/dl gözlendi. Kanama için IV traneksamik asit uygulandı. Cerrahi sırasında da hematoloji konsültasyonu ile hemoglobinin 5 g/dl üzerinde tutulması ve postoperatif IV demir preparatı verilmesi önerileri ile toplamda 6U ES, 8U taze donmuş plazma ve 6U kriyopresipitat replasmanı yapıldı. Hasta, 240 dakika süren cerrahinin sonunda idrar çıkışı 300ml/saat, hemodinamisi norepinefrin ile destekli-stabil, HGB: 6.9 g/dl ile yoğun bakım ünitesine entübe transfer edildi. Takibinde 4. günde servise çıkan hasta, 21. günde taburcu oldu.

Tartışma / Sonuç: Sarkom cerrahisi geçirecek hastalarda multidisipliner yaklaşım, hastanın preoperatif hazırlığı, optimizasyonu, cerrahi ekiple kooperasyon ve ameliyat sonrası yakın takibi komplikasyonları önlemede önemlidir. Sınırlı kan ürünü erişimi olan durumlarda hastayı optimize etmek, kan kaybını en aza indirmek ve anemiye karşı fizyolojik yanıtı iyileştirmek için geliştirilmiş stratejiler göz önünde bulundurulmalıdır (2,3).

Kaynakça

1. Bužinskienė D, Mikėnas S, Drąsutienė G, Mongirdas M. Uterine sarcoma: a clinical case and a literature review. Acta Med Litu. 2018;25(4):206-218

2. Shander A, Gross I, Hill S, Javidroozi M, Sledge S; College of American Pathologists; American Society of Anesthesiologists; Society of Thoracic Surgeons and Society of Cardiovascular Anesthesiologists; Society of Critical Care Medicine; Italian Society of Transfusion Medicine and Immunohaematology; American Association of Blood Banks. A new perspective on best transfusion practices. Blood Transfus. 2013 Apr;11(2):193-202

3. Shander A, Javidroozi M. The approach to patients with bleeding disorders who do not accept blood-derived products. Semin Thromb Hemost. 2013 Mar;39(2):182-90

TARK 2024
Türk Anesteziyoloji ve Reanimasyon Derneği
58. Ulusal Kongresi
28 Kasım - 1 Aralık 2024
Kaya Palazzo Otel ve Kongre Merkezi / ANTALYA

S-244

Yoğun Bakımda İntrakranial Basınç Artışı Olan Olgularda Optik Sinir Kılıfı Çapının Ultrasonografi ile Değerlendirilmesi

Aslı Arıcan Çelik[1], Süleyman Sencer Çelik[1], Yasemin Görgülü[1], Ahmet Bindal[1], Pınar Karabacak[1], Vedat Ali Yürekli[2]

[1]Süleyman Demirel Üniversitesi Tıp Fakültesi, Anesteziyoloji ve Reanimasyon AD
[2]Süleyman Demirel Üniversitesi Tıp Fakültesi, Nöroloji AD

Giriş / Amaç: İntrakranial basınç (İKB) artışı; travmatik beyin hasarı, iskemik/hemorajik serebrovasküler olay, intrakranial kitle gibi nedenlerle karşımıza çıkabilmektedir (1). İKB artışının tespitinde invaziv ve non-invaziv yöntemler bulunmaktadır(2). İnvaziv yöntemlerin maliyeti, enfeksiyon riski ve cerrahi ekip gerekliliği gibi nedenleri klinisyenleri non-invaziv tekniklere yönlendirmiştir (3). Ultrasonografik optik sinir kılıfı çapı (OSKÇ) ölçümü hastaya zarar vermemesi, yatak başında uygulanabilirliği ve düşük maliyeti nedeniyle popülerliği artan non-invaziv yöntemdir (4). Çalışmamızda kranial bilgisayarlı tomografi (BT) ile İKB artışı tespit edilmiş hastalarda OSKÇ'deki değişikliklerin kranial BT bulguları ile korelasyonunu ve OSKÇ'deki artışın prognoz üzerine etkisini değerlendirmeyi amaçladık.

Gereç ve Yöntem: Çalışmamızda, etik kurul onayı alındıktan sonra Haziran-Aralık 2023 tarihleri arasında yoğun bakım ünitemizde izlenen kranial BT görüntülemelerinde İKB artışı tespit edilen 50 hasta ile 36 sağlıklı gönüllünün her iki gözden 0.,1.,3. ve 5. günlerde vitreoretinal bileşkenin 3 mm posteriorundan horizontal/sagittal OSKÇ ölçümleri yapıldı (Resim 1). Hastalarda hastane/yoğun bakım kalış süresi, mekanik ventilasyon süreleri, servise devir/exitus bilgisi, BT bulguları, Glaskow Koma Skalası(GKS), Acute Physiology And Chronic Health Evaluation II(APACHE II), Sequential Organ Failure Assessment(SOFA) ve Full Outline of Unresponsiveness(FOUR) skorları 0.,1.,3. ve 5. günlerde kaydedildi.

Resim 1



Optik sinir kılıfı çapının ultrasonografi ile horizontal/sagittal ölçümü ve ultrasonografi görüntüsü

Bulgular: Kranial BT'de İKB artışı olan hasta grubunda OSKÇ, sağlıklı gruba göre tüm günlerde yüksek saptandı (Tablo 1). Kranial BT'de orta hat kayması görülenlerde 0.,1.gün ve ödem görülen hastalarda tüm günlerde OSKÇ, diğer BT bulgularına göre daha yüksek ölçüldü(Tablo 2). Yoğun bakıma entübe gelen olgularda OSKÇ, entübe olmayan hastalara göre tüm günlerde yüksek ölçüldü(Tablo 3). OSKÇ; hastaların APACHE II ve SOFA skorları ile 3. ve 5. günlerde pozitif korelasyon gösterirken, GKS ve FOUR skorları ile tüm günlerde negatif korelasyon gösterdiği izlendi(Tablo 4). Çalışmamızda mortalite oranları ile APACHE II, SOFA, GKS ve FOUR skorları arasında anlamlı ilişki saptandı(Tablo 5).

Tablo 1

	Grup Kontrol (n=36)	**Grup Hasta (n=50)**	
	Ort±Ss	**Ort±Ss**	**p**
OSKÇ Sağ 0. Gün	4,26±0,25	6,18±0,51	**<0.001***
OSKÇ Sağ 1. Gün	4,24±0,21	6,16±0,51	**<0.001***
OSKÇ Sağ 3. Gün	4,20±0,21	6,08±0,47	**<0.001***
OSKÇ Sağ 5. Gün	4,20±0,22	6,11±0,50	**<0.001***
OSKÇ Sol 0. Gün	4,26±0,24	6,19±0,53	**<0.001***
OSKÇ Sol 1. Gün	4,23±0,20	6,17±0,53	**<0.001***
OSKÇ Sol 3. Gün	4,23±0,21	6,08±0,48	**<0.001***
OSKÇ Sol 5. Gün	4,19±0,21	6,09±0,47	**<0.001***

Çalışma Gruplarına Göre OSKÇ Değerleri

Tablo 2

		Yok	Var	
		Ort±Ss		p
Orta hat kayması BT 0. Gün	**OSKÇ SAĞ 0. Gün**	6,08±0,51	6,39±0,47	**0,049***
	OSKÇ SOL 0. Gün	6,07±0,5	6,44±0,52	**0,020***
Ödem BT 0. Gün	**OSKÇ SAĞ 0. Gün**	5,86±0,47	6,36±0,44	**<0,001***
	OSKÇ SOL 0. Gün	5,92±0,5	6,34±0,49	**0,006***
Orta hat kayması BT 1. Gün	**OSKÇ SAĞ 1. Gün**	6,05±0,48	6,38±0,51	**0,027***
	OSKÇ SOL 1. Gün	6,03±0,49	6,42±0,53	**0,013***
Ödem BT 1. Gün	**OSKÇ SAĞ 1. Gün**	5,76±0,40	6,33±0,45	**<0,001***
	OSKÇ SOL 1. Gün	5,84±0,48	6,31±0,50	**0,004***
Orta hat kayması BT 3. Gün	**OSKÇ SAĞ 3. Gün**	6,04±0,50	6,17±0,40	0,376
	OSKÇ SOL 3. Gün	6,02±0,49	6,21±0,44	0,194
Ödem BT 3. Gün	**OSKÇ SAĞ 3. Gün**	5,66±0,31	6,23±0,43	**<0,001***
	OSKÇ SOL 3. Gün	5,68±0,37	6,22±0,43	**<0,001***
Orta hat kayması BT 5. Gün	**OSKÇ SAĞ 5. Gün**	6,04±0,46	6,28±0,53	0,111
	OSKÇ SOL 5	6,01±0,45	6,27±0,46	0,062
Ödem BT 5. Gün	**OSKÇ SAĞ 5**	5,72±0,38	6,26±0,45	**<0,001***
	OSKÇ SOL 5	5,72±0,35	6,23±0,43	**<0,001***

Kranial BT' de orta hat kayması ve ödem bulgularıyla OSKÇ arasındaki ilişki

Tablo 3

Gelişinde Entübasyon	Yok	Var	
	Ort±Ss	Ort±Ss	p
OSKÇ Sağ 0. Gün	5,94±0,47	6,44±0,43	<0,001*
OSKÇ Sağ 1. Gün	5,93±0,39	6,42±0,51	<0,001*
OSKÇ Sağ 3. Gün	5,92±0,45	6,25±0,44	0,011*
OSKÇ Sağ 5. Gün	5,94±0,42	6,30±0,52	0,010*
OSKÇ Sol 0. Gün	5,94±0,48	6,45±0,45	<0,001*
OSKÇ Sol 1. Gün	5,94±0,44	6,41±0,52	0,001*
OSKÇ Sol 3. Gün	5,89±0,37	6,28±0,50	0,002*
OSKÇ Sol 5. Gün	5,93±0,40	6,27±0,47	0,009*

Yoğun Bakıma Entübe Gelen Hastalarda OSKÇ Ölçümleri

Tablo 4

		OSKÇ SAĞ 0. Gün	OSKÇ SOL 0. Gün
GKS 0. Gün	**r**	-0,355	-0,350
	p	**0,012***	**0,013***
APACHE 0. Gün	**r**	0,278	0,243
	p	0,051	0,090
FOUR 0. Gün	**r**	-0,379	-0,372
	p	**0,007***	**0,008***
SOFA 0. Gün	**r**	0,261	0,236
	p	0,067	0,099
		OSKÇ SAĞ 1. Gün	**OSKÇ SOL 1. Gün**
GKS 1. Gün	**r**	-0,386	-0,395
	p	**0,006***	**0,005***
APACHE 1. Gün	**r**	0,306	0,268
	p	**0,031***	0,060
FOUR 1. Gün	**r**	-0,385	-0,395
	p	**0,006***	**0,005***
SOFA 1. Gün	**r**	0,258	0,271
	p	0,071	0,057
		OSKÇ SAĞ 3. Gün	**OSKÇ SOL 3. Gün**
GKS 3. Gün	**r**	-0,264	-0,319
	p	0,064	**0,024***
APACHE 3. Gün	**r**	0,293	0,329
	p	**0,039***	**0,020***
FOUR 3. Gün	**r**	-0,292	-0,330
	p	**0,039***	**0,019***
SOFA 3. Gün	**r**	0,317	0,314
	p	**0,025***	**0,026***
		OSKÇ SAĞ 5. Gün	**OSKÇ SOL 5. Gün**
GKS 5. Gün	**r**	-0,439	-0,398
	p	**0,001***	**0,004***
APACHE 5. Gün	**r**	0,362	0,300
	p	**0,010***	**0,034***
FOUR 5. Gün	**r**	-0,428	-0,383
	p	**0,002***	**0,006***
SOFA 5. Gün	**r**	0,407	0,326
	p	**0,003***	**0,021***

Hastaların Yoğun Bakım Yatışının 0.,1.,3. ve 5. Günü Bakılan Skorlamalar ile OSKÇ Arasındaki İlişkiler

Tablo 5

	Sağ kalan (n=28)	Exitus (n=22)	
Skorlamalar	**Ort±Ss**		**p**
GKS 0. Gün	11,04±4,16	7,14±3,82	**0,001***
GKS 1. Gün	11,82±4,13	7,64±4,23	**<0,001***
GKS 3. Gün	12,61±3,60	7,00±3,72	**<0,001***
GKS 5. Gün	13,11±3,28	6,77±3,73	**<0,001***
APACHE 0. Gün	10,75±5,91	20,41±6,08	**<0,001***
APACHE 1. Gün	9,68±5,33	19,73±5,12	**<0,001***
APACHE 3. Gün	8,43±4,80	21,05±6,04	**<0,001***
APACHE 5. Gün	7,64±4,54	21,77±7,45	**<0,001***
FOUR 0. Gün	12,07±4,34	7,86±4,69	**0,001***
FOUR 1. Gün	12,75±4,30	8,36±5,09	**0,001***
FOUR 3. Gün	13,64±3,61	7,73±4,67	**<0,001***
FOUR 5. Gün	14,18±3,22	7,32±4,95	**<0,001***
SOFA 0. Gün	3,50±2,32	7,00±2,09	**<0,001***
SOFA 1. Gün	2,64±1,95	6,95±2,42	**<0,001***
SOFA 3. Gün	2,50±1,97	7,41±2,68	**<0,001***
SOFA 5. Gün	2,21±1,85	7,36±2,87	**<0,001***

Skorlamaların Mortalite Durumlarına Göre Karşılaştırılması

Tartışma / Sonuç: Çalışmamızın sonucunda OSKÇ ölçümlerinin yoğun bakımda İKB artışı tespitinde kullanılabileceğini ve prognoz tahmininde kullanılabileceğini düşünmekteyiz. Hemodinamik açıdan instabil, BT görüntüleme yapılamayan olgularda İKB artışı ultrasonografik OSKÇ ölçümü ile takip edilebilir.

Kaynakça

1. Desai VR, Sadrameli SS, Hoppe S, Lee JJ, Jenson A, Steele WJ, 3rd, et al. Contemporary Management of Increased Intraoperative Intracranial Pressure: Evidence-Based Anesthetic and Surgical Review. World Neurosurg. 2019; 129: 120-129.
2. Moraes FM, Silva GS. Noninvasive intracranial pressure monitoring methods: a critical review. Arq Neuropsiquiatr. 2021; 79(5): 437-446.
3. Sallam A, Abdelaal Ahmed Mahmoud MAA, Kamel MG, Hamza MK, Yassin HM, Hosny H, et al. The Diagnostic Accuracy of Noninvasive Methods to Measure the Intracranial Pressure: A Systematic Review and Meta-analysis. Anesth Analg. 2021; 132(3): 686-695.
4. Lochner P, Czosnyka M, Naldi A, Lyros E, Pelosi P, Mathur S, et al. Optic nerve sheath diameter: present and future perspectives for neurologists and critical care physicians. Neurol Sci. 2019; 40(12): 2447-2457.

TARK 2024
Türk Anesteziyoloji ve Reanimasyon Derneği
58. Ulusal Kongresi
28 Kasım - 1 Aralık 2024
Kaya Palazzo Otel ve Kongre Merkezi / ANTALYA

S-245

Karaciğer Transplantasyon Sonrası Yoğun Bakım Ünitesine Kabulde Erken Postoperatif Trombositopeninin Allogreft Fonksiyonuna Etkileri

Helin Şahintürk[1], Nursultan Akmatov[1], Edvin Bihorac[1], Fatma İrem Yeşiler[1], Ender Gedik[1], Pınar Zeyneloğlu[1], Mehmet Haberal[2]

[1]Anesteziyoloji A.D., Yoğun Bakım B.D., Başkent Üniversitesi Ankara Hastanesi, Ankara, Türkiye
[2]Genel Cerrahi A.D., Transplantasyon birimi, Başkent Üniversitesi Ankara Hastanesi, Ankara, Türkiye

Giriş / Amaç: Son dönem karaciğer hastalığı (SDKH) nedeniyle karaciğer transplantasyonu (KcTx) yapılan hastalarda perioperatif trombositopeni ve koagülasyon bozuklukları sık görülmektedir. Bu çalışmada KcTx alıcılarında erken postoperatif yoğun bakım ünitesine (YBÜ) kabulde trombosit sayısının transfüzyon gereksinimi, allograft fonksiyonu ve sonuçları üzerindeki etkisini araştırmayı amaçladık.

Gereç ve Yöntem: Ocak 2019 - Ocak 2024 tarihleri arasında KcTx alıcılarının erken postoperatif dönemdeki tıbbi kayıtları retrospektif olarak analiz edildi. Trombositopeni, trombosit sayısının <150 x10^3 /µL olması olarak tanımlandı. KcTx alıcıları YBÜ kabulde erken postoperatif trombosit sayısına göre; <150 10^3 /µL düşük trombosit grubu, ≥150 10^3 /µL ise yüksek trombosit grubu olarak iki gruba ayrıldı.

Bulgular: Çalışmaya KcTx yapılan 113 hastadan 97'si (56 erkek,%57.7) dahil edildi. Verileri eksik olan 13 hasta ve intraoperatif trombosit transfüzyonu uygulanan 3 hasta çalışma dışı bırakıldı. Ortalama yaş 14.9±20.1 yıl olup, KcTx alıcılarının 73'ü (%75.3) 18 yaşın altındaydı. Nakledilen organların 89'u (%91.8) canlı donördendi. En sık KcTx nedeni metabolik hastalıklardı (%21.9). KcTx alıcılarının %72.2'si düşük trombosit grubunda idi. YBÜ takibinde düşük trombosit grubuna daha fazla eritrosit süspansiyonu, taze donmuş plazma, trombosit ve kriyopresipitat transfüzyonu yapıldı, daha fazla K vitamini ve traneksamik asit uygulandı ($p<0.05$). Gecikmiş greft disfonksiyonu düşük trombosit grubunda daha sıktı ($p=0.022$). YBÜ'de takibi sırasında KcTx alıcılarının 4'ünde safra kaçağı, 3'ünde portal ven kanaması gerçekleşti ve hepsinde trombositopeni vardı. Hepatik arter ve portal ven trombozu düşük trombosit grubunda daha sık tespit edildi (sırasıyla %58.3 vs %41.7 ve %71.4 vs %28.6). YBÜ'den taburculuğu sırasında düşük trombosit grubunda trombosit sayısı daha düşük, total ve direkt bilirubin, laktat ve SOFA skorları daha yüksekti. Düşük trombosit grubunda revizyon ameliyatları ve endovasküler girişim ihtiyacı daha sık görüldü (sırasıyla %71.9 vs %28.1 ve %67.9 vs %32.1). Mortalite düşük trombosit grubunda daha yüksekti (%84.6 vs %15.4).

Tartışma / Sonuç: Çalışmamız KcTx alıcılarında erken postoperatif dönemde trombositopeni insidansının yüksek olduğunu ve trombositopenisi olanlarda transfüzyon gereksinimleri, greft disfonksiyonu ve mortalitenin yüksek olduğunu göstermektedir.

Kaynakça

1- Bezinover D, Dirkmann D, Findlay J, Guta C, Hartmann M, Nicolau-Raducu R, Mukhtar AM, Moguilevitch M, Pivalizza E, Rosenfeld D, Saner F, Wray C, Wagener G, West J. Perioperative Coagulation Management in Liver Transplant Recipients. Transplantation. 2018 Apr;102(4):578-592.
2- Pérez-Calatayud AA, Hofmann A, Pérez-Ferrer A, Escorza-Molina C, Torres-Pérez B, Zaccarias-Ezzat JR, Sanchez-Cedillo A, Manuel Paez-Zayas V, Carrillo-Esper R, Görlinger K. Patient Blood Management in Liver Transplant-A Concise Review. Biomedicines. 2023 Apr 4;11(4):1093.
3- Li Q, Wang Y, Ma T, Ren F, Mu F, Wu R, Lv Y, Wang B. Preoperative platelet count predicts posttransplant portal vein complications in orthotopic liver transplantation: a propensity score analysis. BMC Gastroenterol. 2021 Jan 6;21(1):1.
4- Akamatsu N, Sugawara Y, Kanako J, Arita J, Sakamoto Y, Hasegawa K, Kokudo N. Low platelet counts and prolonged prothrombin time early after operation predict the 90 days morbidity and mortality in living donor liver transplantation. Ann Surg. 2017;265(1):16
5- Li L, Wang H, Yang J, Jiang L, Yang J, Wang W, Yan L, Wen T, Li B, Xu M. Immediate Postoperative Low Platelet Counts After Living Donor Liver Transplantation Predict Early Allograft Dysfunction. Medicine (Baltimore). 2015 Aug;94(34):e1373.

TARK 2024
Türk Anesteziyoloji ve Reanimasyon Derneği
58. Ulusal Kongresi
28 Kasım - 1 Aralık 2024
Kaya Palazzo Otel ve Kongre Merkezi / ANTALYA

S-246

Anestezi Kabakulağına Eşlik Eden Rumpel-Leed Fenomeni

Damla Kaytancı[1], Çiğdem Gürkan[2], Ayşenur Sümer Coşkun[1]

[1]Antalya Şehir Hastanesi
[2]Kepez Devlet Hastanesi

Giriş / Amaç: Tükürük bezlerinin inflamasyonu, genel veya epidural anesteziden sonra görülebilen bir komplikasyondur ve anestezi kabakulağı olarak tanımlanır.1 Nedenleri arasında pnömoparotit, venöz konjesyon, aşırı salivasyon, cerrahi pozisyon, perioperatif dehidratasyon ve ilaçların kullanımı yer alabilir.2 Ameliyat sırasında veya birkaç saat sonrasında gelişebilir, genelde kendini sınırlar ve sekel bırakmadan iyileşir. Nadiren, acil müdahale gerektiren ciddi semptomlara yol açabilir.3 Rumpel-Leed fenomeni turnike kullanımı sonrası veya pozisyona bağlı venöz konjesyonla akut dermal kapiller rüptür nedeniyle ciltte oluşan,kendini sınırlayan ve sekel bırakmadan iyileşen peteşi-purpuraları tanımlamaktadır.4

Olgu: 66yaş kadın hasta, lomber dar kanal nedeniyle L2-L5 posterior stabilizasyon ameliyatına hazırlandı. Özgeçmişinde ek hastalık mevcut değildi. Labaratuvar değerleri referans aralığındaydı. Hastaya midazolam, lidokain, propofol, rokuryonyum ile genel anestezi uygulanarak, pron pozisyona çevrildikten sonra operasyon 3 saat sürdü. Operasyon bitiminde supin pozisyona çevrildikten sonra hastada bilateral kulak önünde şişlik; yüz ve boyunda peteşiler fark edildi, solunum güçlüğü mevcut değildi. Yapılan ultrasonografisi; 'her iki lobda büyüğü sağ lobda 9 mm çapında birkaç adet kistik ve spongioz nodül izlenmiştir' olarak raporlandı. Hastanın preop WBC: 9.39x103, PLT: 310x103, postop WBC: 17,82X103, PLT: 267x103. Kulak burun boğaz hekimi tarafından pozisyona sekonder akut parotit tablosu olarak yorumlanarak; antibiyotik ve antiinflamatuar ilaç önerildi. Hastanın kulak önü şişliği postop birinci gün geriledi, peteşileri üçüncü günde solmaya başladıktan sonra taburculuğu planlandı.

Sol Kabakulak ve Rumpel Leed Fenomeni



Hastanın sol tarafında, kulak önü parotiste şişlik, yüz ve boyuna yayılan peteşi-purpura

Sağ Kabakulak ve Rumpel Leed Fenomeni



Hastanın sağ tarafında kulak önünde parotiste şişlik ve yüz-boyuna yayılan peteşi-purpura

Tartışma / Sonuç: Hastanın operasyon için dehidrate kalarak tükrük bezlerinin tıkanması, kullanılan kas gevşeticilerin parotise retrograd hava geçişini kolaylaştırması, parotis bezinde vazodilatasyona neden olabilen perop efedrin kullanımı, uzun süre pron pozisyon ile parotis bez drenajının bozulması bu olgudaki olası faktörlerdir. 2 Nadiren de olsa masif hava yolu ödemi ve solunum sıkıntısına neden olabileceğinden bu tür vakalar erken tanınmalı ve destek tedavi açısından gecikilmemelidir. 5,6 Hastanın kanama eğiliminin olmaması, trombosit sayımının normal olması, peteşilerinin pron pozisyona bağlı oluşabilen venöz konjesyon nedeniyle, Rumpel-Leed fenomeni olduğunu düşündürdü. Bu fenomenin tanınması yanlış tanılarla zaman harcanmaması açısından değerlidir. 7,4

Kaynakça

1. Hans P, Demoitié J, Collignon L, Bex V, Bonhomme V. Acute bilateral submandibular swelling following surgery in prone position. Eur J Anaesthesiol 2006;23:83–4. Available at: https://journals.lww.com/00003643-200601000-00017.
2. Jarrar S, Altamimi S, Damrah S. Acute Post-operative Transient Sialadenitis “Anesthesia Mumps” After Caesarean Section Under Spinal Anesthesia: A Case Report. Cureus 2023;15:e44635. Available at: http://www.ncbi.nlm.nih.gov/pubmed/37671075.
3. Hamaguchi T, Suzuki N, Kondo I. A case of anesthesia mumps that required postoperative re-intubation. JA Clin Reports 2018;4:22. Available at: https://jaclinicalreports.springeropen.com/articles/10.1186/s40981-018-0159-0.
4. Feeley TBM, Connolly LR. Facial Petechiae Following Laparoscopic Surgery: A Case Report of Rumpel-Leede Phenomenon. A&A Pract 2021;15:e01533. Available at: https://journals.lww.com/10.1213/XAA.0000000000001533.
5. Cavaliere F, Conti G, Annetta MG, Greco A, Cina A, Proietti R. Massive facial edema and airway obstruction secondary to acute postoperative sialadenitis or “anesthesia mumps”: a case report. J Med Case Rep 2009;3:7073. Available at: https://jmedicalcasereports.biomedcentral.com/articles/10.1186/1752-1947-3-7073.
6. Li W, Liao Z, Yao L, Zhang L, Li X, Dong Z. Anesthesia mumps with airway obstruction after radical nephrectomy: A case report and literature review. Front Surg 2022;9:1039362. Available at: http://www.ncbi.nlm.nih.gov/pubmed/36684136.
7. Rhijn BD van, Vlachojannis GJ, Balak DMW. Petechial purpuric rash after non-invasive blood pressure measurement: Rumpel-Leede sign. BMJ Case Rep 2019;12:e231541. Available at: https://casereports.bmj.com/lookup/doi/10.1136/bcr-2019-231541.

TARK 2024
Türk Anesteziyoloji ve Reanimasyon Derneği
58. Ulusal Kongresi
28 Kasım - 1 Aralık 2024
Kaya Palazzo Otel ve Kongre Merkezi / ANTALYA

S-247

Pompe Hastalığında Dev Baziler Arter Anevrizması için Anestezi Yönetimi: Olgu Sunumu

Emel İbişoğlu[1], Düriye Gül İnal[1], Leyla İyilikçi Karaoğlan[1]

[1]Dokuz Eylül Üniversitesi Tıp Fakültesi, Anesteziyoloji ve Reanimasyon Anabilim Dalı

Giriş / Amaç: Pompe hastalığı (PH)(1:40.000), asit alfa glikozidaz enzim eksikliğine bağlı olarak özellikle kalp ve iskelet kaslarında anormal glikojen birikimi ile karakterize progresif kas disfonksiyonuna yol açan, otozomal resesif tip 2 glikojen depo hastalığıdır(1). Erken ve geç başlangıçlı iki formu vardır. İnfantil form, çoğunlukla ilk birkaç hafta içinde hipotoni, hepatomegali, kardiyomiyopati ile seyreder ve genellikle süt çocukluğu döneminde ölümle sonuçlanmaktadır. Geç başlangıçlı formda çocukluk veya erişkin dönemde proksimal kas güçsüzlüğü ve solunum sıkıntısı görülmektedir(2). Bu hastalarda anestezi yönetiminde temel endişe potansiyel kardiyopulmoner komplikasyonlardır; ancak literatürde az sayıda olgu bulunmaktadır(3,4,5). Bu olgu sunumunda hastanemizde ameliyathane dışında dev baziler arter anevrizması için akım çevirici stent yerleştirilen Pompe hastasının anestezi yönetimi sunulmuştur.

Olgu: 41 yaşında erkek hastanın preoperatif değerlendirmede laboratuvar testleri, EKG ve akciğer grafisi olağan saptandı. Yürümede zorluk, yokuş çıkamama gibi yakınmaları olan hastanın SFT ve ekokardiyografisi normaldi. Hastaya operasyon günü premedikasyon öncesi standart ASA monitorizasyonu uygulandı ve arter kanülü yerleştirildi. Anestezi indüksiyonunda 2,5 mg/kg lidokain, 2 mg/kg propofol, 2 µg/kg fentanil uygulandı. Maske ventilasyonunda zorluk yaşanmayan hastanın kas gevşetici kullanılmadan DL eşliğinde 8 numaralı tüple trakeal entübasyonu gerçekleştirildi. Anestezi idamesi TİVA ile sağlandı. 120 dakikalık operasyon süresince hemodinamisi stabil izlenen hasta postoperatif sorunsuz ekstübe edilerek derlenme ünitesine alındı.

Tartışma / Sonuç: Geç başlangıçlı Pompe hastaları her türlü cerrahiye başvurabilir. Bu hastaların anestezi yönetimine ilişkin literatür sınırlıdır ve genellikle miyopati veya lizozomal hastalıklar için olgu raporları, kılavuzlar ve protokollerden oluşur. PH'da progresif kas güçsüzlüğü, solunum yetmezliği ve kardiyomiyopati nedeniyle anestezi yönteminin uygun seçimi, peroperatif izleminin dikkatle yapılması önem arz etmektedir. Mümkünse lokal veya rejyonel anestezi tercih edilmelidir; genel anestezi uygulanacaksa kas gevşetici ve anestezik ilaçlar dikkatle seçilmeli ve dozları titizlikle ayarlanmalıdır. Kas gevşetici kullanıldıysa geri dönüşüm sağlanmalı, zor weaning olasılığı akılda tutulmalı ve yoğun bakım ünitesinde postoperatif uzun süreli ventilasyon gerekebileceği unutulmamalıdır. Literatürde bildirilen malign hipertermi olgusu olmasa da teorik olarak bir ilişki olabileceği düşünülmelidir(6,7).

Kaynakça

1. Kishnani PS, Steiner RD, Bali D, et al. Pompe disease diagnosis and management guideline. *Genet Med*. 2006;8(5):267-288. doi:10.1097/01.gim.0000218152.87434.f32
2. Stevens D, Milani-Nejad S, Mozaffar T. Pompe Disease: a Clinical, Diagnostic, and Therapeutic Overview. *Curr Treat Options Neurol*. 2022;24(11):573-588. doi:10.1007/s11940-022-00736-1
3. Kim WS, Cho AR, Hong JM, et al. Combined general and epidural anesthesia for major abdominal surgery in a patient with Pompe disease. *J Anesth*. 2010;24(5):768-773. doi:10.1007/s00540-010-0984-4
4. Cilliers HJ, Yeo ST, Salmon NP. Anaesthetic management of an obstetric patient with Pompe disease. *Int J Obstet Anesth*. 2008;17(2):170-173. doi:10.1016/j.ijoa.2007.11.001
5. Ruano Santiago M, Soto Garrucho E, González Marín Y, Pérez Muñoz AM, Echevarría Moreno M. Anaesthetic implications for Pompe disease. A case description. *Rev Esp Anestesiol Reanim (Engl Ed)*. 2023;70(2):112-115. doi:10.1016/j.redare.2021.09.012
6. Kumbar V, Simha J, Gundappa P. Anaesthetic management of a patient with Pompe disease for kyphoscoliosis correction. *Indian J Anaesth*. 2016;60(5):349-351. doi:10.4103/0019-5049.181597
7. Bosman L, Hoeks SE, González Candel A, van den Hout HJM, van der Ploeg AT, Staals LM. Perioperative management of children with glycogen storage disease type II-Pompe disease. *Paediatr Anaesth*. 2018;28(5):428-435. doi:10.1111/pan.13361

TARK 2024
Türk Anesteziyoloji ve Reanimasyon Derneği
58. Ulusal Kongresi
28 Kasım - 1 Aralık 2024
Kaya Palazzo Otel ve Kongre Merkezi / ANTALYA

S-248

Zor Entübasyon Öngörülen Konjenital Glikolizasyon Defekt TipIIa Tanılı Pediyatrik Olgunun Anestezi Yönetimi

Selçuk Özkan[1], Şule Özbilgin[1]

[1]Dokuz Eylül Üniversitesi Hastanesi

Giriş / Amaç: Konjenital glikolizasyon defektleri(CDG) bir çok sistemi etkiler. Çocukluk döneminde mental retardasyon, hipotoni, kas iskelet bozuklukları, karaciğer fonksiyonlarında bozulma, koagülopati, beslenme güçlükleri, konvülziyon, görme bozuklukları, kardiyak rahatsızlıklar olarak bulgu verebilir. CDG olan hastalarla ilgili anestezi literatür bilgisi kısıtlıdır. Bu olguda diş tedavisi yapılacak CDG TipIIa tanılı bir hastanın anestezi yönetimini sunulması amaçlanmıştır.

Olgu: 14 yaşında, 34 kg, CDG TipIIa tanısı olan kız çocuğu için genel anestezi altında diş muayenesi ve tedavisi planlandı. Öyküsünde; aktif emmeme, tekrarlayan akciğer enfeksiyonları, büyüme gelişme geriliği, mental retardasyon, epilepsi, dismorfik yüz sebebiyle takibe alınmış. Genetik analiz ve testler sonucunda CDG TipIIa, sensoryal nöropati ve çölyak hastalığı tanısı alarak, fizik tedavi ve rehabilitasyon programına alınmış. İkili antiepileptik tedavi (levetirasetam, valproat) altında 1 yıldır nöbet öyküsü yok. Anamnezinde diş tedavisi ve ekstremite deformite düzeltme operasyonu için genel anestezi aldığı öğrenildi. Yapılan fizik muayenede mallampati 3, mikrognati, uzun kesici dişler, yüksek damak görülerek zor entübasyon düşünüldü. Preoperatif sedasyonda 15mg peroral midazolam verildi.Anestezi indüksiyonu; 10mcg/kg atropin, 30 mg lidokain İ.V uygulandı. 6mg/kg propofol ve 0.3 mcg/kg/dk remifentanil infüzyon olarak 3 dakika verildikten sonra, 5mg/kg propofol İ.V bolus verilerek, videolaringoskop, bleyd no:3 ile 5 numara tüp kullanılarak entübe edildi. Anestezi idamesi TİVA uygulandı. İntraoperatif sıvı %0.9 izotonik NaCl, 10m/kg/saat uygulandı. Hastanın intraoperatif parmak ucu kan şekeri 113 mg/dl idi. Pediatrik diş hekimleri tarafından 22/26/36/46/47 nolu dişlere perio ve kompozit dolgu işlemi yapıldı. Postoperatif analjezi için 10/mg/kg parasetamol verildi. Toplam anestezi süresi 180 dakika idi.İntraoperatif ve postoperatif bir sorun yaşanmadı. 24 saat sonunda hasta taburcu edildi. Bu olgu sunumu için aileden onam alınmıştır.

preop değerlendirme



preop değerlendime



preop değerlendirme



Tartışma / Sonuç: Nöromusküler bloker kullanımı, sensoryal nöropati tanılı hastaların anestezi yönetiminde, istenmeyen etkileri olabileceğinden dolayı, bu vaka sunumunda nöromusküler bloker ajan kullanmadan zor entübasyon vakasına yaklaşım, başarılı entübasyon ve anestezi yönetimi sunulmuştur. Kas-iskelet sistemini etkilemesinden dolayı malign hipertermi riski göz önünde bulundurularak inhalasyon anestezik kullanımından kaçınılmalı, tedbirler alınmalı ve yakın izlem yapılmalıdır.

Kaynakça

1. T. Marquardt and J. Denecke, "Congenital Disorders of Glycosylation: Review of Their Molecular Bases, Clinical Presentations and Specific Therapies," European Journal of Pediatrics, Vol. 162, No. 6, 2003, pp. 359-379.
2. Lehavi, A., Mandel, H., and Katz, Y. S. (2011). Anesthetic management of a boy with congenital disorder of glycosylation (CDG) i-x. Int. J. Clin. Med. 02, 325–327.

TARK 2024
Türk Anesteziyoloji ve Reanimasyon Derneği
58. Ulusal Kongresi
28 Kasım - 1 Aralık 2024
Kaya Palazzo Otel ve Kongre Merkezi / ANTALYA

S-249

Santral Kor Hastalığı Tanılı Pediatrik Olguda Anestezi Yönetimi

Vildan Kölükçü[1], Ahmet Şimşek[1], Mehtap Gürler Balta[1], Ahmet Tuğrul Şahin[1], Ali Genç[1]

[1]Tokat Gaziosmanpaşa Üniversitesi Tıp Fakültesi, Anesteziyoloji ve Reanimasyon AD

Giriş / Amaç: Santral kor hastalığı, erken çocukluk döneminde hipotoni ve motor gelişimde gerilikle kendini gösteren ve malign hipertermi açısından yüksek risk grubunda olan konjenital bir miyopatidir (1). Bu sunumda genel anestezi altında diş tedavisi yapılan santral kor hastalığı tanılı pediatrik olgunun anestezi yönetimi sunulmuştur.

Olgu: Santral kor hastalığı (RYR1 gen mutasyonu) tanılı 7 yaş erkek olgu genel anestezi altında diş tedavisi açısından preoperatif değerlendirildi. Anamnezinde genel anestezi altında sünnet öyküsü mevcuttu. Otizm tanısı nedeniyle atomoksetin ve aripiprazol kullanıyordu. Fizik muayenede kas güçsüzlüğü ya da başka bir patolojik bulguya rastlanmadı. Laboratuar tetkikleri normaldi. Elektrokardiyografi normal sinüs ritmindeydi. Çocuk psikiyatrisi önerisiyle kullandığı ilaçlar operasyondan 5 gün önceden kesildi. Olgu ilk vaka olarak planlandı ve postoperatif yoğun bakım ayarlandı. Operasyondan önce anestezi cihazındaki vaporizatörler çıkarılıp solunum devresi ve sodalime yenilenerek %100 O2 ve 10lt/dk akışla çalıştırıldı. Anestezi indüksiyonu öncesinde malign hipertermi riski açısından gerekli önlemler alındı. Dantrolen, soğuk irrigasyon sıvıları ve antipiretik ajanlar odada hazır bulunduruldu. Elektrokardiyografi, noninvaziv arteryal kan basıncı, periferik O2 saturasyonu, ETCO2, özefageal ısı, BIS ve TOF (adductor pollicis kası) monitörize edildi. 26 kg olan olguya 100 mg propofol, 25 mcg fentanil ve 20 mg rokuronyum bromür ile anestezi indüksiyonu yapılıp 5,0 kaflı spiralli tüple entübe edildi. Anestezi idamesinde 5-6 mg/kg/dk propofol, 0,1 mg/kg/dk remifentanil ve %50 O2/hava kullanılarak TİVA uygulandı. Vaka boyunca BIS ve TOF değerleri takip edildi. Komplikasyonsuz geçen operasyon 2,5 saat sürdü. Ardından olguya 3 mg/kg sugammadeks uygulanarak TOF değerinin %90 üstünde olduğu görüldükten sonra ekstübe edildi. Vaka süresince ve sonrasında malign hipertermi bulgusu gözlenmedi. Postoperatif sorunsuz takip sonrası servise gönderildi.

Tartışma / Sonuç: Santral kor hastalığı anestezi pratiğinde oldukça nadir karşılaşılan bir kas hastalığıdır. Bu hastalarda malign hipertermi gelişme riski yüksek olduğundan anestezi yönetiminde inhaler anestezikler ve süksinilkolinden özellikle kaçınılmalıdır. Biz olgumuzda uygun hazırlık ve önlemlerle, gerekli monitörizasyon yöntemleri kullanıldıktan sonra propofol ve remifentanil infüzyonuyla TİVA uygulamasını güvenli bir şekilde gerçekleştirdik.

Kaynakça

1. Jungbluth, H. Central core disease. Orphanet J Rare Dis 2007; 2: 25

TARK 2024
Türk Anesteziyoloji ve Reanimasyon Derneği
58. Ulusal Kongresi
28 Kasım - 1 Aralık 2024
Kaya Palazzo Otel ve Kongre Merkezi / ANTALYA

S-250

Peroral Endoskopik Miyotomi Sırasında Gelişen Tansiyon Kapnotoraks

Mehmet Bilhan Hayırlıoğlu[1], Seval Atınçer[1], Özgen Ilgaz Koçyiğit[1], Meltem Güner Can[2]

[1]Acıbadem Atakent Hastanesi
[2]Acibadem Mehmet Ali Aydınlar Üniversitesi

Giriş / Amaç: Peroral endoskopik miyotomi (POEM) akalazya ve benzeri özofagus motilite bozukluklarında uygulanan yeni bir tedavi yöntemidir. Endoskopik olarak özofagus boyunca oluşturulan submukozal tünel yardımı ile kas dokusunun kesilmesi esasına dayanan bu yöntemde süre gelen karbondioksit insüflasyonu kapnomediastinum, kapnotoraks, kapnoperitoneum gibi komplikasyonlara neden olabilir. Bu vaka sunumda POEM sırasında gelişen tansiyon kapnotoraks olgusunu ve anestezi yönetimimizi sunmayı amaçladık .

Olgu: Akalazya nedeni ile genel anestezi altında POEM işlemi planlanan 39 yaş kadın hastaya standard monitörizasyon sonrasında Propofol, Fentanil ve Roküronyum ile endotrakeal entübasyon uygulandı. Sevoflurane ile anestezi idamesine devam edildi. İşlem sonuna doğru gelişen hipotansiyon, taşikardi, desatürasyon ve hava yolu basıncında artış nedeni ile değerlendirilen olguda batın distansiyonu ve sağ toraksta solunum seslerinin duyulmadığı saptandı. Çekilen akciğer grafisinde tansiyon kapnotoraks ve kapnoperitoneum tespit edildi. Hastanın toraks ve batınında biriken karbondioksit (CO2) enjektör yardımı ile boşaltıldı. Hemodinamik olarak stabil hale gelen ve satürasyon düzeyi normale dönen hasta başarılı POEM işlemi sonrasında ekstübe edilerek servise gönderildi.

Foto 1



Preop Akciğer Grafisi

Foto 2

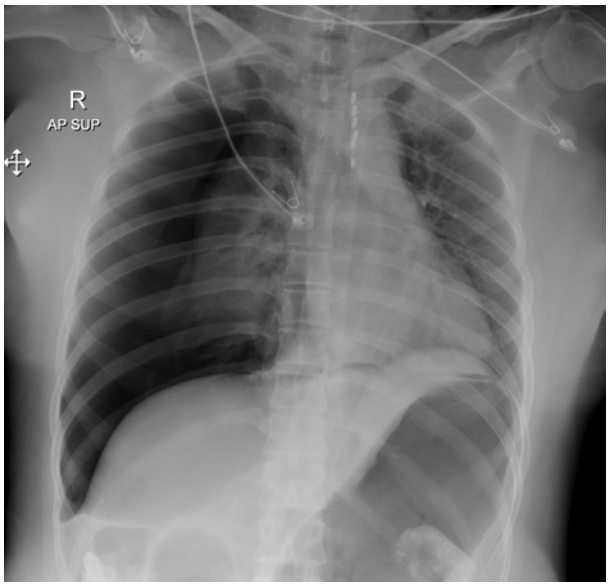

Peroperatif Akciğer Grafisi Sağ Tansiyon Kopnotoraks ve Kapnoperitoneum

Tartışma / Sonuç: POEM işlemi sırasında uygulanan sürekli insuflasyon nedeni ile CO2, doku bütünlüğü bozulmuş olan özofagus komşuluğundaki toraks, mediasten ve periton içinde birikerek kapnotoraks, kapnomediastinum, kapnoperitoneum gibi komplikasyonlara neden olabilir. Genel anestezi altındaki hastalarda toraks ve batın içinde karbondioksit birikimi önemli hemodinamik değişikliklere, ventilasyon problemlerine neden olabilir. Özellikle kardiak ve pulmoner rezervi sınırlı hastalarda oluşabilecek bu tip komplikasyonlar ameliyathane dışı anestezide mortalite ve morbidite sebebi olabilirler. POEM sırasında oluşabilecek komplikasyonların erken tanı ve tedavisi, yakın hemodinamik monitörizasyon ile birlikte anestezist-endoskopist arası etkili iletişim ile sağlanabilir.

Kaynakça

1- Sarkar S, Khanna P, Gunjan D. Anesthesia for Per-oral endoscopic myotomy (POEM) - not so poetic! J Anaesthesiol Clin Pharmacol. 2022 Jan-Mar;38(1):28-34.
2- Löser B, Recio Ariza O, Saugel B, Reuter DA, Zöllner C, Werner YB, Rösch T, Petzoldt M. Anesthesia for Patients Undergoing Peroral Endoscopic Myotomy Procedures: A Review of the Literature. Anesth Analg. 2020 May;130(5):1331-1340.
3- Nabi Z, Reddy DN, Ramchandani M. Adverse events during and after per-oral endoscopic myotomy:Prevention, diagnosis, and management. *Gastrointest Endosc.* 2018;87:4–17.

TARK 2024
Türk Anesteziyoloji ve Reanimasyon Derneği
58. Ulusal Kongresi
28 Kasım - 1 Aralık 2024
Kaya Palazzo Otel ve Kongre Merkezi / ANTALYA

S-251

Türk Anesteziyoloji ve Reanimasyon Kongresi Bildiri Kitaplarında Yer Alan Özetlerin İçerik Açısından Değerlendirilmesi: Komplikasyonlarımızı Sunuyor muyuz?

Emel Aydoğan Eren[1], Suna Kara Görmüş[1]

[1]Samsun Üniversitesi Samsun Eğitim Araştırma Hastanesi

Giriş / Amaç: Güncel monitorizasyon ve görüntüleme teknikleri ve ilaç sektöründeki gelişmeler sayesinde Anestezi uygulamaları ilişkili komplikasyonlar nispeten azalsa da, komplikasyonlar halen klinisyenlerin öngörmesi, tedbir alması ve başa çıkması gereken bir sorundur. Literatürde anestezi ilişkili komplikasyonlar nispeten düşük oranda rapor edilmektedir. Biz bu çalışmada Türk Anesteziyoloji ve Reanimasyon Kongrelerinde (TARK) sunulan komplikasyonları derleyerek sunmayı ve bir farkındalık oluşturmayı amaçladık.

Gereç ve Yöntem: Bu çalışmada 2021-2022-2023 yılları TARK bildiri kitaplarında basılan özet bildirilere 04.10.2024 tarihinde https://akademi.tard.org.tr/?p=bildiriler adresinden erişilmiş ve içerik açısından tasnif edilmiştir. Komplikasyon bildirimi özelliği taşıyan olgu raporları ve olgu serileri seçilerek, bu bildiriler yıllara, bildiri tipine, yoğun bakım ya da anestezi ilişkisine ve sebebe göre değerlendirilmiştir.

Bulgular: Bildiri özetleri yıllara göre değerlendirildiğinde her üç yılda da ortalama 463 bildirinin basıldığı, ve her yıl ortalama 69 komplikasyon bildirimi yapıldığı belirlendi. Yoğun bakım komplikasyon sayısı 35'di ve ameliyathanede görülen komplikasyonlardan sayıca oldukça azdı.(Tablo :2)Yoğun bakımda 2021 yılında komplikasyonların çoğu COVİD ilişkili iken, takip eden yıllarda bu durum değişmişti.. Anestezi girişimi ilişkili komplikasyonların çoğunluğu kateter ve endotrakeal tüp uygulamasına bağlı gelişmişti. Ameliyathanede gerçekleştiği rapor edilen komplikasyonlardan 5'i malign hipertermi olgusuydu. Toplam ameliyathanedeki 165 komplikasyonun 50'si cerrahi prosedür ile ilişkiliydi. Yıllara göre komplikasyon rapor edilme sayıları değerlendirildiğinde 2021 'de yoğun bakımlarda hastalığa bağlı bildirilen komplikasyonlar diğer yıllara göre anlamlı olarak farklıydı (p=0,02), (Tablo:1).

Tablo:1Yıllara göre bildiri, komplikasyon ve komplikasyon tiplerinin sayısal değerlendirmesi

		Yoğun Bakım			Ameliyathane				Toplam Komplikasyon	Toplam Bildiri
		Hastalık	İlaç	Girişim	İlaç	Anestezi Girişimi	Cerrahi Girişim	Diğer		
2021	Sözlü Bildiri	6	2	0	2	1	6	1	66	473
	Poster	7	1	2	6	15	14	3		
2022	Sözlü Bildiri	1	0	1	4	9	2	2	69	478
	Poster	2	2	0	6	18	12	5		
2023	Sözlü Bildiri	4	3	0	11	13	10	1	71	440
	Poster	3	1	0	6	9	6	3		

Tablo 2: Yıllara göre rapor edilen komplikasyonların gerçekleştiği alana göre karşılaştırılması.

	Ameliyathane	Yoğun bakım	p
2021	48	18	0,024
2022	58	6	
2023	59	11	
Toplam	165	35	

Tartışma / Sonuç: Gerek ulusal ve uluslararası dergilerde olgu sunumlarına nispeten daha az yer verilmesi sebebiyle, gerekse de klinisyenlerin komplikasyonlarını yayınlamada gönülsüz olmaları dolayısıyla anestezi ilişkili komplikasyonlar az rapor edilmektedir. Biz bu çalışmada geçmiş dönemde bildiri kitaplarında sunulan komplikasyonları derlerken, Malign hiperterminin beklenenden çok olduğunu belirledik. Komplikasyonların ülke çapında iyi dökümante edilmesi gerekmektedir, ve bunun gibi çalışmalar ile farkındalık oluşturulabilir. Hastalıklara ve tıbbi uygulamalara bağlı olumsuz durumların bildirilmesi, komplikasyonların tanımlanması ve sıklıklarının belirlenmesi açısından çok önemlidir. Komplikasyonlarla ilgili klinik tecrübelerimizin artması, sık görülen komplikasyonlar için önlem alınması, nadir komplikasyonların ise erken tanınıp müdahale edilmesine imkan verecektir.

Kaynakça

1. TARK 2021 Bildiri Özet Kitabı
2. TARK 2022 Bildiri Özet Kitabı
3. TARK 2023 Bildiri Özet Kitabı

TARK 2024
Türk Anesteziyoloji ve Reanimasyon Derneği
58. Ulusal Kongresi
28 Kasım - 1 Aralık 2024
Kaya Palazzo Otel ve Kongre Merkezi / ANTALYA

S-252

Ciddi Obezitesi Olan Hastada Ekstübasyon Sırasında Kullanılan Nazofarengeal Havayolunun Beklenmeyen Aspirasyonu:Olgu Sunumu

Khayala Mansimova[1], Gizem Nur Bayram[1], Kadir Buğra Başaran[1], Selcan Akesen[1], Mustafa Aslıer[1]

[1]Bursa Uludağ Üniversitesi

Giriş / Amaç: Nazofarengeal havayolu (NFH);uyanık hastalarda hava yolunun devamlılığını sağlamak amacıyla güvenli olarak kullanılabilir. NFH, öğürme refleksi sağlam olan ve orofaringeal havayolunu tolere edemeyen hastalar için de endikedir(1,2). NFH güvenli kabul edilmesine rağmen, NFH aspirasyonu;hafif yumuşak doku hasarından, akut hava yolu obstrüksiyonu ve buna bağlı hipoksi gibi yaşamı tehdit eden sonuçlara kadar çeşitli klinik tablolar oluşturabilir (3,4,5). Bu olgu sunumunun amacı; obez hastada ekstübasyon sonrası NFH aspirasyonu ve bu olgunun yönetimini tartışmaktır.

Olgu: Altmış bir yaş,tip 2 obezite (Boy:190 cm,Kilo:142 kg,VKİ:39 kg/m2), HT ve gut tanıları olan erkek hastaya parotiste kitle nedeniyle parotiroidektomi planlandı. Preoperatif değerlendirmesinde MP:III, ağız açıklığı:>3cm, boyun ekstansiyonu:normal, tiromental mesafe:>6cm idi. Operasyon odasında hastanın TA:142/75mmhg,KAH:70/dk,SpO2: %96 olarak ölçüldü. Standart monitörizasyon+radial arterden invaziv kan basıncı+BIS monitörizasyonu uygulandı,hastaya rampa pozisyonu verildi.İndüksiyon ilaçları ayarlanmış kuru vücut ağırlığı (lidokain, propofol, roküronyum) ve toplam vücut ağırlığına(fentanil, midazolam) uygun olarak yapıldı ve hasta 7.5 nolu endotrakeal tüp (ETT) ile orotrakeal entübe edildi. İntraoperatif problem yaşanmadı.Havayolu açıklığını sağlamak amacıyla, 7 nolu ETT'den kesilerek hazırlanmış havayolu nazofarengeal olarak yerleştirildi.300 mg sugammadeks intravenöz uygulanarak hasta uyandırıldı.Uyanırken ajite olan hasta, öksürme ile birlikte derin inspiryum sonrası NFH'nin burnunda olmadığı tespit edildi. Stridor ve solunum sıkıntısı gelişmesi üzerine,göğüs cerrahisi (GC) ekibine acil konsülte edildi. Radyolojik olarak NFH'nin yeri doğrulandıktan sonra hastaya tekrar indüksiyon verilerek GC tarafından rijit bronkoskopi yapıldı. Bronkoskopide trakeyadan sağ ana bronşa kadar uzanan NFH görüntülendi (şekil 1) ve forseps yardımı ile çıkarıldı(şekil 2). Tekrar 300 mg sugammadeks iv uygulanarak hasta uyandırıldı, ayılma ünitesinde uzun takip edildikten sonra kliniğe transport edildi.

Bronkoskopide trakeada tespit edilen NFH

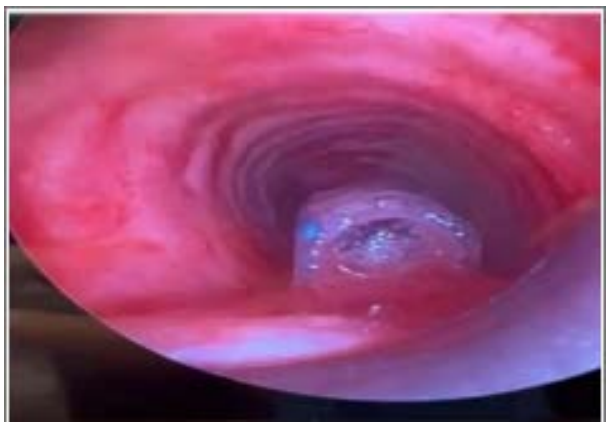

NFH çıkarıldıktan sonraki dış görüntüsü



Tartışma / Sonuç: NFH aspirasyonuna bağlı komplikasyonlar hafif kanama, havayolu travmasından, yaşamı tehdit eden laringospazm, hipoksemi ve aspirasyon pnömonisine kadar değişebilir (5,6). Bu tür komplikasyonların önlenmesi için uygun çap ve uzunlukta NFH seçilmeli, doğru teknik ile yerleştirilmeli, sabitleme doğru yapılmalı, yerleştirildikten sonra hastalar dikkatle takip edilmeli, ortaya çıkabilecek komplikasyonlar erken dönemde farkedilerek acilen müdahale edilmelidir.

Kaynakça

1. Hussain K, Hussain S, Abubaker J, Ahmed R. Nasopharyngeal airway aspiration: An uncommon cause of sudden respiratory distress in hospitalized patients. Turk J Emerg Med. 2018 Apr 17;18(2):78-9
2. Atanelov Z, Aina T, Smith T, Rebstock SE. Nasopharyngeal Airway. 2024 Jan 30
3. Bullard D, Brothers K, Davis C, Kingsley E, Waters J 3rd. Contraindications to nasopharyngeal airway insertion. Nursing. 2012 Oct;42(10):66-7
4. Mahajan R, Kumar S, Gupta R. Prevention of aspiration of nasopharyngeal airway. Anesth Analg. 2007 May;104(5):1313
5. Briggs B, Countryman C, McGinnis HD. One Notable Complication of Nasopharyngeal Airway: A Case Report. Clin Pract Cases Emerg Med. 2020 Nov;4(4):584-86

TARK 2024
Türk Anesteziyoloji ve Reanimasyon Derneği
58. Ulusal Kongresi
28 Kasım - 1 Aralık 2024
Kaya Palazzo Otel ve Kongre Merkezi / ANTALYA

S-253

Tiroid Cerrahisinde Bilateral Yüzeyel Servikal Pleksus Bloğunun Etkinliği: Vaka Serisi

Münevver Kayhan[1], Ahmet Şengün[1], Ercan Özbay[1], Alican Öztürk[1], Öznur Şen[1]

[1]haseki Eğitim Ve Araştırma Hastanesi

Giriş / Amaç: Tiroid cerrahisi ülkemizde en sık yapılan cerrahi operasyonlardan biridir, bu cerrahi sırasında ve sonrasında analjezi kontrolü genellikle opioid analjeziklerle sağlanmaktadır. Çalışmanın amacı tiroid cerrahisi geçiren hastalarda rejyonel anestezi tekniklerinden ultrason (US) eşliğinde yapılan yüzeyel servikal pleksus bloğunun önemini vurgulamak ve komplikasyonlarına değinmektir.

Gereç ve Yöntem: Bu retrospektif vaka serisinde, son 4 ay içerisinde USG eşliğinde bilateral yüzeyel servikal pleksus bloğu(YSPB) yapılan multinodüler guatr cerrahisi geçiren hastaların peroperatif ve postoperatif hemodinamik değişikliklerine etkilerini, peroperatif ve postoperatif analjezik tüketimini değerlendirmek amacıyla yapılmıştır. Postoperatif dönemdeki ağrı takip formlarından bloğun etki süresi, hastaların vizüel ağrı skorları, bulantı - kusma, analjezik tüketim miktarları, ses kısıklığı, horner bulguları, kulak kepçesinde uyuşukluk, blok bölgelerinde hematom gibi komplikasyonların mevcudiyeti, hasta memnuniyeti değerlendirilerek bloğun etkinliği ve bloğa bağlı yan etkiler araştırılmıştır.

Bulgular: Toplam 15 hastada; Blok yapılma süreleri ortalama 9,53(std2,13)dk; blok yapılma–cerrahi başlama arasındaki süre ise ortalama 14,27(std1,87)dk olduğu tespit edilmiştir. Hastaların memnuniyetleri incelendiğinde %73,3'ü(n=11) iyi dedikleri görülmüştür. Hastaların %33,3'ünde(n=5) boğaz ağrısı, %26,7'sinde(n=4) ense ağrısı görülmüştür. Derlenme ünitesinde USG incelemesinde diyafragma hareketleri bilateral mevcut ve yeterli olduğu saptanmıştır. Hastaların hiçbirinde postoperatif süreçte bulantı-kusma, kulak kepçesinde uyuşma, Horner sendromu bulguları, blok bölgesinde hematom, ses kısıklığı tespit edilmemiştir. Postoperatif ilk VAS değerleri ort 3,33±1,882'dir ve bu değer ilerleyen saatlerde giderek düşmüştür. Hastaların peroperatif KAH, noninvaziv arter basıncı değerleri preoperatif dönemdeki değerlere göre daha düşük seyretmiştir. Olguların postoperatif tüketilen ek tramadol miktarları(n=6) ortalama 91,67±58,45mg, peroperatif tüketilen toplam Remifentanil miktarı ort 520,00±238,747mcg'dir.

demografik özellikler

		n(%)
Cinsiyet	Kadın	9 (60)
	Erkek	6 (40)
Yaş	Ort±Ss	59,27±8,14
	Medyan (Min-Maks)	59 (48-69)
ASA skoru	ASA I	3 (20,0)
	ASA II	12 (80,0)
Blok yapılma süresi	Ort±Ss	9,53±2,13
	Medyan (Min-Maks)	10 (6-13)
Blok-cerrahi arası süre	Ort±Ss	14,27±1,87
	Medyan (Min-Maks)	14 (11-17)
cerrahi süre	Ort±Ss	114,33±28,84
	Medyan (Min-Maks)	110 (70-170)

opioid tüketimi

Postop tüketilen toplam tramadol (mg)	Yok	9 (60)
	Var	6 (40)
	Ort±Ss	91,67±58,45
	Medyan (Min-Maks)	75 (50-200)
peroperatif tüketilen toplam remifentanil (mcg)	Ort±Ss	520,00±238,747
	Medyan (Min-Maks)	500 (200-800)

Postop Tüketilen Ek Contromal ile VAS Skorları Arasındaki İlişki

VAS	r	p
Postoperatif	0,906	0,013*
1. saat	0,900	0,015*
2. saat	0,833	0,039*
4. saat	0,671	0,145*
8. saat	0,283	0,587*
24. saat	-0,183	0,728*

r: Sperman's Correlation Test *p<0,05

Tartışma / Sonuç: Bizim çalışmamız bilateral YSPB etkin analjezi sağladığını ve opioid tüketimini oldukça düşürdüğünü göstermiştir. Hastaların postoperatif cerrahi alana bağlı ağrısı oldukça az görülmüştür. Blok yapılma süresi, blok- cerrahi başlama arasındaki süre cerrahi süreyle kıyaslandığında fazla olduğu görülmüştür. Bu da bloğun uygulama alanının hassas bölge olması ve bloktan sonra cerrahi pozisyon verme süresiyle alakalı olduğu düşünülmüştür. Lokal anestezi doz oranının analjezik etkinlik süresi ve komplikasyon oranını araştıran prospektif çalışmalara ihtiyaç vardır.

Kaynakça

1. Ultrasound-guided bilateral superficial cervical plexus blocks enhance the quality of recovery in patients undergoing thyroid cancer surgery: A randomized controlled trial. *Journal of clinical anesthesia*, *61*, 109651. https://doi.org/10.1016/j.jclinane.2019.109651
2. Uhlmann, R. A., Reinhart, H. A., 3rd, Postevka, E., Snyder, S. K., & Romero Arenas, M. (2019). A Review of Postoperative Pain Management for Thyroid and Parathyroid Surgery. *The Journal of surgical research*, *241*, 107–111. https://doi.org/10.1016/j.jss.2019.03.050
3. Gürkan, Y., Taş, Z., Toker, K., & Solak, M. (2015). Ultrasound guided bilateral cervical plexus block reduces postoperative opioid consumption following thyroid surgery. *Journal of clinical monitoring and computing*, *29*(5), 579–584. https://doi.org/10.1007/s10877-014-9635-x
4. Andrieu, G., Amrouni, H., Robin, E., Carnaille, B., Wattier, J. M., Pattou, F., Vallet, B., & Lebuffe, G. (2007). Analgesic efficacy of bilateral superficial cervical plexus block administered before thyroid surgery under general anaesthesia. *British journal of anaesthesia*, *99*(4), 561–566. https://doi.org/10.1093/bja/aem230
5. Cheng, Y., Yuan, Y. J., & Xue, F. S. (2024). Determining efficacy and safety of opioid-free anesthesia combined with a regional block for thyroid surgery. *Journal of anesthesia*, *38*(4), 567–568. https://doi.org/10.1007/s00540-023-03277-2

TARK 2024
Türk Anesteziyoloji ve Reanimasyon Derneği
58. Ulusal Kongresi
28 Kasım - 1 Aralık 2024
Kaya Palazzo Otel ve Kongre Merkezi / ANTALYA

S-254

A novel approach to ultrasound-guided out-of-plane lumbar plexus block using the Shamrock technique:A report of 5 cases

Korgün Ökmen[1], Gökberk Kürşat Ülker[1]

[1]SBÜ Bursa Yüksek İhtisas Eğitim ve Araştırma Hastanesi

Introduction / Purpose: Intertrochanteric femur fractures are common in elderly patients and carry high perioperative risks due to associated comorbidities. To minimize respiratory complications, regional anesthesia, including lumbar plexus (LPB) and sacral plexus blocks (SPB), can be preferred over general anesthesia. These blocks provide better postoperative analgesia and faster recovery while reducing the hemodynamic impact compared to neuraxial techniques. LPB is used to block the sensory innervation of the hip joint, and ultrasound-guided techniques like the Shamrock method enhance the safety and precision of the procedure.

Case: Five patients (3 males, 2 females, mean age 76.8) scheduled for femur fracture surgery were chosen for lumbar and sacral plexus blocks using the Shamrock technique. After sedation and positioning, a convex ultrasound probe was placed in the abdominal flank. The psoas muscle and surrounding structures, such as the quadratus lumborum and erector spinae muscles, were visualized to guide the needle placement. A peripheral nerve stimulator confirmed the correct placement of the needle before administering 35 ml of 0.25% bupivacaine for the lumbar plexus and 15 ml for the sacral plexus block. Out of plane approach was used.

Out of Plane Shamrock Technique

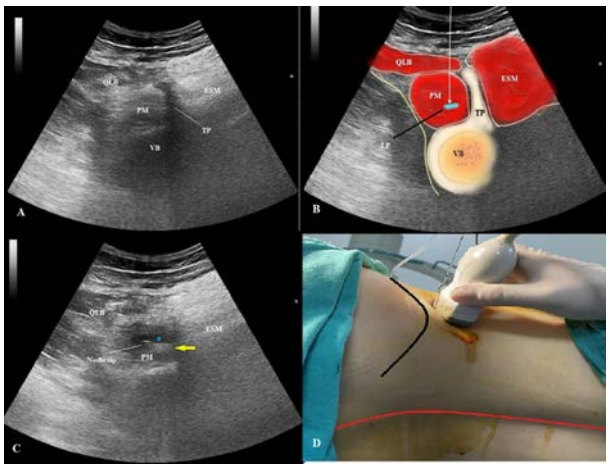

A, B, C, D : TP; Transverse process, ESM; Erector spinal muscle,PM;Psoas muscle,QLB;Quadratus Lumborum,VB;Vertebral body , B:LP;Lumbar plexus, white arrow; needle trace C: Blue star; local anesthetic,Yellow arrow;Lumbar plexus D: Black line; iliac crest Red line; Vertebral line

Discussion / Conclusion: The Shamrock method for lumbar plexus block offers advantages such as improved visualization of anatomical structures and reduced risks associated with general anesthesia. Although ultrasound-guided LPB is more precise, it poses imaging challenges due to deep tissue structures, especially in older or obese patients. The out-of-plane approach may reduce risks of internal organ injury. Further studies are necessary to confirm its safety and efficiency in broader patient populations.

Patient characteristics and lumbar plexus block details

Variable	Patient 1	Patient 2	Patient 3	Paitent 4	Paitent 5
Age(years)	75	80	76	81	**72**
Weight(kg)	**79**	**81**	**80**	**67**	**78**
Height(cm)	**173**	**167**	**161**	**155**	**158**
BMI (kg/m2)	**26.4**	**29**	**30.9**	**27.9**	**31.2**
Sex (Males/Females)	**M**	**M**	**M**	**F**	**F**
ASA classification	III	III	III	III	III
Duration of surgery (min)	**50**	**63**	**48**	**53**	**54**
Ipsilateral epidural block	**-**	**+**	**+**	**-**	**-**
Onset of sensory block (min)	**11**	**9.50**	**10**	**10**	**12**
Onset of motor block (min)	**14**	**13**	**13**	**12**	**12.5**
Total Sedative drug consumption in peropeative					
Midazolam (mg)	2	3	2	2	2
Fentanyl (mcg)	25	50	50	50	50
Mean arterial pressure (mmHg)	77.7 ± 3.6	78.2 ± 3.6	79.5 ± 3.4	80.5 ± 3.4	80 ± 2.5
Block performance time (min)	8	9	8.5	9	10

Kaynakça

1. Lawrence VA, Hilsenbeck SG, Noveck H, Poses RM, Carson JL. Medical complications and outcomes after hip fracture repair. Arch Intern Med 2002;162:2053-2057.
2. Beaupre LA, Jones CA, Saunders LD, Johnston DW, Buckingham J, Majumdar SR. Best practices for elderly hip fracture patients. A systematic overview of the evidence. J Gen Intern Med 2005;20:1019-1025.
3. Birnbaum K, Prescher A, Hepler S, Heller KD. The sensory innervation of the hip joint an anatomical study. Surgical and Radiologic Anatomy 1998; 19: 371–375
4. Kirchmair L, Entner T, Wissel J, Moriggl B, Kapral S, Mitterschiffthaler G. A study of the paravertebral anatomy for ultrasound-guided posterior lumbar plexus block. Anesthesia and Analgesia 2001; 93: 477–481.
5. Sauter AR, Axel R. The “shamrock method”- a new and promising technique for ultrasound guided lumbar plexus blocks. BJA. 2013;111(eLetters)
6. Taboada M, Rodriguez J, AL J, Cortes J, Gude F, Atanassoff PG. Sciatic nerve block via posterior Labat approach is more efficient than lateral popliteal approach using a double-injection technique: a prospective, randomized comparison. Anesthesiology 2004;101:138–142.
7. Karaca S, Ayhan E, Kesmezacar H, Uysal O. Hip fracture mortality: is it affected by anesthesia techniques? Anesthesiol Res Pract 2012;2012:708754.
8. Ho AM, Karmakar MK. Combined paravertebral lumbar plexus and parasacral sciatic nerve block for reduction of hip fracture in a patient with severe aortic stenosis. Can J Anaesth 2002;49:946-50.
9. Chayen D, Nathan H, Chayen M. The psoas compartment block. Anesthesiology 1976;45:95-99.
1- 10.Awad IT, Duggan EM. Posterior lumbar plexus block: anatomy, approaches, and techniques. Reg Anesth Pain Med 2005;30:143-149.
11. Axel R. Sauter, The “Shamrock Method” - a new and promising technique for ultrasound guided lumbar plexus blocks, BJA: British Journal of Anaesthesia, Volume 111, Issue eLetters Supplement, 22 April 2013, No Pagination Specified. doi.org/10.1093/bja/el_9814.
12. Karmakar MK, Ho AM, Li X, Kwok WH, Tsang K, Ngan Kee WD. Ultrasound-guided lumbar plexus block through the acoustic window of the lumbar ultrasound trident. Br J Anaesth 2008;100:533–537.
13. Karmakar MK, Li JW, Kwok WH, Hadzic A. Ultrasound-guided lumbar plexus block using a transverse scan through the lumbar intertransverse space: A prospective case series. Reg Anesth Pain Med 2015;40:75–81
14. Nielsen MV, Bendtsen TF, Børglum J. Superiority of ultrasound-guided Shamrock lumbar plexus block. Minerva Anestesiol 2018;84:115-121.

15. Eduardo PC, Surinam GLA, Andrea UCG, Rodrigo FSJ, de la Rosa Edoardo M, Efraín DB , et al. Lumbar-Sacral Plexus Block Anesthesia versus General Anesthesia for Total Hip Arthroplasty: Case Control Study. Open Journal of Anesthesiology 2021;11:259-268.

TARK 2024
Türk Anesteziyoloji ve Reanimasyon Derneği
58. Ulusal Kongresi
28 Kasım - 1 Aralık 2024
Kaya Palazzo Otel ve Kongre Merkezi / ANTALYA

S-255

Klinisyenin Korkulu Rüyası: Trakeaya Bası Sonucu Gelişen Solunum Yetmezliği Olgusu

Büşra Pekince[1], Dilara Cari Güngör[2], Yeşim Şerife Bayraktar[3], Yasemin Cebeci[3], İnci Ayhan Arıkan[3], Jale Bengi Çelik[3], Rafiye Çiftçiler[4]

[1]1) Selçuk Üniversitesi Tıp Fakültesi Hastanesi, Göğüs Hastalıkları Anabilim Dalı, Yoğun Bakım Bilim Dalı
[2]2) Selçuk Üniversitesi Tıp Fakültesi Hastanesi, Nöroloji Anabilim Dalı, Yoğun Bakım Bilim Dalı
[3]3) Selçuk Üniversitesi Tıp Fakültesi Hastanesi, Anesteziyoloji Ve Reanimasyon Anabilim Dalı, Yoğun Bakım Bilim Dalı
[4]4) Selçuk Üniversitesi Tıp Fakültesi Hastanesi, İç Hastalıkları Anabilim Dalı, Hematoloji Bilim Dalı

Giriş / Amaç: Zor havayolu; eğitimli bir doktor tarafından havayolu yönetiminde beklenen veya beklenmeyen zorluk ve başarısızlıkla sonuçlanabilecek klinik bir durum olarak tanımlanır. Boynun anterior bölgesinden kaynaklanan büyük kitleler, larengotrakeal yapılara basısı sonucu zor hava yolu riski taşımaktadır. Bu olguda trakea basısı sonucu zor havayolu ile prezente olan, T hücreli lenfoblastik lenfoma (THLL) tanısı konulan solunum yetmezlikli olguyu sunmayı amaçladık.

Olgu: 25 yaşında erkek hasta, ataksi telenjiektazi, osteoporoz ile takipli olup son bir aydır nefes darlığı ve boyunda şişlik şikayeti ile göğüs cerrahisi kliniğine başvurdu. Boyun ultrasonografisinde tiroid posteriorunda 11x6 cm sternuma uzanan solid lezyon izlendi. Kontrastlı boyun manyetik rezonans görüntülemesinde anterior ve orta mediastenden başlayıp tiroide uzanan 50x84x100 mm kitleden girişimsel radyoloji hekimi tarafından trucut biyopsi yapıldı (Resim-1). Fiber optik bronkoskopi yapılan hastanın sol vokal kord paralitik, trakea sol duvarından ana karinaya kadar dışarından bası ile %95 obstrüksiyon izlendi (Resim-2). Bronkoskopi işleminden 6 saat sonra servis takibinde satürasyonu düşen hasta, 6 cm iç çaplı endotrakeal entübasyon tüpü ile zor entübe edilip yoğun bakımımıza kabul edildi. Kabulünde: fizik muayenede bilinç kapalı, entübe, sedatize, Glaskow koma skalası:3, nabız 130/dk, tansiyon:150/90 mmHg, SpO2:%88, ateş:36.2C°, her iki akciğerde yaygın sibilan ronküsü vardı. Akciğer grafisinde trakea etrafında kitle ile uyumlu konsolidasyon izlendi (Resim-3). Patolojisi THLL gelen hastaya hematoloji önerisi ile yüksek doz steroid ve uygun kemoterapötik rejim başlandı. Kontrol amaçlı çekilen toraks ve boyun tomografisinde kitlede regresyon izlendi (Resim-4). Hastaya ekstübasyon planlandı ancak ventilatör ilişkili pnömoni gelişti. Uzamış entübasyon nedeniyle hastaya 26. günüde trakestomi açıldı. Yoğun bakım takibinin 45. gününde hasta sepsis nedeniyle eksitus oldu.

Resim-1

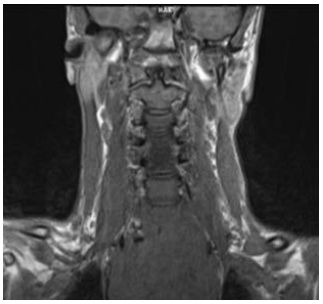

Kontrastlı boyun manyetik rezonans görüntülemesi

Resim-2

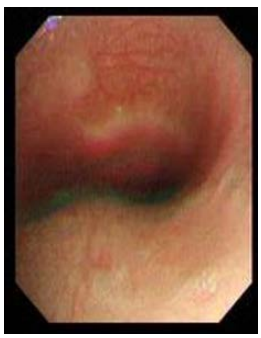

Fiber optik bronkoskopi görüntüsünde trakeaya bası

Resim-3



PA Akciğer Grafisi

Resim-4



Kontrol Toraks ve Boyun Tomografisi

Tartışma / Sonuç: THLL gibi malign hastalıklar, mediastinal bölgede büyük kitlelere neden olup trakea basısı sonucunda hastanın solunum fonksiyonlarını önemli ölçüde etkileyebilir ve solunum arrestine neden olabilir. Trakeaya bası ile takip edilen hastalarda zor hava yolu akılda tutulmalıdır. Zor entübasyon kitleri hazırda bulundurulmalı gerekli durumlarda zor hava yolu algoritmaları uygulanmalıdır.

Kaynakça

Kaynaklar:

1. Apfelbaum JL, Hagberg CA, Connis RT, Abdelmalak BB, Agarkar M, Dutton RP, Fiadjoe JE, Greif R, Klock PA, Mercier D, Myatra SN, O'Sullivan EP, Rosenblatt WH, Sorbello M, Tung A. 2022 American Society of Anesthesiologists Practice Guidelines for Management of the Difficult Airway. Anesthesiology. 2021 Nov 11. doi: 10.1097/ALN.0000000000004002. Epub ahead of print. PMID: 34762729.
2. Cortelazzo S, Ponzoni M, Ferreri A.J.M,Hoelzer D. Lymphoblastic lymphoma. Critical Reviews in Oncology/Hematology 79 (2011) 330–343 https://doi.org/10.1016/j.critrevonc.2010.12.003

TARK 2024
Türk Anesteziyoloji ve Reanimasyon Derneği
58. Ulusal Kongresi
28 Kasım - 1 Aralık 2024
Kaya Palazzo Otel ve Kongre Merkezi / ANTALYA

S-256

Clostridium Difficile Koenfeksiyonu Olan Covidli Gebe Hastanın Başarılı Tedavi Yönetimi

Hafize Yasemin Dayıcan[2], Azra Özanbarcı[1], İlkay Baran Akkuş[2]

[1]Ankara Etlik Şehir Hastanesi Yoğun Bakım
[2]Ankara Etlik Şehir Hastanesi Anesteziyoloji Ve Reani

Giriş / Amaç: Gebeliğin COVİD-19 ile ilişkili ciddi hastalık için bir risk faktörü olduğu, yoğun bakım ünitesine kabul edilme, invaziv ventilasyona ihtiyaç duyma ve ölüm olasılığının üreme çağındaki gebe olmayan kadınlara göre daha yüksek olduğu bildirilmektedir1. Bununla birlikte COVİD -19 ile birlikte Clostridium Difficile (CDİ) enfeksiyonu gelişme riskinin ve mortalitenin arttığına dair kanıtlar bulunmaktadır. Özellikle ağır COVİD-19 hastalarında CDİ koenfeksiyonu, hastaneye yatış süresinin uzaması ve antibiyotik kullanımı ile ilişkilendirilmiştir2. Sunumuzda literatürde nadir karşılaşılan COVİD-19- CDİ koenfeksiyonu birlikteliği mevcut gebe olguyu sunmaya çalıştık.

Olgu: Solunum sıkıntısıyla dış merkezden pnömoni ve pulmoner emboli ön tanılarıyla sevkedilen 34+4 gebelik haftasındaki ek hastalığı olmayan 27 yaşındaki bayan hastaya Piperasilin-Tazobactam ve Düşük Molekül Ağırlıklı Heparin (DMAH) başlanmış, hastaneye kabülde bebeğin akciğer gelişimine yönelik 2 gün Betametazon uygulanmıştı. Yapılan tetkikler sonrasında COVİD-19 tanısı alan hasta, solunum sıkıntısının artması üzerine yoğun bakım ünitemiz tarafından devralındı. Yüksek akımlı oksijen ile takip edilen hasta kısa bir süre sonra hipoksemisinin derinleşmesi üzerine entübe edildi. Hızlıca sezeryana alınan hastamızın bebeği sağlıklı şekilde doğurtulup, hastanın entübe şekilde yoğun bakımda takibine devam edildi. Çekilen Toraks Bilgisayar Tomografisi'nde bilateral yaygın akciğer tutulumu olan hastamızın tedavisine antiviral ve steroid tedavisi eklendi. Postoperatif 2. gün başarılı şekilde ekstübasyonu gerçekleştilen hastamızın yüksek akımlı oksijenle takibine devam edildi. Yoğun diyaresi olan hastanın gaitasında CDİ toksini tesbit edilmiş, mevcut antibiyoterapisi meropenem olarak değiştirilip tedaviye metronidazol eklendi. Diyaresi kesilen, takipte oksijen ihtiyacı azalan hasta postoperatif 5. günde nazal oksijen takibiyle servise devredildi.

TORAX BT GÖRÜNTÜSÜ

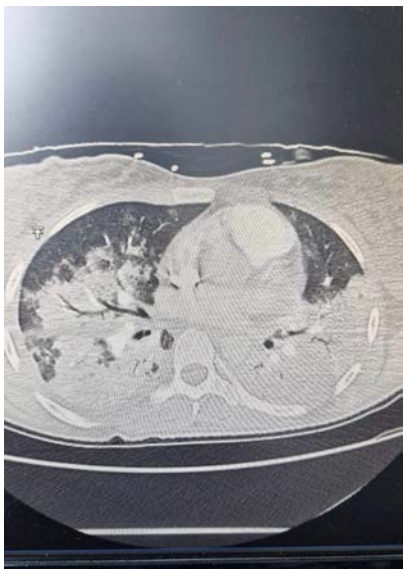

COVİD-19 BİLATERAL YAYGIN İNFİLTRASYON

Tartışma / Sonuç: COVİD-19'un gebelerde oluşturduğu ciddi riskler, erken müdahale ve multidisipliner bir yaklaşım gerektirir. Bu hastalarda CDİ koenfeksiyonu maternal ve fetal sonuçları olumsuz etkileyip mortalite riskini arttırabilir. Erken tanıyla birlikte doğumun zamanlaması ve şekli, hastalığın ciddiyeti, hipoksemi, gebelik yaşı, annenin komorbiditeleri ve fetal duruma göre bireyselleştirilmiş bir tedavi yaklaşımı, maternal ve fetal sonuçların iyileştirilmesine katkı sağlayabilir.

Kaynakça

1.Zambrano LD, Ellington S, Strid P, Galang RR, Oduyebo T, Tong VT, et al. Update: characteristics of symptomatic women of reproductive age with laboratory-confirmed SARS-CoV-2 infection by pregnancy status – United States, January 22-October 3, 2020. MMWR Morb Mortal Wkly Rep. 2020;69: 1641-7.

2. Boeriu A, Roman A, Dobru D, Stoian M, Voidazan S, Fofiu C. The impact of clostridioides difficile infection in hospitalized patients: what changed during the pandemic? Diagnostics (Basel). 2022;12(12):3196.

TARK 2024
Türk Anesteziyoloji ve Reanimasyon Derneği
58. Ulusal Kongresi
28 Kasım - 1 Aralık 2024
Kaya Palazzo Otel ve Kongre Merkezi / ANTALYA

S-257

Ciddi Fasiyal Travması Olan Hastada Acil Havayolu Erişiminin Sağlanması

Ebru Biricik[1], Mertcan Çeteci[1], Neslihan Erarslan[1], Demet Tunay[1]

[1]Çukurova Üniversitesi Tıp Fakültesi Anesteziyoloji ve Reanimasyon AD

Giriş / Amaç: Bu olguda amacımız aktif kanayan ciddi fasiyal travması olan hastada havayolu açıklığının sağlanması, oksijenasyon ve hemodinamik stabilitenin sağlanması için yapılanların sunulmasıdır.

Olgu: Acil servise fasiyal travma nedeniyle getirilen hasta ciddi hava yolu travması olması nedeniyle trakeotomi açılması amacıyla acil şartlarda ameliyathaneye alındı.(Şekil1-2)Hastanın 41 yaşında erkek hasta olduğu belirlendi. Hasta geldiğinde bilinç açık, ajite, koopere ancak fasiyal travmaya bağlı söyledikleri anlaşılmıyordu. Aktif kanaması olduğundan hasta supin pozisyona alınamadı. Oturur pozisyonda fiberoptik bronkoskopi ile uyanık entübasyon yapılması kararı verildi. EKG, invaziv arter monitörizasyon ve pulse oksimetre ile monitörize edildi ve hemorajinin devam etmesi nedeniyle sıvı resüstasyonuna devam edildi. Kan hazırlığı yapıldı. Kalp hızı 115/dk, kan basıncı 85/55 mmHg, O2 satürasyonu % 90idi. Nazal pasaja denk geldiği düşünülen yüzdeki açıklıktan yüksek akımda O2 verilmeye çalışıldı. Remifentanil infüzyonu 0,01 µg/kg dan başlandı. Ağız açıklığı manuel olarak 1-2 cm kadar sağlandıktan sonra fiberoptik bronkoskopi ile girilerek hasta oral yoldan entübe edildi. Glottik seviyeden fiberoptik ile geçerken propofol 30 mg uygulanarak hafif sedasyon sağlandı ve trakea içerisinde olduğumuzdan emin olunca roküronyum intravenöz olarak uygulandı. Anestezi idamesi sevofluran ve remifentanil infüzyonu ile sağlandı. Entübasyon sonrası endotrakeal tüp içinden ve mideden çokça kan aspire edildi. Entübasyonla havayolu güven altına alındıktan sonra hasta supin pozisyona alındı ve KBB kliniği tarafından trakeostomi açıldı. Daha sonrasında Plastik Cerrahi debritman yaptıktan sonra yoğun bakım ünitesine transfer edildi. Hasta daha sonra plastik cerrahi kliniği tarafından tekrar opere edilerek yüz rekonsrüksüyonu yapıldı.(Şekil3)

şekil 1



şekil 2



şekil 3



Tartışma / Sonuç: Burada ciddi fasiyal travması olan hastada uyanık fiberoptik entübasyon ile havayolu açıklığının, oksijenasyonun ve hemodinamik stabilitenin sağlanması vurgulanmaktadır. Rejyonel anestezi ile havayolu blokları uygulanması hastanın pozisyonu, ajite olması ve kanama nedeniyle tercih edilmemiştir. Hipoksi, aspirasyon, hemoraji ve tromboemboli gibi bir çok nedene bağlı olarak fasiyal travması olan hastalarda kardiyak arrest riski oldukça yüksektir. Bu nedenle de dikkkatli bir havayolu yönetimi gerekmektedir. Bu olguda hoş olmayan görseller ile olgumuzu sunduğumuz için özür dileriz.

Kaynakça

1. Suman Saini, Swati Singhal, and Smita Prakash. Airway management in maxillofacial trauma. J Anaesthesiol Clin Pharmacol. 2021 Jul-Sep; 37(3): 319–327.

TARK 2024
Türk Anesteziyoloji ve Reanimasyon Derneği
58. Ulusal Kongresi
28 Kasım - 1 Aralık 2024
Kaya Palazzo Otel ve Kongre Merkezi / ANTALYA

S-258

Aromatik L-Amino Asit Dekarboksilaz Eksikliği Olan Çocukta Anestezi Yönetimi

Elif Sandıkçı[1], Berrin Işık[1]

[1]Gazi Üniversitesi Anestezi ve Reanimasyon A.D.

Giriş / Amaç: Aromatik L-amino asit dekarboksilaz (AADC) eksikliği nadir görülen ve serotonin, dopamin, noradrenalin ve adrenalin gibi nörotransmitterlerin eksikliğine bağlı sempatik otoregülasyonun bozulduğu, otozomal resesif bir hastalıktır. [1] Hastalık, hipotoni/distoni, okülojirik kriz, pitozis, stridor, uyku bozukluğu gibi otonomik disfonksiyonlar ve gelişme geriliği gibi motor, davranışsal, bilişsel semptomlarla seyreder. Bu yazıda AADC eksikliği olan olgunun anestezi yönetimini sunarak literatür bilgileri ışığında tartışmayı hedefledik.

Olgu: 4 yıl önce AADC eksikliği tanısı konulan, 5 y, erkek, VKİ:1.22, gelişme geriliği ve hipotonik olan hastaya gastrostomi tüpü takılması planlandı. Oral alım bozukluğu nedeniyle yutma testi kontrast maddeyi aspire ettiği için yapılamamıştı.Preoperatif PAAC grafisi, biyokimya, hemogram ve koagülasyon parametreleri normal, nazal pasajda obstrüksiyon mevcuttu. Premedikasyon uygulanmadı. İndüksiyon öncesi transtorasik ekokardiyografide ejeksiyon fraksiyonu ve kapak fonksiyonları normal olarak değerlendirildi (Şekil 1, Şekil 2).Rutin monitorizasyon ardından preoksijenizasyon sonrası 7 mg/kg Na-tiyopental+0.5 mg/kg ketamin ile indüksiyon ardından MAK değeri 1 olana kadar maske ile sevofluran uygulanıp 4 numara kaflı tüple sorunsuz entübe edildi. KAH 110 vuru/dk. kan basıncı:40/20 mmHg olması üzerine Trendelenburg pozisyonuna alınıp sevofluran kesildi, 1 mg/kg ketamin verildi. Kan basıncı 75/45 mmHg olunca %2 sevoflurana geçildi. İkinci damaryolundan %1 dekstrozlu mayi 120 mL/sa. başlandı. Eksternal ısıtıldı. 45 dk. süren işlem boyunca hemodinami stabil seyretti. Postoperatif analjezi amacıyla 12 mg/kg parasetamol ve insizyon hattına 5 mL, 1 mg/kg bupivakain uygulandı. İşlem bitiminde ekstübe edilerek 1 sa. PACU'da ve 1 gün serviste izlenerek sorunsuz taburcu edildi.

Şekil.1



Şekil.2 Subkostal 4 boşluk

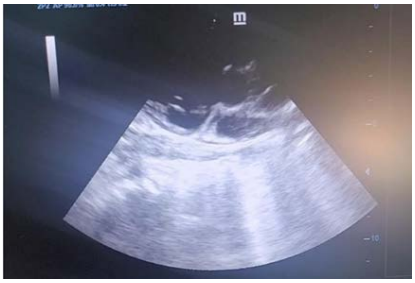

Tartışma / Sonuç: Bu olguların anestezisinde operasyon sırasında iv epinefrin, serotonin, efedrinden kaçınılması ve eğer kan basıncı düşük seyrederse düşük doz dopamin (1-2 µg/kg/dk.) uygulanması önerilmektedir. Ayrıca santral antiemetikler ve metoklopramid kullanımından kaçınılması gerekmektedir. Ketamin intraoperatif amnezi sağlarken postoperatif opioid ihtiyacını azaltmaktadır. [2] Otonomik yanıtların yetersizliği nedeniyle hemodinaminin yakın izlemi ve hidrasyonun optimize edilmesi önemlidir. Sunulan olguda premedikasyondan kas gevşetici, opioid ve inotrop kullanımından kaçınılarak intravasküler yatağın doluluğu sağlanmış ve USG ile takip edilerek anestezi güvenle sağlanmıştır.

Kaynakça

1. McCarthy, A. and C. Black, *Anaesthesia management of a child with aromatic L-amino acid decarboxylase deficiency.* Anaesth Rep, 2022. **10**(1): p. e12152.

2. VUTSKITS, L., et al., *Anesthesia management in a young child with aromatic l-amino acid decarboxylase deficiency.* Pediatric Anesthesia, 2006. **16**(1): p. 82-84.

TARK 2024
Türk Anesteziyoloji ve Reanimasyon Derneği
58. Ulusal Kongresi
28 Kasım - 1 Aralık 2024
Kaya Palazzo Otel ve Kongre Merkezi / ANTALYA

S-259

Çoklu Travmalı Obez Hastada Eş Zamanlı Alt ve Üst Extremite Cerrahisi İçin İki Farklı Rejyonel Anestezi Tekniği Uygulaması: Olgu Sunumu

Şenay Canikli Adıgüzel[1], Emel Aydoğan Eren[1]

[1]Samsun Üniversitesi Samsun Eğitim ve Araştırma Hastanesi

Giriş / Amaç: Rejyonel anestezi uygulamaları anestezi pratiğinde yaygın olarak kullanılmaktadır. Bazı özellikli durumlarda genel anesteziye göre daha avantajlı olabilmektedir. Özellikle akciğer kontüzyonu, pnömotoraks gibi durumlarda akciğer patolojileri sebebi ile ilk tercih olarak düşünülmektedir. Postoperatif erken dönemde daha iyi analjezi sağladığı için de avantajlıdır. Amacımız; lokal anestezik dozunu optimize ederek uyguladığımız rejyonel anestezi teknikleri ile komplikasyonsuz bir şekilde operasyonu gerçekleşen çoklu travmalı olgumuzu paylaşmaktır.

Olgu: 39 yaşında obez erkek hasta ,trafik kazası sonrası sağda çoklu kot kırığı, pnömotoraks, akciğerde kontüzyo, sağ humerus proksimalinde kırık, sağ tibia distal uç kırığı mevcut. Sağ tarafa göğüs tüpü takılan hastaya ortopedi tarafından acil operasyon planlandı. Hasta yakın takip için alındığı ara bakım ünitesinden ASA III E risk ile ameliyathaneye getirildi. Genel durumu orta, bilinci açık, kan basıncı 128/78, satürasyonu %88 (oksijenli) idi. Hastaya 2 mg midazolam, 10 mg ketamin verildikten sonra spinal anestezi (15 mg heavy bupivakain) yapıldı. 5 dk sonra duyusal ve motor blok gerçekleşti. Tibia plak-vida uygulaması sorunsuz ilerlerken üst ekstremite blok hazırlığına başlandı. USG eşliğinde 30 mlt %0,25 bupivakain ve %0,5 lidokain karışımı ile supraklavikuler blok yapıldı. Hastanın obezitesi ve kolundan boyun bölgesine ilerleyen ödem sebebi ile görüntü optimizasyonu kötüydü ancak supraklaviküler alan iyi görüntülenebildi ve ilaç dağılımı USG ile doğrulandı. Bloktan 30 dk sonra kontrolü yapılarak humerusa plak vida uygulaması için cerrahiye başlandı, sedasyon ve analjezik ihtiyacı olmadan operasyon tamamlandı, operasyon sorunsuz tamamlandı. Postoperatif analjezi planlandı, yakın takip amaçlı ara bakım ünitesine gönderildi.

Tartışma / Sonuç: Özellikle toraks travması olan solunumsal komplikasyon oranı yüksek multitravmalı hastada rejyonel anestezi kombinasyonları genel anesteziye iyi bir alternatiftir. İyi planlama ve ekip uyumu ile başarılı şekilde anestezi gerçekleştirilebilir. USG eşliğinde sinir blokları uygulaması hasta takibinde avantaj sağlamaktadır. Postoperatif erken dönemde analjezik ihtiyacının olmaması da konforlu bir postoperatif süreç ve solunumsal performans sağlanmıştır.Sonuç olarak; özellikle akciğer patolojisi olan travma hastalarında kombine rejyonel yöntemler solunumsal komplikasyonların önlenmesi için avantajlı olabilir.

Kaynakça

1. Feyzi Çelik, Adnan Tüfek, Vildan Temel, Haktan Karaman, Sedat Kaya, Gönül Ölmez Kavak. Spinal anestezi ve üst ekstremite periferik sinir bloğu kombinasyonu: iki olgu sunumu. Dicle Tıp Dergisi Cilt / Vol 37, No 4, 401-403
2. Mehmet Sargın, Tuba Berra Sarıtaş, Gamze Sarkılar, Şeref Otelcioğlu. Multi Travmalı Bir Olguda İnfraklaviküler Blok Deneyimimiz. Bakırköy Tıp Dergisi 2017;13:110-112

TARK 2024
Türk Anesteziyoloji ve Reanimasyon Derneği
58. Ulusal Kongresi
28 Kasım - 1 Aralık 2024
Kaya Palazzo Otel ve Kongre Merkezi / ANTALYA

S-260

Skalpte Kist Eksizyonu Sırasında Beklenmeyen Süperior Sagittal Sinüs Kanaması Gelişen Hastada Anestezi Yönetimi

Leman Gökçenur Aydın[1], Meryem İrem Arslan[1], Suna Gören[1]

[1]Bursa Uludağ Üniversitesi Tıp Fakültesi Anesteziyoloji ve Reanimasyon Anabilim Dalı

Giriş / Amaç: Cerrahi risk gruplamasına göre minör cerrahi olarak öngörülen bazı olgular, operasyon esnasında beklenenden daha komplike hale gelebilmektedir. Bu olgu sunumunda, lipom ön tanısıyla skalpten basit(kistik) kitle eksizyonu sırasında dural sinus ponksiyonu ve akut kanama gelişen hastanın anestezi yönetimi ele alınmaktadır.

Olgu: Plastik rekonstrüktif ve estetik cerrahi(PREC) tarafından düşük riskli cerrahi planlanan 5yaşında (19kg,110cm) ASA-I hasta için preanestezik değerlendirmede herhangi bir tetkik istenmedi. Hastane kayıt sisteminde ise 2yıl önce farklı bir nedenle kan grubu (ORh+) çalışıldığı saptandı. Preoperatif vital bulguları normal sınırlarda olan hastaya genel anestezi indüksiyonu (propofol,fentanil) uygulandı, LMA ile havayolu kontrolü sağlandı. Anestezi idamesinde sevofluran (%50/%50 oksijen/hava) kullanıldı.Cerrahi tarafından yapılan eksizyon sırasında beklenmeyen dural sinus ponksiyonu gelişti.Kanamanın kontrol altına alınamaması üzerine beyin cerrahi ekibi acil olarak operasyona dahil oldu.Akut abondan kanama ile hipotansiyon (TA:50/25,KTA:145/dk) izlenen hastaya iv efedrin uygulandı. Venöz kan gazı çalışıldı ve"Cross-match"testi için numune gönderildi(Tablo-1).Test sonucu beklenemediğinden kan grubu uygun eritrosit süspansiyonu(ES) ile replasmana başlandı. Arteryel ve santral venöz kateter yerleştirildi,dopamin infüzyonu başlandı.Beyin cerrahisi tarafından superior sagital sinus 1/3anteriorundaki kanama kontrol altına alındı.Cerrahi boyunca toplam 600ml kanama saptandı, 2Ü pediyatrik ES replase edildi. Hasta uyandırıldı, derlenme ünitesindeki takibinde hemodinamisi normal sınırlarda (TA:90/60,KTA:120/dk) izlendi,dopamin infuzyonu sonlandırıldı.Hasta 1gün çocuk YBÜ'de izlendi, postoperatif 3.gün klinikten sorunsuz taburcu edildi. Patoloji sonucu dermoid kist olarak geldi.

Şekil-1

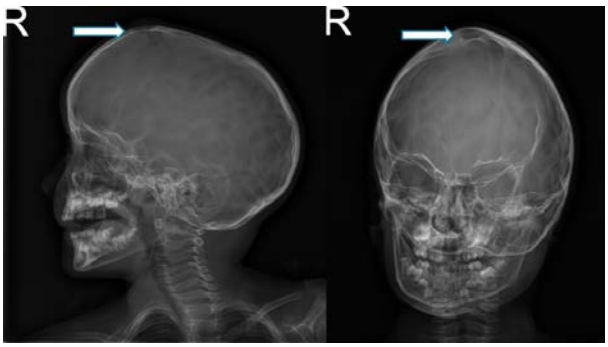

Preoperatif Çekilmiş Kranyal Grafiler (Yan, ön-arka)

Tablo-1

Parametreler	İntraoperatif 1. KG (venöz)	İntraoperatif 2. KG	İntraoperatif 3. KG	İntraoperatif 4. KG	İntraoperatif 5. KG	Postoperatif KG
pH	7.20	7.24	7.14	7.23	7.36	7.34
pO2	24.8 mmHg	239 mmHg	401 mmHg	403 mmHg	114 mmHg	114 mmHg
pCO2	46.2 mmHg	43.7 mmHg	51 mmHg	52 mmHg	36 mmHg	38 mmHg
HCO3	16.5 mmol/L	18.1 mmol/L	17.4 mmol/L	20.3 mmol/L	20.8 mmol/L	20 mmol/L
Hb	4.7 g/dL	5.5 g/dL	5.7 g/dL	6.6 g/dL	7.1 g/dL	9.3 g/dL

Perioperatif Çalışılan Kan Gazı Sonuçları

Tartışma / Sonuç: Dermoid kistler(DK) radyolojik görüntüde lipom ile benzerlik gösterir.Ancak orta hat yerleşimli lipom-benzeri kitleler bu yaş grubunda embriyolojik gelişimdeki bozulmayla oluşan DK'i akla getirmelidir.Baş-boyun bölgesindeki DK'lerin çoğu kranyal sütürler boyunca veya anterior-fontanel bölgesi yerleşimlidir ve intrakranyal uzanım olasılığı daha sıktır(1, 2). Lipom ön tanısıyla alınan olgumuzda kistik lezyonun intrakranyal bölgeye kadar uzandığı görülmüştür.Hastamızın kan grubunun hastane sistemimizde kayıtlı olması farklı bir kan grubundan yapılacak acil transfüzyonun getirebileceği komplikasyonların önüne geçilmesini sağlamıştır.Kılavuz önerilerinde komorbiditesi bulunmayan hastalarda düşük riskli cerrahide bir test çalışılması önerilmez.Ancak akut kanama gelişmesi durumunda kan grubunun biliniyor olması hızlı müdahale edilmesini sağlayabilir ve morbiditenin önüne geçer.

Kaynakça

1. Alessandro Prior, Pasquale Anania, Mattia Pacetti, et al. Dermoid and Epidermoid Cysts of Scalp: Case Series of 234 Consecutive Patients. World Neurosurgery 120:119-124, December 2018.

2. Bulent Canbaz, Rahsan Kemerdere, Eylem Ocal, Taner Tanriverdi. Intracranial dermoid cyst mimicking a giant thrombosed aneurysm. Neurology India December2004 Vol 52 Issue 4.

TARK 2024
Türk Anesteziyoloji ve Reanimasyon Derneği
58. Ulusal Kongresi
28 Kasım - 1 Aralık 2024
Kaya Palazzo Otel ve Kongre Merkezi / ANTALYA

S-262

Eroin Bağımlısı Gebe Hastada Acil Sezaryen Sırasında Anestezi Yönetimi

Bengisu Koç[1], Özge Özen[1], Fatma Sarıcaoğlu[1]

[1]Hacettepe Üniversitesi Hasta esi

Giriş / Amaç: Eroin, sentetik bir opioid derivesidir(1) .Eroin bağımlılığı dünya çapında genç ve hamile hastalarda artarak görülmekte olan bir durumdur(1,2).Eroin bağımlılığının birçok yan etkileri vardır.Ciddi obstetrik komplikasyonlara neden olabilmektedir.Bu yan etkiler,gebelik ile ilişkili hastalık durumlarıyla karıştırılabilir.Eroin bağımlılığına bağlı klinik ile gebeliğe bağlı fizyolojik değişikliklerin kombinasyonu fetüs ve anne üzerinde hayatı tehdit eden komplikasyonlara neden olabilir(3).

Olgu: 36 yaşında 37+2 gebelik haftasında, 55 kilo kadın hasta acil servise kasık ağrısı şikayeti ile başvurdu. Bilinen 5 yıldır astım ve son bir yıldır günde 3-4 gram eroin kullanımı öyküsü mevcuttu.Gebeliği sırasında her gün eroin kullanımı öyküsü mevcuttu.Gebelik kontrolü için yapılan ultrasonografisinde oligohidramnios saptandı.Hasta acil şartlarda doğumhaneye devredildi.Geliş vitallerinde tansiyon 170/110 mmHg, sPO2 oda havasında97, nabız119-124 atım/ dk görüldü.Preoperatif olarak alınan kanlarında Hemoglobin 12,1 gr/dL, trombosit 326x103/mikroL, kreatinin0,77 mg/dL, ALT32 U/L, AST42 U/L, INR0,9 olarak görüldü.Hasta acil şartlarda sezeryan için ameliyat odasına alındı.Standart ASA monitorizasyonu yapıldı. İntraarteryel kanbasıncı takibi için sol radial arter kanülizasyonu yapıldı. Sol el dorsumundan 18G intravenöz damaryolu sağlandı.Hastaya oturur pozisyonda, gerekli asepsi sağlanıp hasta örtüldükten sonra,10mcg fentanil ve 10mg heavy bupivakain ile spinal anestezi uygulandı.Pinprick testi ile uygun duyusal blok sağlandığından emin olunduktan sonra cilt kesisine başlandı.Bebek sağ ve sağlıklı bir şekilde sezeryan ile çıkarıldıktan ve cerrahi tamamlandıktan sonra hasta ayılma ünitesinde izlendi.Ayılma ünitesinde gelişen deliryum için Midazolam 3 mg iv yapıldı ve hasta PACU'ya devredildi.Hasta 2 günlük PACU gözlemi sonrası servise devredildi.

Tartışma / Sonuç: Nöroaksiyal rejyonel yöntemin tercih edilmesinin nedeni;açlık süresinin net olarak bilinmemesiydi;ancak eroin kullanımına bağlı olası koagülopati(2) durumuna bağlı gelişebilecek nöroaksiyel blok komplikasyonlarını önlemek adına genel anestezi tercih edilebilirdi.Ancak hastanın INR değeri normal sınırlarda olduğu için ve bebeğin genel anestezik ajanlardan etkilenmesini önlemek adına nöroaksiyel blok uyguladık.Ayrıca hastanın ayılma odasında gelişen deliryum durumunda benzodiazepin kullanımı yerine deksmedetomidin infüzyonu tercih edilebilirdi;ancak biz çekilme semptomlarından şüphelendiğimiz için ilk olarak midazolam tercih ettik.

Kaynakça

1)Akelma, F. K. (n.d.). Anesthetic Management of a Pregnant Woman with Heroin Addiction Under Emergency Conditions: A Case Report. Department of Anesthesiology, University of Health Sciences, Ankara Zubeyde Hanim Etlik Maternity and Gynecology Training and Research Hospital, Ankara, Turkey.

2) Daykin, H., & Miller, L. (n.d.). Management of pregnant women with a history of addictions or substance misuse. Anaesthetic Specialist Trainee, Royal Devon & Exeter Hospital, UK; Persistent Pain Lead and Anaesthetic Consultant, North Devon District Hospital, UK.

3)Ludlow, J., Christmas, T., Paech, M. J., & Orr, B. (2007). Drug abuse and dependency during pregnancy: anaesthetic issues. *Anaesthesia and Intensive Care*, 35, 881-893. Departments of Women and Babies and Anaesthetics, Royal Prince Alfred Hospital, Sydney, New South Wales and Department of Anaesthesia and Pain Management, King Edward Memorial Hospital, Perth, Western Australia, Australia.

TARK 2024
Türk Anesteziyoloji ve Reanimasyon Derneği
58. Ulusal Kongresi
28 Kasım - 1 Aralık 2024
Kaya Palazzo Otel ve Kongre Merkezi / ANTALYA

S-263

Elektrik Çarpması Sonrası Kardiyak Arrestte Hedeflenmiş Sıcaklık Yönetimi: İki Vaka Sunumu

Ömer Zühtü Yöndem[1], Barış Ecevit Yüksel[1], Orhun Demir[1], Ayşenur Özler Deniz[1], Ülkü Aypar[1]

[1]Lokman Hekim Üniversitesi Anesteziyoloji ve Reanimasyon A.D.

Giriş / Amaç: Elektrik yaralanması, nispeten nadir görülen ancak yüksek morbidite ve mortaliteye sahip multisistem yaralanmasıdır (1).Alternatif akım maruziyetinde arrest ritmi olarak daha çok VF, direk akımda asistol daha sık görüldüğü bildirilmektedir (2).Hedeflenmiş sıcaklık yönetimi (HSY) post-resüsitasyon hipoksik ensefalopatide önerilmektedir. (3)Biz DC akımına maruziyet sonucu ventriküler fibrilasyon ve kardiyak arrest gelişen ve post-resüsitasyon HSY ile başarılı nörolojik sağkalım elde olunan 2 vakayı sunmaktayız.

Olgu: Vaka 1:20 yaş erkek hastada elden ele direk akıma maruziyet sonrası kardiyak arrest gelişmiş. 10 dakika sonra başlangıç arrest ritmi ventiküler fibrilasyon olan hastaya resüsitasyona başlanmış. 35. dakikada cevap alınmış. Başlangıçta hafif yüksek olan ALT ve AST değerleri yatışı sırasında sırasıyla 140 ve 97 U/L düzeyine çıkıp normale döndü. Kreatinin kinaz, troponin ve CK-MB değerleri normal sınırlardaydı. Pnömonisine yönelik seftriakson ve metronidazol tedavisi verildi. Vaka 2:22 yaş erkek hasta elden ayağa direk akıma maruz kalması sonucu kardiyak arrest gelişmiş. 7 dakika sonrasında başlangıç arrest ritmi asistol olan hastada 5 dakikalık resüsitasyon sonucu sağ dal bloğu ile cevap alınmış. Başlangıçta normal aralıkta olan ALT ve AST değerleri yatış süresinde sırayla 144 ve186 U/L ‘e ulaştı. Kreatinin kinaz, troponin ve CKMB değerleri normal sınırlardaydı.Yoğun bakımımızda Glasgow Koma Skalası (GKS) 3 olan her iki hastaya yatışın 1. saatinden itibaren hidrojelli pedlerle(Şekil 1) HSY 72 saat boyunca uygulanarak, vücut sıcaklığı 33 dereceye kadar düşürüldü. Sedasyonda propofol ve nöromüsküler blokajda roküronyum infüzyon başlandı. Sonrasında anlamlı uyanıklığı olan hastalar 3. günde ekstübe edildi. Vaka 1, 5. günün sonunda nörolojik sekelsiz olarak pnömoni tedavisi için göğüs hastalıkları servisine devredildi. Vaka 2’ye sağ dal bloğu nedeniyle koroner anjiyografi yapıldı. Patoloji saptanmayan hasta yatışının 6. gününde nörolojik sekelsiz olarak taburcu edildi. Vakaların klinik karşılaştırılması Tablo-1'de gösterilmektedir.

Hidrojelli Pedlerle Hedeflenmiş Isı Yönetimi



Tartışma / Sonuç: HSY, post-resüsitasyon hipoksik ensefalopatide arrest yeri ya da başlangıç ritminden bağımsız olarak önerilmektedir (3). Nonkardiyak kökenli kardiyak arrestlerde HSY başlangıç arrest ritminden bağımsız olarak iyi nörolojik sonuçlara katkı verebilir.

Tablo 1

	Vaka 1	Vaka 2
Elektrik akım yönü	Sağ el-Sol el	Sağ el-Sağ ayak
Resüsitasyona kadar geçen süre	10 dakika	7 dakika
Resüsitasyon süresi	35 dakika	5 dakika
İlk arrest ritmi	Ventriküler fibrilasyon	Asistol
Başvuru GKS	3	3
Taburculuk GKS	15	15
HSY başlama süresi	1 saat	1 saat
HSY süresi	72 saat	72 saat
Başvuru Serebral Performans Skoru (CPC)	4	4
Taburculuk CPC	1	1
Yoğun bakım yatış süresi	5 gün	6 gün

Vakaların Klinik Karşılaştırılması

Kaynakça

1. 1 Budnick LD. Bathtub-related electrocutions in the United States, 1979 to 1982. JAMA. 1984 Aug 17;252(7):918-20. PMID: 6748192.)
2. Soar J, Perkins GD, Abbas G, Alfonzo A, Barelli A, Bierens JJ, Brugger H, Deakin CD, Dunning J, Georgiou M, Handley AJ, Lockey DJ, Paal P, Sandroni C, Thies KC, Zideman DA, Nolan JP. European Resuscitation Council Guidelines for Resuscitation 2010 Section 8. Cardiac arrest in special circumstances: Electrolyte abnormalities, poisoning, drowning, accidental hypothermia, hyperthermia, asthma, anaphylaxis, cardiac surgery, trauma, pregnancy, electrocution. Resuscitation. 2010 Oct;81(10):1400-33. doi: 10.1016/j.resuscitation.2010.08.015. PMID: 20956045.)
3. 3.Perman SM, Elmer J, Maciel CB, Uzendu A, May T, Mumma BE, Bartos JA, Rodriguez AJ, Kurz MC, Panchal AR, Rittenberger JC; American Heart Association. 2023 American Heart Association Focused Update on Adult Advanced Cardiovascular Life Support: An Update to the American Heart Association Guidelines for Cardiopulmonary Resuscitation and Emergency Cardiovascular Care. Circulation. 2024 Jan 30;149(5):e254-e273. doi: 10.1161/CIR.0000000000001194. Epub 2023 Dec 18. PMID: 38108133.

TARK 2024
Türk Anesteziyoloji ve Reanimasyon Derneği
58. Ulusal Kongresi
28 Kasım - 1 Aralık 2024
Kaya Palazzo Otel ve Kongre Merkezi / ANTALYA

S-264

Lipit Emülsiyon Tedavisi Sonrası Reversible Total Dalak İnfarktı

Nezahat Merve Ata Soylu[1], Ayşe İrem Bozkurt[1], Mehmet Gökhan Gök[1], Dilek Özcengiz[1]

[1]Çukurova Üniversitesi Tıp Fakültesi Balcalı Hastanesi

Giriş / Amaç: Beta reseptör blokerleri toplumda yaygın olarak kullanılan ilaçlardır. Propranolol; lipofilik yapılı, membran stabilize edici özelliği olan, oldukça toksik bir beta blokerdir. Yüksek dozlarda kullanılması ciddi kardiyovasküler ve nörolojik semptomlar ile seyreder. Dekontaminasyon, semptomatik tedavi ve antidot klasik tedavidir. Klasik tedaviye dirençli olgularda yağ emülsiyon tedavisi hayat kurtarıcı olmakla birlikte ciddi komplikasyonlara da yol açabilir.

Olgu: Yirmi yedi yaşında 80kg kadın hasta; öz kıyım amacıyla 1200mg propranolol (800mg/gün üstü toksik) aldıktan yarım saat sonra acile getirilmiştir. Hastada; cilt soğuk ve terli, nabız:38/dk, kan basıncı:70/40 mm/Hg ve elektrokardiyografide sinüs bradikardisi mevcuttu. Acil serviste gastrik lavaj, aktif kömür, hidrasyon, kalsiyum glukonat ve glukagon tedavisine rağmen bradikardi devam ettiğinden reanimasyona devralındı. Lipit emülsiyonu 1,5ml/kg 5 dakikada bolus verildikten sonra, 0,25ml/kg/dk infüzyon ile tedavi, toplam hacim 950ml olana dek sürdürüldü. İnfüzyon sonrası kan basıncı ve kalp atım hızı fizyolojik sınırlara ulaştı.Reanimasyona kabulünün 24. Saatinden sonra hastada sol omuza yayılan sol üst kadran ağrısı ve hassasiyet gelişti. Yapılan kontrastlı abdomen tomografide hepatosteatoz ve dalakta total infarkt saptandı. Ayrıca hipertrigliseridemi ve hiperglisemi saptandı; hidrasyon, sistemik antikoagülan ve insülin infüzyonu başlandı. Cerrahi veya girişimsel tedavi uygulanmadı. Üç gün sonra kontrol tomografide dalak infarktı total regrese olarak değerlendirildi. Yoğun bakım gereksinimi kalmayan hastada; taburculuğundan sonra, hiperkoagülopati nedeni araştırıldı. Trombofili panelinde MTHFR geninde homozigot mutasyon (tromboza yatkınlık) saptandı.

total dalak infarktı



lipit emülsiyon tedavisinden 24 saat sonra gelişen total dalak infarktı

total regresyon

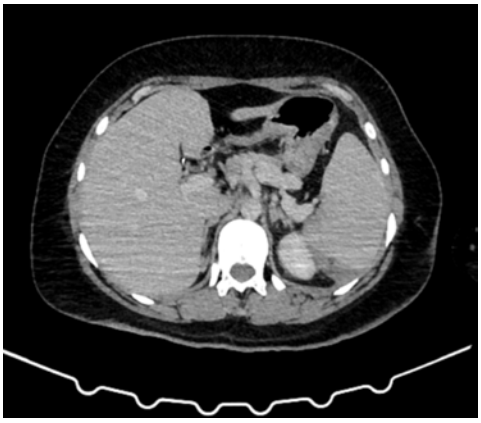

3 gün sonra kontrol tomografide total regresyon

Tartışma / Sonuç: Lipit emülsiyon tedavisinin hiperlipidemi, hiperviskozite, hepatosteatoz, hiperbilirubinemi, pankreatit, konvülsiyon, allerji, koagülopati, nonkardiyojenik akciğer ödemi ve yağ embolisi gibi ciddi yan etkileri vardır. Hiperkoagülopati zemininde lipit emülsiyon tedavisine bağlı dalak infarktı nadir bir komplikasyondur. Dalak infarktı; nedeni yağ embolisi ise hastamızda da olduğu gibi geri dönüşümlü olabilir. Sonuçta; intoksikasyonlarda hayat kurtarıcı olabilen lipit emülsiyon tedavisinin nadir bir komplikasyonu olan dalak infarktının hastaların seyri sırasında akılda tutulması gerekir.

Kaynakça

1. Joe-Anthony Rotella, Shaun L. Greene, Zeff Koutsogiannis, et al. Treatment for beta-blocker poisoning: a systematic review. Clin Toxicol (Phila) 2020 Oct;58(10):943-983.
2. Sebe A, Dişel NR, Açıkalın Akpınar A, Karakoç E. Role of intravenous lipid emulsions in the management of calcium channel blocker and b-blocker overdose: 3 years experience of a university hospital. Postgrad Med 2015;127:119-24.
3. Graudins A, Lee HM, Druda D. Calcium channel antagonist and beta-blocker overdose: antidotes and adjunct therapies. Br J Clin Pharmacol 2016;81:453-61.
4. Olson KR. Poisoning Drugs Overdose. 8th edition. 2022. NewYork Mc Graw Hill Lange
5. Mehmet S. Ozcan, Guy Weinberg. Intravenous Lipid Emulsion for the Treatment of Drug Toxicity. J Intensive Care Med 2014 Mar-Apr;29(2):59-70.
6. Leelach Rothschild, Sarah Bern, Sarah Oswald, Guy Weinberg. Intravenous lipid emulsion in clinical toxicology. Scand J Trauma Resusc Emerg Med 2010 Oct 5:18:51.
7. Samuels TL, Uncles DR, Willers JW, Monteiro R, Halloran C. Logging the potential for intravenous lipid emulsion in propranolol and other lipophilic drug overdoses Anaesthesia 2011;66:221-2.
8. Joseph M Neal , Erin J Neal, Guy L Weinberg. American Society of Regional Anesthesia and Pain Medicine Local Anesthetic Systemic Toxicity checklist: 2020 version. Reg Anesth Pain Med 2021 Jan;46(1):81-82.
9. Fettiplace MR, Weinberg G. The Mechanisms Underlying Lipid Resuscitation Therapy. Reg Anesth Pain Med 2018;43:138-49.
10. Ozgur Karcioglu. Use of lipid emulsion therapy in local anesthetic overdose. Saudi Med J 2017 Oct;38(10):985-993.
11. Michael Levine, Aaron B. Skolnik, Anne-Michelle Ruha, et al. Complications following antidotal use of intravenous lipid emulsion therapy. J Med Toxicol 2014 Mar;10(1):10-4.

TARK 2024
Türk Anesteziyoloji ve Reanimasyon Derneği
58. Ulusal Kongresi
28 Kasım - 1 Aralık 2024
Kaya Palazzo Otel ve Kongre Merkezi / ANTALYA

S-265

Maternal Ürosepsis Ve Şiddetli Ards: Olgu Sunumu

Sena Gökçe Karataş[1], Hatice Sıla Boyacıoğlu[1], Sema Nur Baki[1]

[1]Bakırköy Dr. Sadi Konuk EAH

Giriş / Amaç: Gebelikte meydana gelen fizyolojik, immünolojik ve mekanik değişiklikler üriner enfeksiyona eğilimi artırır (1). Maternal sepsis anne ve bebek hayatını tehdit eden bir durum olduğundan komplike üriner sistem enfeksiyonu sonrası,ürosepsis ve sekonder ARDS gelişen gebe hastamızı sunmayı amaçladık.

Olgu: 5 gün süren lumbalji ve idrarda yanma şikayetiyle acil servisimize başvuran 27 yaşında 19 haftalık gebe hasta kadın doğum hastalıkları servise yatırılmış.Tam idrar tetkiğinde nitrit + gözlenen ve kan tahlilinde lökositoz olan üriner ultrasonografi (USG)'de sağ böbrekte hidronefroz gözlenen hastanın serviste takipneik, rezervuarlı maske oksijen desteğine rağmen SpO2:%87 seyretmesi üzerine hastaya kardiyoloji tarafından ekokardiyografi yapılıp masif pulmoner tromboemboli ekartasyonu yapılarak yoğun bakım ünitesine (YBÜ) yatırıldı. YBÜ'de High-Flow oksijen desteğiyle takip edilen,ancak buna rağmen hipoksik-hiperkarbik seyreden ve Horowitz oranı:79 olan hasta elektif orotrakeal entübe edildi.Akciğer grafisinde bilateral yaygın konsolidasyon izlenen ve Ağır ARDS nedeniyle invazif mekanik ventilasyonuna rağmen horowitz oranı düşük gözlenen hasta prone pozisyona alındı. Takiplerinde 4 kez 24'er saatlik prone pozisyona alınan hastanın son prone sonrası horowitz oranı 477 olarak gözlendi. İdrar kültüründe MDR(-) Klebsiella Pneumoniae üremesi olan ve entübasyon sonrası akciğer ultrasonografisi ile takibi süren hastada sağ akciğerde daha yaygın olmak üzere bilateral plevral effüzyon tespit edilmesi üzerine akciğere drenaj uygulandı. Hasta yatışının 9. gününde extübe edilerek antibiyotikleri de-eskale edildi. YBÜ takibinde her 6 saatte bir fetal viabilite taraması ile değerlendirilen hasta takibinin 11. gününde bilinç açık vitalleri oda havasında stabil şekilde kadın doğum servise devir edildi.

Tartışma / Sonuç: Gebelikte sık olarak gözlenen basit üriner enfeksiyonlar, sonrasında anne ve bebek hayatını ciddi tehdit eden maternal ürosepsise ve sekonder ARDS'ye neden olabilir. Sekonder ciddi ARDS gelişen gebe hastada fetal viabilitenin sürdürülerek erken prone pozisyonu ve uygun antibiyotik tedavi düzenlenmesi yaşam kurtarıcı olabilir.

Kaynakça

1) Gilstrap LC, Ramin SM. Urinary tract infections during pregnancy. Obstet Gynecol Clin North Am. 2001 Sep;28(3):581-91. [PubMed]

TARK 2024
Türk Anesteziyoloji ve Reanimasyon Derneği
58. Ulusal Kongresi
28 Kasım - 1 Aralık 2024
Kaya Palazzo Otel ve Kongre Merkezi / ANTALYA

S-266

Yoğun Bakımda Kırık Kalp Sendromu

Nargız Fatullayeva[1], Nursultan Akmatov[1], Fatma İrem Yeşiler[1], Helin Şahintürk[1], Pınar Zeyneloğlu[1]

[1]Başkent Üniversitesi Ankara Hastanesi

Giriş / Amaç: 'Takotsubo sendromu', 'kırık kalp sendromu', 'apikal balonlaşma sendromu' olarak adlandırılan stres kardiyomiyopatisi, ilk kez 1990 yılında tanımlanmış olup, obstrüktif koroner arter hastalığı yokluğunda akut koroner sendroma benzeyen, duygusal veya fiziksel stresle tetiklenen, sol ventrikülün apikal segmentlerinin geçici sistolik disfonksiyonu olarak tanımlanır. Artmış adrenerjik stimülasyon ve katekolamin konsantrasyonu ile inflamatuar, genetik, nöroendokrin ve metabolik faktörler patogenezde rol oynayabilir. Yoğun bakım ünitemizde (YBÜ) takip ettiğimiz, yoğun bakım klinisyeni tarafından yapılan yatakbaşı transtorasik ekokardiyografi (TTE) ile tanı alan, nadir görülen Takotsubo sendromlu 3 olguyu sunmayı amaçladık.

Olgu: OLGU 1: Rekürren endometrium kanseri tanısı ile takip edilen, 70 yaş kadın hasta (APACHE II 23/%46) ventriküloperitoneal şant (VPŞ) sırasında vazopressör tedavi desteği nedeniyle YBÜ' ye kabul edildi. Postoperatif 6.saatte yeni başlangıçlı yüksek hızlı atriyal fibrilasyon saptandı. Yatak başı yapılan TTE' de bilateral ventriküler dilatasyon görüldü. Hasta 48.saatte ekstübe edildi, hemodinami desteksiz idi. Postoperatif 16.gün VPŞ disfonksiyonu, ventilatör ilişkili pnömoni (VİP) nedeniyle eksitus oldu.OLGU 2: Buerger hastalığı tanısı olan 41 yaş kadın hasta (APACHE II 22/%24) sağ transmetatarsal ampütasyon sonrası serviste takip edilirken postoperatif 12. saatte kardiyopulmoner arrest sonrası başarılı KPR ile YBÜ' ne kabul edildi. TTE' de sol ventrikülde yeni gelişen kontraksiyon kusuru görüldü. YBÜ kabulünün 1.günü ekstübe edildi, 3.günü inotropik ajan sonlandırıldı, 5.günü servise devredildi.OLGU 3: Ürosepsis ile kabul edilen 75 yaş erkek hastanın (APACHE II 26/%56.9) TTE' de yeni gelişen sistolik disfonksiyon saptandı, EKG' de yeni gelişen yüksek hızlı atriyal fibrilasyon görüldü. Antiaritmik tedavi ve inotropik tedavi başlandı. YBÜ kabulünün 7.günü servise devredildi.

Tartışma / Sonuç: SONUÇ :YBÜ hastalarda hipoksi, hiperkapni, sepsis, koma ve şok gibi ciddi strese neden olan çok sayıda kritik hastalık vardır. Sepsis ve cerrahi stres sonrası kardiyak fonksiyonu azalmış hastalarda nadir görülen ve geri dönüşümü olan Takotsubo sendromu her zaman akılda tutulmalı, tanısı hızla yapılmalı ve ani gözlenen hemodinamik değişikliklere karşın erken ve etkin tedavi sağlanmalıdır.

Kaynakça

1. Zhang H, Liu D. Sepsis-related cardiomyopathy: Not an easy task for ICU physicians. J Intensive Med. 2022 Jun 25;2(4):257-259. doi: 10.1016/j.jointm.2022.05.005. PMID: 36788939; PMCID: PMC9923957.

2. Ghallab M, Mohamed I, Haseeb Ul Rasool M, Abdelmoteleb S, Foster A, Alagha Z, Sliem A, Ahammed MR, Noff NC, Miller D, Collura G. Reverse Takotsubo Cardiomyopathy in a Critically Ill Patient in the ICU: A Case Report With Literature Review. Cureus. 2023 Mar 4;15(3):e35752. doi: 10.7759/cureus.35752. PMID: 37020491; PMCID: PMC10069287.

3. Fernandez CA, Narveson JR, Walters RW, Patel ND, Veatch JM, Ewing KL, Capasso TJ, Punja VP, Kuncir EJ. Takotsubo Cardiomyopathy and Trauma: The Role of Injuries as Physical Stressors. Cureus. 2022 Jul 28;14(7):e27411. doi: 10.7759/cureus.27411. PMID: 36046294; PMCID: PMC9418767.

TARK 2024
Türk Anesteziyoloji ve Reanimasyon Derneği
58. Ulusal Kongresi
28 Kasım - 1 Aralık 2024
Kaya Palazzo Otel ve Kongre Merkezi / ANTALYA

S-267

ARSACS Malign Hipertermi İçin Risk Oluşturur Mu?

Ramazan Akel[1], Derya Sezen Akel[1], Fatih Koç[1], Rezzan Şenel İnan[1], Şenay Palit Ekin[1]

[1]Biga Devlet Hastanesi

Giriş / Amaç: ARSACS (Autosom Recessive Spastic Ataxia of Charlevoix-Saguenay), Otozomal Resesif Spastik Ataksi olarak bilinir, nadir görülen genetik bir hastalıktır. ARSACS sendromunun bazı belirgin özellikleri; ataksi, spastisite, periferik nöropati, retinal bulgular ve konuşma bozukluğudur. Hastalık, SACS genindeki mutasyonlardan kaynaklanır. ARSACS genellikle çocukluk veya erken gençlik döneminde ortaya çıkar ve ilerleyici bir seyir izler. Tedavi, semptomları yönetmeye yönelik olup, hastalığı tamamen durduran veya iyileştiren bir tedavi şu anda mevcut değildir. Nadir görülen bir hastalığın multidisipliner bir yaklaşımını sunmayı amaçladık.

Olgu: B.T., 20 yaşında ilk gebelikte yorgunluk ve halsizlik şikayetleri oluyormuş. Doğum sonrası yürüme ve denge sorunları nedeniyle ARSACS sendromu tanısı almış. İkinci gebelikte ilk trimesterda hafif yorgunluk ve bulantı şikayetleri olmuş, 2. Ve 3. Trimesterda artan karın büyüklüğü ve spastisite nedeniyle hareket kısıtlılığı daha belirgin hale gelmiş. İkinci gebeliği boyunca düzenli olarak nöroloji ve obstetrik takipleri yapıldı. Gebeliğin son haftalarına yaklaşırken, doğumun sezaryen ile gerçekleştirilmesine karar verildi. Hasta preoperatif değerlendirildi. Fetal ultrasonda fetüsün sağlıklı olduğu ve normal gelişim gösterdiği saptandı. Hastanın takipli olduğu kliniğe ulaşıldı ve son 5 yılda kontrollerini ihmal etmiş ve tedavi almamış. Sezaryen ameliyatı için genel anestezi tercih edildi, çünkü spinal anestezi spastisiteyi artırabilir ve nörolojik semptomları kötüleştirebilirdi. Malign HT açısından risk belirlenemediği için hastaya NMB kullanılmadan TİVA uygulandı. Standart monitörizasyon yapıldı. Solunum komplikasyonlarına karşı hazırlıklı olundu. Sağlıklı bir erkek bebek doğdu, Apgar skorları 1. dakikada 8 ve 5. dakikada 9 olarak değerlendirildi. Postoperatif analjezi için hastaya TAP blok ve İV analjezi kombine edildi.

Tartışma / Sonuç: B.T., ARSACS sendromuna rağmen başarılı bir sezaryen doğum gerçekleştirdi. ARSACS hastalıklarının titiz anestezi yönetimi, dikkatli ilaç seçimi ve multidisipliner yaklaşım ile hem anne hem de bebeğin sağlığı optimize edilebilir. Sezaryen doğum, ARSACS sendromu olan kadınlarda güvenli bir seçenek olabilir, ancak her vaka bireysel olarak değerlendirilmelidir. Bu olgu, yüksek riskli gebeliklerde multidisipliner yaklaşım ve doğum planlamasının önemini vurgulamaktadır.

Kaynakça

1. Vermeer S, van de Warrenburg BP, Kamsteeg EJ, et al. ARSACS. 2003 Dec 9 [Updated 2020 Jan 2]. In: Adam MP, Feldman J, Mirzaa GM, et al., editors. GeneReviews® [Internet]. Seattle (WA): University of Washington, Seattle; 1993-2024.
2. Marjolaine Tremblay , Laura Girard-Côté, Bernard Brais, and Cynthia Gagnon. Documenting manifestations and impacts of autosomal recessive spastic ataxia of Charlevoix–Saguenay to develop patient-reported outcome. Orphanet Journal of Rare Diseases (2022) 17:369. https://doi.org/10.1186/s13023-022-02497-1

TARK 2024
Türk Anesteziyoloji ve Reanimasyon Derneği
58. Ulusal Kongresi
28 Kasım - 1 Aralık 2024
Kaya Palazzo Otel ve Kongre Merkezi / ANTALYA

S-268

Perkütan Nefrolitotomide Farklı Anestezi Tekniklerinin Karşılaştırılması

Cansu Kılınç Berktaş[1], Hilal Akça[1], Merve İkbal Göncü[1], Sevil Azazoğlu Erbek[1], Furkan Tontu[1], Funda Gümüş Özcan[1]

[1]Başakşehir Çam ve Sakura Şehir Hastanesi

Giriş / Amaç: Böbrek taşı hastalarında perkutan nefrolitotomi (PNL) etkin ve güvenilir bir yöntem olup sıklıkla genel anestezi altında yapılan bir girişimdir. Ancak son yıllarda, genel anesteziye alternatif olarak rejyonel anestezi tekniklerinin kullanımı da giderek artmaktadır (1). Bu çalışmada perkütan nefrolitotomi cerrahisinde kullanılan anestezi yöntemlerinin etkinliğini göstermeyi amaçladık.

Gereç ve Yöntem: Yerel etik kurul onayı alındıktan sonra retrospektif olarak dosyaları taranan ASA I-III, 18 yaş üstü PNL cerrahisi yapılan 166 hasta çalışmaya dâhil edildi. Hastaların yaş, cinsiyet, ASA skoru, vücut kitle indeksi(VKİ), operasyon ve anestezi süresi, hastane yatış süresi, anestezi tipi, taş tipi, taşın yeri, taşın hacmi, preoperatif hemoglobin değeri, postoperatif hemoblobin değeri, hemoglobin düşüşü, kan ürünü replasman ihtiyacı olup olmadığı tarandı. Hastalar genel anestezi ve rejyonel anestezi grubu olmak üzere 2 gruba ayrıldı.

Bulgular: Her iki grubun taş tipi, taş yeri, taş hacmi, anestezi süresi, cerrahi süre, Hb düşüşü, kan replasman ihtiyacı, postoperatif dönemde yoğun bakımda takip ihtiyacı ve hastanede yattığı gün sayısı açısından istatistiksel olarak anlamlı fark saptanmamıştır ($p>0.005$) (Tablo 1).

Tablo 1. Uygulanan anestezi türlerinin karşılaştırılması

		Genel An.	Rejyonel An.	p value
Taş Tipi	**Tip 1**	106 (79,70%)	27 (20,30%)	0,4787
	Tip 2	24 (72,73%)	9 (27,27%)	
Taş Yeri	**Yer 1**	92 (77,31%)	27 (22,69%)	0,6809
	Yer 2	38 (80,85%)	9 (19,15%)	
Taş Hacmi (mm^3)		800 (400-1725)	762 (206-1775)	0,4171
Anestezi Süresi (dak)		170(140-195)	160 (126-200)	0,5482
Cerrahi Süre (dak)		125 (95-151)	115 (86-160)	0,4704
Hb Düşüşü (g/dl)		1 (0,58-1,5)	1 (0,6-1,5)	0,6645
ES Replasmanı	**Var**	7 (5,38%)	2 (5,56%)	>0,9999
	Yok	123 (94,62%)	34 (94,44%)	
YBÜ Yatışı	**Var**	12 (9,23%)	3 (8,33%)	>0,9999
	Yok	118 (90,77%)	33 (91,67%)	
Hastane Yatışı (gün)		3 (3-4,25)	3 (3-4)	0,9527

Hb; hemoglobin, ES; eritrosit süspansiyonu, YBÜ; yoğun bakım ünitesi.

Tartışma / Sonuç: Perkütan nefrolitotomi cerrahisinde sıklıkla kullanılan genel anesteziye alternatif olarak rejyonel anestezinin kullanılabileceğini ancak birbirlerine herhangi bir üstünlüklerinin olmadığını düşünmekteyiz.

Kaynakça

1. Warner MA, Shields SE, Chute CG. Major morbidity and mortality within1 month of ambulatory surgery and anest hesia. JAMA 1993;270:1437-41.

TARK 2024
Türk Anesteziyoloji ve Reanimasyon Derneği
58. Ulusal Kongresi
28 Kasım - 1 Aralık 2024
Kaya Palazzo Otel ve Kongre Merkezi / ANTALYA

S-269

Brugada Sendromlu Bir Hastada Spinal Anestezi Uygulaması

Dr. Onur Uğurlu[1], Uzm. Dr. Vahit Emre Düzenli[1], Prof. Dr. Gaye Aydın[1]

[1]İzmir Tepecik Eğitim ve Araştırma Hastanesi

Giriş / Amaç: Brugada sendromu, ilk kez 1992 yılında tanımlanmış, ventriküler fibrilasyon ve ani kardiyak ölüm riskiyle ilişkili nadir bir genetik bozukluktur.(1) Bu hastalarda anestezi yönetimi dikkatli yapılmalıdır, birçok ajan ventriküler taşiaritmileri tetikleyebilir.(2) Brugada Sendromlu hastalarda rejyonel anestezi deneyimleri sınırlıdır. Bu vaka raporu, Brugada sendromu tanısı konulan ve femur fraktürü nedeniyle spinal anestezi altında PFNA operasyonu geçiren bir hastanın yönetimini tartışmaktadır.

Olgu: 63 yaş erkek hasta femur fraktürü tanısıyla PFNA operasyonu için yatırıldı. 3 yıl önce Brugada sendromu tanısı alan hastaya ICD yerleştirilmiş. Hastanın senkop veya aritmi öyküsü bulunmamaktaydı ve ailesinde kalp hastalığı öyküsü yoktu. Hastamızın EKG'sinde V1-V3 derivasyonlarında ST segment elevasyonu mevcut olup ekokardiyografisi normaldi. Operasyonda elektrokoter kullanılacağı için ICD işlem öncesi devre dışı bırakıldı. Eksternal defibrilatör kullanıma hazır şekilde yerleştirildi. Noninvaziv kan basıncı, EKG ve pulsoksimetre monitorizasyonu yapıldı. Hastaya sağ lateral pozisyon verilerek, L4-5 aralıktan, 25 gauge pencil point iğne ile subaraknoid blok uygulandı. 12.5 mg %0.5'lik hiperbarik bupivakain enjekte edildi. Yeterli blok sağlandıktan sonra cerrahi başlatıldı.Operasyon süresince herhangi bir taşiaritmi meydana gelmedi. Postoperatif 24 saat monitorize izlendikten sonra olgu raporu onamı alınarak servisine gönderildi.

Hasta Ekg'si

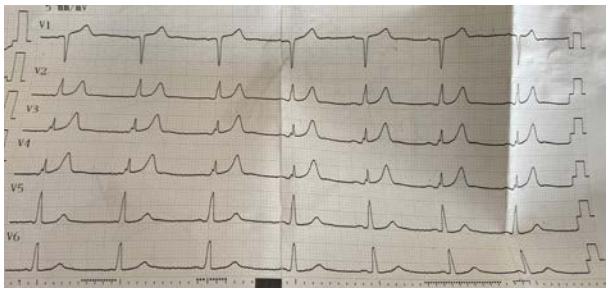

EKG, V1-V3 derivasyonlarında ST segment elevasyonu ve Brugada tip II patern göstermektedir

Tartışma / Sonuç: Brugada sendromunun toplumdaki prevalansı yaklaşık 5/10.000'dir.(1) Sendromun, ani kardiyak ölümlerin %20 ila %50'sinden sorumlu olduğu düşünülmektedir.(3) Brugada sendromu, sağ prekortikal derivasyonlarda ST segment elevasyonu ve sağ dal bloğu (RBBB) ile karakterize üç tip özgül EKG paterni ile kendini gösterir.(4) Birçok ilaç bu hastalarda ventriküler taşiaritmileri tetikleyebilir.(5) Genel ve rejyonel anestezinin Brugada hastalarında başarılı bir şekilde uygulandığı literatürde bildirilmiştir.(6) Epidural anestezi birçok Brugada hastasında başarılı şekilde uygulanmıştır. Ancak, üç hastada epidural bupivakain veya ropivakain enjeksiyonundan sonra Brugada tipi EKG paterni gözlenmiştir.(6) İntratekal bupivakain kullanımıyla komplikasyon bildirilmemiştir.(6),(7) Bir vakada, prilokain enjeksiyonundan sonra EKG'de ST elevasyonu ve sağ dal bloğu bildirilmiştir.(8)Sonuç olarak; olgumuzda bupivakain ile spinal anestezi güvenle uygulanmış, herhangi bir aritmi gözlenmemiştir. Bu hastalarda lokal anesteziklerin yüksek doz kullanımından kaçınılmalıdır. Spinal anestezi bu hastalarda tercih edilebilecek bir anestezi yöntemidir.

Kaynakça

1. 1 Antzelevitch C, Brugada P, Borggrefe M, et al. Brugada syndrome: report of the second consensus conference. Heart Rhythm 2005; 2:429–440.
2. 2 Juang JJ, Horie M. Genetics of Brugada syndrome. J Arrhythm 2016;32:418–425.
3. 3 Tatsumi H, Takagi M, Nakagawa E, et al. Risk stratification in patients with Brugada syndrome: analysis of daily fluctuations in 12-lead electrocardiogram (ECG) and signal-averaged electrocardiogram (SAECG). J Cardiovasc Electrophysiol 2006; 17:705–711.
4. 4 Brugada R, Brugada P, Brugada J. Electrocardiogram interpretation and class I blocker challenge in Brugada syndrome. J Electrocardiol 2006;39:115–118.
5. 5 Postema PG, Wolpert C, Amin AS, et al. Drugs and Brugada syndrome patients: review of the literature, recommendations and an up-to-date website (www.brugadadrugs.org). Heart Rhythm 2009; 6:1335–1341.
6. 6 Staikou C, Chondrogiannis K, Mani A. Perioperative management of hereditary arrhythmogenic syndromes. Br J Anaesth 2012; 108:730–744.
7. 7 Kim JS, Park SY, Min SK, et al. Anaesthesia in patients with Brugada syndrome. Acta Anaesthesiol Scand 2004; 48:1058–1061.
8. 8 Oliva´n B, Arbela´ez A, de Miguel M, et al. Diagnosis of Brugada's syndrome after subarachnoid injection of prilocaine. Rev Esp Anestesiol Reanim 2016; 63:483–486.

TARK 2024
Türk Anesteziyoloji ve Reanimasyon Derneği
58. Ulusal Kongresi
28 Kasım - 1 Aralık 2024
Kaya Palazzo Otel ve Kongre Merkezi / ANTALYA

S-270

Lityum İntoksikasyonu sonrası ensefalopati gelişen hastada B kompleksi ve Amantadin kullanımın bilinç üzerine etkisi: Olgu Sunumu

Myat Su Win[1], Asım Esen[1], Mehmet Sarı[1], Aisulu Yapas[1]

[1]Bezmıalem Vakıf Universitesi

Giriş / Amaç: Lityum 1970'lerden beri duygu durum bozukluklarında yaygın olarak kullanılmaktadır. İleri yaş, böbrek fonksiyon bozukluğu, tiroid hastalıkları, diyabetes insipidus ve dehidratasyon gibi durumlar toksisite riskini artırırken, toksisite durumunda öncelikle gastrointesitinal, kardiyovasküler, renal ve nörolojik komplikasyonlara yol açar

Olgu: Kırkbir yaşında kadın hasta onbeş yıldır bipolar hastalık tanısı var ve son 4 yıldır lityum karbonat (1500mg/gün), aripiprazol (15mg/gün), ketiapin (100mg/gün) ve vortioksetin (10mg/gün) alıyor. Ellerindeki titremeler nedeniyle iki hafta önce propranolol (40mg/gün) eklenmiş. Son bir haftada bulantı-kusma, konuşma ve yutkunma bozukluğu gelişen hasta dış merkezde tedavi görmüş, ancak lityum açısından değerlendirilmemiş. Acil servisimize bilinç kapalılığı nedeniyle getirilen hasta GKS:6 olarak ölçüldü ve entübe edilerek yoğun bakım ünitesine (YBÜ) kabul edildi.FM'de pupiller izokorik, IR +/+ ve nistagmus mevcut. Ateş 40C, TA 130/67, nabız 111, sPO2 99, üre 111, kreatinin 3, GFR 18, Na 160 ve lityum 3.35 mmol/L idi (terapötik aralık 0.6-1.2mmol/L). Kranial MR'da patolojik bulgu saptanmadı. LP yapıldı ve patolojik bulgu saptanmadı. Hastanın Li dozu da düşünülerek kronik üzerine akut lityum intoksikasyonu olarak değerlendirildi.Sodyum'dan fakir kontrollü sıvı tedavisi (EKO: EF %40) ve hemodiyaliz başlandı. Üçüncü gün Li: 1.2 ve 5. gün Li: 0.1 olarak ölçüldü. Ancak bilinci açılmadı ve başka herhangi bir enfeksiyon bulgusu olmamasına rağmen vücut ısısı düşmedi. Yatışın 14. gününde GKS 7E ölçüldü, EEG sonucu Li intoksikasyonu ensefalopati olarak değerlendirildi. B vitamin kompleksi ve Amantadin sülfat başlandı. Amantadinin 3.günde ekstübe edildi ancak kooperasyon hala kısıtlıydı. Amantadin'in 7. gününde GKS 14, kas gücü 5/5 ve hafif tremor devam ediyordu. Kontrol MR normaldi. Geç tanı konulması iyileşme sürecini uzatmış olabileceği düşünülmekle birlikte SILENT açısından da takip edilmek üzere psikiyatriye devredildi.

Tartışma / Sonuç: Li tedavisi alan hastaların takiplerinde Li düzeyi yakından mönitorize edilmeli, birlikte aldığı ilaçlar ve risk değerlendirmesi unutulmamalıdır.Uzamış nörotoksistesi vakalarda B vitamin kompleksi ve Amantadin kullanımı da değerlendirilebilir.

Kaynakça

1. SHAH, P., KHALPADA, D., SANGROULA, D., SARKAR, S.. Lethal but Reversible Encephalopathy Secondary to Lithium Toxicity: A Case Report and Review of Literature. **Journal of Medical Cases**, North America, 8, nov. 2017. Available at: <https://www.journalmc.org/index.php/JMC/article/view/2977/2265>. Date accessed: 11 Oct. 2024.
2. Farouji A, Battah A, Ahmad AS, Farouji I, Miller R. A Unique Case of the Syndrome of Irreversible Lithium-Effectuated Neurotoxicity (SILENT) Presenting With Multiple Neurological Sequelae. Cureus. 2023 Apr 25;15(4):e38102. doi: 10.7759/cureus.38102. PMID: 37252477; PMCID: PMC10210844.
3. Emine Füsun Akyüz Çim, Hulya Cecen. Elevated Blood Lithium Concentration following Concomitant Lithium and Propranolol Therapy: A Case Report. Eastern J Med. 2018; 23(2): 124-127

TARK 2024
Türk Anesteziyoloji ve Reanimasyon Derneği
58. Ulusal Kongresi
28 Kasım - 1 Aralık 2024
Kaya Palazzo Otel ve Kongre Merkezi / ANTALYA

S-271

Batı Nil Virüsünün Nörolojik Görünümü: Zor Tanı

Ender Ulutaş[1], İbrahim Kahkeci[1], Ömer Faruk Balcı[1], Pınar Küçükdemirci Kaya[1], Remzi İşçimen[1]

[1]Uludağ Üniversitesi Tıp Fakültesi Hastanesi

Giriş / Amaç: Şuur değişikliği, ateş, bulantı kusma ile seyreden olgularda menenjit, ensefalit ilk değerlendirmelerde ön planda düşünülmektedir. Ancak bakteriyel ve viral etkenler tetkik ve tahlillerde dışlanması durumda tanıya yönelik tarama testleri yapılabilmektedir. Batı-Nil-Virüsü (BNV), sivrisinekler aracılığıyla bulaşan, %80'i asemptomatik seyrederken nadir olarak nöroinvaziv tutulum görülebilir.1 Yoğun bakıma menenjit ensefalit/ transvers-miyelit ön tanıları ile kabul edilen BNV tanısı konulan iki olguyu sunmayı amaçlandık.Olgu sunumu için hasta yakınlarının onamı alındı.

Olgu: Olgu 1Acil servise ateş, bulantı-kusma, diyare ve sol kolda güçsüzlük şikayetleri ile başvuran hasta solunum sıkıntısı ve nörolojik gerilemenin ilerlemesi nedeniyle entübe edilerek transvers miyelit, menenjit, ensefalit ön tanısı ile yoğun bakıma kabul edildi. Lomber-ponksiyon (LP) sonucunda menenjit lehine bulgu saptanmadı. MR ve BT de belirgin özellik saptanmadı. Takipleri sırasında ayrıcı tanı açısından LP tekrar edildi, BNV IgM testi(+) sonuçlandı.Tedavi sürecinde şuur açıldı, nörolojik muayenesinde sol üst ekstremite de flask paralizi görülmesi üzerine yapılan MR görüntülemesinde servikal spinal kordda (C3-7) düzeyine kadar devam eden anterior gri-cevher yerleşimli uzun segment myopati ile uyumlu raporlandı.(Resim 1) Destek tedavisi sonrası oryante, koopere, nöromuskuler sistem muayenesinde sadece sol el 3/5 güç kaybı ile 13.günde nöroloji servisine devir edildi.Olgu 2Ateş, diyare, bulantı-kusma, şuur değişikliği şikayetleri olan hastanın çekilen kranial BT görüntülemesinde özellik saptanmadı. Tetkik ve tedavi amacıyla Enfeksiyon kliniğine yatırılan hasta; solunum sıkıntısı ve şuurunda kapanma olması nedeniyle yoğun bakıma kabul edildi. Menenjit-ensefalit ön tanısı ile yapılan LP' de bakteriyel ve viral etkenler saptanmadı. Etyolojik araştırma için tarama testleri yapıldı. BNV IgG, IgM, İndirekt İmmünofloresan Antikor(İFA) pozitif saptandı. Yatışının 10. Günü şuurunda düzelme olmaması nedeniyle çekilen kranial MR görüntüsünde periventriküler-derin beyaz cevher alanlarında izlenen iskemik gliotik değişiklikleri saptanmadı. (Resim-2).16.gün şuuru açıldı. Oryante-koopere, trakeotomize hastanın T-tüple oksijen desteğinde tedavisi devam etmekte.

Olgu 1

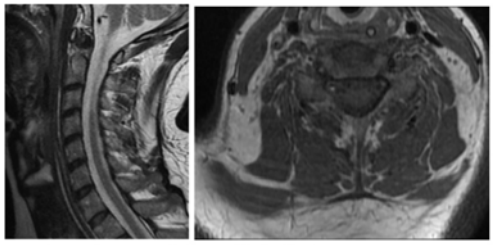

RESİM-1:Olgu1,servikal MR görüntüleri

olgu 2

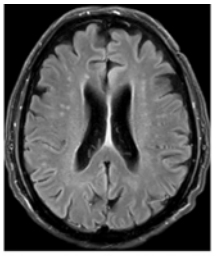

RESİM-2:Olgu2,kranial MR görüntüsü

Tartışma / Sonuç: BNV ile enfekte hastalar çoğunlukla semptomatik seyrederken nadir de olsa nöroinvaziv tutulum görülebilir.2 Ensefalit, menenjit ve asimetrik flask-paralizisi olanlarda ayrıcı tanıda düşünülmeli, bölgesel riskli hastalarda tarama testleri kullanılmalıdır.

Kaynakça

1-Taga A, Filippatou A, Divakaruni SS, Pardo C, Green K. West Nile Virus Neuroinvasive Disease: Lessons From Two Cases. Neurologist. 2024 Oct 1

2-Kal S, Beland A, Hasan M. West Nile Neuroinvasive Disease Treated With High-Dose Corticosteroids. Cureus. 2022 Nov 28;14(11):e31971

TARK 2024
Türk Anesteziyoloji ve Reanimasyon Derneği
58. Ulusal Kongresi
28 Kasım - 1 Aralık 2024
Kaya Palazzo Otel ve Kongre Merkezi / ANTALYA

S-273

Postoperatif Beklenmeyen Komplikasyon: Öglisemik Diyabetik Ketoasidoz

Ömer Batuhan Kılıç[1], Meltem Ceylan Delice[1], Nilgün Kavrut Öztürk[1], Lütfi Yavuz[1]

[1]Antalya Eğitim ve Araştırma Hastanesi, Anesteziyoloji ve Reanimasyon Kliniği

Giriş / Amaç: Hiperglisemi, metabolik asidoz ve ketozis diyabetik ketoasidozun tanı kriterleri olarak belirtilmektedir. Öglisemik diyabetik ketoasidoz (ÖDKA), nadir görülen, kan şekerinin 250 mg/dL altında olduğu diyabetik ketoasidoz tablosudur(1,2). Bu olgu sunumunda, histerektomi operasyonu sonrasında gelişen öglisemik diyabetik ketoasidozu olan hastanın tanı ve tedavi sürecinin ele alınması amaçlanmaktadır.

Olgu: Tip 2 DM, tüberküloz lenfadenit, endometrium kanseri tanıları olan 51 yaşında kadın hasta iki saat süren histerektomi operasyonu sonrası, postoperatif 1. saat takibinde dispne ve takipne şikayetleri olması üzerine yoğun bakım ünitesine alındı. Fizik muayenesinde GKS:15, oryante, koopere ve spontan solunumda izlenen hastanın KTA:94atım/dk, SS:32/dk, TA:203/60 mmHg idi. AKG analizi pH:7.19 PO2:164mmHg, PCO2:16mmHg, Laktat:0.9 HCO3:10, Baz açığı:21 SpO2:%99 olarak değerlendirildi, takibinin ikinci gününde Kussmaul solunumu gelişmesi üzerine invaziv mekanik ventilasyon takibine geçildi. Hastanın laboratuar bulguları Tablo 1'de gösterilmiştir. Yoğun bakım ünitesi takibinde pridoksin replasmanı, nitrogliserin intravenöz infüzyon, insulin infüzyonu, %5 dekstroz replasmanı, antibiyoterapi (antibakteriyel), NaHCO3 infüzyonu ve renal replasman tedavisi uygulandı. Hasta, antitüberküloz ilaçlara bağlı metabolik asidoz, metformin kullanımına bağlı metabolik asidoz ve SGLT-2 inhibitörü ilişkili öglisemik DKA ön tanılarıyla değerlendirildi. Klinik muayene, ayrıntılı anamnez ve laboratuvar bulgularının (ketonüri, glukozüri ve normoglikozemi) değerlendirilmesi sonucunda hastaya ÖDKA tanısı konuldu. Solunum paterninde düzelme gözlenen hasta, yoğun bakım takibinin üçüncü gününde ekstübe edilerek, dördüncü gününde servise devredildi.

Labaratuvar Bulguları

Tetkik	Değer	Birim
Wbc	**20,6** *(4-10.5)*	$10^3/mm^3$
Hb	**11,9** *(12.5-18)*	$10^3/mm^3$
Plt	387,0 *(150-450)*	$10^3/mm^3$
Bun	13 *(5-25)*	mg/dL
Kreatinin	0,75 *(0,7-1,1)*	mg/dL
D-Dimer	**890** *(0-680)*	ng/mL
Glukoz	**172** *(60-100)*	mg/dL
Prokalsitonin	**0,12***(0-0.05)*	ng/mL
C-Reaktif Protein	**21** *(0-5)*	mg/L
Solunum Yolu Paneli	**Negatif**	
Alt	11*(0-35)*	IU/L
Ast	14 *(10-50)*	IU/L
İdrar Keton	**+3** *(0)*	
İdrar Glukoz	**+3** *(0)*	

Tartışma / Sonuç: Hastada toksik dozda INH alımı öyküsünün olmaması, nöbet kliniğinin bulunmaması ve piridoksin tedavisine rağmen yüksek anyon açıklıklı metabolik asidozun düzelmemesi, INH toksikasyonu tanısından uzaklaşmamıza yol açmıştır(4). Ayrıca, metformin kullanımının literatürde sıklıkla laktik asidoza neden olduğu bildirilmiş olup, hastada laktik asidozun olmaması nedeniyle bu tanı da dışlanmıştır(3). Literatürde ÖDKA, SGLT-2 inhibitörlerinin kullanımı, insülin yetersizliği, preoperatif uzamış açlık süreleri, cerrahi stres ve enfeksiyonlara sekonder ciddi bir komplikasyon olarak bildirilmiş olup, ciddi metabolik asidozu olan hastalarda kan glukoz düzeyi normal olsa bile ÖDKA göz ardı edilmemesi gerektiği vurgulanmaktadır(1,2). SGLT-2 inhibitörü benzeri oral antidiyabetik kullanan hastalarda cerrahi stresle indüklenmiş ÖGDK gelişebileceği akılda tutulmalıdır.

SGLT -2 İnhibitörleri Etki Mekanizması

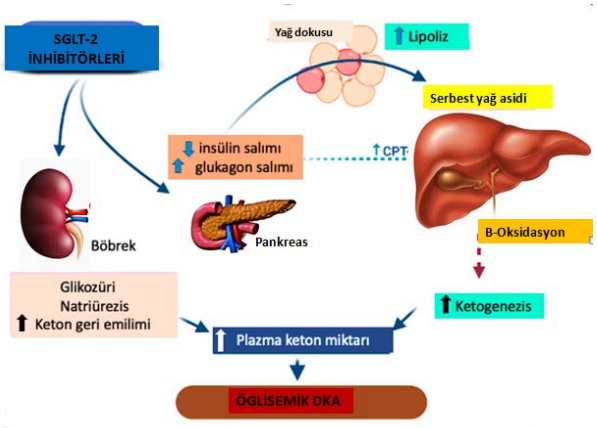

Kaynakça

1.Chow, Erica, Stephen Clement, and Rajesh Garg. "Euglycemic diabetic ketoacidosis in the era of SGLT-2 inhibitors." *BMJ Open Diabetes Research and Care* 11.5 (2023): e003666.

2.Barski, Leonid, et al. "Euglycemic diabetic ketoacidosis." *European journal of internal medicine* 63 (2019): 9-14.

3.See, Kay Choong. "Metformin-associated lactic acidosis: A mini review of pathophysiology, diagnosis and management in critically ill patients." *World Journal of Diabetes* 15.6 (2024): 1178.

4.Altun, Dilek, et al. "Akut İzoniazid İntoksikasyonu: Olgu Sunumu." *Bakırköy Tıp Dergisi* 11.1 (2015): 36-39.

TARK 2024
Türk Anesteziyoloji ve Reanimasyon Derneği
58. Ulusal Kongresi
28 Kasım - 1 Aralık 2024
Kaya Palazzo Otel ve Kongre Merkezi / ANTALYA

S-274

Antidepresan Kullanımı Ve Steven Johnson Sendromu

Sema Nur Baki[1], Dicle Birtane[1], Zafer Çukurova[1]

[1]Bakırköy Dr Sadi Konuk Eğitim Araştırma Hastanesi

Giriş / Amaç: Steven Johnson Sendromu(SJS) deri ve mukoza kaybına sistemik semptomların eşlik ettiği nadir, akut, ciddi, mortal cilt reaksiyonudur. Sıklıkla ilaçlar; nadiren ise aşı ve enfeksiyonlar etkendir (1).İlactan birkaç gün- 2 ay içerisinde gelişebilir. Etkilenen vücut yüzey alanına göre sınıflandırılır. (<%10; SJS, > %30; toksik epidermal nekroliz).

Olgu: 47 yaş erkek, acil servise 5 gün önce başlayan subkonjoktival hemoraji, yaygın döküntü, kaşıntı, oral alım bozukluğu nedeniyle başvurdu.Anamnezinde 15 gün önce uykusuzluk nedeniyle kullandığı 1 doz doksepin (trisiklik antidepresan) dışında ek özellik yoktu.Yapılan tetkiklerinde karaciğer ve böbrek fonksiyon testlerinde artış görüldü. Kollarında koyu plaklar, gövde ve bacaklarda ortası ayrışmış veziküllerin olduğu papüller targetoid lezyonlar, oral ve genital tutulum mevcut, ayrışma %10 dan az şekilde, dermatoloji tarafından SJS tanısı aldı.1 mg/kg dozunda metilprednizolon, n-asetil-sistein, antepsin süspansiyonla tedavisi başlatıldı. Lezyonlara ıslak pansuman uygulandı, tedavi sürecinde furacin, fucidin, bactroban kullanıldı. Korneadaki bilateral saydam forme, bilateral konjuktival hiperemik, mukopürülan sekresyona moksifloksasin ve sodyum hyalüronat göz damlası önerildi.SJS enfeksiyon kaynakları dışlandı.Multi-organ yetmezliği ve SJS nedeniyle yoğun bakıma bilinç uykuya meyilli, gks:14 spo2:94(5 lt O2) kta:120/dk tansiyon:132/80 olarak interne edildi. Antibiyoterapi başlanmadı, izole odaya alındı. Septik purifikasyon ve antikor uzaklaştırmak amacıyla acil terapotik plazma exchange (1-1/ 18 TDP) uygulandı. Ağrısına yönelik multimodal analjezi seçildi.Beslenmesi protifar mamayla desteklendi.Genis dağılımlı lezyonlardan sıvı kaybına yönelik hidrasyonu düzenlendi.3. gününde lezyonlarında ayrışma görülmesiyle dermatoloji tarafından tedavisine İVİG;2gr/kg eklendi, 5 gün uygulandı.(ilk 4 gün; 40 gr/gün, 5.gün 20 gr/gün).5. gününde lezyonlarda eksfoliasyon başlaması, yeni lezyon oluşmaması nedeniyle metilprednisolon tedavisi kademeli azaltıldı. Eksfoliye alanlara fito, hametan, bactroban pomadla pansumana devam edildi.10. gün lezyonların gerilemesiyle servise eksterne edildi.

Başvuru



3.gün



10.gün



Tartışma / Sonuç: Hastalar, multidisipliner değerlendirilmeli, şüpheli etken/ilaçlar kesilerek, balans, beslenme, sıcaklık, analjezi, oksijenasyon, yara bakımı yakın takip edilmelidir(2). Antibiyotik profilaktik onerilmez.Tedavide sistemik kortikosteroidler, siklosporin, TNF-alfa inhibitörleri, N-asetilsistein ve intravenöz immünoglobulinler yer almaktadır (3).Bizim vakamızda da etkili olduğu gibi IVIG kullanımının yararlı olduğunu düşünüyoruz.

Kaynakça

1. Oakley AM, Krishnamurthy K.2023 Apr 10. In: StatPearls [Internet]. Treasure Island (FL): StatPearls Publishing; 2024 Jan–.PMID: 29083827
2. Auyeung J, Lee M. Successful Treatment of Stevens-Johnson Syndrome with Cyclosporine and Corticosteroid. Can J Hosp Pharm. 2018 Jul-Aug;71(4):272-275.
3. Efficacy of additional i.v. immunoglobulin to steroid therapy in Stevens- Johnson syndrome and toxic epidermal necrolysis.Aihara M, Kano Y, Fujita H, ,SJS/TEN Study Group.J Dermatol. 2015 Aug;42(8):768-77. doi: 10.1111/1346-8138.12925. Epub 2015 May 18.PMID: 25982480

TARK 2024
Türk Anesteziyoloji ve Reanimasyon Derneği
58. Ulusal Kongresi
28 Kasım - 1 Aralık 2024
Kaya Palazzo Otel ve Kongre Merkezi / ANTALYA

S-276

Pfapa Sendromlu Pediatrik Hastada Anestezi Yönetimi: Olgu Sunumu

İldem Türkel[1], İlayda Kavuzlu[1], Prof.Dr.Fikret Maltepe[1], Prof.Dr.Semih Küçükgüçlü[1]

[1]Dokuz Eylül Üniversitesi Tıp Fakültesi Anesteziyoloji ve Reanimasyon

Giriş / Amaç: Periyodik ateş sendromları;mikroorganizma uyarısı olmadan spontan otoinflamasyon ile ortaya çıkan,tekrarlayan ateş atakları ve lokalize inflamasyonlar ile karakterize bir grup hastalıktır.PFAPA sendromunda 3-7 gün süren ateş atakları ile birlikte aftöz stomatit,farenjit,servikal lenfadenopati vardır.Çocuklar ataklar arasında asemptomatiktir.PFAPA sendromu 5 yaş altı erkek çocuklarda daha sık görülmekte,bu hastaların çoğu ÜSYE tanısı almakta ve antibiyotikle tedavi edilmeye çalışılmaktadır. Bu hastalar peroperatif döneme denk gelecek yüksek ateşin malign hipertermi ile karıştırılabilmesi açısından önem taşımaktadır.

Olgu: Ön kol çift kırığı nedeniyle operasyon planlanan 9 yaşında 27 kilogram ağırlığında erkek çocuğun preoperatif değerlendirilmesinde genel anestezi altında sorunsuz tonsillektomi ve PFAPA sendromu haricinde özellik bulunmamaktaydı.Hastanın uzun süredir atak yaşamadığı öğrenildi ve remisyonda olarak kabul edildi.Laboratuvar ve diğer fizik muayene bulgularında özellik yoktu.Propofol ve remifentanil infüzyonu ile TİVA planlandı.Hastaya 20G branül ile damaryolu açıldı ve 0.1 mg/kg midazolam ile premedikasyon yapıldı.Anestezi indüksiyonu için 0.1 mcg/kg fentanil, 1 mg/kg lidokain,2mg/kg propofol,0.3 mg/kg rokuronyum uygulandı.3.5 no laringeal maske airway sorunsuz yerleştirildi.Anestezi idamesi için 6 mg/kg/sa propofol ve 0.5 mcg/kg/dk remifentanil infüzyonu ile sağlandı.Hastanın aksiller bölgesinine yerleştirilen ısı probunda 1. 30. ve 60.dakikalarda ölçülen vücut ısısı sırasıyla 35.3 0 C, 35.4 ve 35.1 olarak ölçüldü.Postoperatif analjezi için 0.3 mg/kg morfin ve 10 mg/kg parasetamol uygulandı.110 dakika süren operasyon sonunda hasta sorunsuz ekstübe edildi.Postoperatif döneminde de takip edilen hastada herhangi bir ateş yüksekliğine rastlanmadı.

Tartışma / Sonuç: Periyodik ateş sendromlarından biri olan PFAPA sendromunun immünojenik disregülasyon sonucu oluştuğu ve yükselen ateşin nonsteroid antienflamatuar ve asetaminofen yanıtsız olduğu bilinmektedir.PFAPA sendromunun tonsillektomi sonrası kaybolduğunu belirten yayınlar olsa da,kesin sonuca varılamamıştır.Henüz tanı almamış hastalarda peroperatif döneme denk gelecek yüksek ateş ataklarının malign hipertermi ile karıştırılabileceği,tonsil ve adenoidleri hipertrofik olan çocuklarda üst havayolu obstrüksiyonu ve buna bağlı komplikasyonlar görülebileceği akılda tutulmalıdır.Olgumuzda supraglottik havayolu aracı kullanımış olsa da endotrakeal entübasyon ile sorunsuz vakalar literatürde mevcuttur.Olgumuz remisyonda olsa bile malign hipertermi açısından gerekli önlemler alınmış ve TİVA ile sorunsuz bir şekilde operasyonu gerçekleştirilmiştir

Kaynakça

1- 1 Özen M, Yücel G. PFAPA sendromu: Bir Periyodik Ateş Tablosu. Fırat Medical Journal 2006; 11: 75-7
2- 2 Hanlon CE, Balmuri N, Vanderhoek SM. Perioperative care of the patient with a periodic fever syndrome. J Clin Anesth. 2024 Sep;96:111497. doi: 10.1016/j.jclinane.2024.111497. Epub 2024 May 9. PMID: 38728932.
3- 3 Pfapa Sendromlu Çocukta Anestezi Yönetimi Tuna Ertürk, İbrahim Ekşi, Temel Güner, Ayşın Ersoy, *Sultan Abdülhamid Han Eğitim Araştırma Hastanesi, Anesteziyoloji Ve Reanimasyon Kliniği, İstanbul*

TARK 2024

Türk Anesteziyoloji ve Reanimasyon Derneği

58. Ulusal Kongresi

E-POSTER BİLDİRİ ÖZETLERİ

TARK 2024
Türk Anesteziyoloji ve Reanimasyon Derneği
58. Ulusal Kongresi
28 Kasım - 1 Aralık 2024
Kaya Palazzo Otel ve Kongre Merkezi / ANTALYA

P-001

Osteogenezis İmperfecta Hastasında Minimal İnvazif Kalp Kapak Cerrahisinde Anestezi Yönetimi:Olgu Sunumu

Esra Gündoğdu Eryılmaz[1], Fatih Toptan[2]

[1]Sakarya Üniversitesi Tıp Fakültesi Anesteziyoloji ve Reanimasyon AB
[2]Sakarya Üniversitesi Eğitim ve Araştırma Hastanesi Anesteziyoloji ve Reanimasyon Kliniği

Giriş / Amaç: Osteogenesis imperfecta (Oİ), kalıtsal kemik displazisi, deformitesi ve kırılganlığı ile karakterize nadir bir bağ dokusu bozukluğudur.Yönetimi zor bir hava yolu, anormal trombosit fonksiyonu ve diğer sorunlarla da birleşebildiğinden, anestezinin perioperatif yönetimi önemli bir zorluk teşkil eder. Perioperatif dönemde riskleri tahmin edebilmek ve cerrahi sırasında özellikli bir anestezi yönetimi planlamak önemlidir.Bu olgu sunumumuzda Oİ hastanın minimal invazif kalp kapak replasman cerrahisinde anestezi yönetimizi sunmayı amaçladık.

Olgu: Hastadan sunum için onam alınmıştır. 44 yaşında 178 cm boy 84 kilo Oİ tanısı olan erkek hastaya ileri derece aort yetmezliği sebebiyle operasyon kararı verilmesi üzerine hasta anestezisi planlandı. Hastada görülme ihtimali olan malign hipertermi için gerekli hazırlıklar bir gün önceden tamamlandıktan sonra hasta operasyon odasına alındı. Preoperatif ekokardiyografisinde EF:%50 ,ileri aort yetmezlik şeklindeydi. Hastaya standart monitörizasyon yapıldı.2 mg midazolamla premedikasyon yapıldı. Hastaya sağ brakial arter 18G intraket ile invazif arter kateterizasyonu yapılıp monitorize edildi.Hastaya midazolam ,fentanil, aritmal, roküronyum uygulanarak 37F sol çift lümenli tüp ile entübe edilip fiberoptik bronkoskopi ile kontrol edildi.Hastaya sağ juguler cvp katateri açıldı.Trans özofageal ekokardigrafi probu özefagustan ilerletildi.Bis monitorizasyonu yapıldı. Anestezi idamesinde propofol ,fentanil infüzyonu açıldı.Sağ 2 ile 3.intercostal aralıktan 10 cm insizyon kesisi yapıldı. Kardiyo pulmoner pompa kanülasyon işleminden sonra başlatıldı.Kardiyopleji solüsyonu uygulanıp kardiak arrest oluşturulmasıyla cerrahi tarafından aort kapak replasmanı yapıldı.Cerrahi sırasında costa fraktür gelişti,onarımı yapıldı.Entübe şekilde yoğun bakım ünitesine çıkarıldı.

Tartışma / Sonuç: Oİ hastalarda anestezi yönetimi birçok parametreyi aynı anda düşünmeyi ve yönetmeyi amaçlar. Bizim vakamızın aort kapak replasman vakası olması , uygulanacak işlemlerin diğer cerrahilere göre daha komplike olması hastaya çift lümenli endotrekeal tüp takılması ,fiberoptik bronkoskopi yapılması gibi işlemlerin çok sayıda olması vaka sırasında komplikasyon gelişme ihtimalini arttırıyordu.Oİ hastalarında zor entübasyon ve trakeal entübasyonla ilişkili servikal veya mandibular kırık ,duruş değişiklikleri sırasında kemik kırığı ve torasik deformiteye bağlı solunum disfonksiyonu potansiyel riskleri göz önünde bulundurmak önemlidir. Vaka sırasında hastanın 32 dereceye kadar soğutulması hiperpireksi gelişmesi durumunun anlaşılmasını güçleştirmiştir.

Anahtar Kelimeler: kardiyak anestezi, osteogenez imperfecta, malign hipertermi, zor hava yolu

Kaynakça

1. Marini JC *Nat Rev Dis Primers* 2017; 3 : 17052
2. Huiyue Wang Journal of International Medical Research 2021:49 ;6
3. Journal of Anesthesia 23.cilt s 123-125
4. Rampton AJ Br Janaesth 1984;56:1443-6

TARK 2024
Türk Anesteziyoloji ve Reanimasyon Derneği
58. Ulusal Kongresi
28 Kasım - 1 Aralık 2024
Kaya Palazzo Otel ve Kongre Merkezi / ANTALYA

P-003

Atipik Seyirli Postdural Puncture Headache(Pdph) Olgusunda Beyin Tomografisinde Görülen Hiperdens Alan

Tuğrul Toksoy[1], Ufuk Demir[1], Öztürk Taşkın[1], Haşim Yasin Erşahin[1], Şerife Demir Paköz[1]

[1]Kastamonu Üniversitesi Tıp Fakültesi

Giriş / Amaç: Postdural puncture headache(PDPH), spinal anestezi sonrasında en sık karşılaşılan komplikasyonlardan biridir ve genellikle pozisyonla ilişkili olup, oturur veya ayakta durur pozisyonda artan, yatmakla azalan ve uygulama sonrası 48-72. saatte başlayan bir baş ağrısı ile karakterizedir(1).

Olgu: On yedi yaşında, bilinen hastalığı olmayan erkek hasta, hidroselektomi operasyonu için spinal anestezi uygulanmış. Spinal anestezi için 25G-Quincke uçlu iğne ile 12,5mg bupivakain uygulanmış. Hastanın, postoperatif 2. saatte başlayan, oturmakla ve ayakta durmakla artan, bilateral zonklayıcı tarzda baş ağrısı ve bulantı şikayeti olmuş. Bu semptomlar ikinci günden sonra şiddetlenmiş.Bol hidrasyon, kafein tüketimi ve yatak istirahati önerilmiş, ancak şikayetleri postoperatif beşinci günde devam etmesi üzerine hasta anestezi polikliniğine başvurmuş.Hasta değerlendirildiğinde nörolojik muayenesi normal, vital bulguları stabildi. Atipik seyirli başağrısı tariflediği için intrakranial patolojileri dışlamak amacıyla yapılan beyin BT incelemesinde oksipital bölgede hiperdens alan (subdural hematom/subaraknoid kanama?,sinüs ven trombozu?) tespit edildi(Resim-1).Hastanın öyküsü derinleştirildiğinde, 5 yıldır ara ara tekrarlayan baş ağrısı ve 3 ay önce geçirilmiş kafa travması olduğu öğrenilmiştir. Hastanın travma döneminde çekilen beyin tomografisinde benzer görüntü olduğu görüldü(Resim-2). Sinüs ven trombozu ve kanamayı dışlamak amacıyla kontrastlı beyin MR ve MR venografi çekildi.Görüntüleme sonuçlarında, kanama bulgusu olmayıp süperior sagittal sinüs ve sol transvers sinüsün geniş olduğu gözlendi(Resim-3). Hasta, postspinal baş ağrısı tanısı ile servise yatırıldı ve IV hidrasyon ile kafeinli içecekler verildi. Postoperatif sekizinci günde, baş ağrısının tamamen gerilediği gözlendi.

Resim-1:Baş ağrısı sebebiyle çekilen beyin tomografisi

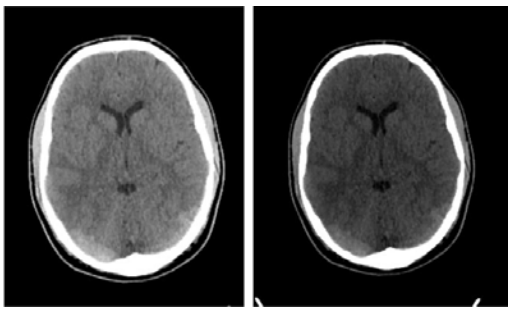

Baş ağrısı sebebiyle çekilen beyin tomografisi

Resim-2:Geçmişte yaşanan kafa travmasında çekilen beyin tomografisi

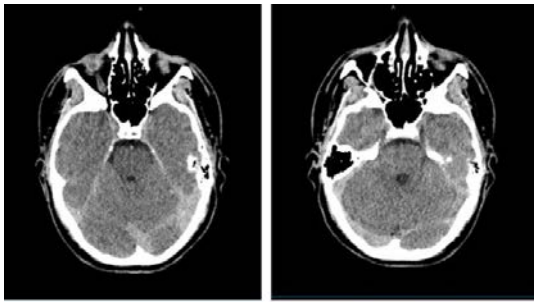

Geçmişte yaşanan kafa travmasında çekilen beyin tomografisi

Resim-3:Ayırıcı tanı amacıyla çekilen kontrastlı beyin MR ve MR venografi

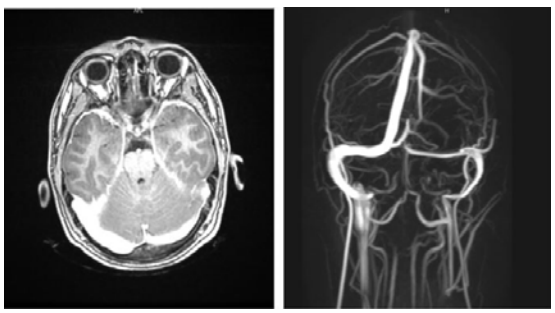

Ayırıcı tanı amacıyla çekilen kontrastlı beyin MR ve MR venografi

Tartışma / Sonuç: Spinal anestezi sonrası oluşan intrakranial hipotansiyon, meninkslerin ve venöz yapıların daha fazla gerilmesine yol açarak baş ağrısına sebep olabilir(3). Atipik seyreden PDPH olgumuzda, ayırıcı tanıda beyin BT ve beyin MR anjio ile süperior sagittal sinüs ve sol transvers sinüsün normalden geniş olduğu görüldü. Beyin sinüs venlerindeki genişliğin BOS drenajına etki ederek veya venöz yapıların daha fazla gerilmesine yol açarak PDPH'nin daha erken başlamasına ve atipik seyirli olmasına sebep olabileceğini düşündürmüştür.Sonuç olarak; atipik seyirli PDPH olgularında kranial görüntüleme ile ayırıcı tanı, tedavi yönetiminde yol gösterici olabilir.

Anahtar Kelimeler: rejyonel anestezi, POSTDURAL PUNCTURE HEADACHE, intrakrenieal hematom, sinüs ven trombozu, spinal anestezi

Kaynakça

1) Turnbull, D. K., & Shepherd, D. B. Post-dural puncture headache: pathogenesis, prevention, and treatment. British Journal of Anaesthesia.2003;91(5), 718-729.

2) Amorim JA, Gomes de Barros MV, Valença MM. Post-dural (post-lumbar) puncture headache: Risk factors and clinical features. Cephalalgia. 2012;32(12):916-923.

3) Grant R, Condon B, Hart I, Teasdale GM. Changes in intracranial CSF volume after lumbar puncture and their relationship to post-LP headache. J Neurol Neurosurg Psychiatry. 1991;54:440–442.

TARK 2024
Türk Anesteziyoloji ve Reanimasyon Derneği
58. Ulusal Kongresi
28 Kasım - 1 Aralık 2024
Kaya Palazzo Otel ve Kongre Merkezi / ANTALYA

P-006

Perkütan Nefrolitotomi Yapılan Hastada Hidrotoraks Gelişmesi: Vaka Sunumu

Murat İzgi[1], Mehmet Kırıköz[1], Fatma Sarıcaoğlu[1]

[1]Hacettepe Üniversitesi Tıp Fakültesi Anesteziyoloji Ve Reanimasyon Abd

Giriş / Amaç: Üriner sistem taş hastalıklarının tedavisinde perkütan nefrolitotomi (PNL) minimal invaziv bir yöntem olup, günümüzde açık taş cerrahisinin yerini almıştır. Ancak her cerrahi işlem gibi PNL operasyonunda da çeşitli komplikasyonların gelişebileceği, hatta bunların hayatı tehdit edecek boyutlara ulaşabileceği unutulmamalıdır (1). Bu vakamızda PNL yapılan hastada gelişen hidrotoraks komplikasyonuna yaklaşımımızı sunmayı amaçlıyoruz.

Olgu: Üriner sistem taşı nedenli PNL uygulanması planlanan 68 yaş 85 kg kadın hastanın bilinen hipertansiyon ve 2022 yılında çekilen Toraks BT'sinde sağ akciğer orta lobda kitle saptanması sonucu lobektomi öyküsü vardı. Hastanın aralıklı sağ yan ağrısı olması üzerine sağ böbrek üst polde taş tespit edilmiş ve operasyon önerilmiş. Preoperatif değerlendirilmesinde baş-boyun hareketleri olağan, ağız açıklığı >3 cm ve Mallampati skoru II, ASA skoru II olarak saptandı. Hasta ameliyathane odasına gelince rutin ASA monitörizasyonu yapıldı ve intravenöz damaryolu açıldı. İntravenöz indüksiyonu takiben endotrakeal entübasyon yapıldı. İntraoperatif vital bulgularda, havayolu basınçlarında, SpO2 ve EtCO2 değerlerinde değişiklik olmayan hastanın, cerrahinin bitiminde cerrahi ekip tarafından subkostal perkütan girişim esnasında plevral bütünlüğe zarar verilmiş olabileceğinin bildirilmesi üzerine, her iki hemitoraksı oskülte edildi ve sağ hemitoraks bazalinde solunum seslerinin azaldığı tespit edildi. Bunun üzerine hasta ekstübe edilmeden önce akciğer grafisi (PAAG) çekildi ve sağ akciğerde plevral effüzyon saptandı. Göğüs Cerrahisine danışılan hastaya göğüs tüpü takıldı ve yaklaşık 1000 ml drenaj sağlandıktan sonra hasta ekstübe edildi. Hasta postoperatif gözlem ünitesinde 1 saatlik stabil izlem süreci sonrası servise gönderildi.

Preoperatif PAAG



İntraoperatif PAAG



Göğüs Tüpü Takılması



Tartışma / Sonuç: Biz bu vaka sunumu ile akciğer lobektomi cerrahisi geçirmiş hastada dahi havayolu basınçlarında artış, SpO2 ve EtCO2 değerlerinde azalma gibi bulgular olmadan da masif hidrotoraks gelişebileceğini göstermek istedik. Cerrahi ekiple iletişim içinde olmak ve en ufak bir şüphe varsa hastayı ekstübe etmeden PAAG çektirerek tanının doğrulanması ve gerekli müdahalenin yapılması bu vakalarda hayati önem taşıyabilir. Böbrek üst pole erişim için subkostal veya interkostal yaklaşım uygulanan hastalarda ekstübasyon öncesi rutin PAAG çektirilmesi düşünülebilir (2).

Anahtar Kelimeler: Perkütan Nefrolitotomi, Hidrotoraks, PAAG, Akciğer Grafisi

Kaynakça

1. Telli O, Gülpınar Ö, Süer E. Perkütan Nefrolitotomide Komplikasyonlar. Turk Urol Sem 2011; 2: 336-9. DOİ: 10.5152/tus.2011.66
2. R Munver, FC Delvecchio, GE Newman, GM Preminger. Critical analysis of supracostal access for percutaneous renal surgery. The Journal of Urology, 2001

TARK 2024
Türk Anesteziyoloji ve Reanimasyon Derneği
58. Ulusal Kongresi
28 Kasım - 1 Aralık 2024
Kaya Palazzo Otel ve Kongre Merkezi / ANTALYA

P-007

Temel Anestezi Uygulamaları İçin İnternet Aramalarındaki Eğilimlerin Analizi: Türkiye ve Dünya

Handan Güleç[2], Sümeyye Demirhan[1], Ezgi Erkılıç[1]

[1]Ankara Bilkent Şehir Hastanesi
[2]Yıldırım Beyazıt Üniversitesi Tıp Fakültesi

Giriş / Amaç: Günümüzde teknoloji ve bilgiye ulaşma kolaylığının fazlasıyla artması ile birlikte artık hastalar doktorları ile görüşmeden önce genellikle konu hakkında elektronik ortamda bilgi almaya başladılar. Bu durumda çalışmacılarda internet kaynaklı bilginin kullanımı ile ilgili de çalışmalar yapmaya yöneldi. Biz de bu çalışmada anestezinin temelleri olan genel, spinal, epidural, sezeryan anestezisi ve ağrısız doğum konularının halk tarafından 2023-2024 yılları arasında Türkiye ve Dünyada internet ortamında ne kadar tarandığının araştırmasını sunmak istedik.

Gereç ve Yöntem: Google Trends, internet arama alışkanlıkları hakkında bilgi edinmek için kullanılabilecek açık erişimli bir araçtır. Google Arama web sitesinde gerçekleştirilen aramaların otomatik trend analizini kullanır. Kullanıcılar Google Trendler'e bir giriş terimi girdiğinde, zamansal ve jeo-uzamsal eğilimler ve söz konusu orijinal giriş terimini arayan kullanıcılar tarafından gerçekleştirilen ilgili aramalar hakkında veri sağlar. Bu gerçek zamanlı bilgiler, haftalık arama hacminin en yüksek arama oranına sahip haftaya (RSV=100) göre ölçeklendirilmesiyle belirlenen göreli arama hacmi (RSV) kullanılarak raporlanır. Biz arama motoruna sırası ile genel anestezi, spinal anestezi, epidural anestezi, sezeryan anestezisi ve ağrısız doğumu yazdık. Önce Türkiye sonrasında Dünya dağılımını görerek grafik ve harita üzerinde aramanın en yoğun yapıldığı bölgeleri not ettik.

Bulgular: Sonuçlarımızı grafik ve harita üzerinde sunmak istedik. Konularla ilgili haritalarda renk yoğunluğunun en fazla olduğu bölgeler en fazla aramanın yapıldığı bölgeleri temsil etti. Sonuçları bir kısmı grafik halinde eklenmiştir.

Genel anestezi Türkiye

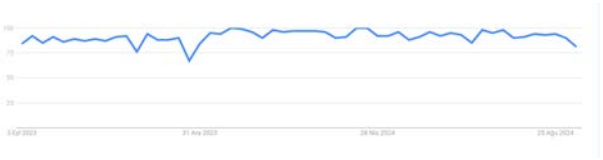

Genel anestezi Türkiye geneli dağılım



Dünyada genel anestezi

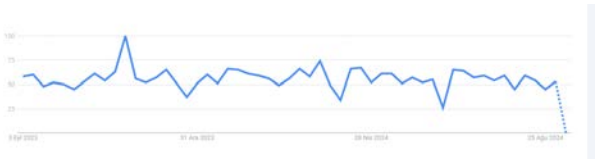

Dünyada genel anestezi dağılımı



Tartışma / Sonuç: Google Trendler, toplam değil, göreceli bir arama hacmi sonucu sağlar. Ancak bu bilginin kimin tarafından yapıldığı maalesef ki bilinmemektedir. Aynı zamanda aramaların, arayanlar için yararlı bilgiler sağlayıp sağlamadığı da belirsizdir.Bu çalışmanın potansiyel sınırlılıkları vardır. Google kullanılarak yapılan internet aramalarıyla sınırlıydı ve tabiki Google dışında çeşitli internet arama motorlar da mevcut. Bununla birlikte, küresel olarak Google, web trafiğine dayalı olarak en popüler web sitesidir. Bu çalışmadada, insanların anestezi hakkında doktorları tarafından sağlanan bilgilerin ötesinde çevrimiçi olarak bilgi aradıklarına dair önceki bulguları desteklemektedir.

Anahtar Kelimeler: Trends, Anestezi, Türkiye, Dünya

Kaynakça

1.Declercq ER, Sakala C, Corry MP, Applebaum S. Listening to mothers II: Report of the second national U.S. survey of women's childbearing experiences: conducted January-February 2006 for Childbirth Connection by Harris Interactive(R) in partnership with Lamaze International. J Perinat Educ 2007;16:9–14.

2.''Alexa Top 500 Global Sites." Alexa Web Information Company. 2016. www.alexa.com/topsites.

3. Sutton CD, Carvalho B. What's trending now? An analysis of trends in internet searches for labor epidurals. Int J Obstet Anesth (2017), http://dx.doi.org/10.1016/j.ijoa.2017.02.00

TARK 2024
Türk Anesteziyoloji ve Reanimasyon Derneği
58. Ulusal Kongresi
28 Kasım - 1 Aralık 2024
Kaya Palazzo Otel ve Kongre Merkezi / ANTALYA

P-008

Rino-Orbital Mucormukozisli Hastada Anestezi Yönetimimiz

Hilal Akça[1], Aziz Berkay Süne[1], Funda Gümüş Özcan[1]

[1]Başakşehir Çam ve Sakura Şehir Hastanesi

Giriş / Amaç: Mucormikosis, aspergilllosis ve candidiasis'den sonra en sık görülen 3. invaziv mantar hastalığıdır.Genel durum bozukluğu ile seyretmesi ve acil müdahale gerektiren bir hastalık olması nedeniyle mukormikozis anestezi uygulaması açısından da özellik taşıyan bir hastalıktır(1).Mukormikozis tanısı almış ve acil operasyon geçiren bir olguyu sunmayı ve anestezik yaklaşımı tartışmayı amaçladık.

Olgu: Bilinen DM,HT,aritmi,KAH(5yıl önce Bypass) tanıları olan 65 yaş kadın hasta acil servise sol yüz yarısında ve göz çevresinde şişlik,kızarıklık, ateş şikayetiyle başvuruyor. KBB ve Göz klinikleri tarafından muayene edildikten sonra mucor mukozis ön tanısıyla tetkik ediliyor. Diyabetik ketoasidoz tablosunda olan ve genel durumu bozuk olan hastaya acil operasyon planlandı. Yoğun bakım hazırlığıyla ASAIII E olarak operasyona alınan hasta uygun monitorizasyon ve uygun indiksüyon sonrası entübe edildi. Arterial monitorizasyon yapıldı. Giriş kangazında pH:7,15 Hco3:10,, BE:-18,6 Lac:,9 Glu:278idi.Peroperatif asidozun derinleşmemesi için hasta hipokarbik tutulmaya çalışıldı.DKA olan hastaya insülin infüzyonu ve potasyum replasmanı yapıldı.Yakın kan şekeri ve kangazı takibi yapıldı.Peroperatif hipotansif seyretmesi üzerine steradin infüzyonu başlandı.FESS cerrahisi ve sol orbital egzentarasyon yapıldı,3saatlik operasyon boyunca 800cc diürezi oldu.Hasta ekstübe edildi,steradin ihtiyacı kalmadı. Komplikasyonsuz cerrahi sonrası kan gazı pH:7,23 HCO3:11,4 BE:-16 Lac:1,1 Glu:214 olan hasta oda havasında yoğun bakıma transfer edildi.

mr görüntüsü

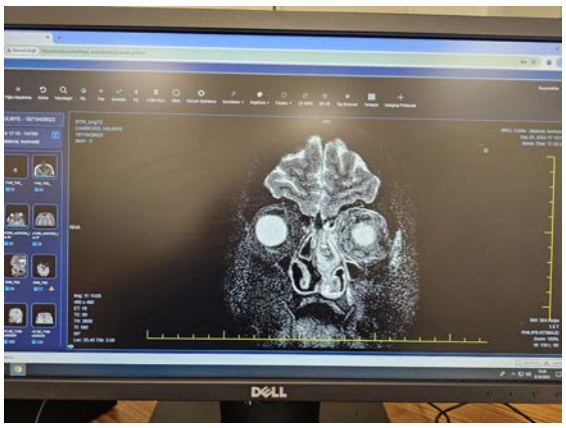

Tartışma / Sonuç: Mukormikoz olguların çoğunda diyabetik ketoasidoz, immünsüpresyon gibi altta yatan hastalığı bulunanlarda görülse de nadiren sağlıklı bireylerde de görülebilir. Genellikle hastaların hematolojik değerleri bozuk, çoklu organ yetmezliği ve sepsis varlığı nedeniyle ayrıca acil müdahale gerektiren bir hastalık olması nedeniyle mukormikozis anestezi uygulaması açısından da özellik taşıyan bir hastalıktır. Entübasyon ve ekstübasyon aşaması özellikle baş ve boyun bölgesinde dekstrüktif lezyonlarla seyreden mukormikozisli vakalarda önemli diğer bir problemdir.Acil trakeostomi ihtiyacı açısından her hasta lezyonların yeri ve seviyesi açısından iyi değerlendirilmelidir(2).Olgumuzda lezyonlar nazal pasaj ve maksiller sinüs seviyesinde yerleşmişti. Bu nedenle entübasyon ve ekstübasyonda zorlukla karşılaşmadık.

Anahtar Kelimeler: mukormikozis, anestezi, rino-orbital mukor

Kaynakça

1. Prabhu RM, Patel R. Mucormycosıs and entomophthora-mycosis.a rewiew of the clinical manifestations, diagnosis and treatment. Clin Microbiol Infect 2004;10(Suppl.1):31-47
2. ÇELEBİ, N., CANBAY, Ö., SU, M., ÇELİKER, V., & AYPAR, Ü. (2008). Mukormikozis' li Hastada Anestezik Yaklaşım. *Turkiye Klinikleri Journal of Anesthesiology Reanimation*, *6*(1), 38-40.
3. Shatul L, Parikh MD, Giridhar Venkatraman MD, John M, DelGaudio MD. Invasive Fungal Sinusitis:A 15-Year Re-view from a Single Institution. Am J Rhinol 2004;18:75-81.

TARK 2024
Türk Anesteziyoloji ve Reanimasyon Derneği
58. Ulusal Kongresi
28 Kasım - 1 Aralık 2024
Kaya Palazzo Otel ve Kongre Merkezi / ANTALYA

P-010

Brugada Sendromu Olan Gebe Hastanın Anestezi Yönetimi

Ülkü Burçin Atasever[1], Berna Tapsız[1], Barış Arslan[1], Hatice Kaya Özdoğan[1], Çağla Bali[1]

[1]Adana Şehir Hastanesi

Giriş / Amaç: Brugada sendromu (BrS), sağ dal bloğu ve sağ prekordiyal derivasyonlarda kalıcı ST segment yükselmesiyle karakterize, nadir bir malign aritmidir. Sıklıkla senkop ve kardiyak arreste yatkınlıkla karakterizedir. Tedavide semptomatik hastalara implante edilebilir kardiyoverter defibrilatör yerleştirilmektedir. Anestezi yönetimi ise gelişebilecek malign aritmiler açısından önem taşır. Bu sunumda BrS Tip3 tanılı gebe olgunun anestezi yönetiminden bahsedilecektir.

Olgu: 2018 yılında nedeni belirlenemeyen kardiyak arrest öyküsü olan 31 yaşında, 78 kg, 36 haftalık gebe olan hastamız 2 ay önce senkop nedeniyle BrS Tip 3 tanısı almış, İCD önerilmiş ancak gebelik devam ettiği için yüksek riskli olduğu söylenip takılması ertelenmiş. Sigarayı 9 ay önce bırakmış olan hastanın laboratuvar tetkikleri normal, havayolu muayenesi Mallampati II, diğer sistemleri normaldi. EKG'si sinüs ritminde olup kardiyoloji konsultasyonunda aritmiyi tetikleyecek ilaçlardan kaçınılarak yüksek riskle opere olabileceği söylendi, hasta ASA III olarak değerlendirilip elektif şartlarda sezaryan planlandı.Operasyon günü rutin monitorizasyon yapıldı, aritmi tedavisi için kardiyoloji tarafından önerilen izoprenalin hazırlığı, eksternal defibrilatör pedleri hazır hale getirildi. Giriş vital bulguları; KB: 130/65 Nabız:60/dk SpO2:100 olan hastaya 6mg/kg Penthotal, 0.6 mg/kg roküronyum ile anestezi induksiyonu sağlandı. Anestezi idamesinde %50 O2-hava karışımı içinde sevofluran %1 olarak kullanıldı. Bebek çıktıktan sonra 100 mcgr fentanil uygulandı. Analjezi amacıyla deksketoprofen 50 mg uygulanan hasta sugammadeks 2 mg/kg uygulanarak ekstube edildi. EKG değişikliği olmayan hasta ileri takip için koroner yoğun bakıma gönderildi.

Tartışma / Sonuç: BrS hastalarda ısı değişiklikleri, elektrolit dengesizliği, stres gibi faktörlerin yanında lokal anestezikler ve rutin anestezi uygulamasında kullanılan bazı ilaçlar aritmileri tetikleyebilmektedir. Literatür taramalarında düşük dozda lokal anestezik ile spinal anestezi uygulanmış olgular bulunsa da vaka takdimlerinin çoğunlukla genel anestezi olması nedeniyle biz de güvenli olduğu bildirilen ilaçlarla genel anestezi uygulamasını tercih ettik, hastamızın takibinde bir problemle karşılaşmadık.BrS'nun anestezi yönetiminde aritmileri tetikleyebilecek elektrolit dengesizlikleri düzeltilmeli, normotermi, normokarbi ve normovolemi korunmalı, yüzeyel anesteziden kaçınılmalı ve gelişebilecek ventriküler fibrilasyon gibi aritmilere karşı önlem alınmalı, güvenli olduğu bildirilen ajanlar(brugadadrugs.org) kullanılmalıdır.

Anahtar Kelimeler: brugada, genel anestezi, gebe hasta

Kaynakça

Anesthetic management of patients with Brugada syndrome: a case series and literature review. Can J Anaesth 2011 Sep;58(9):824-36. doi: 10.1007/s12630-011-9546-y

TARK 2024
Türk Anesteziyoloji ve Reanimasyon Derneği
58. Ulusal Kongresi
28 Kasım - 1 Aralık 2024
Kaya Palazzo Otel ve Kongre Merkezi / ANTALYA

P-013

İnterskalen Blok Sonrası Gelişen Lokal Anestezik Sistemik Toksisitesi Olgu Sunumu

Tuğçe Çetin[1], Mehmet Demirçelik[1], Ergin Alaygut[1], Gaye Aydın[1]

[1]SBÜ İzmir Tepecik EAH, Anesteziyoloji ve Reanimasyon Kliniği

Giriş / Amaç: Lokal anestezik sistemik toksisitesi (LAST) lokal anesteziklerin yanlışlıkla sistemik dolaşıma verilmesi veya güvenli dozun üzerine çıkması sonucu nörolojik ve kardiyak etkilerin ortaya çıktığı mortaliteye sebep olabilen istenmeyen bir yan etkidir.1. Omuz artroskopisi planlanan ve interskalen brakial pleksus bloğu uygulama sonrası görülen LAST olgusunu tartışmayı amaçladık.

Olgu: Olgu sunumu yapılması için hastadan onam alınmıştır. 59 yaşında, 80 kg, erkek rotator kaf yırtığı nedeni ile omuz artroskopisi olacak hastanın preoperatif değerlendirmesinde ASA 1 anestezi riski mevcut olup interskalen brakial pleksus bloğu planlandı. Blok öncesi hastaya standart ASA monitörizasyonu uygulanarak el sırtında 18G intraket ile damar yolu açıldı. Premedikasyon amacıyla 1mg midazolam intravenöz uygulandı. USG ve sinir stimülatörü eşliğinde in-plane teknikle sağ interskalen bölgeye girildi., uyarı alındı. %0.5 bupivakain 10 ml ve %2 prilokain 10 ml 20 ml'lik enjektör aracılığıyla sık aralarla negatif aspirasyon yapılarak verildi. Motor blok ve sensoriyal blok 20. Dakikada oluştu. Bu sırada hemodinami stabil seyretti. 25. dakikada boyanma ve örtünmeyi takiben hastada huzursuzluk, ajitasyon , bilinç kaybı ve tonik klonik epileptik nöbet görüldü. Monitörde ventriküler erken atımlar hipertansiyon (Ta: 195/100) desatürasyon (Spo2: 90) görülmesi ile birlikte havayolu açıklığı sağlanarak 1.5 mg/kg'dan %20 lipid emülsiyonu intravenöz bolus olarak verildi. Hemodinaminin stabil olması ve bilincinin açılması nedeniyle infüzyona geçilmedi. Operasyon ertelendi. 24 saat YB koşullarında izlendi. Stabil seyreden hasta ortopedi servisine taburcu edildi.

Tartışma / Sonuç: Periferik sinir bloklarında USG, sinir stimülatörü ve negatif sık aspirasyonla LAST olgularının önemli derecede azalttığı bildirilmiştir.2 İntravenöz lipit emülsiyonu LAST tedavisinde artık rehberde yer almaktadır.3Sonuç olarak uygun doz, uygun teknik kullanılmasına rağmen LAST gelişebilir. İşlem sırasında mutlaka lipid emülsiyonu ve resüsitasyon ekipmanlarının bulundurulması gerekmektedir. İlk nörolojik semptomda lipid emülsiyonu verilmesinin hayat kurtarıcı tedavi olduğu bilinmelidir.

Anahtar Kelimeler: Lokal Anestezik Sistemik Toksisitesi, İnterskalen blok

Kaynakça

1. Yektaş, A. Bupivakain-lidokain karışımının neden olduğu sistemik lokal anestezik toksisitesinde intravenöz lipid ile tedavi. Ok meydanı Tıp Dergisi,2017; 33(3):172-177
2. Vasques, F., Behr, A. U., Weinberg, G., Ori, C., & Di Gregorio, G. (2015). A review of local anesthetic systemic toxicity cases since publication of the American Society of Regional Anesthesia Recommendations: to whom it may concern. *Regional Anesthesia & Pain Medicine*, *40*(6), 698-705.
3. Neal, J. M., Neal, E. J., & Weinberg, G. L. (2021). American Society of regional anesthesia and pain medicine local anesthetic systemic toxicity checklist: 2020 version. *Regional Anesthesia & Pain Medicine*, *46*(1), 81-82.

TARK 2024
Türk Anesteziyoloji ve Reanimasyon Derneği
58. Ulusal Kongresi
28 Kasım - 1 Aralık 2024
Kaya Palazzo Otel ve Kongre Merkezi / ANTALYA

P-014

Postpartum Covıd-19 İlişkili Ards Gelişen Hastada Ekstrakorporeal Membran Oksijenasyonu (Ecmo) Tedavisi

Emel Yıldız[2], Zeynep Göçerler[3], Sabahat Esen[2], Özlem Koçak[2], Serkan Telli[2], Süleyman Camgöz[2], Canan Balcı[1]

[1]Sağlık Bilimleri Üniversitesi, Ümraniye Eğitim ve Araştırma Hastanesi
[2]Kütahya Sağlık Bilimleri Üniversitesi, Kütahya Şehir Hastanesi
[3]Evliya Çelebi Hastanesi Eğitim ve Araştırma Hastanesi

Giriş / Amaç: Koronavirüs SARS-CoV-2, 2019 COVID-19 tüm dünyada bir salgına yol açtı ve tüm dünyada tahminen beş milyondan fazla ölümle ilişkilendirildi. Bu hastalığa bağlı gelişen Akciğer enfeksiyonu çoğunlukla endotrakeal entübasyon ve invaziv mekanik ventilasyon (İMV) gerektiren akut solunum yetmezliğine neden oldu. Çoğu olguda, İMV başarısız oldu ve ve ECMO kullanımı gerekli hale geldi. ECMO, geleneksel tedavi stratejileriyle yönetilemeyen hastalar için kardiyak, solunumsal veya kombine kardiyorespiratuvar desteğe izin veren bir müdahaleleri içeren kompleks bir tedavidir. Aslında H1N1 salgını sırasında, H1N1 enfeksiyonuna bağlı Akut Solunum Sıkıntısı Sendromu (ARDS) için ECMO alan hamile ve doğum sonrası hastaların toplam hayatta kalma oranı %74,6 olarak tahmin edililmektedir. Bu olguda hastaneye yatışının ikinci gününde, postpartum COVID-19 enfeksiyonuna bağlı solunum yetmezliği ve ARDS gelişen hastada ECMO tedavimizi sonuçlarını sunmayı amaçladık.

Olgu: 41 yaşında hasta sezaryen sonrası 2. günde ARDS nedeniyle dış merkezden yoğun bakıma kabul edildi. Hastanın yatışındai Arteriyal Kan Gazında: Solunum Sayısı 44 solUk/dk, PaO2/FiO2: 40, SPO2: %65, PCO2: 56 mmHg idi. Yoğun bakıma yatışının 3. gününde hipoksemisi derinleşen ve kliniği bozulan hastaya ECMO tedavisi başlandı. Eş zamanlı PCR sonucunda COVID19 enfeksiyonu tanısı kondu. Postpartum kanama riski açısından ECMO süresince sık aralıklarla AST takip edildi. ECMO sırasında bilinçli sedasyon sağlandı ve kan gazına göre ECMO'nun 4. gününde önce ekstübe edildi. Ekstübasyon sonrası, spontan ventilasyonda takip edilen hasta ECMO'nun 5. günde dekanüle edildi ve 9. gün servise transfer edildi.

Tartışma / Sonuç: Son yıllarda özellikle COVID-19 pandemisi nedeni ile de ECMO zamanlaması ile ilgili tartışmalar devam etmektedir. Solunum Yetmezliğinin VV-ECMO ile tedavisinde tüm dünyada kabul edilen çalışmalar vardır. Tüm düyada kabul edilen kriterlerde sıklıkla PaO2/FiO2 oranı ve hipokseminin süresi temel alınmaktadır. Özellikle COVID-19 nedeniyle gelişen ARDS vakalarında mortalitenin çok yüksek olduğu da göz önüne alındığında hastamızda 3.gün ECMO kararı verildi. ECMO dan çıkışta ise önce hasta ekstübe edildi, 5. gün ECMO sonlandırıldı. Sonuç olarak ECMO tedavisine mümkün olduğunca erken başlanmasının önemli olduğunu düşünüyoruz.

Anahtar Kelimeler: ECMO, ARDS, Postpartum Hasta, COVID-19

Kaynakça

1.Saad AF, Rahman M, Maybauer DM, et al. Extracorporeal membrane oxygenation in pregnant and postpartum women with H1N1-related acute respiratory distress syndrome: a systematic review and meta-analysis. *Obstet Gynecol* 2016; 127(2): 241–247.

TARK 2024
Türk Anesteziyoloji ve Reanimasyon Derneği
58. Ulusal Kongresi
28 Kasım - 1 Aralık 2024
Kaya Palazzo Otel ve Kongre Merkezi / ANTALYA

P-015

2009-2022 Yılları Arasında Yargıtay'da Karara Bağlanan Anesteziyoloji ve Reanimasyon Hekimlerini İlgilendiren Malpraktis Dosyalarının İncelenmesi

Tahsin Çınar[1], Oktay Demirkıran[2]

[1]Haydarpaşa Numune Eğitim ve Araştırma Hastanesi
[2]İstanbul Üniversitesi - Cerrahpaşa Cerrahpaşa Tıp Fakültesi Yoğun Bakım Bilim Dalı

Giriş / Amaç: Son yıllarda malpraktis davalarında ciddi bir artış olmuştur. Bu davaları tehdit olarak gören hekimlerin bir çoğu uygulama tarzlarını değiştirmişlerdir. Bu durum hasta-hekim ilişkilerini etkilemiş ve genç hekimleri dava ile sık karşılaşabilecekleri uzmanlık alanlarından uzaklaştırmıştır. Diğer tıp branşlarında olduğu gibi Anesteziyoloji ve Reanimasyon alanında da teknoloji gelişmiş ve klinik bilgiler artmış olsa da, operasyon çeşitlilikleri ve invaziv prosedür sayısı da oldukça artmıştır. Tıbbi işlemlerden kaynaklanan yasal sorumluluğun kapsamı hekimler tarafından tam olarak bilinmemektedir. Çalışmamızda 2009-2022 yılları arasında Yargıtay tarafından karara bağlanan Anesteziyoloji ve Reanimasyon hekimlerini ilgilendiren malpraktis davalarını inceleyerek, dava konusu olan uygulamaların dava konusu olma nedenlerini ve Anesteziyoloji ve Reanimasyon hekimlerinin tıbbi hatadan kaynaklanan hukuki ve cezai sorumluluğunu araştırmayı amaçladık.

Gereç ve Yöntem: Çalışmamız, retrospektif olarak 2009-2022 yılları arasında Yargıtay'da karara bağlanan Anesteziyoloji ve Reanimasyon hekimlerini ilgilendiren davaların, Yargıtay web sitesinden dosyaların incelenmesi ile gerçekleştirilmiştir.

Bulgular: Anesteziyoloji ve Reanimasyon hekimlerinin incelenen davalara dahil olmasının en sık sebebi perioperatif takip yetersizliği (%20,2) iddialarıdır. Bu davalarda istenmeyen olayların çoğu ölüm ile sonuçlanmıştır (%48,8). Tazminat davalarının çoğu temyiz öncesinde yaptırımsız sonuçlanmıştır (%72,1). Temyiz edilen tazminat davası kararlarının çoğu Yargıtay tarafından bozulmuştur (%93,1). Ceza davalarının çoğu temyiz öncesinde yaptırımsız sonuçlanmıştır (%63,4). Taksirli suçlardan mahkûmiyet kararları bulunsa da kasıtlı suçlardan mahkûmiyet bulunmamaktadır. Yaptırımsız sonuçlanan ceza davalarının çoğu Yargıtay tarafından onanırken (%80,8), taksirle öldürme suçundan mahkûmiyet kurulan kararların çoğu bozulmuştur (%63,7). İstenmeyen olayın gerçekleştiği an ile Yargıtay kararının kesinleşmesi arasındaki süre ortalama 76,38 ± 28,66 aydır. Anesteziyologları ilgilendiren malpraktis iddiaları en çok kadın hastalıkları ve doğum uygulamalarında gerçekleşmiştir (%27,3).

Tartışma / Sonuç: İstenmeyen olayların meydana geldiği dönemler, alınabilecek önlemlerin nerede yoğunlaşması gerektiğini göstermektedir. Anesteziyoloji ve Reanimasyon uzman sayısının ve niteliğinin artırılması, temel hukuk eğitimleri yapılması, hasta takibinin ve preoperatif sürecin öneminin kavranması hekimlerin yargısal yaptırımlardan korunmasını büyük oranda sağlayacaktır. Ayrıca istenmeyen olaylara yönelik geri bildirim sisteminin kurulması hekimleri defansif tıp uygulamalarından uzaklaştıracaktır.

Anahtar Kelimeler: anestezi, tıbbi hata, malpraktis, Yargıtay, sorumluluk

Kaynakça

1- [1] Hasta Hakları Yönetmeliği, Sayı: 23420 1998.
2- [2] Gökcan HT. Tıbbi Müdahaleden Doğan Hukuki ve Cezai Sorumluluk. 4th ed. Ankara: Seçkin Yayıncılık; 2022.
3- [3] Cooper JB, Newbower RS, Long CD, McPeek B. Preventable anesthesia mishaps; A study of human factors. Anesthesiology 1978;49:399–406.
4- [4] Marcus R. Human factors in pediatric anesthesia incidents. Paediatr Anaesth 2006;16:242–50.
5- [5] Butterworth JF, Mackey DC, Wasnick JD. Morgan & Mikhail Klinik Anesteziyoloji Çev. Ed: Isik B. 7th ed. 2024.
6- [6] Garcia-Miguel FJ, Serrano-Aguilar PG, Lopez-Bastida J. Preoperative assessment. Lancet 2003;362:1749–57.
7- [7] King MS. Preoperative evaluation. vol. 62. 2000.
8- [8] Türk Anestezioloji ve Reanimasyon Derneği (TARD). Anestezi Uygulama Kılavuzları, Preoperatif Hazırlık. TARD-Yayın 2015.
9- [9] Cormarck RS, Lehane J. Difficult tracheal intubation in obstetrics. Anaesthesia 1996;39:1105–11.
10- [10] Frerk CM. Predicting difficult intubation. Anaesthesia 1991;46:1005–10.
11- [11] Kaya K, Gökagaçlı R, Öztürk E. Entübasyonda güçlük ve laringoskop gerektirmeyen teknikler. Anestezi Dergisi 1996;4:57–68.
12- [12] American Society of Anesthesiologists. Statement on ASA Physical Status Classification System 2020.
13- [13] March MG, Crowley JJ. An evaluation of anesthesiologists' present checkout methods and the validity of the FDA checklist. Anesthesiology 1991;75:724– 9.
14- [14] American Society of Anesthesiologists. Standards for Basic Anesthetic Monitoring Developed By: Committee on Standards and Practice Parameters (CSPP) 2020.
15- [15] Yargıtay 12.CD, 09.03.2016, E.2015/4424, K.2016/3703. 2016.
16- [16] Yargıtay 12.CD, 11.12.2015, E.2015/1822, K.2015/19180 2015.
17- [17] Altınbaş A. Anestezistlerin Pratikte Premedikasyon Uygulamalarının Değerlendirilmesi. Hitit Medical Journal 2023;5:156–61. https://doi.org/10.52827/hititmedj.1281485.

18- [18] Pedersen T, Eliasen K, Henriksen E. A prospective study of mortality associated with anaesthesia and surgery: risk indicators of mortality in hospital. Acta Anaesthesiol Scand 1990;34:176–82.
19- [19] Pedersen T. Complications and death following anaesthesia. A prospective study with special reference to the influence of patient, anesthesia, and surgery related risk factors. Dan Med Bull 1994;41:319–31.
20- [20] Maaløe R, Hansen CL, Pedersen T. [Death under anesthesia. Definition, causes, risk factors and prevention]. Ugeskr Laeger 1995;157:6561–5.
21- [21] Howie WO, Zangaro G, Howie BA, McMullen PC, Dutton RP, Zimmerman L. Anesthesia-Related Malpractice Claims in Maryland 1994-2017. AANA J 2022;90:455–61. 59
22- [22] Ertan A, Öz H, İnanıcı A, Keskin R. Anestezi Uygulaması Sırasında Ölümle Sonuçlanan ve Dava Konusu Olmuş Olguların Adli Tıp Açısından Retrospektif Değerlendirilmesi. Turkiye Klinikleri J Foren Med 2004;1:67–72.
23- [23] Savaş H. Yargıya Yansıyan Tıbbi Müdahale Hataları. 1st ed. Ankara: Seçkin Yayıncılık; 2009.
24- [24] Naziroğlu A. 2012-2014 yılları arasında Adli Tıp Kurumu Birinci İhtisas Kurulu'nca Görüş Bildirilen Anestezi ve Reaminasyon Branşı ile İlgili Tıbbi Uygulama Hatası İddiası Bulunan Olguların Değerlendirilmesi. Akdeniz Üniversitesi, Tıp Fakültesi, Adli Tıp Anabilim Dalı, Türkiye, 2017.
25- [25] Kragie S, Mather K. Standards of care and specialists. ASA Newsl 2002;11.
26- [26] Polat O. Tıbbi Uygulama Hataları. 4th ed. Ankara: Seçkin Yayınları; 2024.
27- [27] Yargıtay 12.CD, 27.03.2015, E.2014/1499, K.2015/5293 2015.
28- [28] Yargıtay 1.CD, 15.10.2014, E.2014/4455, K.2014/4478 2014.
29- [29] Yargıtay 12.CD, 17.10.2016, E.2015/14353, K.2016/11954 2016.
30- [30] Kazancı BE. Oftalmolojide Malpraktis Hekimin Yasal Hak ve Sorumlulukları. In: Kaynak S, Yazar Z, editors. 1st ed., İstanbul: Türk Oftalmoloji Derneği Eğitim Yayınları; 2012, p. 104–14.
31- [31] Güney Tunalı I. Hekimin Tıbbi Müdahalede Bulunma Yükümlülüğünün Sınırları. 1st ed. İstanbul: Seçkin Yayınları; 2020.
32- [32] Franz Werro. La Responsabilité Civile Médicale : vers une dérive à l'américaine? La responsabilité médicale, Neuchatel: 1996.
33- [33] Oğuzman MK, Öz MT. Borçlar Hukuku Genel Hükümler. vol. 1. 19th ed. İstanbul: Vedat Kitapçılık; 2021.
34- [34] Fikret Eren. Sorumluluk Hukuku Açısından Uygun İlliyet Bağı Teorisi. vol. 361. Ankara: Ankara Üniversitesi Hukuk Fakültesi Yayınları; 1975.
35- [35] Keyman S. Hekimin Cezai Sorumluluğu. Ankara Üniversitesi Hukuk Fakültesi Dergisi 1978;35:57. https://doi.org/10.1501/Hukfak_0000000855.
36- [36] Adıgüzel S. Hekimin Aydınlatma Yükümlülüğü. Türkiye Adalet Akademisi Dergisi 2014:943–95.

37- [37] Yıldırım MŞ, Odabaşı AB, Köse Ç, Lale A, Tümer AR. Tıbbi Uygulama Hatası İddialarının Değerlendirilmesinde Örnek Bir Sistem Hatası Olgusu. The Bulletin of Legal Medicine 2018;23:65–8. https://doi.org/10.17986/blm.2017136900.
38- [38] Aşırdizer M, Ekiz A. Solution Suggestions for Medical Malpractice Claims. The Bulletin of Legal Medicine 2022;27:288–94. https://doi.org/10.17986/blm.1564.
39- [39] Cesur E, Taşdemir İ, Buyukakincak E, Asliyuksek H, Turan Ş. Clinical characteristics and forensic psychiatric examination of cases evaluated due to alleged psychiatric medical malpractice. Klinik Psikiyatri Dergisi 2022;25:395–403. https://doi.org/10.5505/kpd.2022.33716.
40- [40] Can İÖ, Özkara E, Can M. Yargıtayda Karara Bağlanan Tıbbi Uygulama Hatası Dosyalarının Değerlendirilmesi. Dokuz Eylül Üniversitesi Tıp Fakültesi Dergisi 2011;25:69–76.
41- [41] Kahyaoğlu Khalil E. 2015-2020 Yılları Arasında Yargıtay'a İntikal Etmiş Malpraktis Dosyalarının Sağlık Yönetimi Açısından Analizi. Ordu Üniversitesi, 2022.
42- [42] Haller G, Laroche T, Clergue F. Morbidity in anaesthesia: Today and tomorrow. Best Pract Res Clin Anaesthesiol 2011;25:123–32. https://doi.org/10.1016/j.bpa.2011.02.008. 60
43- [43] Braz LG, Braz DG, Cruz DS da, Fernandes LA, Módolo NSP, Braz JRC. Mortality in Anesthesia: A Systematic Review. Clinics 2009;64:999–1006. https://doi.org/10.1590/S1807-59322009001000011.
44- [44] Pignaton W, Braz JRC, Kusano PS, Módolo MP, de Carvalho LR, Braz MG, et al. Perioperative and Anesthesia-Related Mortality. Medicine 2016;95:e2208. https://doi.org/10.1097/MD.0000000000002208.
45- [45] Rodwin BA, Bilan VP, Merchant NB, Steffens CG, Grimshaw AA, Bastian LA, et al. Rate of Preventable Mortality in Hospitalized Patients: a Systematic Review and Meta-analysis. J Gen Intern Med 2020;35:2099–106. https://doi.org/10.1007/s11606-019-05592-5.
46- [46] Bedikian M. Medical Malpractice Arbitration Act: Michigan's experience with arbitration. Am J Law Med 1984;10:287–306.
47- [47] Yılmaz EN. Karşılaştırmalı hukukta tıbbi malpraktis. In: Özcengiz D, editor. Sağlık Hukukunda Güncel Konular. 1st ed., Ankara: Türkiye Klinikleri; 2021, p. 19–26.
48- [48] Ertan A. Adli Tıp Kurumu'nda Değerlendirilen Olgularda Saptanan Anestezi Hataları ve Önlenebilirliği. İstanbul: 2007.
49- [49] Çakmak C, Yalçın Balçık P. Sezaryen Yöntemi İle Gerçekleştirilen Doğumlarda Ortaya Çıkan Malpraktis Olgularının Yargıtay Kararları İle İncelenmesi. Jinekoloji - Obstetrik ve Neonatoloji Tıp Dergisi 2019;16:155–9.
50- [50] Çom U, Üzün İ, Gümüş B. Ölümle Sonuçlanan Kadın Hastalıkları ve Doğum Olgularında Tıbbi Uygulama Hatası İddialarının Değerlendirilmesi. Journal of Contemporary Medicine 2020;10:567–72. https://doi.org/10.16899/jcm.746800.

TARK 2024
Türk Anesteziyoloji ve Reanimasyon Derneği
58. Ulusal Kongresi
28 Kasım - 1 Aralık 2024
Kaya Palazzo Otel ve Kongre Merkezi / ANTALYA

P-016

İntratorasik Yerleşim Gösteren DEV Guatr'ın Beklenmeyen Zor Hava Yolu Yönetimi

Aslı Arıcan Çelik[1], Yasemin Görgülü[1], Filiz Alkaya Solmaz[1], Eyyüp Sabri Özden[1], Mustafa Soner Özcan[1], Pakize Kırdemir[1]

[1]Süleyman Demirel Üniversitesi Tıp Fakültesi, Anesteziyoloji ve Reanimasyon AD

Giriş / Amaç: Tiroid dokusunun büyümesi bazen dışarıdan görülmeyip mediasten içine yayılarak intratorasik yerleşim gösterebilir. Kitlenin büyüklüğüne göre büyük damarların ve trakeanın yer değiştirmesine ve daralmasına neden olabilir. İntratorasik guatra müdahale hem cerrahi zorluğa hem de beklenmeyen zor hava yolu yönetimine neden olabilir (1,2). Olguda intratorasik yerleşim gösteren trakeayı-özefagusu sağ posterolateralden basılayan, inferolateralden bronşları basılayan dev guatrda anestezi yönetimi sunulmuştur.

Olgu: 45 yaşında, BMI:28, guatr ve servikal disk hernisi öyküsü bulunan hasta, intratorasik yayılım gösteren guatr nedeniyle anestezi hazırlığı yapıldı, onam alındı. Preoperatif fizik muayenede tiroid bezi non palpabl, öksürük ve stridor yoktu. Akciğer grafisinde sağ toraks arkasına uzanan tiroid dokusu (69x80x92 mm) gözlemlendi (Resim 1). BT'de trakea ve ana bronşun açık olduğu raporlandı. Larinks değerlendirmesinde bilateral vokal kordlar hareketli bulundu. Hastaya, trakeayı tamamen kapatma riski nedeniyle kas gevşetici kullanılmadan entübasyon planlandı. İndüksiyonda toplam 2mcg/kg remifentanil-fentanil, 1mg/kg lidokain, 3mg/kg propofol uygulandı. Entübasyon videolaringoskopla 39F sol çift lümenli tüp ile yapıldı fakat bronşiyal kaf vokal kordları geçtikten sonra ilerletilemedi. Fleksibl bronkoskopi ile bronşiyal lümen içindeki tüp yeri kontrol edildi ve distal kısımda belirgin darlıktan dolayı ilerlemediği tespit edildi (Resim 2). Ödemli vokal kordlar nedeniyle buji guide ile 32F(10.7mm) sol çift lümenli tüp yerleştirilmesi denendi, yine başarısız olundu. Cerrahi ile görüşülerek 7numara(9.8mm) spiralli tek lümenli endotrakeal tüp yerleştirildi (Resim 3). Cerrahi, önce supinde servikal serbestleştirme yaptı sonrasında sağ torokotomi ile 10 saat süren cerrahi gerçekleştirildi (Resim 4). Düşük tidal volüm, basınçla ventilasyon sağlandı, intraoperatif hava yolu problemi gözlenmedi. Postoperatif 1. günde sorunsuz ekstübe edildi ve servise devredildi.

Resim 1



Posteroanterior ve lateral akciğer grafileri

Resim 2



Videolaringoskopi ve bronkoskopi ile 39F çift lümenli tüp entübasyonu

Resim 3



Videolaringoskopi ve bronkoskopi ile 7 numara tek lümenli tüp entübasyonu

Resim 4

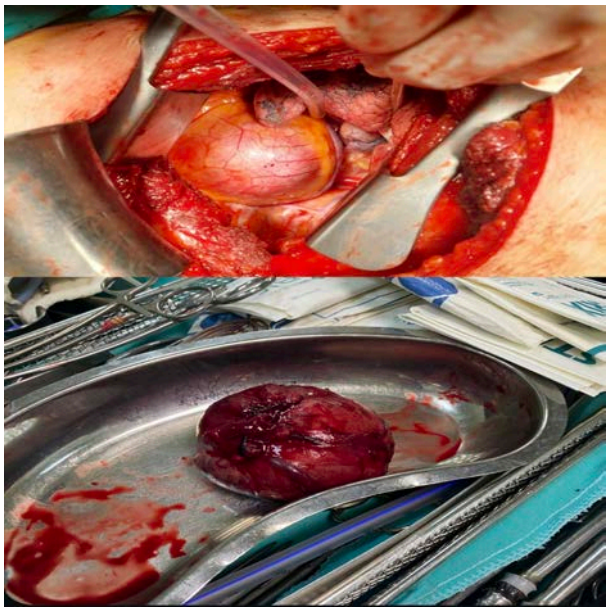

İntraoperatif ve postoperatif tiroid dokusunun görüntüsü

Tartışma / Sonuç: Guatrın intrarorasik yayılımı, büyük damar ve trakea deviasyonu veya stenozu nedeniyle cerrahi ve anestezi yönetimini karmaşık hale getirebilir(3). Bu hastalarda multidisipliner yaklaşımla; kişiye özel anestezi ve beklenmeyen zor hava yolu yönetimi planının preoperatif detaylı yapılması gerekmektedir. Preoperatif görüntüleme normal olmasına rağmen dev guatr görülen hastalarda indüksiyon ile havayolunun daralabileceği ve uygun boyutta tüplerin hazır bulundurulması gerektiği akılda tutulmalıdır.

Anahtar Kelimeler: Dev guatr, İntratorasik yerleşim, Beklenmeyen zor hava yolu

Kaynakça

1. Thomas CM, Mattingly JK, Hendrickse A, Song JI. Case Report of a Massive Retropharyngeal Goiter Resulting in Laryngeal Compression. A A Case Rep. 2017 Sep 15;9(6):178-181. doi: 10.1213/XAA.0000000000000560. PMID: 28542048.
2. Marques B, Oliveira R, Ameiro RJ, Paiva M. Forgotten Goiter Presenting As Acute Respiratory Distress Following a Thyroidectomy: A Case Report. Cureus. 2024 Feb 26;16(2):e54933. doi: 10.7759/cureus.54933. PMID: 38544612; PMCID: PMC10966934
3. Osinaike BB, Ogunsiji AO, Joseph OC. Challenging Airway Management in a Patient with Retrosternal Goiter Presenting in Respiratory Distress. Niger J Surg. 2021 Jan-Jun;27(1):66-70. doi: 10.4103/njs.NJS_58_19. Epub 2021 Mar 9. PMID: 34012246; PMCID: PMC8112356.

TARK 2024
Türk Anesteziyoloji ve Reanimasyon Derneği
58. Ulusal Kongresi
28 Kasım - 1 Aralık 2024
Kaya Palazzo Otel ve Kongre Merkezi / ANTALYA

P-017

Hemoptizi İle Başvuran Komplike Bir Akciğer Kist Hidatikli Pediatrik Hastada Anestezi Yönetimimiz

Hakan Temel[1], Fatma Tuğçe Solak[1], Emel Gündüz[1]

[1]Akdeniz Üniversitesi Tıp Fakültesi Anesteziyoloji ve Reanimasyon Anabilim Dalı Antalya, Türkiye

Giriş / Amaç: Kist hidatik bir Echinococcus granulosus olup insanların köpekler ve koyunlarla yakın temasının olduğu bölgelerde görülen, çocuklarda en sık karaciğer ve daha sonra akciğeri tutan paraziter bir hastalıktır. Pulmoner kist hidatiğin en sık komplikasyonu, kistlerin bronşları ve plevra boşluklarını etkileyen komşu yapılara rüptürü ve ona bağlı gelişen anafilaktik reaksiyonlardır. Plevra efüzyonu, pnömotoraks, intrabronşial rüptür, mediastinal şift ve hemoptizi gibi ciddi komplikasyonlara neden olabilirler.

Olgu: 10 yaş 29 kg 3 ay önce pulmoner kistektomi yapılan erkek hasta 2 gündür olan hemoptizi şikayetiyle acil servisimize başvurmuş. Aktif hemoptizisi (2 saat içinde 250 ml kanlı balgam) devam eden hastanın hemoglobin değeri sırayla (12.0-10.9-10.4 g/dl) olarak izlendi. Toraks BT çekilen hasta ameliyathaneye yönlendirildi.Olgumuza; alerjik reaksiyon gelişme riski nedeniyle metil prednisolon ve feniramin uygulandı. Hastada yarı oturur pozisyonda indüksiyona başlanarak 60 mcg fentanil, 15 mg rokuronyum, 175 mg tiyopental sodyum uygulandı. 6.0 numara ETT ile entübe edildi. Anestezi idamesi sevoflorane ile sağlandı. Fiberoptik bronkoskop eşliğinde sağ akciğere 7F endobronşial bloker yerleştirildi 41 cm mesafede tespit edildi. Sağ torakotomi pozisyonu verildi. Tek akciğer ventilasyonuna geçilen hastanın endobronşial bloker içinden aspirasyonla hemorajik geleni oldu. 3 ay önce kist eksizyonu yapılan hastaya sağ orta lobektomi uygulandı. Hemoglobin değeri 7.7 g/dl kadar düşen hastamıza 1 ü ES replasmanı yapıldı. Toplam operasyon süresi 5,5 saat olan ameliyat sonrası ESP bloğu uygulanan, inotrop ihtiyacı olmayan, postop ASBÜ'de takipleri yapılan hastamız 1. Saat ekstübe edildi, 4. Saat çocuk cerrahisi servisine devredildi.

Resim 1



Birinci ameliyat: Hidatik Kistin Bilgisayarlı Tomografideki görüntüsü

Resim 2

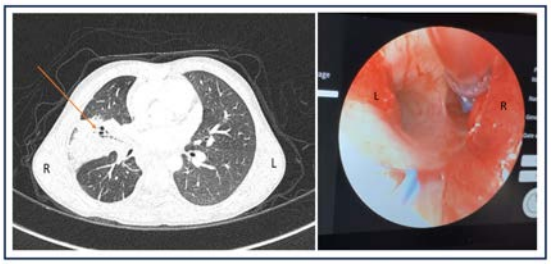

İkinci ameliyat: Hidatik Kistin Tomografik Görüntüsü ve Bronşial Blokerin Sağ Ana Bronştaki Görüntüsü

Tablo 1

Klinik özellikler		**Görüntüleme ve cerrahi**		**Anestezi**	
Yaş / cinsiyet	10 / E	Direk grafi X-ray	Sağ hemitoraksta kist gölgesiyle uyumlu opasite artışı	Prosedür (anestezi)	7f bronşial bloker TAV+
İlk semptom görülme zamanı	5 ay önce	Bilgisayarlı tomografi	Sağ akciğer orta lob arkasında hava sıvı seviyesi içeren kistk lezyon	İndüksiyon	Tiyopental Rokuronyum Fentanil
Semptom ve belirtiler	Öksürük Balgam Hemoptizi Göğüs ağrısı Aralıklı nefes darlığı	Kist boyutları	Plevral effüzyon 68 x 54 mm	Profilaksi	Metil-prednisolon Feniramin-maleat
Hayvan temas öyküsü	Kedi ve köpek	Cerrahi insizyon	Sağ posterolateral torakotomi	Kan replasmanı	1 ünite ES
Karaciğer tutulumu	Yok	İntraoperatif bulgular	Kist içinde hava kaçağı (kist rüptürü)	Postoperatif dönem	ASBÜ
Pulmoner kist yerleşimi	Sağ Orta lob	Prosedür (Cerrahi)	Kistektomi (1. seans) Orta lobektomi (2.seans)	Postoperatif komplikasyon	3 ay sonra bronşial kanama
Anti-helmintik tedavi	Preoperatif (eksik tedavi)	Preoperative komplikasyon	Hemoptizi	Postoperatif hastanede kalış süresi	8 gün
Elektif/acil	Acil	Rüptüre kist	+	Mortalite	Yok

Olgunun Klinik, Cerrahi ve Anestezik Özellikleri

Tartışma / Sonuç: Çocuklarda akciğer daha elastik olduğundan erişkinlerden daha çok ve büyük hidatik kistleri özellikle endemik bölgelerde sık görülmektedir. Tedavide en iyi seçenek cerrahi olup, kistler büyük olsa bile kistektomi lobektomiye tercih edilmeli ve çocukta akciğer parankimi korunmalıdır. Anestezik yaklaşımda TAV güvenli bir seçenektir. Ancak hastaya pozisyon verirken ya da cerrahi manipülasyonlara bağlı bronşial blokerin yeri değişebilir. Anestezistin solunumsal ve hemodinamık parametrelerle birlikte cerrahi alanın da yakın takibi ile hipoksemi ve perioperatif komplikasyonlar önlenebilir.

Anahtar Kelimeler: Akciğer, Bronşial bloker, Kist hidatik, Pediatrik anestezi

Kaynakça

1. Haidar A, Mostarchid A El, Blekouchi L, Allali N, Haddad S El, Chat L. Cronicon EC PAEDIATRICS EC PAEDIATRICS Case Report Pulmonary Hydatid Cyst with Broncho-Pleural Rupture: A Rare Complication to be Considered (Case Report).
2. Erkoç MF, Öztoprak B, Alkan S, Okur A. A rare cause of pleural effusion: Ruptured primary pleural hydatid cyst. BMJ Case Rep. 2014 Mar 6;
3. SALMAN H, SALMAN Z, KART Y, AKÇAM M. Cystic Echinococcosis in Children: Ten Years of Experience and Which Laboratory Result in Evaluating Ruptured Cases? Journal of Contemporary Medicine. 2023 Jan 31;13(1):54–9.
4. Darbari A, Lahiri R, Mishra M, Kumar A, Gautam S, Kumar N. Management of Pulmonary Hydatid Cyst With Pleural Complications: A Case Series. European Medical Journal. 2021 Feb 22;
5. Aydin Y, Ulas AB, Ahmed AG, Eroglu A. Pulmonary Hydatid Cyst in Children and Adults: Diagnosis and Management. Vol. 54, Eurasian Journal of Medicine. AVES; 2022. p. S133–40.
6. Ramdev B, Kumar Sharma D, Singh H, Dwivedi MB, Bansal S. ISSN 2347-954X (Print) Anaesthetic Considerations for Management of a Case of Hydatid Cyst Lung with Bronchopleural Fistula and Hepatic Hydatid Cyst for Excision. Scholars Journal of Applied Medical Sciences (SJAMS [Internet]. 2017;5(2D):541–3. Available from: https://saspublishers.com/journal/sjams/home

TARK 2024
Türk Anesteziyoloji ve Reanimasyon Derneği
58. Ulusal Kongresi
28 Kasım - 1 Aralık 2024
Kaya Palazzo Otel ve Kongre Merkezi / ANTALYA

P-018

Metilmalonik Asidemi Tanısı Olan Hastanın Yoğun Bakım Tedavi Süreci Üzerine Bir Olgu İncelemesi

Ahmet Faruk Şakiroğlu[1], Özcan Hale Erişir[1], Ebubekir Özgür[1], Ahmet Özdemir[1]

[1]Sancaktepe Şehit Prof. Dr. İlhan Varank Eğitim ve Araştırma Hastanesi

Giriş / Amaç: Metil Malonik Asidemi ,'Valin, metionin, treonin ve izolösin'' adı verilen amino asitlerin ve yağ asitlerinin metabolize olamaması sonucu ortaya çıkan bir organik asidemidir.[1] Metilmalonik asidemi 1:100.000 oranında görülmektedir[2]. Bu olgu sunumunda konjenital metilmalonik asidemi tanısı olan , solunum sıkıntısı ve bilinç değişikliği ile acile başvuran hastamızın tedavi sürecini sunmayı amaçladık.

Olgu: Bilinen metilmalonik asidemi tanısı olan 31 yaşında kadın hasta acil servise solunum sıkıntısı ve bilinç değişikliği şikayetleri ile başvurmuş. Geliş muayene bulguları GKS:14 ışık refleksi +2/+2 solunum sesleri doğal solunum sayısı 26/dk so2:95(nazal kanül 5l) Batın solunumu mevcut Kalp sesleri doğal ek ses - üfürüm - Batın rahat defans - rebound - Acil servis alınan VKG ph:6.91 pc02: 19 Po2:27 hco2:9 Laktat:4 BE: -20 lipaz:1570 amilaz: 932 KŞ:423 derin metabolik asidoz solunum sıkıntısı ve bilinç değişimi nedeniyle akut pankreatit ,diyabetik ketoasidoz, mma atağı ön tanıları düşünülerek extübe şekilde ybu yatırıldı. batın bt Pankreas baş çevresinde ödematöz değişiklikler dikkati çekmiştir. Bulgular pankreatit açısından anlamlı olabilir. şeklinde raporlanan hastada ; abdominal usg sonucu biliyer pankreatit düşünülmediBilinç durumundaki değişimin hiperamonyemiye bağlı olduğu düşünülen hastaya hdf başlandı. Hasta beslenme rejim ve ek öneriler açısından çocuk hastalıkları metabolizma bölümüne konsülte edildi. Metabolizma hastalıkları önerileri doğrultusunda hastaya 1g/kg lipid infüzyonu 7 g/kg/dk olarak glukoz infüzyonu ;Karnitin (150 mg/kg) , b12 (günlük 1 amp - 1000 mcg/ml) tedavilerinin verilmesi planlandı.3. basamak ybu takiplerinin 18. saatinde bilinç durumunun iyileşmesi ve kan amonyak değerlerinin normal aralıklarda seyretmesi üzerine crrt stoplandı. Kontrol AKG (ph: 7.55 pco2 :22 pO: 105 BE : -3.2 HCO3 : 21 LAKTAT: 4.3)Bilinç durumu düzelen kan gazında asidozu toparlayan r3 başlanan hasta metabolizma yataklı servisi olan dış merkeze devredildi..

Tartışma / Sonuç: Daha çok çocukluk dönemlerinde görülen metabolizma hastalıkları zaman zaman erişkin bireylerde de ciddi klinik tablolara neden olabilmektedir. Bu durumlarda multidisipliner yaklaşım önemlidir.Metabolik asidozu ve baz açığı olan hastalarda ön tanılarda organik asidemiler de düşünülerek tedavi planlanmalıdır.

Anahtar Kelimeler: metilmalonik asidemi, Organik Asidemiler, Metabolizma Hastalıkları

Kaynakça

1. Srinivas KV, WANT MA, Freigoun OS, Balakrishna N.et. al. Methylmalonic Acidemia with Renal involvement; A case report and Review of Literature. Saudi J Kidney Dis Transplant 2001;12(1):49-53.
2. James D Weisfeld-Adams,Mark A Morrissey er aI.Newborn screening and early biochemical follow-up in combined methylmalonic aciduria and homocystinuria.cbIC type, and utility of methionine as a secondary screening analyte.Mol Genet Metab 2010;99(2):116-123.

TARK 2024
Türk Anesteziyoloji ve Reanimasyon Derneği
58. Ulusal Kongresi
28 Kasım - 1 Aralık 2024
Kaya Palazzo Otel ve Kongre Merkezi / ANTALYA

P-020

Genel Anestezi Altında Konjenital Katarakt Cerrahisi Planlanan Pierre Robin Sendromlu İnfantta Anestezi Yönetimi

Vedat Tümen[1], Sami Eksert[1], Fatih Şimşek[1], Mehmet Emin Orhan[1], Burçin Nur Bayındır[1]

[1]SBÜ Gülhane Eğitim Ve Araştırma Hastanesi

Giriş / Amaç: Pierre Robin sendromu (PRS) mikrognati, yarık damak, glossopitozdan oluşan üçlü triad olarak tanımlanmıştır[1]. PRS tek başına görülebileceği gibi velokardiofasial sendrom, Trizomi 18, fetal hidantoin gibi diğer sendromlara ve anomalilere de eşlik edebilir. Bu olguda genel anestezi altında katarakt cerrahisi planlanan Pierre Robin Sendrom'lu bir infantta, havayolu yönetimi deneyimimizi paylaşmak istedik.

PRS KATARAKT



Olgu: Pierre Robin Sendromlu 80 günlük ve 3,5 kg ağırlığındaki kız bebeğe katarakt cerrahisi planlandı. Öyküsünde sadece dik pozisyonda emebildiği, emzirme sırasında sık yorulduğu öğrenildi. Muayenesinde mikrognati, glossoptozis, küçük ve dar burun, yüksek damak olduğu görüldü. Burnunun tıkalı olduğu, ağzı açık soluduğu görüldü. Zor entübasyon ekipmanı hazırlandı. ASA II riski ile işleme alındı. Monitorize edildi. %100 O2 ile 5 dk neonatal maske yardımıyla preoksijenize edildi. %8 MAK sevofluran ile maske ventilasyonu uygulanarak damar yolu açıldı. 1,5 numara ProSeal LMA yerleştirildi. MV PC modda FİO2:%40, Akış: 5L/dk, frekans:26, PEEP:0, İ/E: 1/2 , Pinsp: 6 mbar olarak ayarlandı. MAK %3 Sevofluran ile anestezi idame edildi. İndüksiyondan 85 dk sonra LMA yerinden oynadı hasta desatüre oldu,LMA çıkarılmadan tekrar yerine yerleştirildi. İndüksiyonun 95.dakikasında ani bradikardi gelişti. İntravenöz 0,02/kg'dan atropin yapıldı. İndüksiyondan 120 dk sonra cerrahi işlem tamamlandı. Sevofluran kapatılıp hastanın spontan solunumu tam olarak geri geldikten sonra LMA çekildi. Oral airway yerleştirilip maske ile ventilasyonu sağlandı. Hastanın supin pozisyonda dilinin geri kaçtığı ve hava yolunun tıkandığının görülmesi üzerine, pron pozisyona alındı, yüz maskesi ile O2 desteği sağlandı. Anestezi sonrası bakım ünitesine alınıp önceden ısıtılmış küvezde monitörize takip edildi. Herhangi bir komplikasyon gelişmeyen hasta pediatri kliniğine nakledildi.

PRS AĞIZ SOLUNUMU



PRS LMA İLE ENTÜBASYON



Tartışma / Sonuç: PRS anestezisinde intraoperatif en önemli mortalite nedeni hava yolu problemleridir. Bu yüzden zor havayolu ekipmanları hazırda bulundurulmalı, postoperatif yakın monitorize takip edilmelidir.

Anahtar Kelimeler: pediatrik anestezi, zor hava yolu

Kaynakça

[1] Tan TY, Kilpatrick N, Farlie PG. Developmental and genetic perspectives on Pierre Robin sequence. American Journal of Medical Genetics, 163C: 295-305, 2013

TARK 2024
Türk Anesteziyoloji ve Reanimasyon Derneği
58. Ulusal Kongresi
28 Kasım - 1 Aralık 2024
Kaya Palazzo Otel ve Kongre Merkezi / ANTALYA

P-023

Nadir Görülen Aluminyum Fosfit Zehirlenmesi

Mahmut Can Dal[1], Hamdi Can Erdoğan[1], Büşra Tanyıldızı Küçük[1], Muhammet Esat Esen[1], Ayşe Yılmaz[1]

[1]Kastamonu Eğitim ve Araştırma Hastanesi

Giriş / Amaç: Alüminyum fosfit, neme maruz kaldığında fosfin gazı üretimine yol açan bir toksik bir tarım ilacıdır.Maruziyete bağlı genel ölüm oranının %30-77 arasında olduğu bildirilmiştir[1].

Olgu: 15 Yaş erkek hasta yanlışlıkla 1 tablet Alüminyum Fosfiti oral aldıktan sonra bulantı kusma ile başvuruyor.Gelişinde Glaskow Koma Skalası(GKS):12, tansiyon:106/47mmhg, kalp hızı:90 atım/dk, spo2:%94 idi. Acil sürecindeki tetkikleri tablo 1 deki gibidir.(Tablo 1).Hastaya oksijen desteği başlandı. Elektrokardiyografisi(EKG) normal sinüs ritmi olarak yorumlandı(şekil 1).Takibinde hastanın tansiyonunun:73/41mmhg kalp hızının:82atım/dk olup 0.15mcg/kg/dk noradrenalin infüzyonu,0.05mcg/kg/dakika adrenalin infüzyon başlandı. 3. basamak çocuk yoğun bakım imkanı olan bir kuruma hava ambulansıyla sevki planlandı.GKS:6'ya gerileyen hastaya mekanik ventilasyon desteği başlandı. 2.saatinde hipotansif seyreden hastanın noradrenalin 1.5 mcg/kg/dakikaya, adrenalin 0.3mcg/kg/dakikaya kadar çıkarıldı.Dopamin 20mcg/kg/dakikadan başlandı.Kontrol EKG alındı(şekil 2). Potasyum klorür (20 meq) ve sodyum bikarbonat(100 mEq) uygulandı.Hipoglisemi görülmesiyle %10 dekstroz başlandı. Hasta sevk süreci devam ederken inotrop ve vazopressörlere rağmen hipotansif seyretti, kardiak arrest gelişti, resussite edildi ve yanıt alınamadı.

Acil servise kabul EKG'si

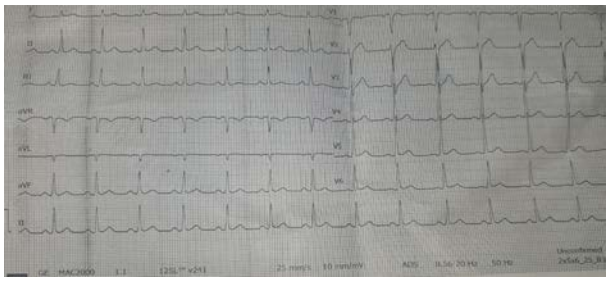

Hastanın 2. Saat EKG'si

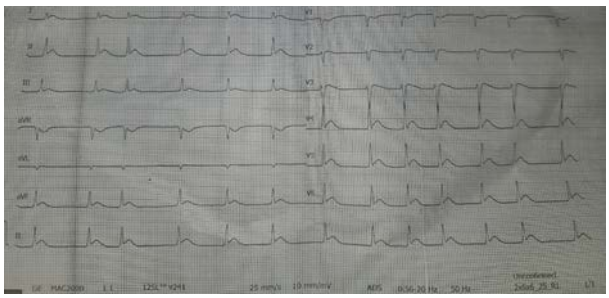

Hastanın acil servis sürecindeki kan gazı değerleri

	GİRİŞ	1.Saat	2.Saat	3.Saat
Glukoz	196	90	50	97
pH	7.47	7.22	7.2	7.2
pCO2	23.9	26.1	24	48
HCO3	21.1	13.1	11.9	15.4
Laktat	7.1	12.1	10.2	8.9

Tartışma / Sonuç: Alüminyum fosfit intoksikasyonu nadir gözlenir ancak oldukça mortal seyredebilir. Oral alındıktan sonra midede bulunan su ve hidroklorik asitle reaksiyona girerek fosfin gazının oluşumuna neden olur.Fosfin gazı 10-15 dakikada sistemik dolaşıma geçer,ancak etki süresi bilinmemektedir.Sitokrom-c oksidaz enziminin inhibe olmasıyla hücre membranında lipit peroksidasyonu ve protein denatürasyonu meydana gelir, hücresel düzeyde oksijen kullanımı bozulur ve serbest oksijen radikalleri oluşumu hızlanır, mitokondrial oksidatif fosforilasyonun bozulması sonucunda da çoklu organ yetersizliği(MODS) tablosu oluşur.Dirençli hipotansiyon ve asidoz kötü prognoz göstergeleridir. Damar bütünlüğünün bozulması nedeni ile ekstravasküler alana bol miktarda sıvı geçişi plazma volümünü azaltıp derin hipotansiyona sebep olur. Tedavide amaç fosfinin etkisi bitene kadar etkili oksijenasyon, ventilasyon ve dolaşım sağlamaktır.Bu amaçla oksijenasyon ve mekanik ventilasyona erken başlanması düşünülmelidir. Venöz kateterizasyon, entübasyon ve mekanik ventilasyon işlemlerinde zaman kaybedilmemelidir. İnhalasyon yoluyla toksikasyonda müdahale ekibi kişisel koruyucu ekipman kullanmalı ve hasta temizlenmelidir.Tedavide antioksidan potansiyeli olan ilaçlar, magnezyum sülfat, NAC, kalsiyum glukonat faydalı olabilir. Hemodiyaliz, hemodiyafiltrasyon sitokinlerin uzaklaştırılmasına ve ECMO hemodinaminin düzeltilmesine olumlu katkı sağlayabilir.

Anahtar Kelimeler: İntoksikasyon, Aluminyum Fosfit, Fosfin Gazı, Resusitasyon, Yoğun Bakım

Kaynakça

1- Møller Eggertsen P, Kristensen AK, Bredahl C. [Survival after oral poisoning with insecticide against moles containing aluminium phosphide]. Ugeskrift for Laeger. 2013 Jun;175(24):1704-1705. PMID: 23763928.
2- Shadnia S, Sasanian G, Allami P, et al. A retrospective 7-years study of aluminum phosphide poisoning in Tehran: opportunities for prevention. *Human & Experimental Toxicology*. 2009;28(4):209-213. doi:10.1177/0960327108097194
3- Agrawal VK, Bansal A, Singh RK, Kumawat BL, Mahajan P. Aluminum phosphide poisoning: Possible role of supportive measures in the absence of specific antidote. Indian J Crit Care Med.
4- Z. Hena et al. / International Journal of Pediatrics and Adolescent Medicine 5 (2018) 155e158
5- Yalçın, D., Candan, B. F., Mutlu, M., Yelken, B. (2022). Nadir Olarak Görülen Alüminyum Fosfit Solunmasına Bağlı Zehirlenme Vakası. Eskisehir Medical Journal, 3(2), 234-238.
6- Hassanian-Moghaddam H, Zamani N. Therapeutic role of hyperinsulinemia/euglycemia in aluminum phosphide Medicine 2016; 95:e4349.poisoning.
7- Jaiswal S, Verma RK, Tewari N. Aluminium phosphide poisoning: Effect of correction of severe metabolic acidosis on patient outcome. Indian J Crit Care Med 2009; 13:21-4.)
8- Ekinci F, Yıldızdaş RD, Horoz ÖÖ, Kendir ÖT, Petmezci E, Tolunay İ, Yılmaz HL. Alüminyum Fosfit Zehirlenmesi: İki Çocuk Olgu ve İki Ayrı Klinik Sonuç. J Pediatr Emerg Intensive Care Med. 2017 Aug;4(2):72-76. doi:10.4274/cayd.41275.

TARK 2024
Türk Anesteziyoloji ve Reanimasyon Derneği
58. Ulusal Kongresi
28 Kasım - 1 Aralık 2024
Kaya Palazzo Otel ve Kongre Merkezi / ANTALYA

P-024

Hipernatremi Nereye Kadar?..

Sema Nur Baki[1], Dicle Birtane[1], Zafer Çukurova[1]

[1]Bakırköy Dr Sadi Konuk Eğitim Araştırma Hastanesi

Giriş / Amaç: GİRİŞ: Hipernatremi (serum Na >145 mEq/L), özellikle yaşlılarda, kritik hastalarda artmış morbidite ve mortalite sebebidir (1). Hipernatreminin yetersiz veya aşırı düzeltilmesi, kötü prognoz ilişkili olup, doğru tanı ve uygun tedavi çok önemlidir (2). Ciddi hipernatremi (serum sodyum Na >160 mEq/L) %75'lik mortalite oranıyla ilişkilidir (3). Etyolojisinde nadir olarak görülen dışardan tuz alımına bağlı hipernatremi vakasını paylaşmayı hedefledik.

Hipernatremi değerlerine göre sınıflama

Classifications of hypernatremia

Criteria	Classification	Value
Absolute serum sodium concentration	Mild	146–150 mmol/L
	Moderate	151–155 mmol/L
	Severe	> 155 mmol/L [38]
	Extreme	> 190 mmol/L [3]
Time of development (cutoff 48 hours)	Acute vs. Chronic	

Olgu: 28 yaş erkek, anksiyete bozukluğu olan hasta acile göğüs ağrısı, ateş, ajitasyon nedeniyle başvurmuş. Anamnezinde nabız düşüklüğü nedeniyle, internetten kendisine addison teşhisi koyup son 2 gün 9'ar kaşık tuz tüketimi, 400 mg prednol kullanımı mevcut. Bilinç açık oryante koopere (kta 48/dk Ta: 140/90 spo2: 97 ekg: nsr) şekilde değerlendirilip, tetkikleriyle akut koroner sendrom dışlandı. Laboratuvar parametrelerinde Na:190 mEq/L CL:152 mEq/L cre: 1,39 üre: 70 gfr: 65 saptanması üzerine şiddetli hipernatremi nedeniyle yoğun bakıma interne edildi. Akut hipernatremi olarak değerlendirilen hastaya ilk 6-8 saat boyunca 1-2 mmol/L/saat düşüş hedeflendi. Sık elektrolit, AKG, nörolojik takip yapıldı.Sıvı açığı 11 litre hesaplanıp %5 dekstroz ile hidrasyon sağlandı. Na ve CI değerlerinin düşüşü tablo 1 de gösterilmiştir.3 gün takip edilen, nörolojik değişiklik gözlenmeyen hasta bilinç açık, stabil, aktif psikoz tanısıyla kapalı psikiyatri ünitesine sevk edildi.

Sodyum-Klor Düşüşü

Laboraturar/Saat	Başvuru	1.saat	4.saat	12.saat	24.saat	36.saat	48.saat	60.saat	72.saat
Na(mEq/l)	190	188	184	175	167	162	155	146	141
Cl(mEq/l)	152	151	148	145	135	128	120	110	102

Tartışma / Sonuç: Hipernatremi sebebinin etiyolojik analizi, tedavide seçilen intravenöz solüsyonun tipi, oranı hayati önem taşır. (4) Bizim vakamızdaki gibi şiddetli hipernatremi olgularında yakın takip ve tedavi için yoğun bakım yatışı önerilir. Akut veya kronik elektrolit bozukluğu tayini tedavi yönlendirme açısından önem arz eder. Hipernatreminin hızlı şekilde düzeltilmesinin, serebral ödeme, nöbet ve kalıcı nörolojik durumlara yol açabileceği göz önüne alınmalıdır.

Anahtar Kelimeler: hipernatremi, psikoz, serebral ödem

Kaynakça

1- 1-Giae Yun, Seon Ha Baek·Sejoong Kim. Evaluation and management of hypernatremia in adults: clinical perspectives Korean J Intern Med. 2023 May; 38(3): 290–302.
2- 2-Liamis G, Filippatos TD, Elisaf MS. Evaluation and treatment of hypernatremia: a practical guide for physicians. *Postgrad Med.* 2016;128:299–306.
3- 3-Ates I, Ozkayar N, Toprak G, Yilmaz N, Dede F. Factors associated with mortality in patients presenting to the emergency department with severe hypernatremia. *Intern Emerg Med.* 2016;11:451–459.
4- 4-Braun MM, Barstow CH, Pyzocha NJ. Diagnosis and management of sodium disorders: hyponatremia and hypernatremia. Am Fam Physician. 2015 Mar 01;91(5):299-307.

TARK 2024
Türk Anesteziyoloji ve Reanimasyon Derneği
58. Ulusal Kongresi
28 Kasım - 1 Aralık 2024
Kaya Palazzo Otel ve Kongre Merkezi / ANTALYA

P-025

Bleomisin İlişkili Pulmoner Toksisite Gelişen Hastada Ecmo Uygulaması

Şerife Demir Paköz[1], Hatice Atlı[1], Büşra Tanyıldızı Küçük[1], Haşim Yasin Erşahin[1], Zahide Doğanay[1]

[1]Kastamonu Eğitim Ve Araştırma Hastanesi

Giriş / Amaç: Bleomisinler; lenfomalar, baş boyun kanserleri ve germ hücreli tümörlere karşı antitümör aktivitesine sahip glikopeptid antibiyotik ailesidir1.Bleomisin hücrelerde oksidatif stres ve proinflamatuar moleküllerin salınımı ile pnömonit ve fibroza yol açar.

Olgu: 41 yaşında solunum sıkıntısı ile acile başvuran hastanın; erken evre(T2N0) seminom nedeniyle radikal orşiektomi, sonrasında kemoterapi öyküsü mevcuttu. Acil başvurusundan 4 hafta önce son bleomisin, etoposid ve sisplatin kürünü tamamlamıştı.Hastanın geliş Glaskow Koma Skalası(GKS):15, tansiyon:110/80 mmHg, kalp hızı:85 atım/dakika, Spo2:%90, Ateş:37.5C, Solunum sayısı:32/dk'idi. Yoğun bakıma Bleomisin ilişkili pulmoner toksisite ve pnömoni ön tanılarıyla kabul edildi. Yatış toraks tomografisinde yaygın buzlu cam görüntüsü mevcuttu(Şekil-1). 160 mg/gün metilprednizolon, tazobactam 4.5 mg 3X1 IV başlandı.(Tablo-1). Nazal 8lt/dk oksijen ile Spo2 %90 üzerine çıkarılamayınca yüksek akımlı nasal oksijenizasyona (HFNO) geçildi.Hastada respiratuar asidoz gelişmesi(Tablo-2) ve 12. saat rox indeksi 2.56 olması üzerine hasta entübe edilerek aralıklı prone pozisyona alındı. Takip eden günlerde PA akciğer grafisinde parankim dansitesinde artış görüldü.(Şekil-2) Alınan kültürlerinde üreme olmayan hastanın viral pnömoni paneli de negatifti. Akciğer koruyucu ventilatör stratejileri ve aralıklı prone pozisyon uygulanmasına rağmen, akut başlangıç, bilateral infiltrasyon varlığı, PaO2/FiO2:86, PEEP:8 olması nedeniyle akut respiratuar distress sendromu (ARDS) düşünülerek hastaya ekstrakorporeal membran oksijenasyonu (ECMO) uygulanmasına karar verildi. Amacımız genç hastada akciğerde fibroz tutulum dışındaki parankim enfeksiyonunun iyileşmesine kadar zaman kazanabilmekti. Altıncı gün sağ juguler ven ve sağ femoral ven kanüle edilerek VV-ECMO uygulanmasına başlandı. 10.gün görüntülemelerinde akciğerde havalanan alan olmadığı(White lung) izlendi(şekil-3). Hastanın yüksek doz inotrop ihtiyacı gelişti. 4'lü (dopamin, dobutamin, noradrenalin ve adrenalin) destek tedavisi başlandı. 13.gün exitus oldu.

Şekil 1

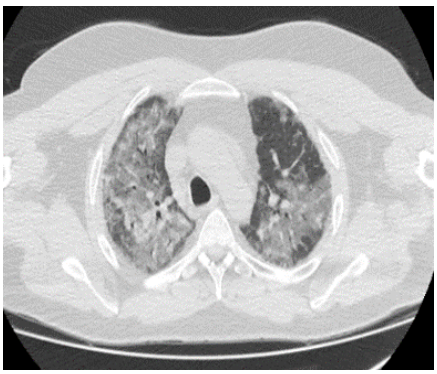

Şekil 2

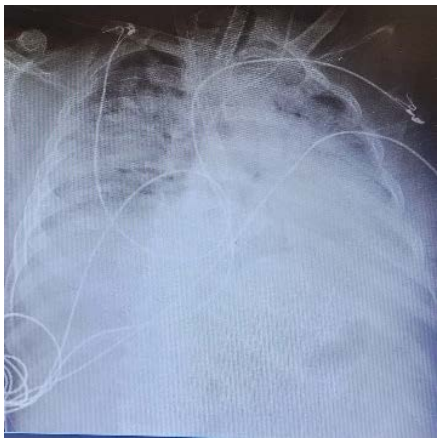

Şekil 3



Tablo 1

Yatış günleri	**1.gün**	**5.gün**	**6. gün**	**11. gün**	**13. gün**
ORDER	**KABUL**	**ECMO ÖNCESİ**	**ECMO 1.GÜN**	**ECMO 5. GÜN**	**ECMO 7.GÜN**
	SALBUTABOL İNHALER 4X1	SALBUTABOL İNHALER 4X1	MİDAZOLAM 10 mg/h	MİDAZOLAM 10 mg/h	MİDAZOLAM 10 mg/h
	BUDENOSİD 2X1	BUDENOSİD 2X1	ROKURONYUM 10 mg/h	ROKURONYUM 10 mg/h	ROKURONYUM 10 mg/h
	METİLPREDNİZOLON 40 MG 4X1	METİLPREDNİZOLON 40 MG 2X1	METİLPREDNİZOLON 80 MG 4X1	METİLPREDNİZOLON 80MG 4X1	METİLPREDNİZOLON 80 MG 4X1
	TEOFİLİN 200 MG 1X1	TEOFİLİN 200 MG 1X1	TEOFİLİN 200 MG 3X1	TEOFİLİN 200 MG 3X1	TEOFİLİN 200 MG 3X1
	TAZOBACTAM 4.5 mg 3X1	MOKSİFLOKSASİN 400 mg 1X1	MOKSİFLOKSASİN 400 mg 1X1	MOKSİFLOKSASİN 400 mg 1X1	TİGESİKLİN 50 MG 2X1
	FUROSEMİD 40 mg 1X1	FUROSEMİD 40 mg 1X1	FUROSEMİD 40 mg 1X1	FUROSEMİD 40mg 1X2	FUROSEMİD 40 mg 1X2
			DEKSMETODİMİN 10 mcg/h	DEKSMETODİMİN 10 mcg/h	DEKSMETODİMİN 10 mcg/h
			HEPARİN 500 IU/h	HEPARİN 500 IU/h	HEPARİN 500 IU/h
			REMİFENTANİL 400 mcg/h	REMİFENTANİL 400 mcg/h	REMİFENTANİL 400 mcg/h
				MEROPENEM 1GR 3X1	MEROPENEM 1GR 3X1

(hastanın yoğun bakım yatışı itibarıyla verilen medikasyon)

Tablo 2

Yatış günleri	**1.gün**	**4.gün**	**5. gün**	**6. gün**	**9. gün**	**11. gün**	**13. gün**
	KABUL	**ENTÜBASYON ÖNCESİ**	**ENTÜBASYON Ve PRONE SONRASI**	**ECMO 1.GÜN**	**ECMO 3.GÜN**	**ECMO 5.GÜN**	**ECMO 7.GÜN**
pH	7.47	7.30	7.38	7.42	7.5	7.36	7.37
PCO2	40.4	67.2	51	46.8	38	55.7	51.6
PO2	46	72	86	112	75	64	42
SAO2	88	80	90	92	90	87	85
FİO2	45 (8LT/DK)	100	100	100	100	100	100
HCO3	29.2	28.3	28.2	29.2	35.3	29	27.2
PAO2/FİO2	86.7	71.9	86	110.8	74.2	63.7	41.5
LAKTAT	1.5	1.2	1.1	1.6	1.9	2.4	7.6
GLUKOZ	151	243	167	245	169	77	169
CRP	212	202	206	112	74	106	249
PCT	0.08	0.10		0.22	0.37	0.62	
WBC	8	11	9	10	11	9	7

(hastanın yoğun bakım yatışı itibarıyla laboratuar değerleri)

Tartışma / Sonuç: Bleomisine bağlı pulmoner toksisite görülme oranı %3-%40 arasındadır, bu olguların %1-2'si fatal seyreder.Bleomisin tedavisi sonrası 1-6 ay içinde subakut gelişen pulmoner hasar tablosu söz konusudur. Bu vakada geniş tutulumlu pulmoner fibrozis ve atipik pnömoni tablosuna ARDS'nin de eklenmesi nedeniyle VV-ECMO bu vakada zaman kazandırma konusunda yetersiz kalmıştır.

Anahtar Kelimeler: Pulmoner Fibrozis, ECMO, ARDS, Bleomisin, Yoğun Bakım

Kaynakça

1. (Chen, J., Stubbe, J. Bleomycins: towards better therapeutics. *Nat Rev Cancer* **5**, 102–112 (2005). https://doi.org/10.1038/nrc1547)
2. (Della Latta V, Cecchettini A, Del Ry S, Morales MA. Bleomycin in the setting of lung fibrosis induction: From biological mechanisms to counteractions. Pharmacol Res. 2015 Jul;97:122-30. doi: 10.1016/j.phrs.2015.04.012. Epub 2015 May 8. PMID: 25959210.)
3. (Mohammed SM, Al-Saedi HFS, Mohammed AQ, Amir AA, Radi UK, Sattar R, Ahmad I, Ramadan MF, Alshahrani MY, Balasim HM, Alawadi A. Mechanisms of Bleomycin-induced Lung Fibrosis: A Review of Therapeutic Targets and Approaches. Cell Biochem Biophys. 2024 Jul 2. doi: 10.1007/s12013-024-01384-9. Epub ahead of print. PMID: 38955925.)
4. Murray JF, Matthay MA, Luce JM, et al. An expanded definition of the adult respiratory distress syndrome. Am Rev Respir Dis 1988;138(3):720-23.
5. Umezawa, H., Maeda, K., Takeuchi, T. & Okami, Y. New antibiotics, bleomycin A and B. *J. Antibiot. (Tokyo)* **19**, 200–209 (1966).
6. Brandt JP, Gerriets V. Bleomycin. 2023 Aug 28. In: StatPearls [Internet]. Treasure Island (FL): StatPearls Publishing; 2024 Jan–. PMID: 3231035

TARK 2024
Türk Anesteziyoloji ve Reanimasyon Derneği
58. Ulusal Kongresi
28 Kasım - 1 Aralık 2024
Kaya Palazzo Otel ve Kongre Merkezi / ANTALYA

P-026

Mersin Üniversitesi Tıp Fakültesi Hastanesi Anestezi Polikliniğine Başvuran 65 Yaş ve Üstü Hastalarda Preoperatif Frailty Değerlendirilmesi

Cabir Palta[1], Enes Yeşilmen[1], Davud Yapıcı[1]

[1]Mersin Üniversitesi Tıp Fakültesi Hastanesi Anesteziyoloji Ve Reanimasyon

Giriş / Amaç: Kırılganlığın ameliyat öncesi değerlendirmenin standart bir parçası haline gelmesi ve ASA sistemine dahil edilmesi gerektiği belirtilmektedir. Günümüzde kırılganlık ölçeğini, ASA sistemine entegre etmek için mevcut bir kılavuz yoktur. Tanımlanmış olan kırılganlık ölçüm araçlarının doğrulukları açısından birbirlerine üstünlükleri olmadığından, araçların uygulanabilirliği ön plana çıkmaktadır. Bu çalışmada, polikliniğimize başvuran 65 yaş ve üstü hastalarda Edmonton ve FRAIL kırılganlık ölçüm araçlarının uygulanabilirliğinin saptanması amaçlanmıştır.

Gereç ve Yöntem: Kliniğimizde, farklı kıdemde, daha önce kırılganlık ölçeklerini kullanmamış, 21 asistan çalışmaya dahil edildi. Her asistan Anestezi polikliniğine preoperatif hazırlık için başvuran 65 yaş ve üstü 20 hastaya ASA değerlendirme sonrası, iki ölçeği sırayla kullanarak kırılganlık değerlendirmiştir. Her hekim, ilk on ve ikinci on olmak üzere toplam 20 hasta değerlendirmiş ve bu süreler kaydedilmiştir. Yirmi hasta değerlendirmesini bitiren hekimlere; uygulamaların pratiklikleri, zorlukları ve tercihlerini değerlendirmek amacıyla anket uygulanmıştır.

Bulgular: Toplam preoperatif değerlendirme süresi içinde ölçeklerin yüzdelik dağılımları; Edmonton için %19 - %36 arasında değişirken, ortalama değer %26.4 ± 9.9% olarak bulunmuştur. FRAIL için ise %14 - %22 arasında değişmiş ve ortalama değer %19.6 ± 8.0% olarak tespit edilmiştir. Toplam değerlendirme süresi içinde FRAIL süresi ve oranı, Edmonton süre ve oranından anlamlı olarak daha düşük saptanmıştır ($p < 0.05$). ASA değerlendirme süreleri; ASA IV olan grupta ASA II ve III olan gruptan uzundu ($p < 0.05$). Poliklinik işleyişine etkisi değerlendirildiğinde, katılımcılar her iki ölçek için de %52.4'ü az, %38.1'i orta, %9.5'i ise çok etkilendiğini belirtmişlerdir.

Tartışma / Sonuç: Sonuç olarak bu çalışma; FRAIL ölçeğinin klinik uygulamalarda Edmonton'a göre daha pratik ve kullanışlı olduğunu göstermiştir. FRAIL, daha kısa sürelerde uygulanabilmekte ve özellikle standart sapmasının daha düşük olması, bu ölçeğin her kıdemde uygulayıcı ve hastaların kolay ve anlaşılır şekilde benimsediğini göstermektedir. FRAIL'nün polikliniğimizde öncelikle tercih edilebilecek bir araç olduğu kanısına varılmıştır.

Anahtar Kelimeler: Edmonton Kırılganlık Ölçeği, FRAIL Kırılganlık Ölçeği, Fraility, Kırılganlığın Değerlendirilmesi, Preoperatif Değerlendirme

Kaynakça

1- Hubbard RE, Story DA. Patient frailty: the elephant in the operating room. Anaesthesia 2014;69 Suppl 1:26-34. DOI: 10.1111/anae.12490.
2- Lin HS, McBride RL, Hubbard RE. Frailty and anesthesia - risks during and post-surgery. Local Reg Anesth 2018;11:61-73. DOI: 10.2147/LRA.S142996.
3- Aucoin SD, Hao M, Sohi R, et al. Accuracy and feasibility of clinically applied frailty instruments before surgery: a systematic review and meta-analysis. Anesthesiology 2020;133(1):78-95.

TARK 2024
Türk Anesteziyoloji ve Reanimasyon Derneği
58. Ulusal Kongresi
28 Kasım - 1 Aralık 2024
Kaya Palazzo Otel ve Kongre Merkezi / ANTALYA

P-027

Oküler ultrasonografi eşliğinde peribulbar blok uygulanan katarakt cerrahisi geçiren hastada ANİ (Analjezi nosisepsiyon index) monitorizasyonu

Yeliz Kılıç[1], Tuba Akyüz[1]

[1]Eskişehir Osmangazi Üniversitesi, Tıp Fakültesi, Anesteziyoloji ve Reanimasyon ABD

Giriş / Amaç: Son yıllarda göz cerrahisinde rejyonal anestezi tekniklerinin anestezistler tarafından kullanımı giderek artmaktadır. Peribulber blok, oküler prosedürler için en sık kullanılan anestezi yöntemlerinden biridir ve anestezik ilacın ekstraokuler alana enjekte edilmesiyle gerçekleştirilir. Kolay uygulanabilirlik ve düşük komplikasyon profili, bu tekniğin önde gelen avantajlarıdır(1). Bu rejyonal teknikler içerisinde ağrı kontrolü açısından en iyi yöntemin hangisi olduğu hala araştırma konudur. Yeni bir cihaz olan Analjezi Nosisepsiyon İndeksi (ANI), ameliyat geçiren hastalarda kalp hızı değişkenliğini analiz ederek intraoperatif nosisepsiyonun objektif olarak ölçülmesini amaçlamaktadır. ANI cihazı, hasta konfor seviyelerinin objektif ve sürekli bir değerlendirmesini sağlamayı ve anestezistlerin cerrahi stresi ve hasta analjezisini daha iyi yönetmelerine olanak sağlamayı amaçlamaktadır(2). Bu olguda ultarsonografi eşliğinde peribulbar blok uygulanan katarakt cerrahisi geçiren hastadaki ANİ (Analjezi nosisepsiyon index monitorizasyonu) deneyimimizi paylaştık.

Olgu: 66 yaş ASA 2 erkek hastanın iskemik serebrovasküler olay hikayesi mevcuttu. Hasta blok odasında standart monitorizasyona ek olarak ANİ monitarizasyonu eşliğinde 1 mg midazolam , 25 mcg fentanil, 10 mcg deksmetodomidin ile sedatize edildi. Hastanın sol gözüne 6 cc (%2 lidokain/ %0.5 bupivakain) verilerek oküler ultrason eşliğinde peribulbar blok oluşturuldu. Oküler ulltrasonografide T-işareti gözlendi(Fotoğraf 1,2). Göz küresi, göz kapağı akinezisi tam olarak sağlandı. Hemodinamik bir sorun yaşanmadı. Blok uygulama sırasında ve cerrahi sonuna kadar etkili bir analjezi sağlandı. ANİm ANİi değerleri blok öncesi 60/60, blok sonrası 3. Dk 60/58, blok 15. Dk ve cerrahi başlangıcında 72/72 cerrahinin 15. Dk sında 67/63, cerrahi bitiminde çıkışta 56/51 olarak kaydedildi. Sadece bir kez hastanın hareket etmesi nedeniyle 10mcg deksmetodimidin eklendi. Cerrahi sorunsuz tamamlandı. Fast-Track Skoru 14 olan hasta göz servisine gönderildi.

Oküler Ultrason Eşliğinde Peribulbar Blok

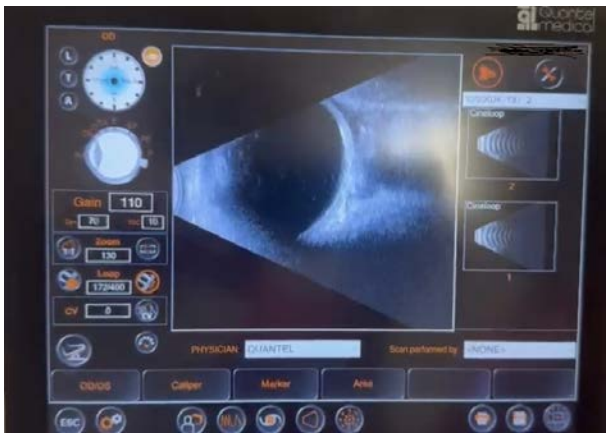

Oküler ultrason eşliğinde peribulbar blok sonrası T-işareti görünümü



Tartışma / Sonuç: Oftalmik girişimlerde genel anestezinin riskli olduğu vakalarda, anestezistler tarafından rejyonal tekniklerin uygulanması ön plana çıkmaktadır. Bu yöntemler kar zarar dengesinde tercih edilirken aynı zamanda iyi ağrı kontrolü sağlamalıdır. Bu olgudaki deneyimimizle monitorize anestezi bakımı ve sedo-anljezi eşliğinde, oküler ultrasonografi klavuzluğunda peribulbar blok uygulamasının katarakt cerrahisinde ağrı kontrolünde etkli olduğunu düşünmekteyiz.

Anahtar Kelimeler: ANİ (Analjezi nosisepsiyon index), oküler ultrason, oftalmik rejyonal anestezi, peribulber blok

Kaynakça

1-Alhassan MB, Kyari F, Ejere HO. Peribulbar versus retrobulbar anaesthesia for cataract surgery. Cochrane Database Syst Rev. 2015;2015(7):CD004083.

2- Hum B, Christophides A, Jin Z, Elias M, Taneja K, Bergese SD. The validity and applications of the analgesia nociception index: a narrative review. Front Surg. 2023 Aug 10;10:1234246. doi: 10.3389/fsurg.2023.1234246. PMID: 37638120; PMCID: PMC10448251

TARK 2024
Türk Anesteziyoloji ve Reanimasyon Derneği
58. Ulusal Kongresi
28 Kasım - 1 Aralık 2024
Kaya Palazzo Otel ve Kongre Merkezi / ANTALYA

P-029

Amiodarone-İlişkili Hipotiroidik Proksimal Humerus Fraktürü Olan Hastada Acil Cerrahi ve Anestezi

Hande Gürbüz[1], Tuğba Sığındık[1], Polen Nurdan Şen[1], Mürsel Ekinci[1]

[1]Bursa Şehir Hastanesi SUAM

Giriş / Amaç: Amiodaron, %37 iyot içeren, tiroid hormonlarına benzer bir yapıya sahip, sınıf-III bir antiaritmik ilaçtır. Amiodaronun deiyodinasyonu ile tiroid fonksiyonunu bozabilen miktarlarda iyot salgılanır ve hastaların yaklaşık %20'sinde hipotiroidizm veya tirotoksikoza neden olur (1,2). Amiodarone-ilişkili hipotiroidide düzelme 1 yıla kadar uzayabilir (2). Hipotiroidi miyokard disfonksiyonu, baroreseptör disfonksiyonu, elektrolit imbalansı, karbondiokside respiratuvar yanıtta ve karaciğer ilaç metabolizmasında bozukluklara yol açabilir. Ayrıca, opioidlere duyarlılık artar ve derlenmede gecikmeye neden olabilir (1). Hastadan onam alındı.

Olgu: Hipertansiyon, disritmi, diabetes mellitus, hipotiroidi ve panik atak tanıları mevcut olan 68 yaşında 60kg kadın hastaya sağ humerus deplase collum chirurgicum fraktürü nedeniyle cerrahi planlandı. Preoperatif TSH:20mIU/L ve sT4:1,49ng/dl olması ile acele cerrahiye hazırlık amaçlı Endokrinoloji ve Metabolizma uzmanına konsülte edilerek levotiroksin dozu düzenlendi. Ancak 1 haftalık tedavi sonrasında TSH:40mIU/L ve sT4:1,6ng/dl olmasına rağmen cerrahi daha fazla geciktirilemeyeceğinden hasta operasyon için ameliyathaneye alındı. Şezlong pozisyonunda, baş sabitlenerek ve sterilite nedeniyle hastanın başı da örtülmek koşulu ile yapılacak cerrahi için anestezi planına hastaya gerekli açıklama yapılarak ortak olarak karar verildi. Hasta rejyonal anestezi altında uyanık cerrahiyi reddettiğinden derin sedasyon altında rejyonal anestezi uygulanması kararlaştırıldı. 1mg midazolam, 50mcg fentanil ve 75mg propofol ile derin sedasyon uygulanarak laringeal maske yerleştirildi ve %0,375'lik 15 mL bupivakain ile interskalen blok uygulandı. Anestezi idamesi MAC>0,4 tutulacak düzeyde sevofluran, oksijen ve hava karışımı ile sağlandı. Cerrahi bitiminden yaklaşık 5 dakika sonrasında hasta spontan solunumu yeterli olduğunda laringeal maske çıkarılarak anestezi sonrası bakım ünitesinde yakın takibe alındı. Perioperatif dönemde hemodinamik ve respiratuvar komplikasyon gözlenmeyen ve postoperatif 10 saat analjezik ihtiyacı olmayan hasta servise devredildi.

Tartışma / Sonuç: Elektif cerrahi geçirecek hipotiroidik hastalarda ötirodi sağlanana kadar cerrahinin ertelenmesi önerilmektedir (3). Ancak mevcut patolojileri nedeniyle ötiroid hale gelmesi beklenemeyecek acil veya acele cerrahi geçirecek hastalarda rejyonal anestezi önemli bir opsiyondur. Her şeye rağmen yine de uyanık cerrahiyi reddeden hastalarla minimal sistemik anestezik ilaç kullanımıyla derin sedasyon anestezi altında rejyonal anestezi seçeneği görüşülebilir.

Anahtar Kelimeler: interskalen blok, rejyonal anestezi, perioperatif bakım, hipotiroidi, ortopedik anestezi

Kaynakça

1. Ylli D, Wartofsky L, Burman KD. Evaluation and Treatment of Amiodarone-Induced Thyroid Disorders. J Clin Endocrinol Metab. 2021;106:226-236.
2. Huang JH, Lin YK, Hsieh MH, Chiu WC, Chen YJ. Age and thyroid hormone replacement delays the recovery from amiodarone-induced hypothyroidism. Int J Cardiol. 2016;202:561-563.
3. Malhotra B, Bhadada SK. Perioperative management for non-thyroidal surgery in thyroid dysfunction. Indian J Endocrinol Metab. 2022;26:428-434.

TARK 2024
Türk Anesteziyoloji ve Reanimasyon Derneği
58. Ulusal Kongresi
28 Kasım - 1 Aralık 2024
Kaya Palazzo Otel ve Kongre Merkezi / ANTALYA

P-031

Eisenmenger Sendromlu Hastanın Nonkardiyak Cerrahi İşleminde Güvenli Anestezi Yönetimi

Eda Uysal Aydın[1], Burak Yakar[1], Nurcan Topçuoğlu[1], İrem Sarıtaş[1]

[1]Ankara Bilkent Şehir Hastanesi

Giriş / Amaç: Eisenmenger sendromu, sağdan sola veya çift yönlü şant ve pulmoner hipertansiyon ile karakterize olup, perioperatif ölüm riskini artıran nadir ama ciddi bir durumdur. Bu sendromlu hastalar, hemodinamik değişkenlikler nedeniyle kalp dışı cerrahi sırasında ciddi komplikasyonlar geliştirebilir.

Olgu: 45 yaşında, Eisenmenger sendromu olan bir kadın hasta, karın ağrısı şikayetiyle acil servise başvurmuştur. Akut apandisit tanısı konularak acil apendektomi planlanmıştır. Hastada çocukluk döneminde ventriküler septal defekt (VSD) tespit edilmiş ve ilerleyen yıllarda pulmoner hipertansiyon gelişmiştir. Kardiyoloji ve göğüs hastalıkları konsültasyonları sonrasında, hasta orta riskle ameliyat edilmiştir. Operasyon spinal anestezi altında başarılı bir şekilde gerçekleştirilmiş ve hasta stabil bir şekilde takip edilmiştir.

Tartışma / Sonuç: Eisenmenger sendromu, ventriküler veya atriyal septal defekt gibi konjenital kalp hastalıklarının bir komplikasyonu olarak gelişen nadir ama ciddi bir durumdur. Bu sendrom, sağdan sola şantın neden olduğu kronik hipoksemi ve pulmoner hipertansiyon ile ilişkilidir. Özellikle kalp dışı cerrahilerde perioperatif ölüm riski %19'a kadar çıkabilmektedir. Eisenmenger sendromu olan hastalarda ameliyat öncesi hazırlık kritik önemdedir. Bu hastalarda hemodinamik dengelerin bozulması ciddi komplikasyonlara yol açabileceğinden, genel anestezi sırasında kullanılan ajanlar dikkatle seçilmelidir. Lokal anestezi tercih edildiğinde, düşük dozda lokal anestezik kullanılarak ani periferik vazodilatasyonun önüne geçilmelidir. Bu tür bir blokaj, sistemik vasküler direncin düşmesine ve hemodinamik dengenin bozulmasına neden olabilir. Oksijen desteği ise sağdan sola şantı azaltarak oksijen satürasyonunu iyileştirebilir ve bu sayede hastanın klinik durumunda geçici düzelme sağlayabilir. Ayrıca, ameliyat sırasında hava embolisi riskine karşı tüm intravenöz hatlar dikkatlice filtrelenmeli ve hastanın sıvı kaybı minimize edilmelidir. Hem preoperatif hem de postoperatif dönemde tromboembolizmi önlemek için erken mobilizasyon sağlanmalı ve gerektiğinde heparin gibi antikoagülan tedaviler kullanılmalıdır. Eisenmenger sendromu olan hastalarda kan kaybı en aza indirilmeli ve optimal hematokrit seviyesi korunmalıdır. Sonuç olarak, Eisenmenger sendromlu hastaların perioperatif yönetimi son derece dikkatli planlanmalıdır. Preoperatif stabilizasyon, uygun anestezi seçimi ve ameliyat sonrası komplikasyonların hızlı yönetimi, bu hastalarda başarılı bir sonuç elde edilmesi için hayati önem taşır.

Anahtar Kelimeler: eisenmenger sendromu, spinal anestezi

Kaynakça

1. T Gurumurthy [1], Radhesh Hegde, Bs Mohandas Indian J Anaesth. 2012 May;56(3):291-4.doi: 10.4103/0019-5049.98780.**Anaesthesia for a patient with Eisenmenger's syndrome undergoing caesarean section**
2. Lumley J, Whitwam JG, Morgan M. General anesthesia in the presence of Eisenmenger's syndrome. *Anesth Analg.* 1977;56:543–7. [PubMed] [Google Scholar]
3. Vongpatanasin W, Brickner ME, Hillis D, Lange RA. The Eisenmenger's syndrome in adult. *The Annals of Internal Medicine.* 1998;128(9):745–55. [PubMed] [Google Scholar]
4. Wood P. The Eisenmenger syndrome: or pulmonary hypertension with reversed central shunt. *Br Med J.* 1958;2:701–55. [PMC free article] [PubMed] [Google Scholar]
5. Collins-Nakai RL, Rabinovitch M. Pulmonary vascular obstructive disease: congenital heart disease in adolescents and adults. *Cardiol Clin.* 1993;11:675–87. [PubMed] [Google Scholar]
6. Baum VC, Perloff JK. Anesthetic implications of adults with congenital heart disease. *Anesth Analg.* 1993;76:1342–58. [PubMed] [Google Scholar]

7. Ammash NM, Connolly HM, Abel MD, Warnes CA. Noncardiac surgery in Eisenmenger syndrome. J Am Coll Cardiol. 1999;33:222–7. [PubMed] [Google Scholar]
8. Diller GP, Dimopoulos K, Broberg CS, et al. Presentation, survival prospects, and predictors of death in Eisenmenger syndrome: a combined retrospective and case-control study. European Heart Journal. 2006;27(14):1737–42. [PubMed] [Google Scholar]
9. Spinnato JA, Kraynack BJ, Cooper MW. Eisenmenger's syndrome in pregnancy: epidural anesthesia for elective cesarean section.N Eng Med. 1981;304:12157. [PubMed] [Google Scholar]
10. O'Kelley SW, Hayden-Smith J. Eisenmenger's syndrome: surgical perspectives and anesthetic implications. Br J Hosp Med. 1994;51:150–3. [PubMed] [Google Scholar]

TARK 2024
Türk Anesteziyoloji ve Reanimasyon Derneği
58. Ulusal Kongresi
28 Kasım - 1 Aralık 2024
Kaya Palazzo Otel ve Kongre Merkezi / ANTALYA

P-033

Nadir Birliktelik: Over Kanserli Hastada Aynı Seansta Debulking ve Feokromasitoma Cerrahisi: Olgu Sunumu

Betül Yılmaz[1], Elif Bengi Şener[1], Mehmet Yusuf Yılmaz[1]

[1]Ondokuz Mayıs Üniversitesi Tıp Fakültesi Hastanesi

Giriş / Amaç: Feokromasitoma cerrahisinde anestezi yönetimi oldukça kritik ve karmaşıktır, feokromasitoma, adrenal medulla kaynaklı aşırı katekolamin salınımına neden olan nadir bir tümördür (1). Bu durum, kanbasıncında ve kalp hızında dalgalanmalara yol açabilir. Over karsinomlu hastada feokromasitoma ve debulking cerrahisi gibi iki majör cerrahinin aynıseansta yapıldığı anestezik yaklaşımı sunmayı amaçladık.

Olgu: 48 yaşında 66 kg olan hasta sol overde ve paraaortik alanda kitlesi mevcuttu.Preoperatif dönemde doksazosin başlanmış, sonrasında metoprolol eklenmişti. Standart monitorizasyon sonrası midazolam 1mg uygulandı, postoperatif analjezi amacıyla epidural kateter takıldı.Radial arter kanülasyonu ile invazif kan basıncı takip edildi.NIRS monitorizasyonu yapıldı. 1mg/kg lidokain, 2mg/kg propofol, 1mg/kg roküronyum ve 0.2mcg/kg/dk remifentanil indüksiyonunu takiben sempatik refleks yanıtı azaltmak için nikardipin infüzyonu başlandı. Videolaringoskop (VL) kullanılarak entübasyon gerçekleştirildi. İdame sevofluran ve remifentanil ile sürdürüldü. Sağ internal jugüler santral venöz kateter yerleştirildi. Önce feokromasitoma cerrahisi uygulanan hastada tümör manipülasyonları sırasında kan basıncını kontrol altında tutabilmek için nikardipin infüzyon dozu arttırıldı ve esmolol ve nitrogliserin aralıklı uygulandı. Tümörün çıkarılmasından sonra hipotansiyon gelişen hastaya norepinefrin infüzyonu başlandı.Tahmini 1200 ml kanaması olan hastaya 2Ü eritrosit süspansiyonu replase edildi. 4 saatlik cerrahi sürenin sonunda hasta yoğun bakım ünitesine transfer edildi. Postop 1.günde sorunsuz servise devredildi.

Fotoğraf 1



Paraaortik Kitle

Fotoğraf 2



over kitle görünütüsü

Tartışma / Sonuç: Feokromasitoma cerrahisinden önce kan basıncını kontrolü amacıyla alfa-blokör ve refleks taşikardiyi önlemek için beta-blokörler verilebilir.Beta-blokörler karşı konulmamış alfa reseptör uyarımı ve hipertansif kriz riski nedeniyle alfa blokajdan önce başlatılmamalıdır (2).Anestezi sırasında kanbasıncı dikkatle izlenmelidir.Propofol, etomidat, midazolamveya opioidler kullanılabilir.Entübasyona refleks yanıt VL kullanılarak azaltılabilir. Histamin salınımına neden olabilecek ajanlardan kaçınılmalıdır.Nitroprussid,nitrogliserin,fenoldopam gibi ajanlar hipertansiyon krizlerini yönetmek için kullanılabilir.Ketamin, desfluran ve sempatomimetik ajanlardan kaçınılmalıdır. Metoklopramid, hipertansif kriz ve adrenerjik miyokardit riski nedeniyle kontrendikedir (3). Epidural analjezi sempatik yanıtın baskılanmasına katkıdabulunabilir.Taşikardi, aritmi ve miyokard iskemisi riski olduğundan EKG, SVB, NIRS sürekli izlenmelidir.Tümör çıkarıldıktan sonra hipotansiyonriski yüksektir. Sıvı desteği ve gerektiğinde vazopressör ilaçlar gerekebilir.Uygun monitorizasyon yöntemleri uygulanarak debulking ve feokromasitoma gibi nadir rastlanan iki majör cerrahi işlem aynı seansta sorunsuz gerçekleştirilebilir.

Anahtar Kelimeler: Feokromasitoma, Debulking Cerrahisi, Perioperatif Yönetim

Kaynakça

1. Gupta PK, Marwaha B. Pheochromocytoma. [Updated 2023 Mar 5]. In: StatPearls [Internet]. Treasure Island (FL): StatPearls Publishing; 2024 Jan.

2. Lenders JW, Duh QY, Eisenhofer G, Gimenez-Roqueplo AP, Grebe SK, Murad MH, Naruse M, Pacak K, Young WF., Endocrine Society. Pheochromocytoma and paraganglioma: an endocrine society clinical practice guideline. J Clin Endocrinol Metab. 2014 Jun;99(6):1915-42.

3. Kamath AS, Singh K. Perioperative Management of Pheochromocytoma. [Updated 2023 Jul 6]. In: StatPearls [Internet]. Treasure Island (FL): StatPearls Publishing; 2024 Jan

TARK 2024
Türk Anesteziyoloji ve Reanimasyon Derneği
58. Ulusal Kongresi
28 Kasım - 1 Aralık 2024
Kaya Palazzo Otel ve Kongre Merkezi / ANTALYA

P-035

Laparoskopik Kolesistektomi Sonrası Duodenum Perforasyonu ve Septik Şok Gelişen Hastada ECMO (Extracorporeal Membrane Oxygenation, Ekstrakorporal Membran Oksijenasyonu) Yönetimi: Olgu Sunumu

Feyza Betül Tatlıcı[1], Erçin Çelik[1], Özcan Hale Erişir[1], Esra Adıyeke[1]

[1]SBÜ Sancaktepe Şehit Prof.Dr.İ.Varank EAH, Anesteziyoloji ve Reanimasyon Kliniği, İstanbul

Giriş / Amaç: Laparoskopik cerrahiler, minimal invaziv yaklaşımla hastaların iyileşme sürelerini kısaltmakta, komplikasyon risklerini azaltmaktadır(1). Laparoskopik cerrahilerde de barsak, mesane ve damar yaralanmaları gibi yaşamı tehdit eden komplikasyonlar görülebilir(2). Bu olgumuzda laparoskopik kolesistektomi sonrası duodenum perforasyonuna bağlı septik şok ve ARDS(Acute Respiratory Distress Syndrome) gelişen hastada başarılı ECMO yönetimini paylaşacağız.

Olgu: Bilinen morbid obezite (Vücut kitle indeksi:40) dışında özelliği olmayan, 28yaş erkek hasta, 1ay önce koledokolityazis nedenli ERCP(Endoscopic Retrograde Cholangiopancreatography) sonrası elektif laparoskopik kolesistektomi operasyonu geçiriyor. Perioperatif hemodinamik ve klinik batın içi yapışıklıkların görülmesi dışında bir sorun yaşanmıyor. Postoperatif hasta genel cerrahi servisine alınıyor. Takiplerinin 3.gününde dispne, takipne, bulantı ve kusma gelişen, batın muayenesinde defansı olan, dreninden intestinal içerik geldiği görülen hasta acil laparotomi yapılmak üzere ameliyata alınıyor. Hasta operasyona alındığında tansiyon arteryal 85/50 mmHg, nabız 144/dk, maske oksijende satürasyonu 86 ölçülüyor. AKG(Arter kan gazı)'de metabolik asidoz ve laktat artışı görülüyor. Duodenum perforasyonu saptanan hastaya primer onarım ve batın içi yıkama yapılarak, dren yerleştirilip ameliyat sonlandırılıyor. Hasta postoperatif entübe, vazopressör ilaç desteğinde yoğun bakım ünitemize alındı. Batın içi sepsis tanısıyla ampirik antibiyoterapi başlanan hastanın solunumsal parametreleri ve oksijenasyonunun kötüleşmesi üzerine ARDS protokolüne uygun mekanik ventilatör ayarları yapıldı. AKG ve solunum parametrelerinde p/f:70 seyretmesi nedenli kardiyovasküler cerrahiye danışılarak venövenöz ECMO kararı alındı. Postoperatif 1.gün sonunda venöz kanüller yerleştirilerek venövenöz ECMO tedavisi başlandı. Solunumsal parametrelerin ve oksijenasyonun düzelmesiyle birlikte 9.günde ECMO sonlandırıldı. Takiplerinde akut böbrek yetmezliği gelişmesi üzerine 3gün sitratlı CVVHDF(Continue Venovenous Hemodiafiltration) uygulandı. Güncel üremelerine uygun antibiyoterapisi düzenlenen hasta, postoperatif 15.gününde trakeostomize edilerek takibe devam edildi. Postoperatif 38.gününde dekanüle edilen hasta, nörolojik muayenesi doğal değerlendirilerek servise taburcu edildi.

Tartışma / Sonuç: Septik şok ve ARDS gelişen hastalarda altta yatan nedenin erken farkedilmesi ve endikasyon dahilinde ECMO tedavisi konvansiyonel tedavilere yanıt vermeyen kritik hastalarda hayatta kalma şansını artırmaktadır. Ancak; uzun süreli ECMO desteği gerektiren hastalarda tromboembolik olaylar, nazokomiyal enfeksiyonlar ve bası yaraları gibi komplikasyonlar dikkatle yönetilmelidir.

Anahtar Kelimeler: Laparoskopik Kolesistektomi, Duodenum Perforasyonu, Ekstrakorporal Membran Oksijenasyonu

Kaynakça

1. Patil M, Gharde P, Reddy K, et al. (February 19, 2024) Comparative Analysis of Laparoscopic Versus Open Procedures in Specific General Surgical Interventions. Cureus 16(2): e54433.
2. Ahmad G, Baker J, Finnerty J, Phillips K, Watson A. Laparoscopic entry techniques. Cochrane Database of Systematic Reviews 2019, Issue 1. Art. No.: CD006583.

TARK 2024
Türk Anesteziyoloji ve Reanimasyon Derneği
58. Ulusal Kongresi
28 Kasım - 1 Aralık 2024
Kaya Palazzo Otel ve Kongre Merkezi / ANTALYA

P-036

Çocuk Hastada Talasemi Majöre Sekonder Kalça Eklemi Osteonekrozuna Bağlı Ağrı Tedavisinde Peng ve Tensör Fasia Lata (Tfl) Alan Bloğu Uygulaması

Gamze Kılavuz[1], Hatice Evren Eker[1], Hazal Birankur Kök[1], Çağla Bali[1], Şeyma Gizlenci[1]

[1]Adana Şehir Eğitim Ve Araştirma Hastanesi

Giriş / Amaç: Talasemi majör hastalığında kemik iliği hiperplazisi subkondral kemiği zayıflatıpmikrokırıklara yol açarak ve eklem kıkırdağının da normal desteğini ortadan kaldırarak erkenyaşlarda osteoartrite sebep olabilir. Kan transfüzyonunlarına bağlı vücutta demir yüklenmesihemakromatozise benzer osteoartropati yapabilir. Çocuk hastalarda talasemi majöre bağlıbüyük eklem hasarlanmaları görülebilir. Kalça tutulumuna bağlı ağrı tedavisindenöraaksiyel,lomber,kaudal,fasia iliaka,femoral sinir bloğu faydalıdır ancak motor blokajpotansiyeli taşırlar(1). Ayrıca motor blok gelişmeksizin eklem içi steroid enjeksiyonu,PENGblok gibi girişimsel yöntemler de kullanılabilir.PENG blokajının çocuk ve yetişkin hastalardaetkili olduğu gösterilmiştir(2).Bu vaka sunumunda talasemi majöre bağlı kalça tutulumu olançocuk hastamızda uyguladığımız bilateral PENG blok ile TFL alan bloğu deneyimimizi paylaşıyoruz.

Olgu: Çocuk hematoloji kliniğinden kalça ağrısı nedeniyle Algoloji polikliniğineyönlendirilen 8 yaşında 25 kg erkek hastanın kalça röntgeninde evre IV koksartroz tespitedildi (Şekil1).Analjezik olarak tramadol 2x4 damla kullanmasına rağmen Wong-Baker Facesağrı skoru 4 idi.Kalça eklem muayenesinde FABER (+),FADER(+),Jump testi (+) olanhastanın tutulum olmayan kalça muayenesi de ağrılı olduğundan bilateral PENG ve TFL alanbloğu uygulaması planlandı. Hasta standart monitörize edilip 1 mg midazolam ve 1 mg/kgpropofolle sedatize edildi. USG eşliğinde bilateral PENG ve TFL alan bloğu için 5'er mLproloterapi solusyonu (2,5 mL %30 dekstroz+1,25 mL izotonik+1,25 mL %2 lidokain) 26gauge spinal iğneyle "in plane" teknikle yapıldı (Şekil 2,3). Ek analjezik önerilmeyen hastanın1 hafta sonra kontrolünde Wong-Baker Faces skoru 0-1 puandı.

ŞEKİL 1.Sol Kalça Evre 4 koksartroz



ŞEKİL 2. PENG Blok

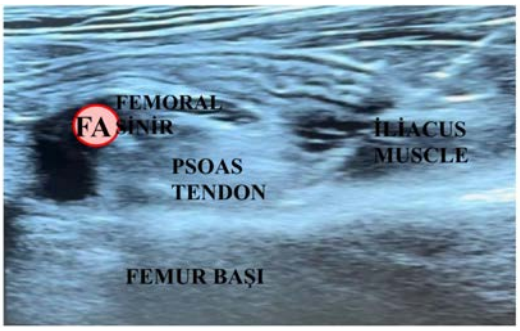

ŞEKİL 3. Tensör Fasia Lata Alan Bloğu



Tartışma / Sonuç: Talasemi majore sekonder kalça eklem tutulumu ve kalça ağrısı olan çocuklardaUSG eşliğinde PENG ve TFL alan bloklarının proloterapiyle erken dönemde yeterli analjezisağlanabileceği kanaatindeyiz.Kronik ağrı tedavisinde çocuk hastalarda, kalça eklem cerrahilerinde post-operatif ağrı kontrolünde kullanım sıklığı artan PENG bloğun hasta muayene bulgularına göre TFLalan bloğu eklenerek alternatif/ek tedavi olarak uygulanabilir.

Anahtar Kelimeler: tensor fasia lata blok, peng blok, talasami major, gonartroz, kalça eklem ağrısı

Kaynakça

1. Wyatt K, Zidane M, Joyce Liu C, Utilization of a Continuous Pericapsular Nerve Group(PENG) Block with an Opioid-Sparing Repair of a Femoral Neck Fracture in a Pediatric Patient, Case Reports in Orthopedics, 2020 – Wiley Online Library.

2.Damagalska M, Wieczorowska-Tobşs K, Reysner T, et al. Pericapsuler Nerves Group(PENG) block in children under five years of age for analgesia in surgery for hip dysplasia; case report, Journal of Personalized medicine, 2023;13(13); 454

TARK 2024
Türk Anesteziyoloji ve Reanimasyon Derneği
58. Ulusal Kongresi
28 Kasım - 1 Aralık 2024
Kaya Palazzo Otel ve Kongre Merkezi / ANTALYA

P-037

Pediyatrik Kardiyak Kateterizasyonda Sedasyon Güvenli mi?

Nükhet Akovalı[1], Gamze Haras[1], Asude Ayhan[1], Coşkun Araz[1]

[1]Başkent Üniversitesi Anesteziyoloji ve Reanimasyon Anabilim Dalı

Giriş / Amaç: Konjenital kalp hastalıklı çocukların, tanısal veya tedavi amaçlı kardiyak kateterizasyona ihtiyacı olabilmektedir. Skopi altında yapılan bu girişimsel prosedürler sırasında, anesteziye ayrılmış alanın sınırlı olması, havayoluna ulaşım zorlukları ve çocukların vital bulgularında olan dalgalanmalar uygulanacak anestezi yönetimini ve takibini zorlaştırmaktadır. Çalışmamızda pediyatrik konjenital kalp hastalarında, kardiyak kateterizasyon sırasında, derin sedasyonunun olumlu ve olumsuz yönlerini incelemeyi amaçladık.

Gereç ve Yöntem: Çalışmamız tek merkezli, retrospektif, kohort çalışmadır. Konjenital kalp hastalıklı, 2021- 2022 yılları arasında tanısal ve tedavi amaçlı kateterizasyon prosedürleri uygulanan tüm pediyatrik hastalar çalışmamıza dahil edildi. İşlem sırasında hareketsizlik sağlayacak derin sedasyon uygulandı ve Ramsey Sedasyon Skalası ile değerlendirildi. Demografik özellikler, vital bulgulardaki değişkenler, siyanoz varlığı, komplikasyonlar raporlandı.

Bulgular: Ortalama yaşı 5,2 ± 5,1 (0.05-17)yıl olan 3'ü acil, 104 vaka incelendi. 43'ü kadın, 61'i erkek cinsiyetteki hastaların %3,8'i (4) ASA-II, %79,8'i (83) ASA-III ve %16,4'ü (17) ASA-IV idi. Hastaların 21'i siyanotikti. 71 hasta tanısal, 26 hasta tedavi ve 7 hasta da postoperatif kontrol amaçlı alındı. 9 hastaya eş zamanlı Transözofageal Ekokardiyografi (TEE) uygulanmıştır. İşlem süresi ortalama 33±17 dakikaydı. 16 hastanın işlem sırasında havayolunu açmak için manüplasyon ihtiyacı olmuştur. Bu hastalardan düşük ağırlıklı ve siyanotik olduğu bilinen 1 hasta işlem sırasında entübe edilmiş, bir tanesi down sendromlu olan 3 hastanın da airway ihtiyacı olmuştur. Diğer solunum sıkıntısı olan hastalarda ise kısa süreli havayolu manevraları ile solunum sıkıntıları giderilmiş olup, 3 hastada işlem sırasında eş zamanlı TEE yapılmıştı. Apnesi olan hastaların %37,5'u siyanotik hastalardı.

Tartışma / Sonuç: Pediyatrik kardiyak kateterizasyon için anestezi yönetimini incelediğimiz tek merkezli, retrospektif çalışmada, sedasyon uyguladığımız çocukların %15'inde (Sadece 1 hastada entübasyon ihtiyacı olmuştur.) havayolu manevraları uygulanmıştır. Sedasyon uygulamaları ile işlem sürelerinin kısaldığı, ek hemodinamik destek gereksiniminde önemli azalma ve derlenmenin daha hızlı olduğunu düşünmekteyiz. Apne görülen hastalar genellikle ASA3, düşük ağırlıklı, pulmoner hipertansiyonlu çocuklardı. Bu kohort grubunda, kardiyak kateterizasyonda yakın takip ve gerektiğinde havayolu manüplasyonları için hazırlık ile derin sedasyonun güvenli sınırlarda uygulanabileceği kanısındayız.

Anahtar Kelimeler: Konjenital Kalp Hastalıkları, Kateterizasyon, Sedasyon

Kaynakça

1. Mikus M, Welchowski T, Schindler E, Schneider M, Mini N, Vergnat M. Sedation versus General Anesthesia for Cardiac Catheterization in Infants: A Retrospective, Monocentric, Cohort Evaluation. J Clin Med. 2021 Nov 30;10(23):5648. doi: 10.3390/jcm10235648.
2. JJayaram N, Beekman RH 3rd, Benson L, Holzer R, Jenkins K, Kennedy KF, Martin GR, Moore JW, Ringel R, Rome J, Spertus JA, Vincent R, Bergersen L. Adjusting for Risk Associated With Pediatric and Congenital Cardiac Catheterization: A Report From the NCDR IMPACT Registry. Circulation. 2015 Nov 17;132(20):1863-70. doi: 10.1161/CIRCULATIONAHA.114.014694.

TARK 2024
Türk Anesteziyoloji ve Reanimasyon Derneği
58. Ulusal Kongresi
28 Kasım - 1 Aralık 2024
Kaya Palazzo Otel ve Kongre Merkezi / ANTALYA

P-041

Nöraksiyel Anestezide MRI ile Değerlendirmenin Rolü

Ece Naz Demir[1], Ayşe Huma Kalyoncu[1], Ayşenur Bulut[1], Mehmet Barburoğlu[2], Mukadder Orhan Sungur[1]

[1]İstanbul Tıp Fakültesi Anesteziyoloji ve Reanimasyon Anabilimdalı
[2]İstanbul Tıp Fakültesi Radyoloji Anabilimdalı

Giriş / Amaç: Nöraksiyel(NA) tekniklerde öncesinde tanımlanmamış spinal patolojiler komplikasyonlara neden olabilirler (1) Ultrasonografi (USG) kullanımı yaygınlaşsa da, genel anestezinin kontraendike olduğu ve NA tekniklerin güvenlik sağlayacağı hastaları saptamada manyetik rezonans görüntüleme (MRI) üstündür. Yazımızda kranyal ve spinal lezyonları olabilecek iki gebenin hızlı T2 görüntülemeyle kranial ve tüm spinal MRI ile preoperatif hazırlığı anlatılmıştır.

Olgu: Olgu 1: Osler Weber Rendu sendromu tanılı 30 y G3P1A1 37 haftalık gebe, hikayesinde bilateral akciğerlerde arteriovenöz malformasyon(AVM) ve hemoptizi mevcut (Şekil 1), sağ akciğerde coilleme işlemi yapılmış ve sol akciğer takibe alınmış. Daha önce paradoksal emboli sonrasında beyinde iskemik infarkt geçiren ve ASD operasyonu yapılan, nazal telenjektazileri bulunan hastada olası havayolu telanjiektazilerinin varlığı, laringoskopi ve ağrı nedenli sempatik yanıta bağlı olarak telanjiektazi ve pulmoner AVM kanama riski düşünülerek kombine spinal epidural anestezi (KSE) planlandı (2). Intrakranial, NA arteriovenöz malformasyonların dışlanması için kranial ve tüm spinal MRI çekildi. Gerek MRI, gerek nöraksiyel USG ile giriş bölgesinde patoloji saptanmayan hastaya sistemik AVM'ye bağlı ani hipotansiyondan kaçınmak için sıralı düşük doz spinal anestezi (HB:14mg,F:20 mcg)ile başlanarak KSE uygulandı. Olgu 2: Bilinen otoimmün hepatit ve primer biliyer siroz tanılı, gebelikte Kaposi Sarkomu tanısı alan G1P0 27 y 35+3 hafta gebe, her iki ayak tabanı ve dorsumunda, parmak aralarında, tibia ön yüzünde ve sert damaktan ağız içine ekzofitik büyüyen (Şekil 2) Kaposi lezyonları mevcut. Takiplerinde ağız içindeki kitlede candida albicans ve herpes simpleks-1 viral enfeksiyonları gelişti. Ağız içindeki kitleden kanama ve viral yayılım ihtimali göz önüne alınarak, havayolu güvenliği açısından, NA lezyonlar MRI ve USG ile dışlanarak KSE (HB:12mg,F:20mcg) uygulandı. Her iki hastada da sorunsuz doğum gerçekleşti, operasyon esnasında ek doz gerekmedi, postop analjezi 2 mg epidural morfin ile sağlandı.

Osler weber Rendu Sendromu spinal MRI



Ağız içi kaposi sarkomu

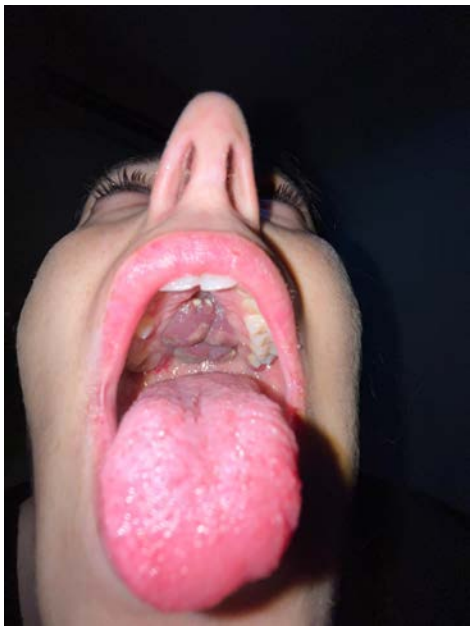

Tartışma / Sonuç: Nöroaksiyel anestezi uygulamasının genel anesteziye üstünlük sağladığı hastalarda, nöroaksiyel patoloji şüphesi varlığında preoperatif MRI görüntülemesi karar verici unsur olarak kullanılabilir. Bu hastalar tecrübeli bir obstetrik anestezist, nöroradyolog ve kadın doğumcu tarafından değerlendirilmelidir.

Anahtar Kelimeler: MRI, spinal patoloji, sezaryen, obstetrik anestezi

Kaynakça

1. Avellanal et al. “Neuraxial pathology and regional anesthesia: an education guide to decision-making” Regional Anesthesia & Pain Medicine, 2024. 2. Brady, S., T. Tan, and D. O'Flaherty. "Hereditary haemorrhagic telangiectasia and neuraxial anaesthesia in pregnancy: when should magnetic resonance imaging be performed?." Anaesthesia Reports 11.1 (2023).

TARK 2024
Türk Anesteziyoloji ve Reanimasyon Derneği
58. Ulusal Kongresi
28 Kasım - 1 Aralık 2024
Kaya Palazzo Otel ve Kongre Merkezi / ANTALYA

P-042

İzoniazid İntoksikasyonu Deneyimimiz

Ruşen Yavuz[1], Mehmet Emin Keskin[1], Mehmet Kılıç[1], Nureddin Yüzkat[1]

[1]yüzüncü Yıl Üniversitesi Tıp Fakültesi

Giriş / Amaç: İzoniazid (INH) tüberküloz tedavi ve proflaksisinde sık kullanılan ilaçlardan biridir (1). INH pridoksal fosfata bağımlı enzim olan glutamat dekarboksilazı inhibe edip gama amino butirik asit (GABA) üretimini engelleyerek nöbete neden olabilir (2). 1 gr ve üzeri alımlarda intoksikasyon görülüp 30 mg/kg üzeri dozlarda dirençli nöbet görülebilirken, 80 mg/kg üzeri dozlarda ölümcül olabilmektedir. Spesifik olarak tedavisinde eş değer dozda parenteral piridoksin verilmelidir (2). Bu sunuda INH intoksikasyonu sonrası dirençli nöbet ve metabolik asidozu olup piridoksin tedavisi sonrası kliniği düzelen olgunun sunulması amaçlandı.

Olgu: 33 yaşında tüberküloz proflaksisi için INH kullanan erkek hasta suisid amaçlı INH kullanımı olmuş. Alınan miktar tam olarak bilinmemekle beraber 45 adet 300 miligramlık tablet (13,5 gr) aldığı söylenmiş. Acil serviste gastrik lavaj ve aktif kömür uygulanmış. Hastada laktik asidoz, jeneralize nöbet ve bilinç kaybı gelişmesi üzerine entübe edilip yoğun bakımımıza devralındı. Hastanın tedavisi için gerekli olan piridoksin elimizde olmadığı için hastaya sedasyon, antikonvülzan tedavi, hemodiyaliz, destek tedavisi başlandı. Yoğun bakım takibinin beşinci gününde piridoksin temini sağlandı. Eşdeğer dozun tamamı temin edilemediği için ilk gün 2,5 gr verilebildi. Nöbetler devam etti, bilinç açılmadı. İkinci gün temin edilen 5 gr piridoksin verildi. Bilinç açıldı ama nöbetler devam etti. Üçüncü gün temin edilen piridoksin ile toplam eşdeğer doz olan 13,5 gr a ulaşınca hastanın nöbetleri sonlanıp bilinci açılınca ekstübe edildi.

Tartışma / Sonuç: INH intoksikasyonunda eşdeğer dozda parenteral piridoksime her zaman ulaşılamayabilir. Piridoksin temin edilene kadar hastanın semptomatik tedavisi sağlanıp nöbete yönelik sedatif ajanlar ve antiepileptikler, asidoza yönelik hemodiyaliz başlanmalıdır. Piridoksin temini sağlanıp en kısa sürede eş değer dozda tedavi başlanmalıdır.

Anahtar Kelimeler: İzoniazid, İntoksikasyon, Piridoksin, Asidoz, Nöbet

Kaynakça

1. Romero JA, Kuczler FJ Jr. Isoniazid overdose: recognition and management. Am Fam Physician 1998;57:749-752.

2. Olson, K. R., Anderson, I. B., Benowitz, N. L., Blanc, P. D., Clark, R. F., Kearney, T. E., et al. (Eds.). (2012). *Poisoning & drug overdose* (p. 287). New York, NY, USA:: McGraw Hill Medical.

TARK 2024
Türk Anesteziyoloji ve Reanimasyon Derneği
58. Ulusal Kongresi
28 Kasım - 1 Aralık 2024
Kaya Palazzo Otel ve Kongre Merkezi / ANTALYA

P-043

COVİD-19' lu Gebelerde Laktat Dehidrogenaz Düzeylerinin Oksijen İndeksiyle İlişkisi

Umit Kara[1], Gamze Kılavuz[1], Hatice Kaya Ozdogan[1]

[1]SBU Adana Şehir Eğitim ve Araştırma Hastanesi

Giriş / Amaç: Önceki çalışmalar COVİD-19 hastalığındaki tomografi bulguları ve hastalığın klinik şiddetinin laktat dehidrogenaz (LDH) yüksekliği ile ilişkili olduğunu göstermektedir. Bizde bu çalışmada COVİD-19 nedeniyle yoğun bakımda takip edilen gebe hastalardaki yüksek LDH düzeylerinin oksijen indeksiyle olan ilişkisini değerlendirmeyi amaçladık.

Gereç ve Yöntem: Etik kurul onayı alındıktan sonra, 1 Mart 2020-1 Kasım 2021 tarihleri arasında COVİD-19 kaynaklı solunum yetmezliği nedeniyle reanimasyon yoğun bakımda tedavi gören 18 yaş üstü, medikal kaydına ulaşılabilen ve çalışma kriterlerini karşılayan tüm gebe hastalar bu çalışmaya dahil edilmiştir. Hastaların yaşı, gebelik haftası, vücut kitle endeksi (VKI), oksijen (O2) desteği, O2 indeksi, LDH ve diğer laboratuvar parametreleri retrospektif olarak tarandı ve kaydedildi.

Bulgular: Çalışmaya dahil edilen 47 gebe hastanın sosyodemografik özellikleri tablo 1' de gösterilmiştir. Hastaların yaş ortalaması ortancası 30.5, ortalama hamilelik haftası 30.2 (±6.2) ve VKI 28 (±5.7) olarak bulundu. Mortalite %28 olarak hesaplandı (n:14). Gebe hastaların %30'u mekanik ventilatör, %40'ı yüksek akışlı oksijen ve %14'ü nazal kanülle takip edilmiştir. Tüm hastaların oksijen indeksi ortalaması 139 (±88), giriş LDH 342 (±169) olarak hesaplandı.O2 indeksi yaşayan ve hayatını kaybeden hastalar arasında istatistiksel olarak anlamlıydı ($p<0,05$). Hayatını kaybeden gebelerin yaşayan gebelere kıyasla daha düşük 02 indeksine ve daha yüksek LDH ortalamasına sahip oldukları görüldü ($p<0,05$). LDH düzeyleriyle oksijen indeksi arasında negatif bir korelasyon olduğu bulundu (r:-0,707, $p<0.05$)

Tartışma / Sonuç: COVİD-19 nedeniyle takip edilen gebelerin değerlendirildiği bu çalışma yüksek LDH düzeylerinin kötü prognostik bir kriter olduğunun yanısıra, LDH düzeyleriyle oksijenizasyonun bu grup hastada negatif yönde korele olduğu göstermiştir.

Anahtar Kelimeler: COVİD-19, LDH, Oksijen İndeksi

Kaynakça

Fialek B, Pruc M, Smereka J, Jas R, Rahnama-Hezavah M, Denegri A, Szarpak A, Jaguszewski MJ, Peacock FW, Szarpak L. Diagnostic value of lactate dehydrogenase in COVID-19: A systematic review and meta-analysis. Cardiol J. 2022;29(5):751-758. doi: 10.5603/CJ.a2022.0056. Epub 2022 Jun 28. PMID: 35762075; PMCID: PMC9550334.

TARK 2024
Türk Anesteziyoloji ve Reanimasyon Derneği
58. Ulusal Kongresi
28 Kasım - 1 Aralık 2024
Kaya Palazzo Otel ve Kongre Merkezi / ANTALYA

P-044

İmmünoterapi Sonrası Kardiyak Tamponad ve Akut Miyokard İnfarktüsü: Yoğun Bakım Takibi Gerektiren Nadir Bir Vaka

Belkıs Yılmaz[1], Tuğba Aşkın[1], Süheyla Ünver[1]

[1]SBÜ Dr.Abdurrahman Yurtaslan Ankara Onkoloji Eğitim Ve Araştırma Hastanesi

Giriş / Amaç: İmmünoterapi tedavisi, ileri evre kanser hastalarının tedavisinde giderek daha fazla kullanılmakta olup, etkinliği yüksek bir tedavi seçeneği sunmaktadır. Bununla birlikte, immünoterapinin kardiyovasküler sistem üzerinde ciddi yan etkilere neden olabileceği bilinmektedir(1,2,3). Kardiyak tamponad ve akut miyokard infarktüsü, immünoterapi sonrası nadir görülen, ancak hayatı tehdit eden komplikasyonlar arasındadır. Bu vaka sunumunda, immünoterapi sonrası kardiyak tamponad ve miyokard enfarktüsü gelişen küçük hücre dışı akciğer kanseri olan bir hastanın klinik seyri paylaşılmaktadır.

Olgu: Aydınlatılmış onam formu alınan 79 yaşında erkek hasta, ileri evre küçük hücre dışı akciğer kanseri tanısıyla takip edilmekte olup, carboplatin-pemetrexed, zimberalimab ve domvanalimab içeren bir tedavi protokolü ile immünoterapi tedavisinden 25 gün sonra nefes darlığı şikâyeti ile acil servise başvurdu.Hipotansif ve taşikardik olan hastanın yapılan ekokardiyografisinde perikardiyal effüzyon saptandı ve kardiyak tampanod tanısıyla medikal onkoloji servisine yatırıldı.Hastaya girişimsel radyoloji tarafından perikardiyosentez uygulandı ve 500 mg metilprednizolon yükleme tedavisi başlandı. Yatışının 2. gününde takiplerinde troponin-I değerinin artması üzerine aritmi riski nedeniyle anestezi yoğun bakım ünitesine devredildi. GKS 15 bilinç açık sofa skoru :2, Apache-II skoru:15 olan hastanın troponin-I değerlerinin artışının devam etmesi üzerine kardiyoloji bölümüne tekrar konsülte edildi. Akut koroner sendrom tanısı ile hastaya koroner anjiyografi uygulandı, LAD'de %99 tıkanıklık saptandı ve stent yerleştirildi. İşlem sonrası anestezi yoğun bakım ünitesine tekrar kabul edildi. Vital bulgular ve troponin takibi yapılan hasta servise devredildi.

Troponin-I takip grafiği

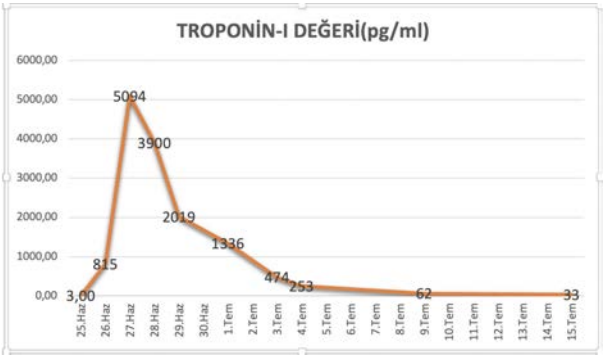

Tartışma / Sonuç: Literatürde immünoterapi sonrası kardiyak komplikasyonların ölümcül olabileceği için erken tanı ve müdahalenin önemli olduğu belirtilmektedir(1,2).Ayrıca 2018'de yapılan bir çalışmada immünoterapi sırasında kardiyotoksisite riski yüksek olan hastaların yakından izlenmesi gerektiği vurgulanmıştır(3).Bu vaka, immünoterapinin nadir görülen ancak potansiyel olarak ciddi kardiyak yan etkilerine dikkat çekmektedir. İmmünterapi sonrası ani hemodinamik bozukluğu olan hastaların yoğun bakımda erken dönemde takibinin önemini vurgulamak istedik. Ayrıca immünoterapi sırasında ortaya çıkan hipotansiyon, taşikardi, dispne semptomlarında kardiyak tamponad ve akut miyokard infarktüsü akla gelmesi gerektiğini düşünüyoruz.

Anahtar Kelimeler: yoğun bakım, immünterapi, komplikasyon

Kaynakça

1. 1.Referans: Zhang, L., Zlotoff, D. A., Awadalla, M., Mahmood, S. S., & Nohria, A. (2021). Cardiovascular toxicities associated with immune checkpoint inhibitors. *Current Treatment Options in Cardiovascular Medicine*, 23(3), 1-17
2. 2.Referans: Escudier, M., Cautela, J., Malissen, N., Ancedy, Y., Orabona, M., Pinto, J., ... & Grob, J. J. (2017). Clinical features, management, and outcomes of immune checkpoint inhibitor-related cardiotoxicity. *Circulation*, 136(21), 2085-2087.
3. 3.Referans: Ganatra, S., & Neilan, T. G. (2018). Immune checkpoint inhibitor-associated myocarditis. *Oncologist*, 23(8), 879-886.

TARK 2024
Türk Anesteziyoloji ve Reanimasyon Derneği
58. Ulusal Kongresi
28 Kasım - 1 Aralık 2024
Kaya Palazzo Otel ve Kongre Merkezi / ANTALYA

P-046

Major Batın Cerrahisi Planlanan 65-85 Yaş Arası Hastalarda FRAIL Ölçeği İle Günlük Yaşam Aktivitesi Değerlendirmelerinin Postoperatif Sonuçları Belirlemedeki Etkinlikleri

Bengü Araz[1], Hülya Bilgin[1]

[1]Uludağ Üniversitesi Tıp fakültesi Anesteziyoloji ve Reanimasyon A.D.

Giriş / Amaç: Majör batın cerrahisi planlanan 65-85 yaş arası hastalarda FRAIL Ölçeği ile kırılganlık ve Katz Günlük Yaşam Aktivitesi (GYA) indeksi ile bağımlılık değerlendirmelerinin postoperatif sonuçları belirlemedeki etkinliklerini, ikincil amaç bu sonuçların diğer prognostik faktörlerle olan ilişkisini belirlemektir.

Gereç ve Yöntem: Bursa Uludağ Üniversitesi Tıp Fakültesi Klinik Araştırmalar Etik Kurulu (25/05/2022, 2022-11/20) ve hastaların aydınlatılmış onamı alındıktan sonra Haziran 2022-Kasım 2023 tarihleri arasında elektif, major batın cerrahisi planlanan 65-85 yaş arası 232 hasta çalışmaya alındı. Preoperatif dönemde hastaların kırılganlıkları FRAIL Ölçeği, bağımlılıkları ise Katz GYA indeksi ile değerlendirildi. Anestezi ve cerrahi girişim tipi ve süreleri, kan transfüzyon ihtiyacı ve hastaların postoperatif transport edildikleri yer kaydedildi. Postoperatif ilk 30 günlük süreçleri takip edilerek, postoperatif komplikasyonlar, yoğun bakıma yatış gereksinimi, hastanede yatış süreleri ve 1 ay içinde tekrar hastaneye yatış, reoperasyon gereksinimleri ile 30 günlük mortalite durumları gözlendi.

Bulgular: Kırılganlık düzeyi frail olan hastaların respiratuar, kardiyak, nörolojik, renal komplikasyonlar,postoperatif enfeksiyonlar ve diğer komplikasyon türleri daha yüksek oranda, hastanede yatış süresi daha uzun, hastaneye yeniden yatış oranı daha yüksek idi. Katz GYA indeksine göre yarı bağımlı hastalarda postoperatif komplikasyon görülme oranı daha yüksek, hastanede yatış süresi daha uzun, yeniden yatış gereksinimi daha yüksek bulundu.

Tartışma / Sonuç: Kırılganlık durumu, yaşlı popülasyonda, iç ve dış stres faktörlerine maruz kalındığında kötü sonuçlarla karşı karşıya kalınabileceğini gösterir (1). Bağımlılık ise günlük yaşam aktivitelerini gerçekleştirmede bağımsızlık açısından kişinin fonksiyon kaybını ifade eder (2).Bu çalışmada; elektif major batın cerrahisi planlanan yaşlı hastalarda ve preoperatif kırılganlık düzeyi frail olanlar ile Katz GYA açısından yarı bağımlı durumunda olanlarda postoperatif olumsuz sonuçların daha çok olabileceği tespit edilmiştir. Postoperatif komplikasyonları öngörme açısından FRAIL ölçeği ile ASA skoru birlikte değerlendirildiği zaman ASA skorunun kırılganlıkla birlikte değerlendirilmediği sürece komplikasyonları öngörmede yeterli olmadığı sonucuna varılmıştır. Düşük hematokrit ve albumin düzeylerinin hastanede uzun yatışı öngörmede önemli birer parametre olduğu saptanmıştır.

Anahtar Kelimeler: Kırılganlık, günlük yaşam aktiviteleri, batın cerrahisi

Kaynakça

1. Fried LP, Tangen CM, Waltson J, Newman AB, Hirsch C, Gottdiener J, et al. Frailty in older adults: evidence for a phenotype. J Gerontol A Birol Sci Med Sci. 2001;56(3):146-56.
2. Katz S, Downs TD, Crash HR, Grotz RC. Progress in development of the indenx of ADL. Gerontologist. 1970;10(1):20-30.

TARK 2024
Türk Anesteziyoloji ve Reanimasyon Derneği
58. Ulusal Kongresi
28 Kasım - 1 Aralık 2024
Kaya Palazzo Otel ve Kongre Merkezi / ANTALYA

P-047

Nazal Dorsumda Bazaloid-Skuamöz Hücreli Karsinom Nedeniyle Serbest Flep Revizyon Cerrahisi Yapılacak Hastada Zor Hava Yolu Yönetimi: Olgu Sunumu

Algan Turgut[1], Fulya Eser Çelik[1], Sevda Gökçe Gürpınar[1], Jülide Ergil[1]

[1]Ankara Etlik Şehir Hastanesi

Giriş / Amaç: Zor ventilasyon/entübasyonu önceden tahmin etmek komplikasyonları azaltır. Biz bu vaka sunumumuzda bazaloid-skuamöz hücreli karsinom (BSHK) nedeniyle serbest flep transferi yapılan hastanın revizyon cerrahisinde zor havayolu yönetimini değerlendirdik.

Olgu: 66 yaşında, ek hastalığı olmayan erkek hastaya, BSHK nedeniyle 6 ay önce nazal dorsuma serbest kas flebi transferi yapılmış ve trakeotomi açılmış. Trakeotomi 1 ay sonra kapatılmış. Hastada, flep ayrılması nedeniyle tekrar operasyon planlandı. Hastanın bilgilendirilmiş onamı alındı. Hastanın muayanesinde sol masseter bölgede doku kaybı, yara iyileşmesine bağlı tiromental mesafe daralması (5,5 cm), nazal bölgede anatomik bozukluğu, eksik dişleri, trakeal darlığı, boyun ekstansiyon kısıtlılığı, kısıtlı ağız açıklığı (2,5 cm) ve Mallampati skoru IV olarak gözlendi ve hasta zor ventilasyon/entübasyon olarak değerlendirildi (Resim-1). ASA monitörizasyonu sonrası zor havayolu (airway, guide, buji, video laringoskop, fiber optik laringoskop, laringeal maske, I-gel) hazırlığı yapıldı. Deneyimli 3 anestezist ve kulak-burun-boğaz cerrahisi ekibi hazırlandı. Preoksijenizasyonda solunumun balona yansımadığı görülünce spontan solunum korunarak entübasyon kararı alındı. 2 mg iv benzodiazepin, 75 mg iv ketamin ile anestezi indüksiyonu yapıldı. Videolaringoskop ve buji yardımıyla 8 numara tüp ile orotrakeal entübasyon yapıldı (Resim-2). Entübasyon sonrası 150 mg propofol, 50 mg rokuronyum, 100 mcg fentanil yapıldı. Sevofluran ve remifentanille dengeli anestezi idamesi sağlandı. Operasyon bitiminde 200 mg sugammadeks uygulandı. Spontan solunumu yeterli olduğunda extübe edilen hasta, vitalleri stabil şekilde yoğun bakım ünitesine transfer edildi.

Resim-1



Hastanın preoperatif görünümü.

Resim-2



Hastanın entübasyon sonrası görünümü.

Tartışma / Sonuç: Zor ventilasyon/entübasyonu değerlendirmek için hastalar; çene protrüzyonu, diş eksikliği, horlama, sigara kullanımı , servikal hasarlar, ağız açıklığı , mallapati skoru, sternomental mesafe, tiromental mesafe ve boyun çevresi açısından değerlendirilmelidir(1). Havayolunun korunması için preoperatif dönemde gerekli önlemlerin alınması şarttır(2,3). Öngörülen zor havayolu olan hastalarda video yardımlı laringoskopi ile doğrudan laringoskopiyi karşılaştıran çalışmaların meta-analizleri, videolaringoskopiyle daha iyi laringeal görüş, daha yüksek başarılı entübasyon sıklığı ve daha az entübasyon manevrası bildirmiştir(1). Biz de zor havayolu olarak değerlendirdiğimiz hastanın spontan solunumunu koruyarak entübasyonunu videolaringoskopla başarıyla gerçekleştirdik.

Anahtar Kelimeler: Video Laringoskopi, Zor Havayolu, Zor Entübasyon, Zor Maske Ventilasyonu

Kaynakça

1. 1-Jeffrey L. Apfelbaum, Carin A. Hagberg, Richard T. Connis, Basem B. Abdelmalak, Madhulika Agarkar, Richard P. Dutton, John E. Fiadjoe, Robert Greif, P. Allan Klock, David Mercier, Sheila N. Myatra, Ellen P. O'Sullivan, William H. Rosenblatt, Massimiliano Sorbello, Avery Tung; 2022 American Society of Anesthesiologists Practice Guidelines for Management of the Difficult Airway. *Anesthesiology* 2022; 136:31–81
2. 2-Orrock JL, Ward PA, McNarry AF. Routine Use of Videolaryngoscopy in Airway Management. Int Anesthesiol Clin. 2024 Oct 1;62(4):48-58. doi: 10.1097/AIA.0000000000000450. Epub 2024 Aug 15. PMID: 39233571.
3. 3-van Zundert AAJ, Gatt SP. Videolaryngoscopy: The Way Forward in Airway Management. Anesth Analg. 2023 Dec 1;137(6):e55-e56. doi: 10.1213/ANE.0000000000006726. Epub 2023 Nov 16. PMID: 37973143.

TARK 2024
Türk Anesteziyoloji ve Reanimasyon Derneği
58. Ulusal Kongresi
28 Kasım - 1 Aralık 2024
Kaya Palazzo Otel ve Kongre Merkezi / ANTALYA

P-048

Laparoskopik Cerrahi Sonrası Gelişen Pitozis

Oya Kuruşcu[1], Mustafa Soner Özcan[1], Eyyüp Sabri Özden[1], Pakize Kırdemir[1]

[1]Süleyman Demirel üniversitesi Anesteziyoloji ve Reanimasyon ABD

Giriş / Amaç: Laparoskopik cerrahiler gibi birçok prosedür trendelenburg pozisyonu gerektirebilmektedir. Cerrahiye sağladığı birçok avantajın yanında, açısına ve uygulanma süresine bağlı olarak intraoküler basınçta yükselişe neden olup dramatik klinik sonuçlara neden olabilir. Trendelenburg pozisyonunda yapılan laparoskopik inguinal ve umbilikal herni operasyonu sonrası pitozis görülen bu olgu ile farkındalık oluşturmayı amaçladık.

Olgu: 74 yaş, erkek hasta laparoskopik umbilikal ve inguinal herni onarımı amacıyla operasyona alındı. Anestezi indüksiyonu sonrası idame %2 sevofluranla sağlandı. Trendelenburg süresi cerrahi görüş ve operasyon zorluğu nedeniyle yaklaşık 180dk sürdü. Beş saat süren operasyonda ETCO2 seviyelerinde minimal artış görüldü. Nöromuskuler blok 4mg/kg sugammadeks ile döndürüldü. Bilinci değerlendirildiğinde oryante koopere olduğu, seslenme-taktil uyarıyla sol gözünü açtığı, sağ gözde ise pitozis olduğu görüldü (Resim 1). Görme bulanıklığı tarifleyen hastanın pupilleri izokorik, ışık refleksi mevcuttu. USG ile ardışık ölçülen optik sinir kılıf çapı(OSKÇ) sağda 5,8mm, solda 4,7mm idi. Kontrol laboratuvar bulgularında herhangi bir anormallik yoktu. Ayırıcı tanı amacıyla yapılan difüzyon manyetik rezonans görüntüleme ve bilgisayarlı tomografi tetkiklerinde herhangi bir patolojiye rastlanmadı. Göz tonusu, tonometre olmadığından bilateral dijitalle muayenede normoton, kornea ise saydam değerlendirildi. Yoğun bakımda 8.saatte yapılan nörolojik muayenesinde pitozis ve görme bulanıklığının gerilediği görüldü.

Sağ gözde pitozis



Tartışma / Sonuç: Laparoskopik prosedürler sonrasında görme kaybına varan oküler komplikasyonlar ortaya çıkabilmektedir. Trendelenburg pozisyonu bunda önemli rol oynamaktadır. Pitozisin serebrovasküler olay, horner, myastenia gravis ve psödoptozis gibi birçok sebebi olabilir. Ancak bu vakada pitozisin nedeni olarak, uzun süren trendelenburg pozisyonunda laparoskopik cerrrahi uygulanmasına karşı gelişen intraoküler basınç(İOB) artışının olduğu düşünüldü. Literatürde oküler cerrahi dışı pitozis ile sonuçlanan bir vakaya rastlanmamakla birlikte, İOB artışına sekonder göz bulgusu olarak karşımıza çıkabilir. İOB'nin trendelenburg pozisyonunda %25 vakada 60.dk da 2 katına, 120.dk da 3 katına çıkabildiği daha önce gösterilmiştir. Özellikle pnömoperitonyum oluşturulacak, trendelenburg pozisyonundan faydalanılacak cerrahilerde İOB'nin takip edilmesi olası komplikasyonları engellemek ve erken fark etmek açısından akılcı olacaktır.

Anahtar Kelimeler: pitozis, trendelenburg, intraokuler basınç, pnömoperitonyum

Kaynakça

- Ripa M, Schipa C, Kopsacheilis N, Nomikarios M, Perrotta G, De Rosa C, Aceto P, Sollazzi L, De Rosa P, Motta L. The Impact of Steep Trendelenburg Position on Intraocular Pressure. J Clin Med. 2022 May 18;11(10):2844. doi: 10.3390/jcm11102844. PMID: 35628970; PMCID: PMC9146028.

TARK 2024
Türk Anesteziyoloji ve Reanimasyon Derneği
58. Ulusal Kongresi
28 Kasım - 1 Aralık 2024
Kaya Palazzo Otel ve Kongre Merkezi / ANTALYA

P-049

Anestezi İndüksiyonu ve Şezlong Pozisyonunu Takiben Gelişen Takotsubo Kardiyomyopatisi: Olgu Sunumu

Gizem Kırbaş[1], Seyhan Gül Türkmen[1], Şevki Sarı[1], Gamze Nur Teke[1]

[1]Gaziantep Şehir Hastanesi, Anestezi ve Reanimasyon Kliniği

Giriş / Amaç: Takotsubo kardiyomyopatisi, koroner arterlerde lezyon olmaksızın, akut myokard infarktüsünü taklit eden EKG değişiklikleri ve geçici sol ventrikül disfonksiyonu ile tanımlanmış bir sendromdur (1). Patofizyolojisinde duygusal ve fiziksel stresten köken alan katekolaminlerin yer aldığı düşünülmektedir (2).Bu olguda clavicula fraktürü nedeniyle operasyon planı olan hastanın anestezi indüksiyonu ve şezlong pozisyonunu takiben aritmi ve hipotansiyon ile semptom veren takotsubo kardiyomyopatisi olgusunu açıklamayı planladık.

Olgu: 62 yaşında ASA-2 kadın hasta, clavicula fraktürü nedeniyle operasyon odasına alındı. Damar yolu açılmasını takiben midazolam ile premedikasyon yapıldı. Propofol-fentanyl-rokuronyum kullanılarak genel anestezi indüksiyonu yapıldı. Anestezi idamesinde sevofluran tercih edildi. Remifentanyl infüzyonu başlandı. Anestezist-cerrah işbirliği ile şezlong (beach-chair) pozisyonuna getirildi. Bu aşamada monitörde ventriküler erken atımların olduğu görüldü. Non-invaziv kan basıncı 40/22 mmHg olarak ölçüldü. Monitörde sırası ile QT aralığında uzama-ventriküler taşikardi-torsades de pointes ritmleri görüldü. İntravenöz efedrin ve magnezyum tedavisi uygulandı. Noradrenalin infüzyonu başlandı. İntraarteriyel kanülasyon yapıldı. Bu aşamada çekilen EKG'de LBBB saptandı. Hasta, ameliyat planı ertelenerek yoğun bakım ünitesine alındı. Myokard infarktüsü ön tanısı ile EKO ve koroner anjiografi planlandı. EKO'da ejeksiyon fraksiyonu %40 olarak saptandı, koroner anjiografide koroner arterlerin açık olduğu görüldü. Ventrikül görüntülemesinde apikal duvar hareket kusuru ve apekste anevrizmatik genişleme olduğu görülerek takotsubo kardiyomyopatisi tanısı kondu. Kardiyak enzimlerdeki düşüş ve EKG değişikliklerinin ortadan kalkması ile 5.günde hasta şifa ila taburcu edildi.

Troponin T düzeyi

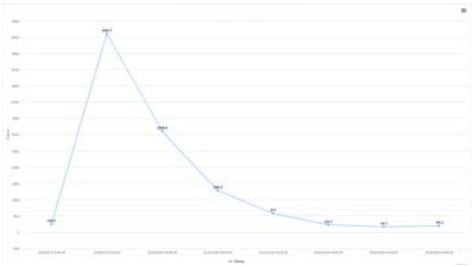

Koroner Anjiografi



Koroner Anjiografi

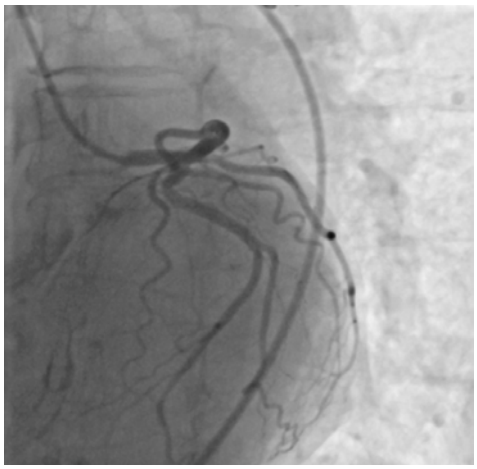

Koroner Anjiografi

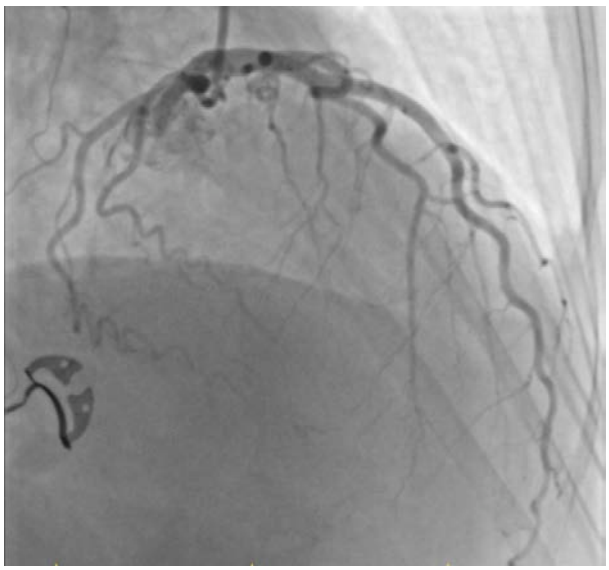

Tartışma / Sonuç: Takotsubo kardiyomyopatisi, stresin tetiklediği akut kardiyak bir olaydır.Nyman ve arkadaşlarının 1330 olguyu incelediği meta-analizde %67,3 hastada fiziksel stres mevcut iken %32,7 hastada duygusal stres mevcuttu (3). Bizim olgumuzda hastada, travmaya bağlı fiziksel stres mevcut idi. Perioperatif süreç hastalar için fiziksel/duygusal stres barındırmaktadır (4,5). Bu nedenle perioperatif dönemde myokard infarktüsü benzeri klinik bulgular ve EKG değişiklikleri meydana geldiğinde Takotsubo kardiyomyopatisinin ön tanılar arasında yer alması gerektiğini düşünmekteyiz. Takotsubo kardiyomyopatisi ön plana düşünüldüğünde kardiyolog ile işbirliği ve operasyon zamanlamasının gözden geçirilmesi gerektiği fikrindeyiz.

Anahtar Kelimeler: takotsubo kardiyomyopatisi, genel anestezi

Kaynakça

1. Scantlebury DC, Prasad A. Diagnosis of Takotsubo cardiomyopathy. Circ J. 2014;78(9):2129-39.

2. Templin C, Ghadri JR, Diekmann J, Napp LC, Bataiosu DR, Jaguszewski M, vd. Clinical Features and Outcomes of Takotsubo (Stress) Cardiomyopathy. N Engl J Med. 03 Eylül 2015;373(10):929-38.

3. Nyman E, Mattsson E, Tornvall P. Trigger factors in takotsubo syndrome – A systematic review of case reports. European Journal of Internal Medicine. 01 Mayıs 2019;63:62-8.

4. Jabaudon M, Bonnin M, Bolandard F, Chanseaume S, Dauphin C, Bazin JE. Takotsubo syndrome during induction of general anaesthesia. Anaesthesia. Mayıs 2007;62(5):519-23.

5. Pillitteri M, Brogi E, Piagnani C, Bozzetti G, Forfori F. Perioperative management of Takotsubo cardiomyopathy: an overview. J Anesth Analg Crit Care. 15 Temmuz 2024;4:45.

TARK 2024
Türk Anesteziyoloji ve Reanimasyon Derneği
58. Ulusal Kongresi
28 Kasım - 1 Aralık 2024
Kaya Palazzo Otel ve Kongre Merkezi / ANTALYA

P-050

Tek Akciğer Ventilasyonunda Gelişen Hipokseminin Pratik Yönetimi; Olgu Sunumu

Baran Yıldırım[1], Hüseyin Çetik[1], Ayhan Kaydu[1], Zülküf Demirkol[1]

[1]1Dicle Üniversitesi, Tıp Fakültesi. Anesteziyoloji ve Reanimasyon Anabilim Dalı. Diyarbakır.

Giriş / Amaç: Tek akciğer ventilasyonu (TAV) uygulanan torasik cerrahilerde perioperatif hipoksemi rastlanabilecek bir durumdur. Bunların yönetimi zorluklar taşımaktadır. Ciddi intraoperatif hipoksi, doku oksijenasyonu ve hemodinamik stabiliteyi olumsuz etkileyerek postoperatif komplikasyonları artırmaktadır (1,2). Bu olguda intraoperatif hipoksemi gelişen hastada, hipoksemiyi önlemek için uyguladığımız basit, pratik ve etkili bulduğumuz yöntemimiz sunulmuştur.

Olgu: Bilinen KOAH, hipertansiyon, DM, koroner arter hastalığı olan, adenokarsinom nedeniyle göğüs cerrahi tarafından sağ üst lobektomi operasyonu planlanan 74 yaşındaki kadın hastanın preoperatif değerlendirilmesinde laboratuvar verileri normaldi. ASA 3 risk skoru ile operasyona alındı. Tansiyonu 162/86 mmHg, nabzı 83 atım/dk ve satürasyonu %94 olan hastaya T7 seviyesinden torakal epidural kateter takıldı. Anestezi indüksiyonu sonrası 35F sol çift lümenli endobronşial tüp ile entübasyon sağlanan hastada fiberoptik bronkoskop ile tüpün yeri doğrulandı. Cerrahi insizyondan sonra TAV'a geçildi. Mekanik vetilatör, FİO2: %80, Pins: 22 cmH2O, Pplato: 17 cmH2O, PEEP: 4 cmH2O, solunum sayısı: 15/dk olarak ayarlandı. Alınan arteriyel kan gazında pH:7.38, pO2:85 mmHg, pCO2:41 mmHg ölçüldü. Cerrahi sürenin 40. dakikalarında hastanın satürasyonu %84 e düşmesi üzerine hastaya hipoksemiyi düzeltmek amacıyla birtakım işlemler uygulandı. Çift lümenli tüpün yeri fiberoptik bronkoskop ile tekrardan doğrulandı. Her iki akciğer aspire edildi. Dependan akciğerin oksijenasyonunu artırmak için Fio2: %95, Peep:6 cmH2O, solonum frekansı :18/dk ya çıkarıldı. Bu esnada alınan arteriyel kan gazında pH:7.25, pO2:73 mmHg, pCO2:53 mmHg ölçüldü. Yapılan işlemler sonrasında hipoksemisi düzelmeyen hastanın tüpüne HME (Heat and Moisture Exchanger) fitresinin ventilatör kısmı takılıp bunun kapnografi portundan 4 lt/dk'dan oksijen insüflasyonu yapıldı. Baş parmakla filtrenin hastaya taraf olan kısmına 2 sn basılı tutup 8 sn açıkta bırakarak nondependan akciğere pozitif basınç uygulandı. Yaklaşık iki dakika sonunda hastanın saturasyonu %98 olduğu görüldü. Bu işlemlerden 80 dakika sonra hasta tekrar desatüre olunca yapılan işlemler tekrarlandı ve olumlu sonuç alındı. Yaklaşık 3,5 saat sonunda cerrahi sorunsuz olarak tamamlandı. Hasta ekstübe edildi.

TAV'da hipoksemide HME filtre ile oksijen insuflasyonu



TAV'da hipoksemide HME filtre ile oksijen insuflasyonu

TAV'da hipoksemide HME filtre ile oksijen insuflasyonu



TAV'da hipoksemide HME filtre ile oksijen insuflasyonu

Tartışma / Sonuç: Bu teknik; basit, ucuz, etkin, güvenilir bir yöntem olarak TAV'da hipoksiyi önlemede kullanılabilir.

Anahtar Kelimeler: Tek akciğer ventilasyonu, hipoksemi, oksijen insuflasyonu

Kaynakça

1. CAMPOS, Javier H.; FEIDER, Andrew. Hypoxia during one-lung ventilation—a review and update. *Journal of cardiothoracic and vascular anesthesia*, 2018, 32.5: 2330-2338.
2. Purayil AP, Nair SG, Abraham J, Vazhakatt JD, Rajmohan N, Shaji A. Continuous Positive Airway Pressure versus Differential Lung Ventilation during One Lung Ventilation for Thoracic Surgery. Ann Card Anaesth. 2024 Jul 1;27(3):235-240.

TARK 2024
Türk Anesteziyoloji ve Reanimasyon Derneği
58. Ulusal Kongresi
28 Kasım - 1 Aralık 2024
Kaya Palazzo Otel ve Kongre Merkezi / ANTALYA

P-051

Konjenital Adrenal Hiperplazi Tanılı 21 Hidroksilaz Eksikliği Olan Çocuk Hastalarda Anestezi Yönetimi: Olgu Serisi

Derya Karasu[1], Nermin Kılıçarslan[1], Anıl Onur[1], Nilay Sertdemir[1]

[1]SBÜ Bursa Yüksek İhtisas Eğitim ve Araştırma Hastanesi, Anesteziyoloji ve Reanimasyon Kliniği

Giriş / Amaç: Konjenital adrenal hiperplazi (KAH), adrenal kortekste kortizol biyosentezinde yer alan enzimlerden birinin kalıtsal kusurundan kaynaklanan otozomal resesif bir hastalıktır.En sık 21 hidroksilaz eksikliği (hastaların % 90- 95'i) görülmektedir. Steroid sentezinin yetersiz olması ACTH üretimini artırarak mineralokortikoid sentezinin aşırı olmasına ve adrenal hiperplaziye neden olmaktadır. Anestezi yönetimi özellikli olan 21 hidroksilaz eksikliği olan 4 çocuk hastadaki deneyimlerimizi sunmayı amaçladık.

Olgu: Son 2 yıl içinde 21 hidroksilaz eksikliği olan 4 çocuk hastanın hepsinin genotipi 46XX idi ve hepsinin tekrarlayan operasyonları mevcuttu. Tüm operasyonlarda genel anestezi uygulandı. Tüm hastalarda preoperatif/intraoperatif steroid ve intravenöz dengeli sıvı tedavisi uygulandı. İntraoperatif ve postoperatif sodyum, potasyum ve kan şekeri açısından yakın takip edildi. İki hastada potasyum replasmanı yapıldı. Olgu-2'nin 1.ameliyatında anestezi indüksiyonu sonrası 10. dakikada efedrine cevap veren hipotansiyon gelişti. Olgu-1'in 2. ameliyatında ekstübasyon sırasında efedrine ve sıvı replasmanına cevap vermeyen, steroid tedavisine cevap veren hipotansiyon gelişti.

Tablo 1: Olguların demografik verileri

	Operasyon sayısı	Yaş, ay	Kilo, kg	Ek hastalık	ASA	Operasyon adı	Operasyon süresi,dk
Olgu-1	1.	1.5	4	ASD	II	Tanısal laparoskopi, genitoskopi	65
	2.	7	7	ASD	II	Genitoplasti, vajinal dilatasyon	150
Olgu-2	1.	3.5	5	-	II	Tanısal laparoskopi, tanısal sistoskopi	155
	2.	24	10	-	II	Sistoskopi, total ürogenital mobilizasyon, genitoplasti	205
	3.	26	12	-	II	Vajinal dilatasyon	35
Olgu-3	1.	21	9	-	II	Tanısal laparoskopi, sistoskopi, total üretral mobilizasyon, genitoplasti	130
	2.	23	11	-	II	Vajinal dilatasyon	30
Olgu-4	1.	6	8	-	II	Ürogenital mobilizasyon, genitoplasti	190
	2.	6.5	8	-	II	Sekonder süturasyon	45

ASD: atrial septal defekt

Tablo 2: Olguların anestezi ile ilgili verileri

	Operasyon sayısı	Havayolu	Anestezi indüksiyon ajanları	Anestezi idamesinde kullanılan ajanlar	Preoperatif steroid	Preoperatif/ postoperatif Na, mmol/L		Preoperatif postoperati mmol/L
Olgu-1	1.	ETT	Midazolam 0.1mg/kg Propofol 3mg/kg, Fentanyl 1mcg/kg, Roküronyum 0.6 mg/kg	Sevofluran	Metilprednizolon 2mg iv puşe	137/137		4.8/4.2
	2.	ETT	Propofol 3mg/kg, Fentanyl 1mcg/kg, Roküronyum 0.6mg/kg	Sevofluran, Roküronyum 0.35mg/kg	Metilprednizolon 3mg iv puşe	141/140		2.2/3.1*
Olgu-2	1.	ETT	Propofol 3mg/kg Fentanyl 1mcg/kg, Roküronyum 0.6mg/kg	Sevofluran, Fentanyl 0.5mcg/kg, Roküronyum 0.5mg/kg	Hidrokortizon15mg iv puşe	134/136		4.3/4.2
	2.	ETT	Propofol 4mg/kg, Fentanyl 2mcg/kg Roküronyum 0.6mg/kg	Sevofluran, Fentanyl 0.5mcg/kg, Roküronyum 0.5mg/kg	Hidrokortizon 25mg iv puşe	141/140		3.5/3.6
	3.	LMA	Midazolam 0.1mg/kg Propofol 3mg/kg, Fentanyl 1mcg/kg	Sevofluran	Metilprednizolon 5mg iv puşe	136/136		4.1/4.6
Olgu-3	1.	ETT	Midazolam 0.1mg/kg Propofol 3mg/kg, Fentanyl 1mcg/kg Roküronyum 0.6 mg/kg	Sevofluran, Fentanyl 1.5mcg/kg, Roküronyum 1mg/kg	Hidrokortizon 25mg iv puşe	134/138		3.8/3.9

	2.	LMA	Midazolam 0.05mg/kg Propofol 4mg/kg, Fentanyl 1mcg/kg	Sevofluran	Metilprednizolon 5mg iv puşe	134/136		4.8/4.3
Olgu-4	1.	ETT	Midazolam 0.1mg/kg Propofol 3mg/kg, Fentanyl 1mcg/kg, Roküronyum 1mg/kg	Sevofluran, Fentanyl 0.5mcg/kg	Hidrokortizon 20mg iv puşe	136/138		4.4/4.2
	2.	LMA	Propofol 4mg/kg, Fentanyl 0,5mcg/kg	Sevofluran	Hidrokortizon 20mg iv puşe	137/136		3.2/3.5*

ETT: endotrakeal entübasyon, LMA: laringeal mask airway, *intraoperatif potasyum replasmanı yapılan olgular

Tartışma / Sonuç: KAH tanılı hastalarda mineralokortikoidlerin aşırı üretimi sodyum ve su tutulmasına, potasyum ve hidrojen atılmasına neden olmakta, hipokalemik alkalozis ve hipertansiyon ile sonuçlanmaktadır(1,2).Hastalığın tedavisinde kullanılan steroidlerin uzun süreli kullanımı nedeniyle miyopati açısından preoperatif dönemde solunum fonksiyonları özellikle değerlendirilip nöromüsküler blokaj amaçlı kısa ve orta etkili kas gevşetici ajanların tercihi mümkünse nöromüsküler monitörizasyonla ek dozların ayarlanması gerekmektedir(3). Hastalarımızda rokuronyum gibi orta etkili bir ajan tercih ettik, kısa cerrahilerde ise kas gevşetici hiç kullanmadık. Anestezi indüksiyonunu takiben intraoperatif ve postoperatif dönemde plazma kortizol seviyesi; epinefrin, norepinefrinin etkinliği, homeostazisin sürdürülmesi ve şokun önlenmesi için sıklıkla artabilmektedir. Ancak kortikosteroid tedavisi alan bu hastalarda perioperatif dönemde cerrahi ve anestezi stresine cevaben endojen kortizol yanıtı yeterince olamayabileceği için preoperatif veya intraoperatif steroid replasman planlaması gerekir(4,5).Hastalarımızın hepsinden endokrinoloji görüşü de alındı. KAH hastalarında güvenli anestezide uygun nöromüsküler ajan seçimi, mümkünse kas gevşetici dozunun minimalize edilmesi, peroperatif dönemde uygun steroid replasmanının yapılması, yakın kan şekeri ve elektrolit takibi yapılmasının akılda tutulması gerektiğini vurgulamaktayız.

Anahtar Kelimeler: konjenital adrenal hiperplazi, anestezi, çocuk, 21 hidroksilaz eksikliği

Kaynakça

1. 1.Kim SM, Rhee JH. A case of 17 alpha-hydroxylase deficiency, Clin Exp Reprod Med 2015 Jun;42:72-6.
2. 2.Xu S, Hu S, Yu X, Zhang M, Yang Y. 17α-hydroxylase/17,20-lyase deficiency in congenital adrenal hyperplasia: A case report. Mol Med Rep 2017;15:339-344.
3. 3.Friedrich O, Reid MB, Van den Berghe G, Vanhorebeek I, Hermans G, Rich MM, et al. The Sick and the Weak: Neuropathies/Myopathies in the Critically Ill. Physiol Rev. 2015;95:1025-109.
4. 4.Wakim JH, Sledge KC. Anesthetic implications for patients receiving exogenous corticosteroids. AANA J 2006;74:133-9.

TARK 2024
Türk Anesteziyoloji ve Reanimasyon Derneği
58. Ulusal Kongresi
28 Kasım - 1 Aralık 2024
Kaya Palazzo Otel ve Kongre Merkezi / ANTALYA

P-053

Menengiom ile Karışan Creutzfeldt-Jakob Olgusu

Dilara Küpeli[1], Ahu Baysal Çitil[1], İrem Gedik[1], Canan BALCI[1]

[1]Sağlık Bilimleri Ün. Ümraniye Eğitim ve Araştırma Hastanesi

Giriş / Amaç: Creutzfeldt-Jakob Hastalığı (CHJ) Nörodejeneratif Prion Hastalıkları içinde yer alan ve mortal seyreden bir hastalıktır. Hastalık hızlı seyreder ve Avrupa ülkelerinde insidansı yılda bir milyonda bir olarak verilmekle birlikte insidansı ile ilgili net veri yoktur. Bu olguda acil servise kişilik değişikliği ile gelen, Menengiom tanısı alan ve aynı zamanda Creutzfeldt-Jakob Hastalığı da olduğu tespit edilen olguyu sunmayı amaçladık.

Olgu: 68 yaş kadın hasta acil servise saldırganlık, davranış bozukluğu ve kişilik değişikliği ile Acil servise başvurmuş. BT ve MR ile birlikte Nöroloji ve Beyin Cerrahi Konsültasyonları sonucunda Menengiom ön tanısı ile Nöroloji servise yatan hasta 3.gün genel durumunun kötüleşmesi nedeni ile Nöroloji Yoğun Bakıma kabul edilmiş. Menengiom için acil operasyon düşünülmedi ve EEG'sinde Absans nöbet aktivitesi görülen hastaya üçlü antiepileptik başlanmış fakat yanıt alınamamış. Nöbetleri kontrol altına alınamayan hasta Anestezi YBÜ'sine kabul edildi. Nöbet aktivitesinin kontrol altına alınması için Midazolam infüzyonu başlanan hastanın nöbet aktivitesi devam etti ve hasta entübe edildi. Hastanın 7. gün midazolamı kesildi ve EEG sinde Periyodik keskin dalga aktivasyonun devam etttiği görüldü. Daha önceki öykülerinde acil servise davranış bozukluğu ve kişilik değişikliği ile başvuran hastanın Creutzfeldt-Jakob Hastalığı olabileceği düşünülerek 14.3.3 protein testi gönderildi ve test pozitif geldi. Hasta septik şok nedeniyle yatışının 77. günü kaybedildi.

Tartışma / Sonuç: Yoğun bakımlarda bilinç kaybı, ajitasyon ve davranış bozukluğu semptomları ile kabul edilen hastalarda bilinç değişikliğinin nedeni bulunamayabilir. Beraberinde nöbet aktivitesi de görüldüğünde EEG allta yatan nedenin tespitinde yardımcı olabilmektedir. EEG de Periyodik keskin dalga aktivasyonu Creutzfeldt-Jakob Hastalığı için tanımlayıcı olabilir. Sonuç olarak ,özellikle ani başlayan ajitasyon, davranış bozukluğu ve kişilik değişikliği ile birlikte nöbet aktivitesinde Periyodik keskin dalga aktivitesi olan hastalarda ayırıcı tanıda CJH düşünülmelidir.

Anahtar Kelimeler: Creutzfeldt-Jakob, EEG, Menengiom

Kaynakça

1. Reshma Narula , Sule Tinaz. Creutzfeldt-Jakob Disease. N Engl J Med, 2018 Jan 25;378(4):e7. doi: 10.1056/NEJMicm1710121.

TARK 2024
Türk Anesteziyoloji ve Reanimasyon Derneği
58. Ulusal Kongresi
28 Kasım - 1 Aralık 2024
Kaya Palazzo Otel ve Kongre Merkezi / ANTALYA

P-054

Kardiyak, Nörolojik ve Yanık Bulgularıyla Seyreden Yıldırım Çarpması: Klinik Seyir ve Sonuç

Başak Pehlivan[1], Bilal Çelik[1], Veli Fahri Pehlivan[1], Erdoğan Duran[1], Orhan Binici[1]

[1]Harran Üniversitesi Tıp Fakültesi Anesteziyoloji ve Reanimasyon AD

Giriş / Amaç: Yıldırım çarpmaları, nadir görülen ancak meydana geldiğinde vücutta ciddi hasara yol açan doğa olaylarıdır. Yıldırımlar, genellikle 100-300 milyon volt enerjiye ve 3000°C sıcaklığa ulaşabilmektedir.(1) Yıldırım çarpması sonucu mortalite oranı düşük olmasına rağmen, kardiyovasküler komplikasyonlar ön plandadır.(2) Bu olgu sunumunda, yıldırım çarpması sonucu yoğun bakıma kabul edilen bir hastanın klinik seyri ve tedavisi ele alınmıştır.

Olgu: 51 yaşında erkek hasta, tarlada çalışırken yıldırım çarpmasına maruz kalmış ve bilinç kaybı yaşamıştır. Bilinci yerine geldiğinde her iki kolda uyuşma ve şiddetli ağrı hissetmiştir. Dış merkezde yapılan değerlendirmesinde, bilinç açık, GKS: 15, Tansiyon: 100/70 mmHg, SpO2: %94 olarak kaydedilmiştir. Kardiyak değerlendirmede, göğüs derivasyonlarında T dalga negatifliği ve troponin yüksekliği (870 ng/L) saptanmıştır. Sol meme altında 1. derece yanık ve vücut tüylerinde yanıklar gözlenmiştir. Ağrı kontrolü sağlanmış ve kardiyoloji ile nörolojiye (beyin MR çekilerek) konsülte edilmiştir. Takiplerde kardiyak enzimler gerilemiş, nörolojik komplikasyon izlenmemiş ve hasta 3 gün boyunca stabilize seyretmiştir. Kardiyak ve nörolojik açıdan riskler azaldıktan sonra hasta taburcu edilmiştir.

Dış merkezdeki ilk EKG

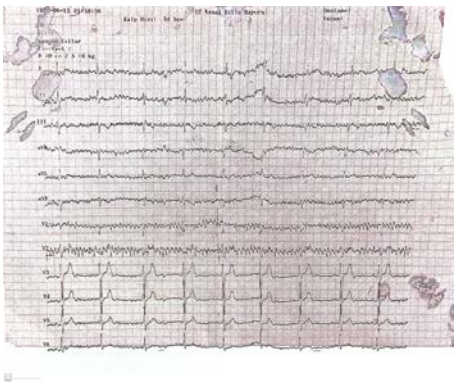

Yoğun bakımımızda çekilen ilk EKG

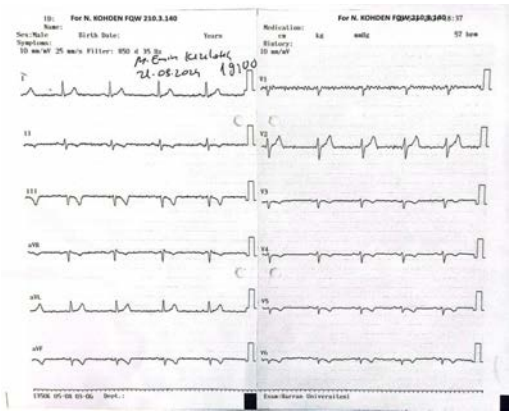

Taburculuk öncesi çekilen EKG

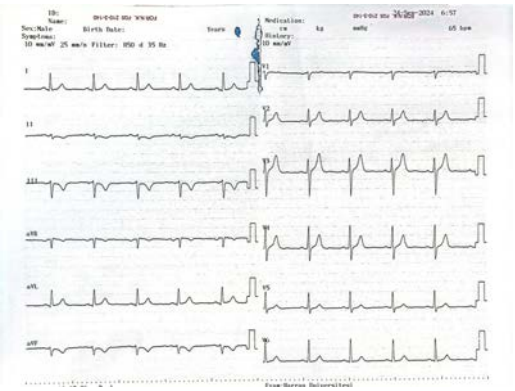

Yıldırım çarpmasına bağlı yanık lezyonu



Tartışma / Sonuç: Yıldırım çarpmaları nadir olmakla birlikte, ciddi kardiyovasküler ve nörolojik hasara neden olabilir.(3) Olgumuzda, yıldırım çarpması sonucu baygınlık, her iki kolda ağrı ve EKG'de T dalga negatifliği gözlenmiştir. Kardiyak enzimler zamanla normale dönmüş, hasta şifa ile taburcu edilmiştir. Yıldırım çarpmasının etkileri, doğrudan etki, toprak akımı, yan sıçrama, temas ve künt travma olmak üzere beş farklı mekanizmayla açıklanmaktadır.(4) Olgumuz, yıldırım çarpması vakalarında erken müdahalenin ve multidisipliner yaklaşımların önemini vurgulamaktadır.

Anahtar Kelimeler: Yıldırım Çarpması, Yoğun Bakım

Kaynakça

1. Cooray V, Cooray C, Andrews CJ. Lightning caused injuries in humans. Journal of Electrostatics 2007;65(5-6):386–94.

2. Pfortmueller CA, Yikun Y, Haberkern M, Wuest E, Zimmermann H, Exadaktylos AK. Injuries, sequelae, and treatment of lightning-induced injuries: 10 years of experience at a Swiss Trauma Center. Hindawi Publishing Corporation. Emerg Med Int 2012;2012:167698.

3. Slesinger TL, Bank M, Drumheller BC, et al. Immediate cardiac arrest and subsequent development of cardiogenic shock caused by lightning strike, J Trauma 2010;68(1):E5-7.

4. Cooper MA. A fifth mechanism of lightning injury. Acad Emerg Med 2002;9(2):172-4.

TARK 2024
Türk Anesteziyoloji ve Reanimasyon Derneği
58. Ulusal Kongresi
28 Kasım - 1 Aralık 2024
Kaya Palazzo Otel ve Kongre Merkezi / ANTALYA

P-057

Abbe Flepli Hastada Zor Hava Yolu Yönetimi: Olgu Sunumu

Büşra Kıdam Şahin[1], Mahmut Berk Akyüz[1], Menekşe Özçelik[1], Mehmet Evin[1], Servet Elçin Alpat[2]

[1]Ankara Üniversitesi Tıp Fakültesi Anesteziyoloji ve Reanimasyon ABD
[2]Ankara Üniversitesi Tıp Fakültesi Plastik Rekonstrüktif ve Estetik Cerrahi ABD

Giriş / Amaç: Abbe flep cerrahisi, üst dudak kanserlerinde uygulanan ve kapalı bir ağız oluşturarak estetik ve fonksiyonel rekonstrüksiyon amaçlayan iki aşamalı bir cerrahi prosedürdür(1). Birleştirilen dudaklar nedeniyle ağız açıklığı olmadığından anestezi açısından hava yolu yönetiminde alternatif yöntemlerin göz önünde bulundurulması gereklidir(2).Bu olgu sunumunda, üst dudak bazal hücreli karsinom nedeniyle Abbe flep cerrahisi planlanan bir hastanın hava yolu yönetiminde uyanık nazal entübasyon deneyimimizi aktarmayı amaçladık.

Olgu: 61 yaşında kadın hasta, Abbe flep ikinci aşama cerrahisi için preoperatif değerlendirildi. Alt ve üst dudakların bitişik olması nedeniyle hastanın hava yolu muayenesi yapılamadı. Bu nedenle, fiberoptik bronkoskopi (FOB) ile uyanık entübasyon planlandı ve hasta bilgilendirilerek onamı alındı.Hastaya rutin ASA ve BİS monitörizasyonu uygulandı. Ameliyat masasında oturur pozisyona alınan hastaya planlanan hazırlıklar aşağıdaki sırayla gerçekleştirildi:•20 mcg/kg/dk dozunda propofol infüzyonu başlandı.•Önce sağ, daha sonra sol burun deliğine adrenalin ve lokal anestezikli tampon yerleştirildi.•Nebülizatör yardımıyla %2 lidokain 100 mg inhalasyon yoluyla uygulandı.•Sırasıyla ikişer mililitre %2 lidokain ile bilateral süperior laringeal ve rekürren laringeal sinirler bloke edildi.•%100 oksijen ile preoksijenasyonu takiben, FOB çalışma kanalına yerleştirilen epidural kateter yardımıyla spray as you go (SAYGO) yöntemi ve %10 lidokain ile analjezi sağlandı.•FOB ile trakea ve karina tespit edildikten sonra nazal yoldan ilerletilen endotrakeal tüp ile hasta entübe edildi. Bu esnada anestezi indüksiyonu için 80 mg propofol ve 80 mg roküronyum uygulandı.Yaklaşık 1 saat süren operasyonda propofol infüzyonu ve sevofluran (MAC 0.3) ile anestezi idamesi sağlandı. Hasta, TOF (Train-of-four) %100, BİS 90 ve sözel emirlere tamamen koopere olduğunda ekstübe edildi. Postoperatif komplikasyon gelişmeyen hasta 1. Gün taburcu edildi.

Birleşik Dudak Görünümü



Preoperatif Abbe Flepli Görünüm

Flep Ayrılması Sonrası Görünüm



Flep ayrılma aşaması sonrası nazal entübasyon görüntüsü

Tartışma / Sonuç: Abbe flep nedeniyle oral açıklığı olmayan ve alternatif tek seçeneğin FOB ile uyanık nazal entübasyon olduğu bir hastada başarılı hava yolu yönetimini sunan bu olgu, preoperatif detaylı bilgilendirmenin önemine dikkat çekmektedir (2). Hastanın prosedüre uyum sağlaması entübasyonun başarısında kritik bir rol oynamıştır.

Anahtar Kelimeler: FOB, Uyanık Entübasyon, Abbe Flep

Kaynakça

1. *Luce EA, Jing XL, Carlson T. Abbe Flap Reconstruction of the Upper Lip. Plast Reconstr Surg. 2020 Mar;145(3):606e-607e. doi: 10.1097/PRS.0000000000006610. PMID: 32097328.*
2. *Fernstrum C, Deichmann P, Duncan F, Humphries L, Hoppe I. A standardized approach to airway management during Abbé flap reconstruction. Paediatr Anaesth. 2022 Dec;32(12):1305-1309. doi: 10.1111/pan.14554. Epub 2022 Sep 15. PMID: 36086897.*

TARK 2024
Türk Anesteziyoloji ve Reanimasyon Derneği
58. Ulusal Kongresi
28 Kasım - 1 Aralık 2024
Kaya Palazzo Otel ve Kongre Merkezi / ANTALYA

P-059

Total Diz Artroplastisinde Ana Anestezik Yöntem Olarak Supra-İnguinal Fasya İliaka Bloğu, Siyatik Sinir Bloğu ve Posterior Femoral Kutanöz Sinir Bloğu Kombinasyonu

Hakan Baydar[1], Hatice Bahadır Altun[1], Olcay Demir[1]

[1]Samsun Üniversitesi Tıp Fakültesi Samsun Eğitim ve Araştırma Hastanesi

Giriş / Amaç: Rejyonal anestezi teknikleri başlıca ortopedik cerrahilerde olmak üzere birçok girişimde perioperatif anestezi ya da analjezi amaçlı kullanılmaktadır. Ortopedik prosedürler arasında total diz artroplastisi en sık uygulamalardandır, ve sıklıkla nöroaksiyel teknikler ile anestezi yönetimi sağlanmaktadır. Yüksek morbiditesi olan olgularda pleksus blokları vb. tekniklerin kombinasyonu da ana anestezik yöntem olarak kullanılabilir. Biz burada yüksek morbiditesi olan ileri yaşlı bir hastada ultrason eşliğinde rejyonal anestezi uygulamaları kombinasyonu ile gerçekleştirdiğimiz bir total diz artroplastisi olgu yönetimimizi sunmayı amaçladık.

Olgu: Bilinen hipertansiyon, kalp yetmezliği, hipotiroidi, ritim bozukluğu ve kalıcı kalp pili bulunan 92 yaşında hastaya sol diz artroplastisi planlandı. İleri kardiyak değerlendirmesinde yüksek riskli olarak değerlendirilen ve antikoagülan tedavisi altında cerrahiye izin verilen hastanın genel anesteziye onam vermemesi üzerine alternatif anestezi yönetimleri düşünüldü. Antikoagülan kullanımı nedeniyle nöroaksiyel anesteziden kaçınıldı. Cerrahi ekiple görüşüldü ve blok kombinasyonuna karar verildi. Hasta ve hasta yakınlarından aydınlatılmış onam alındı. İşlemler ultrason kılavuzluğunda gerçekleştirildi. Suprainguinal fasya iliaka kompartman bloğu (50 mL) lomber pleksus bloğuna alternatif olarak uygulandı. Subgluteal siyatik blok (20 mL) ve posterior femoral kutanöz (5 mL) bloklar uygulandı. Bupivakain konsantrasyonu %0.2 olarak uygulandı ve Fasya iliaka bloğunda lidokain de eklendi. Yapılan muayenede bacakta uyluk iç kısmında küçük bir alan haricinde tam kutanöz blok belirlendi. Hastaya 1 mg/kg dozunda propofol infüzyonu başlandı. Protezin üst parçası intramedüller yerleştirilirken hafif-orta ağrıdan yakınan hastaya iki kez 10 mg propofol bolus uygulandı. Operasyon komplikasyonsuz tamamlandı.

Tartışma / Sonuç: Supra-inguinal fasya iliaka kompartman bloğu lomber pleksus bloğuna alternatif olarak kullanılabilmektedir, ve yüksek volümlerde lomber pleksusun tüm komponentlerini kapsayabilmektedir (1). Diz cerrahisinde hem lomber, hem de sakral pleksusun bloke edilmesi gerekir. Ayrıca uyluğun sensoryal innervasyonunu sağlayan femoral kutanöz sinirler -özellikle- turnike ağrısı için önemlidir (2). Olgumuzda anterior-lateral-medial femoral kutanöz sinirleri bloke etmek için supra-inguinal fasya bloğunu yaparken, posterior femoral kutanöz siniri selektif olarak bloke ettik. Seçilmiş vakalarda bu kombinasyonun anestezi yönetiminde alternatif olarak akılda tutulmasını öneririz

Anahtar Kelimeler: Supra-inguinal fasya iliaka kompartman bloğu, Reajyonal Anestezi, Siyatik sinir bloğu, Posterior femoral kutanöz sinir bloğu

Kaynakça

Vermeylen K, Desmet M, Leunen I, Soetens F, Neyrinck A, Carens D, Caerts B, Seynaeve P, Hadzic A, Van de Velde M. Supra-inguinal injection for fascia iliaca compartment block results in more consistent spread towards the lumbar plexus than an infra-inguinal injection: a volunteer study. Reg Anesth Pain Med. 2019 Feb 22:rapm-2018-100092.
Topçu I, Aysel I. Ultrasound guided posterior femoral cutaneous nerve block. Agri. 2014;26(3):145-8.

TARK 2024
Türk Anesteziyoloji ve Reanimasyon Derneği
58. Ulusal Kongresi
28 Kasım - 1 Aralık 2024
Kaya Palazzo Otel ve Kongre Merkezi / ANTALYA

P-060

Gebede Başarılı Resüsitasyon Sonrası Fetüs İçin Hayati Karar

Burcu Can[1], Havva Kocayiğit[1]

[1]Sakarya Üniversitesi Tıp Fakültesi Anesteziyoloji ve Reanimasyon AB

Giriş / Amaç: Gebelikte kardiyopulmoner arrest nadir görülen bir olaydır. Başarılı resüsitasyon için 4-5 dakika içerisinde infantın doğurtulması gerekmektedir ancak erken gebelik döneminde bu durum yaşamla bağdaşmaz(1). Terminasyon, ebeveynlerin ortak kararıyla gerçekleşebilirken ebeveynlerden birinin fikir bildirememesi durumunda işlemin gerçekleştirilmesi tartışma konusudur. Olgumuzda kardiyopulmoner resusitasyon(KPR) sonrası 8 haftalık gebenin yoğun bakım yatışında gebeliğinin devamı konusunda yaşanılan etik dilemma anlatılmıştır.

Olgu: 32 yaş, 8 hafta gebe hiperemezis gravidarum sebebiyle gelişen şiddetli kusma sonrası evde baygın bulunmuş ve 20dk KPR uygulanmış. Başarılı KPR sonrası hasta acil servise getirilmiş. Arrest sebebinin belirlenmesi amacıyla uygulanan koroner-anjio, toraks BT-anjio, beyin BT'de bir patoloji saptanmadı. YBÜ yatışından sonra hedefe yönelik sıcaklık yönetimi yapıldı. Kadın doğum hekimlerince yapılan muayenede fetal iyilik hali normal bulundu, öncelik anne sağlığı olduğundan uygun tedavinin yapılması önerildi. Piperasin-tazobaktam başlandı. Takiplerinde bilincinin açılmaması üzerine yapılan MRG hipoksik iskemik ensefalopatiyle uyumlu bulundu. Solunumun sağlanması amacıyla trakeotomi uygulandı. 10.gebelik haftasında gebeliğinin devamı konusunda karar alınması için Kardiyoloji,Nöroloji,Radyoloji, Kadın Hastalıkları ve Doğum hekimlerinin katılımıyla konsey oluşturuldu. Gebeliğin erken dönem olması, gelişecek fizyolojik değişikliklere kardiyak cevabın bilinememesi, enfeksiyon durumunda antibiyotik kullanımına devam etmek gerekeceği, abdominal basınç artışına bağlı etkin solunumun yetersiz kalabileceği, annenin; maruz kaldığı hipoksinin, radyasyonun ve kullanılan antibiyotiklerin fetüse etkilerinin bilinmemesi sebebiyle terminasyon kararı alındı.

Tartışma / Sonuç: Hasta hakları yönetmeliğinin 22.maddesinende kimse rızası olmadan tıbbi ameliyeye tabi tutulamazken 24.maddede hastanın ifade gücünün olmadığı hallerde, bu şart aranmaz(2). Annenin bilincinin kapalı olması sebebiyle onam veremiyor olması etik bir dilemmayı ortaya çıkarmaktadır. Bu durum hekimleri zor bir seçimin eşiğinde bırakmakta ancak konseyde çıkan ortak sonuç süreçteki zorluğu hafifletmektedir. Literatürde Demirkıran ve arkadaşlarının bildirdiği olguda KPR sonrası spontan abort olmuş(3), Södenberg ve arkadaşlarının bildirdiği olguda 24.hafta perimortem sezeryan sonrası infant yaşamamış(4), Wu ve arkadaşlarının bildirdiği olguda ise 38.hafta perimortem sezeryan sonrası infantta serebral palsi gelişmiştir(5). Sonuçta perimortem doğumlarda infantın normal gelişimini tamamladığı bir olgu bildirilmemiştir. Fetal iyilik halinin öngörülemez olması terminasyon kararının doğruluğunu kanıtlar niteliktedir.

Anahtar Kelimeler: gebe resüsitasyon terminasyon etik

Kaynakça

1. Kulkarni S, Futane SS. Cardiopulmonary Resuscitation in Obstetric Patient: Special Considerations. J Obstet Gynaecol India. 2022 Jun;72(3):192-200.
2. https://www.mevzuat.gov.tr/mevzuat?MevzuatNo=4847&MevzuatTur=7&MevzuatTertip=5#:~:text=Madde%2021%2D%20Hastan%C4%B1n%2C%20mahremiyetine%20sayg%C4%B1,sayg%C4%B1%20g%C3%B6sterilmek%20suretiyle%20icra%20edilir. (01.10.2024 tarihinde ulaşılmıştır.)
3. Bozbay S, Demirkıran O. GEBEDE BEKLENMEYEN KARDİYAK TUTUKLAMA VE HEDEFE YÖNELİK SICAKLIK YÖNETİMİ. TJR. Ağustos 2022;1(2):105-112.
4. Söderberg M, Smedberg E, Lindqvist PG. Cardiac Arrest Due to out-of-Hospital Pulmonary Embolism During Pregnancy: Successful Thrombolysis. Eur J Case Rep Intern Med. 2023 May 9;10(6):003869.
5. TJR 2 Wu SH, Li RS, Hwu YM. Live birth after perimortem cesarean delivery in a 36-year-old out-of-hospital cardiac arrest nulliparous woman. Taiwan J Obstet Gynecol. 2019 Jan;58(1):43-45
6. Maurin O, Lemoine S, Jost D, Lanoë V, Renard A, Travers S, The Paris Fire Brigade Cardiac Arrest Work Group, Lapostolle F, Tourtier JP. Maternal out-of-hospital cardiac arrest: A retrospective observational study. Resuscitation. 2019 Feb;135:205-211.

TARK 2024
Türk Anesteziyoloji ve Reanimasyon Derneği
58. Ulusal Kongresi
28 Kasım - 1 Aralık 2024
Kaya Palazzo Otel ve Kongre Merkezi / ANTALYA

P-063

Kaşektik Crohn Hastasında Propofol ile Sedasyon Sırasında Sefalik Ven Boyunca Kızarıklık: Olgu Sunumu

Filiz Kaya[1], Huriye Bilge Tuncer[1], Evren Selma Evirgen[1], Melike Beyza Yağcı[1], Handan Güleç[1]

[1]Ankara Bilkent Şehir Hastanesi

Giriş / Amaç: Crhon hastalığı kronik idiyopatik inflamatuar bir hastalıktır. Kolonoskopi ise hastalığın teşhisinde, aktivitesini değerlendirmesinin yanı sıra kanser ve displazinin taranması için gereklidir. Kolonoskopi sırasında sedasyon, hastaların işleme toleransını artırır ve kolonoskopi tamamlanma oranlarını yükseltir. Bizde bu sunumda crohn hastasına propofol ile sedasyon uygularken, sefalik ven boyunca oluşan kızarıklığı sunarak böyle inflamatuar kaşektik hastalarda oluşabilecek yan etkilere dikkat çekerek gerekli önlemler almayı ve bu konudaki deneyimlerimizi paylaşmayı hedefledik

Olgu: Gastroentereloji ünitesinde kolonoskopi için sedasyon planlanan 31 yaşında, 45kg ağırlığında, 1.63cm boyunda (BMI 16,98) erkek hastaydı. Hastanın özgeçmişinde 15 yıldır Crohn hastalığı olup bilinen alerji öyküsü yoktu. Hastaya intravenöz (IV) 1mg midazolam ve IV 20mg propofol uygulandı ardından damar hattı boyunca kolda kızarklık meydana geldi. Dakikalar içinde dirseğe kadar yayıldı. Hastaya IV feniramin hidrojen maleat 45,50mg, IV metilprednisolon 40 mg uygulandı. Aynı damar yolundan hızlıca 250ml 0,9 izotonik sodyum klorür solüsyonu gönderildi. Hastanın bu sırada vital bulguları stabil seyretti. Hastanın sağ el sırtından 20 gauge intravenöz (IV) kateter ile ikinci damar yolu açıldı. Hastanın genel durumu ve yan etkiler gözlemlendikten sonra kolonoskopi işlemine ikinci damar yolundan propofol yavaş uygulanarak devam edildi. Toplam 40dk süren işlem sonrası ek sorun yaşanmadan kolonoskopi tamamlandı. Hasta postoperatif dinlenme odasına alındıktan 2 saat sonra kızarıklığın tamamen geçtiği gözlemlendi. Potoperatif 4. saat hasta alerji ve immünoloji bölümüne konsülte edilerek taburcu edildi.

sefalik vende kızarıklık

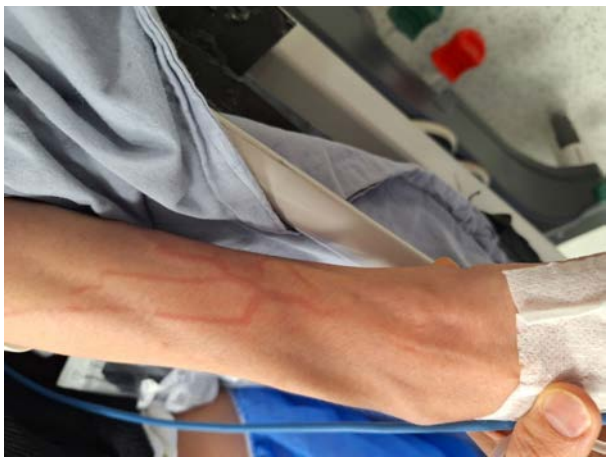

hastanın sol kolu

Tartışma / Sonuç: Propofolün olası yan etkileri arasında enjeksiyon yerinde ağrı, hipotansiyon, solunum düzeninizdeki değişiklikler, düşük kalp atış hızı yer alırken seyrek olarak alerjik reaksiyonlar, damar boyunca şişme ve kızarıklık görülebilmektedir. Oldukça ince ve gergin bir çilt yapısına sahip olan hastamız IV propofol enjeksiyonu sonrası el ve ön kol damar boyunca kızarıklık görüldü. Sunulan vakalar çoğunlukla damar ekstravazasyonuna bağlı gelişen komplikasyonlar ile ilgiliydi.Anestezik ilaçların nadir görülen komplikasyonları ve bunlara karşı yapılan müdahale hayati önem taşır. Biz de bu olgu sunumu ile deneyimlerimizi paylaşarak zamanında uygulanan tedavinin önemini vurgulamak istedik.

Anahtar Kelimeler: Crohn hastalığı, propofol, vende kızarıklık

Kaynakça

1. Feuerstein JD, Cheifetz AS. Crohn Hastalığı: Epidemiyoloji, Tanı ve Yönetim. Mayo Clin Proc. 2017 Tem;92(7):1088-1103. doi: 10.1016/j.mayocp.2017.04.010.
2. Zhao M, Gönczi L, Lakatos PL, Burisch J. 2020'de Avrupa'da İnflamatuar Bağırsak Hastalığı Yükü. J Crohns Colitis. 25 Eylül 2021;15(9):1573-1587. doi: 10.1093/ecco-jcc/jjab029.jpg
3. Chudziński K, Szułdrzyński K, Jankowski M, Adamczyk K, Sokół-Kobielska E. Kolonoskopi Yapılan Crohn Hastalığında Propofol Anestezisi ile Kombine Fentanil, Ketamin ve Lidokainin Karşılaştırılması. Tıp Bilimi Monit. 2024 Haziran 1;30:e944116. doi: 10.12659/MSM.944116. PMID: 38822518
4. Friedman S, Cheifetz AS, Farraye FA, ve diğerleri. İnflamatuvar bağırsak hastalığı olan hastalarda gözetim kolonoskopisine uyumu etkileyen faktörler. Inflamm Bowel Dis. 2013 Mart;19(3):534-9. doi: 10.1097/MIB.0b013e3182802a3c.
5. Clarke WT, Feuerstein JD. İnflamatuvar bağırsak hastalığında kolorektal kanser gözetimi: Uygulama kılavuzları ve son gelişmeler. World J Gastroenterol. 2019; 25 (30):4148–57.
6. Singh H, Poluha W, Cheung M, Choptain N, Baron KI, Taback SP. Kolonoskopi sırasında sedasyon için propofol. Cochrane Veritabanı Syst Rev. 2008 8 Ekim; 2008(4):CD006268.doi: 10.1002/14
7. Takazawa T, Yamaura K, Hara T, Yorozu T, Mitsuhata H, Morimatsu H, ve diğerleri. Perioperatif anafilaksiye yanıt için pratik kılavuzlar. J Anesth. 2021; 35:778–793. doi: 10.1007/s00540-021-03005-8.
8. Iwakiri M, Inoue R, Uchida K. Yumurta veya soya alerjisi olan yetişkin hastalarda propofole karşı alerjik reaksiyonlar: tek bir enstitünün geniş bir veritabanından retrospektif bir kohort çalışması. JA Clin Rep. 2023 Jan 9;9(1):1. doi: 10.1186/s40981-022-00591-8.
9. Avcı O, Yıldırım S, Yörük M.F, İsbir C, Düger C, Erşan İ, Ünal C.B. Propofol ve Roküronyum İntravenöz Enjeksiyon Ağrısının Algılanmasında, Kullanılan Damar Yolu Yeri, Kanül Çapı ve Cinsiyet İlişkisi. GKDA Derg 23(4):132-138, 2017. doi:10.5222/GKDAD.2017.132
10. Park SK, Park JH, Kang HU, Choi BM, Noh GJ. Comparison of the clinical performance of the modified Marsh model for propofol between underweight and normal-weight patients with Crohn's disease. Korean J Anesthesiol. 2017 Dec;70(6):606-611. doi: 10.4097/kjae.2017.70.6.606. Epub 2017 Apr 28. PMID: 29225743651858.CD006268.pub2.PMID: 18843709
11. Kalraiya AJ, Madanipour S, Colaco H, Cobiella C. Propofol extravasation: a rare cause of compartment syndrome. BMJ Case Rep. 2015 May 7;2015:bcr2015209360. doi: 10.1136/bcr-2015-209360.

TARK 2024
Türk Anesteziyoloji ve Reanimasyon Derneği
58. Ulusal Kongresi
28 Kasım - 1 Aralık 2024
Kaya Palazzo Otel ve Kongre Merkezi / ANTALYA

P-064

Septorinoplasti Operasyonu Planlanan Hastada Anestezi İndüksiyonu Sonrası Gelişen Aspirasyon ve Atelektazi Komplikasyonlarının Anestezi Yönetimi

Pelin IŞIK[1], Safiyenur ÇİLOĞLU[1], Ali DEMİRTAŞ[1], Fatma ERTUĞRUL[1], Hanife KABUKÇU[1]

[1]Akdeniz Üniversitesi Tıp Fakültesi Anesteziyoloji Anabilim Dalı Antalya

Giriş / Amaç: İntraoperatif pulmoner aspirasyonlar, nadir görülen olaylar olmasına rağmen, önemli morbidite ve mortalite ile ilişkili komplikasyonlardandır.Olguda, septorinoplasti planlanan hastanın anestezi indüksiyonu sonrası aspirasyon ve buna bağlı olarak gelişen atelektazi komplikasyonlarında anestezi yönetimi sunuldu.

Olgu: 19 yaşında kadın, ASA I, hasta preoperatif açlık süresi, ek hastalık, alerji, sigara kullanımı yönlerinden tekrar sorgulanmış ve midazolam yapıldıktan sonra operasyon odasına alınmıştır. Vital bulguları, kan basıncı: 122/67mm-Hg, nabız:84 atım/dk, SpO2: %99. İndüksiyon öncesi hasta, %80 FiO2 değeri ile preoksijenize edildi. Aritmal, tiyopental, fentanil, rokuronyum ile anestezi indüksiyonu gerçekleştirildi. İndüksiyonu takiben hasta aktif ventilasyona geçilmeden refleks olarak öğürdü seröz vasıfta sekresyon, ağız içine regürjite oldu. Hastanın ağız içi aspire edildi ve hızlı bir şekilde beklenmeden videolaringoskop ile ilk denemede entübasyon gerçekleştirildi. Entübasyon sırasında vokal kord seviyesinde aspirasyon içeriğine rastlanmadı. Entübasyon sonrasında, FiO2 değeri %100 ile SpO2 değeri %88 olarak görüldü. Oskültasyon sırasında sağ akciğerde spazmotik sesler duyuldu. Bu durum aspirasyon olasılığını aklımıza getirdi. Aspirasyon ihtimali düşünülerek, ETT içi aspirasyon sonucunda seröz sekretuar geleni oldu. İntraoperatif çekilen akciğer grafisinde, sağ akciğerin apeksi ve bazal bölgesinde aspirasyon ile uyumlu infiltrasyonlar dikkati çekti (Resim 1). Bu bölgelerde havalanmanın yetersiz olduğu ve aspirasyona bağlı atelektazi geliştiği sonucuna varıldı. Fiberoptik bronkoskop ile sağ akciğer üst lob, 3 kez aralıklı olarak aspire edildi. Prednol, teobag, magnezyum sülfat, sefazolin, pantoprazol, ısolyte-s uygulandı. Bu müdahaleler sonucunda, FiO2 değeri %90'a düşürüldü. SpO2 %92'ye yükseldi. Hasta entübe ve sedatize halde post-anestezi bakım ünitesine devredildi. Solunum sesleri daha iyi olan, rall-ronküsü olmayan, mekanik ventilatördeki FiO2 değerini düşebildiğimiz hastanın, kas gücü ve bilincinin yerine gelmesi, solunum derinliğinin iyi olması üzerine ekstübasyon yapıldı. Hasta bir ay sonra tekrar ameliyata alındı sorunsuz olarak cerrahi işlem gerçekleştirildi.

Anestezi indüksiyonu sonrası çekilen PA akciğer grafisi

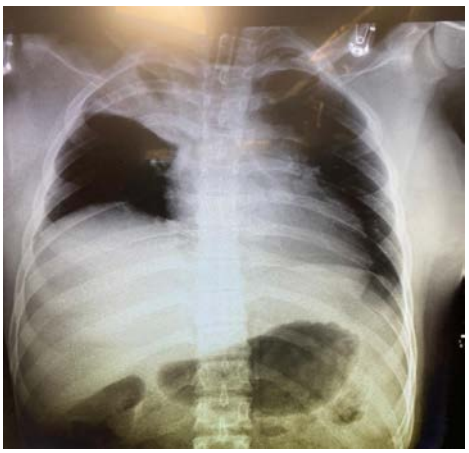

Ekstübasyon öncesi PA akciğer grafisi

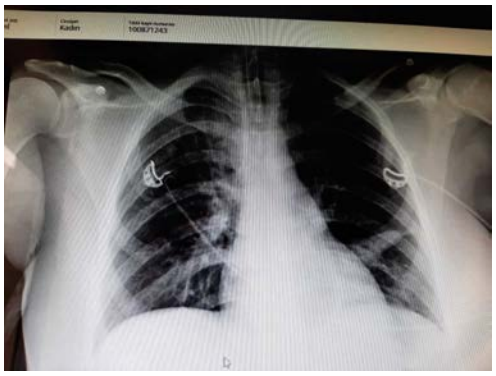

Tartışma / Sonuç: Anestezi indüksiyonu sırasında regürjitasyon genellikle aspirasyona yol açarken, indüksiyondan önceki regürjitasyon nadiren aspirasyona neden olmaktadır.Aspirasyon yönetiminde; intraoperatif zamanında yapılan müdahaleler, aspirasyon ve atelektazinin agresif tedavisi ve yakın postoperatif izlem kritik bir rol oynamaktadır.

Anahtar Kelimeler: Genel anestezi, Pulmoner aspirasyon, Atelektazi

Kaynakça

Sun J, Wei G, Hu L, Liu C, Ding Z. Perioperative pulmonary aspiration and regurgitation without aspiration in adults: a retrospective observational study of 166,491 anesthesia records. Ann Palliat Med. 2021 Apr;10(4):4037-4046. doi: 10.21037/apm-20-2382. Epub 2021 Mar 23. PMID: 33832306.

TARK 2024
Türk Anesteziyoloji ve Reanimasyon Derneği
58. Ulusal Kongresi
28 Kasım - 1 Aralık 2024
Kaya Palazzo Otel ve Kongre Merkezi / ANTALYA

P-065

Komissüroplasti Ameliyatı Yapılan Ciddi Ağız Açıklığı Kısıtlılığı Olan Olguda Anestezi Yönetimi

Semih Başkan[1], Ayşegül Özel Erdem[1]

[1]Ankara Bilkent Şehir Hastanesi

Giriş / Amaç: Komisuroplasti,ağız veya oral komisür köşesindeki deformiteleri düzeltmek için yapılan bir prosedürdür.Mikrostomi sosyal ve oral beslenme zorlukları yaratır.Zor havayolu, deneyimli bir anestezi doktorunun,hastasını maskeyle havalandırmada veya trakeal entübasyonda karşılaştığı zorluk olarak tanımlanmaktadır.Komisuroplasti planlanlanan hastalarda oral açıklık kısıtlı olduğundan zor havayolu ihtimali yüksektir.Bu olguda "beklenen zor entübasyon" olarak değerlendirdiğimiz ciddi ağız açıklığı kısıtlılıklı hastaya anestezi yaklaşımımızı paylaşmayı amaçladık.

Olgu: 73 yaşında,dudakta SCC nedeniyle operasyon sonrası ciddi ağız açıklığı kısıtlılıklı olguya entübasyon işlemi,olası problemler ve seçenekler anlatıldı.Ancak işitme engelli olan olguyla fiberoptik(FOB)le uyanık entübasyon(UE) esnasında sözel iletişim kurulamayacağından bundan vazgeçildi.Olguya zor entübasyon/zor ventilasyon ihtimali nedeniyle premedikasyon uygulanmadı.Video laringoskop(VL),FOB ve trakeostomi setleri operasyon odasında hazır edildi.Yüzüne maskenin tam oturduğundan ve ventilasyonun sağlanabildiğinden emin olundu.Preoksijenasyon yapıldıktan sonra indüksiyon yapıldı.2dk maskeyle havalandırıldıktan sonra VL ile görüntü sağlandığından emin olununca 6,5 numara spiralli endotrakeal tüp(ETT) nazal bölgeden gönderildi ama magill pens olgunun ağzına sığmadığı için yönlendirilemedi.Ardından 1dk daha maskeyle havalandırıldıktan sonra tekrar VL ile görüntü sağlandı ve nazal bölgeden buji ilerletilerek vokal kodları geçtiği görüldü,ETT buji üzerinden kaydırılarak entübasyonun başarıyla yapıldığı VL ile görüldü.

preop ağız açıklığı



entübasyonun videolaringoskop görüntüsü



olgunun entübasyon sonrası görüntüsü



Tartışma / Sonuç: Şiddetli mikrostomisi olan hastaları sınırlı ağız açıklılığı nedeniyle entübe etmek bazen imkansız olabilir.Uyanık FOB ile entübasyon en güvenli seçenektir,ancak uyanık entübasyon bazen kullanılamayabilir.UE sırasında hastalar rahatsızlık yaşayabilir ve ağız boşluğu ve farenks içindeki manipülasyonlar nedeniyle çoklu refleksler tetiklenebilir.UE için analjezik teknikler topikal anestezi(lidokain) ve periferik sinir bloğudur(superior laringeal, rekürren laringeal ve glossofaringeal sinir).Ancak bizim olgumuzda hasta uyumu sağlanamayacağından biz bu yöntemi kullanamadık.VL kullanılmasının daha yüksek ilk entübasyon başarısı,daha iyi laringoskopik görünümler gibi sonuçları gösterilmiştir.Olgumuzda cerrahi işlem oral bölgede olduğundan nazal entübasyon uyguladık,VL kullandık.Laringoskopik görüntü mevcut kısıtlılık sebebiyle DL'ye göre çok daha iyi oldu ve işlemin uygulama süresini kısalttığı,başarı şansını arttırdığı kanısındayız.Olgunun ağzına VL ile birlikte Magill forsepsi sığmadığından nazal bölgeden gum elastik buji göndererek entübasyon tüpünü göndermeyi denedik,bu yöntem tek seferde başarılı oldu.Ciddi ağız açıklığı kısıtlılığı olan hastalarda nazal entübasyon esnasında öncelikle denenebileceğini düşünüyoruz.

Anahtar Kelimeler: komissuroplasti, zor havayolu, video laringoskop

Kaynakça

1. Dobratz EJ. Encyclopedia of Otolaryngology, Head and Neck Surgery. Berlin, Heidelberg.: Springer; 2013. Commissuroplasty; pp. 506–509.
2. Ki SH, Jo GY, Ma SH, Choi MSS. Early surgical correction of microstomia following Stevens-Johnson syndrome. Arch Craniofac Surg. 2020 Apr;21(2):119-122. doi: 10.7181/acfs.2019.00759. Epub 2020 Apr 20. PMID: 32380813; PMCID: PMC7206467.
3. Kostyk P, Francois K, Salik I (July 11, 2021) Airway Anesthesia for Awake Tracheal Intubation: A Review of the Literature. Cureus 13(7): e16315.
4. Mohanta J, Kumar A, Kaushal A, Talawar P, Gupta P, Jain G. Uyanık fiberoptik entübasyon için anestezi: ultrason güdümlü hava yolu sinir bloğuna karşı lignokain ile ultrasonik nebülizasyon. Keşifler (Craiova). 2021;9:e125.
5. Doyle DJ. Hava yolu anestezisi: teori ve uygulama. Anesteziol Klin. 2015;33:291-304.
6. Kral BJ, Padnos I, Mancuso K, Christensen BJ. Nazotrakeal Entübasyon için Video ve Doğrudan Laringoskopinin Karşılaştırılması. Anest Prog. 1 Aralık 2020;67(4):193-199. doi: 10.2344/anpr-67-02-08. PMID: 33393610; PMCID: PMC7780258.

TARK 2024
Türk Anesteziyoloji ve Reanimasyon Derneği
58. Ulusal Kongresi
28 Kasım - 1 Aralık 2024
Kaya Palazzo Otel ve Kongre Merkezi / ANTALYA

P-066

Bronşa Rüptüre Olmuş Akciğer Hidatik Kisti Olan Pediatrik Hastadaki Anestezi Deneyimimiz: Olgu Sunumu

Nur Uslu[1], Pelin Kılıç Erol[1], Hatice Dilek Özcanoğlu[1], Funda Gümüş Özcan[1]

[1]Başakşehir Çam ve Sakura Şehir Hastanesi

Giriş / Amaç: Kist hidatik; hayvanların bağırsaklarında yaşayan Echinococcus granulosus parazitinin yumurtalarının ağız ve/veya solunum yoluyla alınmasının sebep olduğu enfeksiyöz bir hastalıktır. Vücutta kistler en sık karaciğer ve akciğerde görülmektedir (1). Hastalık göğüs ağrısı, öksürük, solunum sıkıntısı ve hemoptizi yapabilir (2). Bu olgumuzda akciğer hidatik kisti operasyon öncesi bronşa rüptüre olmuş hastada anestezi yönetimi deneyimimizi sunmayı amaçladık.

Olgu: 11 yaşında bilinen hastalığı olmayan erkek hasta, 2 gündür öksürük, hemoptizi, kusma, ateş ve karın ağrısı şikayetiyle başvurdu. Akciğer görüntülemelerinde rüptüre dev hidatik kist tanısıyla çocuk yoğun bakıma yatırıldı ve acil kistektomi operasyonu planlandı. Muayenesinde sağ akciğer alt zonlarda solunum sesi azalmıştı. Preoperatif hastanın satürasyonu %94, kalp hızı 124 atım/dk, arter kan basıncı 107/68 mmHg gözlemlendi. Hastaya indüksiyon öncesinde 1 mg/kg feniramin maleat, 0,15 mg/kg deksametazon, 1mg/kg prednizolon intravenöz (iv)uygulandı. İndüksiyonda 0.1 mg/kg midazolam, 1 mcq/kg fentanil, 3 mg/kg propofol ve 0.6 mg/kg rokuronyum iv uygulandı, 5.5 nolu kaflı tek lümenli endotrakeal tüp ile entübe edildi. Anestezi idamesi sevofluran ve remifentanil ile sağlandı. Radial arterden invaziv arter basıncı monitorizasyonu yapıldı. Hastaya postoperatif analjezi amacıyla sağ T5 seviyesinde Erektor spina plan bloğu uygulandı. Hasta sol lateral pozisyona alındıktan sonra saturasyon %85 e düştüğü gözlendi ve tüp içinden çok miktarda kist sıvı içeriği geldiği görüldü. Tüp içi aralıklı aspire edildi, Fio2 %100'e yükseltildi. Sağ orta lop yerleşimli kist rezeke edilmesinin ardından bronş onarımı yapılmasıyla hastanın oksijenizasyonu düzeldi. Sıvı hidrasyonu 300cc 1/3 izodeks ile sağlandı. Operasyon bitiminde hasta ekstübe, 6lt/dk maske oksijen ile yoğun bakıma devredildi.

Preoperatif akciğer grafisi

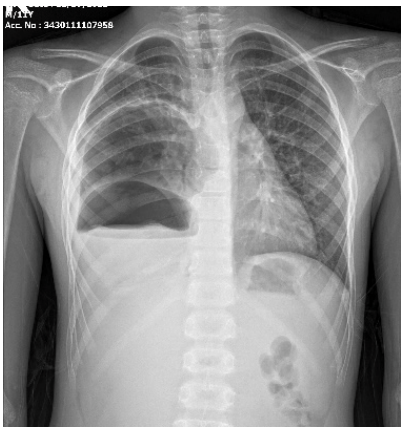

Rüptürasyon öncesi

Preoperatif akciğer grafisi

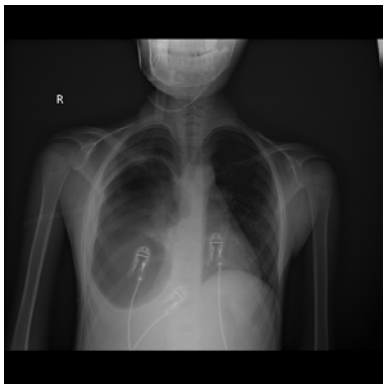

Rüptüre olduktan sonra

Preoperatif toraks bt görünümü

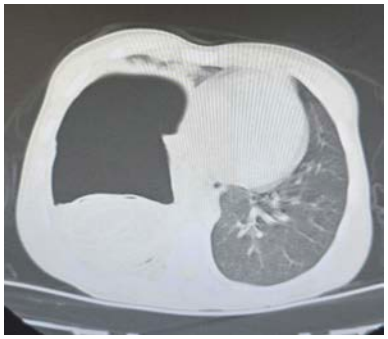

Tartışma / Sonuç: Bronşa rüptüre akciğer kist hidatik olgularında peroperatif kist sıvısının endotrakeal tüp içine dolarak akciğerin ventilasyonunu zorlaştırabileceği göz önüne alınmalıdır. Mümkünse tek akciğer ventilasyonu bu olgularda tercih edilmelidir.

Anahtar Kelimeler: Rüptüre Akciğer Hidatik Kisti, Pediatri

Kaynakça

1. Kanat F, Turk E, Aribas OK. Comparison of pulmonary hydatid cysts in children and adults. ANZ J Surg 2004;74:885–9.

2. Eckert J, Gemmell MA, Meslin FX, Pawlowski ZS, World Health Or- ganization. WHO/OIE manual on echinococcosis in humans and animals : A public health problem of global concern / edited by J. Eckert et al. World Organisation for Animal Health; 2001.

TARK 2024
Türk Anesteziyoloji ve Reanimasyon Derneği
58. Ulusal Kongresi
28 Kasım - 1 Aralık 2024
Kaya Palazzo Otel ve Kongre Merkezi / ANTALYA

P-068

Eklamptik Gebede Acil Sezaryen Sonrası Rekürarizasyon Ve Anestezi Yönetimi

Çağla Beyza Çolakoğlu[1], Dr. Öğr. Üyesi Nur Duruk Erkent[1], Doç. Dr. Volkan Baytaş[1]

[1]Ankara Üniversitesi Tıp Fakültesi

Giriş / Amaç: Gebelikte hipertansiyon mortalite ve morbiditeye neden olan önemli faktörlerdendir. Preeklamptik gebede jeneralize tonik-klonik nöbetlerin ortaya çıkması eklampsi olarak adlandırılır, acil tedavi edilmesi gerekir. Eklampside nöbetlerin tedavi ve önlenmesinde magnezyum sülfat tedavisi önerilmektedir.(1,2) Magnezyum sülfatın (MgSO4) non-depolarizan nöromuskuler blokörlerle olan bloğu uzattığı bilinmektedir.(3,4) Bu olgu sunumunda eklampsi nedeniyle MgSO4 verilen ve acil sezaryene alınan hastada gelişen postoperatif rekürarizasyon sunulmuştur.

Olgu: 28 yaşında 80 kg preeklampsiyle takip edilen 29*5 haftalık gebe, tonik klonik nöbet geçirmesi üzerine eklampsi tanısıyla acil sezaryene alındı. Postiktal ajite hastada hızlı seri indüksiyonla (2mg/kg propofol, 1mg/ kg roküronyum) genel anestezi uygulandı. İlk MgSO4 dozu (4 gr MgSO4) indüksiyon sonrası 20 dakikada gönderildi. Anestezi İdamesinde 0,8-1 MAK arası sevofluran ve iv remifentanille devam edildi. İntraoperatif hipertansif seyreden (150/80 mmHg civarında) hastaya kan basıncını düşürmek amacıyla esmolol uygulandı ama kan basıncında düşüş sağlanamadı. Cerrahi 120 dakika sürdü . Ek kas gevşetici dozu olmayan hastaya 2.5 mg/kg suggamadeks uygulandı, ekstübasyon için tüm kriterleri karşılayan hasta ekstübe edildi. Ekstübasyonun 3. dakikasında spontan solunumunun durması ve maske ile ventile edilememesi üzerine hasta tekrar 2 mg/kg propofol yapılarak entübe edildi. Hastaya 4 mg/kg sugammadeks eklendi ve yeterli spontan solunum ve uyanıklığı sağlandıktan sonra ekstübe edildi. Postoperatif erken dönemde ilave bir problem yaşanmadı, 48 saat yakın takip edildi ve 9. günde sorunsuz taburcu edildi.

Tartışma / Sonuç: Obstetri pratiğinde eklamptik gebenin nöbet kontrolü için MgSO4 tedavisi sıkça kullanılmaktadır. Genel anestezi altında acil sezaryen uygulanan gebelerde MgSO4 tedavisinin uzamış bloğa sebep olabileceğini hatırlatmayı amaçladık. Literatürde term gebelerde ekstübasyon sonrası magnezyum sülfat tedavisi tekrarı sonucu rekürarizasyon bildirildiğini gördük.(5) Magnezyum sülfat non-depolarizan nöromuskuler blokörlerin etkisini uzatacağından mutlaka TOF monitörizasyonu gerekmektedir. Bizim TOF cihazımızın çalışmaması sebebiyle olguda kullanamadık. Magnezyum sülfat uygulanmış hastalarda rekürarizasyon gözlenebileceği unutulmamalı ve TOF monitorizasyonu ve sugammadeksin hazırda bulundurulmasını önermekteyiz.

Anahtar Kelimeler: eklampsi, magnezyum sülfat, rekürarizasyon

Kaynakça

1. World Health Organization . *WHO Recommendations for Prevention and Treatment of Pre-eclampsia and Eclampsia*. Geneva, Switzerland: World Health Organization; 2011.
2. Altman D, Carroli G, Duley L, Farrell B, Moodley J, Neilson J, et al. Do women with pre-eclampsia, and their babies, benefit from magnesium sulphate? The Magpie Trial: a randomised placebo-controlled trial. *Lancet* 2002;359:1877–90.
3. Paulo A. Germano-Filho (MSc) [a] [b], Ismar L. Cavalcanti (PhD) [b] [c], Angelo J.Q.R. Micuci (MSc) [d], Luis G.C. Velarde (PhD) [e], Hans D. de Boer (PhD) [f], Nubia Verçosa (PhD) [a] Recurarization with magnesium sulfate administered after two minutes sugammadex reversal: A randomized, double-blind, controlled trial Journal of Clinical Anesthesia Volume 89, October 2023, 111186 https://doi.org/10.1016/j.jclinane.2023.111186
4. L. Rodríguez-Rubio, Solis Garcia, J. del Pozo, E. Nava, J. Jordán Interaction between magnesium sulfate and neuromuscular blockers during the perioperative period. A systematic review and meta-analysis J Clin Anesth, 34 (2016), pp. 524-534, 10.1016/j.jclinane.2016.06.011
5. Suchita Parikh, Snehlata Tavri and Shubha Mohite Recurarization in a successfully managed case of posterior reversible encephalopathy syndrome (PRES) for emergency caesarean section Anesth Essays Res. 2016 May-Aug; 10(2): 370–372. doi: 10.4103/0259-1162.167833

TARK 2024
Türk Anesteziyoloji ve Reanimasyon Derneği
58. Ulusal Kongresi
28 Kasım - 1 Aralık 2024
Kaya Palazzo Otel ve Kongre Merkezi / ANTALYA

P-069

Pediatrik Gastrointestinal Endoskopik Girişimlerdeki Anestezi Uygulamalarımız: Retrospektif Çalışma

Gamze Küçükosman[1], Şule Altuncu[2], Hilal Ayoğlu[2]

[1]Sağlık Bilimleri Üniversitesi Trabzon Tıp Fakültesi Kanuni Eğitim Araştırma Hastanesi Anesteziyoloji ve Reanimasyon AD, Trabzon
[2]Zonguldak Bülent Ecevit Üniversitesi, Anesteziyoloji ve Reanimasyon AD, Zonguldak

Giriş / Amaç: Gastrointestinal sistem hastalıklarının tanı/tedavisi için yapılan endoskopik girişimler, çocuklarda güvenle uygulanabilmektedir.1Pediatrik endoskopik girişimler daha fazla zaman, personel, monitörizasyon ihtiyacı gösterir vehasta konforu ile birlikte kolay uygulanabilmesi açısından sedasyon ve analjezi önemlidir.2Çalışmamızda ameliyathane şartlarında yapılan pediatrik endoskopik girişimlerdeki anestezi uygulamaları, işlem süresi, ilaçlar, komplikasyonlar ve zor havayolu deneyimlerimizi paylaşmayı amaçladık.

Gereç ve Yöntem: Retrospektif çalışma etik onay sonrası Ocak 2010-Aralık 2020 tarihleri arasında ameliyathanemizde gerçekleştirilen<18yaşaltı endoskopik işlemlerin kayıtları hastane veri tabanı kullanılarak yapıldı.Dosya kayıtları eksik ve acil olgular dışlandı.Hastaların demografik özellikleri,ASA riski, komorbiditeleri, girişim endikasyonları, tipi[endoskopi(gastroözofagoduedonoskopi)/kolonoskopi/endoskopi+kolonoskopi/perkütanen doskopik gastrostomi(PEG)],anestezi yöntemi, ilaçlar, işlem süresi, komplikasyonlar ve zor havayolu kaydedildi.Değişkenler ortalama±standart sapma ve n(%) olarak gösterildi.

Bulgular: Çalışma113kadın, 74erkek hastayla tamamlandı. Hastaların ortalama yaşları 9.28±5.02(min-maks:1-17)yıl, ağırlıkları 33.02±19.73(min-maks:5-105)kg, işlem süresi 33.68±19.26dk, %69'uASAI risk sınıfıydı.Endikasyonlar sıklıkla kusma(%35), karın ağrısı(%18),yabancı cisim aspirasyonu(%18), girişimler ise (%81)endoskopi ve (%13)PEG'idi(Tablo1).Anestezi yöntemi sıklıkla sedasyon(%44), kullanılan ilaçlar da propofol(%74), midazolam(%77), fentanil(%44)ve roküronyum(%23)idi(Tablo2).Hastalarda zor entübasyon(n=5), zor maskeventilasyonu(n=2), bradikardi(n=1) ve bronkospazm nedeniyle beklenmedik yoğun bakım yatışı(n=1) saptandı.Zor entübasyon hastaların 4'ü, zor maskeventilasyonu hastaların 1'i serebral palsili(SP),ASAIII hastalardı. Komplikasyonlar sorunsuzca yönetildi.

Tablo 1. Endoskopi endikasyonları, girişim tipi ve komorbiditeler (%)

Tablo 1. Endoskopi endikasyonları, girişim tipi ve komorbiditeler (%)

	(n:187)	%
Endikasyonlar		
Kusma	66	35,3
Karın ağrısı	34	18,2
Yabancı cisim aspirasyonu	33	17,6
Serebral palsi	23	12,3
Çölyak hastalığı	11	5,9
Reflü	9	4,8
İshal	5	2,7
Kanama	4	2,1
Kas hastalığı	2	1,1
Girişimin Tipi		
Endoskopi	152	81,3
PEG açılması	25	13,4
Endoskopi + Kolonoskopi	7	3,7
Kolonoskopi	3	1,6
Komorbiditeler		
Yok	158	84,5
Diabetes mellitus	6	3,2
Astım	5	2,7
Obezite	4	2,1
Tiroid hastalığı	3	1,6
Down sendromu	2	1,1
Diğerleri*	9	4,8

*:Her biri 1 tane olan hastalıklar (Akdeniz anemisi, otizm, non hodgkin lenfoma, henoch schönlein purpurası, aritmi, psikiyatrik hastalık, kısa bağırsak sendromu, epilepsi, West sendromu)

PEG: Perkütan Endoskopik Gastrostomi

Tablo 2. Uygulanan anestezi yöntemi ve kullanılan ilaçların sıklığı (%)

Tablo 2. Uygulanan anestezi yöntemi ve kullanılan ilaçların sıklığı (%)

	(n:187)	%
Anestezi Yöntemi		
Sedasyon	82	44
Maske ventilasyonu+sedasyon	62	33
Endotrakeal entübasyon	43	23
Hipnotik Ajanlar		
Propofol	139	74,3
Propofol+sevofluran	40	21,4
Ketamin	5	2,7
Tiyopental	3	1,6
Midazolam		
Evet	143	76,5
Hayır	44	23,5
Opioidler		
Yok	103	55,1
Fentanil	82	43,9
Remifentanil	2	1,1
Kas Gevşeticiler		
Yok	144	77
Rokuronyum	43	23
Revers Ajanlar		
Flumazenil	87	46,5
Yok	77	41,2
Sugammadeks	14	7,5
Flumazenil+Sugammadeks	5	2,7
Atropin+Neostigmin	3	1,6
Flumazenil+Atropin+Neostigmin	1	,5

Tartışma / Sonuç: Koh ve ark.3 pediatrik endoskopi endikasyonlarını;%40karın ağrısı, girişimlerini %68endoskopi, anestezi yöntemini ise %95 propofol bazlı anestezi olarak belirtmişlerdir.Çalışmamızda endoskopik girişim endikasyonlarının %35kusma ve girişimin %81endoskopi olduğu görüldü.Sedasyon; hızlı sirkülasyon, düşük maliyet ve daha az personelle uygulanabilmesi nedeniyle sıklıkla tercih edilmektedir.4Genel anestezi; sedasyonun başarısız olduğu, yabancı cisim çıkarılması gereken ve bilinen havayolu sorunu olan çocuklarda tercih edilmektedir.5Çalışmamızda %44sedasyon uygulandığı görüldü. Pediatrik endoskopilerde sedasyonda ortak bir görüş bulunmamakla birlikte propofol, ketamin, midazolam ve fentanil olmak üzere ilaç kombinasyonları kullanılmaktadır.6,7Çalışmamızda farklı ilaç kombinasyonları kullanıldığı gözlendi.Zor havayolu, SP'li hastalardaki patofizyolojik değişiklikler nedeniyle gözlenebilir ve preoperatif muayene/hazırlık oldukça önemlidir.8Çalışmamızda zor havayolunun SP'li hastalarda sıklıkla gözlendiğini saptadık.Üçyüz doksan yedi pediatrik endoskopi girişiminde komplikasyon oranı %3,3iken çalışmamızda %1 olarak gözlenmiş ve sorunsuzca tedavi edilmiştir. Elektif şartlarda ameliyathanede yapılan pediatrik endoskopik girişimlerde uygulanan anestezi yöntemi ve ilaçlarının genel olarak yan etki oranını düşürerek daha güvenle uygulanabildiği kanaatindeyiz.

Anahtar Kelimeler: Pediatrik gastrointestinal endoskopi, Sedasyon, Anestezi, Komplikasyon

Kaynakça

1. Friedt M, Welsch S. An update on pediatric endoscopy. Eur J Med Res. 2013 Jul 25;18(1):24.
2. Yoshioka S, Takedatsu H, et al. Study to determine guidelines for pediatric colonoscopy. World journal of gastroenterology 2017;23:5773-9.
3. Koh JL, Black DD, Leatherman IK, et al. Experience with an anesthesiologist interventional model for endoscopy in a pediatric hospital. J Pediatr Gastroenterol Nutr. 2001;33:314-8.
4. Fredette ME, Lightdale JR. Endoscopic sedation in pediatric practice. Gastrointest Endosc Clin N Am. 2008;18:739-51.
5. Tringali A, Thomson M, Dumonceau JM, et al. Pediatric gastrointestinal endoscopy: European Society of Gastrointestinal Endoscopy (ESGE) and European Society for Paediatric Gastroenterology Hepatology and Nutrition (ESPGHAN) Guideline Executive summary. Endoscopy. 2017;49:83-91.
6. Scottish Intercollegiate Guidelines Network. SIGN Guideline 58: safe sedation of children undergoing diagnostic and therapeutic procedures. Paediatr Anaesth. 2008 Jan;18(1):11-2.
7. Amornyotin S, Aanpreung P, Prakarnrattana U, et al. Experience of intravenous sedation for pediatric gastrointestinal endoscopy in a large tertiary referral center in a developing country. Paediatr Anaesth. 2009;19:784-91.
8. Chen JX, Shi XL, Liang CS, et al. Anesthesia management in a pediatric patient with complicatedly difficult airway: A case report. World J Clin Cases. 2023;11:2482-8.
9. Duran M, Tepe M, Doğukan M, et al. Pediatrik Gastrointestinal Endoskopi Uygulamasında Anestezi Deneyimlerimiz: Retrospektif Çalışma. Journal of Harran University Medical Faculty. 2021;18(3):390-4.

TARK 2024
Türk Anesteziyoloji ve Reanimasyon Derneği
58. Ulusal Kongresi
28 Kasım - 1 Aralık 2024
Kaya Palazzo Otel ve Kongre Merkezi / ANTALYA

P-070

Stuve Wiedemann Sendromunda Anestezi Yönetimi:Olgu Sunumu

Bekir Can Derinöz[1], Keziban Sanem Çakar Turhan[1], Hüseyin Hakan Kınık[2]

[1]Ankara Üniversitesi Tıp fakültesi İbni Sina Hastanesi Anesteziyoloji ve Reanimasyon A.B.D
[2]Ankara Üniversitesi Tıp Fakültesi İbni Sina Hastanesi Ortopedi ve Travmatoloji A.B.D.

Giriş / Amaç: Stuve-Wiedemann sendromu (SWS), iskelet displazisi,disotonomi,zor hava yolu ile karakterize ve artmış malign hipertermi yatkınlığı gösteren nadir bir genetik bozukluktur. [1] Etiyolojiden kromozom 5p13 bölgesinde yer alan LIFR (leukemia inhibitory factor receptor) genindeki mutasyonlar sorumlu tutulmaktadır.[2]

Olgu: SWS tanılı 7 yaş 21kg 110 cm erkek hasta sağ bacaktan tibia rotasyon anomalisi düzeltilmesi için operasyona alındı. Hastanın hikayesinde tekrarlayan pnömoni,solunum sıkıntısı nedenli yoğunbakım yatışları,keratit öyküleri ve geçirilmiş alt ekstremite operasyonları mevcuttu.Düzenli kullandığı ilaç yoktu. Preoperatif anestezi makinası %100 oksijen 15 litre/dakika akımla 10 dakika boyunca çalıştırıldı. Karbondioksit absorbanı yenilendi.Total intravenöz anestezi uygulaması için propofol ve remifentanil infüzyonları hazırlandı.Zor havayolu öngörüsünde bulunarak farklı boyutta endotrakeal tüpler, laringeal maske havayolu cihazları,yaşa uygun stile ve video laringoskop hazırlandı.Dantrolen hazır tutuldu.Hastanın gelişme geriliği vardı.Ekstremitelerinde kontraktürler vardı ve uzunluk farkı mevcuttu.Amerikan Anestezi Derneği(ASA) standart monitörizasyonu yapıldı.Her iki üst ekstremitede damaryolu açılması güçlükle el üstünden 24 Gauge branül gerçekleştirildi.Anestezi indüksiyonunda 0.5 mcg/kg Fentanil,1 mg/kg lidokain,2 mg/kg propofol uygulandı.Roküronyum yapılmadı.Hastanın entübasyonu kolaylaştırmak için omuzlarının altına bir yastık yerleştirildi.Hastanın spontan solunumu durduktan sonra direk laringoskopi ile entübe edildi.Entübasyon güçlüğü yaşanmadı.Isı monitörizasyonu için ısı probu yerleştirildi.50 mcg/kg/dk propofol ve 0.04 mcg/kg/dk remifentanil infüzyonları başlandı.Operasyon boyunca hastanın ısısı ve endtidal karbondioksit değerleri takip edildi. Operasyonda kanama olmadı.Operasyon bitiminde intravenöz ajanlar sonlandırıldı.Hastanın derlenmesi beklendi ve spontan solunumunun düzenli olduğundan emin olunduktan sonra ekstübe edildi.Postoperatif anestezi bakım ünitesinde herhangi bir problem ile karşılaşılmadı ve hasta odasına gönderildi.

Ekstremitelerindeki plak ve vidalar



Hastanın yüz görünümü



Hastanın sendromik yüz görünümü

Tartışma / Sonuç: Amacımız nadir görülen SWS'de uyguladığımız anestezi yönetimini paylaşmaktır. SWS'nin anestezi yönetimi kesin değildir.Vaka sunumlarında farklı ajanlar kullanılmıştır ve bir komplikasyon olmaksızın anestezi idamesi sağlanmıştır.Biz bu olguda propofol ve remifentanil total intravenöz anestezisi uyguladık ve endtidal karbondioksit ve ısısını yakından takip ettik.Anestezi yönetiminde malign hipertermiye karşı yakın hemodinamik,ısı takibi ve olası zor havayoluna karşı gerekli önlemlerin alınması önemlidir.

Anahtar Kelimeler: Stuve Wiedemann, Anestezi, Malign Hipertermi

Kaynakça

1. Artilheiro, V., F. Portela, and A.T. Reis, *Anesthesia for Stüve-Wiedemann syndrome: a rare adult patient case report.* J Appl Genet, 2020. **61**(4): p. 571-573.
2. Dagoneau, N., et al., *Null leukemia inhibitory factor receptor (LIFR) mutations in Stuve-Wiedemann/Schwartz-Jampel type 2 syndrome.* Am J Hum Genet, 2004. **74**(2): p. 298-305.

TARK 2024
Türk Anesteziyoloji ve Reanimasyon Derneği
58. Ulusal Kongresi
28 Kasım - 1 Aralık 2024
Kaya Palazzo Otel ve Kongre Merkezi / ANTALYA

P-074

Lobektomi Cerrahisinde Doku Parçasına Bağlı Ani Gelişen Endotrakeal Tüp Tıkanması ve Anestezi Yönetimimiz

Eşe Ece Özdemir Filiz[1], Sami Eksert[1], Ela Erten[1], Mehmet Emin Orhan[1]

[1]SBÜ Gülhane Eğitim ve Araştırma Hastanesi, Ankara

Giriş / Amaç: Akciğer kanseri operasyonları, perioperatif dönemde ciddi komplikasyon riskleri taşır. Operasyon öncesi detaylı değerlendirme ve operasyon esnasında yakın takip gerekmekte, komplikasyonların hızlı fark edilmesi ve etkin bir anestezi yönetimi hasta güvenliği açısından hayati önem taşımaktadır. Bu olgu sunumunda sağ pulmoner alt lobektomi sırasında kopan doku parçalarıyla endotrakeal tüp tıkanması yaşanan hastanın anestezi yönetimi ele alınmıştır.

Olgu: 74 yaşında, 80 paket yılı sigara kullanımı öyküsü olan, KOAH tanılı ve sağ akciğer alt lob yerleşimli kitle saptanan kadın hasta lobektomi operasyonuna alındı. Standart monitörizasyon yapıldı. Genel anestezi indüksiyonundan sonra, sol 35F çift lümenli tüp (ÇLT) ile entübe edildi. Sağ subklavian santral venöz kateter açıldı, radiyal arter kanülasyonu yapıldı. Hastanın sağ alt lobektomisi tamamlandıktan sonra sağ üst lobun ventilasyonunu görebilmek amacıyla trakeal lümen aspire edildi, çift taraflı ventilasyona geçildi. Sağ üst lob havalandırılamadı, ÇLT geri çekilerek tek lümenli tüp ventilasyonu elde edildi. Sağ üst lob havalandırıldı. Vitalleri stabil seyreden hastada kapatmaya geçildiğinde hızla gelişen desatürasyon nedeniyle balonla ventilasyon ve tekrar aspirasyon yapıldı. Tüp yeri bronkoskopla kontrol edildi. Hasta havalandırılamadı, cerrahi durdurularak supin pozisyona alındı, ÇLT ekstübe edildi, TLT ile reentübasyon yapıldı. ÇLT etrafında kanlı koyu kıvamlı sekresyonlar ve parçalar görüldü. Hasta stabilize edildikten sonra cerrahi tamamlandı. Vaka sonunda bronkoskopla değerlendirildi. Yaklaşık 15x5x3 mm'lik doku parçası görüldü. Bronkoskopla aspire edilerek çıkarıldı (Resim 1). Vaka sonunda hasta ekstübe edilerek, 2 lt/dk oksijen desteğiyle yakın takip için yoğunbakım ünitesine alındı.

Resim 1



Bronkoskopi ile aspire edilen doku parçası

Tartışma / Sonuç: Endotrakeal tüp tıkanması, ciddi bir komplikasyondur (1). Bu olguda, acil havayolu yönetimi ve tüp değişimi ile komplikasyon hızlı bir şekilde kontrol altına alınmıştır. ÇLT'nin cerrahinin rahat çalışabilmesi için gereken alanı açtığı hem de sağlıklı akciğeri, cerrahi yapılan taraftaki kan mukus ve debristen izole edip koruduğu unutulmamalıdır. Bu vaka hava yolu komplikasyonlarına dikkat çekmekte ve anestezi yönetiminde yakın takip ve hızlı müdahalenin önemini vurgulamaktadır.

Anahtar Kelimeler: endotrakeal entübasyon, akciğer kanseri, desatürasyon, havayolu yönetimi, çift lümenli tüp

Kaynakça

1. Nolan JP, Kelly FE. Airway challenges in critical care. Anaesthesia. 2011 Dec;66 Suppl 2:81-92. doi: 10.1111/j.1365-2044.20106937.x. PMID: 22074082.

TARK 2024
Türk Anesteziyoloji ve Reanimasyon Derneği
58. Ulusal Kongresi
28 Kasım - 1 Aralık 2024
Kaya Palazzo Otel ve Kongre Merkezi / ANTALYA

P-075

Trakeostomili Hastada Tek Akciğer Ventilasyonu

Damla Kaytancı[1], Ayşenur Sümer Coşkun[1], Ayşen Baysan[1]

[1]Antalya Şehir Hastanesi

Giriş / Amaç: Torasik cerrahide güvenli ve optimal cerrahi koşulları sağlamak için tek akciğer ventilasyonu çok önemlidir.1 Bunun için çift lümenli endobronşial tüp(ÇLT), bronşial bloker veya univent bloker gibi gereçler kullanılmaktadır. 2 Total larenjektomi gibi operasyonlar sonrası trekeotomize kalan hastalarda da tek akciğer ventilasyonu gerekebilir. Böyle durumlarda trekeostomi tüpü ile bronşial bloker ya da ÇLT kullanılarak hastalar ventile edilmiştir. 1 Ayrıca cerrahi tekniğe de bağlı olarak, sağ ÇLT kullanımıyla artan malpozisyon ve komplikasyon riskinden dolayı sol ÇLT tercih edilmektedir. 3

Olgu: Bilinen hipertansiyon ve serebrovasküler hastalık öyküsü olan, larinks ca nedenli opere ve trekeostomili 79 yaş erkek hasta sol akciğerde kitle rezeksiyonu operasyonuna hazırlandı. Preop hazırlığı sırasında kaflı trekeostomi kanülü temin edilmediği için gümüş kanül ile ameliyat masasına alındı, bronşial bloker mevcut değildi. Ventilasyon güvenliğini sağlayabilmek için önce 2mg midazolam, 50mcg fentanil ile spontan solunumu kaybedilmeden sedatize edilerek gümüş kanül çıkarılıp, 7.0 ID tüp takıldı. Ventile olduğu görülen hastada indüksiyona geçilerek 150mg propofol, 50mg rokuronyum yapıldı, mevcut tüp, 35 Fr sol tüp ile değiştirildi. Flexible bronkoskop ile doğrulayarak ilerletildi ve 15 cm'de sol akciğer entübasyonu tamamlandı. Hasta, güvenli bir şekilde pozisyon verilerek cerrahiye teslim edildi, sol akciğerin söndüğü görüldü. Vaka bitiminde kan gazında patoloji saptanmayan hastanın spontan solunumu güvenli bir şekilde getirilerek ekstübe edildikten sonra gümüş kanülü takılarak PACU'ya devredildi.

Standart 7.0 ET tüp



Trekeostomiden tek lümenli tüp ile ventilasyon

Çift lümenli 35 Fr sol tüp



Trekeostomiden çift lümenli tüp ile ventilasyon

Bronkoskopi



Bronkoskopi ile sol yerleşimi doğrulama

Tartışma / Sonuç: Trekeostomili hastalarda ÇLT yerleşimi sırasında tüpün farklı bir poşa girmesi mevcut hava yolunun kaybına yol açabileceğinden dikkatli olunmalıdır. Bu hastalarda bronşial bloker tercih edilen bir yöntemdir. Trakeostomi yoluyla akciğer izolasyonu için hava yolu yönetimi, stomanın yaşı ne olursa olsun göz korkutucu bir görevdir; hava yolu yaralanması, trekea rüptürü, kanama ve hava yolu kaybı gibi komplikasyonlar gelişebilir. Anestezi uzmanları perioperatif hava yolu yönetimi için trakeostomi mevcut olduğunda yanlış bir güvenlik algısına kapılmamalıdır. Literatürde, trakeostomisi olan hastalarda akciğer izolasyonu sağlamanın en iyi yolu belirsizdir. 4 Daha fazla olgu bildirimine ihtiyaç vardır.

Trekeostomili hastada yöntem seçimi

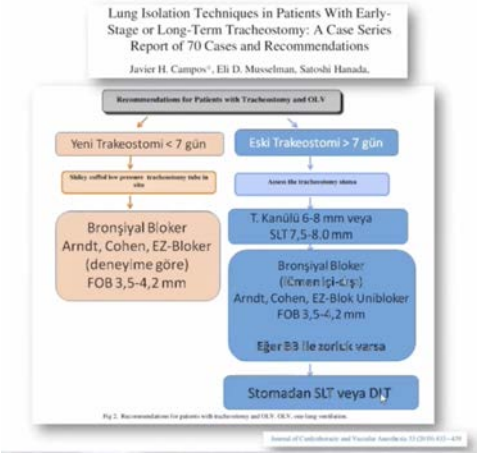

Trekeostomili hastada tek akciğer ventilasyonu için yöntem seçimi algoritması

Anahtar Kelimeler: çift lümenli tüp, tek akciğer ventilasyonu, trekeostomi, bronşial bloker, torakotomi

Kaynakça

1. Golditz T, Schmidt J, Ackermann A, Danzl A, Birkholz T, Sirbu H, Irouschek A. Managing One-Lung Ventilation in Tracheostomized Patients: A 6-Year Retrospective Analysis. Thorac Cardiovasc Surg 2024. Available at: http://www.thieme-connect.de/DOI/DOI?10.1055/s-0044-1782684.
2. DİNÇ B, AYDOĞDU TİTİZ T, KESKİN H. Lobektomi Olgularında Uyguladığımız Tek Akciğer Ventilasyonunun Değerlendirilmesi. Akdeniz Med J 2018. Available at: http://akdeniztipdergisi.org/pdf/pdf_ATD_144.pdf.
3. Khalifa C, Fossoul S, Momeni M, Lacroix V, Watremez C. An original backup technique to assess the correct positioning of right-sided double-lumen tubes without fiberoptic bronchoscopy: A pilot feasibility study. Ann Card Anaesth 2020;23:75. Available at: https://journals.lww.com/10.4103/aca.ACA_127_18.
4. Essandoh M, Dalia AA, Awad H. Lung Isolation in the Setting of a Tracheostomy Stoma: Anesthesiologists Beware! J Cardiothorac Vasc Anesth 2019;33:579–80. Available at: https://linkinghub.elsevier.com/retrieve/pii/S1053077018306153.

TARK 2024
Türk Anesteziyoloji ve Reanimasyon Derneği
58. Ulusal Kongresi
28 Kasım - 1 Aralık 2024
Kaya Palazzo Otel ve Kongre Merkezi / ANTALYA

P-076

Molibden Kofaktör Eksikliğinde Anestezi Seçimimiz

Yasemin Çakır[1], Serdar Demirgan[2], Melahat Erol[2], Mehmet Salih Sevdi[2], Ayşin Selcan[2]

[1]Haydarpaşa Numune Eğitim ve Araştırma Hastanesi
[2]Bağcılar Eğitim Ve Araştırma Hastanesi

Giriş / Amaç: Molibden kofaktör (MK) eksikliği, neonatal dönemden itibaren ağır mental motor retardasyon ve tedaviye dirençli konvülziyonlarla karakterize, ilerleyici nörodejeneratif ve nörometabolik bir hastalıktır. Nöbetler doğumdan sonra başlar. Aksiyal hipotoni, periferal hipertonisite, mikrosefali, lens subluksasyonu ve kortikal atrofi bulguları vardır. MK sülfit oksidazın kofaktörüdür. Eksikliğinde idrar ve kanda ürik asit seviyesi düşer. MK eksikliği olan bir olguyu ve genel anestezi deneyimimizi paylaşmayı amaçladık.

Olgu: 3 yaşında orşiopeksi+ sünnet operasyonu planlanan, MK eksikliği olan 3 yaşında erkek hastadır. Anestezi öncesi hasta değerlendirildi. Fizik muayenede dtr canlı, spastik paraparezi mevcuttu. Hasta desteksiz oturamıyordu. Ağız açıklığı normaldi. Sağ gözde içe bakan strabismus mevcuttu. Epilepsi ve motor gerilik nedeniyle takibi yapılmaktaydı. 2 kez status epileptikus nedeniyle ybü'nde yatısı yapılmıs. İlk yatısında 2 ay süreyle ybü'nde kalmıs. Trakeostomi açılmış takiplerinde kapatılmıs . Hasta sodyum valproat 2 x 150 mg topiramat 2 x 25 mg düzenli kullanım sonrası 1.5 yıldır epileptik atak geçirmemiş. Preoperatif alınan labaratuvar değerleri normal sınırdaydı. Trakeomalezi olabileceği düşünülen hastada zor entübasyon riski açısından videolaringoskop hazır bulunduruldu. Preoperatif antiepileptik ilaçlarını almıştı. 8 saat açlık sonrası hastaya premedikasyon amaçlı 5mg(0,5mg/kg) oral midazolam verildi 20 dakika sonra ameliyat masasına alındı. Hastaya noninvaziv kan basıncı ,SPO2 , EKG monitorizasyonundan sonra % 50 sevofluran %50 hava gaz indüksiyonuyla 24G intraket ile damar yolu açıldı. Fentanil 1mcg/kg, roküronyum bromür 0,6mg/kg yapıldı. LMA 2 numara takıldı. Morfin 0,1 mg/kg yapıldı. Parasetamol 15mg/kg yapıldı. Ameliyat bitiminde sugammadeks 2mg/kg yapıldı. Postop solunum paterni takibi, yakın monitorizasyon ve konvülziyon riskinden dolayı çocuk ybü'ne devredilen hasta takiplerinde stabil olduğu için 24. saatinde servise transfer edildi. 1 gün servis takibi sonrası taburcu edildi.

Tartışma / Sonuç: MK eksikliği olan hastalarda anestezi yönteminin seçiminde; kapsamlı bir preoperatif değerlendirmenin önemli olduğu düşüncesindeyiz. Bu hasta populasyonunda konvülziyonu tetikleme riskinden dolayı ketaminden kaçınılmalıdır. Analjezi seçiminde morfin ve türevi solunumu baskılayıcı ajanlar tercih edilecekse postop ilk 24 saat takibinin yoğun bakımda yapılması önemlidir.

Anahtar Kelimeler: Molibden Kofaktör Eksikliği, Genel Anestezi

Kaynakça

Klinik Anesteziyoloji Morgan&Mıkhaıl 6.Baskı

TARK 2024
Türk Anesteziyoloji ve Reanimasyon Derneği
58. Ulusal Kongresi
28 Kasım - 1 Aralık 2024
Kaya Palazzo Otel ve Kongre Merkezi / ANTALYA

P-077

Pura Sendromunda Anestezi Yönetimi

Emine Turğut Yağmahan[1], Sadık Yağmahan[1], Meral Erdal Erbatur[1]

[1]Dicle üniversitesi Tıp Fakültesi Anesteziyoloji ve Reanimasyon AD

Giriş / Amaç: 2014 yılında tanımlanan Pura sendromu, pur-α'daki heterozigot patojenik bir varyant veya purin açısından zengin element bağlayıcı protein alfa (purα) geninin bulunduğu 5q31.3 bölgesinin tamamını veya bir kısmını etkileyen bir delesyondan kaynaklanan otozomal dominant kalıtsal bir nörogelişimsel bozukluktur. Pura sendromu epilepsi, neonatal hipotoni, solunum sıkıntısı, beslenme zorlukları, genel gelişimsel gecikme ve ciddi zihinsel engellilik ile birlikte veya olmaksızın gelişimsel ensefalopati olarak tanımlanmaktadır(1,2,3). Bu hastalar gastrostomi, ortopedik cerrahiler, skolyoz cerrahisi, oftalmolojik cerrahi işlemler için anesteziye ihitiyaç duymaktadırlar. Ancak literatürde pura sendromu anestezisi için yeterli bilgi mevcut değildir. Bu sunumda nadir görülen Pura sendromunda anestezi yönetimini ele almaya çalıştık.

Olgu: Solunum sıkıntısı şikayeti ile başvuran pura sendromu tanılı 4 yaşında kız çocuğu bronşial yabancı cisim? ön tanısı ile tarafımıza bildirildi. Hastanın genel durumu orta, bilinç açık non-oryante non-koopere, apatik ve hipotonik görünümlü idi. Solunum sesleri bilateral kaba ve sağda azalmış duyuldu. Non-koopere olan hastada mallampati değerlendirilemedi. Hastanın Spo2:92 nabız:80 tansiyon:90/60 idi. Nörogelişimsel bozukluğu olan hastalarda görülebilen zor entübasyon ve orofarengial kasların hipotonisine seconder gelişebilecek aspirasyon riski için ön hazırlık yapıldı. Hipotermiyi önlemek için ısıtıcı ped yerleştirildi. İndüksiyonda 0,01 mg/kg midazolam, 1 mcg/kg remifentanil, 2 mg/kg propofol uygulanarak yeterli anestezik derinlik sağlandı. Epilepsi öyküsü olan hastada yüksek sevofluran anestezisinden kaçınıldı. PURA sendromlu hastaların solunum depresanı ilaçlara artan duyarlılık göstermesi muhtemeldir. Biz de hastamızda kısa etkili opioid olan remifentanili tercih ettik. Değişmiş kas tonusuna sahip hastada nöromüsküler blokör ajan kullanımından kaçınarak, ihtiyaç halinde ve düşük doz yapmayı planladık. Ancak intraoperatif dönemde nöromüsküler ajan yapılmadı. Rijid bronkospi yapılarak yabancı cisim (zeytin çekirdeği) çıkarıldı. Postoperatif solunum sesleri kaba ve ronküsleri olan hastaya prednisolon 20 mg deksametazon 2mg uygulandı. vitalleri stabil bir şekilde postoperatif bakım ünitesine transfer edildi.

yabancı cisim



Tartışma / Sonuç: Pura sendromu nörogelişimsel bozukluklara sebep olan, çoklu sistem belirtileriyle karakterize nadir ve yeni tanımlanmış bir hastalıktır. Anestezi yönetimi konusunda net veriler bulunmamaktadır ve bir anestezi uzmanı için zorluklar çok yönlüdür.

Anahtar Kelimeler: pura sendromu, anestezi yönetimi

Kaynakça

1. Reijnders MRF, Janowski R, Alvi M et al. PURA syndrome: clinical delineation and genotype-phenotype study in 32 individuals with review of published literature. J Med Genet. 2018 Feb;55(2):104-113. doi: 10.1136/jmedgenet-2017-104946. Epub 2017 Nov 2. PMID: 29097605; PMCID: PMC5800346.
2. Dai W, Sun Y, Fan Y et al. A 25 Mainland Chinese cohort of patients with PURA-related neurodevelopmental disorders: clinical delineation and genotype-phenotype correlations. Eur J Hum Genet. 2023 Jan;31(1):112-121. doi: 10.1038/s41431-022-01217-4. Epub 2022 Nov 14. PMID: 36376392; PMCID: PMC9822978.
3. Lalani SR, Zhang J, Schaaf CP et al. Mutations in PURA cause profound neonatal hypotonia, seizures, and encephalopathy in 5q31.3 microdeletion syndrome. Am J Hum Genet. 2014 Nov 6;95(5):579-83. doi: 10.1016/j.ajhg.2014.09.014. Epub 2014 Oct 16. PMID: 25439098; PMCID: PMC4225583.

TARK 2024
Türk Anesteziyoloji ve Reanimasyon Derneği
58. Ulusal Kongresi
28 Kasım - 1 Aralık 2024
Kaya Palazzo Otel ve Kongre Merkezi / ANTALYA

P-078

Bardet Biedl Sendromlu Hastanın Şaşılık Ameliyatında Anestezi Yönetimi

Esra Çanakpınar[1], İrem Gezer[1], Naz Gökçe Gökoğlu[1], Gülseren Yılmaz[1]

[1]Sağlık Bilimleri Üniversitesi, İstanbul Kanuni Sultan Süleyman Eğitim Araştırma Hastanesi, Anesteziyoloji ve Reanimasyon

Giriş / Amaç: Bardet-Biedl sendromu otozomal resesif kalıtılan nadir genetik bir hastalıktır. Retinal distrofi, obezite, polidaktili, renal disfonksiyon, bilişsel bozukluklar ve genital anomalilerle karakterizedir. Ayrıca bifid epiglottis, dil-konuşma defisiti, diş anomalileri, işitme kaybı, endokinal, kardiyovasküler bozukluklar ve karaciğer disfonksiyonu görülebilmektedir. Bu nedenle perioperatif anestezi yönetiminde zorluklar yaşanabilir. Bu olgu sunumunda Bardet-Biedl sendromlu hastada anestezi yönetimi ve perioperatif süreç değerlendirilip bu nadir vakayla ilgili literatüre katkıda bulunma hedeflenmektedir.

Olgu: Hasta 8 yaşında, 70 kg, 135 cm boyunda, Bardet-Biedl sendromu tanısı ile cerrahi girişim planlanarak tarafımıza yönlendirildi. Obezite (BMI:38,3kg/m²) ve kronik idrar yolu enfeksiyonu öyküsü bulunmaktaydı. Preoperatif tetkiklerinde Hb:12.3g/dL, Hct:%36.8, Plt:297, kreatinin:0.6mg/dL, Na:141mmol/L, K:5.05mmol/L, AST:51 IU, ALT:55 IU olarak saptandı. Hastaya minimal aort yetmezliği nedeniyle enfektif endokardit profilaksisi uygulandı. Preoperatif vital bulguları normaldi. Mallampati skoru 2 olarak değerlendirildi. Anestezi indüksiyonu öncesi %100oksijen ile 3 dakika preoksijenizasyon uygulandı. Sırasıyla midazolam(0.15mg/kg), fentanil(0.5mcg/kg), propofol(2mg/kg), roküronyum(0.6mg/kg) uygulandı. 6 numara spiralli endotrakeal tüple entübasyon yapıldı. Maskeyle ventilasyon ve entübasyonda zorluk yaşanmadı. Anestezi indüksiyonu sonrası bradikardi gelişti, atropin(0.65mg) uygulandı, nabız normale döndü. Genel anestezi idamesi %40-60 oksijen-hava karışımı, remifentanil(0.1-0.3mcg/kg/dk) ve intermittan roküronyum(0.1mg/kg) kullanılarak sürdürüldü. İntraoperatif sıvı tedavisinde 1/3izomix solüsyon 150cc/saat hızında verildi. Operasyon sırasında hastanın vital bulguları stabildi. SpO_2:%100, end-tidalCO_2:38 mmHg ve ortalama arter basıncı >65mmHg olarak izlendi. Operasyon 85 dakika sürdü, postoperatif analjezi için parasetamol(10-15mg/kg) uygulandı. Cerrahi tamamlandığında, 100 mg sugammadeks(1-2mg/kg) uygulandı, hasta ekstübe edildi. Hasta postoperatif bakım ünitesinde 2 saat gözlemlendi, hemodinamisi stabil olan hasta göz hastalıkları servisine transfer edildi.

Tartışma / Sonuç: Bardet-Biedl sendromlu hastalarda fasiyal dismorfizm, dental anomaliler ve bifid epiglottis gibi yapısal anomaliler bulunabildiği için zor hava yolu hazırlığı çok önemlidir. Bizim hastamızda bradikardi dışında komplikasyon gelişmemiş olup maske ventilasyonu ve entübasyonda zorluk yaşanmamıştır. Ancak çoklu organ tutulumu nedeniyle bu hastalarda her zaman komplikasyon riski bulunmaktadır. Preoperatif incelemelerde renal, hepatik, kardiyak fonksiyonların detaylıca değerlendirildiği multidisipliner yaklaşım temel bir gerekliliktir.

Anahtar Kelimeler: Bardet Biedel sendromu, zor hava yolu

Kaynakça

1. Green JS, Parfrey PS, Harnett JD, et al. The cardinal manifestation of bardet-biedl syndrome, a form of Laurence-moon-biedl syndrome. New England Journal of Medicine. 1989;321(15):1002–1009. [PubMed] [Google Scholar]
2. Cherian MP, Al-Sanna'a NA. Clinical spectrum of Bardet-Biedl syndrome among four Saudi Arabian families. Clinical Dysmorphology. 2009;18(4):188–194. [PubMed] [Google Scholar]
3. Low J, Brown TCK. Bardet-Biedl syndrome: a review of anaesthetic problems. Paediatric Anaesthesia. 1992;2:245–248. [Google Scholar]
4. Mahajan R, Batra YK, Kumar S, Grover K. Anesthetic management of a patient with Bardet-Biedl syndrome and dilated cardiomyopathy. Minerva Anestesiologica. 2007;73(3):191–194. [PubMed] [Google Scholar]
5. Elbedour K, Zucker N, Zalzstein E, Barki Y, Carmi R. Cardiac abnormalities in the Bardet-Biedl syndrome: echocardiographic studies of 22 patients. American Journal of Medical Genetics. 1994;52(2):164–169. [PubMed] [Google Scholar]
6. Hedge HV, Pai RB, Yaliwal VG, Annigeri VM, Halgeri AB, Rao PR. Management of a 10-month-old child with a rare combination of Bardet-Biedl syndrome and ano-rectal malformation undergoing anterior sagittal ano-rectoplasty. J Anesth 2012; 26: 132-133.
7. Urben SL, Baugh RF. Otolaryngologic features of Laurence-MoonBardet-Biedl syndrome. Otolaryngol Head Neck Surg 1999; 120: 571-574
8. Beales PL, Elcioglu N, Woolf AS, Parker D, Flinter FA. New criteria for improved diagnosis of Bardet-Biedl syndrome: Results of a population survey. J Med Genet 1999; 36: 437-46.
9. O'Dea D, Parfrey PS, Harnett JD, Hefferton D, Cramer BC, Green J. The importance of renal impairment in the natural history of Bardet-Biedl syndrome. Am J Kidney Dis 1996; 27: 776-83.
10. Köksal Ş, Dede F, Yenigün E, Pişkinpaşa S, Akoğlu H, Öztürk R, Koç E, Odabaş AR. Kronik Böbrek Yetmezliğinin Nadir Bir Sebebi: Bardet Biedl Sendromu. Klinik Seriler, Nefroloji, Diyaliz ve Hipertansiyon 2009; 3: 5-7

TARK 2024
Türk Anesteziyoloji ve Reanimasyon Derneği
58. Ulusal Kongresi
28 Kasım - 1 Aralık 2024
Kaya Palazzo Otel ve Kongre Merkezi / ANTALYA

P-079

Yüksek Riskli Hastada Çoklu Periferik Sinir Bloğu: Olgu Sunumu

Asım Esen[1], Myat Su Wın[1], Nigar Kangarlı[1], Mehmet Sarı[1]

[1]Bezmialem Vakıf Üniversitesi

Giriş / Amaç: USG kılavuzluğunda periferik sinir bloğu (PSB) uygulamaları giderek artmakta ve özellikle yüksek riskli hastalarda genel anesteziye göre önemli avantajlar sunmaktadır. Tek bölge ya da iki bölge bloğu sık uygulanmakla birlikte, özellikle yüksek riskli hastada çoklu PSB uygulaması az sayıda olgu sunumunda bildirilmiştir.

Olgu: Omuz bölgesinde doku defekti ve açığa çıkmış protez nedeniyle saplı pektoral kas flebi çevrilmesi planlanan hasta, 58 yaşında ve 36 kg (BMI: 13,4). Malin mezenkimal tümör (MMT), Hodgkin lenfoma (akciğer ve beyin metastazları), ciddi KOAH (40 paket/yıl sigara) ve konjestif kalp yetmezliği (EF: 35) tanıları mevcut. İki yıl önce MMT nedeniyle proksimal humerus rezeksiyonu ve omuz protezi ameliyatı geçirmiş, KT ve RT almış. Göğüs hastalıkları ve kardiyoloji ile konsülte edilen hasta her iki bölüm tarafından yüksek riskli olarak değerlendirilmiş. Postoperatif dönem için yoğun bakım rezerve edildi ve olası lokal anestezik (LA) toksisitesi için lipid solüsyonu hazırlandı. Genel kondüsyonu kötü olan ve GA istemeyen hastaya ciddi KOAH'ı da düşünülerek USG eşliğinde omuz bölgesi için interskalen blok yerine supraskapular (35mg bupivakain+3ml SF) ve infraklaviküler (35mg bupivakain + 60mg prilokain+3 ml SF) bloklar, pektoral kas flebi için de PECS1 (75mg lidokain+60mg prilokain+4ml SF) ve PECS2 (75mg lidokain+60mg prilokain+4 ml SF) blokları yapıldı. Sedasyon için blok öncesinde 1mg midazolam, blok sonrasında 1mg midazolam+50mcg fentanyl ve cerrahi sırasında da bölünmüş dozlarda toplam 100mg propofol kullanıldı. Cerrahi sahaya LA yapılmadı. Ameliyat sırasında ve postoperatif derlenme ünitesi takibi sırasında sorun yaşanmayan hasta servise alındı. Servis sürecinde ilk 18 saat analjezik ihtiyacı olmadı. Başka problem yaşamayan hasta 48 saat sonra taburcu edildi. Toplamda LA olarak 2mg/kg bupivakain, 5mg/kg prilokain ve 4mg/kg lidokain kullanıldı.

Tartışma / Sonuç: Olgumuzda, düşük vücut ağırlığı ve çoklu sinir bloğu nedeniyle toksik doz sınırlarından uzak kalmak için üç ayrı LA kullandık. Biz hastamızda bir problem yaşamadık. Ancak toksik doz sınırlarının mutlak güvenlik sunmadığı ve LA'lerin birleşik etkisinin de problem oluşturabileceği unutulmamalı ve tedbir alınmalıdır.

Anahtar Kelimeler: periferik sinir bloğu, yüksek riskli hasta, rejyonel anestezi

Kaynakça

1. The use of ultrasound guided combined peripheral nerve blocks in a high-risk patient: A case report. Kavaklı AS, Kavrut Öztürk N, Arslan Ü, Enginar F, Canım Ş, Uzunay E. Agri. 2021 Jan;33(1):39-41. doi: 10.5505/agri.2018.25902.
2. Phrenic nerve block after interscalene brachial plexus block: Case report. Cangiani LH, Rezende LA, Giancoli Neto A. Rev Bras Anestesiol. 2008 Mar-Apr;58(2):152-9.

TARK 2024
Türk Anesteziyoloji ve Reanimasyon Derneği
58. Ulusal Kongresi
28 Kasım - 1 Aralık 2024
Kaya Palazzo Otel ve Kongre Merkezi / ANTALYA

P-081

İnsülinoma Olgusuna Anestezik Yaklaşım

Emine Ece Salın[1], Bülent Serhan Yurtlu[1], Faruk Furkan Bank[1]

[1]Dokuz Eylül Üniversitesi Hastanesi

Giriş / Amaç: İnsülinoma pankreasın en sık karşılaşılan fonksiyonel endokrin neoplazmıdır. Fakat çok nadir görülür.Bu patolojide pankreas kaynaklı tümör insülin sekresyonuyla ağır hipoglisemiye yol açar(1-3). Olgu sunumunda insülinoma tanılı hastada sıkı kan şekeri kontrolünün önemi ve epidural-genel anestezi kombinasyonu ile vaka yönetimi üzerinde durmayı amaçladık.

Olgu: 25 yaşında 70 kg kadın hasta whipple ve tümör rezeksiyonu planıyla tarafımıza preoperatif danışıldı. Tanısının insülinoma olduğu öğrenilen hastanın öz ve soygeçmişinde özellik saptanmadı. Fizik muayenesi olağan olan hastanın labaratuvar verilerinde hipoglisemi dönemleri ve hipogliseminin önlenmesi amacıyla 100 ml/st %5 dextroz infüzyonu aldığı tespit edildi. Hastanın sabah açlık kan şekeri 78 mg/dl idi. Ameliyahanede kan şekeri bakıldığında ise sonuç 58 mg/dl idi. %5 Dextroz infüzyon hızı 200 ml/st e artırıldı. T11-T12 seviyesinde epidural kateterizasyon yapılarak %0,2 bupivakain 2 mcg/ml fentanyl 10 ml volümde verilip 4 ml/st infüzyona geçildi. Anestezi indüksiyonu fentanil, propofol, rokuronyum ile yapıldı. Sağ internal juguler santral kateter USG eşliğinde yerleştirildi. Vaka boyunca kan şekeri 20 dk aralıklarla takip edildi. (58/170/113/119/97/144/105/158/107/111). Cerrahi manipülasyon sırasında sık kan şekeri ölçümleri daha sık yapıldı.Kitle bağlanıp çıkarıldıktan sonra dextroz infüzyonu durduruldu ve 20 dkda bir kan şekeri ölçümlerine devam edildi (122/115/117/113/132). Operasyon sonunda 200 mcg morfin 5 ml volüm içinde epidural kateterden verildi. Sorunsuz ve ağrısız şekilde uyandırılan hastanın derlenme ünitesinde kan şekeri 137 mg/dl ölçüldü. Takibinde ağrısız, hemodinamisi ve kan şekeri stabil seyreden hasta servise nakledildi.

Tümörün İntraoperatif Ultrasonografik Görünümü



Kırmızı okla gösterilen alan

Tümörün Çıkarıldıktan Sonraki Görüntüsü



Tümörün Operasyon Sırasında Çıkarılmadan Önceki Görünümü

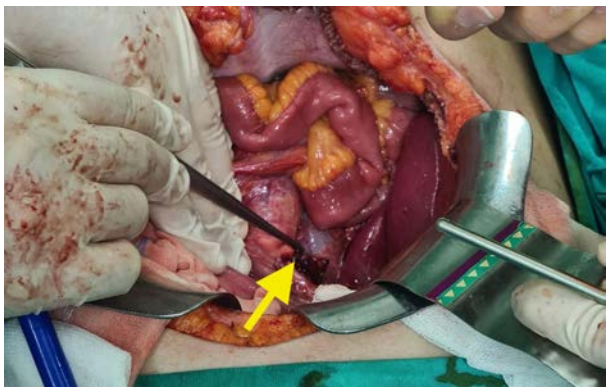

Sarı Okla Gösterilen Alan

Sağ internal Juguler ven kateter uygulaması



Tartışma / Sonuç: İnsülinoma cerrahisi sırasında en önemli noktalardan biri, tümörün cerrahi manipülasyonuna bağlı olarak hipoglisemik dönemler oluşabilmesi, hipogliseminin anestezi altında gizli seyretmesi ve standart monitörizasyon ile bulgu vermediğinin bilinmesidir. Hedef kan şekerinin stabil ve en az 60 mg/dl üzerinde tutulmasıdır. Cerrahi manipülasyona bağlı ciddi hipogliseminin önüne geçmek için sıkı kan şekeri takibi ve gerektiği durumlarda % 5-10 dekstroz infüzyonu uygulanır. Hastada peroperatif epidural blok uygulanması da ağrı kontrolü ve nöroaksiyel stres yanıtının azaltılmasına katkıda bulunabilir.

Anahtar Kelimeler: İnsülinoma, Hipoglisemi, Epidural Anestezi, Pankreas Tümörü, Endokrin

Kaynakça

1). Okabayashi T, Shima Y, Sumiyoshi T, Kozuki A, Ito S, Ogawa Y, Kobayashi M, Hanazaki K. Diagnosis and management of insulinoma. World J Gastroenterol 2013; 19(6): 829-837 [PMID: 23430217 DOI: 10.3748/wjg.v19.i6.829]

2) Lam KY, Lo CY. Pancreatic endocrine tumour: a 22-year clinico-pathological experience with morphological, immunohistochemical observation and a review of the literature. Eur J Surg Oncol. 1997;23:36-42. [PubMed] [DOI] [Cited in This Article: 1] [Cited by in Crossref: 86] [Cited by in F6Publishing: 93] [Article Influence: 3.4] [Reference Citation Analysis (0)]

3). Eriksson B, Oberg K. Neuroendocrine tumours of the pancreas. Br J Surg. 2000;87:129-131. [PubMed] [DOI] [Cited in This Article: 1] [Cited by in Crossref: 62] [Cited by in F6Publishing: 65] [Article Influence: 2.7] [Reference Citation Analysis (0)]

TARK 2024
Türk Anesteziyoloji ve Reanimasyon Derneği
58. Ulusal Kongresi
28 Kasım - 1 Aralık 2024
Kaya Palazzo Otel ve Kongre Merkezi / ANTALYA

P-082

Odaklanmış Eğitim Programları, Klinisyenlerin Hasta Kan Yönetimi Uygulamalarında Önemli Fark Yaratır

Aslıhan Aykut[1], Muhammed Talha Daşgın[1], Hülya Yiğit[1], Zeliha Aslı Demir[1], Nevriye Salman[1], Ümit Karadeniz[1]

[1]SBÜ Ankara Bilkent Şehir Hastanesi, Anesteziyoloji ve Reanimasyon Kliniği

Giriş / Amaç: Kalp cerrahisinde kanama, morbidite, mortalite ve maliyetlerin artmasına neden olan ciddi bir komplikasyondur ve bu durumu yönetmeye yönelik implementasyonlar mevcuttur(1). Bu çalışmanın amacı, hasta kan yönetimi(HKY), komponent tedavisi eğitimleri ve viskoelastik test kullanımının başlamasıyla kliniğimizde kan ürünleri kullanımı ve hasta sonuçları üzerindeki değişiklikleri tespit etmektir.

Gereç ve Yöntem: Ocak2021-haziran2024 tarihleri arasında ABŞH KVC'de opere edilen hastalardan intraoperatif en az 1000ml kan kaybı ve ES transfüzyonu ihtiyacı olan hastaların demografik, intraoperatif ve postoperatif verileri retrospektif tarandı. Kliniğimizde 2023ocak ayında ROTEM kullanımına başlandı ve eş zamanlı HKY ve komponent tedavisi eğitimleri verilmeye başlandı. Bu tarih öncesi(Grup B) ve sonrası(Grup A) opere olan hastalar iki gruba ayrıldı ve hasta sonuçları karşılaştırıldı.

Bulgular: Dahil olma kriterlerine uyan 267hasta tespit edildi. Grupların demografik ve perioperatif verileri benzer bulundu. 3 ve üzeri TDP kullanılan hasta yüzdesi Grup A'da daha düşüktü. Fibrinojen, PCC ve otolog kan kullanımında Grup A'da anlamlı artış izlendi(Tablo 1).

İntraoperatif Kan Ürünü Kullanımı Verileri

n (%)	Grup B (n=156)	Grup)A (n=111	p
Eritrosit Süspansiyonu ≤3Ü >3Ü	105 (67,3) 51 (32,7)	84 (75,7) 27 (24,3)	0,138
Taze donmuş plazma ≤3Ü >3 Ü	145 (92,9) 11 (7,1)	107 (96,4) 4 (3,6)	0,228
Trombosit (havuzlanmış) 1 Ü 2 Ü	23 (14,7) 2 (1,3)	11 (9,9) 2 (1,8)	0,485
Kriyoprsipitat	19 (12,2)	14 (12,6)	0,916
Fibrinojen	17 (10,9)	24 (21,6)	0,017
Protrombin kompleks konsantresi	14 (9,0)	23 (20,7)	0,006
Otolog kan kullanımı	22 (14,1)	27 (24,3)	0,033
Traneksamik asit	103 (66)	82 (73,9)	0,171
Kanama nedenli reoperasyon	47 (30,1)	28 (25,5)	0,404
Mortalite	37 (23,7)	20 (18,5)	0,313

Tartışma / Sonuç: HKY algoritmaları hedefe yönelik ve bireyselleştirilmiş tedaviler önermektedir. Kliniğimizde mini devre, otolog priming, cell saver gibi yöntemler rutin uygulanmaktadır. Ancak sürekli ve tekrarlayan HKY ve komponent tedavisi eğitimleri ve ROTEM rehberliğinde kan transfüzyonu algoritmalarının kullanımı ile fibrinojen konsantresi, PCC, traneksamik asit kullanımı artmıştır.

Anahtar Kelimeler: Masif Transfüzyon, Kardiyovasküler Cerrahi, Hasta Kan Yönetimi, Fibrinojen, Protrombin Kompleks Konsantresi

Kaynakça

1-Biancari F, Kinnunen EM, Kiviniemi T, et al. Meta-analysis of the Sources of Bleeding after Adult Cardiac Surgery. J Cardiothorac Vasc Anesth. 2018 Aug;32(4):1618-1624.

TARK 2024
Türk Anesteziyoloji ve Reanimasyon Derneği
58. Ulusal Kongresi
28 Kasım - 1 Aralık 2024
Kaya Palazzo Otel ve Kongre Merkezi / ANTALYA

P-085

Sezaryen Anestezisi Altında Preeklemtik Gebede Gelişen İyatrojenik Hipermagnezemi

Muhammed Karaaslan[1], Harun Özmen[1], Bahar Aydınlı[1], Serkan Doğru[1], Bülent Berkel[1], Erdi Hüseyin Erdem[1], Dilek Kılıç Kaya[1]

[1]Mersin Şehir Hastanesi

Giriş / Amaç: Hipermagnezemi aşırı Mgalımı ve böbrekfonksiyon bozukluğu ile ortaya çıkmaktadır. Sağlıklıyetişkinlerde normalserum Mg düzeyi 1,9-2,5 mg/dl (1,6- 2,1 mEq/Lveya 0,7-0,9 mmol/L) dir.

Olgu: 24 yaş G1P0A0 olan preeklempsi tanılı magnezyumtedavisi başlanan gebehipertansiyonun olması üzerine (37h+3 g ,TA:180/80mmhg) acil sezeryane alındı. Spinal anestezi L3-L4 den 12.5 mg heavy marcaine ile uygulandı, devamında bilinç bulanıklığı ve hipotansiyon gelişti. Efedrin 20 mg uygulandı , ikinci damar yolundan sympitan infüzyonu başlandığı için diğerinfüzyon mayisi hızlı bolus şeklinde verildi. Dakikalar içinde ani bilinçbulanıklığı ve hipotansiyongelişen hasta entübe edildi. Hastanın servisten gelen serumu kontrol edilince etiketsizMg içerikli serum (PRE -EKLAMOL 40GR/1000ML) olduğu anlaşıldı.Hastaya kalsiyum glukonat (9,3 mg) 2 ampul yapıldı. Dopamin infüzyonu başlandı. Kristaloid sıvı replasmanı yapıldı. Kardiyovasküler ve respiratuvar parametrelerde bozulma olmadı, cerrahi işlemsorunsuz sonlandı ve operasyon sonunda bilinç ve solunum paterni düzelenhasta extube edildi. GKS15, TA: 100/65 mmHg, KAH: 100/dk SaO2: %96 olan hasta yakın takip ve tedavi amacıylareanimasyon yoğun bakıma alındı. Nörolojikmuayenesi normal olan hastaya ekg ve kanbiyokimyası takibine başlandı . Yoğun bakımda ilk alınan kanda Mg değeri 12.8 mg/dl olarakölçüldü. Hidrate edilip , zorlu diürez uygulandı. Ekg de bozulma görülmedi .Yirmidört saat sonranörolojik muayenesi normal, Mg değeri 1.6 mg/dl ölçülen hastanın kadındoğumservisine devri yapıldı.

Tartışma / Sonuç: Genellikle hipermagnezemi hafifdüzeylidir .Klinik semptomlar plazma Mg düzeyi >4.8 mg/dl iken ortaya çıkar. Bulantı,kusma ile başlayıp flushing,başağrısı, letarji, sersemlikhissi, derintendonrefleksinde azalmasonra somnolans,hipokalsemi, derin tendonreflekskaybı, hipotansiyon, bradikardi , EKG değişiklikleri görülür.Plazma Mg >12,2 mg/dl olduğunda kasparalizisi, apne, solunumyetersizliği, tam kalpbloğu, ve kardiyakarrest görülmektedir . Nöromüsküler ve kardiyak etkileri düzeltmek için IV kalsiyum, sıvı replasmanı, renalatılımı artırmak için loopdiüretikler kullanılır. Ciddinörolojik ya dakardiyovaskülerbulgular varsa ve ilk uygulamalaryetersiz ise diyalizyapılmalıdır .Hastamıza tedavi olarak hidrasyon, diürez ve Ca tedavisi uyguladık . Özellikle ameliyathaneneye gelen her vakanın devrininvukuatlı yapılması, sağlık personellerinin hasta devrinde devam etmekte olan infüzyon tedavilerini de özenle ve önemle iletmeleri hayati önemlidir. Anestezi uygulaması öncesinde demasada hasta heryönü ile tekrarçek edilmelidir.

Anahtar Kelimeler: PREEKLEMSİ, EKLEMSİ, HASTA GÜVENLİĞİ, GEBE, HİPERMAGNEZEMİ

Kaynakça

uptudate

türkiye klinikleri

tard

TARK 2024
Türk Anesteziyoloji ve Reanimasyon Derneği
58. Ulusal Kongresi
28 Kasım - 1 Aralık 2024
Kaya Palazzo Otel ve Kongre Merkezi / ANTALYA

P-086

Yara Rekonstrüksiyonu İçin Deri Greft Hasadında Tamamlayıcı Teknik Olarak Ultrason Eşliğinde Medial ve İntermediate Femoral Kutanöz Sinirlerin Blokajı

Serkan Güler[1], Aleyna Çakır[1]

[1]Samsun Üniversitesi Samsun Eğitim ve Araştırma Hastanesi

Giriş / Amaç: Uyluk bölgesinin anterolateralinin cilt innervasyonunda femoral sinirin dalları olan lateral femoral kutanöz sinir (LFKS), medial femoral kutanöz sinir (MFKS) ve intermediate femoral kutanöz sinirler (IFKS) görev alırlar. Yara debridmanı ve rekonstrüksiyon cerrahilerinde sıklıkla uyluk lateralinde greft hasadı yapılır ve LFKS blokajı küçük greftlerde yeterli olabilmektedir. Ancak uyluğun anteromedialinde işlem yapılacaksa MFKS ve IFKS blokajı da gerekebilir. Bu son iki sinirin blokajı yeni tanımlanmıştır (1). Biz burada, diz altı yara rekonstrüksiyon cerrahisine giden hastada greft hasadı için tamamlayıcı blok olarak kullandığımız bu üç sinirin blokajını sunmayı amaçladık.

Olgu: Bilinen diyabet, kalp yetmezliği, periferik arter hastalığı, yakın zamanda serebrovasküler hastalık öyküsü ve kronik obstrüktif akciğer hastalığı olan 79 yaşında bayan hasta, diz altı anteromedialden posteriora doğru uzanan geniş ve derin ülsere yarası olan hasta, yara debridmanı ve greft ile rekonstrüksiyon cerrahisi için değerlendirildi. Antikoagülan tedavisi devam ediyordu. Hastanın oda havasında saturasyonu %87-88, solunum sayısı 25/dk idi. Hastaya mevcut durumu nedeniyle genel ya da nöroaksiyel anesteziden kaçınıldı. Bir hafta öncesinde yine tarafımızdan popliteal siyatik blok ve adduktor kanal bloğu kombinasyonuyla debridman yapılmış, lateral uyluk grefti için de LFKS yapılmıştı. Yeni greft daha anterior ve medialden alınacağı için anestezi planımızda revizyona gittik. Hastadan ve yakınlarından aydınlatılmış onam alındı. Popliteal ve adduktor blok uygulamamıza ek olarak 5'er mL lokal anestezik ile MFKS ve IFKS blokları da uygulandı. Diz altının tamamında, uyluğun ise büyük çoğunluğunda duyusal blok belirlendi ve cerrahi başladı. Deri grefti hasatlama esnasında medial uyluğa doğru hasta ağrıdan şikayet etti ve 10 mg propofol intravenöz uygulandı. Başkaca anestezik ihtiyacı olmayan hastanın prosedürü yaklaşık 40 dakikada tamamlandı.

Tartışma / Sonuç: Genel anestezi ve nöroaksiyel anesteziden sakınılmasının daha faydalı olduğu düşünülen durumlarda rejyonal anestezi tekniklerinin kombinasyonu akılcı bir tercih olabilir. Uyluk innervasyonunda yer alan MFKS ve IFKS blokajı kutanöz blokaj açısından önemlidir ve farkındalığın artması klinik açıdan uygulayıcılara faydalı olabilir.

Anahtar Kelimeler: İntermediate Femoral Kutanöz Sinir Bloğu, Medial Femoral Kutanöz Sinir Bloğu

Kaynakça

Bjørn S, Nielsen T, Bendtsen TESRA19-0563 The role of intermediate and medial femoral cutaneous nerve blocks in anesthesia of the anteromedial knee regionRegional Anesthesia & Pain Medicine 2019;44:A75-A77

TARK 2024
Türk Anesteziyoloji ve Reanimasyon Derneği
58. Ulusal Kongresi
28 Kasım - 1 Aralık 2024
Kaya Palazzo Otel ve Kongre Merkezi / ANTALYA

P-087

Planlanılmamış Yoğun Bakım Ünitesi Kabulü, Etken Risk Faktörleri Ve Sugammadeks'in Yeri

Ayça Sultan Şahin[1], Naime Yalçın[1]

[1]İstanbul Sağlık Bilimleri Üniversitesi Kanuni Sultan Süleyman E.A.H. Anesteziyoloji ve Reanimasyon Kliniği

Giriş / Amaç: Yoğun bakım ünitesi (YBÜ), sağlık hizmetleri içerisinde önemli bir güce sahiptir, kabullerin çoğu postoperatif nedenli iken tamamı planlanmış yada beklenen vakalar değildir. (1) Planlanmamış YBÜ yatışı artmış morbidite ve mortalite ile ilişkilidir (2) Kritik hastalar tedavi aşamalarında erken müdahaleye ihtiyaç duydukları için, transferde ki her gecikme mortalite ile yüksek oranda ilişkilidir. Dört saatten daha uzun süren bir gecikmenin, mortalitede 3,5 kat daha fazla artışa neden olduğu gözlemlenilmiştir (3). Sugammadeks, düz kas fonksiyonlarının hızlı derlenmesine, postoperatif bağırsak fonksiyonlarının düzelmesine, derlenme süresinin kısalmasına, ameliyat sonrası daha az pulmoner komplikasyon ve azalan maliyetler ile daha avantajlı hale gelmiştir (4).Çalışmamızda, primer olarak genel anestezi altında elektif operasyona alınan erişkin hastalarda, nöromuskuler bloğun geri çevrilmesi için kullanılan neostigmin veya sugammadeksin, plansız yoğun bakım ünitesi kabulü sonrası kalış sürelerine ve mortaliteye olan etkilerini karşılaştırmayı amaçladık.

Gereç ve Yöntem: Çalışma, Temmuz 2021 ile Haziran 2022 yılları arasında elektif şartlarda genel anestezi altında operasyona alınan yetişkin hastaları içeriyor. Hastalar nöromuskuler blokajın geri döndürülmesinde kullanılan ajana göre iki gruba ayrıldı: neostigmin grubu (n=70) ve sugammadeks grubu (n=74) olarak. Hastaların demografik verileri, anestezi ve cerrahi süreleri, YBÜ'ne kabul ve kalış süreleri, period süresince re-operasyon sayısı ve mortalite durumları, kaydedildi.

Tablo 1

	Group N (n=70)	Group S (n=74)	p value
	median(min/max)	median(min/max)	
Yaş	66,50(23/98)	61,00(18/92)	,004*
Cinsiyet	n(%)	n(%)	
Kadın	36 (51,4)	28(37,8)	,101
Erkek	34(48,6)	46 (62,2)	,101
ASA			,533
I	28 (40,0)	31 (41,9)	
II	31 (44,3)	28 (37,8)	
III	10 (14,3)	15 (20,3)	
IV	1 (1,4)	0 (0,0)	
	median (min/max)	median (min/max)	
Ağırlık (kg)	75(52/95)	78(55/108)	,083
Boy (cm)	170,00 (155/185)	173,00(157/188)	,073
BMI(kg/m²)	24,89 (19/35,2)	25,33 (20,5/39,7)	,456
Cerrahı süresi (dk)	153,00 (28/400)	107,50 (30/390)	,001*
Anestezi süresi (dk)	176,00 (48/430)	120,00 (35/395)	,000*
Nöromuskular bloker total doz (mg)	85,00 (30/150)	70,00 (40/130)	,000*

American Society of Anesthesiologists (ASA); Body Mass Index (BMI); dakika(dk); minimum/maximum(min/max), *; p<0.005

Demografik ve prosedural data

Bulgular: Re-operasyon sayısı açısından gruplar karşılaştırıldığında, Grup N'de %24.3 hastada üçüncü kez re-operasyon tespit edilirken, Grup S'de bu oran %90.5 idi, istatistiksel olarak anlamlıydı (p<0,000). Gruplar yoğun bakım kalış süreleri ve mortalite oranları açısından karşılaştırıldıklarında istatistiksel olarak anlamlı farklılık yoktu (sırasıyla p=0.009, p=0,141).

Şekil 1

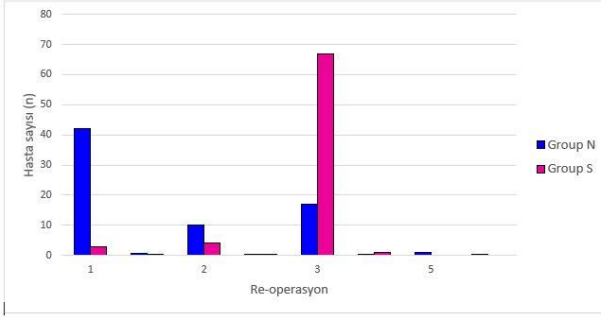

Şekil 1. Araştırma periyodu süresince re-operasyon sayısı

Şekil 2

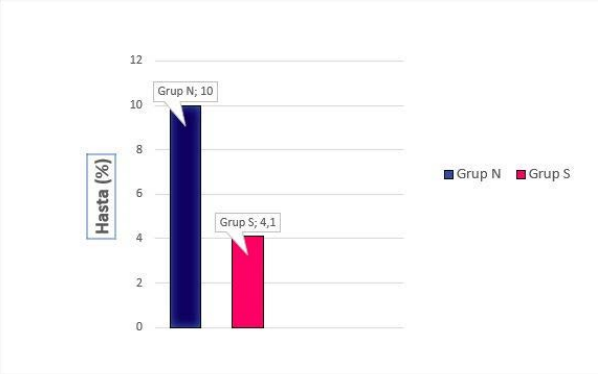

Şekil 2. Grupların YBÜ mortalite yüzdeleri

Tartışma / Sonuç: Özetle, verilerimiz iki grup arasında genel anestezi sonrası planlanılmamış YBÜ kabul sayılarında fark yansıtmadı. Sugammadeks grubunda benzer YBÜ kabul sayılarına rağmen, re-operasyon sıklığının (3 ve üzeri) oldukça yüksek olması, yoğun bakım kalış sürelerini uzatmaması ve yoğun bakım mortalite oranının ise azda olsa düşük seyretmesinden dolayı revizyon ameliyatlarında hastane protokollerinde öncelikli olarak yer almasının daha avantajlı olabileceğine inanıyoruz.

Anahtar Kelimeler: klinik sonuç, nöromusküler blokaj, planlanılmamış yoğun bakım ünitesine kabul, sugammadeks

Kaynakça

1. Quinn TD., Gabriel RA., Dutton RP., Urman RD. Analysis of Unplanned Postoperative Admissions to the Intensive Care Unit. J Intensive Care Med. 2017 Aug;32(7):436-443. doi: 10.1177/0885066615622124. Epub 2015 Dec 30.
2. Katori N., Yamakawa K., Yagi K., Kimura Y., Doi M., Uezono S. Characteristics and outcomes of unplanned intensive care unit admission after general anesthesia. BMC Anesthesiol. 2022 Jun 20;22(1):191. doi: 10.1186/s12871-022-01729-y.
3. Bing-Hua YU. Delayed admission to intensive care unit for critically surgical patients is associated with increased mortality. Am J Surg. 2014. PMID: 24480235
4. Tan J, He J, Wang L, Fang J, Li P, Song Z, Bian Q. Analysis of the association of sugammadex with the length of hospital stay in patients undergoing abdominal surgery: a retrospective study. BMC Anesthesiol. 2023 Jan 25;23(1):32. doi: 10.1186/s12871-023-01979-4.

TARK 2024
Türk Anesteziyoloji ve Reanimasyon Derneği
58. Ulusal Kongresi
28 Kasım - 1 Aralık 2024
Kaya Palazzo Otel ve Kongre Merkezi / ANTALYA

P-088

Yoğun Bakım Ünitesinde Masseter Spazmı İçin Botulinum Toksin A Uygulaması; Olgu Sunumu

Ecem Aldemir[1], Sebahat Esen[1], Murathan Aldemir[1], Emel Yıldız[1], Tayfun Aydın[1]

[1]Kütahya Sağlık Bilimleri Üniversitesi

Giriş / Amaç: Masseter kası, alt çenenin en güçlü elevatör kası olup çiğneme basıncının yaklaşık yarısı oluşturmaktadır. Kronik spazmı, kas hipertrofisine neden olur. Bu durum klinik olarak hastanın beslenmesinde, sekresyonları yutmasında güçlük, dil, dudak ve yanakta travmatik lezyonlar ve ağız açıklığının daralmasıyla ilişkili oral hijyenin sağlanmasından ve beslenmesinde zorluklar gibi çeşitli komplikasyonlara yol açabilir. Bu tür komplikasyonlar yoğun bakım ünitesindeki (YBÜ) kritik hasta grubunda mortalite ve morbiditeyi artırmaktadır. Masseter spazmını engellemek için sedasyon ve nöromüsküler bloker uygulanması kısa süreli olarak fayda sağlamaktadır. Botulinum toksin (BoNT) enjeksiyonu, nöromüsküler kavşakta presinaptik nöronlardan asetilkolin salınımını bloke ederek geçici kas paralizisine yol açan, etkisi doza bağımlı ve geri dönüşümlü kozmetik ve fonksiyonel uygulamadır.(1) Masseter kasına BoNT enjeksiyonu tedavi seçenekleri arasında etkili ve effektif bir tedavi olabileceği düşünüldüğünden bu olguda YBÜde takip ettiğimiz bir hastaya masseter spazmı için bilateral masseter kaslarına BoNT enjeksiyonu uyguladık.

Olgu: Kardiyopulmoner arrest nedeniyle kardiyopulmoner resüsitasyon (CPR) sonrası YBÜde 2 aydır takip etmekte olduğumuz 26 yaşında kadın olgu. Trakeostomize olarak takip edilen olgunun tekrarlayan dil ve dudakta ısırmaya bağlı travmatik lezyonlara neden olan masseter spazmı mevcuttu. Sedatif hipnotik ajan infüzyonuna rağmen diş sıkma ve gıcırdatması ile dil ve dudak ısırması devam eden hastaya diş sıkma aparatları denendi ancak semptomlarında gerileme olmadı. Takiplerde dil ve dudak lezyonlarını engellemek amacıyla ara ara airway kullanımı ihtiyacı oldu. Hasta masseter spazmı ön tanısı ile periodontoloji bölümüne konsülte edildi. Bilateral masseter kaslarına BoNT enjeksiyonu yapıldı. Enjeksiyon sonrası hastanın bakımını takip eden hemşire ve doktor tarafından ağız açıklığının arttığı, oral hijyenin sağlanmasının kolaylaştığı ve ağız içindeki lezyonların hızla iyileştiği gözlendi.

Tartışma / Sonuç: Literatür tarandığında YBÜ dışında klinik pratikte sıkça uygulandığı ve başarılı sonuçlar elde edildiği görülmesine(2) rağmen, YBÜde takip edilen hastalarda BoNT enjeksiyonu açısından az sayıda olgu sunumu olduğu görüldü. (3-5)YBÜde takip edilen olgularda masseter spazmında BoNT enjeksiyonu efektif bir yöntem olabilir.

Anahtar Kelimeler: botulinum toksin, massater spazmı, oral hijyen, YBÜ

Kaynakça

1. Titirinli K, Koçyiğit İD, Önder ME, Atıl F, Tekin U. Oral ve Maksillofasiyal Cerrahide Botulinum Toksin Uygulamaları. ADO Klinik Bilimler Dergisi. 2013;7(2):1469-78.
2. Laskawi R. The use of botulinum toxin in head and face medicine: An interdisciplinary field. Head & Face Medicine. 2008;4(1):5.
3. Giray E, Gencer-Atalay K, Karadag-Saygi E, Yagci I. The value of physiatrists in pediatric intensive care unit: A case report of botulinum toxin injection into masseter muscle for the treatment of trismus. Turk J Phys Med Rehabil. 2020;66(4):495-6.
4. Kobal F, Baqer A, Shanthini Singaram J. Botulinum Toxin A for Spastic Trismus Due to Brain Stem Encephalitis in a Pediatric Intensive Care Setting: A Unique Case Report. J Pediatr Intensive Care. 2018;7(4):216-8.
5. Cartagena AM, Jog M, Young GB. Involuntary craniofacial lingual movements in intensive care-acquired quadriplegia. Neurocrit Care. 2012;16(1):139-44.

TARK 2024
Türk Anesteziyoloji ve Reanimasyon Derneği
58. Ulusal Kongresi
28 Kasım - 1 Aralık 2024
Kaya Palazzo Otel ve Kongre Merkezi / ANTALYA

P-089

Zor Entübasyonda 'Tulip Airway' ile Havayolu Yönetimi: Olgu Sunumu

Mehmet Yılmaz[1], Nurseda Dündar[1], Ayşe Zeynep Turan Cıvraz[1]

[1]Kocaeli Şehir Hastanesi

Giriş / Amaç: Beklenen zor entübasyon durumunda zor havayolu derneği rehberine göre uyanık entübasyon önerilmektedir. Uyanık entübasyon uygulanamıyor ve Plan A başarısız olmuş ise Plan B de supraglottik havayolu gereci (SAD) içinden entübasyon önerilmektedir(1). Tulip airway klasik guedel maskeye alternatif olarak üretilmiş kaflı, orofaringeal havayolu aygıtıdır (2) (Fig1).

Figür 1



Tulip Airway

Olgu: 82 yaşında kadın hasta solunum güçlüğü ve boynun sağ tarafında kitle şikayeti ile başvurdu. Yapılan muayenede hastanın dispneik ve takipneik olduğu, boynun sağ tarafında juguler bölgeyi dolduran, sert, fikse, larinksi sola doğru iten kitle tespit edildi. Endoskopik muayenesinde kitlenin priform sinüsü dışarıdan ittiği, glottisi üstten daralttığı görüldü (Fig 2).Trakeotomi planlanan hasta ASA sınıfı IV olarak değerlendirildi. Ağız açıklığı doğal, mallampati: 4, kısa boyun olan hasta zor entübasyon olarak değerlendirildi. Zor havayolu ekipmanları hazırlandı. Hastanın dil problemi sebebiyle kooperasyonu kısıtlı olduğu için uyanık entübasyon planlanamadı. Anestezi indüksiyonu sonrası maske ventilasyonu rahattı. Hastaya iki kez videolaringoskop (storz C-Mac d Blade) ve bir kez Macintosh blade ile entübasyon denendi ancak kitle sebebiyle entübasyon tüpü vokal kordlara yönlendirilemediği için entübasyon başarısız oldu. Plan B de yer alan Supraglottik havayolu aracılığıyla aintree katater içinden fiberoptik bronkoskop ile entübasyon için, I gel LMA 3 ve 4 numara ve LMA protektor 4 ve 5 denendi ancak hasta ventile edilemedi. En son Tulip 3 numara airway denendi ilk yerleştirmede ventilasyon sağlanamadı ancak ağız içinde manevra uygulandığında hasta ventile edilebildi. Bir yardımcı uygulayıcı tulip airwayi sabitledi, ve aintree katater içinden fiberoptik bronkoskopi yardımıyla hasta entübe edilebildi (Fig 3).

Figür 2

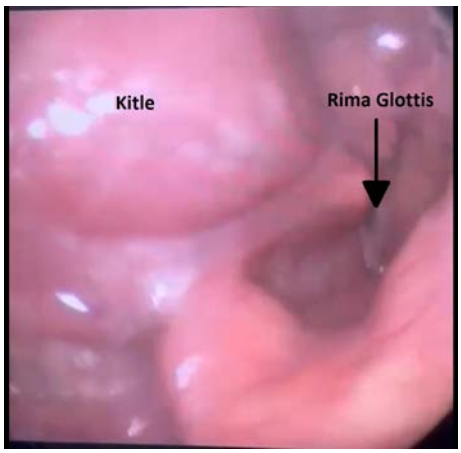

Endoskopik larinks muayenesinde kitlenin görünümü

Figür 3



Aintree katater aracılı fiberopitif entübasyon sırasında Tulip Airway 'in hastanın ağız içindeki yerleşimi

Tartışma / Sonuç: Bu vakada olduğu gibi SAD uygulamasının ventilasyon sağlayamadığı hastalarda ağız içinde manevra uygulanabilmesi, anestezi devresi ile uyumlu olması, hastanın yeterli ventilasyonunu sürdürmedeki başarısı ve Aintree katater ile entübasyona imkan vermesi gibi avantajlarıyla tulip airwayin aintree katater kullanımına izin veren supragottik havayolu araçlarına iyi bir alternatif sunabileceği kanaatindeyiz.

Anahtar Kelimeler: Zor Havayolu, Supraglottik Havayolu Gereçleri, Aintree Katater, Tulip Airway, Fiberoptik Aracılı Entübasyon

Kaynakça

1. Frerk C, group DAS intubation guidelines working, Mitchell VS, group DAS intubation guidelines working, McNarry AF, group DAS intubation guidelines working, et al. Difficult Airway Society 2015 guidelines for management of unanticipated difficult intubation in adults. BJA Br J Anaesth . 2015 Dec 1;115(6):827–48.
2. Shaikh A, Robinson PN, Hasan M. The Tulip GT® airway versus the facemask and Guedel airway: a randomised, controlled, cross-over study by Basic Life Support-trained airway providers in anaesthetised patients. Anaesthesia . 2016 Mar 1;71(3):315–9.

TARK 2024
Türk Anesteziyoloji ve Reanimasyon Derneği
58. Ulusal Kongresi
28 Kasım - 1 Aralık 2024
Kaya Palazzo Otel ve Kongre Merkezi / ANTALYA

P-091

DİK (Dissemine İntravasküler Koagülasyon) ile Seyreden Postpartum Leishmania Sepsisi: Olgu Sunumu

Nuray Turkut[1], Evin Ergün[1], Esra Adıyeke[1]

[1]SBÜ Sancaktepe Şehit Prof.Dr.İ.Varank EAH, Anesteziyoloji ve Reanimasyon Kliniği, İstanbul

Giriş / Amaç: Leishmaniazis, Phlebotomus/Lutzomyia kum sineği ısırığıyla edinilen parazitlerle enfeksiyondan kaynaklanan kutanöz, VL(Visseral,Kala-Azar) ve mukokütanöz(Şark Çıbanı) formları olan klinik sendromları ifade eder(1). Ülkemiz kütanöz ve VL için endemiktir(2). VL'de ateş, halsizlik, pansitopeni ve KCFT(Karaciğer Fonksiyon Testi) yüksekliği ile hiperbilirubinemi, splenomegali görülebilir(1). Postpartum sepsis tablosunda başvuran, VL tanısı alan, LAMB(Liposomal Amfoterisin B) ile başarılı tedavi edilen olgumuzu tanı/tedavi seçeneklerinin irdelenmesi amacıyla sunmak istedik.

Olgu: Özgeçmişinde özelliği olmayan, yabancı uyruklu 26yaş kadın hasta, 1hafta önce dış merkezde normal vajinal yolla komplikasyonsuz doğum yapmış. 5 gündür süren bulantı, kusma, ishal ve ateş şikayetiyle acil servise başvuruyor. Hastanın acil servisteki tansiyon arteryali 115/70mmHg, nabız 140/dk, satürasyonu 97. Şuuru açık, oryante-koopere, nörolojik muayenesi ve solunum sesleri doğal, batını rahat değerlendirilen hastanın, ekstremitelerinde yaygın purpura ve ekimozlar görülüyor. Tetkiklerinde pansitopenik, KCFT, bilirubin, D-dimer, AFR(Akut Faz Reaktanları) yüksek, koagülasyon testleri uzamış ve fibrinojen düşük olan hasta, sepsis ön tanısıyla yoğun bakım ünitesine interne ediliyor. Tüm kültürleri alınarak ampirik antibiyoterapi başlanan hasta postpartum akut batın patolojileri ve sepsis odağı açısından radyolojik görüntülemelerle ilgili branşlara danışıldı. Batın ultrasonografisinde akalkülöz kolesistit?, vajinal ultrasonografisinde postpartum vasıf, batın tomografisinde yaygın serbest mayi dışında özellik görülmedi. Vazopressör destek başlanıp, kan/kan ürünü replasmanı yapıldı. DIC skoru 7 olan hasta, periferik yayma ile hematolojiye danışıldı. Periferik dolaşım bozukluğuyla ilgili kardiyovasküler cerrahiye danışılan hastaya heparin infüzyon başlandı. Mikroanjiopatik hemolitik anemiler(TTP, HÜS, HELLP), antifosfolipid antikor ve Still Sendromu, preeklampsi/eklampsi, vaskülitler, Kırım Kongo, meningokok, leishmania, tüberkülozis açısından gerekli tetkikleri gönderilip konseyde değerlendirilen hastanın antibiyoterapisi genişletilildi. Hastanın PLASMIC skoru düşük olsa da plazmaferez yapıldı. Yatışının 3.gününde solunumunun kötüleşmesi üzerine entübe edilen hasta, AFR yanıtı, pansitopenisinin ve solunumsal parametrelerinin düzelmesiyle 7.günde ekstübe edildi. Leishmania serolojisi pozitif gelmesi üzerine LAMB başlanıp, 9.günde servise taburcu edildi.

Tartışma / Sonuç: Septik şokta erken dönemde hastada etken bulunamasa dahi semptomatik tedaviyi düzenlemek, ayırıcı tanıyı yapmak ve numuneleri çalışmak önem arz etmektedir. LAMB tedavisinin başlanmasıyla hasta tekrarlayan enfektif ataklardan korunmuştur.

Anahtar Kelimeler: Leishmaniazis, Dissemine İntravasküler Koagülasyon, Postpartum Sepsis

Kaynakça

1. Magill AJ. Leishmania Species: Visceral (Kala-Azar), Cutaneous, and Mucosal Leishmaniasis. In: Mandell GL, Bennet JE, Dolin Reds), Mandell, Douglas and Bennett's Principles and Practice of Infectious Diseases. Churchill Livingstone, Philadelphia; 2015, p 3091–107.
2. World Health Organization. Leishmaniasis. Status of Endemicity of Cutaneous Leishmaniasis, 2022.

TARK 2024
Türk Anesteziyoloji ve Reanimasyon Derneği
58. Ulusal Kongresi
28 Kasım - 1 Aralık 2024
Kaya Palazzo Otel ve Kongre Merkezi / ANTALYA

P-092

Von Hıppel-Lındau Sendromlu Hastanın Anestezi Yönetimi

Özlem Ulu[1], Canan Özbağ[1], Canan Balcı[1]

[1]Sağlık Bilimleri Üniversitesi, Ümraniye Eğitim ve Araştırma Hastanesi

Giriş / Amaç: Von Hippel-Lindau sendromu (VHL) otozomal dominant geçişli bir Sendrom. VH-L Sendromunda retinal ve santral sinir sistemi hemanjioblastomları, renal hücreli karsinomlar ve pankreas gibi pek çok organı tutan tümörler görülür. Sıklıkla feokromasitoma da sendromlu hastalarda gelişr ve bazen mortaliteye sebep olur. Yine VHLS hastalarda serebellar hemanjioblastomlardan kaynaklanan nörolojik komplikasyonlar gelişebilir. Bu Hastalarda Anestezi yöntemi tatışmalıdır. Bu olguda Anestezi yöntemini tartışmayı amaçladık.

Olgu: Yirmi iki yaşında von hippel lindau sendromu tanısı olan 2016 yılında bilateral total adrenalektomi öyküsü olan erkek hastaya, ateşli silah yaralanması sonrası gelişen sağ krus çift kırığı nedeniyle ortopedi kliniği tarafından operasyon planlandı. Preoperatif hazırlıklar sırasında hasta nefroloji, endokrin ve nöroşiruji hekimlerince değerlendirildi. BT ve MRI görüntüleri incelendi Kafa İçi Basınç Artışına neden olabilecek bir kitle görülmedi. Hasta operasyon odasına alınarak standart monitörizasyonla birlikte invaziv arter monitörizasyonu yapıldı, KH: 70/dk Kan Basıncı: 133/52 mmHg olarak ölçüldü. Preoksijenizasyon sonrası, 2 mg midazolam, 1 µg/kg fentanil, 2.5 mg/kg propofol ve 50 mg atraküryum ile endotrekeal entübe edildi. verildi. İdame anestezi sırasında 0.06mcg/kg/dk remifentanil infüzyonu ve MAK %0.5-2 olacak şekilde sevofluran inhalasyonu uygulandı. Hasta postoperatif sorunsuz ekstübe edildi.

Tartışma / Sonuç: Von Hippel-Lindau sendromu nadir görülen bir Sendrom olup Anestezi yöntemi konusunda tartışmalar devam etmektedir. Daha önceden Adrenelektomi operasyonu da geçiren hastanın intraoperatif Kan Basıncının Regülasyonun daha kontrollü yapılabilmesi için Genel anestezi tercih edildi. VHL Sendromunda Genel ve Rejyonal Anestezi Yöntemi tartışmalı olup hastanın var olan hastalıkları ve yapılacak operasyona göre karar vermenin uygun olduğunu düşünüyoruz.

Anahtar Kelimeler: Von Hippel-Lindau Syndrome, Genel Anestezi, Rejyonal Anestezi

Kaynakça

1. 1. Siyu Lye and Angie Phui Sze Au Yong, Anesthetic Challenge in a Parturient With Von Hippel-Lindau Disease. Cureus. 2023 Nov; 15(11): e49749.

TARK 2024
Türk Anesteziyoloji ve Reanimasyon Derneği
58. Ulusal Kongresi
28 Kasım - 1 Aralık 2024
Kaya Palazzo Otel ve Kongre Merkezi / ANTALYA

P-093

Rijid Bronkoskopi Sırasında Arrest Olan Ve Acil Trakeotomi Gerektiren İdiopatik Trakeal Stenoz Olgusu

Fulya Yılmaz Barut[2], Emre Atasayar[1], Aylin Ateşalp[1]

[1]İzmir Şehir Hastanesi
[2]Sağlık Bilimleri Üniversitesi İzmir Bozyaka Eğitim ve Araştırma Hastanesi

Giriş / Amaç: İdiopatik subglottik trakeal stenoz(İSTS) ilk kez 1972'de Brandenberg tarafından tanımlanan yeni bir klinik antitedir. Etiyolojisinde birçok neden ileri sürülmüş olmasına rağmen en sık neden uzun süreli entübasyona bağlı travma, aşırı tüp kaf basıncı ve trakeostomidir. Endoskopik (laringoskopi ve bronkoskopi) tanı için altın standarttır ve tedavi stratejisinin planlanması için önemlidir.Tedavisi multidisipliner yaklaşım gerektirir. Terapötik endoskopi veya cerrahi girişim gerektirir. Biz burada başarıyla yönettiğimiz rijid bronkoskopi sırasında arrest olan ve acil trakeotomi gerektiren İSTS olgumuzu sunmayı amaçladık.

Olgu: Özgeçmişinde Wegener Granülomatozisi, hipertansiyon ve hipotiroidi tanıları bulunan 53 yaşındaki (155, 65 kg) kadın olguya idiopatik trakeal stenoz nedenliyle tanı ve tedavi amaçlı rijid bronkoskopi planlanmış. Preoperatif laboratuvar bulguları normal olan olgunun toraks tomografisinde vokal kord inferior düzeyinden sonra trakeada belirgin darlık ve trakea duvarında asimetrik duvar kalınlık artışı ve duvarda kalsifik odak saptanmış. Elektif koşullarda operasyona alınan olguya, rutin monitörizasyon sonrası anestezi indüksiyonu propofol ve remifentanil infüzyonu ile uygulandı. Trakeal entübasyonu kolaylaştırmak için rokuronyum bromür ilave edildi. Ardışık rijid bronkoskopi yerleştirme denemeleri ve balon maske ventilasyonu denemelerine rağmen, rijid bronkoskopi ile entübe edilemeyen olguda desatürasyon gelişti ve olgu ancak 4 numaralı porteks tüp ile entübe edilebildi. Ancak yeterli ventilasyon ve satürasyon sağlanamayan olguda bradikardi ve ardından kardiyak arrest gelişmesi üzerine CPR' a başlandı ve acil trakeotomi kararı alınarak trakeotomi açıldı. Trakeotomi açılıncaya kadar (yaklaşık 5 dk) CPR devam edildi. Olgu operasyon sonunda trakeostomili, noradrenalin desteğinde yoğun bakım ünitesinde mekanik ventilatörde izleme alındı. Postoperatif 6.gün noradrenalin desteği sonlandırılan olgu, postoperatif 9.gün sekelsiz, bilinç açık, koopere ve trakeostomili olarak Göğüs Cerrahisi servisine eksterne edildi.

Trakeal Stenoz görüntüsü - 1



Stenozu gösteren AP görüntü

Trakeal Stenoz görüntüsü - 2

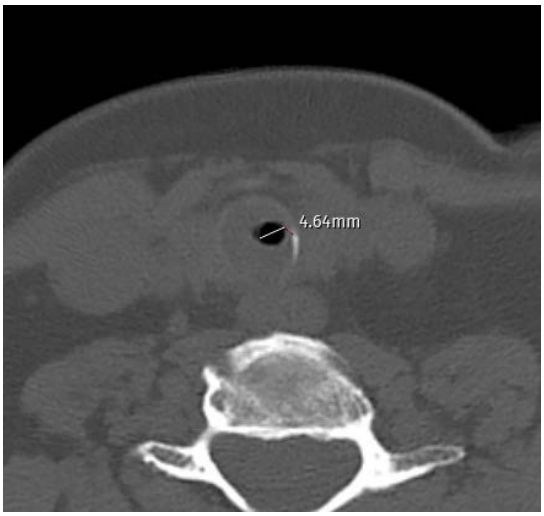

Trakeal stenozu gösteren BT görüntüsü

Tartışma / Sonuç: İSTS, özellikle bayanlarda görülen fibrotik bir hastalıktır. Solunum bulguları nonspesifiktir, geç ortaya çıkar ve yüksek klinik şüphe gerektirir. Agresif tıbbi tedaviler etkili olsalar da, esas tedavi yöntemi endoskopi ve cerrahi prosedürlerdir. Bu olguların cerrahi yönetiminin multidisipliner yaklaşım ve disiplinler arası yakın iş birliği gerektireceği; perioperatif komplikasyonlarının katastrofik sonuçlar doğurabileceği mutlaka akılda tutulmalıdır.

Anahtar Kelimeler: idiopatik subglottik stenosis, rijid bronkoskopi, kardiyopulmoner arrest

Kaynakça

ROSSI, Carolina, et al. Idiopathic tracheal stenosis: a report of four cases. *Jornal Brasileiro de Pneumologia*, 2007, 33: 101-104.

ARAVENA, Carlos, et al. Idiopathic subglottic stenosis: a review. *Journal of thoracic disease*, 2020, 12.3: 1100.

TARK 2024
Türk Anesteziyoloji ve Reanimasyon Derneği
58. Ulusal Kongresi
28 Kasım - 1 Aralık 2024
Kaya Palazzo Otel ve Kongre Merkezi / ANTALYA

P-096

Guillain-Barre Sendromlu Hastada Spinal Cerrahi Sırasında Anestezi Yönetimimiz: Olgu Sunumu

Ali Kurucan[1], Hilmi Demirkıran[1]

[1]Van Yüzüncü Yıl Üniversitesi Tıp Fakültesi Anesteziyoloji ve Reanimasyon AD

Giriş / Amaç: Guillain-Barre sendromlu hastalar, disotonomi nedeniyle hemodinamik instabilite ve aspirasyon riski taşırlar. Bu hastalarda, endotrakeal entübasyon ve mekanik ventilasyonu sağlamak amacıyla genel anestezi gerekebilir. Bu olguda, Guillain-Barre sendromu olan ve T12 vertebra kırığı nedeniyle fiksasyon planlanan bir hastada anestezi yönetimi ve hava yolu yönetimi tartışılmıştır.

Olgu: 54 yaşında, kadın hastaya, T12 vertebra fraktürü nedeniyle genel anestezi altında opere edilmesi planlandı. Tıbbi öyküsünde; Guillain-Barre sendromu, guatr ve trakeostomi skarı mevcuttu. Hastada denge bozukluğu nedeni ile 3 gün önce aynı seviyeden düşme sonrası T12 fraktürü geliştiği bildirildi. Vital bulguları; TA: 99/73 mmHg, SpO2: 98, Nabız: 72/dk. Hastada baş 30º eleve edildi. İndüksiyonda propofol 2 mg/kg IV, fentanyl 1 mcg/kg IV ve remifentanyl 0.5 mcg/kg IV kullanıldı. Arteriyel monitörizasyon sağlandı. Hasta 6,5 mm spiralli endotrakeal tüp ile entübe edildi. Trakeostomi skarında darlık gözlenmedi, ancak indüksiyon sırasında hastada belching (geğirme) izlendi. İndüksiyon sonrası TA: 89/53 mmHg, SpO2: 100 ve Nabız: 59/dk olarak ölçüldü. Hasta prone pozisyonuna alındı, bu esnada 0,5 mcg/kg remifentanyl IV puşe uygulandı. Anestezi idamesinde propofol (30 mcg/kg/dk) ve remifentanyl (0,05 mcg/kg/dk) ile total intravenöz anestezi (TIVA) uygulandı. İntraoperatif 61. dakikada nabız 49'a düştü, 1 mg atropin IV uygulandı. İntraoperatif 65. dakikada sement (çimento) uygulaması sırasında FiO2: 100'e çıkarıldı. Hemodinamik açıdan bir değişiklik gözlenmedi.

Tartışma / Sonuç: Guillain-Barre sendromlu hastalarda pozitif basınçlı ventilasyon ve trakeal aspirasyon, otonomik instabiliteye yol açabilir. Bu hastalar, nondepolarizan kas gevşeticilerine karşı artan duyarlılık nedeniyle postoperatif solunum desteğine ihtiyaç duyabilirler. Bulbar ve iskelet kas zayıflığı, aspirasyon riskini artırır, bu da hızlı seri entübasyonu (RSI) tercih sebebi haline getirir. İlerleyici nöromüsküler hastalıklar veya uzun süreli immobilizasyon varsa, hiperkalemi nedeni ile süksinilkolinden kaçınılmalıdır. Otonomik instabilite riski nedeniyle, entübasyon öncesi atropin/glikopirolat, sıvılar ve vazopressörlerin hazır bulundurulması yararlı olabilir.Guillain-Barre sendromlu hastalar, disotonomi nedeniyle hemodinamik instabilite ve aspirasyon riski taşırlar. Bu hastalarda anestezi ve hava yolu yönetimi dikkatli bir şekilde planlanmalıdır.

Anahtar Kelimeler: Aspirasyon Riski, Disotonomi, Endotrakeal Entübasyon, Guillain-Barre Sendromu, Anestezi Yönetimi

Kaynakça

Ramineni A, Roberts EA, Vora M, Mahboobi SK, Nozari A. Anesthesia Considerations in Neurological Emergencies. Neurol Clin. 2021 May;39(2):319-332. doi: 10.1016/j.ncl.2021.01.007. Epub 2021 Mar 31. PMID: 33896521.

TARK 2024
Türk Anesteziyoloji ve Reanimasyon Derneği
58. Ulusal Kongresi
28 Kasım - 1 Aralık 2024
Kaya Palazzo Otel ve Kongre Merkezi / ANTALYA

P-098

Hedeflenmiş Sıcaklık Yönetimi ile Başarılı Postkardiyak Arrest Sendromu: Olgu Sunumu

Birhan Karaca[1], Selen Bozdemir[2], Temel Güner[1], Esra Adıyeke[1]

[1]SBÜ Sancaktepe Şehit Prof.Dr.İ.Varank EAH, İstanbul
[2]Sandıklı Devlet Hastanesi, Afyonkarahisar

Giriş / Amaç: Postresüsitatif bakımın kanıtlanmış en önemli nöroprotektif tedavi stratejilerinin başında TTM(Hedeflenmiş Sıcaklık Yönetimi) gelmektedir(1). TTM tedavisi, CPR(Kardiyopulmoner Resüsitasyon) sonrası spontan dolaşımı geri dönmüş komatöz hastaların vücut sıcaklıklarının 32-36°C arası bir değere düşürülmesi, bu sıcaklıkta tutulması, kontrollü olarak yeniden ısıtıldıktan sonra, belli bir süre hipertermi oluşmasının önlenmesi aşamalarını içerir(2). Bu olgumuzda, TTM tedavisinin, postresüsitatif bakımda sonuçlarımızı iyileştirdiğini sunmayı amaçladık.

Olgu: Bilinen ek özelliği olmayan 40yaş erkek hasta, acil servise suda boğulma sonrası, suda kalma süresi bilinmeksizin, 8dk CPR sonrası spontan dolaşımı geri dönmüş olarak entübe halde 112 tarafından getiriliyor. Hastanın şuuru kapalı, pupilleri izokorik middilate, ışık refleksi bilateral lakayt, tansiyon arteryali 135/57mmHg, nabzı 87/dk, satürasyonu 96 görülüyor. Akciğer sesleri bilateral kaba, batını rahat ve foley sonda ile idrar çıkışı mevcuttu. Elektrokardiyografide sinüs taşikardisi dışında özellik yoktu. Ekokardiyografisinde ejeksiyon fraksiyonu %50 global hipokinetik, sağ kalp boşlukları normal idi. Yapılan radyolojik görüntülemelerinde kraniyal bilgisayarlı tomografisinde özellik yoktu. Toraks tomografisinde alt loblarda belirgin olmak üzere konsolide alanları ve diffüz buzlu cam görünümleri mevcuttu. Hasta yoğunbakım ünitemize interne edilerek, CPR uygulanmasının 5.saatinde TTM uygulanması planlandı. Ampirik antibiyoterapisi başlanan hastaya TTM protokolüne uygun, ısı monitörizasyonu özofagusa alt uçtan ısı probu ile, soğutma eksternal soğutucu pedler vasıtasıyla sağlandı. İlk 4 saatte vücut sıcaklığı hedef sıcaklığımız olan 32°C'ye düşürüldü. Hasta 24sa bu sıcaklıkta takip edildikten sonra, saatte yaklaşık 0.25°C'lik ısınma hızıyla yavaş ve kontrollü olarak yeniden ısıtıldı. Bu süreçte BİS(Bispektral İndeks) monitorizasyonu eşliğinde midazolam ve fentanyl infüzyonu ile sedatize edilen hastanın yeniden ısıtma fazında vazopressör ihtiyacı oldu. Tekrar normotermi sağlandıktan sonra sedasyon ilaç dozları azaltılan hasta, 72.sa sonunda şuuru açık, spontan göz açıklığı mevcut halde, komutlara uyar yeterli kas gücü değerlendirmesi ardından ekstübe edildi. Ekstübasyonun 24sa sonrasında, nörolojik sekelsiz, solunumsal açıdan önerilerimizle servise taburcu edildi.

Tartışma / Sonuç: Sonuç: TTM, postresüsitatif bakımın bir parçası olarak doğru vakaya, doğru biçimde uygulanması ile, prognozu kötü hastalarda sonuçları iyileştirebilmektedir.

Anahtar Kelimeler: Hedeflenmiş Sıcaklık Yönetimi, Postkardiyak Arrest Sendromu, Resüsitasyon Sonrası Bakım

Kaynakça

1. Lascarrou, J. B., Merdji, H., Le Gouge, A., Colin, G., Grillet, G., Girardie, P., ... & Brule, N. (2019). Targeted temperature management for cardiac arrest with nonshockable rhythm. New England Journal of Medicine, 381(24), 2327-2337.
2. Kardiyak Arrest Sonrası Hedeflenmiş Sıcaklık Yönetimi Ulusal Tedavi Kılavuzu, Türk Anestezi ve Reanimasyon Derneği, Türk Yoğun Bakım Derneği, Resüsitasyon Derneği, 2020.

TARK 2024
Türk Anesteziyoloji ve Reanimasyon Derneği
58. Ulusal Kongresi
28 Kasım - 1 Aralık 2024
Kaya Palazzo Otel ve Kongre Merkezi / ANTALYA

P-100

Diyabetik Ketoasidozlu Gebede Hipertrigliseridemiye Bağlı Nadir Ve Ciddi Komplikasyon: Akut Pankreatit

Hasan Hüseyin Kılıç[1], Esra Tuştaş Haberal[2]

[1]Hisar Intercontinental Hospital Anesteziyoloji ve Reanimasyon Kliniği
[2]Hisar Intercontinental Hospital Kadın Hastalıkları ve Doğum Kliniği

Giriş / Amaç: Kontrolsüz gestasyonel diyabet, ketoasidoza neden olabilmektedir. Ketoasidoz varlığında hipertrigliseridemi, akut pankreatit oluşumunu tetikleyebilmektedir. Hipertrigliseridemi kaynaklı pankreatit, diyabetik ketoasidozlu hastaların %4'ü kadarında görülen bir komplikasyondur.(1) Bu durum gebelerde, yaklaşık %20 oranında mortal seyretmektedir.(2)

Olgu: 31 yaşında, 165cm, 85 kg, 34w+5 gün gebe; gestasyonel diyabet nedeniyle ayaktan takip edilirken karın ağrısı ve kusma şikayetleriyle hastaneye başvurmuş, kontrolsüz hiperglisemi saptanıp, servise yatışı yapılmış. Eş zamanlı üriner nefrolitiazis ve üriner sistem enfeksiyonu nedeniyle, antibiyoterapi başlanmış. Takiplerinde kan şekeri düzeyi 250-320mg/dl arasında seyretmiş. İnsulin tedavisi başlanmış. Hastada ajitasyon, hiperventilasyon ve Kussmaul solunumu olması üzerine yapılan anestezi konsültasyonunda; kan gazında pH:7.19, pCO2:14mmHg, Glukoz:314mg/dL ve idrarda keton pozitifliği ile diyabetik ketoasidoz tablosu saptanarak hasta acil sezaryene alındı. Postoperatif entübe halde, noradrenalin desteğiyle yoğun bakıma alındı. Postop kan gazı; pH:7.23, pCO2:27, laktat:1.1, Be:-15, Bikarbonat:13, Glukoz:271 olarak görüldü. 6 saat sonra ise pH:7.31 glu:233 idi. Tetkik için alınan kan, lipoik görünümü dikkatimizi çekti ve trigliserit, amilaz ve lipaz çalışıldı. Trigliserit:3293mg/dL (referans aralığı:50-150), amilaz:661U/L (referans:28-100) ve lipaz:1060U/L (referans:13-60) saptandı. Hasta akut pankreatit olarak kabul edilip gastroenteroloji önerileriyle tedavi düzenlendi ve hidrasyon sağlandı. USG'de pankreas ödemli ve safra kanalları açıktı. Aminoasit infüzyon çözeltisi verildi, lipid içeriğine maruziyet olmaması için parenteral beslenme yapılmadı. İkinci günde Trigliserit:909, amilaz:348, lipaz:349 düzeylerine düştü. 72 saat sonra jejunal kateter yerleştirilerek, jejunal beslenmeye başlandı. Takibinde değerlerin düşme eğilimi devam etti. 1 hafta sonra MR-CP yapıldı, pankreatik ödem ve akut pankreatite bağlı nekrotik alanlar gözlendi. Üriner enfeksiyon kontrol altına alındı. Yoğun bakım yatışının 11.gününde extübe edildi. 12.günde servise transfer edildi ve 22.günde salah ile taburcu edildi.

Tartışma / Sonuç: Hidrasyon ve insülin tedavileriyle hipertrigliseridemi ve akut pankreatit tablosu kontrol altında tutulabilmektedir. Endikasyon dahilinde plazmaferez de uygulanabilmektedir. (3) Yakın takip ettiğimiz olgumuzda mevcut tedaviyle süreç olumlu yönde ilerleyince plazmafereze gerek duyulmadı. Kontrol altında olmayan diyabetik hastalarda ve gebelerde; diyabetik ketoasidoz, hipertrigliseridemi ve pankreatit komplikasyonlarının farkındalığını artırmak istedik.

Anahtar Kelimeler: Akut Pankreatit, Gestasyonel Diyabet, Hipertrigliseridemi

Kaynakça

1. Tiperneni, Raghu; Padappayil, Rana Prathap; Mohan, Gaurav; and Patton, Chandler (2022) "Diabetic Ketoacidosis and Hypertriglyceridemia-induced Pancreatitis: Can the Perfect Storm Happen Twice?," Journal of Community Hospital Internal Medicine Perspectives: Vol. 12: Iss. 4, Article 16. DOI: 10.55729/2000-9666.1074
2. Gupta M, Liti B, Barrett C, Thompson PD, Fernandez AB. Prevention and Management of Hypertriglyceridemia-Induced Acute Pancreatitis During Pregnancy: A Systematic Review. Am J Med. 2022 Jun;135(6):709-714. doi: 10.1016/j.amjmed.2021.1006. Epub 2022 Jan 23. PMID: 35081380.
3. Sahin GK, Gulen M, Acehan S, Unlu N, Celik Y, Satar DA, Segmen MS, Satar S. Acute pancreatitis due to hypertriglyceridemia: Plasmapheresis versus medical treatment. Turk J Emerg Med. 2023 Jan 9;23(2):111-118. doi: 10.4103/tjem.tjem_276_22. PMID: 37169033; PMCID: PMC10166288.

TARK 2024
Türk Anesteziyoloji ve Reanimasyon Derneği
58. Ulusal Kongresi
28 Kasım - 1 Aralık 2024
Kaya Palazzo Otel ve Kongre Merkezi / ANTALYA

P-103

Üst Ekstremite Subtotal Ampütasyonu ve Brakiyal Arter Revaskülarizasyonu Sonrası Gelişen Post-Reperfüzyon Sendromunun Yönetimi

Ahmet Salih Tüzen[1], Ercan Kahraman[2], Oğuzhan Hünük[1], Bekir Cihan Akpınar[1], Muhammet Aydın Akdoğan[1]

[1]Amasya Üniversitesi Sabuncuoğlu Şerefeddin Eğitim ve Araştırma Hastanesi, Anesteziyoloji ve Reanimasyon Anabilim Dalı
[2]Amasya Üniversitesi Sabuncuoğlu Şerefeddin Eğitim ve Araştırma Hastanesi, Kalp ve Damar Cerrahisi Anabilim Dalı

Giriş / Amaç: Post-reperfüzyon sendromu (PRS), aortik ve ekstremite revaskülarizasyonu gibi büyük damar cerrahileri sonrası ortaya çıkan ciddi bir komplikasyondur. İskemik dokulara ani kan akışı sonucu laktat ve potasyum gibi metabolitlerin salınımı metabolik asidoz, hiperkalemi ve çoklu organ yetmezliğini tetikleyebilir. Erken tanı ve agresif tedavi, PRS'nin yönetiminde kritik öneme sahiptir. Bu olgu sunumu, travmatik üst ekstremite amputasyonu sonrası brakiyal arter revaskülarizasyonu geçiren bir hastadaki PRS yönetimini ele almaktadır.

Olgu: 24 yaşındaki erkek hasta, subtotal üst ekstremite amputasyonu sonrası acil olarak revaskülarizasyon cerrahisine alındı. Yoğun bakım ünitesine (YBÜ) yatışı sonrası hastada derin hipotansiyon, metabolik asidoz (pH: 7.01) ve hiperkalemi (K: 5.9 mEq/L) gelişti. Yükselen karaciğer enzimleri ve böbrek fonksiyon bozukluğu gözlemlendi. Yüksek dozda norepinefrin, dobutamin ve adrenalin ile hemodinamik destek sağlanmasına rağmen klinik seyri kötüleşen ve anürik seyreden hastaya 18.saatte CRRT başlatıldı. Tedavinin 48.saatinde klinik seyri düzelmeye ve inotrop-vasopresör desteği azaltılmaya başlandı. YBÜ yatışının 72.saatinde pH:7.31 ve laktat seviyesi 2.0 mmol/L'ye gerileyen, bilinç açık hasta başarı ile ekstübe edildi ve CRRT sonlandırıldı.

Şekil-1



Şekil-1

Şekil-2

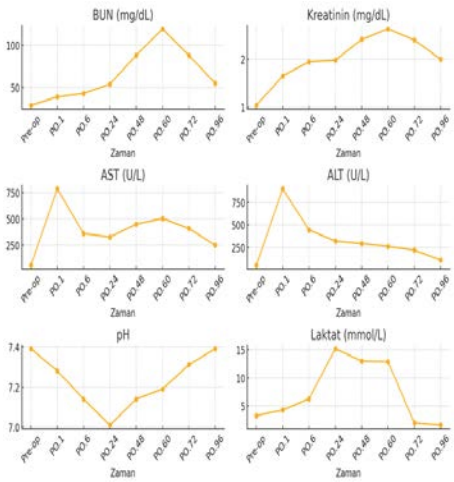

Şekil-2

Tartışma / Sonuç: Bu olgu, ekstremite revaskülarizasyonu sonrası PRS'nin tipik klinik seyrini ve yönetimini göstermektedir. İskemik dokulardan salınan potasyum ve laktat, ciddi metabolik bozukluklara neden olarak hiperkalemi ve asidozu şiddetlendirmiştir. Literatürdeki benzer olgularla uyumlu olarak, bu metabolitlerin hızlı salınımı telafi edici mekanizmaların yetersiz kalmasına ve yaşamı tehdit eden asit-baz dengesizliklerine yol açmıştır. PRS yönetiminde erken dönemde başlanan vazopresör ve inotrop tedavi, hemodinamik stabilitenin sağlanmasında kritik rol oynamıştır. Ayrıca, CRRT'nin erken başlatılması, hiperkalemi ve böbrek yetmezliğinin kontrolünde etkili olmuştur. Hastanın klinik iyileşmesi, PRS'ye karşı multidisipliner ve agresif bir tedavi yaklaşımının önemini vurgulamaktadır.

Anahtar Kelimeler: Arteriyel Revaskülarizasyon, İskemi-Reperfüzyon Hasarı, Post-Reperfüzyon Sendromu

Kaynakça

1. 1.Ikhlas, Mariam. and Nichole S. Atherton. "Vascular Reperfusion Injury." StatPearls, StatPearls Publishing, 14 August 2023.
2. 2.Fukazawa, Kyota et al. "Hemodynamic recovery following postreperfusion syndrome in liver transplantation." Journal of cardiothoracic and vascular anesthesia vol. 28,4 (2014): 994-1002.
3. 3.Chen, Timothy, and Gordana Vunjak-Novakovic. "In vitro Models of Ischemia-Reperfusion Injury." Regenerative engineering and translational medicine vol. 4,3 (2018): 142-153.
4. 4.Siniscalchi, Antonio et al. "Post reperfusion syndrome during liver transplantation: From pathophysiology to therapy and preventive strategies." World journal of gastroenterology vol. 22,4 (2016): 1551-69.
5. 5.Umbro, Ilaria et al. "Acute kidney injury and post-reperfusion syndrome in liver transplantation." World journal of gastroenterology vol. 22,42 (2016): 9314-9323.
6. 6.Soares, Ricardo O S et al. "Ischemia/Reperfusion Injury Revisited: An Overview of the Latest Pharmacological Strategies." International journal of molecular sciences vol. 20,20 5034. 11 Oct. 2019,
7. 7.Gökdemir, Begüm Nemika, and Nedim Çekmen. "Vasoplegic Syndrome and Anaesthesia: A Narrative Review." Turkish journal of anaesthesiology and reanimation vol. 51,4 (2023): 280-289.
8. 8.Yessayan, Lenar et al. "Continuous Renal Replacement Therapy for the Management of Acid-Base and Electrolyte Imbalances in Acute Kidney Injury." Advances in chronic kidney disease vol. 23,3 (2016): 203-10.

TARK 2024
Türk Anesteziyoloji ve Reanimasyon Derneği
58. Ulusal Kongresi
28 Kasım - 1 Aralık 2024
Kaya Palazzo Otel ve Kongre Merkezi / ANTALYA

P-105

Böbrek Transplantasyonlu Gebede Acil Sezaryen

Nükhet Akovalı[1], Gamze Haras[1], Asude Ayhan[1]

[1]Başkent Üniversitesi Tıp Fakültesi Anesteziyoloji ve Reanimasyon ABD

Giriş / Amaç: Böbrek nakli sonrası gebelik mümkün olmakla birlikte; hipertansiyon, greft reddi, preeklampsi, erken doğum, intrauterin büyüme geriliği, intrauterin kayıplar gibi riskleri mevcuttur. (1) Bu sürecin yönetilmesi ancak multidisipliner ekip varlığı ile mümkündür. Böbrek nakilli gebede, sezaryen için perioperatif anestezi yönetimimizi ve bu süreçte karşılaşılan komplikasyonları sunmayı amaçladık.

Olgu: Ig A nefropatisi nedeniyle 2002 yılında böbrek nakli olan 30 haftalık gebe, polidipsi ve poliüri şikayetleri ile Nefroloji Bölümüne başvuruyor. Yapılan tetkik ve muayene sonrası gestasyonel diabet ve proteinürinin eşlik ettiği hipertansiyon varlığı nedeniyle Perinatolojiye danışılıyor. Kardiyoloji ve Hematoloji Bölümlerinin de takibinde olan gebe, 31. gebelik haftasında Non-reaktif NST ile fetal distres düşünülerek acil sezaryena alındı. Hastanın öyküsünde; 2019 yılında yapılan böbrek biyopsisinde humoral hücresel rejeksiyon olarak yorumlandığı, 2020 yılında da MI sonrası LAD'e stent takıldığı öğrenildi. Ameliyathaneye giriş arteriyel kan basıncı 155/90 mmHg idi. Kontrol BUN/Kr: 49/2,99 mg/dl, HGB: 8,6 g/dl, HCT: %24,3 ve diğer güncel laboratuar sonuçları normal sınırlarındaydı. Spinal Anestezi ile sezaryen sırasında, yaklaşık 1000 ml kan kaybı olan hastaya, 1500 ml dengeli kristaloid ve 2U Eritrosit Süspansiyonu verildi. İdrar çıkışı 150 ml olarak servise devredildi. Yenidoğan 1./ 5. dakika APGAR skorları: 8/ 8 ile 1650gr doğdu. Servis koşullarında idrar çıkışı değişmeyen, HBG: 7g/dl olan hastaya 2U ES, 1U TDP ve sonrasında 40mg furosemid uygulandı. Diürezinde azalma, böbrek fonksiyon testlerinde artış olan hasta nakil sonrası ilk kez hemodiyalize (HD) alındı. Greft rejeksiyonu nedeniyle haftada 2 olacak şekilde de HD planlandı.

Tartışma / Sonuç: Greft fonksiyonu ve hemodinamik stabilitenin sağlanabilmesi için; transplantasyondan gebe kalmaya kadar geçen sürenin 1 yıldan uzun olması gerektiği bildirilmiştir. (2) Nakilli hastanın gebeliğinde, prematürite ve düşük doğum ağırlığı, immünsüpresyon için kullanılan sitotoksik ajanlar bağlı olarak gelişebilmektedir. (2,3) Doğum sonrası organ rejeksiyonu da %10 oranında beklenmektedir. (1) Nakil hastalarında; multidisipliner ekip denetiminde, anne, bebek ve greft için riskler dikkate alınarak, gebelik planlaması ve yakın takibi yapılmalıdır.

Anahtar Kelimeler: Acil Sezaryen, Böbrek Nakli, Gebe

Kaynakça

1. Brosens I, Brosens JJ, Benagiano G. The risk of obstetrical syn- dromes after solid organ transplantation. Best Pract Res Clin Obstet Gynaecol. 2014;28(8):1211-1221.
2. Blume C, Pischke S, von Versen-Höynck F, Günter HH, Gross MM. Pregnancies in liver and kidney transplant recipients: a review of the current literature and recommeda- tion. Best Pract Res Clin Obstet Gynaecol. 2014;28(8):1123-1136.
3. Ben Walters, India Midwinter, Carolyn A. Chew-Graham, Kelvin P. Jordan, Garima Sharma, Lucy C. Chappell, Emma J. Crosbie, Purvi Parwani, Mamas A. Mamas, Pensée Wu, Pregnancy-Associated Cancer: A Systematic Review and Meta-Analysis, Mayo Clinic Proceedings: Innovations, Quality & Outcomes, Volume 8, Issue 2, 2024,Pages 188-199.

TARK 2024
Türk Anesteziyoloji ve Reanimasyon Derneği
58. Ulusal Kongresi
28 Kasım - 1 Aralık 2024
Kaya Palazzo Otel ve Kongre Merkezi / ANTALYA

P-108

Serratus Posterior Superior İnterkostal Plan Bloğunun Miyofasiyal Ağrı Sendromu Olan Hastaya Etkisi: Bir Olgu Sunumu

Büşra Ayata Büyüktekeli[1], Oğuz Gündoğdu[1], Sinan Gürsoy[1]

[1]Sivas Cumhuriyet Üniversitesi Tıp Fakültesi Hastanesi

Giriş / Amaç: Miyofasiyal ağrı sendromu (MAS), kaslar ve/veya fasiyalardaki tetik noktalarından kaynaklanan ağrı ile karakterize bir sendromdur. 2023'te tanımlanan serratus posterior superior interkostal plan bloğu (SPSIPB) analjezi için yeni bir teknik olarak değerlendirilmektedir. Çalışmamızda MAS nedeniyle şiddetli ağrı çeken hastaya SPSIPB uyguladık. Bu çalışma MAS'u olan hastaya yapılan SPSIPB bloğun etkilerini sunmaktadır.

Olgu: 31 yaşında erkek hasta polikliniğimize sağ skapulanın medialinde 5. interkostal aralıkta lokalize şiddetli ağrı, ipsilateral omuzda fleksiyon,ekstansiyon,abduksiyon ve rotasyon hareketlerinde kısıtlılık ve uykusuzluk şikayetiyle başvurdu. 3 gündür olan ağrısının numerik derecelendirme skalası (NRS) skoru 8, palpabl kas spazmı derecesi (PKSD) 3 olarak değerlendirilmiştir. Hastanın işlem öncesi ve sonrası QoR-15 (quality of recovery-15) skoru kaydedildi. MAS tanısı koyulan hastaya önceki tedavilerden fayda görmediği ve ağrısı , uykusuzluğa yol açtığı için SPSIPB uygulanmasına karar verilmiştir. SPSIPB öncesi hastanın NRS skoru 8, PKSD 3 olarak kaydedilmiştir. SPSIPB sonrasında 1. Saat NRS skoru 2, PKSD 0 olarak gözlenmiş 8. Saatte ise skorlarda değişiklik izlenmemiştir. 18. Saatte NRS skoru 6 iken PKSD 2 olarak değerlendirilmiştir. Hastanın ağrısının arttığı dönemde diklofenak sodyum 50 mg günde 1 kere verilmiş ve 48. Saatte NRS skoru 1 PKSD 0 olarak gözlemlenmiştir ve NSAİD tedavisi kesilmiştir. SPSIPB sonrası 6 aylık dönemde aynı bölgede yeni atak gözlenmemiştir.

Tartışma / Sonuç: Hastamızda etkin ve hızlı bir analjezi yanıtı için geleneksel yöntemler yerine, yeni tanımlanan SPSIPB'u tercih ettik. Çalışmalarda SPSIPB'ın anteroposterior torakal analjezi sağladığı gösterilmiştir. Yazarlar SPSIPB'nin güvenli bir teknik olduğunu vurgulamışlardır. Sonuçta SPSIPB uygulaması kolay, güvenli ve etkin bir tekniktir. Hastamızda etkili bir analjezi sağlanmış, işlem sonrasında hareket açıklığı belirgin şekilde artmıştır ve herhangi bir komplikasyon olmadan hastanın non-steroid anti inflamatuar ilaç (NSAİD) kullanım miktarı azalmıştır. Bu olgu sunumu MAS endikasyonu ile SPSIPB'un uygulandığı ilk çalışma olsa da SPSIPB'un MAS'lu hastalardaki etkinliğini ortaya koymak için randomize klinik çalışmalara veya vaka serilerine ihtiyaç vardır.

Anahtar Kelimeler: Analjezi, miyofasiyal ağrı, serratus posterior superior interkostal plan bloğu

Kaynakça

1. Uyar M. Miyofasiyal ağrı sendromu ve diğer musküloskeletal kökenli ağrılar. In: Erdine S, editor. Ağrı. İstanbul: Nobel Tıp Kitabevleri; 2000. p. 387–96.
2. Alvarez DJ, Rockwell PG. Trigger Points: Diagnosis and Management. Am Fam Physician. 2002 Feb 15;65(4):653–61.
3. Fischer AA. New Approaches in Treatment of Myofascial Pain. Phys Med Rehabil Clin N Am. 1997 Feb 1;8(1):153–69.
4. Bevacqua B, Fattouh M. Pulsed radiofrequency for treatment of painful trigger points. Pain Practice. 2008 Mar 19;8(2):149–50.
5. Tulgar S, Ciftci B, Ahiskalioglu A, Bilal B, Sakul BU, Korkmaz AO, et al. Serratus posterior superior intercostal plane block: a technical report on the description of a novel periparavertebral block for thoracic pain. Cureus. 2023 Feb 3;
6. Ciftci B, Alver S, Ahiskalioglu A, Bilal B, Tulgar S. Serratus posterior superior intercostal plane block for breast surgery: a report of three cases, novel block and new indication. Minerva Anestesiol. 2023 Nov;89(11).
7. Ciftci B, Alver S, Ahiskalioglu A, Bilal B, Tulgar S. Serratus posterior superior intercostal plane block: novel thoracic paraspinal block for thoracoscopic and shoulder surgery. Minerva Anestesiol. 2024 Apr;90(4):345–7.
8. Balcı F, Tekcan MN, Gündoğdu O, Avcı O. Is serratus posterior superior intercostal plane block a novel indication for the management of pain in thoracic acute herpes zoster? A case report. Am J Phys Med Rehabil. 2024 Sep;103(9):e122–5.

TARK 2024
Türk Anesteziyoloji ve Reanimasyon Derneği
58. Ulusal Kongresi
28 Kasım - 1 Aralık 2024
Kaya Palazzo Otel ve Kongre Merkezi / ANTALYA

P-110

Uyanık Kraniotomi İşleminde Prilokaine Bağlı Gelişen Methemoglobinemi Olgu Sunumu

Fatma Erdem[1], Kasım Gülek Gürbüz[1], Ümit Kara[1]

[1]SBÜ Adana Şehir Eğitim ve Araştırma Hastanesi

Giriş / Amaç: Giriş: Methemoglobinemi, ameliyathanede karşılaşılan nadir siyanoz ve hipoksi nedenlerinden biridir. Doğuştan veya sonradan edinilebilir, hemoglobinin oksijen bağlama kapasitesini etkiler ve böylece oksihemoglobin ayrışma eğrisini sola kaydırır. Potansiyel olarak yaşamı tehdit edicidir, ancak erken tanınıp müdahale edilirse belirli tedavilere iyi yanıt verir. Bu olgumuzda 42 yaşında kadın hastanın parkinson nedeniyle derin beyin stimülatörü takılması işlemi sırasında görülen methemoglobinemi vakasını sunmayı amaçladık.

Olgu: Olgu: 42 yaş kadın hasta 10 yıldır parkinson nedeniyle takipli, 60 kg ağırlığında, Mallampati-2, ASA 2 olarak uyanık kraniotomi ile derin beyin stimülatörü takılması işlemi için operasyona alındı. Hastaya preoperatif dönemde çivili başlık yerleştirilmesi sırasında cerrahi ekip tarafından 400 mg prilokainle infiltrasyon anestezisi uygulanmış. Operasyon öncesi tansiyonu 139-85 mm HG, nabız 75 atım/ dak ve oksijen saturasyonu % 91 olarak ölçüldü. Hastaya uyanık kraniotomi işlemi sırasında fenitoin, ondansetron, deksmedetomidin ve remifentanil uygulandı. Haritalama işlemi bitip kranial elektrodlar yerleştirildikten sonra pilin subklavikular bölgede cilt altına yerleştirilmesi için genel anesteziye geçildi. Propofol 2 mg/kg, 0.6 mg/kg roküronyum ve 100 mcg fentanille indüksiyon sağlandı. İndüksiyon sonrası FiO2 100 olmasına rağmen oksijen satürasyonu, % 90 ölçüldü. Gerekeli kontroller sonrası akciğer sesleri normal olan ve havayolu basıncı yüksek olmayan hastadan satürasyon düşüklüğünü ayırt edebilmek için kan gazı alındı. Alınan kan gazında pH:7.44, PCO2: 32 mm Hg, PO2: 510 mm Hg , SPO2: % 100, FmetHb: %9.5 olarak ölçüldü. 1 mg/kg İ.V metilen mavisi ile tedavi edildi. Saturasyon öncesinde düştü, sonra dakikalar içinde %100 olarak ölçüldü. FiO2 % 50 düşüldü.

Tartışma / Sonuç: Sonuç: Oksijene yanıt vermeyen siyanoz ve oksijen tedavisine yanıt vermeyen düşük satürasyon seviyeleri, methemoglobinemi şüphesini artırmalıdır. Erken tanı ve metilen mavisinin hızlı uygulanması, hayatta kalma için anahtar faktörlerdir.

Anahtar Kelimeler: Methemoglobinemi, Metilen mavisi, Prilokain, Hipoksi

Kaynakça

Karim A, Ahmed S, Siddiqui R, Mattana J. Methemoglobinemia complicating topical lidocaine used during endoscopic procedures. Am J Med. 2001 Aug;111(2):150-3. doi: 10.1016/s0002-9343(01)00763-x. PMID: 11498069.

TARK 2024
Türk Anesteziyoloji ve Reanimasyon Derneği
58. Ulusal Kongresi
28 Kasım - 1 Aralık 2024
Kaya Palazzo Otel ve Kongre Merkezi / ANTALYA

P-111

Femur Fraktürlerinde Quadro-iliak Plan Bloğunun Etkinliği: Vaka Serisi

Betül Yüsra Şirin[1], Ahmet Faruk Şakiroğlu[1], Temel Güner[1], Esra Adıyeke[1]

[1]Sancaktepe Prof. Dr. İlhan Varank Eğitim Araştırma Hastanesi

Giriş / Amaç: Osteoporoz, özellikle yaşlı popülasyonda sıklıkla görülen majör halk sağlığı problemidir ve kalça fraktürleriyle ilişkilidir (1). Kalça kırıklarında cerrahi sonrası ağrı kontrolü, hastaların ileri yaşı, kırılganlığı ve komorbiditeleri nedeniyle oldukça önemlidir. Güncel tedavi protokolleri postoperatif opioid tüketimini en aza indirmek, hasta memnuniyetini arttırmak ve hastane kalış sürelerini azaltmak için periferik blokların da dahil olduğu multimodal analjezi yaklaşımını önermektedir (2). Mayıs 2024'te Tulgar ve ark. (3) tarafından tanımlanan Quadroiliak plan bloğu (QIPB) kalça cerrahilerinde analjezik amaçlı bir alternatif olabileceği belirtilmiştir. 4 hastayı dahil ettiğimiz bu vaka serisinde, femur boyun kırığı ameliyatı geçiren dört hastada QİPB'nin postoperatif ağrı kontrolünde etkinliğini değerlendirmeyi amaçladık.

Olgu: Çalışmaya yaş ortalaması 74, kadın:erkek oranı 3:1 olan ve femur fraktürü nedeniyle spinal anestezi altında opere edilmiş 4 hasta dahil edildi. Blok cerrahi işlemin tamamlanmasını takiben, lateral pozisyonda ultrason eşliğinde yapıldı. 40 ml %0.25 bupivacain uygulandı. Postoperatif ağrı 0.,2.,6.,12, ve 24. saatlerde, 15 derece kalça fleksiyonu ile dinamik Vizüel Analog Skala (VAS) skorları kullanılarak değerlendirildi. Hastalara postoperatif rutin 3x1gr parasetamol intravenöz uygulandı. Postoperatif ilk 24 saat 5mg/cc tramadol içeren intravenöz hasta kontrollü analjezi (HKA) cihazı ile opioid tüketimleri kaydedildi. Dinamik VAS ortalama değerleri 0.,2.,6.,12. ve 24. saatlerde sırasıyla 2,5/2,75/3,25/3/4,75 idi. 24 saat HKA ile total tramadol tüketimi (mg) ortalama 97,5±40 idi. Hastalarda bulantı, kusma gözlenmedi.

Quadro-iliak plan bloğu ultrasonografi görüntüsü



Tartışma / Sonuç: Femur kırıkları sonrası Quadro-İliak Plan Bloğu (QIPB) ağrı kontrolünde potansiyel olarak kullanılabilecek bir rejyonel anestezi tekniğidir. QİPB'nun postoperatif opioid kullanımını ve yan etkileri azalttığı düşünülmüştür. Ancak bunları doğrulamak ve QIPB'nin femur fraktürlerinin postoperatif ağrı yönetiminde kullanımı için randomize kontrollü çalışmalara ihtiyaç vardır.

Anahtar Kelimeler: femur fraktürü, quadro iliak plan bloğu, opioid tüketimi, postoperatif analjezi

Kaynakça

1. Dhanwal DK, Dennison EM, Harvey NC, Cooper C. Epidemiology of hip fracture: Worldwide geographic variation. *Indian J Orthop*. 2011;45(1):15-22. doi:10.4103/0019-5413.73656
2. Griffiths R, Babu S, Dixon P, Freeman N, Hurford D, Kelleher E, et al. Guideline for the management of hip fractures 2020: Guideline by the Association of Anaesthetists. Anaesthesia. 2021;76(2):225-37.
3. Tulgar S, Ciftci B, Ahiskalioglu A, et al. Ultrasound guided quadro-iliac plane block: another novel fascial plane block. *Pain Med*. 2024;25(6):370-373. doi:10.1093/pm/pnae018

TARK 2024
Türk Anesteziyoloji ve Reanimasyon Derneği
58. Ulusal Kongresi
28 Kasım - 1 Aralık 2024
Kaya Palazzo Otel ve Kongre Merkezi / ANTALYA

P-113

Serebral Pontin Miyelinolizis /Osmotik Demiyelinizasyon

Batuhan Bürhan[1], Oğuz Özakın[1], Döndü Genç Moralar[1], Harun Gök[1]

[1]Gaziosmanpaşa Eğitim Araştırma Hastanesi

Giriş / Amaç: Serebral pontin alkolik ve malnürisyonlu hastalarda osmotik dengesizliğe bağlı pons santralinde demiyelinizasyon olarak tanımlanmıştır1 .Sadece ponsa sınırlı olmayıp talamus,bazal ganglionlar ve serebellar korteks gibi ekstrapontin bölgelerde de görülebileceği belirtilmiştir.2Kronik alkolik hastalar haricinde malnütrisyon,karaciğer yetmezliği, elektrolit bozuklukları, diyaliz, enfeksiyonlar, hipernatreminin hızlı düzeltilmesi gibi nedenlerle gelişebilmektedir.3 Nedeni tam olarak bilinmemesine rağmen oligodendroglial hücrelerin osmotik stres nedeniyle hasarlanması ile geliştiği düşünülmektedir.Klinik miyelinolizisin görüldüğü bölge ve boyuta göre değişkenlik göstermesine rağmen genellikle tetrapleji,psödubulber palsi,motor bozukluklar,komaya varan mental durum değişikliği görülür.4Çalışmamızda serebral pontin miyelinolizis gelişen bir hastamızı sunarak yanlızca sodyumun hızlı düzeltilmesi ile değil birden çok etyoloji ile gelişdiğini göstermeyi amaçladık.

Olgu: Kronik alkolizm öyküsü ve majör depresyon tanılı son 2 yıldır yatağa bağımlı 45 yaşında erkek hasta bir haftadır olan bulantı, kusma, ishali ve alkol alımı sonrası evde baygın halde bulunarak acil servise getirildi.Çekilen kranial bt'de patoloji saptanmaması,Na:169 Kreatinin:4,5 idrarda lökosit:3+ olması nedeniyle akut böbrek yetmezliği,hipernatremi,idrar yolu enfeksiyonu,gastroenterit ön tanıları ile dahiliye 2.düzey yoğun bakım ünitesine (YBÜ) interne edildi.Nefroloji tarafından 2 kez diyaliz uygulandı.Hasta deliryum tremens açısından psikiyatriye danışıldı bemiks ampul 2*10 İV ve B1+B6+B12 kompleksi 2*1 İM önerildi.Yatışının 5.gününde genel durumda kötüleşme bilinç gerilemesi,hipotansiyon ve desatürasyon nedeniyle 3.düzey Anesteziyoloji YBÜ'ye interne edildi.YBÜ yatışında ateş:38,50C olan 10lt O2 altında spO2:%84 TA:70/40mmHg Kalp tepe atımı:135/dk olan hasta entübe edildi, noradrenalin infüzyonu başlandı, enfeksiyon hastalıklarına danışılarak meropenem tedavisi başlandı.Takiplerinde enfektif parametrelerin, üre kreatinin değerlerinin ve hipernatremisinin normalleşmesine rağmen GKS:E4M1Ve horizontal nistagmusu olması üzerine nörolojiye konsülte edildi.Çekilen MR'da osmotik demiyelinizasyon ile uyumlu olduğu görüldü.Serebral pontin miyelinolizis tanılı hasta trakeostomize edildi.Daha öncesinde de yatağa bağımlı olan hastamız palyasyon amaçlı palyatif servise nakil edildi

Bilateral mamiller cisim ADC'de karşılığı olmayan difüzyon kısıtlılığı



Ventrolateral pons ve kortikospinal tractusların korunduğu ponsta difüzyon kısıtlılığı- Piglet sign



Periaquaductal ADC'de karşılığı olmayan difüzyon kısıtlılığı



Bilateral talamus dorsomedialinde ADC'de karşılığı olmayan difüzyon kısıtlılığı



T2 Flair'de Ponsta Hiperintensite

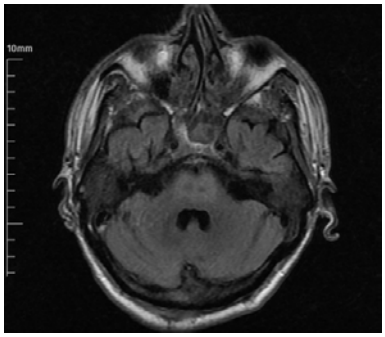

Serum Sodyum,üre ,kreatinin

TARİH	Serum Sodyum mmol/l	Kreatinin mg/dl	Üre
29/05/2024	169	6,26	484
30/05/2024	168	3,62	398
31/06/2024	186	1,56	225
01/06/2024	181	1,22	98
02/06/2024	176	1,51	66
03/06/2024	172	2,73	124
04/06/2024	168	3,59	205
05/06/2024	164	3,97	239
06/06/2024	162	4,3	260
07/06/2024	160	4,55	280
08/06/2024	159	4,62	278
09/06/2024	153	3,95	254
10/06/2024	149	3,36	222
11/06/2024	147	2,69	209
12/06/2024	145	2,21	180
13/06/2024	146	1,89	178
14/06/2024	147	1,65	154
15/06/2024	148	1,25	123
16/06/2024	146	0,9	95
17/06/2024	145	0,62	66
18/06/2024	142	0,59	47

Tartışma / Sonuç: Serebral pontin miyelinolizisin spesifik bir tedavisi yoktur.Destek tedavisi yapılması sodyum değerinin 24 saatte 10 mmol/l değerini geçmeyecek şekilde düzeltilmesi ve komplikasyonların önlenmesi hedeflenmektedir.Bununla birlikte tüm tedavilere rağmen hastaların ancak %25-40 oranında sekelsiz iyileşme görülebilmekte %5-10 mortalite görülebilmekte geri kalan hasta grubunda kalıcı sekel bulunmaktadır.5

Anahtar Kelimeler: "Kronik Alkolizm", "Serebral Pontin Miyelinolizis", "Osmotik Demiyelinizasyon", "Hipernatremi", "Tetrapleji"

Kaynakça

1- 1 ADAMS RD, VICTOR M, MANCALL EL. Central Pontine Myelinolysis: A Hitherto Undescribed Disease Occurring in Alcoholic and Malnourished Patients. *AMA Arch NeurPsych.* 1959;81(2):154–172. doi:10.1001/archneurpsyc.1959.02340140020004
2- 2 Teixeira A, Central pontine myelinolysis. Case study, Radiopaedia.org (Accessed on 30 Sep 2024) https://doi.org/10.53347/rID-23095
3- 3 Pietrini V, Mozzani F, Crafa P, Sivelli R, Cademartiri F, Crisi G. Central pontine and extrapontine myelinolysis despite careful correction of hyponatremia: clinical and neuropathological findings of a case. Neurol Sci 2010; 31(2):222-30.
4- 4 Yoon B, Shim YS, Chung SW. Central pontine and extrapontine myelinolysis after alcohol withdrawal. Alcohol Alcohol 2008;43(6):647-9.
5- 5 Kallakatta RN, Radhakrishnan A, Fayaz RK, Unnikrishnan JP, Kesavadas C, Sarma SP. Clinical and functional outcome and factors predicting prognosis in osmotic demyelination syndrome (central pontine and/or extrapontine myelinolysis) in 25 patients. J Neurol Neurosurg Psychiatry. 2011 Mar;82(3):326-31. doi: 10.1136/jnnp.2009.201764. Epub 2010 Sep 8. PMID: 20826870.

TARK 2024
Türk Anesteziyoloji ve Reanimasyon Derneği
58. Ulusal Kongresi
28 Kasım - 1 Aralık 2024
Kaya Palazzo Otel ve Kongre Merkezi / ANTALYA

P-115

Kennedy Sendromlu Hastanın Anestezi Yönetimi – Olgu Sunumu

İrem Gedik[1], Şenay Göksu[1], Zeliha Tuncel[1], Tuğçe Güven[1], Canan Balcı[1]

[1]Sağlık Bilimleri Üniversitesi, Ümraniye Eğitim ve Araştırma Hastanesi, Anesteziyoloji Kliniği

Giriş / Amaç: Kennedy sendromu (KS), spinobulbar musküler atrofi olarak da bilinen, nadir ve ilerleyici kas güçsüzlüğü ile seyreden, X'e bağlı kalıtsal bir motor nöron hastalığıdır. Bu hastalarda, akut laringospazm, postoperatif solunum yetmezliği, akciğere aspirasyon ve Malign Hipertermi gelişme riski gibi çeşitli potansiyel anestezi riskleri bulunmaktadır. Bu olgu sunumunda, Kennedy sendromlu bir hastanın anestezi yönetimini sunmayı amaçladık.

Olgu: Altmış dokuz yaşında, koroner arter hastalığı, diyabetes mellitus ve Kennedy sendromu tanıları olan erkek hastaya, üroloji kliniği tarafından transüretral rezeksiyon-mesane (TUR-M) işlemini takiben kontrol sistoskopi planlandı. Operasyon öncesi sodalime yenilendi ve dantrolen operasyon odasında hazır bulunduruldu. Hastaya, ameliyat masasında standart monitörizasyona ek olarak ısı monitörizasyonu uygulandı ve Hasta Anestezi yöntemi olarak genenl anestezi planlandı. Preoksijenizasyon sonrası, 2 mg midazolam, 2 µg/kg fentanil, 2.5 mg/kg propofol ve 50 mg atraküryum verildi. Macintosh laringoskop kullanılarak entübasyon başarıyla sağlandı. İdame anestezi sırasında, BİS değeri 40-50 arasında olacak şekilde, 5 mg/kg/sa propofol infüzyonu ile anestezi sağlandı. Postoperatif dönemde derlenme ünitesinde öksürük refleksi zayıf olan hasta Bir gün yoğun bakımda takip edilerek servise çıkışı sağlandı.

Tartışma / Sonuç: Kennedy sendromu çok nadir görülen bir Motor Nöron hastalığıdır. Motor nöron hastalıklarında güvenli anestezi yöntemi tartışılmakta olup literatürde genel ve rejyonal anestezi ile opere olan hastalar vardır. Anestezi yöntemi seçiminde hasta semptomları, hasta risk faktörleri ve cerrahi prosedüre göre karar verilmeli, postoperatif akciğere aspirasyon ve solunum yetmezliği gelişme riskine de dikkat edilmelidir.

Anahtar Kelimeler: Kennedy Sendromu, Motor Nöron Hastalıkları, Anestezi Yöntemi

Kaynakça

1.Breza M, Koutsis G Kennedy's disease (spinal and bulbar muscular atrophy): a clinically oriented review of a rare disease..J Neurol. 2019 Mar;266(3):565-573. doi: 10.1007/s00415-018-8968-7.

TARK 2024
Türk Anesteziyoloji ve Reanimasyon Derneği
58. Ulusal Kongresi
28 Kasım - 1 Aralık 2024
Kaya Palazzo Otel ve Kongre Merkezi / ANTALYA

P-117

Laparoskopik Abdominal Cerrahi Hastasında İntraoperatif Gelişen Atelektazi Yönetimi

Çınar Avınca[1], Nuray Camgöz Eryılmaz[1], Zülal Durmaz[1], Melih Morgül[1]

[1]Gazi üniversitesi tıp fakültesi hastanesi

Giriş / Amaç: Abdominal cerrahi geçiren hastalarda, postoperatif dönemde fonksiyonel rezidüel kapasitede (FRK) azalma gözlenir. FRK'deki azalma ventilasyon/perfüzyon uyumsuzluğuna yol açar ve atelektazi, hipoksemi gelişmesine sebep olur. Atelektazinin diğer risk faktörleri ileri yaş, KOAH, obstrüktif uyku apnesi, yüksek ASA skoru ve göğüs muayenesinde anormal bulgulardır. Bu olguda intaoperatif gelişen atelektazinin yönetimini tartışmayı amaçladık.

Olgu: 74 yaş erkek, 50 paket yılı sigara öyküsü olan KOAH tanılı hastaya bir gün önce mide Gist tm tanısıyla wedge rezeksiyon yapılmış. Takiplerinde drenlerinden hemorajik gelenleri ve hemoglobinde düşüş nedeniyle tanısal laparoskopi planlandı. Giriş SpO2'si %83 olan hasta preoksijenize edildikten sonra SpO2'si %98' e yükseldi. Genel anestezi indüksiyonu ardından operasyonun 30. dakikasında ani hipoksemi, yüksek inspiratuar tepe basıncı ve akabinde hipotansiyon meydana geldi. Sol akciğerin daha fazla expanse olduğu gözlenirken oskültasyonla sağ akciğerden solunum sesi duyulamadı. Pnömotoraks şüphesiyle operasyon durdurulup acil röntgen (PAAG) ve göğüs cerrahisi konsültasyonu istendi. Toraks USG ile pnömotoraks şüphesi dışlandı. PAAG ile pnömotoraks olmadığı, sağ hemitoraksta kollaps düşündüren opasite artışı olduğu, mediastenin sağa doğru yer değiştirdiği görüldü. Atelektaziyle uyumlu görüntü dolayısıyla Fiberoptik bronkoskopi (FOB) yapılmaya karar verildi. FOB aracılığıyla sağ ana bronş ve devamındaki lober bronşların yoğun ve yapışkan kıvamlı mukus tıkaçlar ile kapalı olduğu görüldü, bu tıkaçlar salin lavajla temizlenerek sağ akciğerin reexpanse olması sağlandı. Hastanın hipoksemi bulguları gerileyince operasyona devam edildi. Hasta postoperatif yoğun bakım ünitesine entübe şekilde devredildi, bir gün sonra ekstübe edilerek servise çıkan hasta 3. gününde taburcu edildi.

PAAG

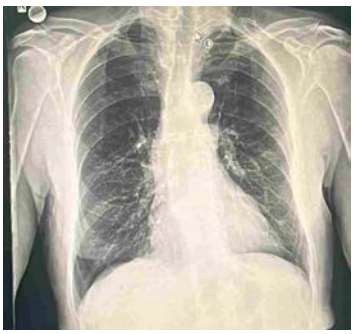

PREOP

PAAG

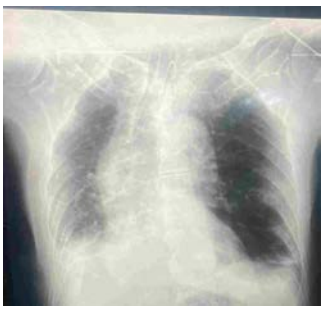

İNTRAOP

PAAG



BRONKOSKOPİ SONRASI

Tartışma / Sonuç: Abdominal cerrahi geçiren hastalarda perioperatif atelektazi gelişme riski yüksektir. Tekrar laparoskopik abdominal cerrahi uygulanması, KOAH tanısı, preoperatif balgamının olması, sıvı dengesinde negatifte kalmış olup sekresyonlarının koyulaşarak mukus tıkaç oluşturması bu hastada atelektazi gelişmesinde predispozan faktörler olmuştur. Akut akciğer kollapsı ameliyathanede hayatı tehdit eden hipoksemiye yol açabileceğinden tanı ve tedavi açısından gerekli ekipmanların olması önemlidir. Lober veya segmental atelektazi gelişen hastalarda tanı/tedavide bronkoskopi etkili bir yöntemdir.

Anahtar Kelimeler: atelektazi laparoskopi bronkoskopi

Kaynakça

Pivalizza EG, Tonnesen AS. Acute life-threatening intraoperative atelectasis. Can J Anaesth. 1994 Sep;41(9):857-60. doi: 10.1007/BF03011594. PMID: 7955004.

TARK 2024
Türk Anesteziyoloji ve Reanimasyon Derneği
58. Ulusal Kongresi
28 Kasım - 1 Aralık 2024
Kaya Palazzo Otel ve Kongre Merkezi / ANTALYA

P-118

Tek Doz Propofol Enjeksiyonu Sonrası İdrarda Görülen Yeşil Renk Değişikliği; Olgu Sunumu

Hacı Yusuf Güneş[1], Eylem Ünal[1], Nureddin Yüzkat[1]

[1]Van Yüzüncü Yıl Üniversitesi, Tıp Fakültesi Anesteziyoloji ve Reanimasyon AD

Giriş / Amaç: Açık sarıdan koyu kehribar veya koyu sarıya kadar değişebilen normal idrar renginin, ürokrom pigmentinden kaynaklandığı bilinmektedir (1). İdrarda görülen herhangi bir renk değişikliği hasta ve hekimi endişelendirebilir (2). İndüksiyonda uygulanan 200 mg propofole bağlı 1 saat içerisinde idrarında yeşil renk değişikliği görülen olguyu sunmayı amaçladık.

Olgu: Sol böbrek taşı nedeniyle, endoskopik üreter taşı tedavisi planlanan 35 yaş, 75 kg, 178 cm erkek hastanın hikâyesinde sigara içme dışında bir özellik yoktu. Standart ASA monitorizasyonu yapılarak, 1 mg midazolam, 1 mg/kg lidokain, 3 mg/kg propofol, 2 mcg/kg fentanil, 0,5 mg/kg rocuronyum ile anestezi indüksiyonu takiben, kaflı, şeffaf 7,5 numaralı endotrakeal tüp ile entübasyon yapıldı. Anestezi idamesi %40 O2, %6 desfluran ve % 50 medikal hava ile sağlandı. Cerrahi işlem yaklaşık 75 dk sürdü. Sol böbreğe DJ stent yerleştirilip, idrar sondası takılarak işlem sonlandırıldı. Dekürarize edilerek, sorunsuz bir şekilde ekstübe edildi. Derlenme odasına alınan hastanın idrarında yeşil renk değişikliği görüldü (Şekil 1). Hastanın preoperatif ve post operatif tetkikleri normaldi. İdrar kültüründe normal flora tespit edilmişti. Propofol dışında idrarda renk değişikliğine yol açabilen herhangi bir ilaç kullanılmadığından, idrardaki yeşil rengin propofoldan kaynaklandığını düşündük. Toplam propofol dozu 200 mg idi. İdrar renginin, 2 saat içinde hematürik (yapılan işlem ve DJ katetere bağlı) 24. saatte de normal rengine döndü ve hasta taburcu edildi.

Şekil 1. Genel anestezi indüksiyonundan 1.5 saat sonraki idrar rengi



Derlenme odasında idrar torbasında biriken idrarın rengi

Tartışma / Sonuç: Yeşil renkli idrarın, çoğunlukla propofolün uzun süreli uygulanması sonucu geliştiği belirtilmektedir. Böbrek fonksiyonlarını olumsuz etkilemediği ve ilaç kesildikten sonra hızla düzeldiği bildirilmiştir (3). Amitriptilin, flupirtin, flutamid, indometasin, metoklopramid, mitoksantron, prometazin, timol ve simetidinin parenteral formülasyonu gibi fenol grupları içeren diğer ilaçlar da yeşil idrarla ilişkilendirilmiştir (2). Karaciğerde konjuge edilen ve idrarla atılan nontoksik fenolik kromofor, propofol ile ilişkili yeşil idrar renginden sorumlu tutulmaktadır (4). Bu olgu, propofolün neden olduğu idrardaki renk değişikliğinin, propofolün uygulanmasından bir saat sonra da ortaya çıkabileceğini ve birkaç saat içinde düzelebileceğini göstermektedir.

Anahtar Kelimeler: Genel anestezi, propofol, yeşil renkli idrar

Kaynakça

1. Aycock Ryan D, Dara A Kass. "Abnormal urine color." *Southern medical journal* 105.1 (2012): 43-47.
2. Raymond JR, WE Yarger. "Abnormal urine color: differential diagnosis." *Southern Medical Journal* 81.7 (1988): 837-841.
3. Lasica Ana, et al. "Propofol-associated urine discoloration: Systematic literature review." *Pharmacology* 108.5 (2023): 415-422.
4. Vanlersberghe C, Frederic Camu. "Propofol." *Modern Anesthetics* (2008): 227-252.

TARK 2024
Türk Anesteziyoloji ve Reanimasyon Derneği
58. Ulusal Kongresi
28 Kasım - 1 Aralık 2024
Kaya Palazzo Otel ve Kongre Merkezi / ANTALYA

P-120

Düzeltilemeyen ciddi trombositopenik bir hastada splenektomi ve transfüzyon

Embiye Mutlu[1], Cengiz Şahutoğlu[1], Canan Bor[1]

[1]Ege Üniversitesi Tıp Fakültesi Hastanesi

Giriş / Amaç: Trombositopenik hastaların major cerrahilerinde kanama miktarında, kan ve kan ürünü transfüzyonu gereksiniminde artış anestezi yönetimini zorlu kıldığı gibi komplikasyon risklerini de arttırır, bu nedenle multidisipliner bir yaklaşım gerektirir(1).Preoperatif trombositopenisi olan olgularda mortalite oranı olmayanlara göre neredeyse iki kat yüksek olarak saptanmıştır. Çocukluk çağında sık görülen lösemilerde ciddi trombositopeni gelişebilir(2).Bu olguda, düzeltilemeyen ciddi trombositopenisi olan pediatrik bir hastanın anestezi yönetimi vurgulanmıştır.

Olgu: 14 yaş erkek hasta (70Kg, 155cm), bilinen ALL tanısı ve hepatosplenomegalisi mevcuttu.ALL için kemoterapi alan hastada hipersplenizme bağlı ciddi trombositopeni gelişti.Splenektomi planlanan hastanın preoperatif fizik ve laboratuar bakısında; bazal biyokimya ve hemodinamik değerleri Hb/Htc:8.1g/dL,/24 PLT:5x10^3/µL , INR:1.37, Fibrinojen:111mg/dl, giriş vitalleri; KAH:120/dk, NIKB:126/69mmHg, SPO2:%99 olarak saptandı. Hasta operasyona alınmadan 30 dk önce hematologların önerisiyle 1gr/kg dozunda IVIG ve profilaktik olarak 50mcg/kg dozunda Faktör VIIa verildi. Masif kanama olabileceğinden operasyon salonunda 90 mcg/kg dozunda Faktör VIIa hazır bulunduruldu. İndüksiyon sonrası 1 ünite aferez trombosit transfüzyonu başlandı, ve 1gr IV traneksamik asit uygulandı. Disseksiyon aşamasında masif kanama olması üzerine Faktör VIIa (90mcg/kg) tekrarlandı ve operasyon süresince 2Ü ERT, 2Ü TDP ve 2Ü aferez trombosit süspansiyonu uygulandı. Tromboelastogram şartlar uygun olmadığından yapılamadı. Transfüzyon sonrası AKG'de pH:7.58, pO2:174 mmHg, pCO2:34 mmHg, HCO3:32mmoL/L, laktat:3mmoL/L, Hb/Htc:8.4g/dL/26 olarak gerçekleşti. Peroperatif dönemde hasta hemodinamik olarak stabil seyretti, inotrop veya vazopressör ihtiyacı olmadı. Hastaya toplam 600ml kristaloid verildi, toplam idrar çıkışı 300ml olarak gerçekleşti.Operasyon sonunda Hb/Htc:7.9 g/dL/24, PLT:57x10^3/µL saptandı. Hasta ekibin isteği üzerine entübe, sedatize, kürarize, MV desteğinde hemodinamisi stabil şekilde çocuk YBÜ'ye transfer edildi. Postoperatif 24. saatte ekstübe edildi.

Tartışma / Sonuç: Ciddi trombositopenili (≤10x10^3/µL) hastalarda preoperatif profilaktik trombosit süsp. transfüzyonu önerilmektedir(3).Anestezi ve havayolu yönetimi, masif transfüzyon ihtimali dikkate alınarak planlanmalıdır.Trombosit fonksiyon testlerinin perioperatif süreçte yapılması transfüzyon yönetimi için önemlidir.Trombosit infüzyonundan kaynaklanan komplikasyon risklerini azaltmak amacıyla nonspesifik hemostatik ajanlardan (desmopressin, antifibrinolitik ajanlar, Faktör VIIa, protrombin kompleksi) yararlanılmalıdır(4).Operasyon sırasında cerrahi alan ve hemodinami yakından izlenerek kan kaybı hesaplanmalı gereksiz replasmandan kaçınılmalıdır.

Anahtar Kelimeler: ciddi trombositopeni, pediatrik anestezi, transfüzyon

Kaynakça

1- 1-Kam PC. Anaesthetic management of a patient with thrombocytopenia. Curr Opin Anaesthesiol. 2008 Jun;21(3):369-74. doi: 10.1097/ACO.0b013e3282faa2db. PMID: 18458557.
2- 2-İnaba H, Mullighan CG. Pediatric acute lymphoblastic leukemia. Haematologica. 2020 Nov 1;105(11):2524-2539. doi: 10.3324/haematol.2020.247031. PMID: 33054110; PMCID: PMC7604619.
3- Kumar A, Mhaskar R, Grossman BJ, et al. Platelet transfusion: a systematic review of the clinical evidence. Transfusion 2015; 55(1116): 27)
4- 4-Nagrebetsky A, et al. Perioperative thrombocytopenia: evidence, evaluation, and emerging therapies. British Journal of Anaesthesia, 122 (1): 19e31 (2019)

TARK 2024
Türk Anesteziyoloji ve Reanimasyon Derneği
58. Ulusal Kongresi
28 Kasım - 1 Aralık 2024
Kaya Palazzo Otel ve Kongre Merkezi / ANTALYA

P-121

Konjenital Katarakt Ameliyatında, Multianomalili Bebekte Anestezi Yönetimi

Ayşe Boyacı Gülen[1], Tuğçe Bayer[1], Merve Yıldırım[1], Gülseren Yılmaz[1], Ayça Sultan Şahin[1], İrem Gezer[1]

[1]S.B.Ü. Kanuni Sultan Süleyman Eğitim ve Araştırma Hastanesi

Giriş / Amaç: Çocukları etkileyen birçok konjenital anomali vardır ve bu durumlarda çocuklara cerrahi müdahale gerekebilir. Birden fazla sistemin etkilendiği multianomalili hastalarda anestezistin karşılaşılabilecek sorunları kapsamlı bir şekilde anlaması önemlidir. En yaygın konjenital anormallikler arasında doğuştan kalp defektleri, dudak ve damak yarığı, Down sendromu ve nöral tüp defektleri bulunmaktadır. Anestezi doktorları bu vakalarda, zor havayolu, bradikardi, malign hipertermi risklerine karşı hazır olmalıdır.

Olgu: 4 aylık, 4kg erkek bebek yenidoğan yoğun bakım ünitesinden bilateral katarakt operasyonu yapılması için endotrakeal entübe halde devir alındı. Hidrosefali, yarık damak, ventriküler septal defekt, bilateral pes ekinovarus, bilateral kriptorşizm tanıları mevcut. Konjenital pnömoni tedavisi sonrası yenidoğan ybü'de mekanik ventilatör desteği ile takip edilmekte olan bebeğin fizik muayenesinde fontonellerde genişlik, kalpte üfürüm ve kaslarda güçsüzlük, lumbosakral kıllanma artışı saptandı. Genetik tanı konulmamış olan olguda nöromusküler hastalıklar dışlanamadı. Malign hipertermi gelişme riski düşünülen hastada preoperatif hazırlık yapıldı, genel anestezi yöntemi olarak total intravenöz anestezi (TİVA) seçildi. Mekanik ventilatör inhalasyon ajanlarından arındırıldı, dantrolen ameliyat odasında hazır bulunduruldu. Rutin monitorizasyon sonrası anestezi indüksiyonu 2 mg/kg propofol, 0.50 mcg/kg fentanil ile sağlandı, kas gevşetici ajana gerek duyulmadı. Genel anestezi idamesinde %50-%50 oksijen hava karışımı ile birlikte propofol 50-100 mikrogram /kg/dk ve remifentanil 0.1-0.3 mikrogram /kg/dk kullanıldı. Ameliyat boyunca santral ısı ve end-tidal karbondioksit değeri yakın takip edildi. Cerrahi süresi boyunca komplikasyon görülmeyen bebek postoperatif yenidoğan ybü'ye entübe halde devredildi.

Tartışma / Sonuç: Konjenital multianomalili olgularda, hava yolu anomalilerine ek olarak solunum yolu ve kardiyak komplikasyonlar eşlik edebilir. Hipotonik bebeklerde hayatı tehtit eden malign hipertermi riski en ciddi sorun olarak karşımıza çıkabilir. Preoperatif değerlendirme ile bu durum ön görülmeli ve uygun anestezi hazırlığı yapılmalıdır. Malign hipertermiyi tetikleyici ajanlardan kaçınılmalıdır.Konjenital multianomalili benzer olgularda yakın monitörize takip ve TİVA ile güvenli bir anestestezi yönetimi sağlanabileceği kanaatindeyiz.

Anahtar Kelimeler: konjenital anomali, malign hipertermi, TİVA

Kaynakça

1.Kalpana Kulkarni,[1] Sunetra Deshpande,[2] and Ismail Namazi[3] Anaesthetic Management of A Child with Multiple Congenital Anomalies Scheduled for Cataract Extraction Indian J Anaesth. 2009 Dec; 53(6): 683–687.

TARK 2024
Türk Anesteziyoloji ve Reanimasyon Derneği
58. Ulusal Kongresi
28 Kasım - 1 Aralık 2024
Kaya Palazzo Otel ve Kongre Merkezi / ANTALYA

P-122

Bardet-Biedl sendromlu çocukta anestezik yaklaşım

Elif Doğan Bakı[1], Özgür Seyrimez[1], Kardelen Aldemir[1], Atilla Bilal Bezen[1], Remziye Sıvacı[1]

[1]Afyonkarahisar Sağlık Bilimleri Üniversitesi, Tıp Fakultesi, Anesteziyoloji ve Reanimasyon AD

Giriş / Amaç: Bardet-Biedl sendromu (BBS), otosomal resesif geçişli, anestezi ve perioperatif bakımı etkileyebilecek belirtilere sahip nadir bir genetik durumdur (1). Bu vakada BBS tanılı çocuk hastada genel anestezi deneyimimizi paylaştık.

Olgu: Bardet Biedl sendromu tanılı 2 yaş 8 aylık, 20 kg ağırlığında erkek bebek hasta sağ ayak polidaktili ve sünnet operasyonu için başvurdu. Daha önce yine 2 kez polidaktili nedeniyle operasyon öyküsü mevcut. Önceki operasyonları sırasında henüz Bardet Biedl Sendromu tanısı olmayan hasta için her iki operasyonda da hava yolu yönetimi için LMA kullanıldığı, sıkıntı yaşanmadığı öğrenildi. Hasta ameliyathane odasında rutin moniterize (EKG, kan basıncı, satürasyon) edildi, hafif uykuya meyilli olmasından dolayı kan şekeri bakıldı. Vitalleri stabil ve kan şekeri 107 geldi. Preoksijenizasyona yapılarak standart anestezi indüksiyonu (dormicum, fentanyl, aritmal, propofol, esmeron) uygulanıp yeterli gevşeme sonrası video laringoskopla 4 no'lu kaflı tüple ile entübe edildi. Laringoskopide hastanın epiglottisin "bifid epiglottis" olduğu görüldü (şekil 1). İlk önce polidaktili operasyonu, sonrasında sünneti yapılan hastanın vakası 2 saat 20 dakika sürdü. Vaka sırasında cerrahi veya anestezi açısından herhangi bir komplikasyon gelişmedi. Ekstübasyon öncesi 40 mg bridion, 20 mg aritmal, 20 mg prednol yapıldı. Hastanın spontan solunumu geldikten sonra ekstübe edildi. Uyanış ve ekstübasyon sırasında herhangi bir komplikasyon görülmedi. Postoperatif gözleminde herhangi bir problem olmaması üzerine servise gönderildi. Sonraki gün servisten taburcu edildi.

Videolaringoskopide bifid-epiglot görünümü

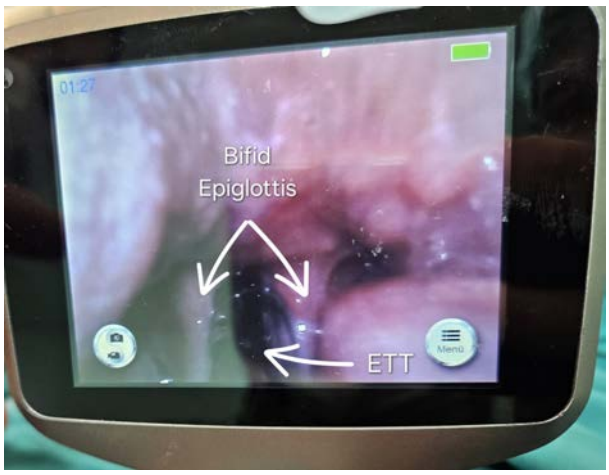

Tartışma / Sonuç: BBS'li hastalarda yaşam beklentisi önemli ölçüde azalır ve sıklıkla anestezi bakımı gerektiren birden fazla cerrahi prosedür için başvururlar. Bu hastalarda zor hava yolu riski, kalp anormallikleri, böbrek yetmezliği, obezite anestezistler için oldukça önemli durumlardır (2-6). BBS'li hastalar güvenli bir şekilde anesteziye girebilirler, ancak ayrıntılı multidisipliner bir ameliyat öncesi değerlendirme gereklidir.

Anahtar Kelimeler: Bardet-Biedl sendromu, anestezi, videolaringoskopi

Kaynakça

1. Bradford B. Smith, David W. Barbara, Joseph A. Hyder & Mark M. Smith. Anesthetic considerations for patients with Bardet–Biedl syndrome: a case series and review of the literatüre. Pediatric Anesthesia, 2016; 26 : 429–437.
2. UrbenSL,Baugh RF.Otolaryngologic features of Laurence-Moon-Bardet-Biedl syndrome. Otolaryngol Head Neck Surg 1999; 120: 571–574.
3. MahajanR,KumarBatra Y, KumarSet al. Anesthetic management of a patient with Bardet-Biedl syndrome and dilated cardiomyopathy. Minerva Anestesiol 2007; 73: 191–194.
4. Katsika E, Aslanidis T, Charitidou S. Renal transplantation in a patient with Bardet Biedl syndrome, situs inversus totalis and bifid epiglottis: anesthetic management. Hip pokratia 2011; 15: 376.
5. Hegde HV,PaiRB,Yaliwal VGet al. Man agement of a 10-month-old child with a rare combination of Bardet-Biedl syndrome and ano-rectal malformation undergoing anterior sagittal ano-rectoplasty. J Anesth 2012; 26: 132–133.
6. LowJ,BrownTCK.Bardet-Biedl syndrome: reveiw of anaesthetic problems. Paediatr Anaesth 1992; 2: 245–248.

TARK 2024
Türk Anesteziyoloji ve Reanimasyon Derneği
58. Ulusal Kongresi
28 Kasım - 1 Aralık 2024
Kaya Palazzo Otel ve Kongre Merkezi / ANTALYA

P-125

Propofol İle Alerji Öyküsü Ve Biotidinaz Eksikliği Olan Pediatrik Hastada Ameliyathane Dışı Anestezili MR Uygulaması

İldem Türkel[1], Murat Özçelik[1], İçten Ezgi İnce[1], Prof.Dr.Yüksel Erkin[1], Prof.Dr.Leyla İyilikçi Karaoğlan[1]

[1]Dokuz Eylül Üniversitesi Tıp Fakültesi Anesteziyoloji ve Reanimasyon

Giriş / Amaç: Günümüzde yüksek görüntü kalitesi ve bilinen bir zararının olmaması nedeniyle klinisyenler tarafından tanı amaçlı manyetik rezonans görüntüleme (MRG) istemi giderek artmaktadır. İdeal görüntü için görüntüleme esnasında tam bir hareketsizlik ve hastanın kooperasyonu gerekir fakat pediatrik hasta grubunda sedasyon veya genel anestezi kullanmadan kaliteli görüntü elde etmek mümkün olmayabilir. 1

Olgu: Anestezili kranial MRG çekimi planlanan 3 yaşında 16 kg ağırlığında erkek çocuğun özgeçmişinde biotidinaz eksikliği ve nöbet öyküsü,geçirilmiş adenoidektomi operasyonu ve bu operasyonunda propofol ile alerji öyküsü bulunmaktaydı. Hastaya sol antekübital bölgeden 24G damaryolu açıldı, MRG uyumlu pulse oksimetre ile monitörize edildi ve basit oksijen maskesi ile 8 lt/dk oksijen uygulandı. İşlem öncesi parmak ucu kan şekeri 126 mg/dl ölçüldü. Hastaya 1.5 mg midazolam,0.5 mg atropin uygulandıktan sonra 0.5 mcg/kg deksmedetomidin,10 mg ketamin intravenöz uygulandı. Yaklaşık 9 dk beklendi, deksmedetomidin sedasyon etkisi görüldükten sonra MRG çekimi başlatıldı. Yaklaşık 20 dk süren çekim boyunca ek anestezik ilaç gereksinimi olmadı. Çekim bittikten sonra sözlü ve taktil uyaran ile hasta uyandırıldı,derlenme odasında parmak ucu kan şekeri 130 mg/dl ölçüldü, Modifiye Aldrete skoru 10 görüldüğünde taburcu edildi.

Tartışma / Sonuç: Kliniğimizde anestezi altında MRG çekimi gereken pediatrik hastaların çoğu çeşitli metabolik hastalık,sendrom,anomali ve postür bozukluğuna sahiptirler. Bu durumda riskleri en aza indirgemek için yeterli fiziksel koşullar ve ekipman kullanılmalı,ekip ve aile ile iletişim halinde olunmalı ve ameliyathane dışı anestezi uygulamaları bir anesteziyoloji ve reanimasyon doktoru tarafından yönetilmelidir.2

Anahtar Kelimeler: ameliyathane dışı anestezi, sedoanaljezi, pediatri

Kaynakça

1- [1] Pediyatrik Manyetik Rezonans Görüntüleme Olgularında Ameliyathane Dışı Anestezi Uygulamaları: Tek Merkezin 1507 Olgu İle 15 Yıllık Deneyimi Leyla İyilikçi, Şule Özbilgin, Esma Adıyaman, Hazal Küçükali ,Anestezi Dergisi - 2018;26(2):75-80
2- [2]Aydın A. Ameliyathane Dışı Anestezi Uygulamalarımız. 3 Aylık Dönemdeki 2268 Hastanın Değerlendirilmesi. ADYÜ Sağlık Bilimleri Derg. Ağustos 2018;4(2):850-863. doi:10.30569/adiyamansaglik.433789

TARK 2024
Türk Anesteziyoloji ve Reanimasyon Derneği
58. Ulusal Kongresi
28 Kasım - 1 Aralık 2024
Kaya Palazzo Otel ve Kongre Merkezi / ANTALYA

P-126

Anjiografi Laboratuvarında İleri Derecede Kifoskolyotik Hastada Anestezi Yönetimi

Ferda Yaman[1], Reyhan Akkurt[1], Çağla Uzalp[1], Dilek Çetinkaya[1]

[1]Eskişehir Osmangazi Üniversitesi Tıp Fakültesi Anesteziyoloji ve Reanimasyon A.D.

Giriş / Amaç: Kifoskolyoz, vital kapasiteyi, fonksiyonel rezidüel kapasiteyi ve tidal hacmi azaltan restriktif akciğer hastalığına neden olabilir (1). Solunum mekaniklerindeki bu olumsuz değişiklikler ve olası entübasyon ve ventilasyon zorlukları nedeniyle anestezi açısından morbidite riski taşımaktadır (2). Ameliyathane dışında ileri derecede kifoskolyotik hastada anestezi yönetimini literatür eşliğinde sunmayı amaçladık.

Olgu: 54 yaş, 95kg, 155cm, amfizematöz kronik obstrüktif akciğer hastalığı, hipertofik kardiyomiyopatisi olan erkek hasta atriyal flutter nedeniyle radyofrekans ablasyon için anjiografi laboratuvarına kabul edildi. Oda havasında oksijen satürasyonu 90 olan hastanın boynu çok kısaydı ve kifoskolyoz nedeniyle boyun hareketleri sınırlıydı. Büyük dil, mallampati 4, ağız açıklığı 3 cm, kısa boyun olan hasta için zor entübasyon hazırlığı planlandı. Posteroanterior akciğer grafisinde akciğer parankim azalması, kardiyomegali olduğu saptandı (figür 1). 16 yıldır bilevel pozitif hava yolu basıncı (BIBAP) cihazı kullanan hastanın ejeksiyon fraksiyonu (EF) % 50 olup EF korunmuş hipertofik kardiyomiyopatiye bağlı sağ kalp yetmezliği mevcuttu. Preoksijenizasyon takiben propofol, rokuronyum, remifentanil ile anestezi indüksiyon sonrası çift el maske ile ventilasyonu sağlandı. CMAC videolaringoskop D-bleyd kullanılarak entübasyonu gerçekleştirildi. İşlem süresi 130 dakika olarak kayıt edildi. Sugammadex uygulanarak ekstubasyonu sağlanan hasta BIBAP cihazı bağlanarak yoğun bakım ünitesine devredildi. Ablasyon işlemi başarılı olan hasta işlem sonrası 3. gün taburcu edildi.

figür 1



PA akciğer grafisi

Tartışma / Sonuç: Zor hava yolu yönetiminde entübasyon ve ekstübasyonda başarısızlık riski ve ilişkili komplikasyonlar nedeniyle hazırlıklı olunmalıdır (3). Kifoskolyozlu hastalar, restriktif akciğer hastalığı, zor hava yolu, kardiyovasküler etkilenim nedenli perioperatif dönemde anestezisit, kardiyolog ve göğüs hastalıkları uzmanı tarafından multidisipliner bir yaklaşımla yönetilmelidir.

Anahtar Kelimeler: kifoskolyoz, zor havayolu, ameliyathane dışı anestezi, hipertrofik kardiyomiyopati, restriktif tip akciğer hastalığı

Kaynakça

1. Babu T, Chandran P. Anaesthetic management of severe scoliosis correction in spinal muscular atrophy, severe restrictive lung disease and difficult airway. Indian J Anaesth. 2022 Aug;66(Suppl 5):S285-S287.
2. Sousa CMS, Pessoa ALC, Carelli LE, Ribeiro CO, Lopes AJ, Melo PL. Respiratory oscillometry and functional analyses in patients with idiopathic scoliosis. *Braz J Med Biol Res*. 2023;56:e12898.
3. Apfelbaum JL, Hagberg CA, Connis RT, et al. 2022 American Society of Anesthesiologists Practice Guidelines for Management of the Difficult Airway. Anesthesiology 2022;136:31–81.

TARK 2024
Türk Anesteziyoloji ve Reanimasyon Derneği
58. Ulusal Kongresi
28 Kasım - 1 Aralık 2024
Kaya Palazzo Otel ve Kongre Merkezi / ANTALYA

P-127

Fallot Tetralojisi Olan Hastada Uyandırma Esnasında Siyanotik Spell Atağı: Olgu Sunumu

Hızır İlyas Hatiboğlu[1], Gözde Gürsoy Çirkinoğlu[1]

[1]İzmir Şehir Hastanesi Anesteziyoloji Ve Reanimasyon Kliniği

Giriş / Amaç: Fallot tetralojisi (TOF), konjenital kalp hastalığı vakalarının yaklaşık %7 ila %10'unu oluşturur(1) Fallot tetralojisi ve diğer siyanotik kalp hastalıklarında, siyanozun derinleşmesi ile hipoksik bayılma "siyanotik spell" nöbetleri gözlenebilir. Biz bu olgumuzda genel anestezi altında preoperatif tanısal anjiyografi yapılan hastamızda uyanma sırasında gelişen siyanotik spell atağını ve yönetimimizi sunduk.

Olgu: Bilinen Fallot tetralojisi olan 2 yaşındaki 10 kg hasta preoperatif tanısal anjiografi amaçlı salonuna alındı. Oda havasında SpO2 %75 Nabız:110/dk TA:100/80mmHg olarak ölçüldü. Standart ASA monitörizasyonu yapılarak midazolam 1 mg, ketamin 10 mg, propofol 20 mg, fentanil 10 mcg, roküronyum 5 mg uygulanarak genel anestezi indüksiyonu yapıldı. İdamede 1 MAC değerinde sevofluran uygulandı. İşlem bitiminde parasetomol ile analjezi sağlandıktan sonra hasta ekstübe edildi. Ekstübasyon sonrası ağlama atağı ile beraber derinleşen siyanozu olduğu gözlendi. %100 oksijen altında SpO2 %60'a gerilediği görüldü. Hastada anjiyografi sonrası infundibular spazmın tetiklediği siyanotik spell atağı düşünüldü. Hasta diz göğüs pozisyonuna getirildi, %100 maske oksijen uygulaması ile beraber sırayla 20 cc/kg serum fizyolojik bolus, 0.1 mg/kg intravenöz morfin, 0,01mg/kg epinefrin, esmelol 0,1mg/kg, 10 mg ketamin uygulandı. İzlem süresince siyanozu gerilemeyen hasta acil şartlar altında kalp damar cerrahisi tarafından operasyona alınarak Glenn şant uygulandı. Operasyon sonrası hasta %50 FiO2 ile izlemde SpO2: %95 hali ile entübe şekilde yoğun bakım ünitesine devredildi.

Tartışma / Sonuç: Siyanotik kalp hastalıklarında peroperatif süreçte siyanotik spell oluşumunu engellemek hedeflenmelidir. Spell atakları özellikle hastanın ajite olmasıyla veya ağrı, ateş, anemi, hipovolemi gibi sebeplerle sistemik vasküler direncin azalması ile ortaya çıkabilmektedir(1). Girişimsel işlemler esnasında kalbin mekanik irritasyonuna bağlı infundibular spazm da pulmoner akımı azaltarak atağı tetikleyebilir. Bu hastalarda preoperatif hidrasyon durumu özenle takip edilmeli, indüksiyonda, idamede ve uyanmada sistemik vasküler direnç kaybından kaçınılmalı, olası spell atağı için hazır bulunulmalıdır. Tedaviler arasında diz dirsek pozisyonu, vazokonstrüktör ajanlarla sistemik vasküler direnç artışının sağlanması, beta bloker ve morfin kullanımı ile infundibular spazmın çözülmesi ancak başarılı olmadığı taktirde ECMO ya da acil cerrahi düşünülmelidir(2).

Anahtar Kelimeler: siyanotik spell, fallot tetralojisi, kardiyovasküler

Kaynakça

1)Doyle, Thomas, and Ann Kavanaugh-McHugh. "Pathophysiology, clinical features, and diagnosis of tetralogy of Fallot." *URL: https://www. uptodate. com/contents/pathophysiology-clinical-features-and-diagnosis-of-tetralogy-of-fallot* (2019).

2) Bellapukonda, Snigdha, Bhim Raju Roncall, and Manisha Mund. "Management of a parturient with uncorrected tetralogy of Fallot in shock: an anesthetic challenge." *BMJ Case Reports CP* 12.12 (2019): e231517.

TARK 2024
Türk Anesteziyoloji ve Reanimasyon Derneği
58. Ulusal Kongresi
28 Kasım - 1 Aralık 2024
Kaya Palazzo Otel ve Kongre Merkezi / ANTALYA

P-129

Nadir Görülen Sesame Sendromlu Erişkin Hastada Hipokaleminin Yönetimi

Gizem Gözen[1], Ceren Karaduman[1], Harun Gök[1], Döndü Genç Moralar[1], Güneş Eskidemir[1]

[1]Gaziosmanpaşa Eğitim ve Araştırma Hastanesi

Giriş / Amaç: Sesame/EAST (epilepsi, ataksi, sensorinöral sağırlık, tüpülopati) sendromu nadir görülen (<1/1.000.00) otozomal resesif bir sendromdur . Bu yazıda klinik seyrinde görülen epileptik nöbetler , mental retardasyon , ataksi ve tedaviye dirençli elektrolit bozukluklarının yanı sıra aspirasyon pnömonisi nedenli yoğum bakım tedavisi ihtiyacı gelişmiş hastamızın tedavi izlemi sunulmuştur.

Genetik Geçiş

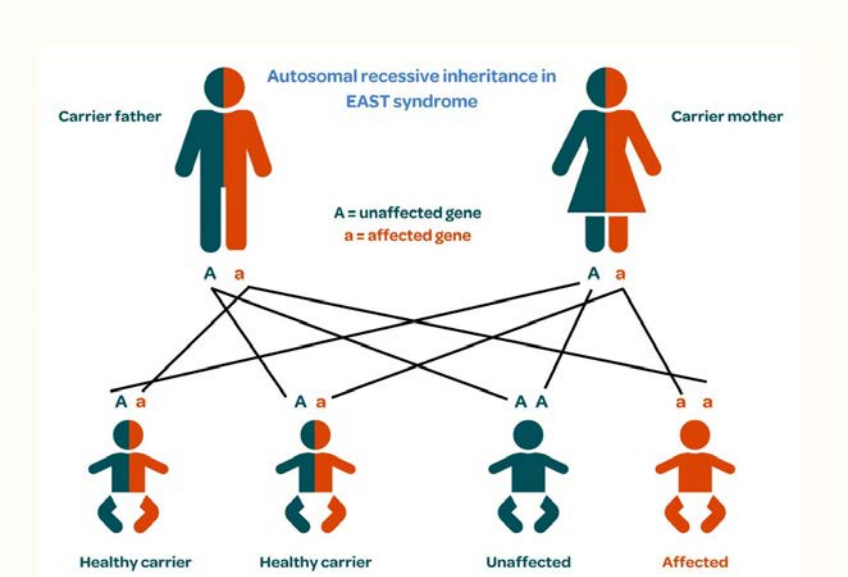

Autosomal Recessive İnheritance İn EAST Syndrome

Olgu: 24 yaş erkek hasta daha önceden bilinen MR , epilepsi (karbamazepin,aripiprazol,risperidon,levetirasetam kullanıyor) , sesame sendromu nedenli takip edilmekteydi. Acil servise bulantı ve kusma şikayeti ile gelen hastada yapılan tetkiklerin ardından yoğun bakım yatışı öncesi aspirasyon pnömonisi ve femur fraktürü tespit edildi.Acil servise başvurusunda potasyum değeri 1,85 mmol/L olan hasta akut faz reaktanlarının da yüksek seyretmesi üzerine sepsis ve elektrolit imbalansı ön tanıları ile yoğun bakım takip ve tedavisine alındı. Tübülopati nedenli tedaviye dirençli elektrolit imbalansı görülen hastanın tedavisinde antibiyoterapik ,antiepileptik ilaçların yanı sıra yoğun bakım yatış süresi boyunca spiranolakton tedavisinin yanı sıra her gün 140-160 mEq KCl replasmanına ihtiyaç duyulması dikkat çekti.Aynı zamanda femur fraktürü tespit edilmiş fakat MR olan hasta spinal anestezi için gerekli kooperasyonun kurulamaması nedeniyle genel anestezi ile operasyona alındı.Ortopedinin femur fraktürü için yaptığı operasyon sonrası postoperatif yoğun bakımda 1 gün takip edildi. 1 haftalık yoğun bakım takip ve tedavisi sonrası akut faz reaktanlarının gerilemiş olması , solunum parametrelerinin düzelmesi , elektrolit bozukluklarının düzelmesi üzerine ortopedi servisine transfer edildi. Ardından takipli olduğu nöroloji kliniğinin kontrolüne gitmesi önerisi ile evine taburcu edildi.

Aspirasyon Pnömonisi



Hastamızda Görülen Aspirasyon Pnömonisi

KCNJ10 K+ Kanalı

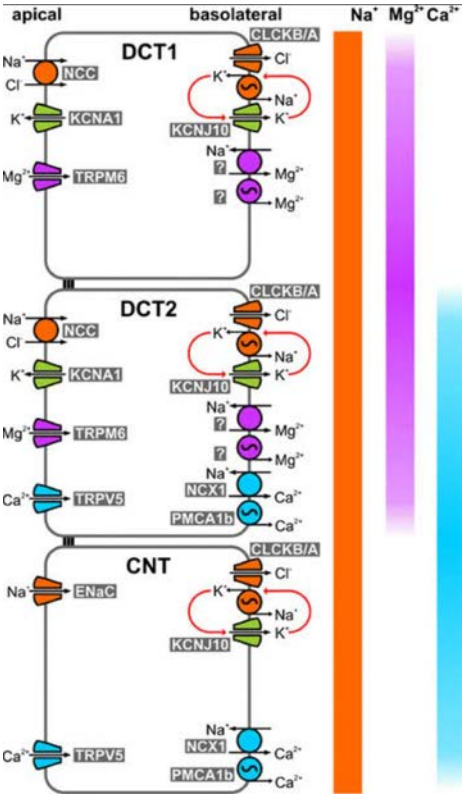

KCNJ10 K+ kanalına bağlı çok yönlü semptomları olan bir hastalık olan EAST sendromunun tuz kaybına neden olan fenotipi

EAST / Sesame Sendromu

	EAST Syndrome	SeSAME Syndrome
KCNJ10 mutation	R65P, G77R, R175Q, G65P/R199X	R65P/R199X, A167V/R297C, C140R, T164I or deletion
Kir4.1 channel function	Loss of function (Partial/Total)	Loss of function
Seizure type	Generalized tonic-clonic seizures	Generalized tonic-clonic seizures
Seizure onset	3–5 months old	3–4 months old
Antiepileptic drugs used	Sodium valproate Phenobarbital Lamotrigine	Phenobarbital Phenytoin
Other symptoms	Ataxia Sensorineural deafness Tubulopathy and electrolyte imbalance (hypokalemia, alkalosis, increased K^+, Na^+ and Mg^{2+} excretion)	Sensorineural deafness Ataxia Mental retardation Tubulopathy and electrolyte imbalance (hypokalemia, alkalosis, increased K^+, Na^+ and Mg^{2+} excretion)

KCNJ10 mutasyonlarıyla ilişkili EAST/SeSAME sendromunun klinik özellikleri

Tartışma / Sonuç: Yoğun bakımdaki hastalarda sıklıkla karşımıza çıkan elektrolit bozukluklarından hipokaleminin sebepleri arasında karşımıza çıkabilecek en nadir sebeplerinden Sesame sendromunun takip ve tedavi yönetimini deneyimleme fırsatı bulduk . Bulantı ve kusma ile gelen hastalarda karışılaşacağımız hipokalemide Sesame sendromunun da yeri olduğunu ve uzun süreli takip , tedavi gerekliliği olduğunun akılda tutulması gerektiğini düşünmekteyiz. Bu sebeple kullandığımız tedavi protokolünü sunmak istedik.

Anahtar Kelimeler: Sesame sendromu, East sendromu, Hipokalemi, Tübülopati, KCNJ10

Kaynakça

1-Bockenhauer D, Feather S, Stanescu HC, Bandulik S, Zdebik AA, Reichold M, Tobin J, Lieberer E, Sterner C, Landoure G, et al. Epilepsy, ataxia, sensorineural deafness, tubulopathy, and KCNJ10 mutations. N Engl J Med 2009; 360(19):p. 1960-70; PMID:19420365; http://dx.doi.org/10.1056/NEJMoa0810276 . 2-Scholl UI, Choi M, Liu T, Ramaekers VT, Häusler MG, Grimmer J, Tobe SW, Farhi A, Nelson-Williams C, Lifton RP. Seizures, sensorineural deafness, ataxia, mental retardation, and electrolyte imbalance (SeSAME syndrome) caused by mutations in KCNJ10. Proc Natl Acad Sci U S A 2009; 106(14):p. 5842-7; PMID:19289823; http://dx.doi.org/10.1073/pnas.090174910

TARK 2024
Türk Anesteziyoloji ve Reanimasyon Derneği
58. Ulusal Kongresi
28 Kasım - 1 Aralık 2024
Kaya Palazzo Otel ve Kongre Merkezi / ANTALYA

P-133

Carnitine Palmitoil Transferaz I eksikliği olan hastada anestezi yönetimi

Ayşe Karataş[1], Hilal Deniz[1], Muhammed Çağrı Sarıarslan[1]

[1]Bezmialem Vakıf Üniversitesi

Giriş / Amaç: Karnitin uzun zincirli yağ asitlerinin mitokondrilere taşınmasını ve yağ asidi β-oksidasyonunu sağlar, Asetil-CoA üretilerek ATP sentezi ve açlık durumunda keton cisimcikleri ve glukoneogenezle glukoz üretimine yol açar[1]. Carnitine Palmitoil Transferaz I (CPT Tip-I) enzim eksikliği metabolik stres (ateş, enfeksiyon, gastrointestinal hastalıklar, operasyon) durumlarında klinik olarak belirginleşir; hipoglisemi, kardiyomiyopati, hepatomegali ve rabdomiyolizle sonuçlanır[2]. Bu olguda, 21 yaşında CPT Tip I eksikliği olan kadın hastanın fonksiyonel septorinoplasti operasyonu sırasında uygulanan anestezi yönetimi sunulmuştur.

Olgu: 21 yaşında CPT Tip-I eksikliği olan kadın hastaya fonksiyonel septorinoplasti operasyonu uygulandı.Preoperatif değerlendirmede hastanın laboratuvar testleri, karnitin ve kreatin kinaz düzeyleri normal olarak izlendi. Temel monitörizasyona ilaveten invaziv arteriyel monitörizasyon ile kangazı takibi ve ısı monitörizasyonu uygulandı. Hipoglisemiyi engellemek için hastaya preoperatif %10 dekstroz infüzyonu 100ml/st başlanmış ve postoperatif oral alım başlayıncaya kadar devam edildi.Anestezi yönetiminde, malign hipertermi riski sebebiyle volatil anestezikler kullanılmadı. İndüksiyonda 60 mg lidokain, 400 mg pentotal, 100 mcg fentanil ve 40 mg rokuronyum intravenöz olarak uygulandı. İdamesinde; midazolam 0,2mg/kg/h, dekmedotimidin 1mcg/kg/h ve remifentanil 0,5mcg/kg/h dozlarında iv infüzyon şeklinde kullanıldı. İdame sıvısı %10 dekstroz 100 ml/st ilaveten %0,9 NaCl 300 ml/st verildi. 30 dk aralıklarla kan şekeri takibi yapıldı; 100-115 mg/dl aralığındaydı. Kangazı takipleri normaldi.Operasyon bitiminde iv anestezikler durduruldu, reverse olarak 0,02 mg/kg atropin ve 0,06 mg/kg neostigmin uygulandı. Oryante olduktan sonra ekstübe edilen hasta, yakın kardiyak ve glisemik takip amacıyla yoğun bakıma devredildi.

Tartışma / Sonuç: Yağ asitleri metabolizması bozukluklarında morbidite ve mortalitenin yüksek olduğu bildirilmiştir[3]. Bu hastalar genellikle asemptomatiktir ancak herhangi bir katabolizma atağında komaya eğilimlidirler[3]. Bu ataklar; hipoglisemi, düşük keton cisimleri seviyesi, hiperamonyemi, yükselmiş serum aminotransferaz düzeyleri, idrarda dikarboksilik organik asitlerin artışı ve düşük serum karnitini ile karakterizedir[3]. Cerrahi stresle tetiklenebilecek hipoglisemiye karşı alınan önlemler ve dikkatli izlem, bu olguda önemli rol oynamıştır. Bu sunumla, lipid oksidasyon bozukluğu olan hastalarda özellikle cerrahi sırasında keton üretilememesi ve glukoneogenez yapılamaması sonucunda hipoglisemi riskinin ciddiyetini vurgulamak hedeflenmiştir.

Anahtar Kelimeler: Carnitine Palmitoil Transferaz I, Yağ asidi oksidasyon bozuklukları, Genel anestezi

Kaynakça

1. Dahash BA, Sankararaman S. Carnitine Deficiency. 2023 Aug 7. In: StatPearls [Internet]. Treasure Island (FL): StatPearls Publishing; 2024 Jan–. PMID: 32644467.
2. Rinaldo P, Matern D, Bennett MJ. Fatty acid oxidation disorders. Annu Rev Physiol. 2002;64:477-502. doi: 10.1146/annurev.physiol.64.082201.154705. PMID: 11826276.
3. Yu HK, Ok SH, Kim S, Sohn JT. Anesthetic management of patients with carnitine deficiency or a defect of the fatty acid β-oxidation pathway: A narrative review. Medicine (Baltimore). 2022 Feb 18;101(7):e28853. doi: 10.1097/MD.0000000000028853. PMID: 35363184; PMCID: PMC9282055.

TARK 2024
Türk Anesteziyoloji ve Reanimasyon Derneği
58. Ulusal Kongresi
28 Kasım - 1 Aralık 2024
Kaya Palazzo Otel ve Kongre Merkezi / ANTALYA

P-135

Takipsiz Hunghinton Koreli Hastada Acil Şartlarda Anestezi Yönetimi

Burcu Ayvazoğlu[1], Ayşe Ülgey[1]

[1]Erciyes Üniversitesi Tıp Fakültesi Hastanesi

Giriş / Amaç: Huntington koresi, sinir sisteminin otozomal dominant geçişli nadir görülen kalıtsal bir hastalığıdır. Prevalansı 4-10/100.000 olan bu hastalık erkek ve kadınlarda eşit oranda görülür.(1) Hastalığın başlangıcı yaklaşık 30-40 yaşlarında görülürken, ölüm genellikle başlangıçtan 10-30 yıl sonra meydana gelir (2). Semptomlar kognitif bozukluk, distoni, koreik hareketler ve bilişsel seviyede ilerleyici bir azalma olarak kendini gösterir (3).

Olgu: 22 yaş, 45 kg, erkek hasta, mental retarde ve hunghington kore tanısı mevcuttu. Hastanın kontrollerine düzenli gitmediği ve ilaçlarını 1 yıldır kullanmadığı öğrenildi. Hastaya nöbet şartlarında acil apendektomi operasyonu planlandı. Fizik muayenede kolları ve bacakları 90 derece fleksiyonda ve koreiform hareketleri mevcuttu. Aşırı sekresyonu ve yutma disfonksiyonu olan hasta perkutan endoskopik gastrostomi (PEG) ile beslenmekteydi. Hasta 5 dk preoksijenize edildi ve hızlı seri indüksiyon uygulandı. Video laringoskop (C-MAC videolaringoskop d-blade, karl storz) ile entübe edildi. İndüksiyonda propofol, fentanil, rokuronyum kullanıldı. Entübasyon sonrası %50 O2/N02 ve %2 sevofluran karışımı ile anestezi idamesi sağlandı. 100 mg sugammadeks (2mg/kg) ile başarılı bir şekilde ekstübe edildi.

Tartışma / Sonuç: Hastalarda faringeal kasların tutulumuna bağlı olarak regüsjitasyon ve aspirasyon gibi komplikasyonların yanı sıra postoperatif rijit spazmalara neden olan titremeler görülebilir. (4) Hastalarda süksinilkolin ve tiyopental sodyuma karşı uzamış yanıt ve midazolam, antikolinerjik ajanlara karşı artan duyarlılık yüksek riskli perioperatif komplikasyonlardandır (5). Metoklopramid ve antikolinerjik ajanlar koreiform hareketleri şiddetlendirebilir (2). Hastalar semptomlarına yönelik çeşitli illaçlar kullanıyor olabilirler. Genel anestezi sonrası psikoz, ajitasyon, kore gibi psikiyatrik semptomlarda artış olabilir (6). Anestezistin bu semptomlara ve kullanılan ilaçların anestezik ajanlarla olan etkileşimine karşı tetikte olması gerekir. Kognitif bozukluk ve kas spazmı riskinin sevofluran ve desfluranda, izoflurana göre daha az olduğu gösterilmiştir (7). Disfaji en önemli motor semptomdur. Aspirasyon riskine karşı dikkatli olunmalıdır (2). Krikoid bası uygulanarak yapılan hızlı seri entübasyon, uyanık fiberoptik entübasyon ya da ejyonel anestezi uygulanması aspirasyon riskini azaltır. Total intravenöz anestezi, spinal anestezi ve genel anestezinin başarı ile uygulandığı olgu sunumları da litaratürde mevcuttur (3,8).

Anahtar Kelimeler: Huntington koresi, genel anestezi, acil

Kaynakça

1. Bloch M, Adam S, Fuller A, ve diğerleri. Huntington hastalığının tanısı: öngörücü bir test programı deneyimine dayalı psikolojik tepki aşamaları için bir model. Am J Med Genet 47:368–74.
2. Cangemi CF, Jr, Miller RJ. Huntington hastalığı: inceleme ve anestezik vaka yönetimi. *Anesth Prog.* 1998; 45 :150–153
3. MacPherson P, Harper I, MacDonald I. Huntington hastalığı olan bir hastada propofol ve remifentanil total intravenöz anestezi. *J Clin Anesth.* 2004; 16 :537–538
4. Gilli E, Bartoloni A, Fiocca F,et al. Anaesthetic management in a case of Huntington's chorea. Minerva Anestesiol 2006; 72: 757-7 62.
5. Davies DD. Abnormal response to anaesthesia in a case of Huntington's chorea. Br J Anaesth 1966; 38: 490-491.
6. Kivela JE, Sprung J, Southorn PA, et al. Anesthetic management of patients with Huntington disease. Anesth Analg 2010; 110: 515-523.
7. Wanga Q, Liang G, Yang H, et al. The Common Inhaled Anesthetic Isoflurane Increases Aggregation of Huntingtin and Alters Calcium Homeostasis in a Cell Model of Huntington's Disease Toxicol Appl Pharmacol. 2011; 250: 291-298.
8. Esen A, Karaaslan P, Can Akgün R, Arslan G. Huntington koresi olan bir hastada başarılı spinal anestezi. *Anestezi Analg.* 2006; 103 :512–513

TARK 2024
Türk Anesteziyoloji ve Reanimasyon Derneği
58. Ulusal Kongresi
28 Kasım - 1 Aralık 2024
Kaya Palazzo Otel ve Kongre Merkezi / ANTALYA

P-137

Hipotermik Kardiyak Arrest Sonrası SCIWORA

Ebru POLAT[1], Alparslan Can DEMİRCİ[1]

[1]Samsun Üniversitesi Samsun Eğitim Araştırma Hastanesi

Giriş / Amaç: Spinal kord hasarı (SKH), duyusal, motor ve otonomik işlevleri etkileyen travma kaynaklı omurilik bozukluklarını kapsar (1,2). SKH her yıl dünya çapında yaklaşık 250.000 ila 500.000 kişiyi etkilemektedir (3). Bu olgu sunumunda travma sonrası görülen Spinal Cord İnjury Whitout Radioraphic Abnormality (SCIWORA) gelişen hasta sunuldu.

Olgu: 46 yaşında erkek hasta kronik alkol ve madde kullanım öyküsü var. Düşme sonrası bilinci kapalı, hipotermik, hipotansif, bradikardik, solunumu yüzeyel olarak acil servisimize kabul edildi. Acil servise kabul sonrası arrest olan hasta entübe edilerek 3 dk kardiyopulmoner resusitasyon yapıldı. Spontan dolaşımı sağlanan hastaya vücut ısısı ölçülememesi üzerine eksternal ısıtma uygulandı. Hipotansif olan hastaya inotrop destek başlandı. Travma konsültasyonları sonrası istenen görüntüleme tetkikleri tamamlanan hasta acil cerrahi düşünülmemesi üzerine yakın takip ve tedavi amaçlı entübe yoğun bakım ünitesine kabul edildi. Hastanın servikal bilgisayarlı tomografi (BT) sinde C3, C4, C5, C6, C7 ve T1, T2, T3 de spinal proceslerde fraktür dışında patolojisi olmadığı görüldü. Hastanın takiplerinde ajite olması ve entübasyon tüpüne reaksiyon göstermesi üzerine sedasyon başlandı. Ertesi gün sedasyonları kesilerek nörolojik muayenesi yapılan hastanın bilinci açık ancak kuadroplejik olduğu görüldü. Servikal manyetik rezonans görüntülemesinde (MRG) C3-C4 disk mesafesine daralma, servikal kordda C1-2 düzeyinden C6-7 düzeyine kadar ödem ve diffüz aksonal hasar lehine bulgular saptandı. Beyin cerrrahisine konsülte edilen hasta acil olarak operasyona alındı.

GÖRÜNTÜLEME



GÖRÜNTÜLEME



Tartışma / Sonuç: Bu sunumda ilk değerlendirme sonrası tanı konulamayan ciddi servikal hasarlanma olan hastadaki SCIWORA olgusuna dikkat çekilmek istendi. SCIWORA sağlıklı bireylerde, servikal omurgayı etkileyen öncesinde belirgin bir sakatlık olmadan, yaralanmayla travmatik olay arasındaki nedensel ilişki, osteoartiküler lezyonlar olmaksızın akut omurilik hasarının tartışılmaz bir klinik gerçeklik olduğunu gösteren klinik, radyografik, BT ve MRG verilerinin analizi ile ortaya konulabilir (4).Spinal tıbbi-hukuki travmatoloji alanı içerisinde SCIWORA'nın anatomik-patolojik ve klinik olarak bilimsel olarak belgelenmiş olması göz önüne alındığında, kesinlikle dahil edilmesi ve analiz edilmesi gerekmektedir (5,6).

Anahtar Kelimeler:

Kaynakça

1. Middleton, J. W. et al. Life expectancy after spinal cord injury: A 50 year study. Spinal Cord 50(11), 803–811. https://doi.org/10. 1038/sc.2012.55 (2012).
2. Rupp, R. et al. International standards for neurological classification of spinal cord injury. Top Spinal Cord Inj. Rehabil. 27(2), 1–22. https://doi.org/10.46292/sci2702-1 (2021).
3. Bennett J, Das JM, Emmady PD. Spinal Cord Injuries. StatPearls. https:// www. ncbi. nlm. nih. gov/ books/ NBK56 0721/. Accessed 12 Aug 2023. (2022).
4. Morishita Y, Kawano O, Maeda T. Servikal omurilik yaralanmasının patoizyolojisi: travmatik yaralanma ile dejeneratif bozukluk arasındaki farklar nelerdir. Spinal Cord Ser Cases. 2022 Mayıs 3; 8 (1):50. doi: 10.1038/s41394 022-00517-7.
5. Baucher G, Taskovic J, Troude L, Molliqaj G, Nouri A, Tessitore E. Dejeneratif servikal miyelopatinin gelişimi için risk faktorleri: literatur taraması. Neurosurg Rev. 2022 Nisan; 45 (2):1675–1689. doi: 10.1007/s10143-021-01698-9.
6. Busardo FP, Frati P, Santurro A, Zaami S, Fineschi V. Radyolojide hatalar ve malpraktis davaları: Radyologların bilmesi gerekenler. Radiol Med. 2015 Eylul; 120 (9):779–784. doi: 10.1007/s11547-015-0561-x.

TARK 2024
Türk Anesteziyoloji ve Reanimasyon Derneği
58. Ulusal Kongresi
28 Kasım - 1 Aralık 2024
Kaya Palazzo Otel ve Kongre Merkezi / ANTALYA

P-138

Özefagus Duplikasyon Kistli Hastada Anestezi Yönetimi

Muhammed Karaaslan[1], Harun Özmen[1], Bahar Aydınlı[1], Serkan Doğru[1], Halime Beyza Ceran[1], Esra Korkmazcan[1], Erdi Hüseyin Erdem[1], Arman Api[1]

[1]Mersin Şehir Eğitim ve Araştırma Hastanesi

Giriş / Amaç: Özefagus duplikasyonları, yaklaşık 1/22500 canlı doğum prevalansı ile nöronal tümörlerden sonra çocuklarda posterior mediastinal kitlelerin 2. nedenidir. Özefagus duplikasyon kisti, embriyonik gelişimin dördüncü ile altıncı haftasında ön bağırsağın malformasyonundan kaynaklanan nadir bir konjenital anomalidir.Bu anomali yenidoğan döneminde boyunda ve toraksta kitle basısı nedeni ile disfaji, bulantı, kusma yanında dispne gibi solunum problemlerine neden olabileceği için önem taşır.

Olgu: 28 yaş anneden G2P1A1Y1 olarak USGde 30 haftalık olarak değerlendirilen gebelikten C/S ile 1500 gr doğan prematüre bebek solunum sıkıntısı nedeniyle entübe edilerek yoğun bakım takibine alındı.Yapılan ilk muayenesinde nazogastrik sonda ilerletilemedi, opak madde verilerek çekilen XRAYde hem poşa hem mideye dolum olduğu görülüp özefagus duplikasyonu tanısı konuldu.Yapılan EKOda PFO, PDA, ASD, TY tespit edildi.Operasyon planlanan hastanın preoperatif değerlendirmesi ve hazırlıkları yapılıp postnatal 5. gününde operasyona alındı.Hasta ameliyathaneye yoğun bakım doktoru eşliğinde entübe halde geldi. Monitorizasyon sonrası yapılan ilk kontrolde hastanın endotrakeal tüpün yerinde olmadığı ve spontan soluduğu görüldü.Endotrakeal tüp kontrollü bir şekilde çekildi.Maske indüksiyonunda sevofluran , oksijen hava karışımı kullanılarak başarılı entübasyon sonrası tüp tespiti yapıldı.Hastaya sol yan torakotomi pozisyonu verildi.Cerrah ile konuşulup cerrahi sahada rahat çalışılması için 1,5 mg esmeron iv uygulandı.Kompresler ile baş ve vücudun açıkta kalan bölgelerinden ısı kaybı önlendi.Sağ torakotomi ile girilerek trakeaya komşu olan duplikasyon onarımı yapıldı.Major kanama yaşanmadı. Anestezi uygulaması süresince 20 ml/h izomix sıvı verildi.Operasyon komplikasyonsuz şekilde bitirildi. Hasta entübe halde anestezist eşliğinde yenidoğan yoğunbakım ünitesine teslim edildi.Yoğunbakımda postop 27. günde extübe edildi, halen yoğunbakım ünitesinde takip edilmektedir.

Tartışma / Sonuç: Özefagus duplikasyon kistleri, tüm özefagus anomalilerinin %0,5'le %2,5'ini oluşturur. Bu olgularda PFO, PDA, ASD, TY gibi kardiyak anomaliler de eşlik edebilir. Olguların genellikle düşük doğum ağırlıklı ve prematüre olması nedeni ile anestezi uygulaması eşlik eden komorbiditeler sebebi ile önem arz eder. Hastaların kardiyak, respiratuvar stabiliteleri yanında yenidoğan dönemi de dikkate alınarak anestezi planlaması yapılmalıdır.Bu vaka ile başarıyla yönetilen özefagus duplikasyon onarımı anestezisi deneyimimizi paylaşmak istedik.

Anahtar Kelimeler: yenidoğan, özefagus duplikasyon kisti, genel anestezi, hasta yönetimi, sevofluran

Kaynakça

1. Trappey, 3rd, A.F. –Hirose, S. Esophageal duplication and congenital esophageal stenosis Semin Pediatr Surg. 2017; 78-86

2. Cavdar, S. – Kirschner, H.J. –Fuchs,J. Endoscopic membranotomy of a tubular type esophageal duplication cyst performed on a 5 year old child J Pediatr Surg Case Rep. 2016; 15:25-27

3. Ivekovic, H. – Jouret-Mourin, A. – Deprez, P.H. Endoscopic fenestration of esophageal duplication cysts Endoscopy, 2012;44: E404-E405

TARK 2024
Türk Anesteziyoloji ve Reanimasyon Derneği
58. Ulusal Kongresi
28 Kasım - 1 Aralık 2024
Kaya Palazzo Otel ve Kongre Merkezi / ANTALYA

P-139

Osas Cerrahisi Sonrası Negatif Basınçlı Akciğer Ödemi İle Sonuçlanan Havayolu Obstruksiyonu

Makbule Melike Böke Sarıyer[1], Abdullah Bozkurt[1], Ayşe Şencan[1], Ahmet Yüksek[1]

[1]Kocaeli Şehir Hastanesi

Giriş / Amaç: Obstrüktif Uyku Apne Sendromu (OSAS), uyku sırasında üst solunum yollarının kısmen veya tamamen tıkanması sonucu solunum duraklamaları ile karakterize bir durumdur.(1) Genellikle obezite, yaş, ve anatomik yapı gibi faktörlerden etkilenir. Gündüz aşırı uyku hali, horlama ve baş ağrıları semptomlarıdır. OSAS; kalp hastalıkları, hipertansiyon ve metabolik sendrom gibi ciddi komorbiditelere yol açabilir. Bu durumlar ise anestezi yönetimi açısından havayolu zorluklarına ilave yeni zorluklar ortaya çıkartır. Negatif basınçlı akciğer ödemi (NPPE) ise kapalı havayollarına rağmen inspiryum çabası sonrası alveollere intertisyal sıvının çekilmesi, akut solunum yetmezliği bulgularını ortaya çıkartır.(2) Mevcut vakada OSAS cerrahisi sonrası NPPE gelişen hastanın yönetimi paylaşılmıştır.

Olgu: 35 yaşındaki erkek hasta, burun tıkanıklığı, horlama ve uykuda nefes alamama şikayetleriyle kbb kliniğine başvurmuş ve ağır OSAS teşhisi konulmuş. KBB muayenesinde, AHI 71.1 olarak saptanmış ve çeşitli anatomik bulgular (septum deviasyonu, tonsil hipertrofisi) tespit edilmiştir. Hastaya elektif OSAS cerrahisi uygulandı. GAA entübasyon dozuna uygun midazolam, propofol, lidokain ve roküronyum ile indüksiyon yapıldı. Hasta ekstübasyon sonrası spazma girerek desatüre ve bradikardik oldu.Akciğer seslerinde yaygın krepitan raller görüldü. Hasta NPPE ön tanısıyla yoğun bakım ünitesine alındı. Postoperatif izlemde pH 7.22, pO2 74.4 gibi anormal kan gazı değerleri saptandı, diüretik ve HFNK tedavisi başlandı. Tedaviye yanıt vererek oksijen ihtiyacı azalan hasta stabil hale gelmesi sonrası hastamız önce servis daha sonra şifa ile eve taburcu edildi.

PREOP PA AC GRAFİSİ

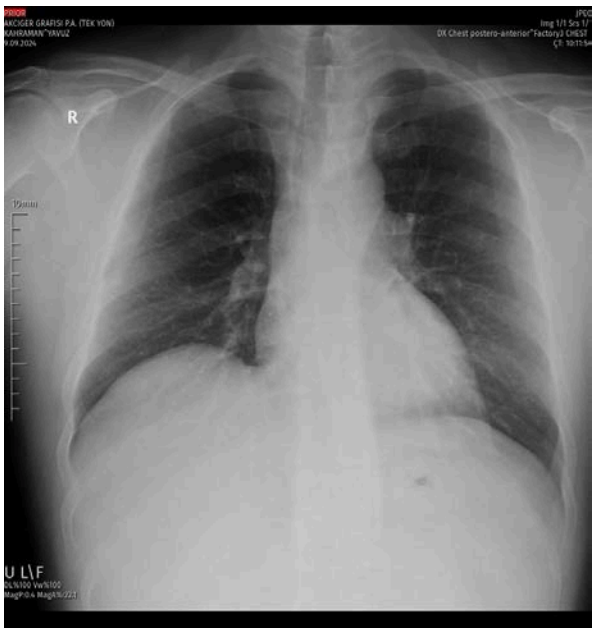

POSTOP PA AC GRAFİSİ



Tartışma / Sonuç: Osas cerrahisi giderek artan oranda yapılmaktadır. Ancak ileri derece bozulmuş havayollarının erken cerrahi dönemde ağrı, ödem, yetersiz derlenme gibi faktörlere bağlı olarak yeniden kapanması nadir olmayan bir komplikasyondur. Hastamızda havayolu obstruksiyonu akciğer ödemi ve bozulmuş oksijenizasyon ile sonuçlanmış, elektif cerrahi geçiren genç hastamızda yoğun bakım ihtiyacı oluşmuştur. OSAS cerrahisinde hastalar obez yada fazla kilolu, genellikle de güçlü genç hastalar olduğunda artmış inspiryum çabasının akciğer ödemi ile sonuçlanabileceği, hızlı tanı tedavinin hayat kurtarabileceği akılda tutulmalıdır.(3) Bu paylaşımımızın OSAS ve NPPE ilişkisine dikkat çekmesi açısından meslektaşlarımız açısından da faydalı olacağına inanıyoruz.

Anahtar Kelimeler: NPPE, OSAS

Kaynakça

1. Stöwhas AC, Lichtblau M, Bloch KE. Obstruktives Schlafapnoe-Syndrom [Obstructive Sleep Apnea Syndrome]. Praxis (Bern 1994). 2019 Jan;108(2):111-117. German. doi: 10.1024/1661-8157/a003198. PMID: 30722731.
2. Ma J, Liu T, Wang Q, Xia X, Guo Z, Feng Q, Zhou Y, Yuan H. Negative pressure pulmonary edema (Review). Exp Ther Med. 2023 Aug 4;26(3):455. doi: 10.3892/etm.2023.12154. PMID: 37614417; PMCID: PMC10443067.
3. Rudra A, Chatterjee S, Das T, Sengupta S, Maitra G, Kumar P. Obstructive sleep apnoea and anaesthesia. Indian J Crit Care Med. 2008 Jul;12(3):116-23. doi: 10.4103/0972-5229.43680. PMID: 19742249; PMCID: PMC2738308.

TARK 2024
Türk Anesteziyoloji ve Reanimasyon Derneği
58. Ulusal Kongresi
28 Kasım - 1 Aralık 2024
Kaya Palazzo Otel ve Kongre Merkezi / ANTALYA

P-140

Ne Umduk Ne Bulduk ! Alışılmadık Bir Yabancı Cisim

Celal Özer[1], Mehmet Ali Ateş[1], Mahir Kuyumcu[1], Zeynep Baysal Yıldırım[1], Hüseyin Çetik[1], Zülfü Savaş[1]

[1]Dicle Üniversitesi Hastanesi

Giriş / Amaç: Ağızdan veya burunan herhangi bir cismin trakeobronşial sisteme kaçmasına yabancı cisim aspirasyonu denir. Aspirasyon olgularının % 75'inden fazlasının 1-3 yaşındaki çocuklarda görüldüğü bildirilmiştir.

Olgu: 2 yaşında kız çocuğu evde beslenirken ani gelişen nefes almakta zorlanma şikayeti ile hastanemiz acil servisine getirilmiştir. Hastanın solunum sıkıntısı tespit edilmiş, monitörizasyonunda nabız 142atım/dk spo2 değeri 65 ölçülmüştür. Çekilen akciğer grafisinde yabancı cisim görülmesi (resim 1) üzerine göğüs cerrahisi tarafından acil bronkoskopi planlanmıştır. Hızlıca ameliyathaneye getirilen hastanın değerlendirilmesinde; açlık süresinin 40 dk, hastanın takipneik, dudaklarının morardığı, ajite olduğu görüldü. Hastanın monitörizasyonunda , nabız 158, spo2 58 , tansiyon 75/43 mm/Hg ölçüldü. Hastaya %100 oksijen solutulmaya başlandı. 1mg/kg dan lıdokain, 2mg/kg dan propofol ile hasta anestetize edildi. Zor ventile edilen hastaya 1mg/kg dan rokuronyum yapıldı. Kusma riskine karşı hasta düşük tidal volümle ventile edildi. Hastaya steroid yapıldı. Göğüs cerrahisi hastaya bronkoskopi işlemine başladı. Rijid bronkoskop ile; bir kısmı vokal kordların üstünde bir kısmı ise vokal kordlardan trakeya uzanan metal uçlu mandal denilen yabancı cisim tespit edildi ve çıkarma işlemine başlandı. Hastanın işlem sırasında saturasyonu hızlı bir şekilde düşerek 0 oldu. Rijid bronkoskop ağızdan çıkarıldı ve hasta maske ile ventile edildi. Maske ventilasyonu zorlaşan hastaya ek doz propofol yapıldı. Saturasyonu yükselen hastaya rijid bronkoskopi tekrarlanarak yabancı cisim çıkarıldı.(Resim 2) Hastaya kontrol amaçlı tekrar bronkoskopi yapıldı. Trakea ve vokal kordlarda herhangi bir perforasyon gözlenmedi. Sonrasında entübe edilerek anestezi idamesi sağlandı. Akciğer spazmı olan hasta genel anestezi altında takip edildi ve ısıtıldı. Hastanın kas gücü sugammadex ile geri çevrilerek ekstübe edildi. Spo2 değeri 94 olan hasta postop derlenme odasına alındı. Bilinci açık olan hasta yoğun bakıma gönderildi.

Resim 1



Resim 2



Tartışma / Sonuç: Yabancı cisim aspirasyonları mortal olabilen ve acil tedavi edilmesi gereken bir sorundur. Olgumuzdaki gibi özellikle tok olan hastalarda rijid bronkoskopi sırasındaki anestezi yönetimi dikkat deneyim gerektirir. Genel olarak kuruyemiş, baklagil gibi yabancı cisimlerle sık karşılaşılsa da olgumuzdaki gibi beklenmedik yabancı cisimlerle de karşılaşılabilir.

Anahtar Kelimeler: Yabancı Cisim Aspirasyonu, Göğüs Cerrahisi Anestezisi, Pediatrik Bronkoskopi Anestezisi

Kaynakça

Karišik, M. (2023). FOREIGN BODY ASPIRATION AND INGESTION IN CHILDREN. *Acta Clinica Croatica*, *62*(Suppl1), 105–112. https://doi.org/10.20471/ACC.2023.62.S1.13

TARK 2024
Türk Anesteziyoloji ve Reanimasyon Derneği
58. Ulusal Kongresi
28 Kasım - 1 Aralık 2024
Kaya Palazzo Otel ve Kongre Merkezi / ANTALYA

P-141

Stüve-Wiedemann Sendromu Tanılı 5 Yaşındaki Hastada Anestezi Yaklaşımı:Vaka Sunumu

Mehmet Kırıköz[1], Bilge Cura[1], Cengiz Dağdelen[1], Filiz Üzümcügil[1]

[1]Hacettepe Üniversitesi Anesteziyoloji ve Reanimasyon ABD

Giriş / Amaç: Stuve-Wiedemann sendromu boy kısalığı, uzun kemiklerde eğrilik, kamptodaktili ve eklem kontraktürleri gibi iskelet sistemi bulgularının yanısıra otonomik disfonksiyon, solunum yetmezliği,yutma disfonksiyonu ve malign hipertermi ile karakterize otozomal resesif geçişli bir bozukluktur.Bu vakamızda keratit tanısı olan hastamıza amniyon membran örtülmesi işlemi uygulanacak olup genel anestezi yönetimimizi sunmayı amaçladık.

Olgu: Keratit nedenli amniyon membran örtülmesi planlanan 5 yaş 18 kg hasta doğum sonrası solunum yetmezliği olması üzerine 46 gün yenidoğan yoğun bakım ünitesinde 20 gün entübe olmak üzere takip edilmiş.Ses kısıklığı olması üzerine yapılan muayenede glottik darlık saptanmış.3 yaşındayken boy kısalığı ve bacaklarında eğrilik olması üzerine genetik testleri yapılmış ve Stüve-Wiedemann Sendromu tanısı almış.Bacak eğriliği nedeniyle 6 kez genel anestezi altında opere olmuş ve komplikasyon gelişmemiş.Preoperatif baş-boyun hareketleri olağan,mallampati skoru 2 olarak saptandı.Malign hipertermi riski nedeniyle Dantrolen temin edildi ve havayolu yönetimi için videolaringoskopi ve fiberoptik hazırlığı yapıldı ve aileden trakeostomi onamı alındı.Hasta ameliyathane odasına gelince rutin ASA monitörizasyonu yapıldı ve 22 G kanül ile intravenöz damaryolu açıldı.İndüksiyonda intravenöz yoldan 2-4 mg/kg Propofol titre edilerek, 1 mcg/kg Fentanil ve 0.5 mg/kg Rokuronyum uygulandı.Endotrakeal entübasyon videolaringoskop aracılığıyla ID:4.5 mm ETT ile yapıldı.Malign Hipertermi riski nedeniyle idamede TİVA propofol tercih edildi. Postoperatif analjezi amacıyla 15 mg/kg İV Parasetamol uygulandı.İntraoperatif vital bulgularda,vücut ısısında ve EtCO2 değerlerinde değişiklik olmayan hasta cerrahinin bitiminde propofol infüzyonu kesilerek ve 4 mg/kg İV Sugammadeks uygulanarak ekstübe edildi.Hasta postoperatif gözlem ünitesinde 3 saatlik izlemi sürecinde herhangi bir komplikasyon olmaması üzerine eve taburcu edildi.

Preoperatif Değerlendirme-1



Preoperatif Değerlendirme-2



Monitörizasyon



Tartışma / Sonuç: Hastamız, Stüve-Wiedemann Sendromu tanısının genel anestezi uygulaması açısından kontrendike olmayıp Malign Hipertermi ve otonom disfonksiyon riskleri ile birlikte,havayolu güvenliği için tedbir alınarak güvenle cerrahiye alınabileceğine dair bir örnek teşkil edebileceği kanaatindeyiz.

Anahtar Kelimeler: Stüve Wiedemann Sendromu, Malign Hipertermi, TİVA Propofol, Glottik Darlık, Dantrolen

Kaynakça

1-Bonthuis,D.; Morava,E.; Booij,L.H.D.J.; Driessen,J.J.(2009). Stuve Wiedemann syndrome and related syndromes: Case report and possible anesthetic complications.DOİ: 10.1111/j.1460-9592.2008.02891.x

2-Artilheiro,V.;Portela,F.; Reis,A.T.(2020). Anesthesia for Stüve-Wiedemann syndrome: a rare adult patient case report.DOİ: 10.1007/s13353-020-00581-5

TARK 2024
Türk Anesteziyoloji ve Reanimasyon Derneği
58. Ulusal Kongresi
28 Kasım - 1 Aralık 2024
Kaya Palazzo Otel ve Kongre Merkezi / ANTALYA

P-144

Peritonsiller Apse Tanılı ve Zor Havayolu Olarak Değerlendirilen Hastada Acil Trakeotomi İşlemi; Olgu Sunumu

Celaleddin Soyalp[1], Hakan Aksoy[1], Bedrettin Bingöl[1], Nureddin Yüzkat[1]

[1]Van Yüzüncü Yıl Üniversitesi, Tıp Fakültesi, Anesteziyoloji ve Reanimasyon Anabilim Dalı, Van, Türkiye

Giriş / Amaç: Derin boyun enfeksiyonları (peritonsiller apse, retrofarengeal apse vb.) boynun potansiyel boşluklarının ve fasyalarının sellülit veya apse şeklinde gelişen enfeksiyonlarıdır. Bu tür hastalarda sepsisten ziyade hipoksi ve asfiksi nedeniyle ölüm görülebilmektedir. Mediastinit gibi ölümcül komplikasyonlar gelişebilmektedir. Bu tür hastalarda primer öncelik havayolu güvenliğinin sağlanmasıdır.

Olgu: Yaklaşık 2 haftadır boğaz ağrısı ve şişlik şikayeti olan, peritonsiller apse tanısı konulan ve KBB servisinde tedavisine başlanan hastada ani gelişen solunum sıkıntısı ve desatürasyon nedeniyle acil trakeotomi kararı alınmış ve ameliyathane şartlarında hastaya direk laringoskop ile başarılı şekilde entübasyon sağlandıktan sonra KBB tarafından trakeostomi açılmıştır. Postoperatif hasta yakın takip amacıyla yoğun bakım ünitesine trakeostomili şekilde gönderilmiştir.

Şekil-1. Hastanın Boyun Tomografi Görüntüsü



Şekil-2. Hastanın Boyun Tomografi Görüntüsü

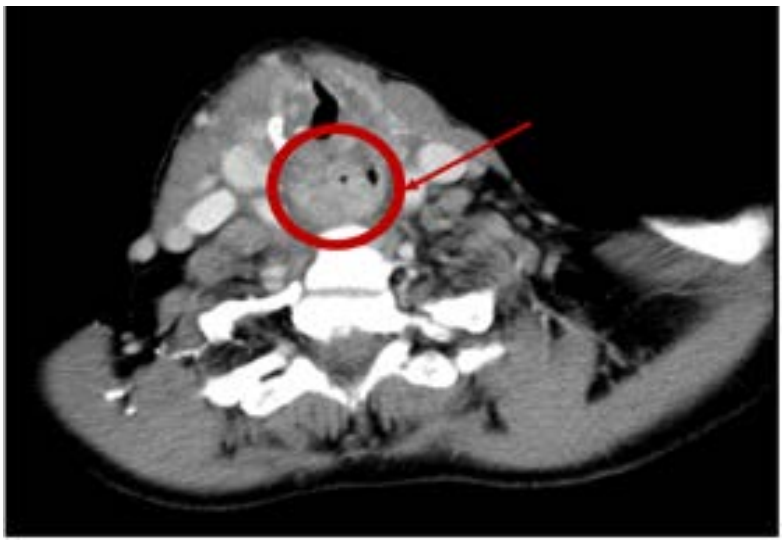

Tartışma / Sonuç: Peritonsiller apselerde havayolu güvenliği mortalite açısından elzemdir. Bu tür hastalar zorlu havayolu yönetimi açısından anestezistler için özellikli vakalardır. Trakeotomi altın standart olarak kabul edilse bile hiçbir yöntemin başarı ve güvenliği tam belirlenememiştir.Peritonsiller apse ya da kitle olan hastalarda indüksiyondan önce detaylı bir preoperatif değerlendirme yapılmalı, gerekli havayolu ekipmanları hazır bulundurulmalı ve primer öncelik havayolu güvenliğinin sağlanması olmalıdır.

Anahtar Kelimeler: Peritonsiller apse, fiberoptik entübasyon, mediastinit, trakeotomi

Kaynakça

1. Kara, İ., Yüce, İ., Vural, A., Önal, Ö., & Kökoğlu, K. (2020). Balık Kılçığına Bağlı Gelişen Retrofarengeal Abse Ve Mediastinit. *ENTcase*, *6*(2), 37-42.
2. Ovassapian, A., Tuncbilek, M., Weitzel, E. K., & Joshi, C. W. (2005). Airway management in adult patients with deep neck infections: a case series and review of the literature. *Anesthesia & Analgesia*, *100*(2), 585-589.

TARK 2024
Türk Anesteziyoloji ve Reanimasyon Derneği
58. Ulusal Kongresi
28 Kasım - 1 Aralık 2024
Kaya Palazzo Otel ve Kongre Merkezi / ANTALYA

P-145

Endoskopi Sırasında Aşırı Gaz Distansiyonuna Bağlı Gelişen Atelektazi

Yadigar Yılmaz[1], Dilek Yamaç[1], Merve Güney[1], Süheyla Abitağaoğlu[1]

[1]SBÜ Sultan 2. Abdülhamid Han Eğitim Ve Araştırma Hastanesi

Giriş / Amaç: Atelektazi anestezi sonrası gelişen akciğer komplikasyonlarından biridir. İntraoperatif abdominal basınç artışı atelektaziyi arttırır. Gastroskopi ve kolonoskopi sırasında mide ve kolon gaz distansiyonuna bağlı pulmoner atelektazi gelişen bir hastayı sunuyoruz.

Olgu: Bilinen bir hastalık tanısı olmayan 92 yaşında, anemi ve kolonda kitle ön tanıları olan kadın hastanın preoperatif bilgisayarlı akciğer tomografisinde bilateral effüzyon ve atelektazik alanları mevcuttu ve bülleri vardı. Hastaya 1 mg midazolam, 50 µg fentanil, 30 mg propofol yapıldı. İşlem süresince aralıklarla toplam 50 mg propofol uygulandı. İlk önce gastroskopi yapılan hasta, kolonoskopi sırasında satürasyonun düşmesi ve bradikardi gelişmesi sonrası uyandırıldı. Hastada solunum sıkıntısı olması, satürasyonun 75-80 civarında olması ve respiratuvar asidoz gelişmesi üzerine, hasta yoğun bakıma alındı ve entübe edildi. Yoğun bakımda çekilen akciğer grafisinde hastanın midenin ve kolon anslarının thoraxa doğru yer değiştirerek sol akciğerde yaygın atelektazi oluşturduğu gözlendi. Çekilen bilgisayarlı batın tomografisinde mide ve kolon anslarında yaygın gaz distansiyonu olduğu görüldü. Perforasyon görülmedi. Genel cerrahi tarafından tuşe ve lavman yapılarak batını rahatlatılan hasta ikinci günün sonunda atelektazilerin azaldığı, arter kan gazının düzeldiği görülerek extübe edildi ve servise gönderildi.

entübasyon öncesi akciğer

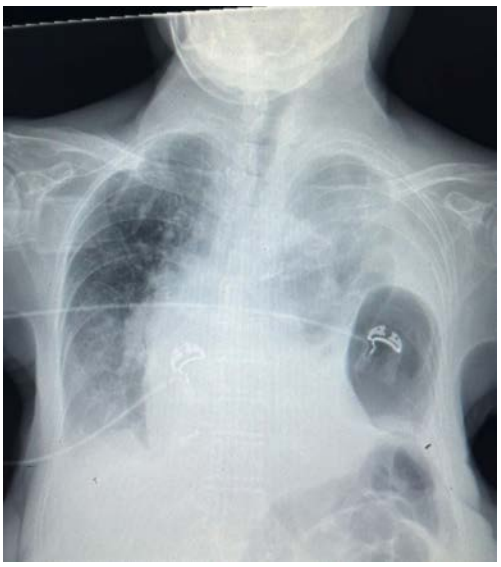

entübasyon öncesi batın



24. saat akciğer



24. saat batın



Tartışma / Sonuç: Akciğer atelektazisi gelişmesi birçok faktöre bağlıdır. Olgumuzda da ileri yaş, mevcut altta olan akciğer patolojisi, mekanik ventilasyon uygulanmaması ve hastanın sol yan pozisyonu gibi atelektaziyi arttırıcı faktörler mevcuttu. İşlem sırasında mide ve bağırsakların aşırı havayla şişirilmesi intraabdominal basıncın artışına, mide ve bağırsakların thoraxa itilmesine, akciğerin sönmesi ve atelektazilerin olmasına neden olur. Hastanın spontan solunumunun korunarak yapıldığı endoskopik işlemler, mekanik ventilasyonun sağladığı koruyucu stratejileri barındırmadığı için, işlem sırasında gelişebilecek komplikasyonlar atelektaziye ve hipoksiye zemin hazırlamaktadır.

Anahtar Kelimeler: Endoskopi, atelektazi, intraabdominal basınç

Kaynakça

1. 1. Zou J, Wang H, Nan Y, Jin X. Stubborn hypoxemia after mild to moderate sedation and analgesia: A case report. Medicine (Baltimore). 2024 Feb 16;103(7):e37059. doi: 10.1097/MD.0000000000037059. PMID: 38363927; PMCID: PMC10869035.
2. 2. Regli A, Pelosi P, Malbrain MLNG. Ventilation in patients with intra-abdominal hypertension: what every critical care physician needs to know. Ann Intensive Care. 2019 Apr 25;9(1):52. doi: 10.1186/s13613-019-0522-y. PMID: 31025221; PMCID: PMC6484068.

TARK 2024
Türk Anesteziyoloji ve Reanimasyon Derneği
58. Ulusal Kongresi
28 Kasım - 1 Aralık 2024
Kaya Palazzo Otel ve Kongre Merkezi / ANTALYA

P-148

Yehova Şahidi Hastanın Kardiyak Cerrahide Anestezi Yönetimi

Mehmet Eren Doğan[1], Ayşegül Güven[1], Özlem Selvi Can[1]

[1]Ankara Üniversitesi Tıp Fakültesi Anesteziyoloji ve Reanimasyon Anabilim Dalı

Giriş / Amaç: Yehova Şahitleri, inançları gereği heterolog kan ve kan ürünleri replasmanını reddeder. Bu inanış, perioperatif anemi ve kanamanın yönetimini anestezi ve cerrahi ekipler için zorlaştırmasına rağmen hastanın kararına saygı duyularak uyulmalı, gerekli hazırlık yapılarak ve tedbirler alınarak yönetilmelidir. Bu olgu sunumunda, redo mitral valf replasmanı (MVR) ve trikuspid valf onarımı (TRA) operasyonu yapılacak 79 yaşındaki Yehova şahidi hastanın perioperatif yönetimi deneyimlerimizi sunmayı amaçladık.

Olgu: 79 yaş Yehova Şahidi redo MVR+TRA operasyonu planlanan erkek hastanın preoperatif değerlendirilmesi yapıldı. HT, katarakt, BPH tanıları olan ve efor kapasitesi >4 MET olarak değerlendirilen hastanın tetiklerinde Hb:13 g/dl, INR: 2,16, PLT: 144.109/L, Fibrinojen: 2,74 g/L, B12, Demir, Folat parametreleri normaldi. Ekokardiyografide mitral kapakta korda rüptürü, 2-3 MY, 3-4 TY- 1-2 AY, EF: %55, PAB: 70 mm/Hg idi. Hasta bilgilendirilerek onamı alındı. Operasyon odasında rutin ASA monitörizasyonuna ek olarak BİS ve NIRS monitörizasyonları yapıldı. İndüksiyondan sonra anestezi idamesi sevofluran ve remifentanil infüzyonu ile sağlandı. TEE probu yerleştirildi. Radyal ve femoral invazif arter monitörizasyonu, IJV kateterizasyonu ve cerrahi sahanın daha erişilebilir olması için periferik kanülasyonun süperior kısmı tarafımızca yapıldı. Cell saver kuruldu ve bypass sürecince ultrafiltrasyon yapıldı. Akut normovolemik hemodilüsyon (ANH) yapılarak 500 cc kan rezervi sağlandı. Bypass öncesi 1 g sonrasında 2 g olmak üzere toplamda 3 g transamin infüzyon halinde verildi. Vaka sırasında pulmoner ven yaralanması nedeniyle tamir yapıldı. Kanamanın devam etmesi üzerine hastaya 15IU/kg Cofact verildi. Operasyon süresince ANH'dan 500 cc Cell Saver'dan 1000 cc otolog kan ve 2500 cc kristaloid mayi verildi. Cerrahi süresi 415 dakika olan hastanın cross klemp süresi 177 dakikaydı. Hasta cerrahi sonunda 8.8 hemoglobin ile entübe halde, inotrop ve vazopressör infüzyonu ile ybu'ne devredildi.

Tartışma / Sonuç: Hasta kan yönetimi önerileri Yehova şahitleri gibi hetorolog transfüzyon uygulanamayan hastalarda oldukça önem kazanmaktadır. Bu hastalarda hastanın kararına saygı gösterilmeli, preoperatif anemiye, intraoperatif transfüzyon azaltıcı önlemlere ve kan koruma stratejilerinin uygulanmasına dikkat edilmelidir.

Anahtar Kelimeler: Yehova şahidi, Hasta kan yönetimi, Redo MVR

Kaynakça

https://www.sciencedirect.com/science/article/pii/S1053077022009223

https://pubmed.ncbi.nlm.nih.gov/33325336/

https://pubmed.ncbi.nlm.nih.gov/24809815/

TARK 2024
Türk Anesteziyoloji ve Reanimasyon Derneği
58. Ulusal Kongresi
28 Kasım - 1 Aralık 2024
Kaya Palazzo Otel ve Kongre Merkezi / ANTALYA

P-153

Goldenhar Sendromlu Bir Hastada Postoperatif Hava Yolu Obstrüksiyonuna Alternatif Bir Yaklaşım: Olgu Sunumu

Cahit Sefer Uçar[1], Hatice Güneş[1], Çiğdem Yıldırım Güçlü[1], Başak Ceyda Meço[1]

[1]Ankara Üniversitesi Tıp Fakültesi

Giriş / Amaç: Goldenhar sendromu, konjenital kraniofasiyal anomalilerle karakterize nadir bir hastalıktır ve bu hastalarda yüz asimetrisi, mikrognati, auriküler malformasyonlar gibi üst hava yolunda yapısal anormallikler sıkça görülür (1). Bu durum, anestezi yönetimi sırasında özellikle havayolu idamesinde zorluklar yaratabilir (2). Bu olgu sunumunda, Goldenhar sendromlu bir hastada adenoidektomi sonrası gelişen üst havayolu obstrüksiyonunun nasıl yönetildiği ve uygun nazal airway bulunmadığında hava yolu açıklığının nazal spiralli endotrakeal tüp (ETT) ile nasıl sağlandığı tartışılacaktır.

Preoperatif Değerlendirme



Mandibular Hipoplazi, Retrognati sebebiyle zor havayolu hazırlığı yapıldı

Olgu: 23 aylık, 9 kg Goldenhar sendromlu çocuk, KBB kliniği tarafından adenoidektomi planıyla ameliyathaneye alındı. Hasta, videolaringoskop yardımıyla 3.5 numara spiralli kaflı ETT ile entübe edildi ve sevofluran ile anestezi idamesi sağlandı. Cerrahi 1.5 saat sürdü ve intraoperatif süreç stabil seyretti. Kas paralizisi döndürüldükten sonra ekstübe edilen ve oral airway ile havayolu açıklığı ve spontan solunumu mevcut olan hasta, oral airway çıkarıldıktan sonra üst hava yolu açıklığını sağlayamaması nedeniyle desatüre oldu ve LMA yerleştirilerek tekrar havalandırıldı. LMA çıkarıldıktan sonra, hastanın havayolu açıklığını sürdüremeyeceği öngörülerek oral airway çıkarılmadan önce nazal airway yerleştirildi. Uygun boyutta nazal airway bulunmadığından spiralli 3 numara kafsız ETT kullanılarak hipofarenkse kadar ilerletildi. Tüp içinden hava akımı gözlenmesi üzerine oral airway de çıkarıldı. Hasta, yanağına tespitlenen ETT ile oda havasında izlendi. Bu süreçte desatüre olmayan ve spontan solunumunu rahat sağlayabildiği gözlenen hasta, pediyatrik yoğun bakıma devredildi. Pediyatrik yoğun bakımda da entübasyon gereksinimi olmadan takip edilen hasta, ertesi gün nazal ETT çıkarılarak nazal HFNO ile izlendi. 2 gün de serviste izlenen hasta, oda havasında desatüre olmaması ve hava yolu açıklığını sağlayabildiğinin gözlenmesi üzerine taburcu edildi.

Entübasyon



Videolaringoskop yardımıyla başarılı entübasyon

Nazal ETT Yerleştirilmesi



Nazal ETT sonrası havayolu açıklığının sağlanması ve hastanın ameliyathanede oda havasında takip edilmesi

Yoğun Bakım Takibi



Yoğun bakımda entübasyon ihtiyacı olmaksızın nazal ETT ile takip edilmesi

Tartışma / Sonuç: Kraniyofasiyal deformiteleri bulunan hastalarda üst havayolu anomalileri, ekstübasyon sonrası hava yolu obstrüksiyonu riskini artırabilir (3). Bu vakada, uygun nazal airway bulunmadığında spiralli endotrakeal tüpün nazal airway olarak kullanılması, orofaringeal obstrüksiyonu bypass edilmesini sağlayarak entübasyon veya trakeostomi gibi invaziv girişimlerden kaçınılmasını sağlamıştır. Bu yöntem, benzer seçilmiş vakalarda, postoperatif havayolu yönetiminde alternatif bir çözüm olarak değerlendirilebilir.

Taburculuk sonrası



Postoperatif 25. gün

Anahtar Kelimeler: Goldenhar, Nazal Airway, Anestezi, Postoperatif Hava Yolu Obstrüksiyonu, Zor Havayolu

Kaynakça

1. Choudhury, M., & Kapoor, P. M. (2017). Goldenhar syndrome: Cardiac anesthesiologist's perspective. *Annals of cardiac anaesthesia*, *20*(Supplement), S61–S66. https://doi.org/10.4103/0971-9784.197802
2. Altintas, F., & Cakmakkaya, O. S. (2005). General anesthesia for a child with Goldenhar syndrome. *Paediatric anaesthesia*, *15*(6), 529–530. https://doi.org/10.1111/j.1460-9592005.01621.x
3. Boston, M., & Rutter, M. J. (2003). Current airway management in craniofacial anomalies. *Current opinion in otolaryngology & head and neck surgery*, *11*(6), 428–432. https://doi.org/10.1097/00020840-200312000-00004

TARK 2024
Türk Anesteziyoloji ve Reanimasyon Derneği
58. Ulusal Kongresi
28 Kasım - 1 Aralık 2024
Kaya Palazzo Otel ve Kongre Merkezi / ANTALYA

P-155

Lateks Alerjili Bir Hastada Anestezi Yönetimi

Samiye Gülsen Küpelikılınç[1], Handan Güleç[2], Mehmet Özer[1]

[1]Ankara Bilkent Şehir Hastanesi
[2]Yıldırım Beyazıt Üniversitesi Tıp Fakültesi

Giriş / Amaç: Lateks alerjisi doğal kauçuk proteinlerine karşı gelişen alerjik reaksiyondur. Ameliyathanede kullanılan malzemelerin bir kısmı lateks içerir. İntraoperatif anaflaksi vakalarının %20'ye yakınında lateks sorumludur. Anestezi sırasında meydana gelen alerjiler içinde ikinci sıradadır. Bu olgu sunumunda rejyonel anestezi uygulanan bir hastada alerji yönetimini sunmayı amaçladık.

Olgu: 73 yaşında, bilinen hipertansiyon ve pnömektomisi olan ASAII erkek hasta, kolesistektomi ve sol pnömektomi operasyonları geçirmiş. Postoperatif lateks alerjisi tanısı almış. Sol inguinal herni nedeniyle operasyon planlanan hastaya ameliyathanede lateks free malzemeler kullanıldı. Vaka boyunca kan basıncı, kalp hızı ve SpO2 takibi yapıldı. Operasyon odasında adrenalin ve resüsitasyon hazırlığı yapıldı. Hastaya rejyonel anestezi uygulandı. Giriş kan basıncı:137/84, nabız:58, SpO2:94 olan hastanın vitalleri operasyon süresince stabil seyretti. Operasyon sonrası postoperatif derlenme odasına alınan hasta ellerinin kaşındığını söyledi. 100 mg iv(intravenöz) prednol, 40 mg iv pantoprozol ve 45,5 mg iv feniramin yapıldı. 10 dakika sonra hastanın tüm vücudunda yaygın ürtiker lezyonlar görüldü. Solunum sıkıntısı gelişen hastanın SpO2:79, nabız:55, kan basıncı:90/55 olarak ölçüldü. Yüz maskesiyle 15 lt/dk oksijen verildi. Intramuskuler 0,3 mg adrenalin, 4 mg iv dekzametazon yapıldı. 15 dk sonra SpO2:94, kalp hızı:65, kan basıncı:122/64 olarak görüldü. Bir saat sonra ürtiker geriledi. Hasta derlendikten sonra yoğun bakıma çıkarıldı. Bir gün yoğun bakım, bir gün servis takibi yapılan hasta herhangi bir komplikasyon görülmeden postoperatif 2. gününde taburcu edildi.

Tartışma / Sonuç: Lateks alerjisi 30-60 dk sonra görülebilen tip I (anaflaktik tip) ve 24-48 saat sonra görülebilen tip IV (geç tip) alerjik reaksiyon olarak ortaya çıkabilir. Lateks alerjisinde farmakolojik proflaksi anaflaktik reaksiyonu önlemeyeceğinden resüsitasyon için tüm ilaç ve malzemeler odada hazır bulundurulmalıdır. Sonuç olarak lateks alerjisi olduğu bilinen hastalarda lateks içeren malzemelerin odadan uzaklaştırılması ve aeroalerjenler için maske ya da filtre kullanılması oldukça önemlidir.

Anahtar Kelimeler: Lateks alerjisi, rejyonel anestezi, ürtiker

Kaynakça

1. Axelsson, J.G., S.G. Johansson, and K. Wrangsjö, *IgE-mediated anaphylactoid reactions to rubber.* Allergy, 1987. **42**(1): p. 46-50.
2. Reisli, R.E., A; Kara, F; Reisli, İ; Ökesli, S, *Ameliyathane çalışanlarında lateks alerjisi sıklığının araştırılması.* Anestezi Dergisi 2009; 17 (1): 33-40, 2009.
3. Ruëff, F., et al., *Frequency of natural rubber latex allergy in adults is increased after multiple operative procedures.* Allergy, 2001. **56**(9): p. 889-94.
4. Laxenaire, M.C. and P.M. Mertes, *Anaphylaxis during anaesthesia. Results of a two-year survey in France.* Br J Anaesth, 2001. **87**(4): p. 549-58.
5. Mertes, P.M. and M.C. Laxenaire, *Allergic reactions occurring during anaesthesia.* Eur J Anaesthesiol, 2002. **19**(4): p. 240-62.
6. Laguna, J.J., et al., *Practical Guidelines for Perioperative Hypersensitivity Reactions.* J Investig Allergol Clin Immunol, 2018. **28**(4): p. 216-232.
7. McLeskey, S.W. and D.M. Korniewicz, *Understanding latex allergy.* Semin Perioper Nurs, 1998. **7**(4): p. 206-15.
8. Holzman, R.S., *Clinical management of latex-allergic children.* Anesth Analg, 1997. **85**(3): p. 529-33.
9. Erkal, H. and Y. Özyurt, *GENERAL ANESTHESIA FOR A PARTURIENT WITH LATEX ALLERGY: CASE REPORT.* South Clin Ist Euras, 2002. **13**(3): p. 200-201.

TARK 2024
Türk Anesteziyoloji ve Reanimasyon Derneği
58. Ulusal Kongresi
28 Kasım - 1 Aralık 2024
Kaya Palazzo Otel ve Kongre Merkezi / ANTALYA

P-157

İnterskalen Blok Sonrası Frenik Sinir Tutulumu

Döndü Genç Moralar[1], Ali Selman Günaydın[1], Osman Çelik[1]

[1]SBÜ Gaziosmanpaşa Eğitim Ve Araştırma Hastanesi

Giriş / Amaç: Omuz artroskopisi gerek operasyon sırasındaki pozisyonu gerekse serebral perfüzyonun korunması gibi anestezi yönetiminde zorluklar barındıran bir girişimdir. (1) Brakial pleksus, terminal dallarla birlikte omuz ekleminin dermatomlarını alır. İnterskalen blok omuz artroskopilerinde omuzun anestezisini sağlar. (2) Bu bloğun komplikasyonları arasında sistemik toksik reaksiyondan total spinal bloğa, ve hatta frenik sinir tutulumuna kadar uzanan geniş bir yelpaze bulunmaktadır.(3) Biz de bu olgumuzda omuz artroskopisi öncesi anestezi sağlaması için preoperatif yapılan interskalen blok sonrası frenik sinir tutulumu deneyimimizi anlatmayı amaçladık.

Olgu: 52 yaş kadın hipertansiyon dışında ek özelliği olmayan hastaya ortopedi uzmanları tarafından sağ omuzdan lateral yaklaşımla artroskopi planlandı. Hastaya rejyonal anestezi komplikasyonları anlatıldıktan sonra onam alınarak 2 mg midazolamla sedasyonu sağlandı. Hastanın sağ tarafından öncelikle yüzeyel servikal sinir bloğu 10 ml %0.5 bupivacain kullanırak yapıldı, ardından anterior skalen kasla medial skalen kas arasında servikal 4-5-6. sinirler görüntülenerek 10 ml %0,5 bupivacain enjekte edildi. 30 dakika beklenip hastanın anestezisi sağlandıktan sonra hastanın sternum sağ inferior lateralinde başlayan ağrı mevcuttu. Hastanın acil EKG'si görülüp troponin, ck-mb ve diğer rutinleri gönderildi. EKG'de bir değişiklik saptanmadı ve troponin ck-mb değerinde yükselme gözlenmedi. Hasta ileri tetkik ve takip edilmek üzere yoğun bakım ünitesine alındı. PA akciğer grafisinde sağ diaphramın eleve olduğu görüldü. Hastada başka bir semptom görülmedi. Takipleri sırasında kontrol EKG'de değişiklik ve troponin ck-mb değerinde yükselme görülmedi. Hasta blok suresi bitene kadar gözlem amaçlı yoğun bakımda izlendi. 8. Saatte hastanın sternumdaki ağrısı geriledi. Kontrol PA akciğer grafisinde diyafram elevasyonunun normale döndüğü görüldü. EKG'si ve kardiyak markerları tekrar edilip negatif olduğu da görüldükten sonra ve başka bir komplikasyon gelişmemesi üzerine hasta diğer gün servise transfer edildi.

Eleve Diyafram Görüntüsü

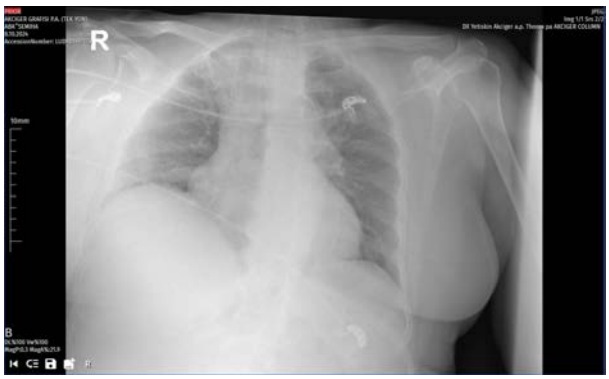

Şekil 1: Bloktan 45 dk sonra çekilen PA akciğer grafisinde diyafram elevasyonu görüntüsü

Tartışma / Sonuç: İnterskalen blok sonrası frenik sinir tutulumuna bağlı olarak hemidiyaframda elevasyon görülebilmekte, akut koroner sendromla karışabilmektedir. Ayrıcı tanıda lokal anestezi toksisitesi yanında kardiyak ve solunumsal komplikasyonlar da göz önünde bulundurulmalı, hasta yakın takip edilmelidir.

Normal Grafi (Taburculuk Öncesi)

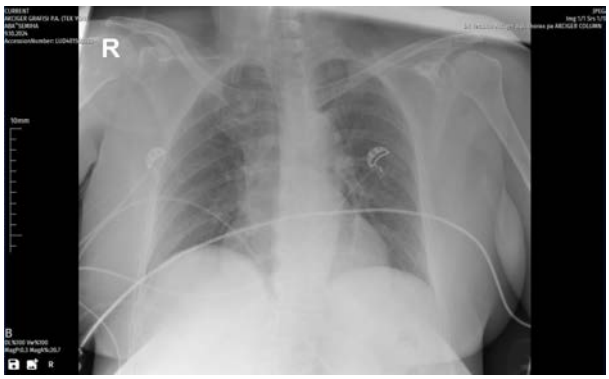

Şekil 2: Taburculuk öncesi, bloktan 24 saat sonra görüntülenen PA akciğer grafisi

Normal Grafi

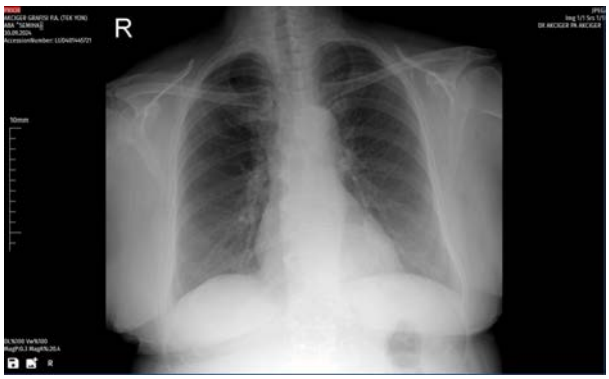

Şekil 3: Preoperatif değerlendirmede görüntülenen PA akciğer grafisi

Anahtar Kelimeler: brachial plexus, interscalen block, phrenic nerve block, elevated diaphragma, omuz artroskopisi

Kaynakça

1. 1: Xue Z, Yan C, Liu Y, Yang N, Zhang G, Qian W, Qian B, Liu X. Opioid-free anesthesia with esketamine-dexmedetomidine versus opioid-based anesthesia with propofol-remifentanil in shoulder arthroscopy: a randomized controlled trial. BMC Surg. 2024 Aug 10;24(1):228. doi: 10.1186/s12893-024-02518-9. PMID: 39127614; PMCID: PMC11316359.
2. 2: Singh A, Kelly C, O'Brien T, Wilson J, Warner JJ. Ultrasound-guided interscalene block anesthesia for shoulder arthroscopy: a prospective study of 1319 patients. J Bone Joint Surg Am. 2012 Nov 21;94(22):2040-6. doi: 10.2106/JBJS.K.01418. PMID: 23172321.
3. 3: Sun, L.Y., Basireddy, S., Gerber, L.N. *et al.* Continuous interscalene *versus* phrenic nerve-sparing high-thoracic erector spinae plane block for total shoulder arthroplasty: a randomized controlled trial. *Can J Anesth/J Can Anesth* **69**, 614–623 (2022). https://doi.org/10.1007/s12630-022-02216-1

TARK 2024
Türk Anesteziyoloji ve Reanimasyon Derneği
58. Ulusal Kongresi
28 Kasım - 1 Aralık 2024
Kaya Palazzo Otel ve Kongre Merkezi / ANTALYA

P-158

Farklı Zaman Dilimlerinde Meme Koruyucu Cerrahi Geçiren Hastada Preemptif Uyguladığımız Erektör Spina Planı ve Modifiye Pektoral Sinir Bloklarının Analjezik Etkinliklerinin Değerlendirilmesi

Buket Aslan[1], Osman Ekinci[1], Yasemin Çakır[1]

[1]Sağlık Bilimleri Üniversitesi, Haydarpaşa Numune Eğitim ve Araştırma Hastanesi, İstanbul

Giriş / Amaç: Postoperatif ağrı doku yaralanmasından kaynaklanan, hastaya özgü, hoş olmayan duyusal ve duygusal bir deneyimdir. Postoperatif ağrı yönetiminde multimodal yaklaşım dikkat çekmektedir. Kadınların en yaygın kanseri olan meme kanserinin cerrahisi, dünya çapında en sık uygulanan prosedürlerdendir ve postoperatif multimodal analjezi yönetiminde periferik bloklar sıklıkla tercih edilmektedir. Erektör spina düzlemi(ESP) bloğu ve Modifiye pektoral sinir bloğunun(PECS II) analjezik etkinliği, çeşitli vaka serilerinde ve randomize kontrollü çalışmalarda kanıtlanmıştır. Literatürde aynı hastaya uygulanan farklı blokların etkinliğiyle ilgili bir karşılaştırma bulunmamaktadır. Olgumuzda farklı zamanlarda iki kez meme koruyucu cerrahi geçiren aynı hastaya preemptif uyguladığımız ESP ve PECS-II bloklarının analjezik etkinliklerini karşılaştırmayı amaçladık.

Olgu: 34 yaşında, meme kanseri tanılı, ASA(American Society of Anesthesiologists) risk sınıflaması II, lisans mezunu olan hasta farklı zamanlarda iki kez unilateral meme koruyucu cerrahi geçirdi. Hastanın bilgilendirilmiş onamı alınarak standart ASA monitörizasyonu altında, steril şartlarda, ultrasonografi eşliğinde in-plane teknikle ve hidrodiseksiyon doğrulamasıyla bloklar preoperatif uygulandı. İlk operasyonunda, PECS-II bloğu amacıyla toplam 30 mL ve ikinci operasyonunda ESP bloğu amacıyla 30 mL %0,25 bupivakain uygulandı. 20 dakika sonra intravenöz 1,5 mcg/kg fentanil, 2-3 mg/kg propofol, 0,6 mg/kg roküronyum ile anestezi indüksiyonu uygulandı, laringeal maske ile hava yolu güvenliği sağlandı. İdamede 2 lt/dk 1:1 oranında O2/hava, inhale %1-4 sevofluran ve intravenöz 0,01-0,2 mcg/kg/dk remifentanil infüzyonu kullanıldı. Uyandırma öncesi intravenöz ondansetron 4 mg, parasetamol 1 gr verildi. İntravenöz atropin 0,03 mg/kg ve neostigmin 0,07 mg/kg ile dekürarize edilerek laringeal maskeden ayrıldı. Hastanın postoperatif NRS ve hemodinamik parametreleri, kurtarma analjezik dozları ve zamanları, bulantı-kusma durumu ve memnuniyeti kaydedildi(Tablo 1,2). NRS skorları, analjezik ihtiyacı ve hastanın memnuniyeti değerlendirildiğinde PECS-II bloğunun daha iyi analjezik etki sağladığı izlendi.

TABLO 1

PECS-II BLOĞU POSTOPERATİF	KALP HIZI(atım/dk)	KAN BASINCI(mmhg)	SPO2 %	NRS (0-10)	BULANTI-KUSMA	EK ANALJEZİK
0.SAAT	65	109/66	97	2	0	-
30. DK	60	113/80	98	3	0	-
1. SAAT	61	126/77	98	3	0	-
6. SAAT	68	110/70	97	3	0	-
12. SAAT	64	110/60	97	1	0	-
24. SAAT	88	95/60	98	1	0	-
Memnuniyet Skoru	9					

Hastaların teknikle ilgili memnuniyeti, ameliyattan 24 saat sonra 10 puanlık bir memnuniyet skoru ile değerlendirildi. (0 = memnun değil, 10 = çok memnun)

TABLO 2

ESP BLOĞU POSTOPERATİF	KALP HIZI(atım/dk)	KAN BASINCI(mmhg)	SPO2 %	NRS (0-10)	BULANTI-KUSMA	EK ANALJEZİK
0.SAAT	65	119/75	100	3	0	-
30. DK	62	115/76	98	5	0	100 mg tramadol
1. SAAT	59	141/75	98	6	0	-
6. SAAT	74	126/78	97	2	0	-
12. SAAT	75	112/88	96	2	0	-
24. SAAT	80	115/75	98	3	0	-
Memnuniyet Skoru	7					

Hastaların teknikle ilgili memnuniyeti, ameliyattan 24 saat sonra 10 puanlık bir memnuniyet skoru ile değerlendirildi. (0 = memnun değil, 10 = çok memnun)

Tartışma / Sonuç: Olgumuzla uyumlu olarak, meme cerrahisinde yapılan randomize kontrollü çalışmalarda[3,4] PECS-II bloğunun ESP bloğundan daha iyi analjezi sağladığı gösterilmiştir. Ağrı duyumunun değerlendirilmesi ve ölçümü zor, subjektif bir kavram olması nedeniyle aynı hastaya aynı cerrahide farklı zamanlarda uygulanan blokların karşılaştırılmasının anlamlı olduğunu düşünmekteyiz.

Anahtar Kelimeler: postoperatif ağrı, erektör spina plan bloğu, modifiye pektoral sinir bloğu, meme cerrahisi

Kaynakça

1. [1] Buvanendran A., Lubenow R., Kroin J., (2013),Wall & Melzack's Textbook of Pain, Sixth Edition, Elsevier, Chapter 46, 629-644
2. [2]Jacobs, A., Lemoine, A., Joshi, G. P., Van de Velde, M., Bonnet, F., & PROSPECT Working Group collaborators# (2020). PROSPECT guideline for oncological breast surgery: a systematic review and procedure-specific postoperative pain management recommendations. Anaesthesia, 75(5), 664–673. https://doi.org/10.1111/anae.14964
3. [3] Bakeer A, Abdallah NM. Erector Spinae Plane Block Versus PECS Block Type II for Breast Surgery: A Randomized Controlled Trial., Anesth Pain Med., 2022 Apr 25;12(2):e122917. doi: 10.5812/aapm-122917. PMID: 35991781; PMCID: PMC9375956.
4. [4] Altıparmak B, Korkmaz Toker M, Uysal Aİ, Turan M, Gümüş Demirbilek S. Comparison of the effects of modified pectoral nerve block and erector spinae plane block on postoperative opioid consumption and pain scores of patients after radical mastectomy surgery: A prospective, randomized, controlled trial., J Clin Anesth., 2019 May;54:61-65. doi: 10.1016/j.jclinane.2018.10.040. Epub 2018 Nov 3. PMID: 30396100.

TARK 2024
Türk Anesteziyoloji ve Reanimasyon Derneği
58. Ulusal Kongresi
28 Kasım - 1 Aralık 2024
Kaya Palazzo Otel ve Kongre Merkezi / ANTALYA

P-159

Hastane Dışı Kardiyak Arreste Yapılan Etkin Müdahale: Bilinçli İlkyardım Hayat Kurtarır

Emine Sümeyye Akköze[1], Çiğdem Ünal Kantekin[1], Ayşe Temiz[1], Ürfettin Hüseyinoğlu[1], Günhan Gökahmetoğlu[1], Emin Silay[1]

[1]SBÜ Kayseri Tıp Fakültesi, Anesteziyoloji ve Reanimasyan AD

Giriş / Amaç: Hastane dışı kardiyak arrest (HDKA) dünya çapında önde gelen mortalite nedenlerinden biridir(1). Kardiyak arrestte doğru bir ilkyardım, profesyonel yardım gelene kadar hasta ya da yaralının hayatta kalmasını sağlamada hayati bir rol oynar(2). Bu olguda, hastane dışında kardiyak arrest gelişen ve doğru ve etkin müdahale ile sağlıkla eve taburculuğu sağlanan genç hasta sunulmuştur.

Olgu: 28 yaş kadın hasta hastane dışında bıçak saplanır tarzda sırt ağrısı tarifledikten sonra arrest olmuştur. Tesadüfen olay anında yakınında bulunan bulunan bir hemşire tarafından anında temel yaşam desteği uygulanmıştır. 15. dk da 112 ekibi hastayı devralmış ve entübe ederek ileri yaşam desteğine devam etmiştir. 30. dk da hastaneye ulaşılarak monitörize edilen hastanın ritmi VF olarak değerlendirilmiştir. Hasta defibrile edilmiş. 30 dk daha kardiyopulmoner resüsitasyona (KPR) devam edilen hastanın 1. saatte kalp tepe atımı alınmış. Hasta önce anjiyo ünitesine alındı. Yapılan KAG sonrası pulmoner ödem gelişen hastaya yapılan gerekli müdahaleler sonrası hasta Glaskow koma skoru 3 olarak entübe şekilde Anestezi yoğun bakım ünitesine devralınmıştır. Yapılan ileri tetkik ve değerlendirmelerle hastanın arrest sebebinin Takotsubo sendromu olduğu anlaşılmıştır. Hasta 5. Gün ekstübe edilmiştir. Yatışının 10. Gününde servise devredilmiştir. Yatışının 16. Gününde eve sağlıklı şekilde taburcu edilmiştir.

Tartışma / Sonuç: Temel yaşam desteğinde, hayatta kalma zinciri halkalarından erken yardım istemek, erken KPR ve erken defibrilasyon yapılması gereken ilk üç işlemdir(3). Kardiyak arrest geliştiğinde hemen müdahale edilmezse, her dakika nörolojik ve fonksiyonel iyileşme zayıflar ve hayatta kalma olasılığı azalır. Ülkemizde yapılan bir çalışmada 61 kardiyak arrest vakasının hepsinin evde gerçekleştiği, olay yerinden ambulansa alınana kadar KAC ve defibrilasyon yapılmadığı, sadece damar yolu açıldığı ve oksijen verildiği saptanmıştır. Bu hastaların tamamı hastanede hayatını kaybetmiştir (4). Bu olguda kardiyak arrest temel yaşam desteği bilen bir sağlık çalışanının yanında gerçekleşmiş ve hastaya müdahalede hiç zaman kaybedilmemiştir.KPR eğitimini yaygınlaştırmak, HDKA sonrası sağkalımı arttırmak için uygulanabilecek önemli ve etkili önlemlerden biridir.

Anahtar Kelimeler: Hastane dışı kardiyak arrest, Temel yaşam desteği, İleri yaşam desteği

Kaynakça

1. Myat A, Song KJ, Rea T. Out-of-hospital cardiac arrest: current concepts. Lancet. 2018; 391(10124):970-979.
2. De Buck E, Van Remoortel H, Dieltjens T, et al. Evidence-based educational pathway for the integration of first aid training in school curricula. Resuscitation. 2015;94:8-22.
3. Chan PS, McNally B, Tang F, Kellermann A. CARES Surveillance Group. Recent trends in survival from out-of-hospital cardiac arrest in the United States. Circulation. 2014;130(21):1876-1882.
4. Al B, Zengin S, Kabul S, Güzel R, Sarcan E, Yıldırım C. Hastane dışı kardiyopulmoner arrest gelişen hastalarda temel ve ileri yaşam destek uygulamaları: 27 aylık analiz. Gaziantep Tıp Derg. 2013;19(1):13-17.

TARK 2024
Türk Anesteziyoloji ve Reanimasyon Derneği
58. Ulusal Kongresi
28 Kasım - 1 Aralık 2024
Kaya Palazzo Otel ve Kongre Merkezi / ANTALYA

P-160

Aktif Kömür Aspirasyonunu Takiben Hızlı Gelişen ARDS Olgusu

Temel Güner[1], Tuğçe Türkan Alasırt[1], Erçin Çelik[1], Tuğba Uc Eyüboğlu[1]

[1]Sancaktepe Şehit Prof.Dr.İlhan Varank Eğitim ve Araştırma Hastanesi

Giriş / Amaç: Oral olarak uygulanan aktif kömürle(AK) mide dekontaminasyonu birçok zehirlenme için kullanılan bir tedavi yöntemidir. Bununla birlikte, koruyucu hava yolu reflekslerinin kaybına neden olan merkezi sinir sistemi depresanlarına bağlı intoksikasyonlar, olgumuzda olduğu şekilde AK pulmoner aspirasyonuyla sonuçlanabilir. Bu sebeple, koruyucu havayolu refleksi olmayan hastalarda, havayolu güvenliği sağlanması sonrası uygulanması önerilmektedir[1].AK aspirasyonu, mikrovasküler geçirgenliğinde artışa sebep olarak ve akut respiratuar distressendromu(ARDS) gelişimine neden olur[2,3].

Olgu: Bilinen majör depresyon tanısı olan hasta 34 yaş erkek hasta, etil alkol ile kendi ilaçlarının kötüye kullanımı(midazolam, haloperidol, duloksetin) sonrası acil servise ambulansla başvuruyor. Başvuru anında GKS: 6 olması sebebiyle hasta entübe edilerek hava yolu güvenliği sağlanıyor.Yapılan laboratuvar tetkik ve görüntülemelerinde ek patoloji saptanmıyor. AK ile mide dekontaminasyonu uygulanıyor. Hastanın acil servisten yoğun bakıma ambulans ile transferi sırasında sedasyonun yüzeyelleşmesi ile self-ekstübasyon gerçekleşiyor ve eş zamanlı kusma ile mevcut tablo aktif kömür aspirasyonu ile komplike oluyor. Yoğun bakıma kabul muayenesinde yaygın raloskülte ediliyor, solunum yolu güvenliğinden emin olunmasını takiben, bronkoskopi ve bronşial lavaj yapılarak aspirasyon tanısı doğrulanıyor. 24 saat içerisinde, PaO2/FiO2<100 altına düşmesi, ve torakstomografi görüntülemesinde her iki akciğerde yaygın buzlu cam – konsolidasyonlar alanları gözlenmesiyle ARDS tanısı kesinleştiriliyor. Uygun mekanik ventilasyona rağmen hipoksisi derinleşen hastaya, sedasyon hedefi RASS -5 olacak şekilde, ihtiyaç halinde nöromüsküler blok uygulaması da planlanarak yatışın 36. saatindeprone pozisyon kararı alınıyor. 16 saatlik periyodlar ile 4prone pozisyon seansı uygulanıyor. Hastanın takiplerinde supin pozisyonda PaO2/FiO2>200 üzerinde sebat etmesi üzerine sedasyon hedefi RASS 0/-1 olacak şekilde değiştiriliyor. Hasta yatışının 6. gününde başarılı weaningsağlanıyor. 8. Gününde servise taburculuğu sağlanıyor.

sağ alt ana bronşta aktif kömür görüntüsü

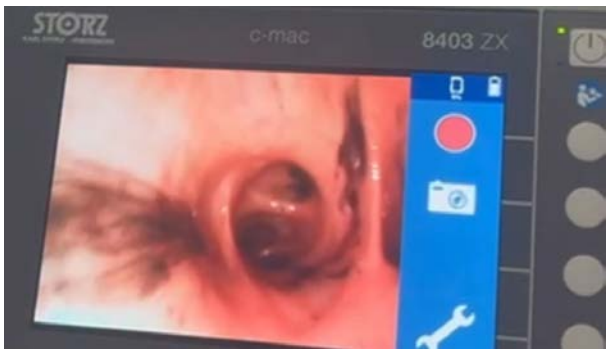

aktif kömür aspirasyonu sonrasında bronkoskopiyle elde edilen sağ alt ana bronş görüntüsü

aktif kömür aspirasyonu sonrası toraks bt görüntüsü

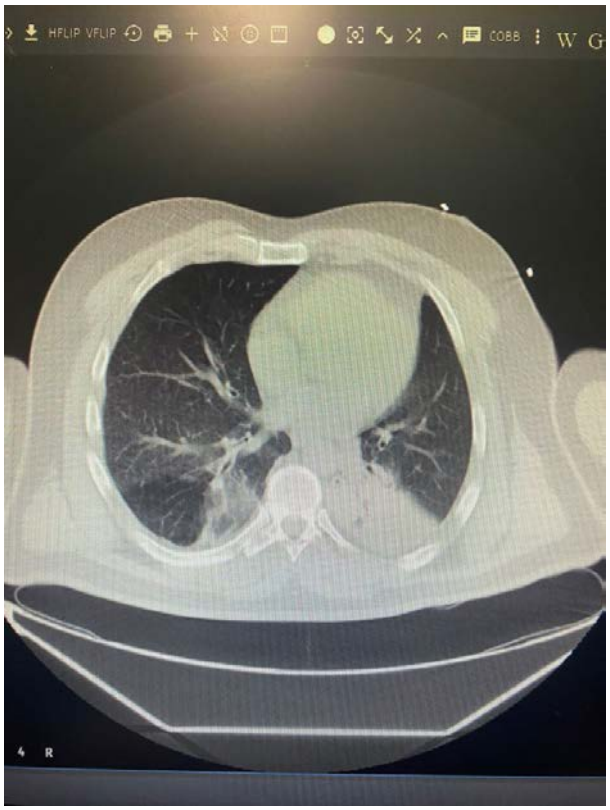

aktif kömür aspirasyonu sonrasında toraks bt de buzlu cam-konsolidasyon görüntüsü

Tartışma / Sonuç: AK ile mide dekontaminasyonu uygulanan hastalar, havayolu güvenliği sağlandığı durumlarda dahi, sedasyon derinliğinde ön görülemeyen (ilaç ve madde metabolizasyonuvb) değişiklikler olabileceği göz önüne alınarak yakın takip edilmelidir. AK aspirasyonu, ARDS ile prezente olabilir. ARDS'de erken prone pozisyon uygulamasına başlanması olgumuzda olduğu gibi iyileşmeyi hızlandırabilir.

Anahtar Kelimeler: aktif kömür aspirasyonu, akut respiratuar distress sendromu, prone pozisyonu, intoksikasyon

Kaynakça

1. Zellner, T., Prasa, D., Färber, E., Hoffmann-Walbeck, P., Genser, D., & Eyer, F. (2019). TheUse of ActivatedCharcoaltoTreatIntoxications. *DeutschesArzteblattinternational*, *116*(18), 311–317. https://doi.org/10.3238/arztebl.2019.0311
2. Arnold TC, Willis BH, Xiao F, Conrad SA, Carden DL. Aspiration of activatedcharcoalelicits an increase in lungmicrovascularpermeability. *J ToxicolClinToxicol*. 1999;37(1):9-16. doi:10.1081/clt-100102402
3. De Weerdt A, Snoeckx A, Germonpré P, Jorens PG. Rapid-onsetadultrespiratorydistresssyndromeafteractivatedcharcoalaspiration. A pitch-blacktale of a potentialtokill. *Am J RespirCritCareMed*. 2015;191(3):344-345. doi:10.1164/rccm.201409-1607IM

TARK 2024
Türk Anesteziyoloji ve Reanimasyon Derneği
58. Ulusal Kongresi
28 Kasım - 1 Aralık 2024
Kaya Palazzo Otel ve Kongre Merkezi / ANTALYA

P-162

Yabancı Cisme Bağlı Özefagus Perforasyonu Olgusunda Endoskopi Ünitesi - Ameliyathane - Yoğun Bakım Döngüsünde Hasta Yönetimi; Olgu Sunumu

Hatice Sıla Boyacıoğlu[1], Merve Kılınç[1], Güneş Özlem Yıldız[1], Gülzar Mecidzade[1], Zafer Çukurova[1]

[1]Bakırköy Dr Sadi Konuk Eğitim ve Araştırma Hastanesi

Giriş / Amaç: Özofagus yaralanmaları nadir fakat acil, yönetimi zorlu, mortalitesi yüksektir.(1)Yönetimi multidisipliner olup; geç tanı ve müdahale başta mediastinit olmak üzere mortal komplikasyonların gelişimine neden olur.

Olgu: 61 yaşında kadın hasta yemek yediği sırada başlayan takılma hissi ve retrosternal ağrı şikayetleri ile acil servise başvurdu.Anamnez ve FM sonrası genel cerrahi ekibi tarafından acil gastroskopi işlemine alındı. İşlemin başlamasından sonra hastanın ağrısının artması ve uyumunun zorlaşması üzerine işleme anestezi altında devam edilmesine karar verildi.Genel durum orta, bilinç açık, ajite ve vital bulgular stabil olan hastaya, açlık süresi uygun olmasına rağmen yabancı cisim anamnezi sebebiyle tok kabul edilip sedasyon amacıyla 0,05 mg/kg midazolam uygulandı. Gastroskopide yabancı cisim mideye ilerletilemedi, distal özofagusta mukozal hasar ve olası perforasyon alanı görüldü.Yabancı cisim geçilip dilatasyona devam edilmesi sırasında batında şişlik artıp desatüre olan ve perküsyonda timpanite artışıyla perforasyon düşünülen hastada gastroskopi sonlandırıldı.Batın, göğüs önduvarı, boyun ve yüzde aniden ciltaltı amfizem gelişen hasta 2mg/kg propofol ve 0,6mg/kg roküronyum ile sedatize ve kürarize edilerek OTE edildi.Acil ameliyathaneye transfer edilen hastaya özefagus cerrahisi planlanması nedeniyle OLV planlandı.Çift lümenli tüp için tekrar değerlendirilen hastada boyun hareketlerinin amfizeme bağlı kısıtlı, trakeanın deviye olduğu belirlendi ve Cormack-Lehane sınıfIII olarak değerlendirildi.Çoklu deneme sonrası No37-sol çift lümenli tüp ile re-entübe edildi.Sağ anterolateral torakotomi yapılıp yabancı cisim(kemikli et parçası) çıkarıldı, distal özofagus primer tamiri ve beslenme jejunostomisi açıldı.Yoğun bakım ünitesine devredildi.Mediastinit riski nedeniyle geniş spektrumlu antibiyoterapi başlanan hastada postoperatif 2.günde posterior mediastende loküle sıvı görülmesi üzerine girişimselradyoloji tarafından abse drenajı yapıldı.Postop 96saat sonra ekstübe edilen hasta, postop 10.günde genel durumu iyi, bilinç açık, vitalleri stabil şekilde genel cerrahi servise devredildi.Serviste 1aylık takip süresi sonrası poliklinik kontrolü önerisiyle şifa ile taburcu edildi.

Toraks BT

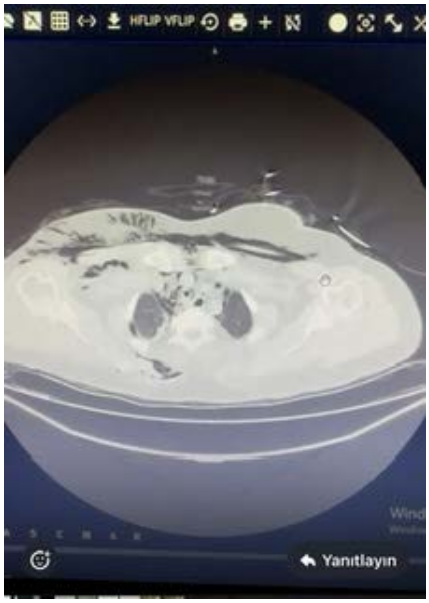

Pnömomediastinum-cilaltı amfizem

Toraks BT

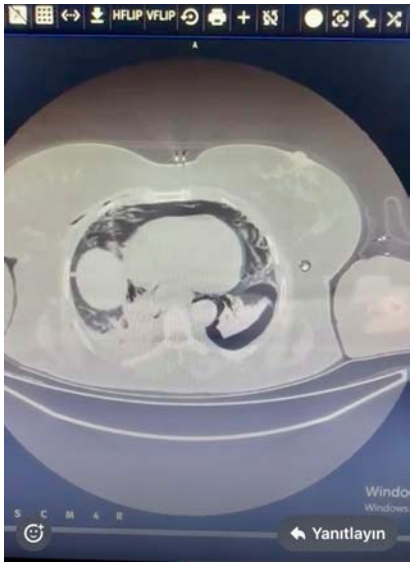

Pnömomediastinum-Sol pnömotoraks

Yabancı cisim



Yabancı cisim(kemikli et parçası)

Tartışma / Sonuç: Özofagus perforasyonu mortalite ile sonuçlanabilecek enfeksiyon, kanama, striktür oluşumu, fistül ve mediastinit gibi komplikasyonlara neden olabilir.(2)Bu nedenle erken tanı, müdahale ve iyi perioperatif yönetim komplikasyon gelişimini minimize etmeye ve mortal sonuçları azaltmaya yardımcı olur.

Anahtar Kelimeler: Özofagus perforasyonu, göğüs cerrahisi anestezisi, ameliyathane dışı anestezi, mediastinit

Kaynakça

1-Turkısh Journal of gastroenterology1997;8;112-116.
2- Hart R,Classen M,Complications of diagnostic gastrointestinal endoscopy22-229-233.

TARK 2024
Türk Anesteziyoloji ve Reanimasyon Derneği
58. Ulusal Kongresi
28 Kasım - 1 Aralık 2024
Kaya Palazzo Otel ve Kongre Merkezi / ANTALYA

P-163

Aspirin Kullanan Acil Hastada Spinal Anestezi Deneyimi

Nezir Yılmaz[1], Özcan Ölbeci[1]

[1]Adıyaman Üniversitesi Eğitim ve Araştırma Hastanesi

Giriş / Amaç: Nöroaksiyel bloklar sonrası gelişebilecek en katastrofik komplikasyonlardan biri spinal ve ya epidural hematomlardır. Özellikle antiagregan ve antikoagülan ilaçların kullanımı sonrası bu komplikasyonların sıklığının arttığı düşünülmektedir. Güncel klavuzlarda yüksek doz aspirin (>200 mg) kullanımı sonrasında nöroaksiyel anestezi uygulaması öncesi 3-7 gün beklenmesi önerilmektedir(1). Bu olgu sunumu ile yakın zamanlı yüksek doz antiagregan tedavi alan hastada uygulamış olduğumuz spinal anestezi deneyimini paylaşmayı hedefledik.

Olgu: 4 günlük göğüs ağrısı şikayetiyle acil servise başvuran 77 yaş HT ve BPH ile takipli erkek hastanın çekilen EKG'sinde subakut anterior MI tanısı konulmuş. Kardiyoloji kliniği tarafından KAG işlemine alınan hastanın 5000IU unfransiyone Heparin uygulaması sonrası gros hematürisi gelişen hastanın işlemi balon dilatasyon yapılarak yarıda bırakılmış. Yapılan renal usg ve abdomen BT'sinde 8 cm mesane kitlesi tespit edildi. Yapılan multidisipliner yaklaşımla (Ürolog, Kardiyolog ve Anestezist) , hastanın stent uygulaması sonrası antikoagülan ve antiagregan tedavisinin kesilemeyeceği göz önüne alınarak, hastaya acil TUR-M operasyonu planlandı. Hastanın yapılan EKO' sunda EF: %45 ve global hipkinezi tespit edildi. Hastaya L4-5 intervertebral aralıktan 25G spinal iğne ile spinal anestezi sağlandı. Yakın hemodinamik takibi yapılan hastanın 2,5 saat sürmüş ve tümör rezeksiyonu yapıldı. Hasta postoperatif koroner yoğun bakım ünitesine transfer edildi. Hastanın 24 saat önce 300 mg ASA aldığı operasyon sonrasında öğrenildi. Hasta spinal-epidural hematom gelişme riski açısından 24 saat yakın nörolojik takibe alındı. Bu süre içinde nörolojik herhangi bir semptom gözlenmedi.

Tartışma / Sonuç: Güncel rehberlerde, antiagregan ilaç kullanımının nöroaksiyel blok sonrası spinal veya epidural hematom riskini arttırdığı bildirilmiştir. Buna rağmen literatürde özellikle aspirin tedavisi altında nöroaksiyel blok sonrası epidural-spinal hematom gelişiminin gösterilemediği vaka bildirimleri ve retrospektif araştırmalar yer almaktadır(1-2). Sonuç olarak mevcut rejyonel anestezi kılavuzlarının önerilerinin dikkate alınması, hasta için bireyselleştirilmiş tedavilerin planlanması ve yapılacak girişimlerde fayda-zarar dengesinin gözetilmesinin nöroaksiyal anestezi uygulamalarında etkinlik ve güvenirliliği arttıracağını düşünmekteyiz.

Anahtar Kelimeler: spinal, anestezi, akut koroner sendrom

Kaynakça

1. Kietaibl S, Ferrandis R, Godier A, et al. Regional anaesthesia in patients on antithrombotic drugs: Joint ESAIC/ESRA guidelines. *Eur J Anaesthesiol*. 2022;39(2):100-132. doi:10.1097/EJA.0000000000001600

2. Glenn E, Mehl J, Rosinia FA, Liu H. Safe removal of an epidural catheter 72 hours after clopidogrel and aspirin administrations guided by platelet function analysis and thromboelastography. *J Anaesthesiol Clin Pharmacol*. 2013;29(1):99-101. doi:10.4103/0970-9185.105813

TARK 2024
Türk Anesteziyoloji ve Reanimasyon Derneği
58. Ulusal Kongresi
28 Kasım - 1 Aralık 2024
Kaya Palazzo Otel ve Kongre Merkezi / ANTALYA

P-164

MVR Operasyonu Planlanan Gebe Hastanın Anestezi Yönetimi

Kübra Zaidoğlu[1], Işın Güneş[1]

[1]Erciyes Üniversitesi

Giriş / Amaç: Kalp hastalıkları, gebelerde mortalitenin %15 kadarını oluşturur, doğuma bağlı olmayan mortalite ve morbidite nedenleri içerisinde önemli bir yer tutar.(1)Ciddi mitral darlık (MVA<1 cm2) ve NYHA III-IV olan hastaların gebe kalmaları önerilmez. Eğer yine de gebelik gelişmişse anneye ait risklerin çok yüksek olması ve kardiyopulmoner bypass sırasındaki fetal ölüm riskinin de oldukça yüksek olması (%20-30) nedeni ile kalp cerrahisi öncesi beklenebiliyorsa fetusun hayatta kalabileceği haftaya kadar beklenmesi, beklenemiyorsa gebeliğin hemen sonlandırılması önerilir.(2)Bu neden ile anne ve çocuk açısından istenmeyen durumlardan kaçınmak için obstetrisyen, kardiyolog, anestezist ve neonatologların da dahil olduğu multidisipliner bir yaklaşım gereklidir.(3-4)Biz olgumuzda daha önce ciddi mitral yetmezlik nedeniyle Mitral Valv Replasmanı operasyonu geçirmiş gebe hastaya tekrar kapak değişim ameliyatı planlanması üzerine anestezi deneyimlerimizi aktarmayı amaçladık.

Olgu: 22 yaşında kadın 32 haftalık gebe hasta 15 sene önce MVR operasyonu geçirmiş. Hasta solunum sıkıntısı ile acil servise başvurmuş. Kardiyoloji ve göğüs hastalıkları tarafından değerlendirilen hastaya mitral kapak disfonksiyonuna bağlı akciğer ödemi tanısı kondu.Hasta hipotansif, taşikardik olması nedeniyle yoğunbakım takibine alındı.Akciğer ödemi tedavisi başlandı.Hastaya yapılan TEEde mitral replase kapak ucunda trombüs lehine görünüm izlenmesi üzerine kalp damar cerrahisi tarafından mitral kapak cerrahisi planlandı.Hastayı kadın hastalıkları ve doğum,kardiyoloji,kalp damar cerrahisi ve anestezi ekibi multidisipliner olarak değerlendirdi.Hasta preoperatif hazırlığı ve tedavileri yapıldıktan iki gün sonra sezaryen ameliyatına alındı. Genel anestezi altında operasyonu gerçekleşen hasta postop entübe şekilde yoğunbakıma alındı. Takiplerinde durumu stabil seyreden hasta ertesi gün açık kalp cerrahisine verildi.Hasta postop 4 gün yoğunbakım 6 gün servis takibinin ardından taburcu edildi.

Tartışma / Sonuç: Mekanik kalp kapağı olan tüm hastaların, tromboembolik olayları engellemek için ömür boyu antikoagülan ilaç kullanmaları zorunludur. Bu hastalar gebe kaldığında da antikoagülasyona devam edilmesi şarttır. Hem anneyi koruyacak hem bebeğe zarar vermeyecek etkinlikte bir antikoagülan ilaç maalesef henüz yoktur ve hala belirlenememiştir.Hastanın gebelik sonrası kapak disfonksiyonuna bağlı geçireceği cerrahi için verilecek kararlar anne ve fetüs sağlığı için multidisipliner olarak değerlendirilmelidir.(5)

Anahtar Kelimeler: Gebe hasta, mvr, anestezi yönetimi

Kaynakça

1. Sen S,Chatterjee S,Mazumder P,Mukherji S. Epidural anesthesia: A safe option for cesarean section in parturient with severe pulmonery hypertension. J Nat Sci Biol Med. 2016 7(2):182-5.
2. Akpınar O. Gebelik ve kapak hastalıkları. Anadolu Kardiyoloji Dergisi. 2009 1;25-34.
3. Kannan M, Vijayanand G. Mitral stenosis and pregnancy. Indian J Anesth. 2010;54(5): 439-44.
4. Haftacı SM, Haftacı E. Anestezi şeklinin sezaryen sonuçlarına etkisi ve karşılaştırılması. Düzce Üniv. Sağlık Bilimleri Enstitüsü Dergisi. 2013 :3(1)26-9.
5. Küçüker A, The Journal of Gynecology - Obstetrics and Neonatology 10 (38) 1589-1593 2013

TARK 2024
Türk Anesteziyoloji ve Reanimasyon Derneği
58. Ulusal Kongresi
28 Kasım - 1 Aralık 2024
Kaya Palazzo Otel ve Kongre Merkezi / ANTALYA

P-165

Servikal Lenf Nodu Ekzisyonel Biyopsisinde Rejyonel Anestezi : Yüzeyel Servikal Pleksus Bloğu

Meryem Koçak Aba[1], Muhammed Nail Tekcan[1], Oğuz Gündoğdu[1]

[1]Sivas Cumhuriyet Üniversitesi

Giriş / Amaç: Yüzeyel servikal pleksus bloğu (YSPB) boyun cerrahilerinde postoperatif analjezi amacıyla sıklıkla kullanılan bir rejyonel anestezi yöntemidir. Yüzeyel servikal pleksus; C2 ile C4 sinirlerinin ön dalları vasıtasıyla anterolateral boyun cildinin sensoriyal inervasyonunu sağlar ve bloke edilmesi ile boynun anterior ve anterolateral bölgelerinde anestezi sağlanabilir (1).

Olgu: Sağ servikal lenfadenopatisi bulunan 32 yaşındaki ASA-I erkek hasta ekzisyonel lenf nodu biyopsisi yapılmak üzere ameliyathaneye getirildi (Şekil:1). Hasta anesteziyoloji asistanı olup genel anestezi istemediğini ve YSPB ile cerrahi istediğini belirtti. Premedikasyon uygulanmayan hastaya sırtüstü pozisyonda USG eşliğinde 10 ml %0.25'lik bupivakain ve %1'lik prilokain ile YSPB uygulandı. 15 dk sonra yapılan dermatom muayenesinde ağrısı olmayan hastaya 4 cm'lik kesi ile 45 dk içerisinde ekzisyonel biyopsi uygulandı ve minivac dren koyuldu (Şekil:2). Cerrahi boyunca vitalleri stabil seyreden hastanın intraoperatif NRS (Numeric Derecelendirme Skalası) 0 idi. Postoperatif 24 saat boyunca hastanın ilk 12 saat NRS 0, sonraki 12 saat boyunca NRS 1 olarak değerlendirildi ve ek analjezik gereksinimi olmadı. Hastanın QoR-15 (Quality of Recovery) skoru 24. Saatte değerlendirilerek 148 olarak kaydedi (2).Hasta biyopsi sonucunda Rosai Dorfman Hastalığı tanısı aldı.

Şekil 1: Lenf Nodu BT Görüntüsü

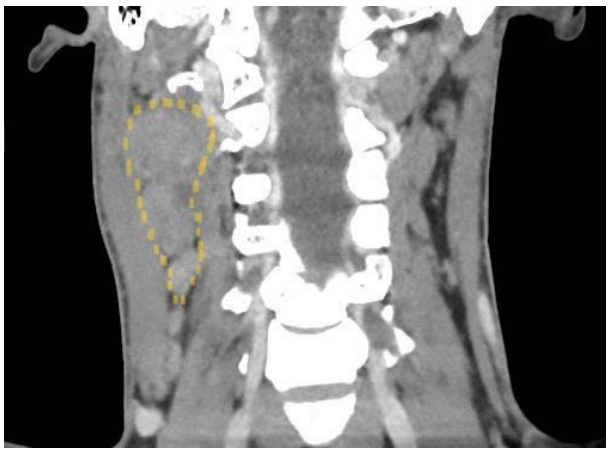

Şekil 2: Cerrahi İnsizyon ve Minivac Dren



Tartışma / Sonuç: Sinüs histiyositosiz (Rosai-Dorfman Hastalığı) masif lenfadenopatilerle seyreden, etyolojisi bilinmeyen nadir görülen histiyositik bir bozukluktur. Servikal lenfatikler en sık tutulan bölge olmasına rağmen diğer periferik ve santral lenf nodu gruplarında da tutulum görülebilmektedir (3). Neden olduğu servikal lenfadenopati, boyun cerrahilerinde güvenli ve konforlu bir rejyonel anestezi yöntemi olan yüzeyel servikal pleksus bloğu ile eksize edilebilir. Olgumuzda YSPB'nun hem anestezik hem postoperatif analjezik olarak tek başına yeterli bir yöntem olduğunu gördük.

Anahtar Kelimeler: boyun cerrahisi, rosai dorfman hastalığı, rejyonel anestezi, yüzeyel servikal plekus bloğu, qor skoru

Kaynakça

1. Çiftci T, Daskaya H, Yıldırım MB, Söylemez H. A minimally painful, comfortable, and safe technique for hemodialysis catheter placement in children: Superficial cervical plexus block. Hemodial Int. 2014 Jul 7;18(3):700–4.

2. Stark PA, Myles PS, Burke JA. Development and Psychometric Evaluation of a Postoperative Quality of Recovery Score. Anesthesiology. 2013 Jun 1;118(6):1332–40.

3. Rosai J. Ackerman's Surgical Patology . St. Louis: Mosby; 1996:1297-8

TARK 2024
Türk Anesteziyoloji ve Reanimasyon Derneği
58. Ulusal Kongresi
28 Kasım - 1 Aralık 2024
Kaya Palazzo Otel ve Kongre Merkezi / ANTALYA

P-167

Diyabetik Hastada Pre-operatif Mide Ultrasonografisi

Halil Akdoğan[1], Elif Toksöz[1], Zeynep Pestilci Çağıran[2], Nezih Sertöz[1], Semra Karaman[1]

[1]Ege Üniversitesi Hastanesi Anesteziyoloji ve Reanimasyon Anabilim Dalı
[2]University of İowa Hospitals and Clinics

Giriş / Amaç: Genel anestezi sırasında ve sonrasında gastrik içeriğin aspirasyonu önemli bir komplikasyondur.Diyabetik hastalarda gelişen gastroparezi mide boşalmasını geciktirerek aspirasyon riskini arttırmaktadır(1).Diyabetik olan bu olgumuzda mide boşalmasının pre-operatif ultrasonografi ile değerlendirilmesini amaçladık.

Olgu: 40 yaş 86 kilo erkek hasta 21 yıldır tip 2 diyabetes mellitus tanılı son 3 ay içinde ölçülmüş son HbA1c değeri %8,2.Hasta sol diz ön çapraz bağ operasyonu için hazırlık alanına getirildi.Yapılacak işlem anlatıldı ve onamları alındı.Hastanın son oral alımının 10 saat önce olduğu öğrenildi.Hastanın açlık kan şekeri 204 olarak ölçüldü.Hasta monitörize hemodinamisi stabil halde Perlas(2) tarafından tanımlandığı üzere supin ve sağ lateral dekübit pozisyonda mide ultrasonografisi uygulandı.Sadece sağ lateral dekübit pozisyonda katı-sıvı varlığı görüldü ve grade II(2) olarak sınıflandı. Midenin anteroposterior çapı 3,37cm kranio-kaudal çapı 4,14cm olarak ölçüldü daha sonra değerler yerlerine konularak CSA=(AP×CC×π)/4(3) formülü ile midenin kesitsel alanı 10,95 cm^2 olarak hesaplandı. GV(ml)=27.0+14.6×sağ-lateralCSA−1.28×yaş(4) formülü ile de gastrik rezidüel volüm 122 ml olarak hesaplandı.Hesaplanan volüm kiloya 1,5ml'nin altında(2) olduğu için güvenli kabul edildi ve hasta vakaya alındı.Hastaya rejyonel anesteziyi reddetmesi nedeniyle genel anestezi uygulandı.200mg propofol 50mg esmeron 100mcg fentanil ile uyutuldu.7,5 kaflı tüp ile entübe edildi.Hemodinamisi stabil olarak takip edildi.Vaka komplikasyonsuz olarak tamamlandı.Analjezi amaçlı post-operatif femoral blok uygulandı.Hasta post-op 2. gün taburcu edildi.

Ultrason Görüntüsü



Fotoğrafta midenin kraniokaudal ve anteroposterior çap ölçümleri, rezidü varlığı görülmekte

Tartışma / Sonuç: Gastrik içeriğin aspirasyonu açısından diyabetik gastroparezi önemli bir risk faktörüdür.Olgumuzda da görüldüğü gibi bu olgularda 6 saatlik veya daha üzeri pre-operatif açlık sürelerine rağmen katı/sıvı içerikli gastrik rezidüler görülebilmektedir. Sonuçta diyabetik hastaların pre-operatif ultrasonografik değerlendirilmesi ile aspirasyon ve daha ileri komplikasyonların öngörülebilir ve azaltılabilir olduğunu düşünmekteyiz.

Anahtar Kelimeler: Diyabetik gastroparezi, Mide ultrasonografisi, Aspirasyon

Kaynakça

1-Garg H,Podder S,Bala I,Gulati A.Comparison of fasting gastric volume using ultrasound in diabetic and non-diabetic patients in elective surgery:An observational study.Indian.J Anaesth.2020May;64(5):391-396

2-Perlas A,Davis L,Khan M,Mitsakakis N,Chan VW.Gastric sonography in the fasted surgical patient:A prospective descriptive study.Anesth Analg.2011;113:93–7

3-Van de Putte P,Perlas A.Ultrasound assessment of gastric content and volume.Br J Anaesth.2014;113:12–22

4-Perlas A,Mitsakakis N,Liu L,Cino M,Haldipur N,Davis L,et al. Validation of a mathematical model for ultrasound assessment of gastric volume by gastroscopic examination.Anesth Analg.2013;116:357–63.

TARK 2024
Türk Anesteziyoloji ve Reanimasyon Derneği
58. Ulusal Kongresi
28 Kasım - 1 Aralık 2024
Kaya Palazzo Otel ve Kongre Merkezi / ANTALYA

P-168

Mukupolisakkaridoz Tip 3c / Sanfilippo Sendromlu Pediatrik Hastanın Adenotonsillektomi Ameliyatında Hava Yolu Ve Anestezi Yönetimi : Olgu Sunumu

Rabia Bayar[1], Bilge Tuncer[1], Cahide Gülşen[1], Ezgi Erkılıç[1], Tülin Gümüş[1], Orhan Kanbak[1]

[1]Ankara Bilkent Şehir Hastanesi

Giriş / Amaç: Mukopolisakkaridozlar (MPS), glikoz amino glikanların (GAG) birikmesinden kaynaklanan kalıtsal lizozomal depo hastalıklarıdır. Sanfilippo sendromu ise otozomal resesif özellikte lizozomal Asetil CoA: alfa glukozaminidaz asetiltransferaz-HGSNAT eksikliği sonucu gelişir. Lizozomlarda yıkılamayan heparan sülfat ilerleyici olarak doku ve organlarda birikmeye başlar. Mukopolisakkaritlerin dokularında birikmesi sonucu anatomik yapı ve kas-iskelet bozuklukları, özellikle hava yolu ile ilgili girişimleri zorlaştırabilir. Biz bu olgumuz sebebi ile bu hastalığa sahip olan hastalarda hava yolu ve anestezi yönetimini gözden geçirmeyi amaçladık.

Olgu: Hasta sunum onayı ebeveynlerinden alınmıştır. Adenotonsillektomi ve bilaterak kulak tüpü yerleştirlmesi ameliyatı planlanlanan 5 yaş 8 aylık 26 kg erkek hasta preoperatif dönemde değerlendirildi. Ebeveyn akraba evliliği olan hastanın doğumda farkedilen kraniyofasiyal anomalisi olması üzerine tetkikler sonucunda 2 yaşında MPS TİP 3C- Sanfilippo sendromu tanısı almış. Düzenli olarak hiperaktivite için risperidon aldığı öğrenildi. Fizik muayenede kraniyofasiyal anamoliye ek hepatomegali ve olarak konuşma bozukluğu gözlendi. Laboratuvar tetkikleri normaldi. Hasta operasyon odasına alınmadan önce tüm zor hava yolu hazırlıkları yapıldı. Hasta operasyon odasına ebeveyni ile birlikte alınan hastaya var olan damar yolundan IV midazolam yapıldı. Anestezi indüksiyonunu takiben videolaringoskop ile uygun boyutta kaflı spiralli tüple entübe edildi. Videolaringoskopi sırasında hastanın omega epiglotu olduğu görüldü. Hiprekestansiyondan kaçınılarak pozisyon verildi. Sorunsuz geçen idame sevofluran ile sağlandı.Vaka bitiminde sugammadeks ile sorunsuz olarak ekstübe edilerek önce PACU ya sonrasında servise gönderildi.

Tartışma / Sonuç: MPS hastalarında anestezi ile ilişkili komplikasyon gelişme riski yüksektir (1).Hastalarının çoğunda havayolu yönetiminde zorluk oluşturan yüz ve ağız anormallikleri vardır. Havayolu yönetiminde anatomik zorluklarla birlikte instabil atlantoaksiyel eklem; maske ventilasyonu ve trakeal entübasyon için gerekli olan baş boyun pozisyonlarını sınırlayabilir. Majör organlardaki birikimler ise disfonksiyon ile sonuçlanabilir (2). Olgumuzda cerrahi işlem, perioperatif ve postoperatif anestezi süreçleri ile ilgili herhangi bir komplikasyon yaşanmasa da, bu hasta grubunda solunumsal ve kardiyak tutulum ile baş boyun hava yoluna ait ciddi deformitelerin anestezi uygulamasında güçlüğe sebep olabileceği akılda tutulmalı ve gerekli hazırlıklar sağlanarak hastalar operasyona alınmalıdır.

Anahtar Kelimeler: Sanfilippo Sendromu, hava yolu yönetimi, Çocuk hasta

Kaynakça

1. Clark BM, Sprung J, Weingarten TN, Warner ME. Anesthesia for patients with mucopolysaccharidoses: comprehensive review of the literature with emphasis on airway management. Bosn J Basic Med Sci. 2018; 18: 1-7.

2. Alden TD, Amartino H, Dalla Corte A, Lampe C, Harmatz PR, Vedolin L. Surgical management of neurological manifestations of mucopolysaccharidosis disorders. Mol Genet Metab. 2017; 122: 41-48.

TARK 2024
Türk Anesteziyoloji ve Reanimasyon Derneği
58. Ulusal Kongresi
28 Kasım - 1 Aralık 2024
Kaya Palazzo Otel ve Kongre Merkezi / ANTALYA

P-169

Vokal Kord Kitlesi Olan Hastada Hfno Destekli Uyanık Havayolu Yönetimi

Hülya Bilgin[1], Furkan Tahsin Bolat[1], Khayale Mansimova[1], Zülfü Baghırzada[1], Gizem Ketteoğlu[1]

[1]Bursa Uludağ Üniversitesi Sağlık Uygulama ve Araştırma Hastanesi

Giriş / Amaç: Tanı konulamayan tedavi edilmeyen vokal kord (VK) kitlesi nedeniyle solunum sıkıntısı olan hastalarda güvenli havayolu yönetimi önemlidir. Havayolunun güvence altına alınamaması hipoksiye, beyin hasarına, kardiyovasküler disfonksiyona ve ölüme kadar yaşamı tehdit eden ciddi komplikasyonlara sebep olabilir. (1,2). Bu tür hastalarda spontan solunumun korunması ve yüksek akım nazal oksijen (HFNO) tedavisinin kullanılması fizyolojik faydaları ve kullanım kolaylığı nedeniyle ön plana çıkmaktadır. (3).

Olgu: Altmış dört yaş, erkek (170 cm, 91 kg, VKİ:31.4 kg/m2) nefes darlığı şikayeti (2 aydır) ile acil servise başvuran hastanın 3 yıldır ses kısıklığı ve 120 paket/yıl sigara öyküsü mevcut. Yapılan endoskopide: sağ VK'u tümüyle tutan hareketlerini kısıtlayan, rima glottisi daraltan ülserovejatatif kitle izlenmiş, posteriorda minimal açıklık görülmüş(şekil1.). Preoperatif FM: Mallampati skoru 2, ağız açıklığı:>3cm, boyun ekstansiyonu normal, tiromental mesafe:>6cm, akciğer sesleri bilateral kaba ve raller duyulan hasta acil trakeostomi ve zor entübasyon hazırlıkları yapılarak suspansiyon laringoskopi+debulking+biyopsi için ameliyathaneye alındı. İnspiratuar stridoru, taşipnesi (SS>25 soluk/dk) olan hastanın NIKB:170/95 mmHg, KAH:107 vuru/dk, oda havasında SpO2:%89 idi. Havayolu USG'nde lezyonun trakeayı neredeyse oblitere ettiği görüldü. Spontan solunum korunarak topikal anestezi+sedasyon altında VL+mikrolarengeal tüp ile entübasyon planlandı. Hasta bilgilendirilerek HFNO uygulandı (60lt/dk, FiO2:1), İKB izlendi. Topikal anestezi için orofarinkse lidokain sprey %10 ve sedasyon için deksmedetomidin infüzyonu 1 mcg/kg/10 dk. Yükleme+0.4 mcg/kg/saat idame, 0.5mg/kg propofol IV, 0.3mg/kg lidokain IV uygulandı. Spontan solunumu korunarak VL (Macintosh blade 4 no) rehberliğinde larenkse lidokain sprey uygulandı, ardından VL ile 1.denemede mikrolaringeal tüp no:5 ile entübe edildi. ETT'ün yeri kapnografi ile doğrulanarak GA uygulandı. İntraoperatif problem yaşanmayan hasta 200 mg sugammadeks IV uygulandı, derlenmede uzun süre gözlenerek kliniğe transport edildi.

Vokal kord kitlesinin endoskopik görünümü

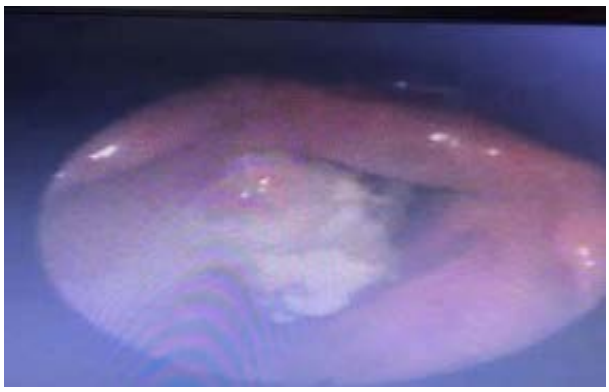

Tartışma / Sonuç: VK kitlesi nedeniyle zor havayolu hastalarında perioperatif HFNO kullanılması hipoksi riskini azaltmakta ve havayolu yönetimini kolaylaştırarak büyük avantajlar sağlamaktadır (4). Ayrıca uygun topikal anestezi ve dengeli sedasyon ile spontan solunum korunarak uyanık havayolu yönetimi hipoksi ve hiperkapni riskini azaltır, havayolu reflekslerinin korunmasına ve oksijenasyonun deavamlılığına katkıda bulunur(5).

Anahtar Kelimeler: Vokal Kord Kitlesi, Zor Havayolu, HFNO

Kaynakça

1. Sreenivasa S, Moorthy MD. JCA 2005;17:604-09.
2. Hagberg C, Georgi R, Krier C. Best Pract Res Clin Anaesthesiol. 2005;19(4):641-59.
3. Genty T, Stéphan F. Rev Mal Respir. 2023;40(1):61-77.
4. Patel A, Nouraei SA. Anaesthesia. 2015;70(3):323-29.
5. Frerk C. Br J Anaesth. 2015;115(6):827-48.

TARK 2024
Türk Anesteziyoloji ve Reanimasyon Derneği
58. Ulusal Kongresi
28 Kasım - 1 Aralık 2024
Kaya Palazzo Otel ve Kongre Merkezi / ANTALYA

P-170

Bir Hasta, Üç Vaka

Cansu Çetin[1], Ummahan Dalkılınç[1], Özlem Karakaya Sezen[1], Banu Eler Çevik[1]

[1]Kartal Dr. Lütfi Kırdar Şehir Hastanesi

Giriş / Amaç: Apert Sendromu kraniyosinostoz, orta yüz hipoplazisi ve sindaktili ile karakterize otozomal dominant geçişli bir sendromdur. Orta yüz hipoplazisi nedeniyle obstrüktif uyku apne sendromu gibi solunumsal problemler sıklıkla eşlik eder. Makroglossi, trakeal anomaliler, yarık damak gibi birçok faktör havayolu yönetiminde ventilasyon, entübasyon ve ekstübasyon aşamasında zorluklara sebep olabilir. Bu olgu sunumunda Apert Sendromu tanılı hastanın orta yüz defektinin tedavisi amacıyla yapılan tekrarlayan üç operasyonundaki anestezi yönetimi tecrübemizi paylaşmayı amaçladık.

Olgu: On beş yaşındaki hastanın Apert Sendromu dışında bilinen komorbiditesi yoktu. Geçirilmiş kraniyosinostoz ve sindaktili operasyon öyküsü mevcuttu. Yapılan preoperatif fizik muayene değerlendirilmesinde basık burun kökü, mikro-prognati, makroglossi, geniş frontal kemikler, hipertelorizm görüldü (Resim 1). Kısıtlı ağız açıklığı olan hasta, mallampati 4 olarak değerlendirildi. Labaratuar tetkiklerinde ve sistemik muayenesinde herhangi patolojiye rastlanmadı. Elektif şartlarda Le Fort 3 Distraksiyon Osteogenezis operasyonu için fiberoptikbronkoskopi(FOB) eşliğinde uyanık entübasyon protokolü ile orotrakeal entübe edildi. On saatlik operasyon sonrası hasta entübe yoğun bakım ünitesine transfer edildi. Yoğun bakım ünitesinde analjezi altında komplikasyonsuz ekstübe edildi. Postoperatif beşinci gününde sol orbita tabanındaki plak dislokasyonu sebebiyle revizyon operasyonuna alınan hastanın yüzünde distraktörler bulunuyordu (Resim 2). Hasta genel anestezi indüksiyonunun ardından videolaringoskopi ile entübe edildi. Operasyon sonunda hasta komplikasyonsuz ekstübe edildi. İlk operasyondan dört ay sonra distraktör ekstraksiyonu amacıyla hastanın elektif şartlarda üçüncü operasyonu planlandı (Resim 3). Bu operasyonda da videolaringoskopi eşliğinde entübe edilen hastanın ekstübasyonunda komplikasyon gözlenmedi.

Resim 1



Resim 1

Resim 2

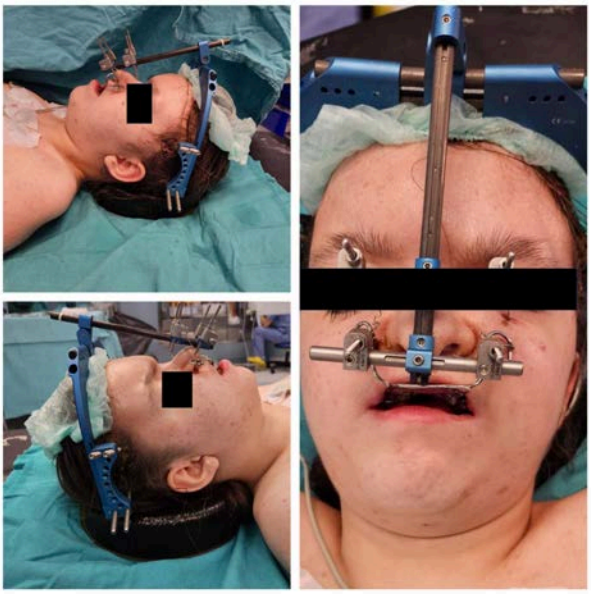

Resim 2

Resim 3



Resim 3

Tartışma / Sonuç: Apert sendromu kranial anomaliler, nazo-orofarenkste hipoplazi, trakeal stenoz, makroglossi, mikrognati, servikal vertebra füzyonu gibi havayolu yönetimini zorlaştıran fenotiple karakterizedir. Bizim olgumuzda anatomik zorluklara ek olarak orta yüze yönelik yapılan operasyon ve enstrümanlar sebebiyle hava yönetimi bir kat daha zorlaşıyordu. Zor hava yolu algoritmasına uyarak planladığımız vaka yönetiminde komplikasyonla karşılaşmadık. Bu vakalarda elektif ve acil operasyonlarda zor havayolu algoritmasının göz önünde bulundurulması gerektiğini vurgulamak isteriz.

Anahtar Kelimeler: Apert Sendromu, Zor Havayolu, Le Fort 3, Mikrognati

Kaynakça

1. Bansal, T., et al., Apert syndrome: Anaesthetic concerns and challenges. Egyptian Journal of Anaesthesia, 2015. 31(1): p. 85-87.
2. Barnett, S., C. Moloney, and R. Bingham, Perioperative complications in children with Apert syndrome: a review of 509 anesthetics. Pediatric Anesthesia, 2011. 21(1): p. 72-77.
3. Elwood, T., et al., Respiratory complications during anaesthesia in Apert syndrome. Pediatric Anesthesia, 2001. 11(6): p. 701-703.

TARK 2024
Türk Anesteziyoloji ve Reanimasyon Derneği
58. Ulusal Kongresi
28 Kasım - 1 Aralık 2024
Kaya Palazzo Otel ve Kongre Merkezi / ANTALYA

P-171

Peripheral Blocks May Reduce The Need For Postoperative İntensive Care: Infraclavıcular Block In A Wıllıams Syndrome

Özlem Ulu[1], Çağla Çağıran Güleç[1], Aleyna Evgit[1], Zeliha Tuncel[1], Canan Balcı[1]

[1]Istanbul Healty Science UN., Umraniye Traning and Researce Hospital, Anesthesiology

Introduction / Purpose: Williams syndrome (WS) is a distinctive multisystem disorder. The most common areas of involvement include the cardiovascular, central nervous, endocrine systems could be affected. Vascular anomalies include stenosis of the pulmonary arteries, descending aorta, kidneys, and other large arteries, including the mesenteric and coronary arteries.rominent features in infants and young children include a broad forehead, peri-orbital fullness, flat bridge of the nose, long philtrum and small delicate chin. Adolescents, adults often continue to have micrognathia, and there is fullness of the lips with a wide mouth.

Case: An 11 year-old male patients was evaluated preoperatively due to forearm fracture.At the preoperative visit, it was learned that he had WS. The patient had a short neck, flattened nasal root and micrognathia. The patient had an anatomically difficult airway. For the patient's anesthesia plan, it was decided to perform an infracalvicular block under USG guidance in order to reduce postoperative cardiac and airway risks. The block was performed successfully and the operation continued for two hours. After the operation, QT prolongation was observed in the ECD, but it was not reflected in hemodynamics. The patient, whose operation was completed without any problems, was transferred from the postoperative recovery unit to the service without any problems

Discussion / Conclusion: The need for ICU in our country and around the world continues to increase day by day. The need for intensive care is also necessary for postoperative care after operations of patients with cardiovascular, respiratory and neurological diseases. General anesthesia causes airway complications as well as postoperative respiratory problems, especially in patients with difficult airways. Neuraxial anesthesia and peripheral blocks may reduce the need for intensive care. We successfully operated on our patient with WS, with a successful peripheral block, without the need for postoperative intensive care. Peripheral blocks may reduce the need for ICU in appropriate patients.

Keywords: williams syndrome, periferal bloc, ICU

Kaynakça

1.Akihiro Kanaya [1], Tadanobu Yasuda, Akiko Kojima, Airway management in a patient with Williams syndrome, Masui 2011 Oct;60(10):1176-9.

TARK 2024
Türk Anesteziyoloji ve Reanimasyon Derneği
58. Ulusal Kongresi
28 Kasım - 1 Aralık 2024
Kaya Palazzo Otel ve Kongre Merkezi / ANTALYA

P-173

A Snapshot To Spinal Schock; Review Of Two Trauma Spinal Cord İnjury Cases

Tugba Kok[3], Azra Melis Atici[2], Aashay Patel[1], Sadia Karani[1], Ryan De Angelis[1], Chideraa Ukeje Umesi[1], Christine Bergesch[1], Brett Beutenmiller[1], Brianna Baker[1], Erin Herrera[1], Zekeriyya Alanoglu[1]

[1]Washington University in St Louis, St Louis MO, USA
[2]Hacettepe University, Ankara, Turkiye
[3]Bezmialem Vakif University, Istanbul, Turkiye

Introduction / Purpose: Spinal shock is a temporary neurological condition occurs following spinal cord injuries, characterized by severe hypotension, bradycardia. We represent two recent cases with high level spinal injury demonstrated acute spinal shock.

Case: Case #1Male patient (44) presented with a GSW to the upper anterior neck found to have blood in the third and fourth ventricles with nonopacification of the R vertebral artery from its takeoff to the V4 segment and ballistic fracture of the C5 vertebral body, with numerous fragments in the spinal canal.Patient received 1 round of chest compressions and intubated in the field. Upon arrival, the patient was noted to have pulsatile bleeding in the right anterior neck, bradycardic and hypotensive needed vasopressors, was taken to the operating room for exploration of the right carotid sheath.Case #2Male patient (65), was admitted to the ED after a heavy object fell onto his chest, found to have T1-2 fracture dislocation and epidural hematoma at C5-6, as well as 4th ventricular hemorrhage. In the ED, he was evaluated as ASIA A with a T5 sensory level. Patient became hypotensive and bradycardic and intubated via video laryngoscope and Norepinephrine infusion was initiated. Patient underwent emergent spinal fusion and instrumentation of C4-T5 and C6-T2 decompression. External ventricular drain was also inserted for CPP and ICP measurements. Anesthesia management focused on hemodynamic stability with phenylephrin infusion, vasopressin boluses, rigorous volume resuscitation, close invasive blood pressure monitorization, stabilization of head and neck to avoid further neurological defect. Case #1 tolerated intraoperative course with out any significant hemodynamic sequels. However Case #2 necessitated norpinephrine infusion with frequent dose adjustments. Patient received 1 plt, 2 FFP and 2 pRBC. Both patient were transferred to ICU intubated.

Discussion / Conclusion: Anesthetic management in patients with spinal shock following spinal cord trauma requires a careful, individualized approach.

Keywords: Spinal Shock, Anesthesia management, Traumatic spinal injury

Kaynakça

Rao S, Treggiari MM. Anesthesia for Acute Spinal Cord Injury. *Anesthesiol Clin*. 2021;39(1):127-138.

TARK 2024
Türk Anesteziyoloji ve Reanimasyon Derneği
58. Ulusal Kongresi
28 Kasım - 1 Aralık 2024
Kaya Palazzo Otel ve Kongre Merkezi / ANTALYA

P-174

Son trimesterda olan Gebede ERCP Uygulanmasında Anestezi Yönetimi

Cansu Aslan[1], Ayça Sultan Şahin[1]

[1]Istanbul Health Science University Kanuni Sultan Süleyman Education and Training Hospital, Department of Anesthesiology

Giriş / Amaç: Gebelikte safra kesesi taşı, yaklaşık 1200 doğumda bir görülen nadir bir durumdur. Çoğu gebede taşlar asemptomatiktir;%1.2 oranında semptomatik vakalar ortaya çıkabilir ve bu durum ciddi komplikasyon risklerini beraberinde getirebilir. Safra taşı komplikasyonları arasında kolesistit, dispeptik şikayetler, koledoğa düşen taşların neden olduğu akut kolanjit, pankreatit, biliyer kolik ve safra kanal tıkanıklığı yer almaktadır. Bu komplikasyonlar, hem anne hem de fetüs için önemli riskler oluşturabilir. Koledok taşlarının primer tedavisi endoskopik retrograd kolanjiyopankreatografi (ERCP), sfinkterotomi ve taşın çıkarılmasını içerir. ERCP, floroskopi altında yapılan ve genellikle sedasyon gerektiren endoskopik bir işlemdir. Bu olguda, gebelikte semptomatik koledokolitiyazis nedeniyle gerçekleştirilen ERCP işlemini sunmayı amaçladık.

Olgu: Bilinen kronik hastalık öyküsü olmayan 23 yaşında, 29 haftalık gebeye ERCP planlandı. Kadın doğum ve hastalıkları tarafından maternal ve fetal muayene sonrasında anestezi uygulanmasında bir sakınca bulunmadı. Hasta ERCP odasına alındı. 29 haftalık gebe olduğu için fetüsü radyasyondan korumak amacıyla koruyucu örtü kullanıldı. KB: 138/65mmHg, Nabız:102/dk, Saturasyon:%99 idi. Yüz üstü pozisyon verildi ve nazal kanülle oksijen sağlandı. Sedasyon için midazolam 2mg, propofol 100mg ve tiyopental sodyum300 mg uygulandı. Hastaya sfinkterotomi yapıldı daha sonra safra kanalı taşı çıkarıldı. İşlem 25 dakika sürdü,hemodinamik parametreler stabil seyretti. İşlem sonrası hastanın bilinç durumu RASS skoruna göre -1 olarak belirlendi. Hasta derlenme odasında 30 dakika boyunca takip edildi, sonrasında servise çıkarıldı. Servis takiplerinde, hastanın son tetkiklerinde AST: 63U/L,ALT:129 U/L,Alkalen Fosfataz:139 U/L,Total Bilirubin:0.62 mg/dL olarak ölçüldü. Postoperatif obstetrik muayenesi doğal bulunan hasta, şifa ile taburcu edildi.

ERCP Uygulaması

Resim 1: ERCP görüntüsü

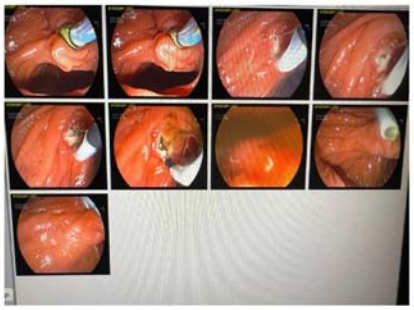

Tartışma / Sonuç: Sonuç olarak, gebelikte koledokolitiyazis tedavisinde ERCP, dikkatli bir planlama ve multidisipliner bir yaklaşım gerektiren bir yöntemdir. Gebelik döneminde ERCP'nin güvenliği ve etkinliği, ilgili literatür ve olgu raporlarıyla desteklenmektedir. Ancak, her durumda, maternal ve fetal sağlık risklerinin titizlikle değerlendirilmesi ve uygun koruyucu önlemler alınması gerekmektedir. Olgunun gebelik yaşının ileri olması, skopi kulanılması, prone pozisyona alınması gibi hem bebek hem anneye zarar verebilecek durumların yönetimi açısından zor olan bu olgunun sunulmasının önemli olduğunu düşünmekteyiz.

Anahtar Kelimeler: Gebe, ERCP, Anestezi Yönetimi

Kaynakça

1-Rampersad FS, Chan A, Persaud S, Maharaj P, Maharaj R. Choledocholithiasis in Pregnancy: A Case Report. Cureus. 2022 Feb 25;14(2):e22610. doi: 10.7759/cureus.22610. PMID: 35371811; PMCID: PMC8958046.

2-Daas AY, Agha A, Pinkas H, Mamel J, Brady PG. ERCP in pregnancy: is it safe? Gastroenterol Hepatol (N Y). 2009 Dec;5(12):851-5. PMID: 20567530; PMCID: PMC2886384.

TARK 2024
Türk Anesteziyoloji ve Reanimasyon Derneği
58. Ulusal Kongresi
28 Kasım - 1 Aralık 2024
Kaya Palazzo Otel ve Kongre Merkezi / ANTALYA

P-175

Aromatik L-Amino Asit Dekarboksilaz Eksikliği Olan Dental İşlem Geçirecek Hastada Anestezi Yönetimi: Olgu Sunumu

Edvin Bihorac[1], Akkan Mahmut[1], Ahmed Uslu[1], Nedim Çekmen[1]

[1]Başkent Üniversitesi

Giriş / Amaç: Aromatik L-amino asit dekarboksilaz eksikliği (AADCE), AADC enzimini kodlayandopa dekarboksilaz genindeki mutasyonlardan kaynaklanan son derece nadir görülen birotozomal resesif bozukluktur. AADCE literatürde yaklaşık 100 vaka bildirilmiştir. Klinikbulgular, başta dopamin, serotonin, norepinefrin ve epinefrin sentezindeki ciddi eksikliklerdenkaynaklanır. Yaygın semptomlar arasında hipotoni, otonom işlev bozukluğu (hipoglisemi,hipotansiyon, vücut ısısı dengesizliği, aşırı terleme, pitozis, burun tıkanıklığı), hareketbozuklukları, gelişimsel gecikmeler, anksiyete, distonik krizler ve uyku bozuklukları bulunur.Tedavi öncelikli olarak dopamin düzeylerini artırmayı hedefler ve bu amaçla seçici dopaminagonistleri, monoamin oksidaz inhibitörleri ve AADC enziminin bir kofaktörü olan pridoksinkullanılır.

Olgu: Olgumuzda kapsamlı bir diş tedavisi geçiren AADCE'li 14 yaşındaki erkek bir hastanınbaşarılı anestezi yönetimini sunuyoruz. Mallampati skoru değerlendirilemeyen hastanın ASAskoru II idi. Maskeyle ventilasyon, sınırlı ağız açıklığı, mikrosefali, mikrognati vekooperasyonu olmayan hastada yaşadığımız zorluklara karşı pulmoner aspirasyon riskini enaza indirmek için krikoid basıncı ile hızlı seri indüksiyon ve entübasyon (RSII) yöntemiuygulanarak Video-laringoskop ile entübasyon sorunsuz bir şekilde gerçekleştirildi. Ameliyatsonunda spontan solunumu geri dönen hastaya sugammadeks uygulanarak nöromüsküler blokaj tersine çevrildi ve sorunsuz ekstübe edilerek anestezi sonrası bakım ünitesinedevredildi.

Aromatik L-amino asıt dekarboksılaz eksikliği



Aromatik L-amino asıt dekarboksılaz eksikliği



Tartışma / Sonuç: AADCE ile ilişkili otonom işlev bozukluğu, hava yolu riskleri ve gelişimsel gecikmeler göz önüne alındığında, perioperatif yönetim multidisipliner bir yaklaşım ve kapsamlı bir preoperatif değerlendirme gerektirir.

Anahtar Kelimeler: Aromatik L-amino asıt dekarboksılaz eksikliği; katekolamin eksikliği; hızlı seri indüksiyon ve entübasyon; zor havayolu

Kaynakça

1- Himmelreich N, Montioli R, Bertoldi M, et al. Aromatic amino acid decarboxylase deficiency: molecular and metabolic basis and therapeutic outlook. Mol Genet Metab 2019;127:12–22.
2- Tay SK, Wang FS, Lin JB. Aromatic L-amino acid decarboxylase deficiency: perspectives on diagnosis and management. Pediatric Health Med Ther 2013;4:89–99.
3- Vutskits L, Menache C, Manzano S, Haenggeli CA, Habre W. Anesthesia management in a young child with aromatic l-amino acid decarboxylase deficiency. Pediatr Anesth 2006;16:82–84.

TARK 2024
Türk Anesteziyoloji ve Reanimasyon Derneği
58. Ulusal Kongresi
28 Kasım - 1 Aralık 2024
Kaya Palazzo Otel ve Kongre Merkezi / ANTALYA

P-177

Penetran Kardiyak Yaralanma: Olgu Sunumu

Burcu Sağlanmak[1], Nuray Turkut[1], Erman Şen[1], Esra Adıyeke[1]

[1]SBÜ Sancaktepe Şehit Prof.Dr.İ.Varank EAH, Anesteziyoloji ve Reanimasyon Kliniği, İstanbul

Giriş / Amaç: Günümüzde hastane öncesi ilk yardım hizmetlerinin iyileşmesi, hastaların hızlı ulaşımının sağlanması penetran kalp yaralanmalı hastaların hayatta kalma oranlarını artırsa da, bu hastaların yalnızca %6'sı hastaneye ulaşabilmekte, bunların da %50'si hayatını kaybetmektedir(1). Perikard tamponadı, bıçaklanma vakalarının %80-90'ında baskın olan klinik tabloyken, hemorajik şok ve perikardiyal tamponadın birlikte olduğu bu olgu da kesici aletle sağ ventrikül yaralanmasının başarılı yönetim sürecini paylaşmak istedik.

Olgu: 55yaş erkek hasta acil servise kesici alet yaralanmasıyla getiriliyor. Hastanın şuur konfü, tansiyon arteryali 92/50mmHg, nabzı 104/dk, satürasyonu 97 olup subskapularda 3cm açık kesi görülüyor. Hızla kan tetkikleri alınan, geniş damaryollarıyla sıvı resüsitasyonu başlanan, yatakbaşı ekokardiyografiyle değerlendirilen hastada perikardiyal tamponad saptanıyor. Hemoglobini 3,7g/dl, kangazı metabolik asidotik olan hasta, GKS(Glasgow Coma Scale) gerilmesi üzerine acilde entübe edilerek hızla masif transfüzyon hazırlığıyla KVC(Kardiyovasküler Cerrahi) tarafından operasyona alınıyor. Median sternotomiyle perikard içindeki masif hematom boşaltılan hastaya, sıvı ve kan/kan ürünü replasmanı devam ederken vazopressör ve inotropik ilaç desteği artırıldı. Acil kardiyopulmoner baypas sistemine girilerek atan kalpte sağ ventrikülde 5cm uzunluğunda tam kat kesi onarılarak, vazopressör ve inotropik ilaç desteğinde pompadan çıkıldı. Masif kanama sebebiyle preoperatif ve intraoperatif 7Ü eritrosit süspansiyonu, 4Ü taze donmuş plazma replasmanı yapılan hasta postoperatif KVC yoğunbakım ünitesine alındı. Postoperatif ilk saatlerde ventriküler fibrilasyon ardından arrest gelişmesi üzerine 15dk süren başarılı kardiyopulmoner resüsitasyon ardından takiplerinde hasta vazopressör ve inotropik ilaç desteği altında kendi yoğunbakım ünitemize interne edildi. Erken dönem ekokardiyografisinde ejeksiyon fraksiyonu %60 olup, ek patoloji saptanmadı. Hemodinamisi stabilleşmesine rağmen oksijenasyon ihtiyacı devam eden hasta, şuur değerlendirmesi ardından 29.günde ekstübe edildi. Eksübasyonun 3.gününde GKS:15, sol kolda kas gücü kaybı dışında nörolojik sekelsiz KVC servisine taburcu edildi.

Tartışma / Sonuç: Penetran kardiyak yaralanmalar dramatik sonuçları nedenli transfer protokollerinden, entegre ve multidispliner travma ekiplerine, gerekli kaynak (kan bankası) ve ekipmana hızlı erişime ve kritik karar verebilmeyi destekleyici algoritmalara ihtiyaç duyan mortalitesi yüksek travmalardır(2). Erken tanı, uygun resüsitasyon ve zamanında cerrahi hastaların yaşam şanslarını artıracaktır.

Anahtar Kelimeler: Penetran Kardiyak Travma, Acil Torakotomi, Perikard Tamponadı

Kaynakça

1. Akay T. Kalp ve Damar Yaralanmaları. Türk Toraks Derneği Toraks Cerrahisi Bülteni 2010;1 (1):75-86.
2. Alex Lee, S. Morad Hameed, Matt Kaminsky, Chad G. Ball, Penetrating cardiac trauma, Surgery Open Science 2023;11:45-55.

TARK 2024
Türk Anesteziyoloji ve Reanimasyon Derneği
58. Ulusal Kongresi
28 Kasım - 1 Aralık 2024
Kaya Palazzo Otel ve Kongre Merkezi / ANTALYA

P-178

Yatkınlığı olmayan bir hastada geç postoperatif dönemde gelişen malign hipertermi: Atipik bir olgu sunumu

Mehmet Kılıç[1], Nureddin Yüzkat[1], Mine Ulaş[1], Eylem Ünal[1]

[1]van Yüzüncü Yıl Üniversitesi

Giriş / Amaç: Malign Hipertermi (MH), çoğunlukla intraoperatif dönemde tipik bulguları ile tanınan acil klinik tablodur. Ancak MH'nin postopereatif dönemde ortaya çıkması halinde tanı ve tedavisi güçleşebilir. Bu yazıda, septoplasti cerrahisi geçiren 22 yaşında erkek vakanın postoperatif 28. saatte başlayan yavaş gelişen ve kısmi belirtilerle seyreden MH olgusu sunulmuştur.

Olgu: 22 yaş, erkek olgu, 3 gün önce dış merkezde geçirdiği septoplasti cerrahi sonrasında uyuklama, güçsüzlük, terleme şikâyetleri gelişmiştir. Özgeçmişinde özellik olmayan olgunun anestezi indüksiyonunda propofof, fentanil ve rokuronyum, idamede ise remifentanil ve sevofluran kullanıldığı, perioperatif döneminde PaCO2, ateş ve hemodinbamik parametrelerde herhangi bir sorun yaşanmadığı, ekstübasyon sonrası şuur açık ve hemodinamisi stabil halde servise devredildiği öğrenildi.Olguda postoperatif ikinci günde hipotansiyon, uykuya meyil, ense sertliği ve 38.80 ateş olması üzerine meningoensefalit öntanısı ile hastanemize sevk edildi. Hsta yogİlk muayenesinde genel durumu kötü bilinç konfüze, pupiller middilate, ense sertliği pozitif, ateş 40.40C idi. Kontrastlı beyin MR'da ve Lomber ponksiyonda menenjit dışlandı.Hastada dirençli taşikardi, yüksek ateş, bilateral masseter kas ve ekstremite kaslarında rijidite, kreatinin kinaz yüksekliği ve çoklu organ yetmezliği gelişmesi ile MH düşünüldü. Dantrolen 2.5mg/kg bolus yapıldı. Ateşleri için terapotik hipotermi, ABY için hemofiltrasyon uygulandı. Olgu YBÜ yatışının 14. günü ekstübe edildi ve 19. gününde şuuru açık halde, rehabilitasyon için ileri merkeze sevk edildi.

Şekil-1



Yoğun bakımda dantrolen tedvisi öncesi (a,c) ve sonrasını (b,c) hemodinmaik paremetreleri gösteren monitörizasyon bulguları: Kırmızı ok, Dantrolen uygulaması ile düşen vücut ısısı ve kırılan taşikardiyi gösterir.

tablo-1

Tetkik adı	Preop. Dönem	Post op. 28h	Post op. 48h	Post op. 56h	Post op. 64h	Post op. 84h (ICU)	Post op. 96h (ICU)	Post op. 5d (ICU)	Post op. 6d (ICU)	Post op. 7d (ICU)	Post op. 8d (ICU)	Post op. 9d (ICU)	Post op. 10d (ICU)	Post op. 15d (ICU)	Post op. 20d (ICU)
Glukoz	97	144	109	55	75	82	149	130	129	110	109	76	82	106	
Kreatinin	0.7	0.85	2.35	3.38	3.82	2.84	2.65	2.32	2.02	2.62	2.87	2.32	1.78	0.75	0.67
Üre	27	29	79	90	113	88	83	77	99	141	204	144	126	98	87
AST	30	24	27	54	111	227	118	213	150	138	124	214	162	286	207
ALT	42	26	30	38	53	94	256	123	115	111	118	134	241	89	55
T.Bilirubin	0.8	1.2	2.3	2.05	1.82	2.6	3.31	2.44	2.64	1.44	1.04	1.1	0.9	0.87	
D.bilirubin	0.12	0.5	1.67	1.39	1.21	1.91	2.4	1.78	1.94	0.9	0.54	0.51	0.3	0.4	
CRP (mg/L)	1		124	295	212	224	196	190	230	85	63	40	29	22	25
Prokasitonin (ng/mL) (N:0-0.046)	-	-				>100	>1000	100	100	>100	100	65.96	28	3.2	0.51

Kreatin kinaz U/L	-	-		551	3790	9593	7461	4744	3361	3120	1910	700	445	367	348
Kreatin kinaz-MB (N:0-25) U/L				67	180.7		243	45					18		
Albumin (mg/dL)	40	37	28	14	14.5	19.7	21	22	21.8	22.2	22	23.4	24	28.6	28.7
Kalsiyum	10	9.4	8.1	6.9	6.4	7.2	8.1	7.2	7.3	7.5	7.9	8.4	8.4		
LDH (U/L)				257	362	734	704								
K mmol/L	4.3	3.8	4.3	4.9	5.3	4.1	4.5	3.1	4.2	4.3	4.7	3.9	4.3	4	3.4
Na mmol/L	139	133	132	130	132	145	142	141	141	140	145	151	152	145	141
Mg mmol/L	-				2.35	2.51	2.4	2.2	2.18	2.32	1.22	1.5	1.2	1.6	1.8
Troponin (ug/L) (N:0-0,034)		0.006	0.075	0.014		0.919		2.95	0.843	0.687	0.45	0.4	0.38	0.12	0.04
Pro-BNP (ng/L)								35000	35000			35000		1074	
Amilaz		24	43	111					25	53	25	68			
Gama glutamil Transferz (12-64) U/L		78	54	43	41		25	23							
Alkalan fostataz U/L				59	54	81				76				74	

Perioperatif dönemde ve Yoğun bakım yatışı esnasında laboratuvar değerlerini gösterir

Tablo-2

Kan gazı	pH	PCO2	PO2	Sat. %	$HCO3^-$ mmol/L	Baz açığı mmol/L	Laktat (mmol/L)	K mmol/L	Na mmol/L	CL. mmol/L	Glukoz (mg/dL)	İyonezi Ca++ mmol/L
Post op. 28h	7.23	38.7	31	44	15.3	-11.1	6.5	3.7	133	102	79	1.07
Post op. 32h.	7.18	36.2	34.5	50	13.3	-14.6	8.1	4.3	129	100	66	0.99
Post op. 33h	7.23	15.9	47.9	74	9.9	-20.9	3.8	2.1	140	126	33	0.58
Post op. 55h	7.28	36.2	34.5	49.8	13.3	-14.5	8.1	4.3	129	100	66	0.99
Post op. 56h	7.23	15.9	46.9	74.2	9.9	-20.9	3.8	2.1	140	126	33	0.58
Post op. 57h	7.16	31.8	35.8	55	11.9	-17.3	7.02	4.7	131.7	99	53	-
Post op. 58h	7.16	29.1	29.4	42.5	10.3	-16.7	5.07	3.34	123	115	311	-
Post op. 60h	7.23	32	39	65	13.1	-14.4	5	5.0	126	107	67	0.84
Post op. 64h	7.25	24.3	36.6	62.6	10.5	-16.6	5.36	4.76	124.7	110	71	0.67
Post op. 66h	7.02	36	52.8	71	9.2	-21.7	10.7	4.75	130	112	61	0.99
Post op. 68h	7.11	28	75	89.7	8.6	-21.1	10.3	3.36	127	110	279	0.93
Post op. 70h(ICU)	7.16	47.5	80	92.6	17	-11.8	7.8	3.87	135	109	124	0.96
Post op. 72h(ICU)	7.31	39.5	127	98.3	20	-6.1	4.7	3.8	135	108	93	1.04
Post op. 80h ICU)	7.48	28	115	98.5	20.6	-3	4.4	4.1	138	99	48	0.91

Postoperatif dönemde ve Yoğun bakım yatışı esnasında kan gazı değerlerini gösterir

Yoğun bakım yatışı esnasında kültür ve sonuçlarını gösterir

Kültürleri adı	Post op.1d	YBÜ 1d.	YBÜ 2d.	YBÜ 4d.	YBÜ 7d.	YBÜ 9d.	YBÜ 10d.	YBÜ 14d.
Kan kültürü	**Negatif**	**Negatif**	**Negatif**	**Negatif**	Negatif	Negatif	Negatif	
BOS kültür		**Negatif**						
Solunum sekresyon kültürü		**Negatif**		**Negatif**		**Klebsiella pneumoniae ÜREDİ**		**Klebsiella pneumoniae ÜREDİ**
İdrar kültürü		**Negatif**		**Negatif**		Negatif		
Menenjit BOS paneli		**Negatif**						
SARS-CoV-2		**Negatif**						
Solunum sistemi enfeksiyon paneli		**Negatif**						
İdrarda legionella pneumophila antijeni		Negatif						
BOS glukoz (mg/dL) (N: 40-70)		76						
BOS proteini (mg/dL) (N: 15-40)		30.8						
Kan glukoz (mg/dL) (N: 70-105)		115						
Kan glukoz (g/L) (N: 64-83)		38						
Miyozit paneli						**Negatif**		

Perioperatif dönemde ve Yoğun bakım yatışı esnasında hemogram ve koagülasyon değerlerini gösterir

Hemogram	Preop.	Post op.24h	Post op. 48h.	Post op. 56h	Post op. 68h	P 7
WBC (10^3/uL)	6.23	13.18	8.43	6.52	9.39	
Hgb (g/dL)	15.5	15.9	14.8	14.1	11.5	
HTC	46.4	49.7	47.1	42.1	35	
PLT(10^3/ul)	275	180	157	220	112	
INR	0.97	-	1.65	**1.79**	2.31	1
APTT	29.7	-	34.4	57.9	52	3
D-Dimer (ng/mL)	-	1201	9105	12840	22010	
Fibrinojen (mg/dL)					428	
İdrar Tetkiki			-			
Hemoglobin			+1			
dansite			1.020	1.015	1.020	
pH			5.0	5.0	5.0	
keton			Negatif	Negatif	negatif	
Serbest T3 (pg/mL) (N:1.71-3.71)				1.98		
Serbest T4 (pg/mL) (N:0.7-1.48)				0.84		
TSH (uIU/mL) (N:0.35-4.98)				0.003		

tablo-4

Tartışma / Sonuç: MH tipik bulgularıyla intaoperatif dönemde tanısı anestezistlerin dikkatinden kaçmayacak ciddi bir tablodur. Postoperatif dönemde başlaması halinde ise ayırıcı tanısı son derece güçtür. Ancak MH'nin postop dönemde de başlayabileceği, erken frk edilmesi halinde gerekli organ destek tedavileri ve dantrolenin hayatta kalma şansını artırabileceği kanısındayız.

Anahtar Kelimeler: Geç Postoperatif dönem, Malign Hipertermi, Yopğun Bakım

Kaynakça

1. CORNELIUS, Bryant W., et al. Malignant hyperthermia: a case study in the dental ambulatory surgery setting. Anesthesia Progress, 2019, 66.4: 202-210.
2. Rosero EB, Adesanya AO, Timaran CH, Joshi GP. Trends and outcomes of malignant hyperthermia in the United States, 2000 to 2005. Anesthesiology. 2009;110:89–94.
3. Brady JE, Sun LS, Rosenberg H, Li G. Prevalence of malignant hyperthermia due to anesthesia in New York State, 2001–2005. Anesth Analg. 2009;109:1162–1166.
4. Hopkins PM. Malignant hyperthermia: pharmacology of triggering. Br J Anaesth. 2011;107:48–56. [PubMed] [Google Scholar]
5. 11. Litman RS. Clinical diagnosis and management of acute crisis. Jones SB, editor. UpToDate. Available at: https://www-uptodate-com.proxy.lib.ohio-state.edu/contents/malignant-hyperthermia-clinical-diagnosis-and-management-of-acute-crisis?search=Malignant%20hyperthermia:%20Clinical%20diagnosis%20and%20management%20of%20acute%20crisis&source=search_result&selected Title=1~150&usage_type=default&display_rank=1. In. ed. Accessed November 1, 2018.
6. Larach MG, Gronert GA, Allen GC, Brandom BW, Lehman EB. 1987'den 2006'ya kadar Kuzey Amerika'da malign hiperterminin klinik sunumu, tedavisi ve komplikasyonları . Anesth Analg . 2010; 110 :498–507. [PubMed] [Google Akademik).
7. Malignant Hyperthermia Association of the United States. Past, present and future of dantrolene. 2018 Available at: https://my.mhaus.org/page/contactmhaus Accessed November 1.
8. Cleveland Clinic Clinical Rx Forum. Review of dantrolene formulations. 2018 Available at: https://www.clevelandclinicmeded.com/medicalpubs/pharmacy/pdf/Clinical-Pharmacy-Forum-IV-5.pdf Accessed December 1) .

TARK 2024
Türk Anesteziyoloji ve Reanimasyon Derneği
58. Ulusal Kongresi
28 Kasım - 1 Aralık 2024
Kaya Palazzo Otel ve Kongre Merkezi / ANTALYA

P-180

Gebelikte retina cerrahisi olgusunda anestezi yönetimi

Demet Coşkun[1], Burak Ersun[1], İsmail Utku Doğan[1], Dilek Tor[1], Nuray Camgöz Eryılmaz[1], Ahmet Murat Hondur[2], Dudu Berrin Günaydın[1]

[1]Gazi Üniversitesi Tıp Fakültesi Anesteziyoloji ve Reanimasyon Anabilim Dalı
[2]Gazi Üniversitesi Tıp Fakültesi Göz Hastalıkları Anabilim Dalı

Giriş / Amaç: Gebelik, kadınların vücutlarında önemli fizyolojik ve hormonal değişikliklerin yaşandığı bir süreçtir. Bu değişiklikler bazı göz hastalıklarını tetikleyebilir veya var olan rahatsızlıkları şiddetlendirebilir. Vitrektomi ve kriyopeksi gibi göz cerrahileri, retina dekolmanı gibi ciddi durumlar için uygulanabilir. Ancak gebelik sırasında yapılacak cerrahi müdahalelerde anestezi yönetimi, anne ve fetüs sağlığı açısından özel bir öneme sahiptir. Bu olgu sunumunda, retina cerrahisi geçirmek zorunda kalan 21 haftalık gebe bir hastada anestezi yönetimi incelenmektedir.

Olgu: 21 haftalık gebeliği G1 P1 olan 29 yaşındaki kadın hastaya, yüksek miyopiye bağlı sağ gözde retina dekolmanı geliştiğinden, göz hastalıkları kliniği tarafından vitrektomi ve kriyopeksi işlemlerinin yapılması planlanmıştır. Hastanın tıbbi geçmişinde bir özellik bulunmamaktadır. Fizik muayene ve laboratuvar tetkikleri normal sınırlar içinde olan hastanın kadın doğum uzmanı tarafından operasyondan hemen önce preoperatif olarak yapılan muayenesi de anne ve fetüs açısından normal olarak değerlendirilmiştir. Hastanın yazılı ve sözlü onamı alındıktan sonra hasta sağ göze vitrektomi ve kriyopeksi yapılmak üzere operasyon odasına alındı. Anestezi yönetiminde; indüksiyon ve idame amacıyla propofol bolus ve infüzyonu kullanılırken, remifentanil infüzyonu ile analjezi sağlandı. Operasyon sonunda hastaya 1 gr parasetamol iv verildi. Operasyon süresince hastanın periferik oksijen saturasyonu %97-99, sistolik kan basıncı 110-130 mmHg, diastolik kan basıncı 60-80 mmHg ve kalp atım hızı ise 85-100 atım/dk aralığında izlendi. Cerrahi işlem yaklaşık 2 saat 20 dakika sürdü. Hasta sorunsuz şekilde uyandırılarak postoperatif derlenme ünitesine alındı. Operasyondan hemen sonra derlenme ünitesinde kadın doğum uzmanı tarafından anne ve fetüs tekrar muayene edildi ve herhangi bir anormallik tespit edilmedi. Burada bir süre izlenen hastanın vital bulguları stabil seyretti daha sonra servise gönderildi ve ertesi gün sorunsuz bir şekilde taburcu edildi.

Tartışma / Sonuç: Gebelikte göz cerrahisi gibi spesifik alanlarda multidisipliner yaklaşım ve dikkatli anestezi yönetimi, hem anne hem de fetüs sağlığını korumada kritik rol oynamaktadır. Bu olgu sunumu, gebelik döneminde yapılacak cerrahilerin başarıyla sonuçlanmasında bu faktörlerin önemini ortaya koymaktadır.

Anahtar Kelimeler: Gebe, Retinal cerrahi, Anestezi

Kaynakça

1. Errera M-H, Kohly RP, da Cruz L. Pregnancy-associated retinal diseases and their management. Surv Ophthalmol. 2013;58(2):127-42
2. Yenerel NM and Küçümen RB. Pregnancy and the eye. Turk J Ophthalmol 2015;45(5):213-9
3. Rosenthal JM and Johnson MW. Management of retinal diseases in pregnant patients. J Ophthalmic Vis Res.2018;13(1):62-5
4. Jacobson MS. Ophthalmology surgery during pregnancy. In book:Non-Obstetric Surgery During Pregnancy: A Comprehensive Guide. 2019;225-3
5. Brakke BD and Sviggum HP. Anaesthesia for non-obstetric surgery during pregnancy. BJA Educ. 2023; 23(3): 78–83

TARK 2024
Türk Anesteziyoloji ve Reanimasyon Derneği
58. Ulusal Kongresi
28 Kasım - 1 Aralık 2024
Kaya Palazzo Otel ve Kongre Merkezi / ANTALYA

P-181

Sepsise Bağlı İntraoperatif Kardiyak Arrest: Erken Müdahale Sekelsiz İyileşme

Muhammed Talha Daşgın[1], Behiç Girgin[1]

[1]SBÜ Ankara Bilkent Şehir Hastanesi Anesteziyoloji ve Reanimasyon Kliniği

Giriş / Amaç: Sepsis, mikrobiyal enfeksiyonun neden olduğu, sistemik enflamatuar süreçte hipotansiyon, organ yetmezliği ve şok gibi komplikasyonlarla seyredebilen bir klinik durumdur (1). Sepsise bağlı intraoperatif kardiyak arrest (IOCA); hemodinamik instabilite ve septik kardiyomiyopatiyle sıklıkla ilişkilendirilen, nadir ve hayatı tehdit eden bir durumdur. Sepsise bağlı IOCA vakalarında erken müdahale ve resüsitasyon yönetimi önemlidir. Olgumuzda kliniğimizdeki sepsise bağlı IOCA vakasında gerçekleştirdiğimiz başarılı resüsitasyon anlatılmıştır.

Olgu: Otuz altı yaşında kemoradyoterapi öyküsü olan rektum kanseri nedeni ile opere olan kadın hasta postoperatif dönemde ateş ve karın ağrısı şikayeti ile kliniğimize başvurdu. Hastanın başvurusunda ateş, taşikardi ve hipotansiyon vardı. Hastanın abdomen tomografisinde pelvik düzeyde batın içi apse olduğu tespit edildi. Yapılan transtorasik ekokardiyografide (TTE) 13 mm perikardiyal efüzyon olduğu görüldü. Sepsis olarak değerlendirilen hasta yoğun bakıma ünitesine (ybü) alınarak tigesiklin ile piperasilin-tazobaktam başlandı. Ardından operasyona alınan hastaya batın içi apse drenajı ve kolon rezeksiyonu planlandı. Hastaya intraoperatif 2 ünite taze donmuş plazma, 1 ünite eritrosit süspansiyonu, kolloid ve kristaloid sıvı replasmanı yapıldı. İntraoperatif vital bulguları stabil seyreden hastada; vakanın 4. saatinde ani ST segment elevasyonu, takibinde ST depresyonu ve asistoli meydana geldi. Cerrahi ekip bilgilendirilerek göğüs kompresyonu başlatıldı; 2 kez 1 mg iv adrenalin ve 5000 IU iv heparin uygulandı. 4 dakikalık kardiyak kompresyon sonrası hastadan nabız alındı. Operasyonun hızlıca tamamlamasının ardından hasta entübe ve sedasyon altında, adrenalin ve noradrenalin destekleriyle ybü'ye çıkarıldı. Post-operatif 1. gün ekstübe edilen hastanın nörolojik ve motor muayenesinde problem olmadığı gözlemlendi. Yapılan TTE'de duvar hareketlerinin, sol ventrikül ejeksiyon fraksiyonunun normal olduğu görüldü. Hasta ybü yatışı sonrası 14. günde servise çıkarıldı.

Tartışma / Sonuç: Sepsise bağlı intraoperatif kardiyak arrest nadir; ancak şiddetli bir komplikasyondur. Sepsis kaynaklı kardiyomiyopati ise sepsiste miyokard depresyonunun iyi bilinen bir sebebidir ve sistemik enfeksiyon, oksidatif stres ve mitokondriyal disfonksiyon nedeniyle geri döndürülebilir kalp disfonksiyonu ile karakterizedir (2-3) Sepsisli hasta yönetiminde IOCA riski akılda tutulmalıdır ve kapsamlı perioperatif yönetimle hastalarda sekelsiz iyileşme sağlanabilir.

Anahtar Kelimeler: sepsis, kardiyak arrest, genel anestezi, kardiyopulmoner resüsitasyon

Kaynakça

1. Pandey S. Sepsis, Management & Advances in Metabolomics. Nanotheranostics. 2024 Feb 25;8(3):270-284. doi: 10.7150/ntno.94071. PMID: 38577320; PMCID: PMC10988213.

2. Duazo C, Hsiung JC, Qian F, Sherrod CF, Ling DA, Wu IJ, Hsu WT, Liu Y, Wei C, Tehrani B, Hsu TC, Lee CC. In-hospital Cardiac Arrest in Patients With Sepsis: A National Cohort Study. Front Med (Lausanne). 2021 Oct 15;8:731266. doi: 10.3389/fmed.2021.731266. PMID: 34722572; PMCID: PMC8553946.

3. Hollenberg SM, Singer M. Pathophysiology of sepsis-induced cardiomyopathy. Nat Rev Cardiol. 2021 Jun;18(6):424-434. doi: 10.1038/s41569-020-00492-2. Epub 2021 Jan 20. PMID: 33473203.

TARK 2024
Türk Anesteziyoloji ve Reanimasyon Derneği
58. Ulusal Kongresi
28 Kasım - 1 Aralık 2024
Kaya Palazzo Otel ve Kongre Merkezi / ANTALYA

P-182

Bronkoplevral Kitlede Hava Yolu Yönetimi

Mesher Ensarioğlu[1], Ramazan Baldemir[1], Onur Küçük[1], Ali Alagöz[1]

[1]Ankara Atatürk Sanatoryum Eğitim Ve Araştırma Hastanesi

Giriş / Amaç: Torasik cerrahide hava yolu yönetimi, özellikle tek akciğer ventilasyon (TAV) ihtiyacı olduğu durumlarda zor ve hayati öneme sahiptir. Havayolunun kendi yönetiminin zorluğuna ek olarak, arka planda olan akciğer parankim patolojileri de süreci zorlaştırabilmektedir. Bu olgu sunumunda dev bronkoplevral kitlesi olan bir hasta üstünden TAV yönetimi anlatılacaktır

Olgu: Tanılı ek hastalığı olmayan 19 yaşında erkek hasta, rutin iş sağlığı taramasında akciğer grafisinde görülen, sağ üst zonda izlenilen lezyon ile yönlendirilmişti. İstenilen tomografide trakeaya bası yapan sağ üst lob posterior kitle lezyonu üzerine hastaya video destekli torakoskopi (VATS) planlanıldı. ASA 2 olarak poliklinik şartlarında değerlendirilen hasta için hava yolu kontrolü amacıyla çift lümenli tüp (ÇLT) ve zor entübasyon için hazırlık amacıyla laringeal maske (LMA), fiberoptik bronkoskopi (FOB) ve bronşial bloker hazırlandı.Standard ASA monitarizasyonu ve preoksijenasyon sonrasında, 2 mg midazolam, 1-2 mcg/kg Fentanil, 2-3 mg/kg Propofol ile indüksiyon sağlandı. Havayolunun güvende tutulması amacı ile LMA uygulandı ve FOB ile kitle değerlendirilmesi ve ÇLT uygunluğu değerlendirildi. FOB'ta sağ ana bronşun çoğunlukla dış bası ile daraldığı, ancak sol ana bronşun korunduğu izlenildi. LMA çıkarılması ile, ÇLT 39 Fr olmak üzere rokurinum 0.6 mg/kg ve ek 100 mg propofol altında entübasyon yapıldı. Tek akciğer ventilasyonu teyidi ile, VATS yapılan hastada ön tanı olarak kist hidatik düşünüldü ve rezeksiyon için torakotomiye dönüldü. Cerrahi sonrasında ağrı kontrolü ultrasonografi klavuzunda erektor spina plan blok ile sağlanıldı. Sugammadex ile nöromuskular blokaj geri dönüşü yapılan hasta, spontan solunumun görülmesi ve uygun tidal volümün sağlanması ile ekstübe edildi. Rutin yaklaşım olarka hasta göğüsa cerahi yoğun bakım ünitesine devredildi.

Akciğer Grafisi



Sağ üst akciğerde görülen lezyon

Toraks BT

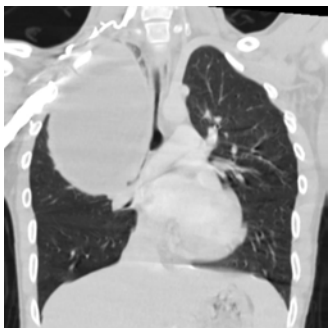

Toraks BT de trakea ve sağ ana bronşta basıya neden olan lezyon

LMA ve FOB



Anestezi indüksüyonu ve LMA yerleştirilmesi sonrası FOB ile inceleme yapılması

Tartışma / Sonuç: Hava yolu yönetiminde, uygun ekipmanın yerinde ve gerekli sıra ile kullanılması ile, kitle varlığında karşılaşılabilecek komplikasyon kontrolü sağlanabilmektedir. Bu vakada görüldüğü üzere, etyolojisi bilinmeyen kitlede, hava yolu güvenliğinin sağlanması ve uygun ekipmanın seçimi için sıra ile LMA, FOB ve ÇLT ile cerrahi için ideal şartlar hazırlanmıştır.

Anahtar Kelimeler: kist hidatik, çift lümenli tüp, Bronkoskopi, Havayolu yönetimi

Kaynakça

(1)Tercan M, Bingol Tanriverdi T, Kaya A, Altay N. Nossa experiência clínica e resultados no acompanhamento de casos de cisto hidático [Our clinical experience and follow-up results in hydatid cyst cases: a review of 393 patients from a single center]. Braz J Anesthesiol. 2020 Mar-Apr;70(2):104-110. doi: 10.1016/j.bjan.2019.12.013. Epub 2020 May 18. PMID: 32532549; PMCID: PMC9621146.

(2)Lynch J, Crawley SM. Management of airway obstruction. BJA Educ. 2018 Feb;18(2):46-51. doi: 10.1016/j.bjae.2017.11.006. Epub 2017 Dec 1. PMID: 33456809; PMCID: PMC7808036.

(3)Kaur D, Anand S, Sharma P, Kumar A. Anaesthetic management of intraoperative airway obstruction by ruptured hydatid cyst of right lung and barotrauma induced pneumothorax of the contralateral lung. Indian J Anaesth. 2015 Jan;59(1):58-9. doi: 10.4103/0019-5049.149461. PMID: 25684819; PMCID: PMC4322108.

(4)Gupta R, Wadhawan S, Bhadoria P. Intraoperative endobronchial rupture of pulmonary hydatid cyst: An airway catastrophe. J Anaesthesiol Clin Pharmacol. 2013 Jan;29(1):111-3. doi: 10.4103/0970-9185.105817. PMID: 23493935; PMCID: PMC3590514.

(5)Durhan, G., Tan, A.A., Düzgün, S.A. *et al.* Radiological manifestations of thoracic hydatid cysts: pulmonary and extrapulmonary findings. *Insights Imaging* **11**, 116 (2020). https://doi.org/10.1186/s13244-020-00916-0

TARK 2024
Türk Anesteziyoloji ve Reanimasyon Derneği
58. Ulusal Kongresi
28 Kasım - 1 Aralık 2024
Kaya Palazzo Otel ve Kongre Merkezi / ANTALYA

P-183

Nadir Görülen Bainbridge-Ropers Sendromlu Olguda Anestezi Yönetimimiz

Ceylan Kiy Kılıç[1], Hasibe İrban[1], Can Aksu[1], Dilek İçli[1]

[1]Kocaeli Üniversitesi Anesteziyoloji ve Reanimasyon Anabilim Dalı

Giriş / Amaç: Bainbridge-Ropers sendromu ASXL3 geninde genellikle de novo mutasyon sonucu oluşan; öğrenme kabiliyetini ve büyümeyi etkileyen oldukça nadir bir genetik hastalıktır. Mikrosefali, ciddi beslenme güçlükleri ve büyüme- gelişme problemleri, entelektüel kapasite azlığı, ciddi konuşma-iletişim sıkıntıları ve hipotoni görülür. Prevalansı <1/1.000.000 olmakla birlikte literatürde bildirilmiş vaka sayısı 100'ün altındadır. Oldukça nadir olması ve anestezi yönetimiyle ilgili bilgilerin kısıtlı olması nedeniyle aynı hastada 2 kez farklı sebeple anestezi uygulama tecrübemizi paylaşmayı amaçladık.

Olgu: Mikrosefali, beslenme güçlüğü, iletişimde gecikme, hipotoni, eklemlerde hipermobilite bulguları mevcut olan hastamızda 1 yaş 10 aylıkken inmemiş testis saptanmış; tarafımızca cerrahiye alınmış ancak sendromu henüz tanı aşamasındaymış. İnmemiş testis+sünnet operasyonunda hastaya uygun monitörizasyon altında genel anestezi indüksiyonu uygulanıp ardından postoperatif analjezi amacıyla bilateral transversus abdominis plan (TAP) blok uygulanmış. Postoperatif herhangi bir komplikasyon gözlenmemiş, postoperatif 0. günde taburcu edilmiş. Aynı hastaya 4 yaş 4 aylıkken volvulus nedeni ile acil operasyon planlandı. Postoperatif yoğun bakım yeri rezerve edildi. Malign hipertermi hazırlığı yapıldı. Hastaya uygun monitörizasyon altında genel anestezi indüksiyonu ardından postoperatif analjezi amacıyla bilateral subkostal transversus abdominis plan (TAP) blok uygulandı. Cerrahi bitiminde 15 mg/kg parasetamol uygulandı; ekstübe edilen hasta derlenme ünitesinde gözleme alındı. Postoperatif dönemde vitalleri stabil olan hasta servis takibine alındı. FLACC skalası ile ağrı takibi yapıldı. Herhangi bir komplikasyon gözlenmedi, rutin parasetamol uygulaması dışında opioid ihtiyacı gözlenmedi. Hasta postoperatif 6. günde taburcu edildi.

Tartışma / Sonuç: Bu sendromda da olduğu gibi otizm benzeri davranışlar gösteren, iletişim kurma becerisi düşük olan hastanın postoperatif ağrı yönetiminde hem ağrının tespit edilmesinde hem de tedavisinde yönetim güçlüğü yaşanabilir ve multimodal analjezinin bir bileşeni olarak rejyonal anestezi güvenilir ve etkili bir yöntem olabilir. Ayrıca, etkin analjezi sağlanması bu gibi özellikli hastaların postoperatif dönemde iyileşme ve taburculuğunu da kolaylaştırmaktadır. Bainbridge-Ropers sendromu gibi nadir görülen hastalıklarla ilgili daha fazla bilgi paylaşımına ihtiyaç olduğunu düşünmekteyiz.

Anahtar Kelimeler: Bainbridge-Ropers sendromu, transversus abdominis plan blok, volvulus, postoperatif ağrı yönetimi, postoperatif ağrı yönetimi, genel anestezi

Kaynakça

1. https://www.arrefoundation.org/bainbridge-ropers
2. https://rarediseases.info.nih.gov/diseases/13259/bainbridge-ropers-syndrome
3. https://www.omim.org/clinicalSynopsis/615485?highlight=615485
4. https://www.ncbi.nlm.nih.gov/books/NBK563693/
5. https://www.rarechromo.org/media/singlegeneinfo/Single%20Gene%20Disorder%20Guides/Bainbridge-Roper%20syndrome%20ASXL3%20FTNW.pdf
6. https://www.orpha.net/en/disease/detail/352577

TARK 2024
Türk Anesteziyoloji ve Reanimasyon Derneği
58. Ulusal Kongresi
28 Kasım - 1 Aralık 2024
Kaya Palazzo Otel ve Kongre Merkezi / ANTALYA

P-185

Septik Şok ve Çoklu Organ Yetmezliği Kliniği Yönetiminde Hedefe Yönelik Yatak Başı Ultrasonografi Kullanımı: Olgu Sunumu

Ahmet Salih Tüzen[1], Sadık Osmantevfik[1], İsmail Can Durak[1], Oğuzhan Hünük[1], Harun Tolga Duran[1]

[1]Amasya Üniversitesi Sabuncuoğlu Şerefeddin Eğitim ve Araştırma Hastanesi, Anesteziyoloji ve Reanimasyon Anabilim Dalı

Giriş / Amaç: Şiddetli enfeksiyon kaynaklı hipotansiyonla belirginleşen kritik bir durum olan septik şok, agresif tedaviye rağmen sıklıkla çoklu organ yetmezliği (MOF) nedeni ile mortal seyredebilmektedir. Yatak başı hedefe yönelik yatak başı ultrasonografi (POCUS) ile yönlendirilmiş sıvı resüsitasyonu, vazopressörler ve ek girişimler gibi hassas müdahaleler hasta sonuçlarını iyileştirmek için hayati öneme sahiptir. Bu vaka raporunun amacı, yatak başı POCUS ile yönlendirilmiş takip ve tedavi sürecinin, ayrıca dikkatli hemodinamik yönetimin MOF'lu septik şoktaki kritik hastayı hedefe yönelik olarak önemli ölçüde stabilize edebileceğini göstermektir.

Olgu: Yoğun bakım ünitesine (YBÜ) septik şok ve MOF tanısı ile devralınan erkek hastada başvuru sırasında, derin metabolik asidoz (pH:7.05), akut böbrek yetmezliği, karaciğer disfonksiyonu ve şiddetli koagülopati (INR:19) saptanmıştır. Sıvı resüsitasyonuna ve yüksek doz vazopressör tedaviye yanıt vermeyen hastada tedavinin yönlendirilmesi amacıyla yatak başı POCUS ile perikardiyal tamponad görülerek perikardiyosentez uygulanmıştır. Takiben tedaviye hemodinamik yanıt alınmaya başlanan hastada yüksek INR'ye rağmen, kanama komplikasyonları riskini en aza indirmek için dikkatli ultrason kılavuzluğunda tekniklerle güvenli juguler santral venöz kateter yerleştirilmesi, femoral hemodiyaliz kateteri yerleştirilmesi, arteriyel kanülasyon uygulanmış ve devamlı renal replasman tedavisi (CRRT) başlanmıştır. Sıvı tedavisine rehberlik etmek, staz veya intraabdominal hemoraji gibi olası komplikasyonları dışlamak için sık POCUS değerlendirmeleri ile yakından izlenmiştir. Hastaneye yatışının dördüncü gününde spontan diürez başlayan hastada yatışının 96. saatinde CRRT sonlandırılmıştır. YBÜ yatışının 15.gününde hastanın böbrek fonksiyonu, asit-baz dengesi ve pıhtılaşma durumu önemli ölçüde iyileşmiş ve stabil bir durumda servise transfer edilmiştir. Ancak, servise transferinden beş gün sonra hasta pnömoni ve sepsis tanısı ile tekrar YBÜ'ye devralınmış ve 25 gün sonra septik şok nedeni ile kaybedilmiştir.

Şekil-1

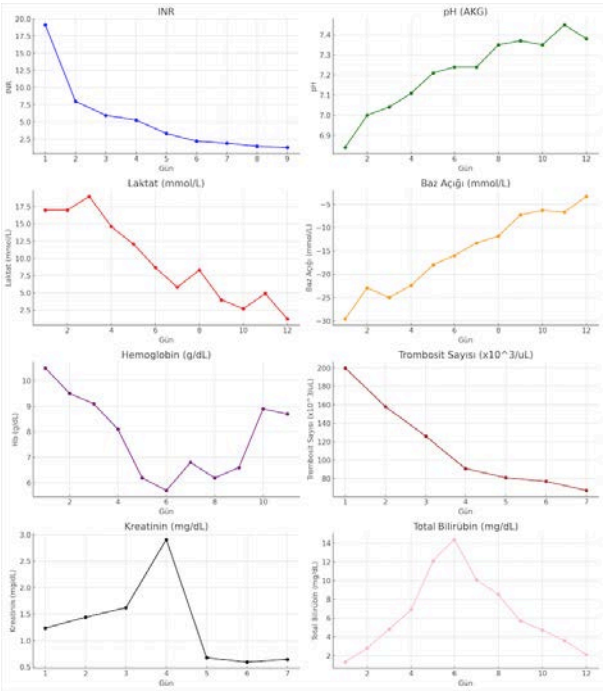

Şekil-1

Tartışma / Sonuç: Septik şokun yönetimi, sıvı resüsitasyonu, vazopressör desteği, antibiyotik tedavisi ve bazı durumlarda perikardiyosentez gibi cerrahi veya prosedürel müdahaleler dahil olmak üzere zamanında ve agresif müdahale gerektirmektedir. Bu vaka, septik şok ve MOF kliniğinde perikardiyal tamponad gibi yaşamı tehdit eden komplikasyonların teşhisinde ve yönetiminde yatak başı POCUS'un kritik rolünü vurgulamaktadır.

Anahtar Kelimeler: Çoklu Organ Yetmezliği, Septik Şok, Yatak Başı Hedefe Yönelik Ultrasonografi (POCUS)

Kaynakça

1.Evans, Laura et al. "Surviving sepsis campaign: international guidelines for management of sepsis and septic shock 2021." *Intensive care medicine* vol. 47,11 (2021): 1181-1247. doi:10.1007/s00134-021-06506-y

2.Singer, Mervyn et al. "The Third International Consensus Definitions for Sepsis and Septic Shock (Sepsis-3)." *JAMA* vol. 315,8 (2016): 801-10. doi:10.1001/jama.2016.0287

3.Pérez, Camilo et al. "Critical Care Ultrasound in Shock: A Comprehensive Review of Ultrasound Protocol for Hemodynamic Assessment in the Intensive Care Unit." *Journal of clinical medicine* vol. 13,18 5344. 10 Sep. 2024, doi:10.3390/jcm13185344

4.Choi, Wookjin et al. "Role of point-of-care ultrasound in critical care and emergency medicine: update and future perspective." *Clinical and experimental emergency medicine* vol. 10,4 (2023): 363-381. doi:10.15441/ceem.23.101

5.Lau, Yie Hui, and Kay Choong See. "Point-of-care ultrasound for critically-ill patients: A mini-review of key diagnostic features and protocols." *World journal of critical care medicine* vol. 11,2 70-84. 9 Mar. 2022, doi:10.5492/wjccm.v11.i2.70

TARK 2024
Türk Anesteziyoloji ve Reanimasyon Derneği
58. Ulusal Kongresi
28 Kasım - 1 Aralık 2024
Kaya Palazzo Otel ve Kongre Merkezi / ANTALYA

P-186

Locked In Sendromlu Hastada Anestezi Yönetimi

Figen leblebici[1], Nargiz Fatullayeva[1], Daryoush Majidi[2], Asude Ayhan[1]

[1]Başkent Üniversitesi Anesteziyoloji ve Reanimasyon ABD
[2]Başkent Üniversitesi Geratri Bilim Dalı

Giriş / Amaç: Locked-in Sendromu, beyin sapındaki kortikospinal ve kortikobulbar yolakların hasarlanması sonucu kuadripleji ve anartri ile karakterize bir sendromdur (1). Bilincin korunması yanında sadece vertikal göz hareketleri ile göz kırpmanın sağlam kaldığı, alt kranial sinirlerde paralizi, mutizm ve kuadripleji ile seyretmektedir. Bu sendroma neden olan en sık patoloji, pons bazalini besleyen baziller arterin trombozudur (2). Boyunda ekstansiyon kontraktürlü, trakeostomi kanüllü olan Locked In Sendromlu hastamızın perioperatif anestezi yönetimini sunmayı amaçladık.

Olgu: Palyatif yoğun bakımda takip edilen; kuadriplejik, dört ekstremite ve servikalde ekstensiyon kontraktürleri olan 49 yaşında erkek hasta, bilateral temporomandibuler eklem dislokasyonu nedeniyle Kulak Burun Boğaz kliniğine danışılmış. Hikayesinde 9 ay önce larenks kanseri nedeniyle dış merkezde total larenjektomi yapılan hastanın, trakeostomi ile yoğun bakımda takibi sırasında ani kardiyak arrest ve CPR sonrasında hipoksik iskemik ensefalopati ve locked in sendromu ile takip edildiği öğrenildi. Hastanın preoperatif anestezi değerelendirmesinde; gözler açık-gözküreleri orta hatta, pupiller izokorik, ışık refleksi bilateral (+/+), her iki gözde vertikal hareketler mevcut olup horizontal hareketler yoktu. Hasta sesli uyarılara vertikal gözküresi hareketleri ile tepki vermekte ve hemodinamik olarak stabil seyretmekteydi. Trakeostomi kanülünden T-tüp yoluyla 2L/dk oksijen ile SpO2 %98 idi. ASA IV olarak kabul edilen hasta bilateral temporomandibuler eklem redüksiyonu için operasyon odasına alındı.Anestezi indüksiyonunda fentanyl 50 µgr, midazolam 2 mg, propofol 110 mg ıntravenöz (IV) verilerek derin sedasyon sağlandı. Solunum depresyonu gelişen hasta trakeostomi kanülünden manuel ventile edildi, cerrahi için yeterli kas gevşekliği sağlanamadığından, 10 mg roküronyum IV uygulanarak redüksiyon işlemi tamamlandı. İşlemi sonrası spontan solunumu kısa sürede geri gelen hasta, T-tüp yoluyla trakeostomi kanülünden havalandırılarak yoğun bakıma devredildi. Komplikasyon gelişmedi.

Tartışma / Sonuç: Bu hasta grubunda baş ve ekstremitelerde ağır kontraktür varlığı, intravenöz damar yolu açılmasında ve hastanın ventilasyonunun sağlanmasında zorluğa neden olabilmektedir. Hastanın preoperatif süreçte nörolojik muayenesine de dikkat edilmelidir. Trakeostomi kanülünün yeri operasyon öncesi mutlaka kontrol edilmeli, zor havayolu için gerekli hazırlıklar yapılmış olmalıdır.

Anahtar Kelimeler: Ekstansiyon Kontraktürü, Locked In Sendromu, Trakeostomi

Kaynakça

1. Plum F. and Posner J.B. The diagnosis of stupor andcoma. F.A. Davis Co. Philadelphia, Pennsylvania, USA. 1966. 197 pp. Türk Beyin Damar Hastalıkları Dergisi 2015; 21 (1): 56-59

2. Ockey RR, Mowry D, Varghese G: Use of Sinemet in lockedin syndrome: a report of two cases. Arch PhysMed Rehabil. 1995; 76(9): 868-70.

TARK 2024
Türk Anesteziyoloji ve Reanimasyon Derneği
58. Ulusal Kongresi
28 Kasım - 1 Aralık 2024
Kaya Palazzo Otel ve Kongre Merkezi / ANTALYA

P-189

Entübasyon Sonrası Düşük Oksijen Satürasyonunun Nadir Bir Nedeni: Swyer James MacLeod Sendromu

Reyhan Akkurt[1], Dilek Çetinkaya[1], Tuba Akyüz[1]

[1]Eskişehir Osmangazi Üniversitesi Tıp Fakültesi

Giriş / Amaç: Hiperlüsent akciğer sendromu olarak bilinen Swyer-James-MacLeod sendromu (SJMS), pulmoner vasküler yapıların tek taraflı fonksiyonel hipoplazisi,bronşektazili veya bronşektazisiz amfizem ile karakterize bir sendromdur. Tek bir akciğer lobunun veya tüm akciğerin radyografik olarak hiperlüsent görünümü ile karakterizedir (1). Günümüzde çoğunlukla bronşiolitis obliterans veya pnömoni olmak üzere çocukluk çağı solunum yolu enfeksiyonlarının nadir bir komplikasyonu olduğu kabul edilmektedir.

Olgu: 38 yaşında kadın hasta septorinoplasti operasyonu için anesteziyoloji preoperatif kliniğinde değerlendirildi. Ergenlik astım tanısı konulan hasta 5 mg montelukast sodyum kullanıyordu. Amerikan Anestezistler Derneği fiziksel sınıflaması (ASA) 2 olarak ameliyata alındı. Hastanın preoperatif periferik oksijen satürasyonu (SPO2) değeri %95 idi. Preoksijenasyondan ve indüksiyondan sonra hasta entübe edildi. Hastanın SPO2 değeri %80'e düştü. Oskültasyon yapıldığında sol akciğerde solunum sesi duyulmadı;hastaya floroskopi ile görüntüleme yapıldı. Sol akciğer hiperlüsent görünüyordu. Endotrakeal tüpün yeri doğrulandıktan sonra akciğer ultrasonografisi yapıldı ve hastada pnömotoraks dışlandı. Hasta intravenöz sugammadeks ile antagonize edildi ve ekstübe edildi. Postoperatif toraks tomografisinde değişiklikler gözlendi.Solunum fonksiyon testinde FEV1:1.04 lt(%45), FVC:1.64(%48); istirahatte arter kan gazı değerleri normal bulundu; 6 dakika yürüme testinde eforla SPO2 %94'ten %86'ya düştü. Tüm bu bulgular Swyer James MacLeod sendromu ile uyumlu bulunmuştur.

PAAC

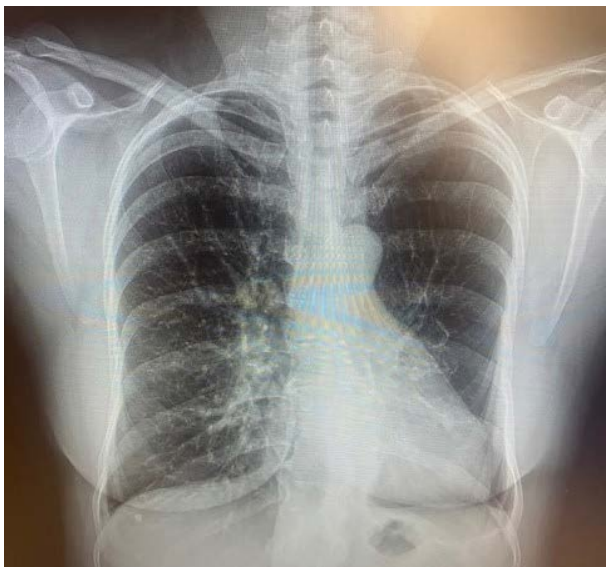

Preoperatif PAAC görüntülemesi

Toraks CT



Toraks BT görüntüleme

Tartışma / Sonuç: SJML sendromu semptomları arasında kronik öksürük, efor dispnesi, hırıltılı solunum, hemoptizi,göğüs ağrısı vardır. Genellikle çocukluk çağında akciğer enfeksiyonu öyküsü vardır. İndüksiyon ve entübasyon sonrası periferik oksijen satürasyonunun düşmesi endotrakeal tüpün sağ akciğere yöneldiğini düşündürdü ; oskültasyonla akciğer seslerinin alınamaması şüphelerimizi artırdı. Ancak floroskopi tüpün yerini teyit etmemizi engellerken pnömotoraks şüphesini artırdı.Ultrasonografi ile akciğer değerlendirmesi net tanıyı doğrulamasa da pnömotorakstan uzaklaşmamızı sağladı.SJMS'nin tedavisi konservatiftir ve genellikle mevcut ve gelecekteki enfeksiyonları önlemeyi amaçlar.(2)SJMS, semptomlarının spesifik olmaması ve bazı vakalarda hiç semptom olmaması ve benzer şekilde akciğer grafisinde net bir bulgu olmaması nedeniyle preoperatif değerlendirmede kolayca gözden kaçabilir. Bu olgu sunumu, genel anestezi indüksiyonunu takiben düşük oksijen satürasyonunun sık karşılaşılan sorunlar ekarte edildikten sonra düşünülmesi gereken bir durum olduğunu vurgulamak için sunulmuştur.

Anahtar Kelimeler: swyer-james-macleod sendromu, bronşektazi, hiperlüsent akciğer sendromu

Kaynakça

1. Behrendt A, Lee Y. Swyer-James-MacLeod Syndrome. In: StatPearls [Internet]. Treasure Island (FL): StatPearls Publishing; 2024 Jan.2023 May 1.

2. Singal KK, Bhatti KP, Gupta A, Gupta N, Samra R, Gautam S. Swyer-James-MacLeod syndrome: a rare case. *Bangladesh J Med Scie.* 2015; 14 (4):402.

TARK 2024
Türk Anesteziyoloji ve Reanimasyon Derneği
58. Ulusal Kongresi
28 Kasım - 1 Aralık 2024
Kaya Palazzo Otel ve Kongre Merkezi / ANTALYA

P-190

2020-2024 Yılları Arasında Palyatif Bakım Merkezimizde Yatan Hastaların Retrospektif Analizi

Döndü Genç Moralar[1], Alaeddin Uluç[1], Ülkü Aygen Türkmen[1], Harun Gök[1], Gizem Gözen[1], Ufuk Tüylü[1]

[1]Gaziosmanpaşa Eğitim ve Araştırma Hastanesi

Giriş / Amaç: Giriş ve Amaç : Dünya Sağlık Örgütü palyatif bakımı "yaşamı tehdit eden durumlarda sorunlarla karşı karşıyaolan hastaların ve ailelerin yaşam kalitesini, ağrıyı, fiziksel, psikososyal boyuttaki diğer sorunları erken dönemde belirleyip değerlendirerek ve tedavi ederek geliştirilen bir yaklaşım" olarak tanımlamaktadır. Palyatif bakımın hedefi, kapsamlı bir değerlendirme ve hastalar tarafından yaşanan fiziksel ve psikososyal belirtileri hafifletmektir. Palyatif bakım ülkemizde yeni yapılandırılan bir sistem olduğundan, çalışmamızda palyatif bakım merkezimizde yatan hastalarımızın, yatış tanıları ve başvuru nedenleri, yatış süreleri ve yapılan palyasyon tedavilerini değerlendirmeyi amaçladık.

Gereç ve Yöntem: Gereç ve Yöntem : 01.02.2020 – 30.09.2024 tarihleri arasında Gaziosmanpaşa Eğitim Ve Araştırma Hastanesi palyatif bakım merkezimizde yatan hastalar retrospektif olarak değerlendirildi. Yatış tanıları ve başvuru şikayetleri, yatış süreleri incelendi. Hastaların yaş, cinsiyet gibi demografik verileri, başvuru şikayetleri, başvurunun hangi birimden yapıldığı (yoğun bakım ünitesi, yataklı servis, hastane dışı başvuru) , ağrı tedavi düzenlemeleri, beslenme ve uyku alışkanlıkları değerlendirildi.

Bulgular: Bulgular : Yapılan arşiv taramasında 1933 hastanın verileri incelendi. Hastaların 1056'sı erkek, 877'sı kadındı. Kadın hastaların yaş ortalaması 61,4. Erkek hastaların yaş ortalaması 66,9 idi. Palyatif Bakım Ünitesine yatışı yapılan hastaların %53,5'i hastanemiz yoğun bakım ünitesinden %5,5'i diğer servislerden, % 40'ı hastane dışından kabul edildiği görüldü (Tablo 1). Ortalama yatış süresi 10,4 gün idi. Palyatif servisimizde yatan hastaların tanılarında %29,9'unda kanser, %15,9'unda serebrovasküler hastalık, % 6,5'inde alzheimer, %29'unda kronik obstrüktif akciğer hastalığı ön plana çıktı. Hastaların %60'ında ağrı, %36'sında uyku problemi olduğu görüldü. Trakeostomize olan 396 (%20) hastaya home ventilatör ile solunum desteği tedavisi sağlandı. Hastaların %19'u parenteral, %20'si enteral olmak üzere tüm hastalara nutrisyon desteği sağlandığı görüldü (Tablo 2).

Tablo 1: Hastalaın Palyatif Bakım Ünitesine Transfer Edildikleri Birimler ve Hasta Sayıları

		n(%)
Yoğun bakım ünitesi		1036 (%53,5)
Hastane içi servisler		108 (%5,5)
	Ortopedi Servisi	23(%1,1)
	Dahiliye servisi	20(%1,0)
	Beyin Cerrahi servisi	18(%0,9)
	Nöroloji	17(%0,8)
	Genel cerrahi	15(%0,7)
	Fizik Tedavi ve Rehabilitasyon	11(%0,5)
	Üroloji	2(%0,1)
	Kadın Hastalıkları ve Doğum Servisi	1(%0,05)
	Kulak, Burun, Boğaz Servisi	1(%0,05)
Hastane dışı		789 (%40)
Toplam Hasta Sayısı		1933 (% 100)

Tablo 2: Palyatif Bakım Ünitemizde Uygulanmış Olan Tedaviler

		n (%)
Ağrı		1201 (%62)
Uyku bozukluğu		701 (%36)
Nutrisyon desteği	Enteral nutrisyon desteği	1549 (%80)
	Parenteral nutrisyon desteği	384 (%19)
	Toplam nutrisyon desteği sağlanan hasta sayısı	1933 (%100)
Trakeostomize hastalarda solunum desteği		396 (%20)

Tartışma / Sonuç: Tartışma Sonuç : Son yıllarda palyatif bakımın önemi giderek artmakta ve vurgu yapılmaktadır. Tersiyer merkez olan hastanemizde palyatif bakım yönetiminin literatüre katkı sunacağını düşünmekteyiz.

Anahtar Kelimeler: Palyatif Bakım, Yaşlı, Sağlık Hizmetleri, Yaşam Sonu Desteği

Kaynakça

1.Ekinci, Gülay. "TÜRKİYE'DE PALYATİF BAKIM HİZMETLERİNİN ORGANİZASYONUNA YÖNELİK BİR DEĞERLENDİRME". Sağlık Profesyonelleri Araştırma Dergisi, c. 5, sy. 1, 2023, ss. 19-27, doi:10.57224/jhpr.1140949.

2.Demir, Müge. "Palyatif Bakim Etigi/Palliative Care Ethics." *Journal of Critical and Intensive Care* 7.2 (2016): 62.

3.Kıvanç, Meral Madenoğlu. "Türkiye'de palyatif bakım hizmetleri." *Sağlık Bilimleri ve Meslekleri Dergisi* 4.2 (2017): 132-135.

TARK 2024
Türk Anesteziyoloji ve Reanimasyon Derneği
58. Ulusal Kongresi
28 Kasım - 1 Aralık 2024
Kaya Palazzo Otel ve Kongre Merkezi / ANTALYA

P-191

Skalp Blok Anestezisi ile Uyanık 'Burr Hole' Cerrahisi

Atakan Sezgi[1], Ezgi Güngördü[1]

[1]Ankara Etlik Şehir Hastanesi

Giriş / Amaç: Son yıllarda, kronik subdural hematom (KSDH) sıklığı, yaşlanan nüfusla birlikte artış göstermiştir. Bu durum, KSDH'yi sıkça karşılaşılan bir nörocerrahi hastalığı haline getirmiştir. KSDH için mevcut birincil cerrahi yaklaşımlar arasında kraniyotomi, 'Twist Drilling' drenajı ve 'Burr Hole' cerrahisi yer almaktadır (1). Özellikle, skalp blok anestezisi, belirli lezyon yerlerini içeren vakalarda nörolojik defisitlerin azalması ve hasta sağkalımında iyileşme ile ilişkilendirilmiştir (2). Bu rapor, KSDH nedeniyle uyanık 'Burr Hole' cerrahisi planlanan bir hastada skalp blok anestezisinin sonuçlarını sunmayı amaçlamaktadır.

Olgu: 68 yaşında, hipertansiyon ve diyabet tanıları olan, ASA III sınıfında yer alan erkek hastanın bilgilendirilmiş onamı alındı. Monitorizasyon, ASA standartlarına uygun olarak yapıldı. Sedo-analjezi, deksmedetomidin ile (10 dakikada 1 mcg/kg yükleme dozu, ardından sürekli infüzyon 0.2-0.7 mcg/kg/saat) sağlandı. Lokal anestezik solüsyonu, 36 mL %0.5 bupivakain ve 4 mL 0.01 mg/cc adrenalin kullanılarak hazırlandı. Hastaya sırasıyla büyük oksipital sinir bloğu (5 mL), küçük oksipital sinir bloğu (3 mL), supratroklear sinir bloğu (2.5 mL), supraorbital sinir bloğu (2.5 mL), aurikulo-temporal sinir bloğu (2.5 mL), zigomatiko-temporal sinir bloğu (2.5 mL) uygulamaları yapıldı (Resim 1). Blok uygulamasından 20 dakika sonra duyusal blok oluşması üzerine cerrahi işlem başladı. Skalp bloğun uygulanmasından cerrahinin sonuna kadar geçen süre 90 dakika olarak kaydedildi. Perioperatif izlem süresince vital bulguları stabil olan hasta, cerrahi sonrasında spontan solunumda ve bilinci açık şekilde beyin cerrahisi yoğun bakım ünitesine transfer edildi.

Resim 1

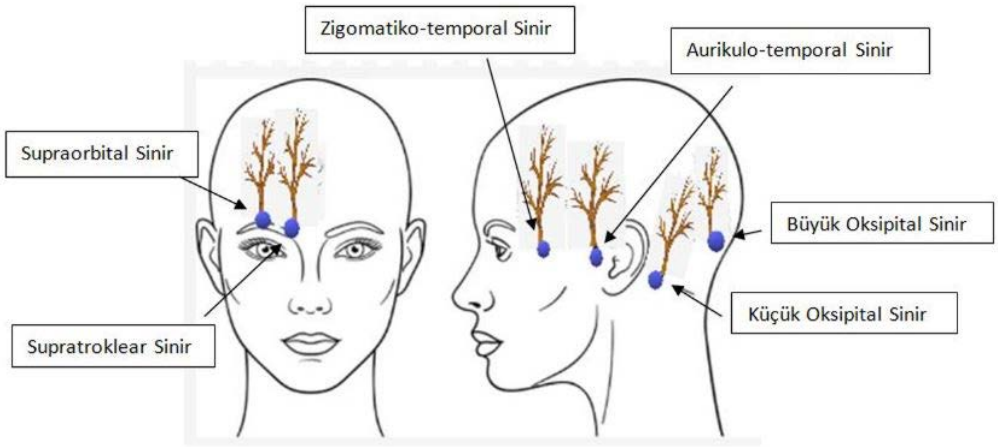

Skalp blok uygulamasında sinir blokajının yapıldığı noktaların şematik görünümü.

Tartışma / Sonuç: Skalp blok uygulaması, skalp cerrahisi ve belirli intrakranyal lezyonlar için uygulanabilir güvenli bir teknik olarak öne çıkmaktadır (3). Özellikle, kafayı sabitlemek amacıyla çivili başlığın kullanımı yoğun ağrı ve ani kalp atış hızı ile arteriyel kan basıncında artış ile ilişkilidir (4). Skalp bloğu uygulaması, bu etkileri azaltmakta ve genel anesteziye bağlı potansiyel komplikasyonları önlemektedir (1). Bizim vakamızda, cerrahi işlem genel anesteziye ihtiyaç duymadan skalp blok uygulaması sayesinde gerçekleştirildi ve perioperatif takipte hiçbir komplikasyon gelişmedi.

Anahtar Kelimeler: Burr Hole Cerrahisi, Kronik Subdural Hematom, Skalp Blok, Uyanık cerrahi

Kaynakça

1- Zhuang Z, Chen Z, Chen H, Chen B, Zhou J, Liu A, Luo J. Using Local Anesthesia for Burr Hole Surgery of Chronic Subdural Hematoma Reduces Postoperative Complications, Length of Stay, and Hospitalization Cost: A Retrospective Cohort Study From a Single Center. Front Surg. 2022 Apr 1;9:783885. doi: 10.3389/fsurg.2022.783885. PMID: 35433811; PMCID: PMC9010536.

2- Ajayan N, Hrishi AP, Rath GP. Anesthesia for same day neurosurgery with updates on awake craniotomy and awake spine surgery. Curr Opin Anaesthesiol. 2023 Oct 1;36(5):500-509. doi: 10.1097/ACO.0000000000001291. Epub 2023 Jul 6. PMID: 37552019.

3- Nasr, Yasser M., Salwa H. Waly, and Ahmed A. Morsy. "Scalp block for awake craniotomy: Lidocaine-bupivacaine versus lidocaine-bupivacaine with adjuvants." Egyptian Journal of Anaesthesia 36.1 (2020): 7-15.

4- Sahana BN, Radhapuram SD, Samantaray A, Hemanth N, Pasupuleti H, Mangu HR. Comparison of effects of dexmedetomidine added to ropivacaine versus ropivacaine alone infiltration scalp block for attenuation of the haemodynamic response to skull pin placement in neurosurgical procedures: A double-blind, randomised clinical trial. Indian J Anaesth. 2021 Nov;65(11):782-788. doi: 10.4103/ija.ija_450_21. Epub 2021 Nov 23. PMID: 35001949; PMCID: PMC8680418.

TARK 2024
Türk Anesteziyoloji ve Reanimasyon Derneği
58. Ulusal Kongresi
28 Kasım - 1 Aralık 2024
Kaya Palazzo Otel ve Kongre Merkezi / ANTALYA

P-192

Türk Yoğun Bakım Derneği Ulusal Kongrelerinde ve Uluslararası Sempozyumlarında Son Dört Yılda Sunulan Komplikasyonların Değerlendirilmesi, Bilimsel Toplantılara İntegratif Bakış

Gökçe Ültan Özgen[1], Gamze Ertaş[1]

[1]Samsun Üniversitesi Samsun Eğitim ve Araştırma Hastanesi

Giriş / Amaç: Türk Yoğun Bakım Derneği (TYBD) kongreleri ve sempozyumları, medikal alanda yeniliklerin ve klinik uygulamaların paylaşıldığı etkin bir platformdur. Bu sunum, 2020-2023 yılları arasında bildirilen komplikasyonların analizine odaklanmış ve integratif yaklaşımların gelişimini incelemektedir. Böylece bilimsel toplantıların tamamına katılım sağlayamayan hekimlerde bilimsel gelişmeler konusunda farkındalık oluşturmak amaçlanmıştır.

Gereç ve Yöntem: 30.09.2024 tarihinde https://www.yogunbakim.org.tr adresinden TYBD bildiri kitabına erişilerek sözlü bildiriler ve posterler incelenmiştir. Komplikasyonlar kategorize edilerek yıllık oranlar ve türler analiz edilmiştir.

Bulgular: Bulgular tablo-1 de özetlenmiştir.

Tablo 1

YIL	Sözlü bildiri	Poster	Komplikasyon	Öne çıkan komplikasyonlar
2020	149	207	26	Anafilaktik şok, masif PE (3 vaka), endotrakeal tüp aspirasyonu, (-) basınç akciğer ödemi (2 vaka), trakeostomiye bağlı yabancı cisim aspirasyonu
2021	96	108	12	HFNO/NIMV sonrası pnömotoraks, kardiyak pace perforasyonu, COVID-19'a bağlı tromboz vakaları(4 vaka)
2022	199	135	23	COVID ile ilişkili pnömomediastinum(2 vaka) ve hematomlar(2 vaka); trakeostomi sonrası fistül/stenoz, anafilaksi vakaları
2023	202	-	13	Hava yolu kateter kırılması, uzamış entübasyon sonrası trakeal stenoz, (-) basınç akciğer ödemi

Komplikasyonlar

Tartışma / Sonuç: COVID-19 pandemisi, Tablo 1'de görüldüğü gibi komplikasyon türlerinde ve insidansında değişikliklere sebep olmuştur. Retrospektif incelemelerde özellikle vasküler trombozlar ve pulmoner komplikasyonlar dikkat çekmektedir. İnterdisipliner yaklaşımlar ve sorunların proaktif yönetimi ön plana çıkarılarak komplikasyon oranı düşürülebilir.Yıllık değerlendirmeler, komplikasyonların önlenmesi ve yönetimi için daha iyi stratejilerin geliştirilmesi gerektiğini ortaya koymaktadır. Sürekli eğitim ve güncellenmiş klinik rehberler, komplikasyon oranlarının azaltılmasına katkı sağlayacaktır. Gelecek kongrelerde, multidisipliner yaklaşımların teşvik edilmesi ve integratif bakış açısının artırılması önerilmektedir. Böylelikle bilimsel toplantılar arası bilgi paylaşımı ile hekimlerin klinik gelişmeler konusunda güncelliklerini devam ettirmeleri sağlanabilir.

Anahtar Kelimeler: Yoğun Bakım, Komplikasyon, İntegratif Yaklaşım

Kaynakça

1. https://www.yogunbakim.org.tr

TARK 2024
Türk Anesteziyoloji ve Reanimasyon Derneği
58. Ulusal Kongresi
28 Kasım - 1 Aralık 2024
Kaya Palazzo Otel ve Kongre Merkezi / ANTALYA

P-193

Santral Kor Hastalığı Tanılı Hastada Anestezi Yönetimi: Olgu Sunumu

Süleyman Batuhan Aylak[1], Muhammet Said Yaman[1], Sehend Debbağ[1], Fatma Sarıcaoğlu[1]

[1]Hacettepe Üniversitesi Tıp Fakültesi

Giriş / Amaç: Santral Kor Hastalığı (SKH), konjenital miyopatilerin en yaygın formunu oluşturur. Patolojik olarak azalmış histokimyasal oksidatif enzim aktivitesi ve ultra-yapısal çalışmalarda myofibriler değişikliklerle karakterizedir. Genellikle doğumda hipotoni ve sonrasında, genelde stabil veya yavaş ilerleyen trunkal ve proksimal güçsüzlükle ortaya çıkan motor gelişim defekti ile görülür. Malign hipertermi duyarlılığı yüksek hastalıklardan biri olması nedeniyle tanı konması önemlidir.[1]

Olgu: 17 yaşında, bilinen SKH olan erkek hasta, sağ diz valgus deformitesi ve rekürren patella dislokasyonu nedeni ile sağ distal femur osteotomisi ve medial patellofemoral ligament rekonstruksiyonu işlemi planı ile ameliyat öncesi değerlendirildi. Malign hipertermi riski nedeniyle dantrolen hazırlığı yapıldı. Ameliyat öncesinde, anestezi makinesine ait solunum devresi ile soda lime değişikliği yapıldıktan sonra, hasta ameliyat odasına alındı. Standart ASA monitörizasyonunun ardından 20G kanül ile damar yolu açılıp, genel anestezi indüksiyonu ve idamesi için propofol ve remifentanil TCI (Marsh model) başlatıldı. Nasofarengeal sıcaklık monitörizasyonu yapıldı. Rokuronyum uygulamasının ardından, ID 7 mm endotrakeal tüp ile entübasyon sağlandı. İkinci bir damar yolu (18G) sağlandıktan sonra, cerrahiye başlandı. Ameliyat boyunca hemodinamik olarak stabil, vücut sıcaklığı 35.5-36◦C aralığında ve etCO2 değeri 30-40 mmHg seyreden hastada malign hipertermiyi destekleyecek herhangi bir belirti veya bulgu gelişmedi. Ameliyat, komplikasyon olmaksızın tamamlandıktan sonra, adduktor kanal bloğu uygulandı. Hasta sorunsuz ekstübe edilerek, ayılma odasına alındığında, kalp hızı: 104 atım/dk, kan basıncı: 110/74 mmHg, vücut sıcaklığı 36◦C ve SpO2 değeri %99 olarak kaydedildi. Ayılma ünitesinde takibi sağlanan hasta, ek sorun olmaksızın servise devredildi.

Tartışma / Sonuç: Malign hipertermi riski bulunan santral kor hastalığında, bilinen tetikleyici ajanlar olan süksinilkolin ve volatil anesteziklerden kaçınılmalı, mekanik ventilasyon devresi ve soda lime yenilenmiş olmalıdır. Malign hipertermi gelişme riskine karşı dantrolen, soğutma önlemleri; metabolik asidoz ve hiperkalemi gelişmesi durumuna acil müdahale için gereken ilaç ve ekipman ulaşılabilir durumda olmalıdır.

Anahtar Kelimeler: Santral Kor Hastalığı, Malign Hipertermi, Nöromusküler Hastalıklar

Kaynakça

1) (2022). Thermoregulation, hypothermia, & malignant hyperthermia. Butterworth IV J.F., & Mackey D.C., & Wasnick J.D.(Eds.), *Morgan & Mikhail's Clinical Anesthesiology, 7e*. McGraw-Hill Education.

TARK 2024
Türk Anesteziyoloji ve Reanimasyon Derneği
58. Ulusal Kongresi
28 Kasım - 1 Aralık 2024
Kaya Palazzo Otel ve Kongre Merkezi / ANTALYA

P-195

Negatif basınçlı akciğer ödemi

Ummahan Dalkılınç[1], Döndü İrem Karataş[1], Pınar Timur[1], Banu Eler Çevik[1]

[1]Kartal Dr Lütfi Kırdar Şehir Hastanesi

Giriş / Amaç: Negatif basınçlı akciğer ödemi (NBAÖ), ekstübasyon sonrası üst havayolu obstrüksiyonuna sekonder gelişen non-kardiyak pulmoner ödem tablosudur. Sıklığı %0,094 olup, en sık neden laringospazmdır. Üst havayolu obstrüksiyonuna sebep olan tümörler, uyku apne sendromu, obezite, erkek cinsiyet, sekresyonlar, zor entübasyona bağlı ödem, laparoskopik cerrahi sıklığını arttırır. Bu olgu sunumunda NBAÖ gelişen hastadaki tedavi yönetimi tecrübemizi paylaşmayı amaçladık.

Olgu: Altmış yaş bilinen obezite ve obstrüktif uyku apne sendromu (OSAS) olan hasta laparoskopik radikal prostatektomi yapılmak üzere preoperatif ASA3, Mallampati skoru 2 olarak değerlendirildi. Hastanın BPAP cihaz kullanım öyküsü mevcuttu. Anestezi indüksiyonu midozalam(0.02 mg/kg), fentanil (2µg /kg), propofol(2 mg/kg) ve rokuronyum bromür(0.6 mg/kg), idamesi sevofluran(%1-2MAK) ile sağlandı. İntraoperatif hemodinami ve havayolu basınçları stabil, solunum sesleri doğaldı. Komplikasyonsuz biten cerrahinin ardından 2mg/kg sugamaddex ile dekürarize edilen hasta ekstübe edildi. Ekstübasyondan 10 dakika sonra solunum sıkıntısı ve satürasyon düşmesi, solunum seslerinde bilateral azalma tespit edildi. %100 O2 ile pozitif basınçlı ventilasyona rağmen SpO2:84 olan hasta tekrar entübe edildi. Endotrakeal tüp içinden pembe köpüklü sıvı geldiği görüldü, NBAÖ ön tanısıyla pozitif basınçlı ventilasyon, intravenöz furosemid uygulandı. Postoperatif YBÜ'sinde çekilen PA grafisinde bilateral ödem tablosu mevcuttu. Oksijen ihtiyacında azalma olan hasta 6 saatlik pozitif basınçlı ventilasyon ve diüretik tedavisi sonrası ekstübe edildi. Postoperatif 1. günde solunum fonksiyonları normal olan hasta servise transfer edildi.

Tartışma / Sonuç: Negatif basınçlı akciğer ödemi postoperatif ekstübasyonun ardından gelişen, acil müdahale gerektiren, hayatı tehdit eden bir komplikasyondur. Kapalı glottise karşı güçlü inspiryum eforu plevra içi negatif basıncı arttırır ve intertisyumdan sıvı geçişini tetikleyerek akciğer ödemine neden olur. Maske ile yeterli oksijenizasyon sağlanamadığı durumlarda reentübasyon zorunludur. Tedavide %100 O2 ile pozitif basınçlı mekanik ventilasyon ve diüretikler ile başarı sağlanır. Bizim olgumuzda NBAÖ için erkek cinsiyet, obezite, OSAS tanısı, laparoskopik cerrahi gibi risk faktörleri mevcuttu. Erken tanı ve hızlı müdahale ile tedavide başarı sağlandı. Olgumuzda görüldüğü gibi yeterli kas gücüne rağmen ekstübasyon ardından gelişen hipoksi kliniğinde NBAÖ akılda tutulmalıdır.

Anahtar Kelimeler: negatif basınçlı akciğer ödemi

Kaynakça

1.Lemyze, M., & Mallat, J. (2014). Understanding negative pressure pulmonary edema. *Intensive care medicine*, *40*, 1140-1143.

2.Bhattacharya, Mallar, et al. "Negative-pressure pulmonary edema." *Chest* 150.4 (2016): 927-933.

3.Bhattarai, B., and S. Shrestha. "Negative pressure pulmonary edema-case series and review of literature." Kathmandu University Medical Journal 9.4 (2011): 310-314

TARK 2024
Türk Anesteziyoloji ve Reanimasyon Derneği
58. Ulusal Kongresi
28 Kasım - 1 Aralık 2024
Kaya Palazzo Otel ve Kongre Merkezi / ANTALYA

P-196

Prematür İnfantlarda Transversus Abdominis Plan (TAP) Blok Uygulamasında Bupivakainin Doz, Volüm ve Etkinliği

Hande Gürbüz[1], Yasemin Nur Tekin[1], Mürsel Ekinci[1]

[1]Bursa Şehir Hastanesi SUAM

Giriş / Amaç: Yenidoğanlarda tedavi edilmeyen ağrılı işlemler, uzun vadede bilişsel ve nörolojik bozukluğa yol açabilen davranış ve öğrenme bozukluklarına yol açabilir (1). Yenidoğan ve infantlarda farmakolojik ve fizyolojik farklılıklar nedeniyle ağrı yönetimi zorlu bir süreç olabilmektedir. Transversus abdominis plan (TAP) blok multimodal anestezinin bir parçası olarak birçok prosedürde kullanımı önerilmekle birlikte, yenidoğanlarda uygulaması bazı teknik zorluklar içermektedir (2). Hasta yakınlarından onam alınmıştır.

Olgu: Olgu-1: Düzeltilmiş jejunal atrezi, kolostomi kapaması nedeniyle opere edilen, kronolojik yaşı 8 hafta, düzeltilmiş yaşı -2 hafta olan 2285gr prematür infanta, standart genel anestezi prosedürü uygulandı. Komplikasyonsuz geçen 1,5 saatlik cerrahi sonunda intravenöz 10mg/kg parasetamol ve ultrason-kılavuzluğunda (13MHz lineer prob) sağ midaksiller hattan, iğne ucu doğrulandıktan ve negatif aspirasyondan sonra 1mL/kg %0,1 bupivakain ile TAP blok uygulandı. Hasta ameliyathanede ekstübe edilerek yenidoğan yoğun bakımda (NICU) takip edildi. Analjezi için günde 2 kez 10mg/kg parasetamol verildi. Ağrı skorları Yenidoğan-İnfant Ağrı Skalası (NIPS) (min:0-max:7) ile yapıldı. Postoperatif 1. saat NIPS 1 iken 24 saatlik takiplerinde 0 idi. Olgu-2: Düzeltilmiş anal atrezi, kolostomi kapaması nedeniyle opere edilen, kronolojik yaşı 6 hafta, düzeltilmiş yaşı -4 hafta olan 2150gr prematür infanta standart genel anestezi uygulandı. Komplikasyonsuz geçen 4,5 saatlik cerrahi sonunda ekstübe edildi. Postoperatif analjezi yönetimi Olgu-1'deki gibi yapıldı. Hastanın NICU'daki NIPS skoru postoperatif 3. saatte 2 iken 24 saatlik takiplerinde ise 0 idi. Her iki blokla ilgili bir komplikasyon yaşanmadı.

Tartışma / Sonuç: Yenidoğanlarda immatür organ sistemi nedeniyle sistemik analjeziklerle tedavide solunumsal veya metabolik sorunlarla karşılaşılabilir (3). Bu nedenle rejyonal anestezi multimodal analjezinin bir parçası olarak kullanılması önerilmektedir (3). Çocuklarda TAP blokta >2mg/kg bupivakain kullanılmasının güvenli olmadığı gösterilmiştir (4). Bununla birlikte, yenidoğanlarda TAP blokta 1mL/kg %0,125 bupivakain ile plazma lokal anestezik düzeyinin toksik sınırın çok altında olduğu belirtilmiş, ancak bu volüm ve dozda lokal anestezik ile analjezinin etkinliği değerlendirilmemiştir (5). Olgularımızda ise 1mL/kg %0,1 bupivakain ile TAP blok uygulandığında oldukça etkin postoperatif analjezi elde edilmiştir.

Anahtar Kelimeler: yenidoğan anestezisi, prematür, pediyatrik anestezi, rejyonal anestezi, transversus abdominis plan blok

Kaynakça

1. Roofthooft DW, Simons SH, Anand KJ, Tibboel D, van Dijk M. Eight years later, are we still hurting newborn infants? Neonatology 2014;105:218-226.
2. Kendigelen P, Tütüncü C, Ashyralyyeva G, Ozcan R, Emre S, Altindas F, Kaya G. Transversus Abdominis Plane (TAP) block for postoperative analgesia in neonates and young infants: retrospective analysis of a case series. TAP blocks in neonates and young infants. Minerva Anestesiol 2017;83(3):2822-287.
3. Fredrickson MJ, Seal P. Ultrasound-guided transversus abdominis plane block for neonatal abdominal surgery. Anaesth Intensive Care 2009;37:469-72.
4. Long JB, Birmingham PK, De Oliveria GS Jr, Schaldenburg KM, Suresh S. Transversus abdominis plane block in children: a multicenter safety analysis of 1994 cases from the PRAN (Pediatric Regional Anesthesia Network) database. Anesth Analg 2014;119:395-9.
5. Suresh S, De Oliveira GS Jr. Blood bupivacaine concentrations after transversus abdominis plane block in neonates: A prospective observational study. Anesth Analg 2016;122:814-7.

TARK 2024
Türk Anesteziyoloji ve Reanimasyon Derneği
58. Ulusal Kongresi
28 Kasım - 1 Aralık 2024
Kaya Palazzo Otel ve Kongre Merkezi / ANTALYA

P-197

Debulking Operasyonu Geçiren Hastada Masif Kan ve Sıvı Resüsitasyonun İnvaziv Hemodinamik Monitörizasyon ile Yönetilmesi

Canan Balcı[1], Gamze Kılıçarslan[1], Vugar Süleymanov[1], Şeyma Aslan[1], Canan Özbağ[1], Özgül Düzgün[1]

[1]Sağlık Bilimleri Ün, Ümraniye Eğitim ve Araştırma Hastanesi

Giriş / Amaç: Debulking cerrahisi son yıllarda belli merkezlerde yapılan ve genellikle bir süre önce tümör cerrahisi geçirmiş hastalarda tüm tümör metastazı olan organların cerrahi olarak rezeksiyonun yapıldığı, kan ve sıvı kayıplarının yüksek volümlerde olduğu bir cerrahidir. Bu operasyonlarda kan kaybını tümörün yaygınlığı ve organlar arası anatomik ilişki belirler. Masif kanama ise hipovolemik şok ile peroperatif arrestin en önemli nedenlerinden birini oluşturur. Bu olguda invaziv hemodinamik monitörizasyon ile yönettiğimiz kan ve sıvı yönetimini sunmayı amaçladık.

Olgu: 60 yaşında erkek hasta daha önce rektum tümörü nedeni ile 5 yıl önce opere olmuş. Hastanın cerrahi öncesi yapılan radyolojik incelemesinde tüm batın organlarına metastaz olduğu ve batın içinde de asidi olduğu görüldü. Preoperatif dönemde cerrahi ile yapılan planlamada masif kanama riski nedeniyle kan ürünü hazırlığı yapıldı. Hemodinamik monitorizasyon için operasyon başlamadan önce femoral arter kateteri ve santral venöz kateter yerleştirildi [Edwars Lifesciences Monitör-Volume view]. Peroperatif sıvı resüsitasyonunun CO ve SVV ile yapılması planlandı. Operasyonun 4. Saatinde kanamaya başlayan, kan basıncı 50/25 mmHg, CO ise:1.2 L/Dk ya düşen hastaya sıvı ve kan replasmanı ile birlikte vazopressör başlandı. Operasyon süresince ES, TDP , Aferez Trombosit ve traneksamik asit verildi. Vazopressör ve sıvı tedavisi CO, SVV takibi ile yönetildi. Operasyon bitiminde Hb 2 gr/dl düzeyinde ölçüldü. YBÜ'ne vazopressör destek ile alınan hastaya kan ve sıvı replasmanına devam edildi. Hastanın yatışının 4.saatinde hb değeri 5 gr/dl, 6. Saatinde 7 gr/dl tespit edildi. YB da sıvı ve kan yönetimi CO, CI ve SVV na göre devam edildi. Hasta YBÜ'sinden 7.gün servise taburcu edildi.

Tartışma / Sonuç: Masif kanamanın yönetimi debulking cerrahilerinde oldukça komplike hale gelebilir. Hastanın kan ve sıvı kayıpları takip edilirken erken dönemde hedefe yönelik sıvı tedavisi yönetimi için invaziv hemodinamik monitörizasyonun yapılması gerekli olabilir. Operasyon odasında kanama ve sıvı kayıplarının yüksek volümlerde olduğu cerrahilerde invaziv hemodinamik monitörizasyon rehberliğinde resüsitasyonunun hasta güvenliği için önemli olduğunu düşünüyoruz.

Anahtar Kelimeler: Debulking, İnvaziv Hemodinamik Monitörizasyon, Masif Transfüzyon

Kaynakça

1. Vijaya Patil and Madhavi Shetmahajan, Massive transfusion and massive transfusion protocol. Indian J Anaesth. 2014 Sep-Oct; 58(5): 590–595.

TARK 2024
Türk Anesteziyoloji ve Reanimasyon Derneği
58. Ulusal Kongresi
28 Kasım - 1 Aralık 2024
Kaya Palazzo Otel ve Kongre Merkezi / ANTALYA

P-198

İntraoperatif Saptanamayan, Postoperatif İki Ay Süresince Durdurulamayan Kanamalı Olgu: Anestezi Yönetiminde Hemostaz için Farmakolojik Ajan Kullanımı

Levent Özdemir[1], Cabir Palta[1]

[1]Mersin Üniversitesi Tıp Fakültesi, Anesteziyoloji ve Reanimasyon Anabilim Dalı

Giriş / Amaç: Kanamanın yönetiminde kan ürünleri kadar hemostaza önemli katkılar sunabilen topikal ve sistemik farmakolojik ajanlar da yaygın olarak kullanılmaktadır. Bu olgu sunumunda anestezistlerin, perioperatif persistan ve hayatı tehdit eden kanama yönetiminde farmakolojik ajanları kullanmalarına ve etkinliklerine dikkat çekilmesi amaçlandı.

Olgu: 73 yaşında erkek hastanın opere rektum malignitesi, distal ileostomi ve myelofibrozis (kronik trombositopeni ve anemi) tanıları mevcut olup Üroloji kliniği tarafından idrar yapamama/zorlanma şikayeti nedeniyle ASA III risk ile elektif şartlarda TUR-P'ye alındı. Cerrahisi sorunsuz tamamlanan ve postoperatif 4. gününde idrarı berraklaşan hastanın 5. gün taburculuk planlanırken sağ bacakta kızarıklık ve şişlik şikayeti olması üzerine derin ven trombozu (DVT) ön tanısı ile enoksaparin 0.4 mL günde 2 kez olmak üzere başlandı. Enoksaparin tedavisi başlandıktan sonra hastanın hematürisi tekrar başladı ancak ilacın derhal kesilmesine rağmen kanaması devam etti. Hematokrit değeri %17, trombosit sayısı 10x103'a kadar gerileyen hastaya aralıklı olarak günlük eritrosit süspansiyonu, aferez ve taze donmuş plazma olarak yatışı süresince toplamda 32 ünite kan transfüzyonu yapıldı (Şekil 1). Ayrıca 2 kez de taze tam kan uygulandı. PT, aPTT, kanama zamanı ve fibrinojen değerleri normal sınırlarda olan hasta cerrahi ekip tarafından kanama kontrolünü sağlamak amacıyla tekrarlayan sistoskopiler yapıldı ancak hematom boşaltılması akabinde aktif kanama alanı görülemedi. Hastanın hematürisinin devam etmesi üzerine girişimsel radyolojide 2 kez internal iliak arterden ayrılan inferior vesikal arter ve rektal arter dalları embolize edildi, akabinde hematürisi azalan hastanın 3 gün sonra tekrar kanaması başladı. Literatürde ilk kez olarak intravezikal topikal hemostatik ajan olarak ankaferd uygulandı. Hematürisi azalan ama devam eden hastaya DVT öyküsüne rağmen hematoloji görüşü alınarak traneksamik asit 2x1 gr uygulandı. Traneksamik aside dramatik yanıt alınan hastanın hematürisi kesildi ve toplamda 58 günlük hastane yatışının sonunda hasta taburcu edildi.

Şekil 1. 58 gün boyunca düzenli olarak kan transfüzyonu yapılan hastanın yatışı süresince hemoglobin, hematokrit ve platelet değerleri

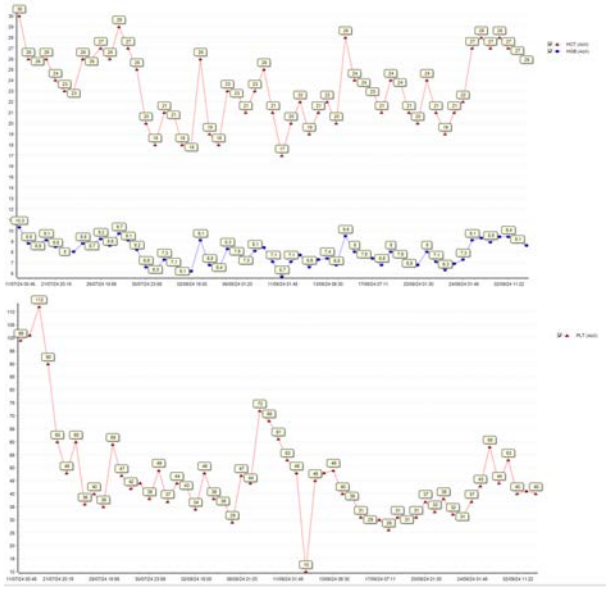

Tartışma / Sonuç: Perioperatif ciddi kanamanın kontrolünde cerrahi ve kan ürünleri kullanımı esas olsa da, ankaferd gibi topikal ajanlar ile fayda-zarar oranı düşünülerek traneksamik asit ve fibrinojen uygulamalarının anestezistlerin akılda tutması önerilmektedir.

Anahtar Kelimeler: Perioperatif dönem, Hemoraji, Hematüri, Traneksamik asit, Topikal hemostatikler

Kaynakça

1. Panteli M, Pountos I, Giannoudis PV. Pharmacological adjuncts to stop bleeding: options and effectiveness. Eur J Trauma Emerg Surg 2016;42:303–310.

2. Ockerman A, Vanassche T, Garip M, et al. Tranexamic acid for the prevention and treatment of bleeding in surgery, trauma and bleeding disorders: a narrative review. Thrombosis J 2021;19:54.

3. Karaman A, Baskol M, Gursoy S, et al. Endoscopic topical application of Ankaferd Blood Stopper® in gastrointestinal bleeding. J Altern Complement Med. 2012;18(1):65-68.

TARK 2024
Türk Anesteziyoloji ve Reanimasyon Derneği
58. Ulusal Kongresi
28 Kasım - 1 Aralık 2024
Kaya Palazzo Otel ve Kongre Merkezi / ANTALYA

P-199

Herediter Sferositoz Hastalarında Anestezi Yönetimi

Berivan Narman[1], Meltem Ceylan Delice[1], Nilgün Kavrut Öztürk[1]

[1]SBÜ Antalya Eğitim ve Araştırma Hastanesi, Anesteziyoloji ve Reanimasyon Kliniği

Giriş / Amaç: Herediter sferositoz(Hs) sıklıkla genç hasta grubunda gözlenen, sarılık, hemolitik anemi, splenomegali ve safra taşlarıyla seyreden kalıtımsal bir hastalıktır. Hs hastalarında anestezi yönetiminde sferositoz artışını önlemek için hipoksi, hipotermi ve asidozdan kaçınılması ve uygun analjezi yöntemlerinin kullanılması önem arz etmektedir.

Olgu: Epigastrik ağrı, bulantı ve ateş şikayetiyle başvuran 12 yaş kadın hasta, çocuk cerrahi servisinde takibe alınmış. FM bulguları, labaratuvar tetkikleri (Tablo 1) ve batın ultrasonografi görüntülemeleri sonrası akut kolesistit olarak değerlendirilerek, laparoskopik kolesistektomi planlandı. Preoperatif izlemde vitaller KTA: 80/dk, TA: 120/80 mmHg, SS:12/dk idi. Forced air ve rezistif sistemlerle hipotermiden kaçınılarak GA uygulandı. Anestezi idamesinde TİVA(propofol/remifentanyl iv infüzyon) tercih edilerek ilaç dozları BİS değeri 40-60 aralığında olacak şekilde titre edildi. Vaka boyu SO2, KTA, SPOC, PVI, PI, hgb sensör ölçümler trendleri izlendi. Operasyon sonunda ST süresi 0 sn olarak ölçüldü, postoperatif ağrı tedavisinde parasetamol(15 mg/kg) ve Bilateral TAP blok(0.5 ml/kg, %0.25) uygulanarak hasta uyandırıldı. AKG analizi pH:7.45, PCO2: 31.7 mmHg, PO2: 337 mmHg, HCO3:23.8 mEq/L, Laktat:1.7 idi. Postoperatif ağrı ve bulantı, 0.dk, 30 dk, 1.sa, 6.sa ve 12. Saatlerde VAS, BPS ve Wong-Baker Skalası ile değerlendirildi (Tablo 2). Ek aneljezik ihtiyacı gözlenmeyen hasta, postoperatif 2. Gün taburcu edildi.

Tablo 1

	Normal		Normal
Hemoglobin, *g/dL*	**8.9** (*13.5-18*)	Total Bilirubin, *mg/dL*	4.7
Beyaz Küre, *$10^3/mm^3$*	6.3 (*4-10.5*)	Direkt Bilirubin, *mg/dL*	0.97
Trombosit, *$10^3/mm^3$*	**145** (*150-450*)	İndirekt Bilirubin, *mg/dL*	3.68
MCHC, *g/dl*	33.5	GGT, *U/L*	62
RDW, *%*	56	Amilaz, *U/L*	**200** (22-80)
CRP, *mg/L*	**26** (*0-5*)	Lipaz, *U/L*	**291** (*<67*)
Prokalsitonin, *ng/ml*	0.08(0-2)	LDH, *U/L*	**276** (*<248*)
AST, *U/L*	18 (10-50)	ALT, *U/L*	24 (0-50)

Labaratuvar Bulguları

Tablo 2

	0.dk	30.dk	6.s	12.s
WBS	4	4	3	3
BPS	3	3	3	3
VAS	2	4	3	3
Bulantı	0	0	0	0

Ameliyat Sonrası Ağrı ve Bulantı Skorları

Tartışma / Sonuç: Kronik anemi zemininde olmaları nedeniyle Hs'lı hastalarda GA yönetiminde yakın hemoglobin takibi ve gereklilik halinde kan tranfüzyonu, vazokonstruksiyon ve dolaşım stazını önlemek için normotermi, oksijenizasyonun iyileştirilmesi, sıvı replasman tedavisi ve asidozdan kaçınılması önerilmektedir(1,2). TİVA uygulanan hastalarda sferosit yüzdesinde düşüş olduğu bildirilmesi nedeniyle olgumuzda TİVA uygulandı (3).Literatürde PVI ve PI'in intravasküler hacim ve sıvı uygulamasına yanıttaki rolü ve yakın hgb takip imkanı sağlaması amacıyla bu partametreler monitorize edildi, ORİ takibi yapıldı (Masimo Radical 7), sedatif ve opioidlerin dikkatli yönetimi hedeflenerek intraoperatif uygun anestezi derinliği monitorizasyonu(BİS Covidien Revision 3.5) ve postoperatif ağrı yönetiminde RA tercih edildi.Bu olguda hipoksi, hipotermi ve asidozdan kaçınılarak ve uygun analjeziyle sferositoz artışını önlemeye yönelik anestezi yönetimi hedeflendi.

Herediter Sferositoz Hemoglobin Görseli

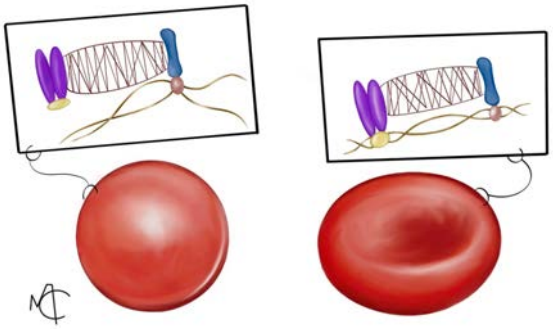

Anahtar Kelimeler: Herediter Sferositoz, Pediatrik Anestezi

Kaynakça

2. 1.*Bolton-Maggs, P. H., Langer, J. C., Iolascon, A., Tittensor, P., & King, M. J. (2012). "Guidelines for the diagnosis and management of hereditary spherocytosis–2011 update." British Journal of Haematology, 156(1), 37-49.*
3. *2.*Perrotta, S., Gallagher, P. G., & Mohandas, N. (2008). "Hereditary spherocytosis." The Lancet, 372(9647), 1411-1426.
4. 3.Şimşek, Betül Kocamer, et al. "Anesthetic Management with Total Intravenous Anesthesia in Hereditary Spherocytosis: A Case Report: Herediter Sferositoz'da Total İntravenöz Anestezi ile Anestezi Yönetimi." *European Journal of Therapeutics* 24.1 (2018): 64-66.

TARK 2024
Türk Anesteziyoloji ve Reanimasyon Derneği
58. Ulusal Kongresi
28 Kasım - 1 Aralık 2024
Kaya Palazzo Otel ve Kongre Merkezi / ANTALYA

P-201

Holoprozensefali Tanılı Hastada Anestezi Yönetimimiz

Sevil Azazoğlu Erbek[1], Gülsemi Ergüzel[1], Funda Gümüş Özcan[1]

[1]Başakşehir Çam ve Sakura Şehir Hastanesi

Giriş / Amaç: Holoprozensefali(HPE), embriyoner hayatta ön beynin tam olarak bölünememesi sonucu ortaya çıkan ve anterior orta hat yapılarının oluşumunu etkileyen gelişimsel bir defekttir (1,2,3) Hastalık şiddetine göre alobar, semilobar veya lobar tip olmak üzere üç gruba ayrılır. Alobar tipte, beyinde bölünme hiç gerçekleşmemiştir ve hastalık sıklıkla şiddetli fasiyal deformiteler ile seyreder. (3,4). HPE insidansı çeşitli kaynaklarda 5200 ile 16000 canlı doğumda bir şeklinde rapor edilmektedir (5).Bu bozuklukların tümünde tek bir embriyolojik defekt hem beyin hem de yüz gelişimini etkilemektedir(6).HPE'nin ultrasonografik tanı kriterleri, orta beyin yapılarının yokluğu ve tek ventrikülün bulunması olarak tanımlanmaktadır(7).Bu olgumuzda Holoprozensefali(HPE) tanılı hastamızın anestezi yönetimini anlatmak amaçlanmıştır.

Olgu: Sağlıklı antenatal takipsiz anneden 38 hafta konjenital anomaliyle normal spontan vajinal yolla doğan holopozensefali tanılı 15 aylık,11 kg kız çocuk.Kirpiklerin içe dönmesinden dolayı amniyon zarı ile yüzey rekonstrüksiyonu operasyonu planlandı. Hasta anestezi, göz ve çocuk hekimleri ile birlikte multidisipliner olarak değerlendirildi. Preoperatif değerlendirmesinde; hastanın doğumundan sonra 7 ay yenidoğan yoğun bakım yatışı, epilepsi ve 2 kere beyin cerrahi tarafından şant operasyonu öyküsü mevcuttu.Beslenmesi orogastrik(OG) sonda ile sağlanıyordu. Fizik muayenesinde dinlemekle akciğer sesleri kaba (mevcut OG nedenli) ral ronküs yok , batın rahat ve doğaldı. Öncelikle hasta güvenliği sağlanarak hasta uygun koşullarda ameliyat odasına alındı. Standart monitörizasyonu sağlandı, uygun maske ventilasyon ile preoksijenizasyonu sağlandıktan sonra 0,5 mg midazolam, 20 mg propofol,5 mcg fentanil, 3 mg roküronyum ile uygun indüksiyon yapıldı, 2 dakika maske ventilasyon sonrası 4 numara entübasyon tüpüyle entübe edildi. Operasyon 60 dakika sürdü. Operasyon sırasında stabil seyreden hasta uygun koşullarda ekstübe edildi. Yakın takip ve tedavi amacıyla hasta çocuk yoğun bakım ünitesine transfer edildi. Ertesi gün sorunsuz şekilde taburculuğu sağlandı.

Holoprozensefali



Tartışma / Sonuç: Bu olgumuzda, özelllikle oldukça kırılgan olan konjenital anomalili çocuk hastalarda güvenli bir anestezi uygulaması ve sonrasında güvenli bir transferin sağlanması için yakın ve kesintisiz monitörizasyonun sağlanması, takip edilmesi ve bütüncül bir ekip yaklaşımı ile hareket edilmesi gerekmektedir.

Anahtar Kelimeler: Holoprozensefali, Pediatrik anestezi, Zor Hava yolu

Kaynakça

1. Golden JA. Holoprosencephaly: a defect in brain patterning. J Neuropathol Exp Neurol 1998; 57: 991-999.
2. Rubenstein JL, Beachy PA. Patterning of the embriyonic forebrain. Curr Opin Neurobiol 1998; 8: 18-26.
3. Cohen MM Jr. An update on the holoprosencephalic disorders. The Journal of Pediatrics 1982; 101: 865-869
4. DeMyer WE, Zeman W, Palmer CG.The face predicts the brain: Diagnostic significance of median facial anomalies for holoprosencephaly .Pediatrics 1964; 34: 256.
6. Blass HG, Eriksson AG, Salvesen KA, Isaksen CV, Christensen B, Mollerlokken G, et al. Brains and faces in holoprosencephaly: pre- and postnatal description of 30 cases. Ultrasound Obstet Gynecol 2002;19:24-38
7. Heussler HS, Suri M, Young ID, Muenke M. Extreme variability of expression of a Sonic Hedgehog mutation: attention difficulties and holoprosencephaly Arch Dis Child 2002;86:293-296.
8. Siala GS, Masmoudi A, Chennoufi MB, Jabnoun S, Ben RB, Chaabouni M, et al. Diagnosis of holoprosencephalia. Report of 17 cases. Tunis Med 2001;79:526-529.

TARK 2024
Türk Anesteziyoloji ve Reanimasyon Derneği
58. Ulusal Kongresi
28 Kasım - 1 Aralık 2024
Kaya Palazzo Otel ve Kongre Merkezi / ANTALYA

P-203

Malign Hipertermi

Acip Erdi Aslan[1], Dilara Çopur[1], Jülide Sayın[1], Prof. Dr. Banu Eler Çevik[1]

[1]Kartal Dr. Lütfi Kırdar Şehir Hastanesi

Giriş / Amaç: Malign hipertermi (MH), genetik duyarlı hastalarda, inhalasyon anestezikleri ve/veya süksinilkolin kullanımıyla tetiklenen farmakogenetik iskelet kas bozukluğudur (1). İnsidansı düşükolup hızla tedavi edilmezse ölümcül hipermetabolik reaksiyonu tetikler. Anestezistler için MH semptomları ve tedavisinin bilinmesi önemlidir.

Olgu: 7yaş erkek hastaya adenoektomi+bilateral ventilasyon tüpü takılması operasyonu planlanmıştır.Preoperatif anestezi değerlendirmesinde duchennemusküler distrofisi (DMD) tanısı olup, geçirilmiş anestezi öyküsü yoktu. Aile öyküsünde; 4 yaş erkek kardeşinde DMD tanısının olduğu öğrenildi. Hastanın kortizon ve d vitaminidışında ilaç kullanımı öyküsü yoktu. Fizik muayenesinde baş-boyun hareketleri ve ağız açıklığı yeterli, mallampati-II olduğu belirlenmiştir. Pediatri nöroloji konsültasyonunda ek patoloji saptanmamıştır.Hastanın preoperatif tetkiklerinde CK: 7700,ALT:230,AST:300, LDH:770 olup gastroenterolojiye danışılmış; hepatotoksik ajanlardan kaçınılması, karaciğer fonksiyon testleri takibi önerilmiştir. Batın ultrasonografisi normal,serolojisi negatifti.Hastaya ASA II risk verilmiştir. Dantrolen talebi yapılarak, yoğun bakım rezervasyonuyla operasyonu planlanmıştır.Standart monitörizasyona ilaveten ısı probu yerleştirilip takip edildi.EtCO2 yüksekliği MH'nin en erkenve spesifik işareti olduğundan yakın takip edildi.Anestezi indüksiyonundaPropofol 2mg/kg,Rokuronyum 0.6mg/kg,fentanil 2mcg/kgve idamedeTİVAuygulandı. Bir saat süren operasyon sonunda TİVA durduruldu,iv. 2 mg/kg Sugammadeksleantagonize edildi. Laringoskopiyle vokal kord hareketleri gözlenen hastanın 1 saat boyunca spontan solunumu gözlenmedi.GKS:E1M1V1 olması üzerine entübe şekilde çocuk yoğun bakıma transfer edildi. Takiplerinde ilave 60 mg sugammadeks uygulanan hasta 24 saat gözlendikten sonra kontrollü şekilde ekstübe edilerek servise taburcu edildi.

Tartışma / Sonuç: MH insidansı düşük olup, anestezi ekibi ve diğer klinisyenler için semptomve tedavisinin bilinmesi çok önemlidir. Korkulan komplikasyonları;kardiyak aritmi ve arrest, böbrek yetmezliği,DİC, pulmoner ödem vemerkezi sinir sistemi hasarıdır(1,2).MH duyarlılığı olan hastaların cerrahisi bu nedenle engellenmemelidir. Öncelikle rejyonel anestezi tercih edilmeli,genel anestezi gerekliyse suksinilkolin ve halojenli inhalasyon anesteziklerinden kaçınılmalıdır. MH tablosunun prognozu;hızla tanınması, tetikleyici ajanlara maruziyetin durdurulması ve tedavi başlanma hızıyla ilişkilidir (3).Riskli hastalar hızla tanınmalı, gerekli önlemler alınmalı ve tedavi planlanarak operasyona kabul edilmelidir.

Anahtar Kelimeler: DUCHENNE MUSKÜLER DİSTROFİ MALİGN HİPERTERMİ

Kaynakça

Referanslar

1. Rosenberg H, Pollock N, Schiemann A, Bulger T, Stowell K. Malignanthyperthermia: a review. Orphanet J RareDis 2015; 10: 93.
2. Larach MG, Gronert GA, Allen GC, Brandom BW, Lehman EB. Clinicalpresentation, treatment, andcomplications of malignanthyperthermia in North Americafrom 1987 to 2006. AnesthAnalg. 2010 Feb 1;110(2):498-507. doi: 10.1213/ANE.0b013e3181c6b9b2. PMID: 20081135.
3. Karadağ Erkoç, S., Özçelik, M., Bermede, A. O.,Demiralp, S. Erken Dönemde Dantrolenİle Tedavi Edilen Malign Hipertermi. Anestezi Dergisi 2016; 24 (3): 215 – 218.

TARK 2024
Türk Anesteziyoloji ve Reanimasyon Derneği
58. Ulusal Kongresi
28 Kasım - 1 Aralık 2024
Kaya Palazzo Otel ve Kongre Merkezi / ANTALYA

P-204

Morbid obezite, olanzapin intoksikasyonu ve akut solunum yetmezliği olan hastada 12 saatlik prone pozisyonun tedaviye katkısı

Şerife Demir Paköz[1], Tuğrul Toksoy[1], Hatice Atlı[1], Ayşe Yılmaz[1], Veysel Garani Soylu[1]

[1]Kastamonu Eğitim ve Araştırma Hastanesi

Giriş / Amaç: Atipik antipsikotik olan olanzapin intoksikasyonu nadir gözlenir ve mortal seyredebilir. Morbid obesite ve aspirasyon sonrası tabloya eklenen akut solunum yetmezliği ile birlikteliği bu ihtimali ciddi oranda arttırabilir.

Olgu: Bipolar bozukluğu tanısı ile rexapin kullanan, başvurudan 4 saat önce suicid amaçlı 250mg olanzapin kullandığı öğrenilen 37 yaş morbid obez (BMI: 37,1) hasta olanzapin intoksikasyonu ve aspirasyon pnömonisi ön tanıları ile entübe olarak yoğun bakım ünitesine kabul edildi. Kabülünde Spo2:72, tansiyonu 50/35mmHg ve kalp hızı 150 atım/dakika idi. Beyaz küre sayısı 13700, CRP değeri 17 mg/L, serum laktat düzeyi 2mmol/L idi. EKG'de sinüs taşikardisi ve akciğer grafisinde bilateral hiler dolgunluk mevcuttu(şekil 1). Morbid obezite nedeni ile tomografik görüntüleme yapılamayan hastanın akciğer ultrasonografisinde plevra çizgisi düzensiz, subplevral konsolidasyon ve B çizgilerinin varlığı nedeniyle ARDS olarak değerlendirildi. Tedavisinde ampirik antibiyotik piperasintazobaktam-moksifloksasin ve inotrop olarak dopamin-adrenalin infüzyonu mevcuttu.2.Gününde halen hipoksik ve hiperkapnik olan hastanın kontrol akciğer grafisi görüntülendi(şekil-2). Antibiyoterapisi meropenem-teikoplanin ile değiştirildi. 3. gününde inotrop destekleri stoplanabildi. Hipoksi devam etmesi nedeniyle 5.gününde PaO2/FiO2:59,1 ile prone pozisyona alındı. Rokuronyum infüzyonu başlandı.12 saat prone pozisyon sonrası supine pozisyona alınarak akciğer grafisi görüntülendi(şekil-3). PaO2/FiO2:117,1'ya yükseldi. Kan gazı takibi tablo 1'de gösterilmiştir. 9. gününde sedasyonu stoplanan hasta 12. gününde ekstübe edildi.15. gününde hasta psikiyatri servise devredildi.

YOĞUN BAKIMDAKİ 2. GÜNDE AKCİĞER GRAFİSİ (ŞEKİL-2)



YOĞUN BAKIMDAKİ 2. GÜNDE AKCİĞER GRAFİSİ (ŞEKİL-2)

PRONE POZİSYON SONRASI AKCİĞER GRAFİSİ (ŞEKİL-3)

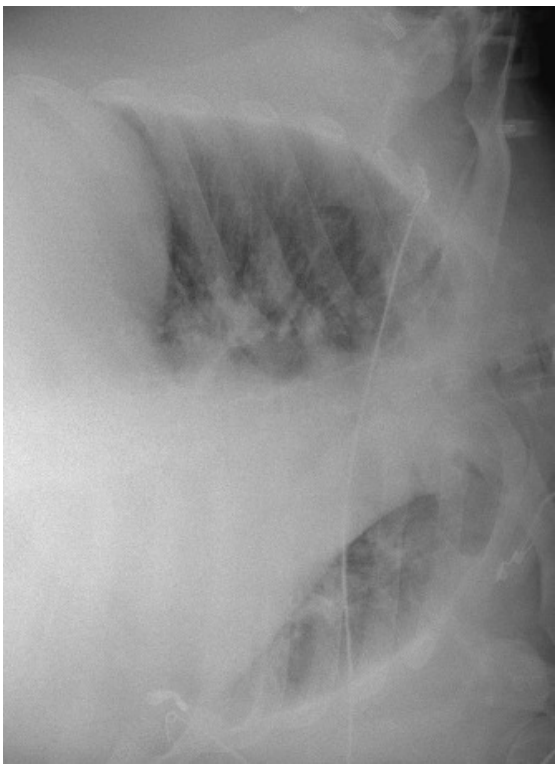

PRONE POZİSYON SONRASI AKCİĞER GRAFİSİ (ŞEKİL-3)

YOĞUN BAKIMDA İLK AKCİĞER GRAFİSİ (ŞEKİL- 1)

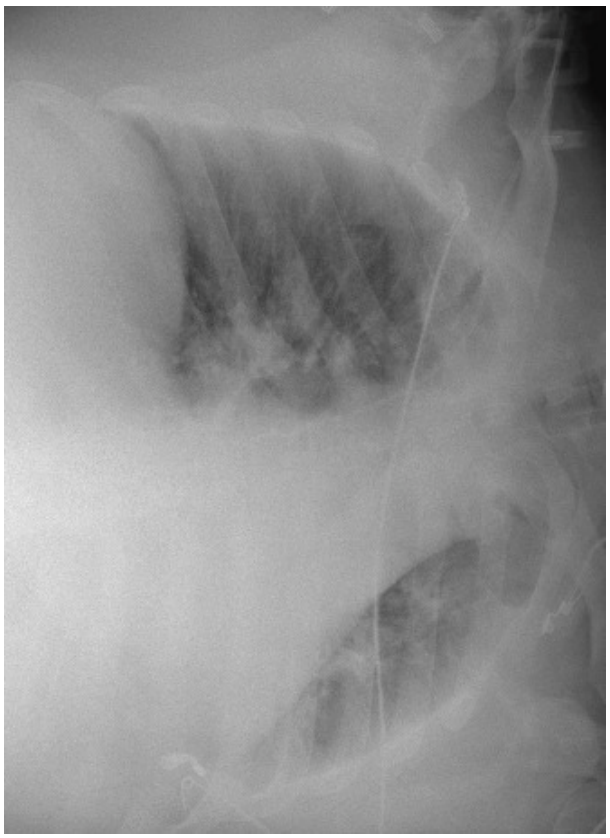

YOĞUN BAKIMDA İLK AKCİĞER GRAFİSİ (ŞEKİL- 1)

TABLO 1: Hastanın günlük kan gazı takipleri

	1.gün	2 gün	3.gün	5 gün	6.gün	9 gün	12.gün
pH	7,29	7,34	7,36	7,37	7,46	7,48	7,48
pO2	63,1	98,8	68,8	59,1	82,9	119	97,7
pCO2	38,1	59,3	50,5	74,6	55,1	36.5	38.3
SpO2	68	97	86	89	96	99	98.7
HCO3	24,9	28.1	33,3	37,2	36,5	28,4	28.8
BE	3,6	5,6	12,1	16,2	14,1	3,8	4.7
Laktat	2,9	1,4	1,4	1,3	1,8	2,0	1,7
PaO2/FiO2	63.1	98,8	68,8	59,1	117,1	198,3	244,3

TABLO 1: Hastanın günlük kan gazı takipleri

Tartışma / Sonuç: Olanzapinin antikolinerjik etkisi, merkezi sinir sistemi depresyonu ve immün deprasan etkileri ile aspirasyon pnömonisi ve ARDS gelişimine neden olabilir. Morbid obezite, olanzapin intoksikasyonu, aspirasyon pnömonisi ve ARDS'nin bir arada bulunması son derece mortal bir durum olabilir. Tedaviye tek seans prone pozisyonun eklenmesinin ekstübasyonu kolaylaştırdığı görüldü.

Anahtar Kelimeler: AKUT RESPİRATUAR DİSSTRES SENDROMU, MORBİD OBEZİTE, OLANZAPİN İNTOKSİKASYONU, PRONE POZİSYON

Kaynakça

REFERANSLAR:

1. Drug-induced interstitial lung disease: a systematic review. Skeoch S, Weatherley N, Swift AJ, et al. J Clin Med. 2018;7:356.

2. Obesity exacerbates the acute metabolic side effects of olanzapine. Townsend LK, Peppler WT, Bush ND, Wright DC. Psychoneuroendocrinol. 2018;88:121–128.

3. Guerin C, Reignier J, Richard JC, Beuret P, Gacouin A, Boulain T, Mercier E, Badet M, Mercat A, Baudin O. Prone positioning in severe acute respiratory distress syndrome. N Engl J Med. 2013;368(23):2159–2168. doi: 10.1056/NEJMoa1214103.

4. Sud, S, Friedrich, JO, Taccone, P, et al. Prone ventilation reduces mortality in patients with acute respiratory failure and severe hypoxemia: systematic review and meta-analysis. *Intensive Care Med* 2010;36:585-599

TARK 2024
Türk Anesteziyoloji ve Reanimasyon Derneği
58. Ulusal Kongresi
28 Kasım - 1 Aralık 2024
Kaya Palazzo Otel ve Kongre Merkezi / ANTALYA

P-205

Bilateral Efüzyonu Olan 8-Aylık Hastada Anestezi İndüksiyonuna Sekonder Komplikasyon Gelişimi ve Acil Tedavisi: Olgu Sunumu

Furkan Baş[1], Sergen Cebeci[1], Filiz Üzümcügil[1]

[1]Hacettepe Üniversitesi Tıp Fakültesi Anesteziyoloji ve Reanimasyon Abd

Giriş / Amaç: Nöroblastom, çocukluk çağında sık görülen solid bir tümördür. Bu hastalarda nadiren görülen plevral efüzyon, kitlenin bulunduğu bölge ile de bağlantılı olarak, solunum fonksiyonlarını ciddi düzeyde etkileyebilen bir komplikasyon haline gelebilir. Bu hastalarda, anestezi indüksiyonu ile birlikte gelişebilecek ventilasyon zorlukları dikkate alınmalıdır.(1) Olgu raporumuzda, intraabdominal nöroblastom ön tanısı olup, plevral efüzyonu bulunan 8-aylık hastamızın port takılması nedeniyle planlanan cerrahisinde anestezi indüksiyonu ile birlikte gelişen ventilasyon zorluğu ve gerektirdiği acil müdahale üzerinde durulacaktır.

Olgu: Kemoterapi uygulaması için port takılma işlemine alınan 8-aylık hastamızın preoperatif değerlendirmesinde, intraabdominal 70x41 mm boyutlarında kitlesi bulunduğu ve ultrasonografisinde 18 mm plevral efüzyonu olduğu öğrenildi. Takibini yapan Çocuk Hastalıkları Bölümü'nden torasentez ihtiyacı bulunmadığı bildirilen hastamız ameliyathaneye alındıktan sonra; standart ASA monitörizasyonu yapıldı. Anestezi indüksiyonunu takiben, maske ventilasyonunda ventilatörde Ppeak 29 mmHg ve ETCO2 15mmHg olarak gözlendi. Göğüs hareketlerinin görülememesi, SpO2'nin gerilemesi üzerine hızlı entübasyon kararı alındı. 4 mm ID kafsız endotrakeal tüple (ETT) entübe edilen hastada, etCO2 gözlenmemesi, bu sırada SpO2'nin gerilemesi ve bradikardi gelişmesi nedeniyle ETT geri çekilip, maske ventilasyonuna başlandı. Maske ventilasyonuyla bradikardisi düzelen hasta 4 mm ID kafsız tüple re-entübe edildi. Entübasyon sonrası yaklaşık 30-40 sn boyunca göğüs hareketi ve etCO2 izlenememesine rağmen, ETT yerleşimi doğrulandığı için ventilasyona devam edildi ve 40. saniyede etCO2 24mmHg olarak gözlendi. Havayolu basıncının yüksek olması, trakeal entübasyona rağmen akciğer havalanmasının yetersiz olması nedeniyle acil torasentez kararı alındı. 18G kanül ile sağ mid-aksillar çizgide 6.interkostal aralıktan girilerek 100 ml, aynı şekilde soldan 60 ml plevral sıvı boşaltıldı. Torasentez sonrası göğüs hareketleri düzeldi, etCO2 45 mmHg, SpO2 %98 olarak görüldü. Vaka komplikasyon olmaksızın tamamlandı.

Preoperatif Akciğer Grafisi



Postoperatif Akciğer Grafisi



Torasentez İşlemi



Torasentez ile Boşaltılan Sıvı



Tartışma / Sonuç: Plevral efüzyonu bulunan hastalarda indüksiyonu takiben yüksek Ppeak değerleri ile maske ventilasyonunun başarısız olabileceği unutulmamalıdır. Spontan solunum ile torasentez ihtiyacı olmayıp, oksijenizasyonu normal olan plevral efüzyonlu hastalarda da ventilasyon problemleri yaşanabilir. Ekip, acil torasentez için hazır olmalıdır.

Anahtar Kelimeler: PLEVRAL EFÜZYON, NÖROBLASTOM, TORASENTEZ

Kaynakça

1) Maris, J. M., et al. (2007) The Lancet, 369(9579), 2106-2120. 2) Jones, P. M., & Jones, H. (2015). Anesthesia & Analgesia, 120(3), 740-751.

TARK 2024
Türk Anesteziyoloji ve Reanimasyon Derneği
58. Ulusal Kongresi
28 Kasım - 1 Aralık 2024
Kaya Palazzo Otel ve Kongre Merkezi / ANTALYA

P-206

Morquio Sendromlu Çocukta Travmanın İndüklediği Basilar İnvajinasyon: Bir Olgu Sunumu

Büşra Kıdam Şahin[1], Ebru Lina Karaman[1], Hakan Yılmaz[1]

[1]Ankara Üniversitesi Tıp Fakültesi Anesteziyoloji ve Reanimasyon ABD

Giriş / Amaç: Morquio Sendromu, glikozaminoglikanların(GAG) yumuşak dokularda ilerleyici birikimiyle, kardiyorespiratuvar, kas-iskelet sistemi anomalileriyle karakterize mukupolisakkaridoz(MPS)'dur. MPS'larda atlantoaksiyal instabilite ve spinal kord kompresyon mortalitenin başlıca nedenleridir(1). Olgumuz literatürde karşılaşmadığımız, travmanın indüklediği basilar invajinasyona nedeniyle acil dekompresyon gereken Morquio sendromlu,zor hava yolu riski taşıyan pediatrik hastanın anestezi yönetimini özetlemektedir.

Olgu: Morquio Sendromlu, 2yaş, 13kg, 80cm erkek çocuk, ~50cm yükseklikteki sandalyeden sert zemine düşmesinden 6 saat sonra kollarda güçsüzlük, yürüyememe şikayetiyle acile servise getirildi. Fizik muayenesinde bilateral üst ekstremiteler pleji, alt ekstremitelerde ağrılı uyarana minimal fleksör yanıt gözlendi. Burun kökü basıklığı, frontal çıkıntında belirginlik, kısa boyun, servikal boyunluğu nedeniyle baş ekstansiyonu kısıtlı, mallampati-IV saptandı. Servikal MRG miyelografi'de kordun C1 düzeyinde belirgin baskılandığı, C1-C3'de miyelopatik sinyal değişiklikleri, basilar invajinasyon görüldü (Şekil1).Suboksipital kraniektomi-C1 posterior laminektomi planıyla zor havayolu hazırlıkları yapıldı. Rutin ASA, BIS, TOF monitörizasyonu yapıldı. Servikal boyunlukla nötral pozisyonda, %80 oksijenle preoksijenizasyonu takiben fentanil 5mcg, %2 lidokain 10mg, propofol 45mg ve roküronyum 5mg ile indüksiyon yapıldı. TOF=0'da ekstansiyon ve fleksiyondan kaçınılarak pediatrik D blade videolaringoskopla kaflı 4mm endotrakeal tüple tek girişimde entübasyonu sağlandı(Şekil2) Concorde pozisyonunda çivili başlığa alınmadan önce nörofizyolojik monitörizasyon yapıldı, somatosensoriyal(SSEP) ve transkraniyal motor uyarılmış potansiyeller(MEP) alınamaması üzerine sugammadeks 20mg uygulandı, TOF=1 görüldü. Anestezinin idamesi intravenöz propofol-remifentanille sağlandı. İki saatlik operasyon boyunca spontan solunumu olan hastada SSEP-MEP'de kazanım gözlenmedi. Hava yolu güvenliğini sağlamak amacıyla entübe pediatrik YBÜ'ne devredildi. Postoperatif 1.günde ekstübe edilen hastanın dört ekstemite kas gücü 3/5 değerlendirildi.

Resim1

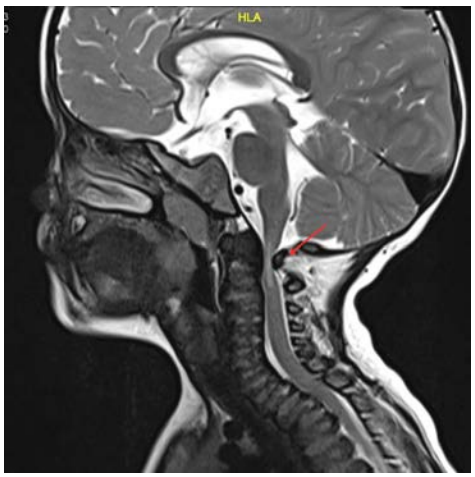

Basilar İnvajinasyon Ve Spinal Stenoz MRG görüntüsü

Tartışma / Sonuç: Morquio sendromunda GAG'ların depolanmasına bağlı mukozal kalınlaşma, havayollarında tortuöziteye, daralmaya ve boyun fleksiyondayken kolaylıkla obstrüksiyona, zor ventilasyon-entübasyona neden olabilir. Mastoid çıkıntı klavikulayla hizalanmalı, ekstansiyon-fleksiyon gerektiren direkt laringoskopiden kaçınılmalıdır.(2) Uygun eğim açılı videolaringoskop veya fiberoptik bronkoskop kullanılmalıdır. Spinal kord bütünlüğü nörofizyolojik olarak izlenmelidir. Spinal miyelopatiye bağlı solunum kaslarında güçsüzlük olabilir. Hasta pozisyonu hava yolu ödemini artırabilir. Ekstübasyon stratejisi, hava yolu açıklığını koruyabilme ve spontan solunumu sürdürebilme yeteneğini etkileyebilecek tüm faktörlerin dikkatlice değerlendirilmesiyle belirlenmelidir.

Anahtar Kelimeler: Morquio, zor entübasyon, MPS-4, Basilar İnvajinasyon

Kaynakça

1-Solanki, Guirish A., et al. "Spinal involvement in mucopolysaccharidosis IVA (Morquio-Brailsford or Morquio A syndrome): presentation, diagnosis and management." Journal of inherited metabolic disease 36 (2013): 339-355.

2-Walker R, Belani KG, Braunlin EA, Bruce IA, Hack H, Harmatz PR, Jones S, Rowe R, Solanki GA, Valdemarsson B. Anaesthesia and airway management in mucopolysaccharidosis. J Inherit Metab Dis. 2013 Mar;36(2):211-9. doi: 10.1007/s10545-012-9563-1. Epub 2012 Nov 30. PMID: 23197104; PMCID: PMC3590422.

TARK 2024
Türk Anesteziyoloji ve Reanimasyon Derneği
58. Ulusal Kongresi
28 Kasım - 1 Aralık 2024
Kaya Palazzo Otel ve Kongre Merkezi / ANTALYA

P-207

Ciddi Trakeal Stenoz Nedeniyle Trakeal Rezeksiyon Planlanan Hastada Havayolu Yönetimi

Selin Çalıcıoğlu[1], Seden Kocabaş[1], Ruken Kaval[1]

[1]Ege Üniversitesi Hastanesi Anesteziyoloji ve Reanimasyon ABD

Giriş / Amaç: Trakeal stenoz, entübasyon sonrası önemli bir komplikasyon olup trakeal rezeksiyon cerrahisi için en sık endikasyon olmaktadır. Trakeal rezeksiyon ameliyatlarında en önemli sorun ventilasyondur (1). Olgumuzda ciddi trakeal stenozu olan hastada havayolu yönetimimizi sunmayı amaçladık.

Olgu: 70 yaşında kadın hasta, Haziran 2023'te 20 gün entübe takip edilmiş, sonrasında trakeal stenoz tanısı almış. Trakeal dilatasyonun yeterli olmamasıyla trakeal rezeksiyon kararı alınmış. Görüntülemelerinde en dar yerinde lateral çapı 2.2 mm AP çapı 4.5 mm olan stenoz saptanmış. Muayenede stridor ve ses kısıklığı mevcuttu. Endoskopik larinks bakısında üst havayolu olağan saptandı. Ciddi stenoz nedeniyle önlem olarak rijid ve fleksibl bronkoskoplar indüksiyon öncesi hazırlandı. ASA standartlarında monitörize edildi, intraarterial kanülasyon uygulandı. Hastanın preoperatif vital bulgularında oda havasında saturasyonu 89 görüldü. Zor entübasyon düşünüldüğü için yüksek oksijen desteğiyle nöromuskuler blokajsız anestezi indüksiyonu yapıldı. Entübasyonu video larinkoskop eşliğinde 6 numara kaflı tüple yapıldı. Havayolu basınçlarının kontrolü için tüp stenozun ilerisine yerleştirildi, yeri bronkoskopiyle doğrulandı. Sonrasında hastaya nöromuskuler blokaj uygulandı. Operasyonda çıkarılması planlanan segment kesildikten sonra tüp, bronkoskopi eşliğinde geri çekildi, üst kesi sınırına geldiğinde cerrahi ekiple distale spiralli 6 no kaflı tüp yerleştirildi. Endotrakeal tüp üst kesi sınırında bırakıldı. Posterior duvarın anastomozu tamamlanınca cerrahi sahadaki tüp çıkarıldı, üst kesi sınırındaki tüp alt kesinin distaline ilerletildi. Anastamoz tamamlandıktan sonra tüp anastomoz hattının proksimaline çekildi ve bronkoskopiyle yeri doğrulandı. Hasta postoperatif süreçte solunumsal reflekslerden ve başın hiperekstansiyonundan korunması amacıyla entübe yoğun bakıma çıkarıldı. Postoperatif 6. saatte hasta ekstübe edildi. Ses kısıklığının ve stridorunun azaldığı görüldü. Hasta postoperatif 13. günde taburcu edildi.

Endotrakeal tüpün operasyon alanının gerisine çekilmesi

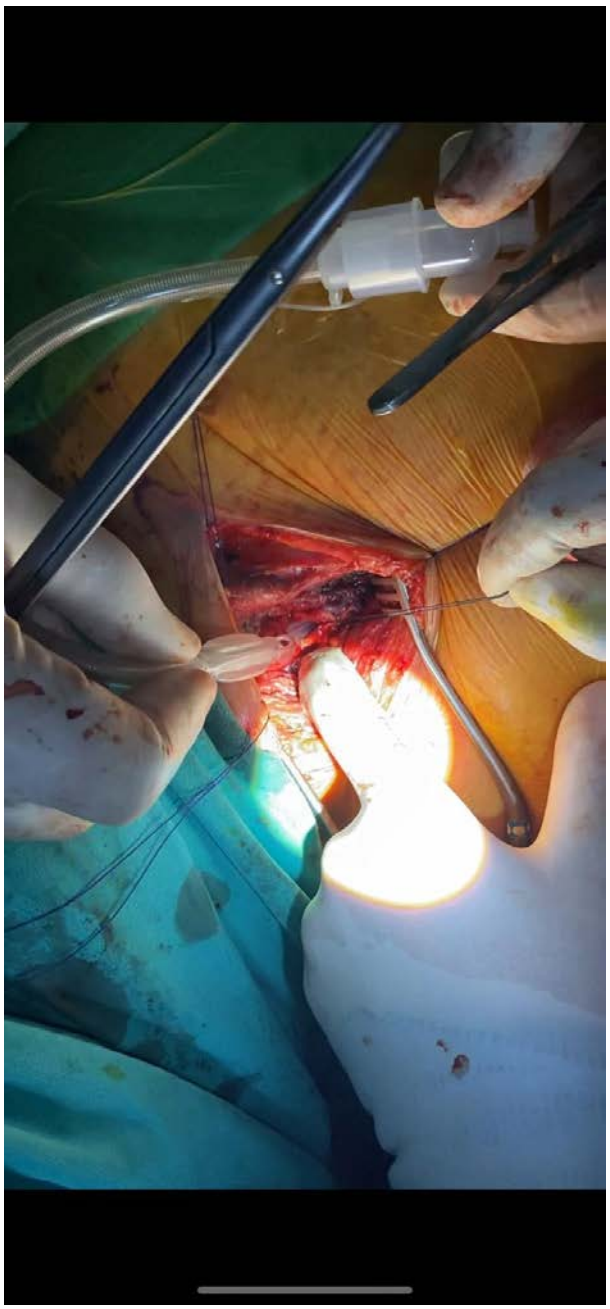

Trakeal rezeksiyon gerçekleşirken endotrakeal tüpün geri çekilirken operasyon sahasında görünümü.

Geçici trakeal entübasyon

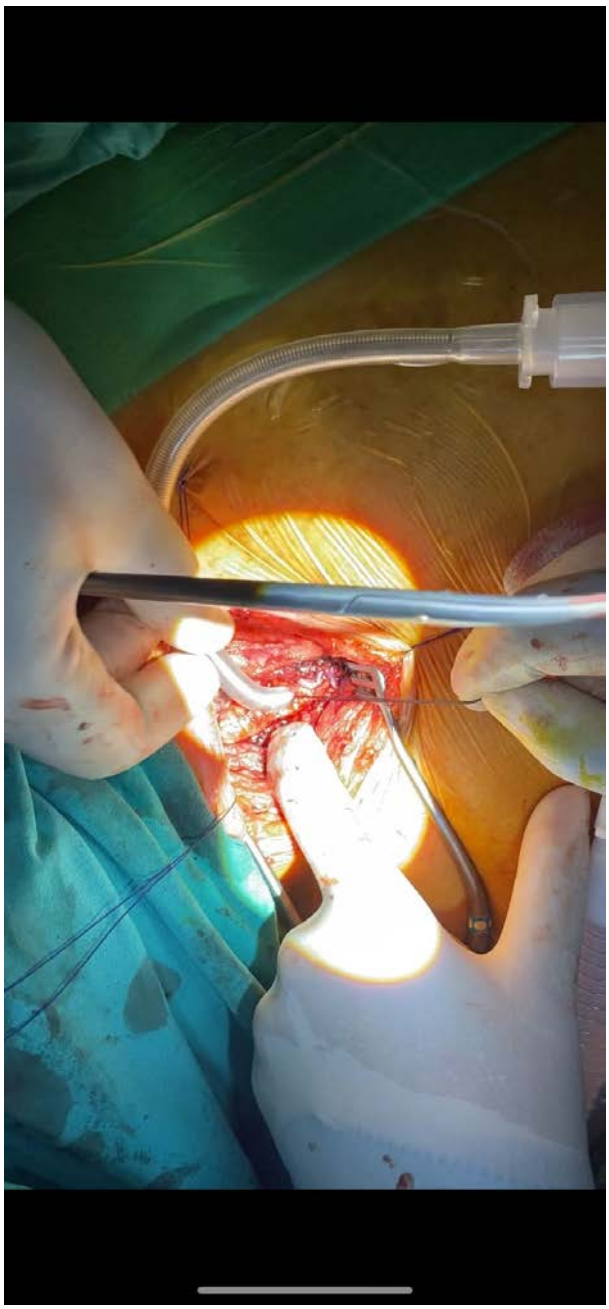

Cerrahi tarafından trakeal alana yerleştirilen entübasyon tüpünün görünümü.

Vaka sonunda trakeal görünüm



Trakeal rezeksiyon tamamlandıktan sonra endotrakeal tüpten bronkoskopi yapılarak trakeaya bakıldı.

Tartışma / Sonuç: Trakeal rezeksiyon gerektiren en sık patoloji postentübasyon trakeal stenoz olmaktadır. Bu olgularda solunum fonksiyonları, darlığın derecesi ve yeri preoperatif dönemde anestezi hekimince yakından incelenmelidir (2). Bu hastalarda premedikasyon önerilmemektedir, indüksiyon kontrollü yapılmalıdır, ciddi obstrüksiyonlu hastalarda kas gevşeticiden kaçınılması önerilmektedir (3). Sonuçta anestezi yaklaşımını; stenoz yeri, derecesi, cerrahiye göre planlayarak bu operasyonlarda daha yüksek başarı elde edilebileceğini düşünmekteyiz.

Anahtar Kelimeler: Trakeal rezeksiyon, Solunumsal hastalıklarda anestezi, Trakeal darlık

Kaynakça

1. Hadi U, Hamdan AL. Diagnosis and management of tracheal stenosis. J Med Liban 2004; 52(3):131-5
2. İnal, M. T., Şahin, S. H., Kaya, G., Günday, İ. (2008). Trakeal Stenoz Sonrası Trakea Rezeksiyonu: Olgu Sunumu. Balkan Medical Journal, 2008(2), 149-151.
3. Morgan GE Jr, Mikhail MS, Murray MJ. Anesthesia for thoracic surgery. In: Morgan GE Jr, Mikhail MS, Murray MJ, editors. Clinical anesthesiology 3rd ed. New York: McGraw-Hill Professional; 2002. p. 525-51.

TARK 2024
Türk Anesteziyoloji ve Reanimasyon Derneği
58. Ulusal Kongresi
28 Kasım - 1 Aralık 2024
Kaya Palazzo Otel ve Kongre Merkezi / ANTALYA

P-208

Günübirlik Anestezi Altında Sol İnternal Carotid Arter Anevrizması Tedavisinden Farklı Bir Tanıya: Olgu Sunumu

Alper Ali Kütük[1], Abdülcelil Gezmiş[1], Gökhan Sertçakacılar[1], Zafer Çukurova[1]

[1]Bakırköy Dr. Sadi Konuk Eğitim Araştırma Hastanesi

Giriş / Amaç: Miyeloproliferatif neoplazi (MPN) ailesinin bir üyesi olan esansiyel trombositemi (ET), trombositlerin aşırı üretimi ve sıklıkla eşlik eden trombotik veya hemorajik semptomlarla karakterize bir hastalıktır.(1)

Olgu: 48 yaşında kadın hasta acil servise şiddetli baş ağrısı şikayeti ile başvurdu. Özgeçmişinde anterior communican arter anevrizmasına bağlı subaraknoid kanama öyküsü olan hastada görüntüleme sonrası sol internal carotid arter anevrizması saptandı. Yapılan ek tetkiklerinde Hb:14.1 g/dl, Plt:440x103/µL olduğu görüldü ve ASA II risk grubu ile girişimsel nöroradyoloji tarafından işleme alındı. Hastaya 0.05mg/kg Midazolam ve 1mcg/kg Fentanil ile sedasyon sağlanarak sol ICA anevrizmasına coil ve stentleme işlemleri uygulandı. Hasta işlem sonrası yoğun bakım ünitesine interne edildi ve Tikagrelor 90 mg 2x1 , Tirofiban 9 cc/saat ve Apixaban 2.5mg 2x1 dozunda başlandı. Hastada Tirofiban infüzyonunun postoperatif 6. günde durdurulması sonrası oryantasyon ve konuşma bozukluğu görülmesi üzerine yapılan görüntülemelerde stent trombozu izlendi. Hastaya 6 cc iv Tirofiban verilerek balon anjiyoplasti işlemi uygulandı. Hastanın Tirofiban infüzyonunun her kesilmesinde benzer klinik bulgular izlendi ve toplamda 11 kez işleme alındı. Hastada mekanik ve farmakolojik faktörler dışlanarak, preoperatif tetkiklerde 3 ay öncesinde de Plt:587 x103/µL olduğu göz önünde bulundurularak hematoloji birimine danışıldı. Hastaya yapılan periferik yaymada sayısı 800 bin ve boyutları artmış, spiküle konturlu trombositler izlendi. Hastadan genetik testler gönderildi ve hematoloji tarafından esansiyel trombositemi lehine yorumlandı. Bunun üzerine Tikagrelor 90 mg 2x1 , Tirofiban 2 cc/saat, Hidroksiüre 500 mg 2x2, ASA 100 mg 1x1 tedavisine geçildi. Postop 26. Günde hastaya180 mcg peginterferon α -2a uygulandı. Takipleri sırasında yapılan tetkiklerde platelet seviyelerinin gerilemesi ve kontrol görüntülemelerinde herhangi bir patoloji izlenmemesi üzerine hasta postoperatif 32. günde nöroloji servisine interne edildi. 1 haftalık servis takibi sonrasında şifa ile taburcu edildiği öğrenildi.

Stent Trombozu

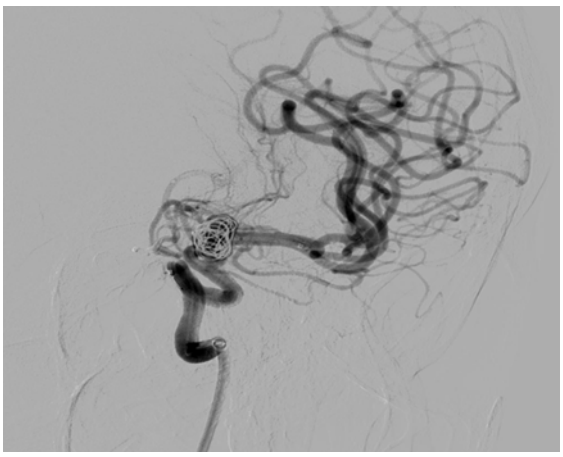

Balon Anjiyoplasti Sonrası

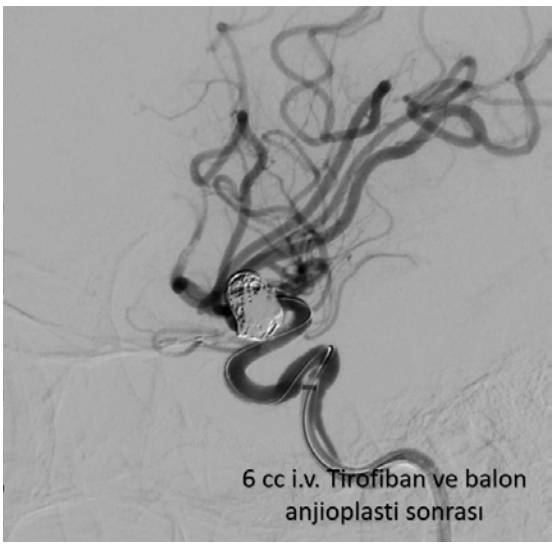

Platelet Seviyesi



Tromboz



Postop 31. gün

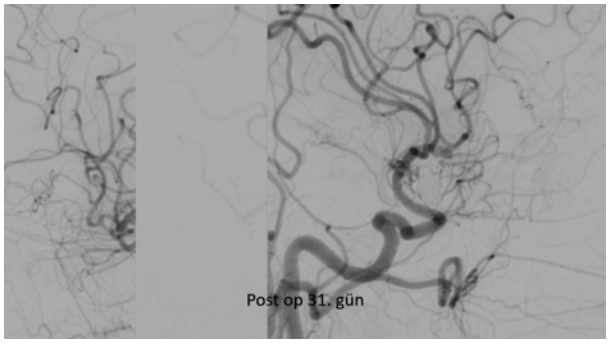

Tartışma / Sonuç: Hastaların preoperatif hazırlığı fizik muayene ve laboratuar bulgularıyla birlikte bütüncül bir yaklaşımla ve dikkatli şekilde incelenmelidir.(2,3) Preoperatif veya postoperatif göze çarpan farklı bir laboratuar değeri veya klinik bulgu bize tanı koymada yol gösterici olabilir.

Anahtar Kelimeler: Esansiyel Trombositemi, Ameliyathane Dışı Anestezi

Kaynakça

1. Thiele J, Kvasnicka HM, Orazi A, et al. The International Consensus Classification of myeloid neoplasms and acute leukemias: myeloproliferative neoplasms. Am J Hematol. 2023;98:166-179.
2. Nagrebetsky A, Gabriel RA, Dutton RP, Urman RD. Growth of nonoperating room anesthesia care in the United States: a contemporary trends analysis. Anesth Analg. 2017;124:1261–1267. doi:10.1213/ ANE.0000000000001734
3. Singh M, Guth JC, Liotta E, Kosteva AR, Bauer RM, Prabhakaran S, Rosenberg N, Bendok BR, Maas MB, Naidech AM. Predictors of 30-day readmission after subarachnoid hemorrhage. Neurocrit Care. 2013;19:306–10. https://doi.org/10.1007/s12028-013-9908-0.

TARK 2024
Türk Anesteziyoloji ve Reanimasyon Derneği
58. Ulusal Kongresi
28 Kasım - 1 Aralık 2024
Kaya Palazzo Otel ve Kongre Merkezi / ANTALYA

P-210

Septik Hastada Deksmedetomidine-Propofol İle ERCP Deneyimimiz

Faruk Furkan Bank[1], İçten Ezgi İnce[1], Leyla İyilikçi Karaoğlan[1]

[1]Dokuz Eylül Üniversitesi Tıp Fakültesi Anesteziyoloji ve Reanimasyon Anabilim Dalı

Giriş / Amaç: Endoskopik işlemler hastalıkların tanı, tarama ve tedavisinde sıklıkla uygulanmaktadır. Ancak endoskopik işlem sırasında anksiyete, ağrı, korku, olumsuz kardiyovasküler ve solunumsal olaylara ve istenmeyen yaralanmalara neden olabilmektedir. Gastrointestinal endoskopik prosedürlerde uygun sedasyon seviyelerine ulaşmak için birkaç farklı sedatif ve analjezik kullanılabilir. Deksmedetomidin oldukça seçici bir a2 adrenerjik agonisttir. Sedatif etkisinin yanı sıra analjezik etkinlik de gösterir. Minimal solunum depresyonu önemli bir avantaj olmakla birlikte, bradikardi ve hipotansiyona neden olabilir. Diğer sedatifler ve opioidler ile sinerjistiktir ve dikkatli kullanılmalıdır. Deksmedetomidin hafif ila orta derecede sedasyon için kullanılır. Daha derin sedasyon için propofol eklenmesi tercih edilebilir. Propofol, GABA reseptörünün aracılık ettiği sedatif ve hipnotik etkilere sahiptir. Analjezik etkisi yoktur ve yüksek oranda lipofiliktir ve bu nedenle kan-beyin zarını hızla geçer. Güvenli ve konforlu bir endoskopik prosedür için sedatif dozları titre edilmelidir. Sedasyon seviyelerinin klinik olarak izlenmesinde ramsay sedasyon ölçeği ve bispektral indeks yaygın olarak kullanılmaktadır.

Olgu: 81 yaşında erkek hasta, kolanjite bağlı septik şok tablosunda genel durum kötü, E3M4V3, vitalleri KB: 85/49 mm/Hg, Nb:106/dk, SS:23/dk, Ateş: 38,5 olan hasta inotrop infüzyonu altında ERCP ünitesine alındı. 8 lt/dk nazal kanülle oksijen verildi. Rutin monitorizasyona ek olarak BIS uygulandı. Hastaya 0.5mg/kg fentanil, 0.5mg/kg deksmedetomidin + 0.5mL/kg propofol intravenöz bolus uygulandı. 10 dakika süren işlemde koledok taşı çıkarılan hasta işlem sonrası inotrop ihtiyacının artmasından dolayı ERCP ünitesinden yoğun bakım ünitesine nakledildi. 10 gün YB yatışının ilk 6 günü entübe olarak izlenen,4 gün servis izlemi ardından taburcu edildi.

Tartışma / Sonuç: Endoskopik işlemlerin yaygınlaşmasıyla birlikte sedasyonun önemi artmıştır. Deksmedetomidin-propofol kombinasyonu daha iyi sedasyon seviyesi, satürasyonun korunması ve daha az yan etki nedeniyle vurgulanmıştır. Deksmedetomidin yeterli analjezi, daha iyi hemodinamik stabilite sağlar ayrıca terapötik dozlarda solunum depresyonuna neden olmaz. Bu nedenle, hemodinamik stabilite ve minimal yan etkiler nedeniyle günübirlik anestezide endoskopi sedasyonu için deksmedetomidin-propofol kombinasyonunu öneriyoruz.

Anahtar Kelimeler: Deksmedetomidin, propofol, sedasyon

Kaynakça

1. Knigge S, Hahnenkamp K. Nonoperating room anesthesia for endoscopic procedures. Curr Opin Anesthesiol 2017;30:652–7.
2. Zhang F, Sun HR, Zheng ZB, et al. Dexmedetomidine versus midazolam for sedation during endoscopy: a meta-analysis. Exp Ther Med 2016;11:2519–24.
3. Chang ET, Certal V, Song SA, et al. Dexmedetomidine versus propofol during drug-induced sleep endoscopy and sedation: a systematic review. Sleep Breath 2017;21:727–35.
4. Tekeli, Arzu Esen MD[a,*]; Oğuz, Ali Kendal MD[a]; Tunçdemir, Yunus Emre MD[a]; Almali, Necat MD[b]. Comparison of dexmedetomidine-propofol and ketamine-propofol administration during sedation-guided upper gastrointestinal system endoscopy. Medicine 99(49):p e23317, December 4, 2020. | DOI: 10.1097/MD.0000000000023317

TARK 2024
Türk Anesteziyoloji ve Reanimasyon Derneği
58. Ulusal Kongresi
28 Kasım - 1 Aralık 2024
Kaya Palazzo Otel ve Kongre Merkezi / ANTALYA

P-211

Konjenital Dev Venöz Lenfatik Malformasyonlu Hastada Zor Hava Yolu Yönetimimiz

Seyyid Furkan Kına[1]

[1]Etlik Şehir Hastanesi

Giriş / Amaç: Venözlenfatikmalformasyon (VLM) 2000-4000 canlı doğumda bir görülen, lenfatik sistemin vasküler anomalisidir(1). VLM çoğunlukla baş ve boyunda görülmekle birlikte, genellikle geç çocukluk ve erken yetişkinlikte klinik oluşturmaktadır(2). Orbital ve periorbital tutulumlu vakalarda ağrı, görme kaybı ve anatomik malformasyon mevcuttur(3). Eşlik eden anatomik malformasyonlar nedeniyle hava yolu ve anestezi yönetiminde zorluklar yaşanabilmektedir(4). Bu nedenle ayrıntılı preoperatif değerlendirme, gerekli ekipman hazırlığı ve hastaya özel anestezi yönetimi önemlidir. Periorbital, orbital, maksillofasiyal ve intrakranial tutulumun eşlik ettiği dev VLM sahip olgumuzda ameliyathane dışı anestezi deneyimimizi sunmak istedik.

Olgu: Konjenital VLM tanılı 13 yaş, 35 kilogram erkek hastaya görme kaybı, ağrı ve anatominin bozulması nedeniyle işlem planlandı(Resim1,2). Hastanın kronik hastalık ve ilaç kullanım öyküsü yoktu. Preoperatif değerlendirmede hastada: hava yolunda sola deviasyon, dişlerde düzensizlik, ağız açıklığında kısıtlılık ve mallampati 4 gibi zor hava yolu bulguları mevcuttu(Resim3,4). Ameliyathane dışında işlem planlanan hasta için; mekanik ventilatör, videolaringoskop, buji, laringealmaskairway, fiberoptik bronkoskop ve gerekli ilaçlar hazır bulunduruldu. Preoperatif dönemde ameliyat ekibi ile yaptığımız konseyde hasta için önceliğimiz spontan solunumun korunarak sedasyon ile operasyonun tamamlanması, gerekli durumlarda ise genel anestezi ve invaziv yöntemlere başvurulmasıydı. Hastaya 0.05 mg/kg midazolam ile premedikasyon yapılarak rutin monitörizasyon uygulandı. Hava yolu tonusu ve spontan solunumu korumak amacıyla 10 dakika 2 mcg/kg yükleme, 0.5-1.5 mcg/kg/dk idame deksmedetomidin verildi(5). Bispectralindex 60-80 olacak şekilde deksmedetomidin titre edildi. Oksijenasyon insüflasyon ile sağlandı. Spontan solunum takibi için kapnograf kullanıldı. Hastanın vitalleri stabildi. 35 dk süren operasyon komplikasyonsuz tamamlandı.

Resim1.



Hastaya ait preoperatif görüntü.

Resim2.



Hastaya ait preoperatif görüntü.

Resim3

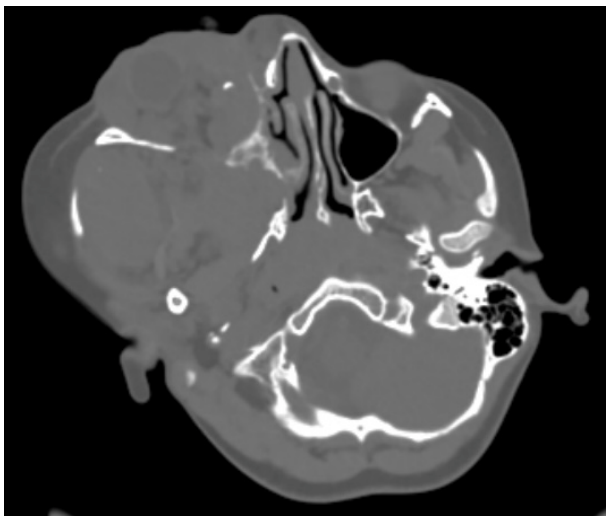

Hastanın bilgisayarlı tomografi görüntüsü

Resim4.

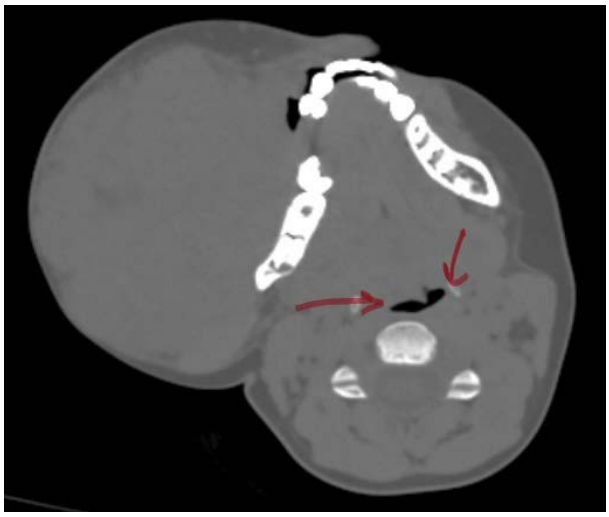

Hastanın bilgisayarlı tomografi görüntüsü ve hava yolunda sola deviasyon.

Tartışma / Sonuç: VLM eşlik eden anatomik bozukluklar nedeniyle bu hastalarda zor hava yolu olasıdır. Hastamızın konjenital dönemde tanı almasına rağmen tedavisiz kalması, son 1 yılda kitle etkisinin maksimuma ulaşması nedeniyle hava yolu yönetimi daha da zorlaştırmıştır. Bu olgu sunumu; ayrıntılı preoperatif değerlendirme ve fizik muayenenin, yeterli ekipman hazırlığının, ameliyat ekibi arasındaki iletişimin ve hastaya özel anestezi yönetiminin önemini göstermektedir.

Anahtar Kelimeler: Zor Hava Yolu, Venöz Lenfatik Malformasyon, Sedasyon, Ameliyathane Dışı Anestezi

Kaynakça

1. 1-Defnet AM, Bagrodia N, Hernandez SL, Gwilliam N, Kandel JJ. Pediatric lymphatic malformations: evolving understanding and therapeutic options. *Pediatric surgery international*. 2016;32(5):425-433. doi:10.1007/S00383-016-3867-4
2. 2-Finitsis S, Faiz K, Linton J, Shankar JJS. Bleomycin for Head and Neck Venolymphatic Malformations: A Systematic Review. *The Canadian journal of neurological sciences Le journal canadien des sciences neurologiques*. 2021;48(3):365-371. doi:10.1017/CJN.2020.178
3. 3-Bouwman FCM, Kooijman SS, Verhoeven BH, et al. Lymphatic malformations in children: treatment outcomes of sclerotherapy in a large cohort. *European journal of pediatrics*. 2021;180(3):959-966. doi:10.1007/S00431-020-03811-4
4. 4-Ramesh S, Duckwiler G, Goldberg RA, Rootman DB. Multimodality Management of Complex Periorbital Venolymphatic Malformations. *Ophthalmic plastic and reconstructive surgery*. 2019;35(4):387-398. doi:10.1097/IOP.0000000000001294
5. 5-Eidman DB, Clauss CL, Kelly SA, Rhieu JM, McCollum S, Couloures KG. Dexmedetomidine for Sedation During Pediatric Noninvasive Ventilation. *Respiratory care*. 2022;67(3):301-307. doi:10.4187/RESPCARE.09360

TARK 2024
Türk Anesteziyoloji ve Reanimasyon Derneği
58. Ulusal Kongresi
28 Kasım - 1 Aralık 2024
Kaya Palazzo Otel ve Kongre Merkezi / ANTALYA

P-213

Fabry Hastalığı Anestezi Yönetiminde Nelere Dikkat Etmek Gerekir

Barış Şakul[1], Esra Nur Bilbay[1], Çiğdem Yıldırım Güçlü[1]

[1]Ankara Üniversitesi Tıp Fakültesi

Giriş / Amaç: Fabry hastalığı X kromozomuna bağlı α-galaktozilaz (GLA) eksikliğiyle karakterize lizozomal depo hastalığıdır. Enzim fonksiyon düzeyi kardiyovasküler, periferik ve santral sinir sistemi ve böbrekler başta olmak üzere çeşitli dokularda globotriaosilseramidin (Gb3) birikimini ve klinik bulguların şiddetini etkiler (1,2,3,4) . Preoperatif değerlendirmede birikiminin hedef alabileceği kalp , beyin , akciğer ve böbrekler gibi son organ hasarına dikkat edilmelidir (6,7,8). Fabry hastalığına sahip olgumuzda radikal sistektomi ve üriner diversiyon operasyonunda anestezi yönetimimizi ve analjezi stratejilerimizi paylaşmayı amaçladık .

Olgu: Olgumuz 62 yaş , 70 kg erkek olup mesane karsinomu nedeniyle radikal sistektomi ve üriner diversiyon planlanmıştır . Sol ventiküler hipertrofi, konjestif kalp yetmezliği (KKY) , atriyal fibrilasyon (AF) ve ventriküler taşikardi sebebiyle CRT – D implantasyon öyküsü bulunuyor. Preoperatif ekokardiyografisinde septumda belirgin olan sol ventriküler hipertrofi gözlendi. BİS kılavuzluğunda İV 3 mcg/kg fentanil , 1 mg/kg lidokain , 0,5 mg/kg propofol ile entübasyon yapıldı , nöromuskuler paralizi 1 mg/kg roküronyum ile sağlandı. İdamede 70 mcg/kg/saat propofol infüzyonu kullanıldı .İndüksiyon sonrası juguler venöz ve radiyal arter kateterizasyonu sağlandı. Kombine spinal epidural anestezi yapıldı , intratekal olarak 200 mcg morfin uygulandı. CRT-D üzerine magnet koyuldu . Sıvı yönetiminde arteriyel basınç dalga kontür analizi değerleriyle restriktif sıvı yönetimine uygulandı. Operasyon sonrası ekstübe edildi .Postoperatif 12. saate kadar ek analjezik kullanılmadan NRS-11 değeri 2 olarak takip edildi. Postoperatif 24 saat yoğun bakım ünitesinde takip edilen hasta beş günlük servis takibi sonrasında evine taburcu edildi.

Tartışma / Sonuç: Olgumuz kardiyak tutulumun bulunduğu kardiyak Fabry hastasıdır (3,5). Literatürde Fabry hastalarına renal transplant adayı olarak genel anestezi ve sezaryen doğumda spinal anestezi uygulandığı gözlenmektedir(6,7,9). Literatürde bulunmayan intratekal morfin uygulamasının perioperatif dönemde ağrı palyasyonunu başarıyla gerçekleştirdiğini deneyimledik. ‘’Hastaya özgü’’ perioperatif bakımın öneminin anlaşıldığı günümüzde, Fabry hastasında başarıyla uyguladığımız etkin analjezik yöntemler ve BİS kılavuzluğunda anestezi derinliği takibi ve minimum anestezik ajan maruziyetiyle , olgumuzda deneyimlediğimiz güvenli ve konforlu perioperatif bakım sürecimizi paylaşmayı amaçlıyoruz.

Anahtar Kelimeler: Fabry Hastalığı, Perioperatif Bakım, Bisepektral İndeks, Kombine Spinal Epidural Anestezi

Kaynakça

1. 1 . Viggiano, E., & Politano, L. (2021). X Chromosome inactivation in Carriers of Fabry Disease: Review and Meta-Analysis. *International Journal of Molecular Sciences*, *22*(14), 7663. https://doi.org/10.3390/ijms22147663
2. 2 . Li, X., Ren, X., Zhang, Y., Ding, L., Huo, M., & Li, Q. (2022). Fabry disease: Mechanism and therapeutics strategies. *Frontiers in Pharmacology*, *13*. https://doi.org/10.3389/fphar.2022.1025740
3. 3 . Yuasa, T., Takenaka, T., Higuchi, K., Uchiyama, N., Horizoe, Y., Cyaen, H., Mizukami, N., Takasaki, K., Kisanuki, A., Miyata, M., & Ohishi, M. (2017). Fabry disease. *Journal of Echocardiography*, *15*(4), 151–157. https://doi.org/10.1007/s12574-017-0340-x
4. 4 . Henderson, N., Berry, L., & Laney, D. A. (2020). Fabry Disease practice resource: Focused revision. *Journal of Genetic Counseling*, *29*(5), 715–717. https://doi.org/10.1002/jgc4.1318
5. 5 . Vijapurapu, R., Bradlow, W., Leyva, F., Moon, J., Zegard, A., Lewis, N., Kotecha, D., Jovanović, A., Hughes, D., Woolfson, P., Steeds, R. P., & Geberhiwot, T. (2022). Cardiac device implantation and device usage in Fabry and hypertrophic cardiomyopathy. *Orphanet Journal of Rare Diseases*, *17*(1). https://doi.org/10.1186/s13023-021-02133-4
6. 6 . Sorbello, M., Veroux, M., Cutuli, M., Morello, G., Paratore, A., Sidoti, M. T., Maugeri, J. G., Gagliano, M., Giuffrida, G., & Corona, D. (2008). Anaesthesiologic protocol for kidney transplantation in two patients with Fabry Disease: a case series. *Cases Journal*, *1*(1). https://doi.org/10.1186/1757-1626-1-321
7. 7 . Woolley, J., & Pichel, A. (2007). Peri-operative considerations for Anderson-Fabry disease. *Anaesthesia*, *63*(1), 101–102. https://doi.org/10.1111/j.1365-2044.2007.05387.x
8. 8 . Krüger, S., Nowak, A., & Müller, T. C. (2017b). General anesthesia and Fabry disease. *A & a Case Reports*, *8*(10), 247–249. https://doi.org/10.1213/xaa.0000000000000479
9. 9 . Politt, K., & Gaik, C. (2023). Caesarean section under spinal anesthesia in a first-time gravida with Fabry disease. *International Journal of Obstetric Anesthesia*, 103958. https://doi.org/10.1016/j.ijoa.2023.103958

TARK 2024
Türk Anesteziyoloji ve Reanimasyon Derneği
58. Ulusal Kongresi
28 Kasım - 1 Aralık 2024
Kaya Palazzo Otel ve Kongre Merkezi / ANTALYA

P-214

Stiff Person Sendromlu Hastada Anestezi Deneyimlerimiz: Genel Anestezi Vs Rejyonel Anestezi

Gülfer Demir Ocak[1], Betül Özge Abbasoğlu[1], Semra Karaman[1]

[1]Ege Üniversitesi Anesteziyoloji Ve Reanimasyon

Giriş / Amaç: Stiff person sendromu(SPS),ağırlıklı olarak aksiyal ve proksimal ekstremite kaslarında rijidite ve uyaranın tetiklediği ağrılı spazmlarla karakterize bir merkezi sinir sistemi hastalığıdır.Otoimmün,paraneoplastik veya kriptojenik etiyolojide olabilir.Otoimmün etiyolojide en çok glutamik asit dekarboksilaz enzimine karşı üretilen antikorlara rastlanmaktadır.Çalışmamızda SPS tanılı hastada spinal ve genel anestezi(GA) deneyimlerimizi anlatmayı amaçladık.

Olgu: SPS tanılı 47 yaş,59 kg ağırlığında,156 cm boyunda kadın hastanın özgeçmişinde spinal anesteziyle sezaryen öyküsü bulunmakta.Sertralin,metilprednizolon,baklofen,klonozepam kullanmakta.Hastaya öncelikle sağ kalça kırığı nedeniyle protez yapılması planlanmaktaydı. mallampati skoru 2 olan hastanın ağız açıklığı ve boyun hareketleri olağandı.Hasta preoperatif nörolojiye danışıldı.Rijidite takibi önerildi.Hastaya spinal anestezi planlandı.Standart ASA monitörizasyonu yapıldı.2mg iv midazolamla premedikasyon sağlandı.Rijidite nedeniyle diz-kalça fleksiyonu yapılamayan hasta blok şekilde sol laterale çevrildi.Asepsi sağlanarak 25G Quinke tip spinal iğne ile L4-L5 intervertebral aralıktan ponksiyon yapıldı. Berrak BOS akışı görülünce 15mg %0.5 bupivakain spinal aralığa verildi.Ardından hasta supin pozisyona alındı.Anestezi sonrası kalça-diz fleksiyonunun yapılabildiği görüldü.Yaklaşık 1 saat süren operasyon sonrası hasta stabil olarak postoperatif YBÜ'ye teslim edildi.2 ay sonra hastaya GA altında baklofen pompası implantasyonu planlandı.Operasyon öncesi sevofluran vaporizatörü anestezi cihazından ayrıldı ve olası malign hipertermi riski nedeniyle dantrolen temin edildi.Standart ASA monitörizasyonu yapıldı.Vital bulguları olağandı. Atropin(0,5mg), propofol(4mg/kg), fentanil(2mcg/kg), roküronyum(0,5mg/kg) ile anestezi indüksiyonu yapıldı.Kas gevşemesi sağlandıktan sonra 7,0 endotrakeal tüple entübe edildi.%50oksijen/%50hava verilerek anestezi idamesi propofol-remifentanil infüzyonuyla sağlandı. Özefageal sıcaklık monitörizasyonu yapıldı.İntraoperatif hemodinami stabil seyretti.4mg/kg sugammadeks uygulanarak hasta ekstübe edildi, 80 dk süren operasyon sonrasında hipotoni, uzamış nöromusküler blokaj gözlenmedi.

spinal anestezi sonrası diz-kalça fleksiyonu

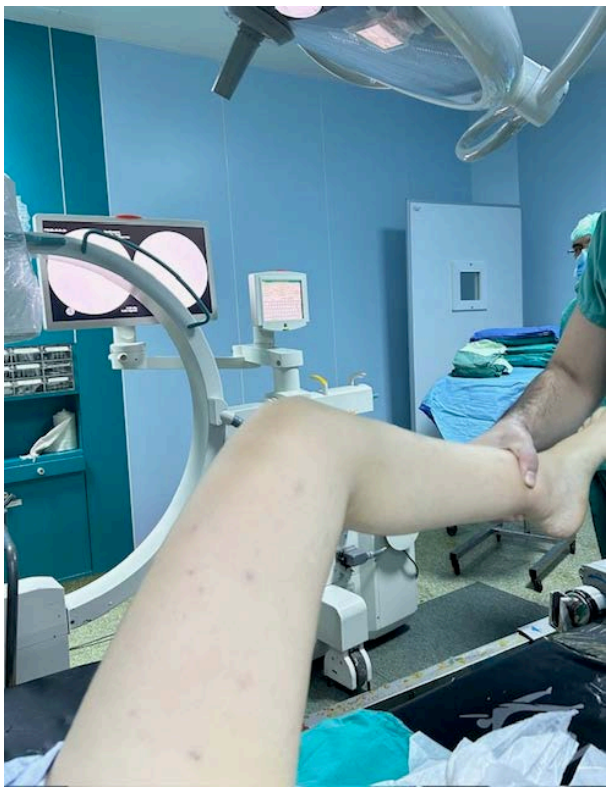

Tartışma / Sonuç: SPS,yılda 1-2/milyon kişiyi etkileyen nadir bir hastalıktır.Ağrılı kas spazmları ve rijiditeyle karakterizedir.Spazmlar,soğuk,sıcak,duygusal stres ve ani hareketle tetiklenebilir.Literatürde SPS'li hastaların anestezi yönetimine dair sınırlı veri bulunmaktadır.SPS'li hastalarda GA sonrası hipotoni gelişebilir.Rejyonel tekniklerin yeterli olduğu operasyonlarda rejyonel anestezinin tercih edilmesi,GA yapılacaksa hastaların postoperatif dönemde uzamış nöromüsküler blokaj riskine karşı yakın takibinin yapılması gerektiğini düşünmekteyiz.

Anahtar Kelimeler: stiff person sendromu, rejyonel anestezi, hipotoni, genel anestezi

Kaynakça

1. In: StatPearls [Internet]. Treasure Island (FL): StatPearls Publishing; 2024 Jan. 2023 Jul 10.
2. Hüseyin Nezih Özdemir, Derya Yöndem, Seren Kaplan, Figen Gökçay. Stiff Person Syndrome-The Less Common Antibody: A Case Report. Turk J Neurol. 2020; 26(1): 39-41
3. Dalakas MC. Progress and stiff challenges in understanding the role of GADantibodies in stiff-person syndrome. Experimental Neurology 2013;(247):303-307.
4. Rakocevic G, Alexopoulos H, Dalakas MC. (2019) Quantitative clinical and autoimmune assessments in stiff person syndrome: evidence for a progressive disorder. *BMC Neurol*;19:1.
5. Can J Anaesth. 2022 Nov;69(11):1419-1425.

TARK 2024
Türk Anesteziyoloji ve Reanimasyon Derneği
58. Ulusal Kongresi
28 Kasım - 1 Aralık 2024
Kaya Palazzo Otel ve Kongre Merkezi / ANTALYA

P-216

Gizli Tehdit: Post Operatif Negatif Basınçlı Akciğer Ödemi

Çağla İzci[1], Özlem Turgut Ateşal[1]

[1]SBÜ.İstanbul Eğitim ve Araştırma Hastanesi

Giriş / Amaç: Ekstübasyon sonrası negatif basınçlı akciğer ödemi (NBAÖ), hava yolu cihazlarının çıkarılmasından sonra akut solunum sıkıntısı ve hipoksemi ile ortaya çıkan nadir (%0,1), anesteziyle ilişkili acil bir durumdur. Üst solunum yolu travması ve daha yaygın olarak laringospazm, NBAÖ'nin yaklaşık %50'sini oluşturur. Olgumuzda, septoplasti sonrası, genç erkek hastada, NBAÖ vakasının erken tanınmasını ve tedavi yöntemini sunmayı amaçladık.

Olgu: 32 yaşında, bilinen ek hastalık öyküsü olmayan, ASAII, smoker hasta,1 saat süren sorunsuz operasyon sonunda 200 mg sugamadeks uygulanarak ekstübe edildi. Ekstübasyon sonrası hastada solunum sıkıntısı, takipne, dispne gelişti.İnterkostal çekilmeleri ve dinlemekle kaba ralleri olan hastaya %100 O2 ile pozitif hava yolu basınçlı maske ventilasyon uygulandı. Yüksek hava yolu direnci vardı ve SpO2 %100'den %55'e doğru kademeli olarak azaldı. Hastada NBAÖ düşünülerek intravenöz furosemid uygulandı ve entübe edilerek, yoğun bakım ünitesine transfer edildi. Yoğun bakım ünitesinde pembe köpüklü balgam görüldü. Çekilen göğüs röntgeni ve bilgisayarlı tomografide her iki akciğerde pulmoner ödemle uyumlu yaygın infiltrasyonlar görüldü. Yoğun bakım yatışından bir gün sonra ekstübe edildi ve ikinci gününde servise taburcu oldu.

Pulmoner Ödem Akciğer Grafisi

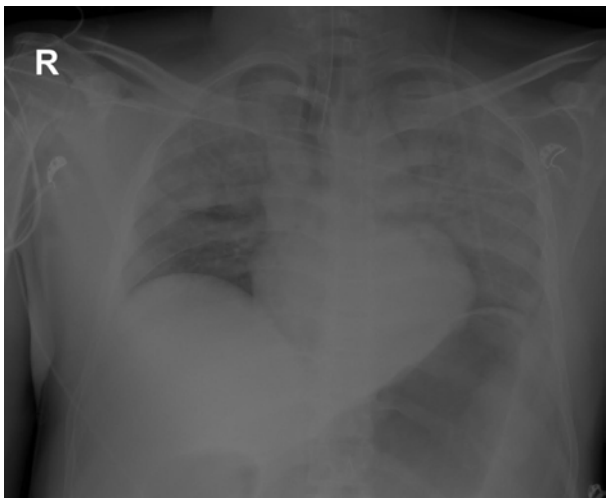

Pulmoner Ödem BT

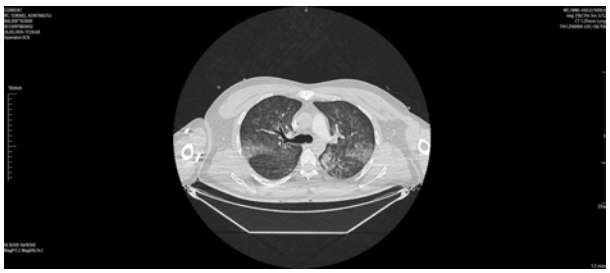

Kan Gazı Sonuçları

	pH	PCO2(mmHg)	PO2(mmHg)	HCO3(mmol/L)	Laktat(mmol/L)	SaO2(%)
26.03.2024 10.44	7.29	57.3	38.2	27.1	2.57	67.5
26.03.2024 11.27	7.27	58.3	49.1	26.5	2.72	77.2
26.03.2024 20.18	7.33	47.2	84.6	24.6	2.33	95.0
27.03.2024 00.16	7.33	46.5	108.5	24.3	3.37	97.0
27.03.2024 06.58	7.38	48.1	75.5	28.1	4.42	95.1
27.03.2024 11.53	7.33	49.6	101.0	25.7	4.91	–
27.03.2024 13.57	7.48	40.1	79.0	29.3	4.13	96.1
27.03.2024 17.04	7.45	41.2	91.6	28.5	2.11	96.6
28.03.2024 00.17	7.46	40.5	79.4	28.5	2.22	95.8

Tartışma / Sonuç: NBAÖ'nin patofizyolojik mekanizması, üst solunum yolu tıkanıklığını önlemek için yüksek inspiratuar basınç ve plevra boşluğunda negatif basınçta kademeli bir artışa neden olmasıdır. Bu durum pulmoner mikrovasküler basıncın artmasına ve pulmoner kılcal sıvının alveollere infiltrasyonuna neden olur. Tedavi ile ödem 12-24 saat içinde çözülür. Kulak burun boğaz cerrahisinde NBAÖ'nin %5'lik bir mortalite oranı bildirilmiştir. NBAÖ'yi tedavi etmenin birincil yöntemi hava yolu açıklığını korumak, oksijen desteği sağlamak ve destekli ventilasyonu içerir. NBAÖ, anestezi ekstübasyonundan sonra hızlı tanı ve müdahale yapılmazsa tehlikeli bir komplikasyon olabilen akut kardiyojenik olmayan pulmoner ödemdir. Erken tanı ve agresif tedavi ile komplikasyonlar başarıyla yönetilebilir. Aktif sigara içicilerinin NBAÖ geliştirme risklerinin önemli ölçüde daha yüksek olduğunu, yaşamı tehdit eden acil durum olarak anestezistlerin dikkatini çekmeyi vurgulamaktayız.

Anahtar Kelimeler: Negatif Basınçlı Akciğer Ödemi, Genel Anestezi

Kaynakça

1. Ma J, Liu T, Wang Q, Xia X, Guo Z, Feng Q, Zhou Y, Yuan H. Negative pressure pulmonary edema (Review). Exp Ther Med. 2023 Aug 4;26(3):455. doi: 10.3892/etm.2023.12154.
2. 2. Rudman L, Chambi-Torres JB, Chohan F, Aftab M, Cao X, Michel G. A Complex Presentation of Acute Postoperative Negative-Pressure Pulmonary Edema: A Case Report and Review of Literature. Cureus. 2023 Jul 19;15(7):e42152. doi: 10.7759/cureus.42152.
3. Tsai PH, Wang JH, Huang SC, Lin YK, Lam CF. Characterizing post-extubation negative pressure pulmonary edema in the operating room-a retrospective matched case-control study.Perioper Med (Lond). 2018 Dec 6;7:28. doi: 10.1186/s13741-018-0107-6.
4. Liu R, Wang J, Zhao G, Su Z. Negative pressure pulmonary edema after general anesthesia: A case report and literature review. Medicine (Baltimore). 2019 Apr;98(17):e15389. doi: 10.1097/MD.0000000000015389.

TARK 2024
Türk Anesteziyoloji ve Reanimasyon Derneği
58. Ulusal Kongresi
28 Kasım - 1 Aralık 2024
Kaya Palazzo Otel ve Kongre Merkezi / ANTALYA

P-217

Zor Entübasyon Öngörülen Charcot-Marie-Tooth Tanılı Hastada Anestezi Yönetimi

Nuray Erden[1], Rıfat Tamalı[1], Mustafa Soner Özcan[1], Eyyüp Sabri Özden[1], Pakize Kırdemir[1]

[1]Süleyman Demirel Üniversitesi Tıp Fakültesi

Giriş / Amaç: Charcot-Marie-Tooth hastalığı (CMT), genellikle motor ve duyusal sinirleri progresif olarak etkileyen, insidansı dünya çapında 1/2500 civarında olan kalıtsal nöromüsküler bir hastalıktır.Bu hastaların anestezi yönetiminde malign hipertermi ve solunumsal komplikasyonlar görülebilir.Literatürde anestezi yönetimi ile alakalı konsensüs bulunmamaktadır.Bu olguyla zor entübasyon kriterlerine sahip acil operasyona alınan hastada Charcot-Marie-Tooth hastalığının anestezi yönetiminin tartışılması amaçlanmıştır.

Olgu: 42 yaş, altı yıl önce Charcot-Marie-Tooth hastalığı tanısı alan kadın hastaya maksillofasiyal travma sonrası acil operasyon kararı alındı.Hastanın genetik tanıdan uzun yıllar önce üç kez sorunsuz genel anestezi öyküsü bulunmaktaydı.Glasgow koma skoru 13 olan hastanın hemodinamisi stabildi.Hastada genetik tanıya özgü alt ekstremitelerde deformite ve kontraktür,üst ekstremitelerde güçsüzlük ve kifoskolyozu mevcuttu.Havayolu muayenesinde,ağız açıklığı 4 cm'den az,tiromental mesafesi 6 cm'den azdı.Mallampati skoru değerlendirilemedi.Zor entübasyon öngörülen hastaya öncelikle uyanık entübasyon düşünüldü, ancak hastayla sağlıklı iletişim kurulamaması ve onam alınamamasından dolayı fiberoptik bronkoskop ve krikotiroitomi seti dahil gerekli ekipmanlar hazırlanarak videolaringoskop eşliğinde entübe edildi.Rokuronyum ve propofol ile hızlı seri indüksiyon yapıldı, anestezi idamesi bispektral indeks değerini 40-60 aralığında tutacak şekilde propofol ve remifentanil kullanılarak total intravenöz anestezi ile sağlandı.Postoperatif analjezi amacıyla parasetamol ve tramadol preemtif olarak uygulandı.TOF monitörizasyonu yapılamadı.Operasyon boyunca sorun yaşanmadı.Hastanın ekstübasyonunda sugammadeks kullanılarak nöromusküler blokaj geri döndürüldü.Postoperatif komplikasyon gerçekleşmeyen hasta sorunsuz olarak servise transfer edildi.

Resim 1.



P-A akciğer grafisinde skolyoz görünümü

Tartışma / Sonuç: Charcot-Marie-Tooth hastalığında anestezi yönetimi uygulanacak olan cerrahi tipine göre özenli planlama gerektirir.Hastalarda nöromüsküler fonksiyon bozuklukları ve anestezik ajanların etkileri dikkate alınmalıdır.Uygulanan anestezi ve ilaç seçimi dikkatli yapılmalıdır.Bu vakada olası malign hipertermi riski ve hazırda dantrolen bulunmaması nedeniyle depolarizan kas gevşetici kullanımı ve inhalasyon anestezisinden kaçınılmıştır.Ancak artmış non-depolarizan kas gevşetici hassasiyeti ve intravenöz anesteziklere karşı değişken otonomik sinir sitemi yanıtı göze alınarak, gelişebilecek kardiyak ve solunumsal komplikasyonlar açısından takip edilmiştir.Bu olguda genel anestezinin uygulanmak zorunda olması ve beraberinde zor entübasyon kriterlerinin olması zorlayıcı olmuştur.Hastanın klinik durumu ve risk faktörleri göz önünde bulundurularak gerekli hazırlıklar yapılarak hastaya uygun anestezi yöntemi seçilmelidir.

Anahtar Kelimeler: Anestezi, Charcot-Marie-Tooth Hastalığı, Malign Hipertermi, Nöromüsküler Blok, Sugammadeks

Kaynakça

1. Antognini JF. Anaesthesia for Charcot-Marie-Tooth disease: a review of 86 cases. *Can J Anaesth*. 1992;39(4):398-400. doi:10.1007/BF03009054
2. Ohshita N, Oka S, Tsuji K, et al. Anesthetic Management of a Patient With Charcot-Marie-Tooth Disease. *Anesth Prog*. 2016;63(2):80-83. doi:10.2344/15-00010R1.1
3. Álvarez N, González A. Anaesthesia and orphan diseases: anaesthetic management of a patient with X-linked Charcot-Marie-Tooth disease type 1. *Eur J Anaesthesiol*. 2018;35(7):544-547. doi:10.1097/EJA.0000000000000743
4. Smith JD, Minkin P, Lindsey S, Bovino B. Anesthetic and Surgical Management of a Bilateral Mandible Fracture in a Patient With Charcot-Marie-Tooth Disease: A Case Report. *J Oral Maxillofac Surg*. 2015;73(10):1917.e1-1917.e19176. doi:10.1016/j.joms.2015.06.162
5. Soulioti E, Kavezou F, Efstathiou G, Batistaki C, Karakosta A, Kostopanagiotou G. Anesthetic Management of A Patient with Charcot-Marie-Tooth Disease for 2-stage Revision of Total Knee Replacement. *Turk J Anaesthesiol Reanim*. 2021;49(2):178-180. doi:10.5152/TJAR.2021.513
6. Kim SU, Kim S, Jung KT. Neuromuscular monitoring of a patient with Charcot-Marie-Tooth disease; which monitoring technique is adequate? - A case report and literature review. *Anesth Pain Med (Seoul)*. 2024;19(1):54-61. doi:10.17085/apm.23111

TARK 2024
Türk Anesteziyoloji ve Reanimasyon Derneği
58. Ulusal Kongresi
28 Kasım - 1 Aralık 2024
Kaya Palazzo Otel ve Kongre Merkezi / ANTALYA

P-219

Hastane Günlük İşleyişine Drone Ları Nasıl Entegre Ederiz?

Leyla İyilikçi[1], Hale Aksu Erdost[1], Ali Ali Farrakhi[1], Efe Arda Tuz[1], Gizem Çelikkut[1], Ahmet Burak Atabey[1], Abdullah Ayid[1], Merve Rabia Uzun[1], Mehmet Kandemir[1], Sahar Bardoudeh[1], Emre Çon[1]

[1]Dokuz Eylül Üniversitesi

Giriş / Amaç: Drone, insan müdahalesi olmadan uçabilen ve genellikle kameralar, sensörler ve bazen de yük taşıma kapasitesiyle donatılmış olan insansız hava aracıdır. Bu teknoloji, askeri operasyonlardan tarım uygulamalarına, film çekiminden acil müdahalelere kadar geniş bir yelpazede kullanılır. Çağımız da büyük, ayrı binalar şeklinde olan hastane yapılanması ile ortaya çıkan ciddi transport sorunlarını gündeme getirmiştir. Özellikle personel eksiklikleri nedeniyle kan bankası, laboratuvar örneklerinin taşınmasında, farklı binalara malzeme ve resusitasyon araçlarının taşınması büyük sorun olmaktadır. Bu çalışma tıp fakültesi 1. sınıf öğrencileri ile yapılan bir sosyal çalışma modülüdür. Öğrencilerle yapılan bu çalışma ile farklı binalarda transport işlemlerin de drone kullanımı, hastane hizmetlerine nasıl entegre edilir sorusuna yanıt arandı.

Gereç ve Yöntem: DEÜTF hastanesinde drone uçuş saha haritası çıkarılıp, öğrenciler ve eğiticiler askeri drone eğitmenleri tarafından eğitilerek,hastane içi drone kullanımı yapıldı.

Bulgular: Drone'ların ambulanslardan daha hızlı bir şekilde ilk yardım sağlayabileceğini hastanelerde kalabalık zamanlarda oluşan kötü havayı düzeltmek için geliştirilen hava filtreleri ile temizlik yapımında kullanılabileceği, hastalardan alınan tetkiklerin taşınmasından, kan ürünlerinin transportuna kadar kullanabileceği saptandı.

Tartışma / Sonuç: Yakın gelecekte binalar arası acil ihtiyaçların drone lar ile yapılabileceği, yeni teknolojik transport ile maliyetin azalacağı sonucuna varıldı.

Anahtar Kelimeler: drone, transport, anestezi uygulaması

Kaynakça

1-https://www.batmanobjektif.com/

2-https://avdesodrone.com

TARK 2024
Türk Anesteziyoloji ve Reanimasyon Derneği
58. Ulusal Kongresi
28 Kasım - 1 Aralık 2024
Kaya Palazzo Otel ve Kongre Merkezi / ANTALYA

P-220

Yüksek Komorbiditeli Yaşlı Hastalarda Bölgesel Bloklarla Uyanık Meme Cerrahisi

Esra Turunc[1], Yasemin Burcu Üstün[1], Cengiz Kaya[1], Burhan Dost[1]

[1]Ondokuz Mayıs Üniversitesi, Tıp Fakültesi, Anesteziyoloji ve Reanimasyon AD

Giriş / Amaç: Uyanık meme cerrahisi, özellikle yüksek riskli komorbiditelere sahip yaşlı hastalarda, genel anesteziye alternatif olarak dikkat çekmektedir (1). Farklı bölgesel blok kombinasyonları, etkili analjezi sağlarken hasta konforunu koruma amacıyla kullanılmaktadır. Bu vaka serisi, çeşitli tıbbi sorunları olan beş yaşlı hastada uyanık meme cerrahisi uygulamalarını ve bölgesel blokların etkinliğini vurgulamaktadır.

Olgu: Bu vaka serisinde, yüksek komorbiditeli beş yaşlı hastada uyanık meme cerrahisi için bölgesel anestezi teknikleri kullanılmıştır. Hastalar arasında hipertansiyon, atriyal fibrilasyon, KOAH, koroner arter hastalığı, diyabet ve kalp yetmezliği gibi ciddi sağlık sorunları bulunmaktaydı. Uygulanan bloklar arasında torasik paravertebral blok (TPVB), PECS I/II ve Serratus Anterior Plan Blokajı yer aldı. Hafif sedasyonla cerrahi işlemler iyi tolere edildi. Tüm vakalarda yeterli analjezi sağlanırken, genel anesteziye ihtiyaç duyulmadı ve hastalar minimal komplikasyonla erken taburcu edildi(Tablo1).

Tartışma / Sonuç: Bu vakalarda, torasik duvar blokları (TPVB, PECS I/II, Serratus Anterior Plan Blokları) yaşlı ve çoklu komorbiditeli hastalar için uyanık meme cerrahisinde yeterli analjezi sağlamıştır. Hafif sedasyon ve cilt infiltrasyonu, özellikle insizyon sırasında ek analjeziye ihtiyaç duyulduğu durumlarda kullanılmıştır. Deneyimlerimiz, yüksek riskli hastalarda genel anesteziye bir alternatif olarak bölgesel anestezi tekniklerini desteklemektedir.Yüksek komorbiditeli yaşlı hastalarda meme cerrahisi için bölgesel anestezi ile torasik duvar blokları, etkili bir anestezi seçeneği sunmaktadır (2,3). Genel anestezinin risklerini azaltırken cerrahi anestezi sağlamak için idealdir. İlerleyen çalışmalarda blok kombinasyonlarının ve sedasyon protokollerinin optimize edilmesi önerilmektedir

Anahtar Kelimeler: Awake breast surgery, Regional Anesthesia

Kaynakça

1. Gürkan Y, Kalyoncu İ, Şimşek D, Manici M. Multiple Thoracic Wall Blocks for Awake Breast Surgery: A Case Report. Turk J Anaesthesiol Reanim. 2023 Dec 27;51(6):510-512. doi: 10.4274/TJAR.2023.231472. PMID: 38149380; PMCID: PMC10758671.

2. Guay Md J. Breast surgery without general anesthesia: is paravertebral blockade sufficient? Reg Anesth Pain Med. 2021;46(5):460.

3.Hamilton DL, Pawa A. Anaesthesia for awake breast surgery. BJA Educ. 2022;22(12):452–455.

TARK 2024
Türk Anesteziyoloji ve Reanimasyon Derneği
58. Ulusal Kongresi
28 Kasım - 1 Aralık 2024
Kaya Palazzo Otel ve Kongre Merkezi / ANTALYA

P-221

{Evre-IV Hipofarenks Kanseri Nedeniyle Gastrostomi Açılan Hastada Zor Hava Yolu Yönetimi ve Subkostal Transvers Abdominis Plan Bloğu: Bir Olgu Sunumu}

Seyyid Furkan Kına[1], Cem Koray Çataroğlu[1]

[1]Etlik Şehir Hastanesi

Giriş / Amaç: Skuamöz hücreli baş ve boyun kanserlerinin en kötü prognozlu olanı hipofarenks kanseri(HPCA)'dir(1). İleri evre post-krikoidal yerleşimli hastalarda solunum sıkıntısı ve disfaji ön plandadır(2). Tümörün yerleşimi itibariyle anatomik malformasyonlardan dolayı anestezi ve havayolu yönetiminde zorluklar yaşanabilmektedir(3). Bu hastalar; laringospazm ve mekanik ventilatör bağımlı olma potansiyellerinden dolayı postoperatif yakın izlem ve yönetim gerektirmektedir. Evre IV solunum sıkıntısı ve disfaji(su dahil hiçbir besin yutamayan hasta) nedeniyle gastrostomi açılan olgumuzda anestezi yönetimi ve subkostal transvers abdominis plan bloğu(SCTAP) deneyimimizi sunmak istedik.

Olgu: 84 yaş kadın hasta; HPCA, hipertansiyon, myomektomi, disfaji, akciğerde konsolidasyon alanları nedeniyle ASA3'idi. Preoperatif değerlendirmede; kbb, göğüs ve kardiyoloji tarafından yüksek risk verilen hastanın ileri derecede disfaji, ses kısıklığı ve solunum sıkıntısı mevcuttu. Preoperatif kbb muayenesi 'post-krikoidal alanda 5x2.5 cm tümör' şeklindeydi(Resim1). Beslenme amaçlı PEG açılması planlanan fakat açılamayan hastaya cerrahi gastrostomi planlandı. Zor ve başarısız entübasyon? düşünülen hasta için ameliyathane salonunda videolaringoskop, buji, stile, laringealmaskairway, perkütan trakeostomi ve bronkoskopi hazırlığı yapıldı. Hastaya sniffing pozisyon verildi(Resim2). Standart ASA monitörizasyonu sonrasında preoksijenizasyon yapıldı. 1mg/kg lidokain, 1.2mg/kg roküronyüm, 1mg/kg propofol ile indüksiyon yapılarak maske ventilasyon sağlandı. Videolaringoskop ve krikoidal bası ile vokal kordlar görüntülendi. 6 numara endotrakeal tüp ve stile ile 3. denemede hasta entübe edildi(Resim3). İntraoperatif stabil olan hastaya ekstübasyon öncesi, postoperatif ağrı kontrolü, ağrıya bağlı laringospazmı engellenmesi ve opoidlerin istenmeyen yan etkilerini azaltmak için bilateral SCTAP uygulandı(4)(Resim4). 200 mg sugammadeks ile hasta ekstübe edildi ve spontan solunum korundu. Hastamız takip amacıyla önce yoğun bakıma ardından servise sorunsuz nakledildi.

Resim 1



Post-krikoidal tümörün yerleşimi ve görüntüsü

Resim 2



Sniffing pozisyon.

Resim 3

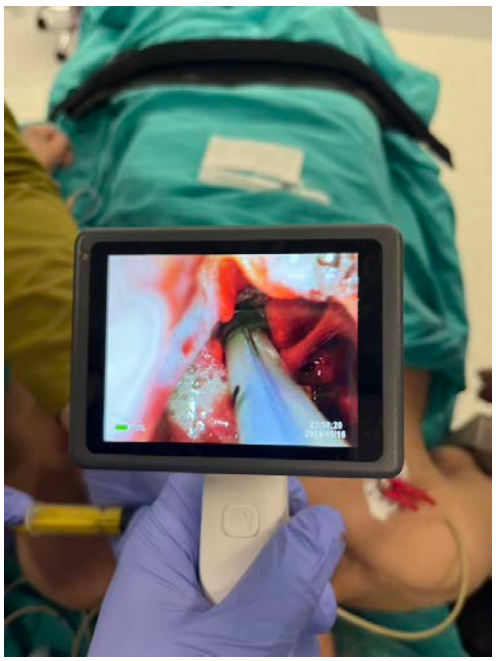

Videolaringoskop yardımlı entübasyon sonrası görüntü.

Resim 4

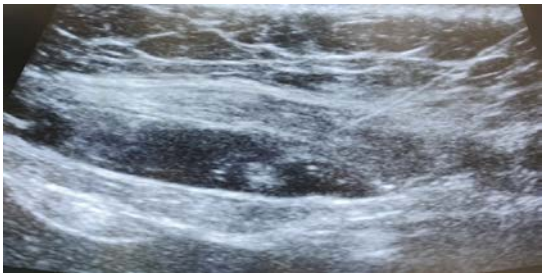

Subkostal transvers abdominin plan bloğu.

Tartışma / Sonuç: HPCA(özellikle post-krikoidal yerleşimli) tanılı hastalarda eşlik eden anatomik malformasyonlar nedeniyle zor havayolu kaçınılmazdır(5). Preoperatif dönemde hastalar detaylı sorgulanmalı, gerekli hazırlıklar eksiksiz sağlanmalıdır. Ayrıca bu hastalarda rejyonal yöntemlerin kullanılması; opioidlerin istenmeyen yan etkileri ve ağrıya bağlı laringospazmın engellenmesine yardımcı olacaktır.

Anahtar Kelimeler: Zor Hava Yolu, Hipofarenks kanseri, Subkostal transvers abdominis plan bloğu, Ağrı

Kaynakça

1- Petersen JF, Timmermans AJ, van Dijk BAC, et al. Trends in treatment, incidence and survival of hypopharynx cancer: a 20-year population-based study in the Netherlands. *Eur Arch Otorhinolaryngol*. 2018;275(1):181-189. doi:10.1007/s00405-017-4766-6
2- Eckel HE, Bradley PJ. Treatment Options for Hypopharyngeal Cancer. *Adv Otorhinolaryngol*. 2019;83:47-53. doi:10.1159/000492308
3- Eckel HE, Bradley PJ. Natural History of Treated and Untreated Hypopharyngeal Cancer. *Adv Otorhinolaryngol*. 2019;83:27-34. doi:10.1159/000492305
4- Soliz JM, Lipski I, Hancher-Hodges S, Speer BB, Popat K. Subcostal Transverse Abdominis Plane Block for Acute Pain Management: A Review. *Anesth Pain Med*. 2017;7(5):e12923. Published 2017 Oct 20. doi:10.5812/aapm.12923
5- Xu W, Lyu ZH, Sa N, et al. *Zhonghua Er Bi Yan Hou Tou Jing Wai Ke Za Zhi*. 2018;53(5):346-351. doi:10.3760/cma.j.issn.1673-0860.2018.05.004

TARK 2024
Türk Anesteziyoloji ve Reanimasyon Derneği
58. Ulusal Kongresi
28 Kasım - 1 Aralık 2024
Kaya Palazzo Otel ve Kongre Merkezi / ANTALYA

P-222

Bir Psikiyatri Hastasında Gelişen Kardiyak Arrest Olgusu

Anış Arıboğan[1], Andrei Nalimov[2], Mehmet Şİrin Yıldırım[1], Şule Akın[3]

[1]Üsküdar Üniversitesi Tıp Fakültesi Anesteziyoloji Ana Bilim Dalı
[2]Üsküdar Üniversitesi Tıp Fakültesi Psikiyatri Ana Bilim Dalı
[3]Adana Medikal Park Hastanesi Anesteziyoloji ve Reanimasyon Bölümü

Giriş / Amaç: Bu olgu sunumda birden fazla geri döndürülebilir nedenle ani kardiyak arrest gelişen bir psikiyatri hastasında kardiyopulmoner resüsitasyon (KPR) uygulaması irdelenmiştir.

Olgu: 58 yaşında morbid obez ve obstrüktif uyku apne sendromu olan kadın hasta bipolar bozukluk ve psikoz nedeniyle psikiyatri kliniğimizde tedavi görmektedir. Şiddetli ajitasyonu olan hastaya zaman zaman oral ve intramusküler yolla acil psikiyatrik tedavi de verilmektedir. Hastada ayrıca hiperparatiroidi öyküsü mevcuttur. BUN ve kreatinin değerleri yüksek ve idrar çıkışı oligürik olan hasta ayni zamanda kronik böbrek yetmezliği hastasıdır. Yandaş hastalıkları ile birlikte psikiyatri kliniğinde izlenen hastada takibi sırasında aniden jeneralize konvülsiyon gelişmiştir. Müdahale sırasında bilinci kapalı hastada siyanoz ve apne belirlenmiş ve hemen göğüs kompresyonu ile KPR'na başlanmıştır. Acillen monitörize edilen hastada asistoli saptanmış ve IV adrenalin uygulaması müdahaleye eklenmiştir. Hastaya ayni zamanda hızla endotrakeal entübasyon yapılmıştır.KPR sırasında geri döndürülebilir kardiyak arrest nedenleri değerlendirilirken antipsikotik ve sedatif hipnotiklere bağlı toksik , hipoksik nedenler ilk sırada düşünüştür. Kronik böbrek yetmezliği ve hiperparatiroidi tanısı olan hasta da arrest nedeni olarak elektrolit bozukluğu da değerlendirilmiş ve hiperkalsemi saptanmıştır. Jeneralize konvülsiyon da geçiren hastada hipoksiye bağlı kardiyak arrest de düşünülerek havayolunu erken endotrakeal entübasyon ile emniyete alınmıştır. Hiperkalsemi için IV sıvı desteği ve diüretik tedavi ile müdahale edilirken jeneralize konvülsiyon için antikonvülsif tedavi uygulanmıştır. Hastanın yaklaşık 50 dakikada spontan dolaşım eforu geri dönmüştür. Resüstitasyon sonrası bakım için yoğun bakıma alınan hastanın çekilen beyin tomografisinde akut bir patoloji saptanmamıştır. Hastada hipoksi ve hiperkalsemi 72 saat içerisinde normale dömüş ve BUN ve kreatinin değerlerinde ciddi iyileşme izlenmiştir. Ekstübe edilen hasta hiperparatiroid tedavisi açıısndan genel cerrahi kliniğe devir edilirken psikiyatrik ilaç tedavisine tüm yoğun bakım süresince ve ekstübasyon sonrası kesintisiz devam edilmiştir.

Tartışma / Sonuç: Sonuç olarak psikiyatrik hastalarda gelişebilen ani kardiyak arrest durumlarında özellikle psikiyatrik ilaç tedavilerine bağlı toksik, hipoksik nedenler yanında farklı sistemik ve metabolik problemlerin dikkatle değerlendirilmesi ve önemle tedavi edilmelerine dikkat çekmek isteriz.

Anahtar Kelimeler: kardiyopulmoner resüsitasyon, psikiyatrik hasta

Kaynakça

3. 1.J Am Acad Child Adolesc Psychiatry. 1995 Aug;34(8):975. doi: 10.1097/00004583-199508000-00006.
4. 2.J Psychopharmacol. 2011 Nov;25(11):1533-42. doi: 10.1177/0269881110379288.
5. 3.J Am Acad Child Adolesc Psychiatry. 1995 Aug;34(8):975. doi: 10.1097/00004583-199508000-00006.

ANA SPONSORLAR

abbvie | Baxter | POLİFARMA

PLATİN SPONSORLAR

Medtronic | Nestlé HealthScience | vem

ALTIN SPONSORLAR

B|BRAUN | MASIMO | PROMEDIS GROUP | yiğitsağlık www.yigitsaglik.com.tr

GÜMÜŞ SPONSORLAR

Dräger | ERENLER MEDİKAL | GST

INTERSURGICAL COMPLETE RESPIRATORY SYSTEMS | mindray | VYGON Value Life

BRONZ SPONSORLAR

DTC DELTA TRADE COMPANY | Fisher&Paykel HEALTHCARE | Haver

HC GROUP MEDİKAL TEKNOLOJİ EKİPMANLARI SAN. ve TİC. A.Ş. | medipro | NEOPLUS

DESTEK SPONSORLARI

BIOSERMEDİKAL | biosys | Cankara | DENİZLER MEDİKAL

disposet | ECE MEDİKAL UYKU VE SOLUNUM CİHAZLARI | GETINGE | invital TIBBİ TEKNOLOJİ

İSTİMEX İSTİMEKS İSTANBUL İTH. İHR. DIŞ TİCARET LİMİTED ŞİRKETİ | KANSUK | medikasis | PRİZMA - MED SAĞLIK HİZMETLERİ TİC. SAN. LTD. ŞTİ.

PROTOKS | SCOPER | TRENDMED TRENDMED TIBBİ GEREÇLER TİC. LTD. ŞTİ. | TUORen | tts TURKTIPSAN PHARMACEUTICALS

Katkılarından dolayı tüm sponsorlarımıza teşekkür ederiz.

