ANCA İlişkili Vaskülite Bağlı Gelişen Difüz Alveolar Hemorajide Plazmaferez Tedavisi: Olgu Sunumu ve Literatürün Gözden Geçirilmesi

Plasmapheresis Therapy for ANCA Associated Vasculitis with Diffuse Alveolar Hemorrhage: A Case Report and Review of the Literature

Fatma Yıldırım[1], İskender Kara[2], Abdurrahman Tufan[3], Melda Türkoğlu[4], Gülbin Aygencel[4]

[1]Gazi Üniversitesi Tıp Fakültesi, Göğüs Hastalıkları Anabilim Dalı, Yoğun Bakım Yandal Eğitim Programı, Ankara, Türkiye
[2]Gazi Üniversitesi Tıp Fakültesi, Anesteziyoloji ve Reanimasyon Anabilim Dalı, Yoğun Bakım Yandal Eğitim Programı, Ankara, Türkiye
[3]Gazi Üniversitesi Tıp Fakültesi, İç Hastalıkları Anabilim Dalı, Romatoloji Bilim Dalı, Ankara,Türkiye
[4]Gazi Üniversitesi Tıp Fakültesi, İç Hastalıkları Anabilim Dalı, Yoğun Bakım Bilim Dalı, Ankara,Türkiye

ÖZET

Diffüz alveolar hemoraji (DAH), antinötrofil sitoplazmik antikor (ANCA) ilişkili vaskülitlerin en ciddi klinik durumlarından biridir. Burada perinükleer-ANCA ilişkili vaskülite bağlı akut renal yetmeliği ve DAH olan bir olgu sunulmuştur. Olgumuzda indüksiyon immünsupresif (kortikosteroid ve siklofosfamid) tedavilerine rağmen renal fonksiyonlarında bir düzelme olmamış ve DAH gelişmiştir. Kurtarma tedavisi olarak plazmaferez başlanmış ancak 5 seans sonrasında klinik tabloda düzelme olmadığı için kesilmiştir. Hasta takibinde muhtemel koroner tutuluma bağlı akut koroner sendrom nedeniyle kaybedilmiştir. Bu olgu ile birlikte progresif sistemik vasküliti olan olgularda plazmaferez tedavisinin kurtarıcı bir tedavi olarak kullanılabileceği; ancak sonuçların her zaman yüz güldürücü olmadığı sonucuna varılmıştır.

Anahtar Sözcükler: ANCA İlişkili Vaskülit, difüz alveolar hemoraji, plazmaferez tedavisi

Geliş Tarihi: 15.01.2015 **Kabul Tarihi:** 05.06.2015

ABSTRACT

Diffuse alveolar hemorrhage (DAH) is one of the most serious involvement of antineutrophil cytoplasmic antibody (ANCA)-associated vasculitis. We report a case of a perinuclear-ANCA associated vasculitis with acute renal failure and DAH. The patient received induction immunosuppressive therapy (corticosteroid and cyclophosphamide), but patient's renal function didn't improve and then DAH occured. Plasmapheresis was started as rescue therapy. The DAH didn't resolve at the end of five procedures. Patient died of acute coronary syndrome due to probable coronary vascular involvement.We concluded that plasmapheresis rescue therapy can't get benefit in such a progressive systemic ANCA-associated vasculitis.

Key Words: ANCA-associated vasculitis, diffuse alveolar hemorrhage, plasmapheresis therapy

Received: 01.15.2015 **Accepted:** 06.05.2015

GİRİŞ

Alveolar hemoraji sendromları, yaygın akciğer içi kanama nedeniyle kendini dispne, hemoptizi, anemi ve akciğer grafisinde bilateral alveolar konsolidasyonlar ile gösteren bir klinik tablodur. Böbrek yetmezliği ile birlikteliğinde ise en sık neden antinötrofil sitoplazmik antikor (ANCA) ilişkili vaskülitlerdir.

Burada akut böbrek yetmezliği ile gelen, perinükleer-ANCA (p-ANCA) pozitifliği tespit edilen, kortikosteroid ve siklofosfamid tedavilerine yanıt vermeyen, difüz alveolar hemoraji gelişmesi (DAH) nedeniyle plazmaferez yapılmasına rağmen kaybedilen bir muhtemel mikroskopik polianjitis (MPA) olgusu sunulmuştur.

OLGU SUNUMU

Yetmiş dört yaşında erkek hasta 20 gündür olan öksürük,nefes darlığı, iştahsızlık, halsizlik ve son bir ayda 18 kilo kaybetme şikayeti ile başvurdu. Özgeçmişinde koroner arter hastalığı nedeniyle geçirilmiş bypass operasyonu mevcuttu. Fizik muayenede; genel durumu orta, bilinci açık, koopere ve oryante idi. Solunum sistemi muayenesinde her iki hemitoraksta yaygın kaba ralleri mevcuttu. Diğer sistem muayeneleri doğaldı. Postero-anterior akciğer grafisinde sol üst zondanonhomojen dansite artımı mevcuttu.

Yazışma Adresi / Address for Correspondence: Fatma Yıldırım, MD, Gazi Üniversitesi Tıp Fakültesi, Göğüs Hastalıkları Anabilim Dalı, Yoğun Bakım Yandal Eğitim Programı, Ankara, Türkiye E-posta:ftagassi@hotmail.com
©Telif Hakkı 2015 Gazi Üniversitesi Tıp Fakültesi - Makale metnine http://medicaljournal.gazi.edu.tr/ web adresinden ulaşılabilir.
©Copyright 2015 by Gazi University Medical Faculty - Available on-line at web site http://medicaljournal.gazi.edu.tr/
doi:http://dx.doi.org/10.12996/gmj.2015.59

Laboratuvar testlerinde: hemoglobin: 8.2 g/dL, hematokrit: %25, beyaz küre: 22.400/mm³,platelet: 329.000/mm³, CRP: 261 mg/L, INR: 1.3; arter kan gazında; pH:7.36, pO2:53 mmHg, pCO2:28 mmHg, HCO3:15.5 mmol/L, SO2: % 87 idi.

İki ay önce yan ağrısı ile başvurduğu dış merkezde bakılan böbrek fonksiyon testleri normal olan hastanın yatışında bakılan BUN:85 mg/dL, kreatinin:4.5mg/ dL tespit edildi.Yapılan üriner sistem ultrasonografisinde sağ böbrek boyutu 126x51 mm, sol böbrek 127x76 mm ölçüldü, bilateral böbrek parankim ekosu grade 1 artmış olarak izlendi. Hidrasyon ile üre ve kreatinin değerlerinde gerileme olmayan hasta böbrek fonksiyonlarının daha da bozulması nedeniyle hemodiyalize alındı. Postero-anterior akciğer grafisinde infiltratif görünümü, öksürük ve balgam şikayetleri olan hastaya pnömoni öntanısıyla piperasilin-tazobaktam tedavisi başlandı. İzleminde hemoptizisi başlayan hastaya toraks bilgisayarlı tomografi (BT) çekildi. Toraks BT'de her iki akciğerde dağınık yerleşimli konsolidasyon alanları izlendi. Hemoglobin düşüşü de olan hasta DAH kabul edilerek reno-pulmoner sendromlar açısından araştırılmaya başlandı. Bakılan idrar tetkikinde ++ hematüri, ++ proteinüri ve dismorfik eritrositler saptandı. İmmunolojik belirteçlerden; romatoid faktör, kompleman (C3, C4) ve immünglobulin değerleri normal tespit edildi. Antinükleer antikor (ANA), ANA profili, Antiglomerüler bazal membran antikoru ve c-ANCA negatifken p-ANCA pozitif tespit edildi. Hastaya ANCA ilişkili vaskulit ve DAH nedeniyle pulse steroid ve siklofosfamid tedavileri verildi. Sonrasında 1 mg/kg/gün kortikosteroid ile devam edildi. İzleminde hemoptizisi artarak devam eden, oksijen ihtiyacı artan ve genel durumu kötüleşen hasta entübe edilerek yoğun bakım ünitesine alındı. Genel durumu kötü olan hastaya tanı amaçlı ek bir invaziv tetkik yapılamadı. İzleminde endotrakeal tüpten kanlı sekresyonu devam eden, kontrol akciğer grafilerinde progresyon izlenen hastaya plazmaferez yapılmaya başlandı. Prisma-Flex® monitör ve polipropilen membran ile her seansta günlük 3000 ml (60 ml/kg) serum uzaklaştırıldı ve %5 albumin solüsyonu ile replase (45 ml/kg) edildi. Plazmaferez tedavisine rağmen akciğer grafilerinde progresyon izlendi, oksijen ihtiyacında azalma olmadı, renal replasman tedavi ihtiyacı devam etti. Plazmaferez 5 gün yapıldı ve sonlandırıldı. Yoğun bakım ünitesinde takibi sırasında akut koroner sendrom gelişen hasta eksitus oldu.

Hastanın klinik olarak üst solunum yolu bulgularının (sinüzit, nazal polip gibi) olmaması; toraks BT'deWegener Granülomatozis'i düşündürecek (multiplnodüller, kavite gibi) bulgular olmaması nedeni ile hastada p-ANCA pozitifliği ile seyreden MPA düşünüldü. Ancak patolojik tanı koyulamadığından ANCA-ilişkili vaskülit olarak değerlendirildi.

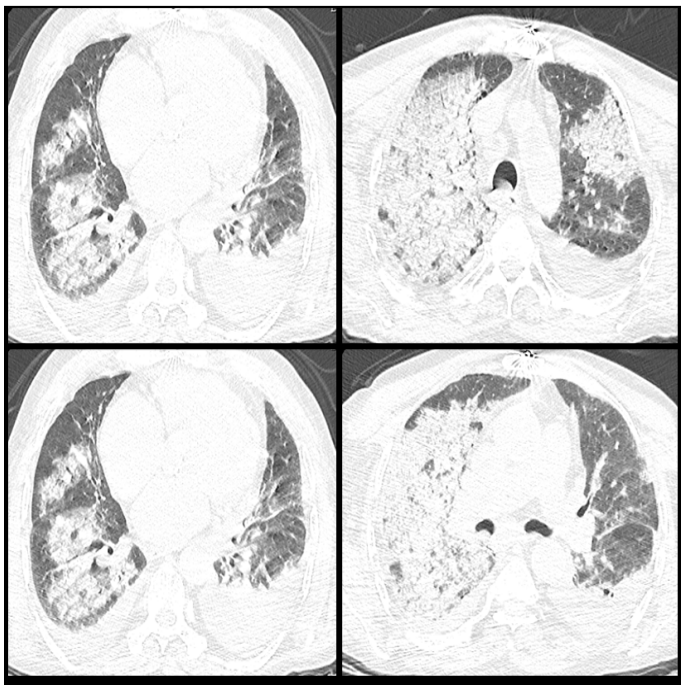

Resim 1: Hastanın Toraks BT'sinde her iki akciğerde yaygın konsolidasyon alanları

TARTIŞMA

Granülomatoz polianjitis (GPA, Wegener Granülomatozis-WG), mikroskopik polianjitis (MPA) ve Churg Strauss Sendromu (CSS) hızlı ilerleyen progresif glomerülonefrit ve diffüz alveolar hemoraji (DAH) ile birlikte 'reno-pulmoner sendrom' olarak ortaya çıkabilen anti-nötrofil sitoplazmik antikor (ANCA) ilişkili küçük damar vaskülitleridir. Hepsi pauci-immün fokal ve segmental nekrotizan kresentrik glomerulonefrit histopatolojik özelliğine sahiptir (1,2).

ANCA-ilişkili vaskülitler nadir görülen ama ciddi ve hayatı tehdit edebilen klinik tablolar ile ortaya çıkabilen hastalıklardır. Avrupada yıllık görülme insidansı 1 milyon kişide 20'dir. Genellikle 65 yaş üstü kişileri etkilemektedir ve tedavi edilmediğinde %70' e varan bir mortaliteye sahiptir (3).

Renal tutulum ANCA-ilişkili vaskülitlerde sık görülen bir klinik bulgu olmasına rağmen DAH, ANCA-ilişkili vaskülitlerin en ciddi seyreden klinik tablosudur. İnsidansı %8 ile %36 arasında değişmektedir. Mortaliteyi artırdığı ve kötü prognostik faktör olduğu belirtilmektedir (4-8).

Mikroskopik polianjitis, nongranülomatöz enflamasyonun gözlendiği, immun birikimin hiç olmadığı ya da çok az olduğu, küçük damarları tutan (kapiller,venül,arteriyol), multisistemik nekrotizan bir vaskülittir. Görülme insidansı 1/1000.000 olmakla beraber erkeklerde daha sık görülmektedir. Ortalama başlangıç yaşı 40 ile 50 arasındadır. MPA'da sıklıkla böbrek (%90) ve akciğer tutulumu (%22) görülür. Cilt, gastrointestinal sistem, göz, kalp, sinir sistemi, kas-iskelet sistemini de tutabilir (9,10). Tanıda ve hastalık aktivitesinin takibinde kullanılabilen ANCA, MPA olgularının %50 ile %80'ninde pozitiftir (11). Olgumuzda da p-ANCA pozitifliği mevcuttu.

Olguların %11'inde DAH ortaya çıkar. DAH; MPA'da hastalığın prognozu üzerine etkili önemli bir faktördür. Birçok çalışmada prognozu kötü etkilediği gösterilmiştir. Kore'den yapılan bir çalışmada DAH'ın en önemli prognostik faktör olduğu saptanmıştır. Daha önceki çalışmalarda ise DAH varlığında mortalite riskinin 8.65 kat arttığı gösterilmiştir (12,13). Bizim olgumuzda da kliniğe DAH eklendikten sonra hastanın durumu hızla kötüleşmiş ve hasta kaydedilmiştir.

Tedavide steroid ve sitotoksik ajanlar kullanılır. İndüksiyon ve remisyon aşamasında altı ay süre ile aylık pulse steroid (3 gün; 1000 mg/gün) ve/veya oral veya intravenöz siklofosfamid tedavisi verilir. Oral prednizolon tedavisi ile idame edilir. Bu tedavi ile %85-90 klinik remisyon sağlanır. Ancak bu tedavilere rağmen %30-35 oranında relaps görülebilir (13,14).

ANCA-ilişkili vaskülitlerde plazmaferez tedavisinin kullanımına ilişkin veriler yeterli gözükmemektedir. Kılavuzlarda immunsupresif tedavinin yanısıra plazmaferez kullanımı rutin olarak önerilmemektedir. Ancak olgu sunumları ve olgu serilerinde plazmaferezin immunsupresif tedavi altında relaps olan hastalarda veya DAH gibi ekstrarenal tutulum bulguları baskın olan hastalarda uygulanması önerilmektedir.

de Joode ve ark'nın yaptıkları çalışmada ANCA ilişkili vaskülitte standard indüksiyon tedavisine rağmen hastalık progresyonu olan hastalarda tedaviye plazmaferez eklenmesinin renal fonksiyonlarda daha hızlı düzelme sağladığı, ancak sağkalım açısından fayda sağlamadığı gösterilmiştir (15).

Klemmer ve ark.'ları ANCA-ilişkili vaskülite bağlı DAH gelişen 20 hastada indüksiyon immunsupresif tedavi yanısıra plazmaferez uygulamışlardır. Tüm hastalarda DAH'nın düzeldiğini, plazmafereze bağlı hiçbir komplikasyon gelişmediğini belirtmişlerdir (16).

Cigarran ve ark.'ları p-ANCA ilişkili vaskülite bağlı renal yetmezliği gelişen ve kronik hemodializ yapılan bir hastada gelişen DAH'de plazmaferez yaparak klinik tablonun düzeldiğini bildirmişlerdir (17).

Tan ve ark. tarafından 10 yaşında MPA tanısı olan, intrakranial ve DAH gelişen bir olguda plazmaferez kullanımı ile birlikte her iki durumun da düzeldiği belirtilmiştir (18).

Biz de bu öneriler çerçevesinde immunsupresif agresif tedaviye yanıt vermeyen ve DAH gelişen hastamızda plazmaferez tedavisini denedik ancak yanıt alamadık ve hastamızı kaybettik. ANCA-ilişkili vaskülite bağlı DAH gelişen hastalarda plazmaferezin kullanımı ve fayda görebilecek hastaların öngörülebilmesi için daha geniş, randomize çalışmalara ihtiyaç olduğu kanaatine vardık.

Çıkar Çatışması
Yazarlar herhangi bir çıkar çatışması bildirmemişlerdir.

KAYNAKLAR

1. De Vita S, Quartuccio L, Isola M, et al. A randomized controlled trial of rituximab for the treatment of severe cryoglobulinemic vasculitis. Arthritis Rheum 2012;64: 843-53.
2. Jennette JC, Falk RJ. Small-vessel vasculitis. N Engl J Med 1997;337:1512-23.
3. Watts RA, Lane SE, Bentham G, Scott DG. Epidemiology of systemic vasculitis: a ten-year study in the United Kingdom. Arthritis Rheum 2000;43: 414-9.

4. Hogan SL, Nachman PH, Wilkman AS, Jennette JC, Falk RJ. Prognostic markers in patients with antineutrophil cytoplasmic autoantibody-associated microscopic polyangiitis and glomerulonephritis. J Am Soc Nephrol 1996; 7: 23-32.

5. Booth AD, Almond MK, Burns A, et al. Outcome of ANCAassociated renal vasculitis: a 5-year retrospective study. Am J Kidney Dis 2003;41: 776-784.

6.Haworth SJ, Savage CO, Carr D, Hughes JM, Rees AJ. Pulmonary haemorrhage complicating Wegener's granulomatosis and microscopic polyarteritis. Br Med J (Clin Res Ed) 1985;290: 1775-8.

7. Lin Y, Zheng W, Tian X, Zhang X, Zhang F, Dong Y. Antineutrophil cytoplasmic antibody-associated vasculitis complicated with diffuse alveolar hemorrhage: a study of 12 cases. J Clin Rheumatol 2009;15: 341-4.

8. Flint J, Morgan MD, Savage CO.Pathogenesis of ANCA-associatedvasculitis.RheumDisClin North Am. 2010;36:463-77.

9.Collins CE, Quismorio FP., Jr Pulmonary involvement in microscopic polyangiitis. Curr Opin Pulm Med.2005;11:447–51.

10. Jeong JH, Kang SH, Park SJ, et al. A case of pulmonary fibrosis with microscopic polyangiitis. Tuberc Respir Dis. 2011;70:257–60.

11. Oh JS, Lee CK, Kim YG, Nah SS, Moon HB, Yoo B. Clinical features and outcomes of microscopic polyangiitis in Korea. J Korean Med Sci. 2009;24:269–74.

12. Birnbaum J, Danoff S, Askin FB, Stone JH. Microscopic polyangiitis presenting as a "pulmonary-muscle" syndrome: is subclinical alveolar hemorrhage the mechanism of pulmonary fibrosis? Arthritis Rheum.2007;56:2065–71.

13. Stone JH, Falk RJ, Glassock RJ, et al. Relapsing disease in Wegener's granulomatosis and microscopic polyangiitis. 2011; 31.03.2011.

14. JC Jennette, DB Thomas. Microscopic polyangiitis. Diagn Pathol 2001;18:3-13.

15.de Joode AA, Sanders JS, Smid WM, Stegeman CA. Plasmapheresis rescue therapy in progressive systemic ANCA-associated vasculitis: single-center results of stepwise escalation of immunosuppression. J Clin Apher. 2014;29:266-72.

16. Klemmer PJ, Chalermskulrat W, Reif MS, Hogan SL, Henke DC, Falk RJ. Plasmapheresis therapy for diffuse alveolar hemorrhage in patients with small-vessel vasculitis. Am J Kidney Dis. 2003;42:1149-53.

17. Cigarrán S, Castro MJ, Pousa M, Paredes S, Bernardo H, Porteiro M. Plasmapheresis in diffuse alveolar hemorrhage as perinuclear antineutrophil cytoplasmic antibody-associated vasculitis relapse on hemodialysis. Ther Apher Dial. 2010;14:368-72.

18. Tan J, Hussain A, Daiwajna R, Chai LK, Lim E, Han A. Microscopic polyangiitis complicated by intracerebral hemorrhage and pulmonary hemorrhage in a pediatric patient. Am J Case Rep. 2013;14:276-9.