[PS-826]

Submakuler Kanamada Pnömatik Deplasman Başarısızlığının Yönetimi

Damla Balaban, Ahmet Murat Hondur
Gazi Üniversitesi, Anabilim Dalı, Ankara

GİRİŞ VE AMAÇ:Submakuler kanama (SMK), neovasküler yaşa bağlı makula dejenerasyonunun (YBMD) merkezi görmeyi tehdit eden önemli bir komplikasyonudur. İntravitreal doku plasminojen aktivatörü (dPA) ve gaz enjeksiyonu ile pnömatik deplasman güncel tedavi yaklaşımlarından biridir. Bu çalışmada, pnömatik deplasman ile kanamanın submakuler alandan yeterince uzaklaştırılamadığı bir olgunun yönetimi sunulmaktadır.
YÖNTEM:Olgu Sunumudur.
BULGULAR:Altmış iki yaşındaki erkek hasta sol gözünde 1 saat önce başlamış görme kaybı ile 4 günlük resmi bir tatilin ilk saatlerinde acil olarak başvurdu. Görmesi el hareketi seviyesine düşmüş ve arka kutupta geniş bir SMK izlenen bu göze ön kamera parasentezi sonrasında intravitreal saf C3F8 gazı ve dPA enjekte edildi. Bir saat sonrasında da ranibizumab enjeksiyonu yapıldı. Takiplerinde SMK'nın inferior perifere deplase olduğu, ancak kanamanın merkezden tam olarak giderilememesi üzerine 5. günde elektif şartlarda vitrektomiyle subretinal alana bevacizumab, dPA ve hava karışımı enjeksiyonu ve kısmi sıvı hava değişimi yapıldı. Sonraki günde subretinal hemorajinin tamamen inferiora deplase olduğu ve görmenin 0.1'e yükseldiği görüldü. Birinci ayda ise görme 0.3'e yükseldi ve hastanın anti-VEGF tedavisine devam edildi.
TARTIŞMA VE SONUÇ:Pnömatik deplasman, SMK yönetiminde acil şartlarda uygulanabilecek minimal invaziv bir yaklaşımdır. Ancak, tedavi başarısı kanamanın yaygınlığı ve kalınlığının artışı ile azalabilmektedir. Bu olguda, derhal cerrahi imkânı olmayan şartlarda, erken dönemde uygulanarak kanamanın kısmen fovea merkezinden uzaklaştırılması sağlanabilmiştir.
Ancak, bu olgudaki deneyimimiz yaygın kanamalarda vitrektomi ile subretinal dPA enjeksiyonunun daha başarılı olduğu yönündedir ve önceki çalışmaların sonuçları ile uyumludur.
Neovasküler YBMD'ye bağlı SMK'nın olabildiğince hızlı tedavisi ve anti-vasküler büyüme faktörleri ile tedavinin devamı görsel prognoz açısından kritikdir.

Resim 1

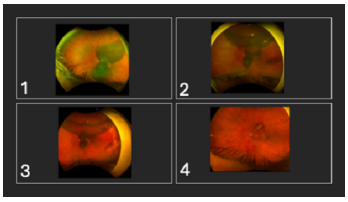

1:Ani görme kaybı sonrası ilk başvurunda alında renkli fundus fotoğrafi,arcuat sınırlarını aşan

masif hemoraji görülmekte
2:Ön kamera parasentezi ile beraber intravitreal 0.3 ml saf C3F8 gazı, 0.05 ml (0.5mg) ranibizumab, 0.05 ml (50µg) doku tipi plazminojen aktivatörü (tPA) enjekte edildikten sonraki renkli fundus fotoğrafı,submakuler kanamanın inferiora deplase olduğu görülmekte
3: Başarısız pnömatik deplasman sonrası katarakt ameliyatı ile kombine vitrektomiyle subretinal alana 0.1 ml (2.5 mg) bevacizumab, 0.05 ml dPA (50µg) ve 0.3 ml hava karışımı enjeksiyonu sonrası renkli fundus fotoğrafı,submakuler kanamanın inferior deplase olduğu görülmekte
4:Cerrahi sonrası 1.ay başvurusundaki renkli fundus fotoğrafı,submakuler kanamanın büyük oranda deplase olduğu görülmekte

Resim 2

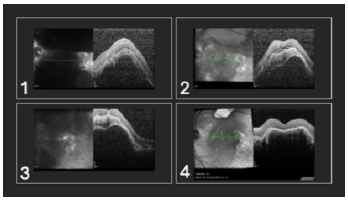

RESİM1:Ani görme kaybı sonrası ilk başvurusunda alınan optik koherans tomografi görüntüsü,retina pigment epiteli altında kanama görülmekte
RESİM2:Ön kamera parasentezi ile beraber intravitreal 0.3 ml saf C3F8 gazı, 0.05 ml (0.5mg) ranibizumab, 0.05 ml (50µg) doku tipi plazminojen aktivatörü (tPA) enjekte edildikten sonraki optik koherans tomografi görüntüsü,retina pigment epiteli altında kanamaya eşlik eden subretinal kanama görülmekte
RESİM3: Başarısız pnömatik deplasman sonrası katarakt ameliyatı ile kombine vitrektomiyle subretinal alana 0.1 ml (2.5 mg) bevacizumab, 0.05 ml dPA (50µg) ve 0.3 ml hava karışımı enjeksiyonu sonrası optik koherans tomografi görüntüsü, retina pigment epiteli altında kanamaya eşlik eden subretinal kanamanın azaldığı ancak devam ettiği görülmekte
RESİM4:Cerrahi sonrası 1.ay başvurusundaki optik koherans tomografi görüntüsü,subretinal kanamanın rezole olduğu,retina pigment epiteli altın kanamanın azaldığı görülmekte