T.C.
GAZİ ÜNİVERSİTESİ TIP FAKÜLTESİ
ÇOCUK CERRAHİSİ ANABİLİM DALI

HİDROJENLE ZENGİNLEŞTİRİLMİŞ SALİN SOLÜSYONUNUN İSKEMİ REPERFÜZYONU SONRASINDA OLUŞTURULAN İNCE BAĞIRSAK ANASTOMOZU ÜZERİNE ETKİLERİ

UZMANLIK TEZİ

Dr. SİBEL ERYILMAZ

TEZ DANIŞMANI

Prof. Dr. ZAFER TÜRKYILMAZ

ANKARA

KASIM 2018

T.C.
GAZİ ÜNİVERSİTESİ TIP FAKÜLTESİ
ÇOCUK CERRAHİSİ ANABİLİM DALI

HİDROJENLE ZENGİNLEŞTİRİLMİŞ SALİN SOLÜSYONUNUN İSKEMİ REPERFÜZYONU SONRASINDA OLUŞTURULAN İNCE BAĞIRSAK ANASTOMOZU ÜZERİNE ETKİLERİ

UZMANLIK TEZİ

Dr. SİBEL ERYILMAZ

TEZ DANIŞMANI

Prof. Dr. ZAFER TÜRKYILMAZ

Bu tez Gazi Üniversitesi Bilimsel Araştırma Projeleri Birimi tarafından 01/2017-24 proje numarası ile desteklenmiştir.

ANKARA

KASIM 2018

ÖNSÖZ

Çocuk Cerrahisi uzmanlık eğitimim boyunca bilgileri, sabırları ve güler yüzleri ile bize örnek olan yanında çalışmaktan gurur duyduğum saygıdeğer hocalarım Prof. Dr. Kaan SÖNMEZ başta olmak üzere, Prof. Dr. İ. Onur ÖZEN ve Prof. Dr. Y. Hakan ÇAVUŞOĞLU'na,

Tez çalışmama önderlik eden, asistanı olmaktan onur duyduğum saygıdeğer tez hocam Prof. Dr. Zafer TÜRKYILMAZ'a,

Uzmanlık eğitimim boyunca ve tez çalışmam sırasında desteğini esirgemeyen sayın hocam Prof. Dr. Ramazan KARABULUT'a,

Tez çalışmamda bana yardımcı olan Prof. Dr. Aylar POYRAZ ve Prof. Dr. Özlem GÜLBAHAR ile asistanı Dr. Burak ARSLAN'a,

Sevgili kıdemlilerim Dr. Aslı ÖZBAYOĞLU, Dr. Cem KAYA, Dr. Yıldız ŞENTÜRK PEHLİVAN, Dr. Nurcan GÖKALP ve Dr. Faik KÖSE'ye,

Ekip olarak çalıştığım asistan arkadaşlarıma ve Dr. Hayrunnisa ORAL'a,

Tezin tüm aşamalarında yanımda olan çalışma arkadaşım ve kardeşim Dr.Merve ALTIN GÜLBURUN'a,

Uzmanlık eğitimim süresince ve öncesinde hep yanımda olan, sevgi, saygı ve sabrını esirgemeyen, sevgili eşim Orhan Umut ERYILMAZ'a, varlıkları ile bana güç veren canım aileme,

Tüm Çocuk Cerrahi servis, poliklinik ve ameliyathane çalışanlarına en içten teşekkürlerimi, sevgi ve saygılarımı sunarım.

Dr. Sibel ERYILMAZ

T.C.
GAZİ ÜNİVERSİTESİ
TIP FAKÜLTESİ

Çocuk Cerrahisi Anabilim Dalı Uzmanlık Programı çerçevesinde yürütülmüş olan bu çalışma aşağıdaki jüri tarafından Uzmanlık Tezi olarak kabul edilmiştir.

Tez Savunma Tarihi: 19/11/2018

BAŞKAN

Prof. Dr. Kaan SÖNMEZ
Gazi Üniversitesi

ÜYE

Prof. Dr. Zafer TÜRKYILMAZ
Gazi Üniversitesi

ÜYE

Prof. Dr. Ramazan KARABULUT
Gazi Üniversitesi

ÜYE

Prof. Dr. İ.Onur ÖZEN
Gazi Üniversitesi

ÜYE

Prof. Dr. Fazlı POLAT
Gazi Üniversitesi

KISALTMALAR

ADP: Adenozin Difosfat

AMP: Adenozin Monofosfat

ATP: Adenozin Trifosfat

BT: Bilgisayarlı Tomografi

Ca^{+2}: Kalsiyum

CAT: Katalaz

CGRP: Calcitonin Gene-Related Peptide

DAB: Diamino Benzen

DNA: Deoksiribonükleik Asit

ETZ: Elektron Transport Zinciri

Fe: Demir

GSH: Glutatyon

GSH-Px: Glutatyon Peroksidaz

GSSG: Okside Glutatyon

GST: Glutatyon S-Transferaz

H_2O_2: Hidrojen Peroksit

H&E: Hemotoksilen Eozin

HOCL: Hipokloröz Asit

HZSS: Hidrojenden Zengin Salin Solüsyonu

IL: İnterlökin

İ/R: İskemi/Reperfüzyon

K^+: Potasyum

LT: Lökotrien

MDA: Malondialdehit

MPO: Myeloperoksidaz

Na^+: Sodyum

NAD^+: Nikotinamid Adenin Dinükleotid

NEK: Nekrozitan Enterokolit

NO: Nitrik Oksit

O_2: Moleküler Oksijen

O_2^-: Süperoksit Radikali

OH^-: Hidroksil Radikali

$ONOO^-$: Peroksinitrit

PBS: Phosphate Buffer Saline

PG: Prostaglandin

PMNL: Polimorfonükleer Lökosit

RNA: Ribonükleik Asit

RPM: Rounds Per Minute

SMA: Süperior Mezenter Arter

SOD: Süperoksit Dismutaz

SOR: Serbest Oksijen Radikali

USG: Ultrasonografi

TABLOLAR DİZİNİ

Tablo 1. Serbest Oksijen Radikalleri ve Oluşma Mekanizmaları 11

Tablo 2. Başlıca Enzimatik Antioksidanlar 12

Tablo 3. Enzimatik Olmayan Antioksidanlar 13

Tablo 4. Eksojen Vitamin Antioksidanlar 14

Tablo 5. İlaç Olarak Kullanılan Eksojen Antioksidanlar 15

Tablo 6. Myeloperoksidaz, Malondialdehit, Interlökin 6, TNF-α ve Patlama Basıncı Değerlerinin Gruplara Göre Dağılımı ve Standart Sapmaları. 26

Tablo 7. Gruplarda Park/Chiu Sınıflamasına Göre Doku Hasarı Derecelendirmesi ve Apopitozis İndeksi 29

ŞEKİLLER DİZİNİ

Şekil 1. İntestinal İskemi Nedenleri **7**

Şekil 2. Serbest Radikallerin Hücre Üzerindeki Hasar Mekanizmaları **10**

Şekil 3. Hücre Hasarında Başlıca Biyokimyasal Mekanizmalar ve Hasar Yerleri **11**

RESİMLER DİZİNİ

Resim 1. Atravmatik Vasküler Klemp Yerleştirilmiş SMA 19

Resim 2. Anastomoz Yapılan İleal Segmentin Distal ve Proksimal Uçları 20

Resim 3. İleumda Yapılan Anastomoz 21

Resim 4. IVAC İnfüzyon Pompası 22

Resim 5. Anastomotik Patlama Basıncının Ölçülmesi 22

Resim 6. İleum Dokusunun Histopatolojik İncelenmesi 28

Resim 7. İskemik Bağırsakta Apopitotik Hücre Görünümü 30

İÇİNDEKİLER

Önsöz

Kabul ve Onay

Kısaltmalar

Tablolar Dizini

Şekiller Dizini

Resimler Dizini

İçindekiler

1. GİRİŞ ve AMAÇ 1

2. GENEL BİLGİLER 3

2.1. İnce Bağırsak Embriyolojisi ve Anatomisi 3

2.2. Orta bağırsak volvulusu 3

2.2.1. Tanım ve Epidemiyoloji 3

2.2.2. Klinik 4

2.2.3. Tanı 4

2.2.4. Tedavi 5

2.3. İskemi 6

2.4. Reperfüzyon ve Hasarı 8

2.5. Serbest Radikaller 8

2.6. Antioksidanlar 12

2.7. Hidrojenden Zengin Salin Solüsyonu (HZSS) 15

3. GEREÇ ve YÖNTEM 17

3.1. Deney Hayvanları 17

3.2. Deneysel İntestinal İskemi Reperfüzyon Modeli 17

3.3. Histopatolojik inceleme 23

3.3.1. Apopitozis İndeksi 23

3.4. Biyokimyasal İnceleme 24

3.5. İstatistiksel Değerlendirme 25

4. BULGULAR 26

4.1. Bağırsak Dokusundaki Biyokimyasal Analizler 26

4.2. Histopatolojik Değerlendirme ve Apopitotik Analiz 28

5. TARTIŞMA 31

6. SONUÇ 38

7. KAYNAKLAR 39

8. ÖZET 49

9. SUMMARY 51

10. EKLER 53

11. ÖZGEÇMİŞ 54

1. GİRİŞ ve AMAÇ

İskemi, hedef organa kan akışının azaltılması veya tam olarak kesilmesidir. Bu durum da dokuda oksijen yoksunluğu ile sonuçlanır. Bağırsak normal kan akışının bozulması; mezenterik vasküler tıkanıklık, trombüs oluşumu veya kardiyopulmoner hastalığa bağlı emboliden kaynaklanabilmektedir. Bağırsak normal kan akışının bozulması fıtık, volvulus ve invajinasyon gibi strangülasyon vakalarında ortaya çıktığı gibi mekanik tıkanıklığın eşlik ettiği ciddi bağırsak distansiyonu ile de ilişkilidir. Ayrıca iskemik hasarın, yenidoğan hastalarında en yaygın gastrointestinal acillerden olan yenidoğan nekrotizan enterokolitin (NEK) patogenezinde de rolü bulunduğu düşünülmektedir. Bağırsak iskemik hasarının diğer önemli nedenleri arasında kardiyopulmoner hastalıklar ve/veya şok gibi sistemik kan akışını azaltan durumlar da yer almaktadır. Sonuç olarak, kan akışının belirli süre kesilmesi, kaçınılmaz olarak iskemiye ve devamında da bağırsak nekrozuna giden bir süreçtir (1).

İskemik zedelenmenin iki aşaması vardır: Başlangıçtaki hipoksik zedelenme kan dolaşımının yetersizliği sonucu ile ortaya çıkarken dokuya yeniden kan akımının başlamasıyla reperfüzyon zedelenmesi ilave olur. Reperfüzyon zedelenmesinin altında yatan patofizyolojik süreç oldukça karmaşıktır. Bu süreçteki en önemli faktörler serbest oksijen radikallerinin oluşması, nötrofil infiltrasyonu, serbest radikallerin ve diğer mediyatörlerin zararlarının giderilmesi için rezervi yetersiz olan dokuda inflamatuar mediatörlerin üretimidir (2).

Bağırsakların iskemi ve reperfüzyonu (kanlanmanın bozulup yeniden kanlanması süreci) sık görülen ve ciddi hasarla seyreden bir durumdur.

Bu olay sıklıkla emboli, orta bağırsak volvulusu, nekrotizan enterokolit, kalp yetmezliği, sepsis ve şok gibi durumlarda ortaya çıkabilmektedir. Bu hasar sırasında bağırsağın peristaltik hareketleri azalmakta, damar geçirgenliği artmakta, mukozal bariyer bozulmakta, iskemiye bağlı sistemik inflamatuar süreç başlamakta ve sonuçta reaktif oksijen radikalleri (hidroksil iyonu, hidrojen peroksit ve süperoksit radikali) salınmaktadır.

İntestinal I/R durumunda kanlanmanın yeniden sağlanması, ameliyat sırasında bağırsakların korunarak olabildiğince az bağırsak çıkarılması yanında güvenilir sınırlarda anastomoz yapılmasını da gerekli kılar. Bu yüzden son dönemlerde literatürde kullanılmaya başlanılan antioksidan, antienflamatuar, doku hasarını engelleyen, antiapopitotik (programlı hücre ölümünü azaltan) etkileri çeşitli şekillerde gösterilmiş olan hidrojenden zengin salin solüsyonunun, ratlarda bağırsak iskemi ve reperfüzyonu sonrası oluşturulan anastomoz üzerine koruyucu etkinliğini araştırmayı amaçladık.

2. GENEL BİLGİLER

2.1. İnce Bağırsak Embriyolojisi ve Anatomisi

İntrauterin yaşamın 4'üncü haftasında primitif bağırsak, karın arka duvarına süperior mezenterik arterle tutunan, düz tübüler bir yapı halindedir (3).

Embriyonun sefalik ve kaudal uçlarında, primitif bağırsaktan ön bağırsak ve son bağırsak adı verilen kör tüpler gelişir. Primitif bağırsağın yolk kesesi ile ilişkisini sürdüren parçasına orta bağırsak adı verilir. Orta bağırsak, primitif bağırsağın safra kanallarının duodenuma açıldığı yerin hemen distalinde, transvers kolonun 2/3'üne kadar olan bölümüdür. Dolaşımı süperior mezenterik arter (SMA) tarafından sağlanır.

SMA, abdominal aortun ikinci ana dalı olup, birinci lomber vertebra seviyesinden ayrılır. SMA'nın dalları başlıca jejunal arterleri, ileokolik arteri, orta kolik arteri ve sağ kolik arteri içerir.

2.2. Orta bağırsak volvulusu

2.2.1. Tanım ve Epidemiyoloji

Orta bağırsak volvulusu; rotasyon anomalisi nedeniyle orta bağırsak mezenterinin dar yapışması sonucu superior mezenterik arter aksı üzerindeki bağırsakların saat yönünde torsiyone olması nedeniyle ortaya çıkan iskemi ve nekroz ile sonuçlanabilen ciddi bir klinik durumdur. (4). Bu volvulus hastaların %75'inde ilk ay içinde, %90'ında da ilk yaş içinde görülür (5). Orta bağırsak

volvulusu, vasküler bir patoloji olduğundan hastaların hepsinin erken yaşta belirti vermesi beklense de semptomlar bazen ileri yaşlarda da ortaya çıkabilir (6).

2.2.2. Klinik

Semptom ve bulgular nonspesifiktir. Ancak obstrüksiyonun ilerlemesine bağlı olarak akut mekanik intestinal obstrüksiyon bulguları, bağırsakta iskemi ve nekroza bağlı olarak da peritoneal irritasyon bulguları meydana gelir (7-9). Bebekler ilk günlerde veya ilk ay içinde safralı kusmaya başlar. Daha önce mekonyum çıkarmış veya dışkılaması normal olan bebekler gaita çıkarmamaya başlar. Buna bağlı olarak karınları şişer. Bağırsak dolaşımı bozulduktan sonra mezenter kökü etrafında dönen bağırsaklar, karın palpasyonunda bir kitle şeklinde hissedilir. Geç dönemde rektal kanama, hipovolemi ve şok da klinik tabloya eşlik eder. Kanama ve hipovolemi nedeni ile bebeklerin deri rengi soluktur. Abdominal distansiyon solunum sıkıntısına neden olabilir. Rektal tuşede rektum boştur ya da kanlı dışkı vardır (10).

2.2.3. Tanı

Volvulusun teşhisindeki gecikme, tıkalı olan segmentin beslenmesindeki bozulmaya bağlı olarak nekroz gibi geri dönüşü olmayan sonuçlar doğurur. Direkt grafi, BT, anjiografi ve baryumlu grafiler tanıda kullanılabilir. Fizik muayene ve direkt grafinin tanı değeri sınırlıdır. Bazı otörler abdominal BT'nin yararlı olduğunu rapor etmişlerdir (11). Abdomene yönelik radyolojik tetkiklerde ince bağırsak obstrüksiyonuna benzer bulgular görülür ama teşhis genellikle laparotomi esnasında konulur (12). Görüntülemede duodenal duvarda ödeme bağlı kalınlaşma

süperior mezenterik venin süperior mezenterik arterin solunda ve önünde yer alması tanısaldır (13).

2.2.4. Tedavi

Orta bağırsak volvulusunda tanının birkaç saat gecikmesi geniş bağırsak rezeksiyonu ile sonuçlanabilir. Ameliyatta geniş bağırsak rezeksiyonu yapılmak zorunda kalınan hastalarda mortalite %50'nin üzerine çıkar. Ayrıca geniş bağırsak rezeksiyonu yapılan hastalarda kısa bağırsak sendromu riski nedeniyle hayat boyunca TPN ile beslenmeye ihtiyaç duyulabilir.

Orta bağırsak volvulusu nedeni ile yapılan laparotomide dolaşımı değişik derecelerde bozulmuş bağırsak segmentleri görülür. İnce bağırsaklar SMA etrafında bir veya daha fazla sayıda dönmüş olabilir. Torsiyon her zaman saat yönündedir. Bağırsaklar saatin aksi yönünde iki veya üç tur çevrilerek detorsiyone edilir. Sıcak kompres içinde sarılarak 15-20 dakika beklenir. Bağırsaklar canlıysa ve rezeksiyon gereksinimi yoksa mezenterik damar pedikülünün genişletilmesi gerekecektir. Çünkü ince bağırsaklar dar bir SMA kökünün üzerinde asılı kalmaya devam ettiği sürece tekrar torsiyone olma riskine sahiptir. Bu amaçla çekumdan başlayarak ince ve kalın bağırsak mezenteri SMA köküne kadar disseke edilmelidir (14). Nekroze bağırsak segmenti var ise rezeke edilip sağlıklı görünen bağırsak segmentleri arasında uc uca anastomoz yapılır. Çoklu rezeksiyonların yapılmasını gerektiren ve geride kalan bağırsakta kısa bağırsak sendromu riski olan hastalarda ikinci bir laparatomi yapılabilir.

2.3. İskemi

İskemi; hedef organdaki kan akımının azalması veya tamamen kesilmesi sonucu ortaya çıkan doku oksijen eksikliği ile karakterize durumdur. Bağırsaklar, kan akımındaki azalma %25'e inene kadar canlı kalarak fonksiyonlarına devam edebilmektedir (15). İnsanda mezenterik iskeminin %50'sinde ana neden süperior mezenterik arter embolisidir. Trombozlar da daha çok arteryel kaynaklı olmaktadır. Venöz trombozlar ancak vakaların %5-10'undan sorumludur (16, 17). Şok, kardiyak aritmi veya akut pulmoner emboli gibi nedenlerle de intestinal sistemde iskemi olabilir.

Bunun dışında ciddi bağırsak distansiyonu veya mekanik obstruksiyon da (herni ilişkili strangülasyon, volvulus, invajinasyon) bağırsaktaki normal kan akımının azalmasına dolayısıyla iskemiye neden olur. Ayrıca neonatal hastalarda en sık görülen gastrointestinal acil olan nekrotizan enterokolit (NEK) patogenezindeki hücre hasarı da iskemi ile ilişkilidir.

Ciddi veya uzun süreli iskemi ATP üretimini azaltır, hücre içi ATP azalır. Bu kritik enerji kaynağının kaybı birçok hücre sisteminde hasara neden olur. İskeminin fonksiyonel sonuçları ise hasarın yeri ve süresine göre değişkenlik gösterir. Örneğin koroner kan akımının 60 saniye boyunca kesilmesi kalp kasını durdururken, intestinal iskemide bu süre daha uzundur.

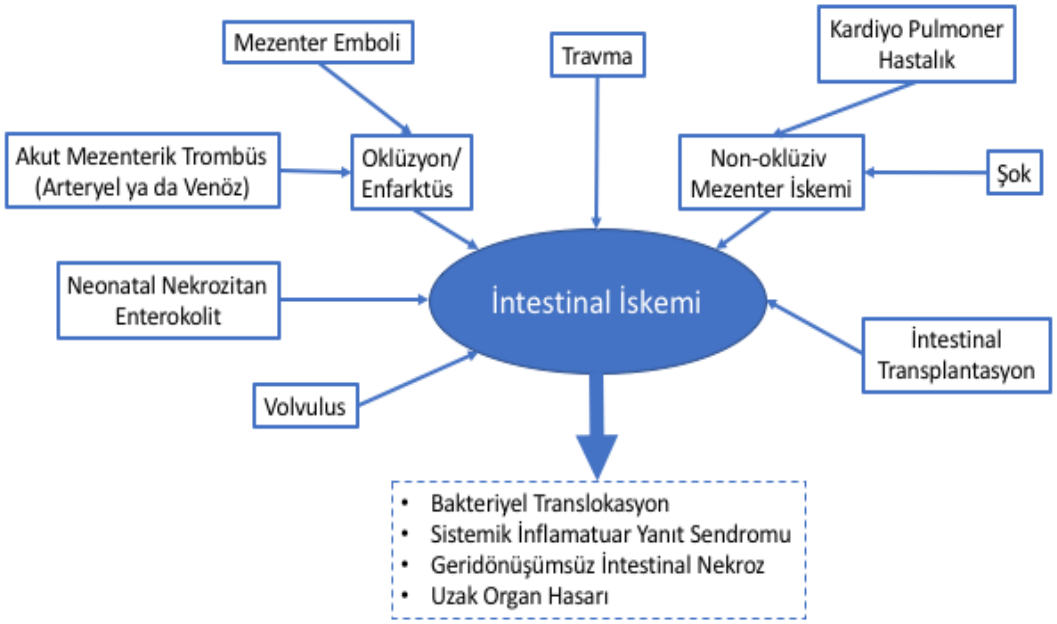

Şekil 1. İntestinal İskemi Nedenleri (1)

Oksijen eksikliği, pek çok enerji bağımlı metabolik yolağın aksamasına dolayısıyla hücre hasarı ve ölümüne neden olur. Hücre içi ATP'nin büyük kısmı, oksidatif fosforilasyonun mitokondrideki elektron transport zincirinde (ETZ) oksijenin redüksiyonu sonrası ADP'den sentezlenir. ATP'deki yüksek enerjili fosfat için; hücre membran transportu, protein sentezi, lipogenez ve fosfolipid döngüsündeki deaçilasyon - reaçilasyon reaksiyonları gereklidir. İntestinal epitel hücreleri yüksek enerjiye ihtiyaç duyar. Sekresyon ve absorbsiyonda Na-K-ATPaz pompasını kullanır; bu nedenle kan akımındaki azalmaya oldukça hassastır. Hücrede enerji depolarının boşalması ile hücre zarında bulunan Na^{+}-K^{+}-ATPaz pompasının aktivitesi azalır. Buna bağlı olarak hücre içinde Na^{+} ve Ca^{+2} birikirken, K^{+} azalır. Solid materyalin artışı, suyun izoosmotik artışıyla birlikte olup akut hücresel şişmeye neden olur (2, 18). İskemi süresi arttıkça bağırsak bazal membrandaki hücrelerin kaybı ilerleyici olarak artar. Bazal membran bariyer

fonksiyonunun bozulması intraluminal bakteri ve toksinlerin lamina propria altındaki damarlara ulaşmasına yol açar. Bu hasarlanma morbidite ve mortalitesi yüksek, ciddi iskemik hasar ile ilişkili septisemi ve multiorgan yetmezliğine neden olur (2).

2.4. Reperfüzyon ve Hasarı

Belirli şartlar altında iskemik fakat canlı dokunun kan akımının düzelmesi paradoksik olarak hücre hasarını artırır. Bu beklenenilenin tersine normalde geri döndürülebilir hücre hasarının sonucudur. Bu durum iskemi-reperfüzyon hasarı olarak adlandırılır. Reperfüzyon hasarı serbest oksijen radikalleri, endotelial faktörler ve nötrofillerin eşlik ettiği karmaşık bir mekanizmayla gerçekleşir. Hasarı asıl tetikleyen olayın endotel hücrelerindeki hasarlanma olduğu düşünülmektedir.

İskemi reperfüzyon hasarının derecesi; altta yatan mekanizmaya, iskemi süresine, etkilenen segmentin uzunluğuna ve dokunun hipoksiye toleransına bağlı olarak değişir. Örneğin bağırsak canlılığına ait yapılan deneysel çalışmalarda jejnum, ileum ve kolonun iskemiye toleransının farklı sürelerde olduğu gösterilmiştir (19).

2.5. Serbest Radikaller

Oksidatif stres, bir grup moleküle ait olan reaktif oksijen radikalleri tarafından indüklenen hücresel anormallikleri belirtir. Serbest radikal aracılı hücre hasarı; kimyasal hasar, radyasyon hasarı, hipoksi, hücresel yaşlanma, inflamasyona bağlı doku hasarı ve iskemi/reperfüzyon hasarı gibi pek çok durumda görülür.

Serbest radikaller, kimyasal maddenin tek paylaşılmamış dış orbitteki elektronlarıdır. Bunlar oldukça kararsız ve organik-inorganik maddelerle reaksiyona girmeye hazırlardır. Kararlılığını sağlamak için fazladan elektrona ihtiyaç duyarlar. Hücrede oluştuklarında hızlıca nükleik asit, çeşitli protein ve lipidlere saldırırlar. Ayrıca serbest radikaller hücrede reaksiyona girdiklerinde başka serbest radikaller oluşturan maddelerle de reaksiyona girerler; böylelikle hasar zinciri giderek artar.

Serbest oksijen radikalleri (SOR) normalde oksidatif fosforilasyon ile enerji üretimi sırasında oksidasyon-redüksiyon reaksiyonlarında hücrede az miktarda üretilir. Düşük miktarlardaki SOR pek çok sinyal yolağında ve fizyolojik reaksiyonlarda yer alarak sağlıklı hücrenin korunmasında rol alır. Bu süreçte moleküler oksijen, ardışık reaksiyonlarla su üretmek için mitokondri içinde indirgenir. İndirgenme sürecinde oksijen miktarı azaldığı zaman; az miktarda, kısa ömürlü, yüksek reaktivitede toksik ajanlar oluşur. Bu ajanlardan biri süperoksit dismutaz enzimiyle spontan olarak hidrojen peroksite çevrilen süperoksit radikalidir. Hidrojen peroksit süperoksitten daha stabil bir moleküldür ve biyolojik membranlardan geçebilir. Hidrojen peroksit demir (Fe) yardımı ile daha yüksek reaktivitedeki hidroksil (OH^-) radikaline Fenton reaksiyonu ile çevrilir.

Serbest oksijen radikalleri; genelde makrofaj ve nötrofillerdeki inflamasyon ürünleri ve mikrobik ajanların yok edilmesinde kullanılan silahlardır. SOR, fagozom ve fagolizozomlardan oksidatif fosforilasyon ile benzer şekilde üretilir; buna da solunumsal patlama denir. Bu süreçte fagozom membranında süperoksit

katalize edilerek hidrojen peroksit üretilir. Hidrojen peroksit myeloperoksidaz ile yüksek reaktivitedeki hipokloride çevrilir (2, 20).

Şekil 2. Serbest Radikallerin Hücre Üzerindeki Hasar Mekanizmaları. Serbest radikallerin; lipidler, proteinler ve DNA ile etkileştiğinde, hücre fonksiyonunu etkileyebilecek ve yaralanmaya neden olabilecek sayısız değişiklik potansiyeli vardır. Antioksidan ve onarım sistemleri bu değişiklikleri önleyecek veya en aza indirecektir (21).

Serbest oksijen radikalleri, hücrenin birçok komponentine zarar vererek hücresel hasara neden olur;

(i) Membranlardaki lipid peroksidasyonu

(ii) Protein yapısındaki değişiklikler

(iii) DNA hasarı

Tablo 1. Serbest Oksijen Radikalleri ve Oluşma Mekanizmaları (2)

Serbest Radikal	Üretim Mekanizması	Yok Etme Mekanizması	Patolojik Etki
Süperoksit ($O2^-$)	Lökositlerde; mitokondriyal oksidatif fosforilasyon sırasında O_2 nin inkomplet indirgenmesiyle üretilir.	Süperoksit dismutaz ile H_2O_2 ve O_2 ye dönüştürülür.	Lipid, protein ve DNA'yı hasarlar.
Hidrojen Peroksit (H_2O_2)	Süperoksit dismutaz aktivitesiyle çoğunlukla süperoksit tarafından üretilir.	Katalaz ve glutatyon peroksidaz ile H_2O ve O_2 ye dönüştürülür.	OH^- ve HOCl'ye dönüştürülüp mikrop ve hücreleri yok eder.
Hidroksil Radikali (OH^-)	Çeşitli kimyasal reaksiyonda H_2O, H_2O_2 ve O_2 tarafından üretilir.	Glutatyon peroksidaz ile H_2O ya dönüştürülür.	Lipid, protein ve DNA'yı hasarlar.
Peroksinitrit (ONOO-)	NO sentaz tarafından O_2 ve NO etkileşimi ile üretilir.	Mitokondri ve sitozoldeki enzimlerle nitrite dönüştürülür.	Lipid, protein ve DNA'yı hasarlar.

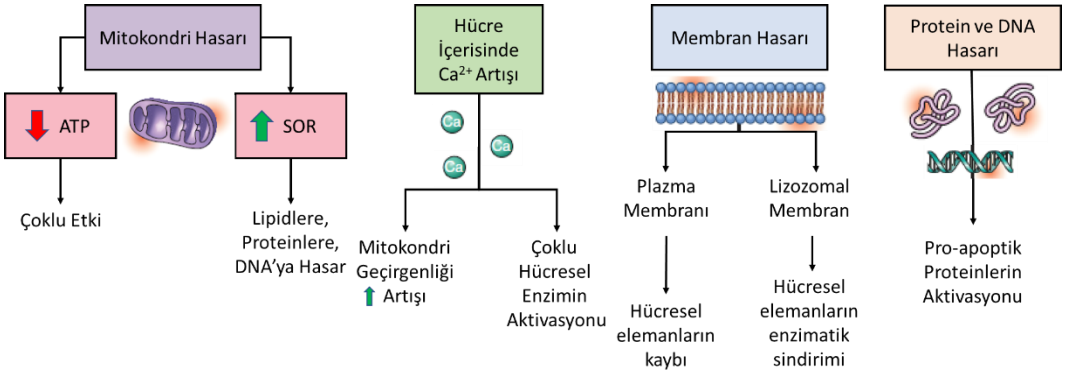

Şekil 3. Hücre Hasarında Başlıca Biyokimyasal Mekanizmalar ve Hasar Yerleri.(2)

2.6. Antioksidanlar

Antioksidanlar, biyolojik ve kimyasal tehditlere karşı enzimatik fonksiyon, in-vivo savunmanın ana bileşenlerinden biridir. Antioksidanlar, endojen ve ekzojen kaynaklı olabilirler. Endojen kaynaklı antioksidanlar, enzimatik ve enzimatik olmayan (nonenzimatik) antioksidanlar olmak üzere ikiye ayrılırlar (Tablo 3, 4). Ekzojen antioksidanlar ise vitaminler ve ilaç antioksidanları olarak sınıflandırılırlar (Tablo 5, 6).

Tablo 2. Başlıca Enzimatik Antioksidanlar (21-23)

Enzimatik Antioksidanlar	Reaksiyonu
Süperoksit Dismutaz (SOD)	Süperoksit serbest radikalinin (O_2^-) ve hidrojen peroksit (H_2O_2) radikalinin moleküler oksijene dönüşümünü katalizleyen antioksidan enzimdir. $2O_2 + 2H \rightarrow H_2O_2 + O_2$
Glutatyon Peroksidaz (GSH-Px)	Hiperoksitlerin indirgenmesinden sorumludur. Özellikle eritrositlerde oksidadif strese karşı en etkili antioksidan enzimidir. $H_2O_2 + 2GSH \rightarrow GSSG + 2H_2O$
Glutatyon Redüktaz	GSH-Px vasıtasıyla hidroperoksitlerin indirgenmesi sonucu oluşan Okside Glutatyonun (GSSG) tekrar indirgenmiş Glutatyona (GSH) dönüşümünü kataliz eder.
Glutatyon S-Transferaz (GST)	Lipid peroksitlere karşı GSH-Px aktivitesi göstererek antioksidan savunma mekanizması oluştururlar
Katalaz	Hidrojen peroksidi (H_2O_2) ve hidroksil (OH^-) radikalinin oluşumunu önlemek için bunları suya ve oksijene parçalar.
Mitokondriyal Sitokrom Oksidaz	Solunum zincirinin son enzimi olup, Süperoksidi (O_2^-) detoksifiye eder.

Glutatyon peroksidaz (GPx), süperoksit dismutaz (SOD) ve katalaz (CAT) gibi endojen kaynaklı antioksidan enzimler, reaktif oksijen türlerine (SOR) ve diğer serbest radikallere karşı ilk hücresel savunma hattıdır.

Tablo 3. Enzimatik Olmayan Antioksidanlar (21)

Enzimatik Olmayan Antioksidanlar	Reaksiyonu
Melatonin	Lipofilik özellik göstermesinden dolayı hücrenin hemen hemen bütün organellerine kadar ulaşarak geniş bir dağılım gösteren melatonin, hidroksil ve süperoksit radikallerini tutarak antioksidan etki gösterir.
Seruloplazmin	Ferro demiri (Fe^{+2}) ferri demire (Fe^{+3}) yükselterek fenton reaksiyonunu ve hidroksil oluşumunu engeller.
Transferrin	Serbest demir iyonlarını bağlayarak fenton reaksiyonunu önler.
Glutatyon (GSH)	Düşük pH'lı ortamlardaki demir iyonların bağlar.
Sistein	Karaciğerde sentezlenen bir tripeptitdir. Hemoglobinin oksitlenerek methemoglobine dönüşmesini önler. Eritrositleri ve lökositleri oksidadif hasara karşı korur.
Ürik Asit	Genelde metal bağlayıcı olarak çalışırken değişik radikalleri de toplar.
Glikoz	Hidroksil radikali gidericisidir.
Albumin	HOCl radikalini toplar. Proteini ve metal iyonlarını bağlar.
Bilirubin	Önemli bir peroksil radikali toplayıcısıdır.

Glutatyon S-transferaz (GST), hem elektrofilik bileşiklerin glutatyona (GSH) konjugasyonunu katalize ederek hem de çeşitli reaktif kimyasalları doğrudan bağlayarak ikinci bir antioksidan enzim olarak görev yapar. SOD, süperoksit radikalinin (O_2^-) değişmesini katalize eder. O_2^-, normal metabolik yolların yanı sıra kimyasal olarak indüklenen hücresel oksidatif stres ile oluşur.

SOD aktivitesi ile O_2^- Fenton tipi reaksiyon ile hidrojen peroksit (H_2O_2) ve/veya hidroksil radikaline (OH^-) dönüşür. Bu, aktif oksijene karşı korumanın son adımı değildir; Üretilen H_2O_2, zararlı olmayan seviyelerde tutulmalıdır.

Sonuç olarak GPx ve CAT, H_2O_2'yi O_2 ve H_2O'ya dönüştürür. OH^-'ye karşı enzimatik bir koruma yoktur. Bakteriler ve bitkilerde önemli ölçüde farklı olmakla birlikte, gelişmiş hayvanların dokularında antioksidan enzim regülasyonu, organ spesifitesi, yaşı, gelişim aşaması, hâkim hormon profili ve son olarak aktif bölge kofaktörlerinin mevcudiyeti gibi birçok faktöre bağlıdır.

Tablo 4. Ekzojen Vitamin Antioksidanlar (24)

Ekzojen Vitamin Antioksidanlar	Reaksiyonu
Vitamin E (α-tokoferol)	Süperoksit, hidroksil radikallerini indirger. Membran lipidlerinde çözünerek peroksidasyon zincirini kırar.
β-karoten	Serbest radikal türlerini toplar.
Vitamin C (askorbikasit)	Hidroksil radikali gidericidir ve tokoferolü indirger. Kollajen sentezinde lizin ve prolinin hidroksilasyonu için gereklidir.
Koenzim Q (ubikinon)	Mitokondriyal enerji metabolizmasında görev alan ve bütün canlılarda çeşitli oranlarda bulunan vitamin benzeri bir antioksidandır. B3 vitamini ile DNA onarımında rol almaktadır. Vücut tarafından sentezlendiği gibi dışardan besinlerle de alınabilir.

Tablo 5. İlaç Olarak Kullanılan Ekzojen Antioksidanlar (25)

İlaç Olarak Kullanılan Ekzojen Antioksidanlar	Reaksiyonu
Allopurinol, oksipurinol, aldehit	Ksantin oksidaz reaksiyonunda süperoksit üretimini inhibe eder.
Adenozin, lokal anestezikler, kalsiyum kanal blokerleri, nonsteroid antienflamatuarlar	NADPH oksidaz inhibitörüdürler.
Trolox-C	Vitamin E analoğu olarak görev yapar.
Ebselen, asetilsistein	Glutatyon peroksidaz (GSH-Px) artırır.
Mannitol	Hidroksil radikalini toplayıcı etki gösterirler.
Desferroksamin	Serbest ferri demiri (Fe^{+3}) bağlar.
Demir şaletörleri	Hücre içine girip serbest demiri bağlayarak, fenton reaksiyonunu ve hidroksil radikali oluşumunu engeller.

2.7. Hidrojenden Zengin Salin Solüsyonu (HZSS)

Son dönemlerde kullanılmaya başlayan ve literatürde adı geçen; doku hasarını engelleyen, antioksidan, güncel maddelerden birisi de hidrojenden zengin salin solüsyonu (HZSS)'dur. Moleküler hidrojen hayvan deneylerinde güvenilir ve etkili antioksidan olarak bulunmuş olup, buna karşılık minimal yan etkiye sahiptir. Sitotoksik etkilerine rağmen, O_2^- ve H_2O_2 gibi düşük miktardaki SOR konsantrasyonları hücre içinde sinyal molekülü olarak işlev görür; apopitoz, hücre çoğalması ve farklılaşması gibi hücre fonksiyonlarını düzenler (26, 27). Yüksek konsantrasyonlardaki H_2O_2, bakteriyel invazyonu engellemek için miyeloperoksidaz tarafından hipokloröz aside ($HOCl^-$) dönüştürülür (28). Bu nedenle, OH^- gibi sitotoksik radikaller, diğer serbest oksijen radikallerinin temel

biyolojik aktiviteleri engellenmeden nötralize edilmelidir. HZSS içindeki moleküler hidrojenin OH^-'yi seçici olarak azaltıp, fizyolojik rolleri olan O_2^- ve H_2O_2'yi etkilememesi tedavi için avantaj sağlar (29). Moleküler hidrojen biyomembranlara kolayca tutunup sitozol, mitokondri ve hücrenin diğer organellerinin içine girebilir ve oluşan OH^-'yi H_2O'ya dönüştürerek hücre ve doku hasarını engeller. Ayrıca hidrojen tedavisinin hayvan deneylerinde kronik stres modellerinde öğrenme kabiliyetinin azalmasını engellediği, Alzheimer modellerinde hafızayı arttırdığı ve bilişsel bozuklukları azalttığı gösterilmiştir. Hidrojen bu koruyucu etkilerini geçici iskemik beyin atağı, akut akciğer hasarı, spinal kord hasarı, kardiyak hasar, over ve testis torsiyonu gibi çeşitli deneysel çalışmalarda göstermiştir. Hatta bu etkileri yanında tip II diabette lipid ve glukoz metabolizmasını düzenlediği, bağırsak transplantasyonunda greft hasarını engellediği, akut pankreatitte koruyucu olduğu da belirtilmiştir (30-42). Biz bu çalışmada HZSS'nin ratlarda deneysel olarak oluşturulan süperior mezenterik arter oklüzyonu ile gelişen mezenter iskemi sonrasında yapılan anastomoz üzerine koruyucu etkinliğini araştırmayı hedefledik.

3. GEREÇ ve YÖNTEM

3.1. Deney Hayvanları

Gazi Üniversitesi (GÜ) Deney Hayvanları Etik Kurul onayı alındıktan sonra başlanan çalışmamızda denek olarak Gazi Üniversitesi Tıp fakültesi Deney Hayvanları Laboratuvarı'ndan temin edilen ağırlıkları 220-250 gr arasında değişen 30 adet sağlıklı dişi Wistar Albino rat kullanıldı. Çalışma GÜ Patoloji ve Biyokimya Laboratuvarı'nda Mart-Nisan 2018 tarihlerinde yapıldı. Denekler rastgele olarak altışarlı 5 gruba ayrıldı. Ratlar deneyden bir gece önce aç bırakılarak 50 mg/kg i.m. ketamin-HCl ve 10 mg/kg xylasine hydrochloride anestezisi altında steril koşullarda göbek altı median kesi yapılarak ameliyat edildi.

3.2. Deneysel İntestinal İskemi Reperfüzyon Modeli

Ratlar üzerindeki cerrahi işlemler genel anestezi altında gerçekleştirildi. İntramuskuler (im) yolla 50 mg/kg ketamin-HCL ve 10 mg/kg xylasine hydrochloride anestezisi uygulandı. Karın derileri antiseptik solusyonla temizlenen ratlara orta hat laparotomisi uygulandı. Karın boşluğundan ince bağırsaklara ve daha sonra da SMA'ya ulaşıldı ve arter dikkatlice diseke edilip etraf dokulardan yalınlaştırıldı. Daha sonra SMA'ya atravmatik mikrovasküler bir klemp konularak kan akımı durduruldu (Resim 1). İnce bağırsak pulsasyonlarının kaybolması ve ince bağırsak renginin giderek soluklaşması kontrol edildi. İskemi oluşturulduktan sonra bağırsaklar tekrar anatomik pozisyonlarına yerleştirildi. Karın duvarı atravmatik 3/0 ipek ile suture edildi. 45 dakikalık arter iskemisi sonrasında relaparotomi ile

karın boşluğuna ulaşıldı. Atravmatik mikrovasküler klemp çıkarılarak reperfüzyon sağlandı.

Gruplar, aşağıdaki şekilde oluşturuldu:

Sham grubu; hiçbir işlem yapılmadan laparotomi yapılarak süperior mezenterik arter görüldükten sonra karın kapatıldı. 5'inci gün sonunda relaparotomi yapılarak bağırsak dokusu çıkartıldı.

Grup 2 (I/R^1); karın kapatıldıktan 1 saat sonra, reperfüzyonun 1. saatinde relaparotomi yapılarak ileoçekal valvin 15 cm proksimalinden bağırsak transekte edilerek (kesilerek) 7/0 prolene sütur ile tek kat anastomoz (yeniden birbirine dikilerek) yapıldı (Resim 2, 3).

Grup 3 (I/R^{24}); Karın kapatıldıktan 24 saat sonra reperfüzyonun 24. saatinde relaparotomi yapılarak ileoçekal valvin 15 cm proksimalinden bağırsak transekte edilerek (kesilerek) 7/0 prolene sütur ile tek kat anastomoz (Resim 2, 3) yapıldı.

Grup 4 ($HZSS^1$); Reperfüzyondan hemen önce hidrojenden zengin salin solüsyonu (HZSS) rata intraperitoneal 5ml/kg olacak dozda enjekte edildi. Reperfüzyon için klemp çekildi ve karın kapatıldıktan 1 saat sonra reperfüzyonun 1'inci saatinde relaparotomi yapılarak ileoçekal valvin 15 cm proksimalinden bağırsak transekte edilerek (kesilerek) 7/0 prolene sütur ile tek kat anastomoz yapıldı (Resim 2).

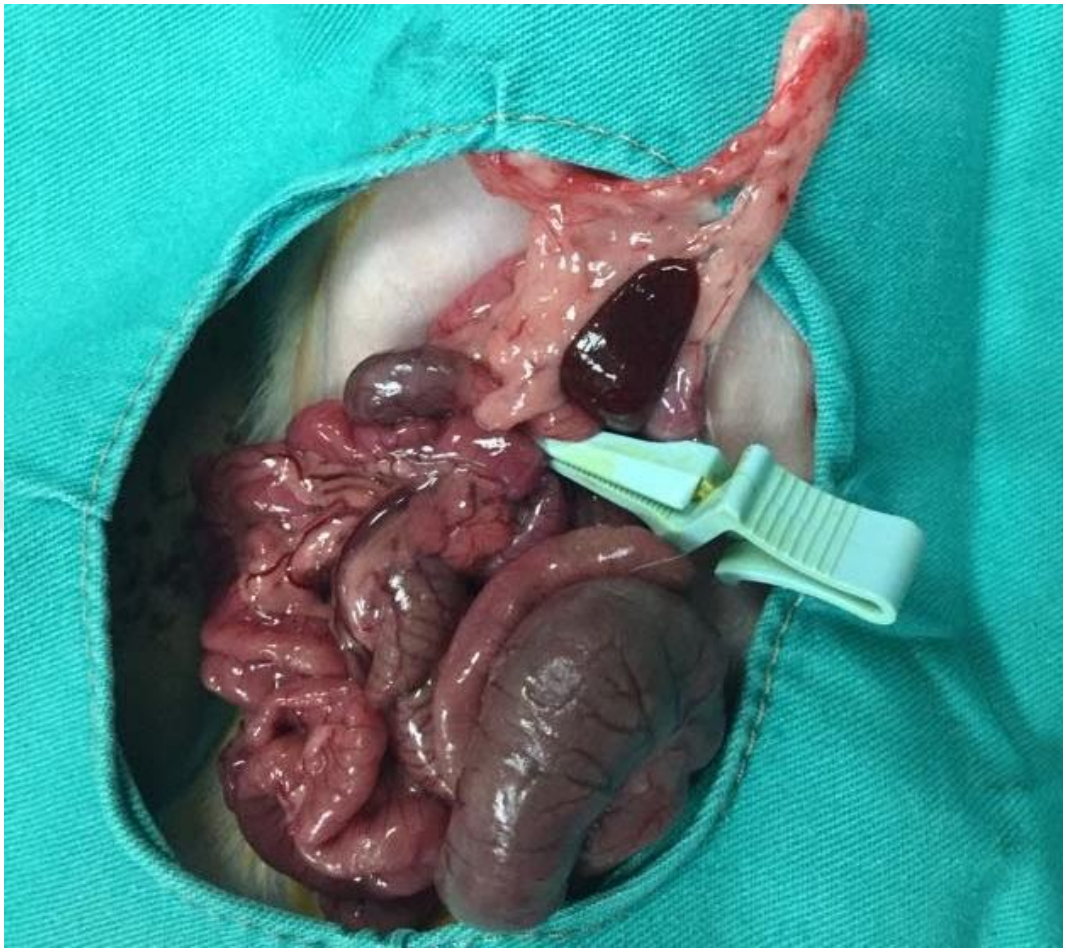

Resim 1. Atravmatik Vasküler Klemp Yerleştirilmiş SMA

Grup 5 (HZSS[24]); Reperfüzyondan hemen önce HZSS intaperitoneal 5ml/kg olacak şekilde rata enjekte edildi. Reperfüzyon için klemp çekildi. Karın kapatıldıktan 24 saat sonra, reperfüzyonun 24'üncü saatinde relaparotomi yapılarak ileoçekal valvin 15 cm proksimalinden barsak transekte (kesilip) 7/0 prolene sütur ile tek kat anastomoz yapıldı (Resim 2, 3).

Resim 2. Anastomoz Yapılan İleal Segmentin Distal ve Proksimal Uçları

HZSS[1] ve HZSS[24] gruplarına 2'nci ve 5'inci günler arasında intraperitoneal HZSS verildi. İşlemler sonrası 5'inci gün ratların barsak anastomozları değerlendirilmek üzere yeniden laparotomi yapıldı. Anastomoza zarar vermeden, anastomozun 10 cm aşağı (distal) ve yukarısından (proksimal) bağırsak lümeni 3/0 ipek ile bağlanıp oblitere edildi. 18 Gauge kateter bu bağırsak lümeni içine yerleştirilip 2 ml/dk hızında (Resim 5) NaCl IVAC infuzyon pompası (Resim 4) ile infuze edilirken en yüksek basınç değerine ulaşıp birden düştüğü (anastomoz kaçağı tespit edildiği zaman) basınç, patlama basıncı olarak kabul edildi (43-45).

Resim 3. İleoçekal Valvin 15 cm Proksimalinden Bağırsak Kesilip Tek Kat Anastomoz Yapıldı

Bu işlemlerden sonra denekler sakrifiye edilerek anastomozun aşağı ve yukarısından 0.5 cm'lik bağırsak çıkarılarak bağırsağın içi ve dikişler temizlendi, boylamasına açıldı (Resim 3). Speysmenler ilgili çalışmalar için ependorf tüplerine konularak %10 formaline solusyonuna ve alüminyum folyo içinde kodlanarak önce sıvı nitrojen ile –30 ºC daha sonra da –80 ºC saklandı.

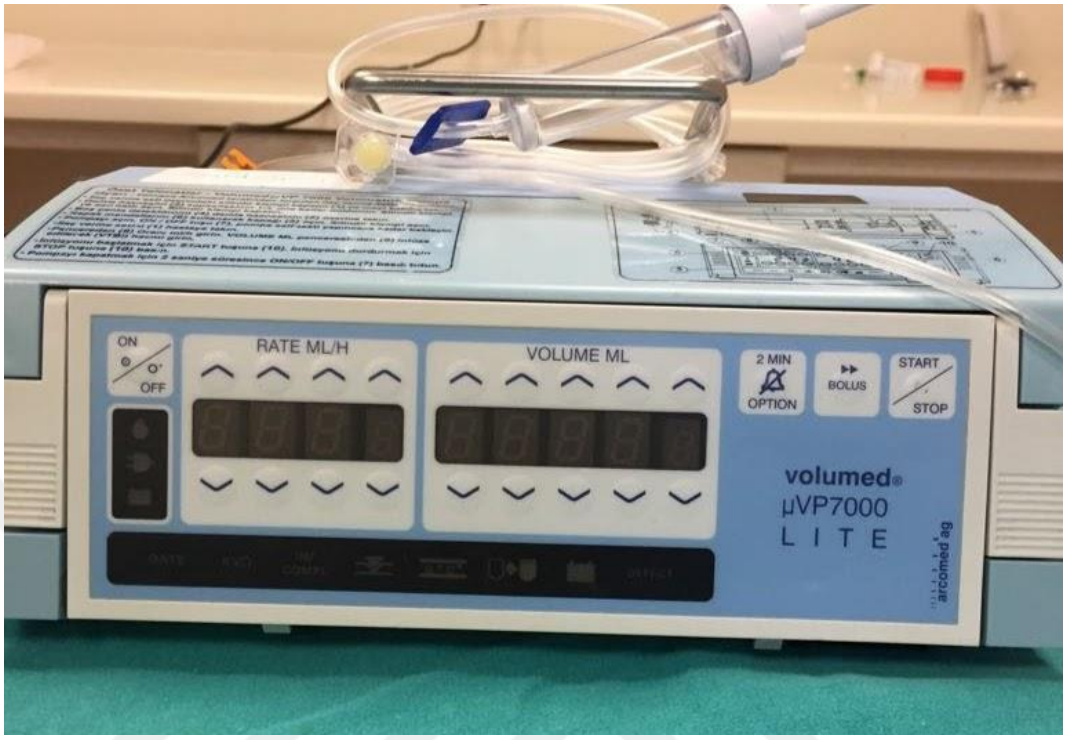

Resim 4. IVAC İnfüzyon Pompası

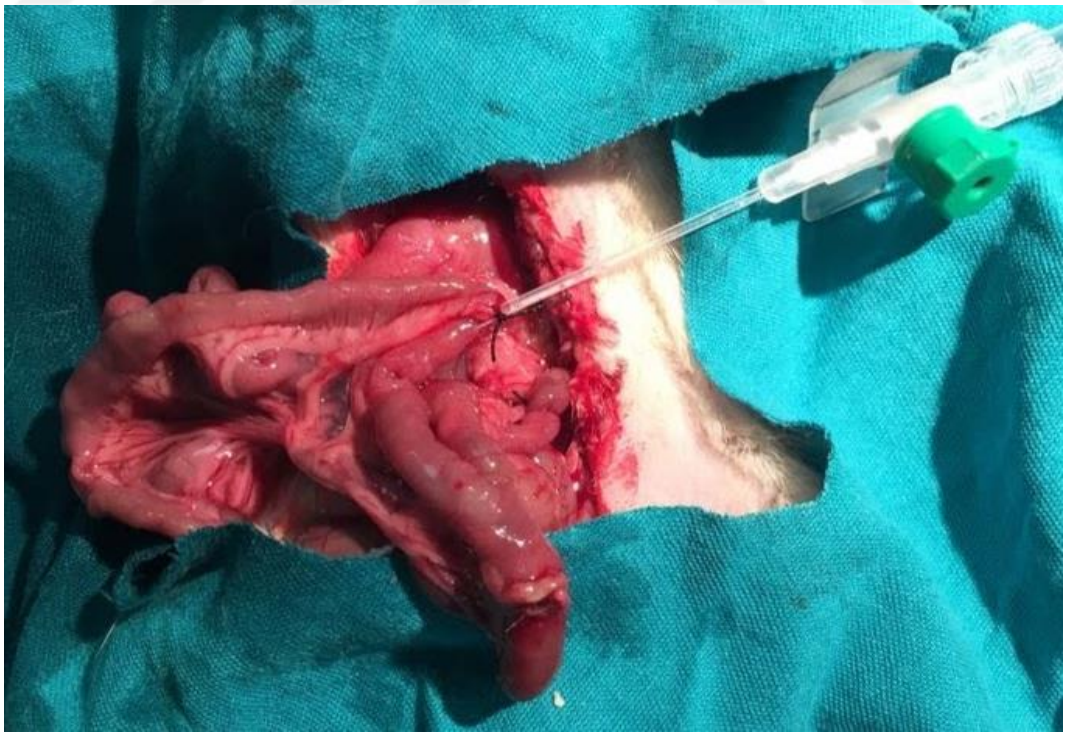

Resim 5. Anastomotik Patlama Basıncının Ölçülmesi

3.3. Histopatolojik inceleme

İleal segmentten alınan dokular, %10'luk tamponlu formalin solüsyonu içinde fiksasyona bırakıldı. Rutin doku takip işlemini takiben hazırlanan parafin bloklardan 5 mikron kalınlığında kesitler hazırlandı ve hematoksilen-eozin (H&E) ile boyandı. H&E ile boyalı kesitler, intestinal I/R hasarı açısından ışık mikroskobik olarak incelendi ve doku hasarı 1'den 8 derece hasara kadar Park/Chiu Skorlaması ile sınıflanırıldı (46, 47).

Skorlama:

Grade 1: Normal mukoza

Grade 2: Villuslar ucunda subepitelyal boşluk

Grade 3: Subepitelyal boşlukta artma

Grade 4: Villusların tabanını aşırı kaldırma ve dökülmeler

Grade 5: Lamina propria parçalanması

Grade 6: Kript katmanı yaralanması

Grade 7: Transmukozal enfarktüs

Grade 8: Transmural enfarktüs

3.3.1. Apopitozis İndeksi

Poly L lysine'li lamlara kesitler alınarak TUNEL metodu ile boyama yapıldı (48). TUNEL boyamasında Millipore ApopTag deteksiyon kiti kullanıldı. Kesitler deparafinize edildi. PBS ile 5 dakika yıkandı. Proteinaz K damlatılıp 15 dakika oda sıcaklığında bekletildi. PBS ile 5 dakika yıkandı. Equalibration Buffer damlatılıp 10 saniye bekletildi. Yıkama yapılmadan lamlar üzerindeki fazla sıvı kurulandı.

Working Strengh Tdt enzimi damlatılıp 37 ˚C etüvde 1 saat bekletildi. Kesitler Stop Wash Buffer içerisine alınıp 10 saniye elle çalkalandı, 10 dakika bekletildi. PBS ile 5 dakika yıkandı. Anti-Digoxigenin Conjugat damlatılıp 30 dakika oda sıcaklığında bekletildi. PBS ile 5 dakika yıkandı. DAB substrat damlatılıp oda sıcaklığında 3-6 dakika bekletildi. Üç kez distile su ile yıkandı. Methyl Green damlatılıp 10 dakika bekletildi. Distile suda iyice yıkandı. Alkole girmeden kurutuldu. Ksilende 1-2 dakika bekletildi. Entellan ile kapatıldı.

Apopitozis indeksi 40'lık büyük büyütme alanı kullanılarak değerlendirildi. 1000 hücre sayıldı, 1000 hücre içermeyenlerde hücre katları alındı. Apopitozis indeksi, apopitotik hücre sayısı olarak belirlendi.

3.4. Biyokimyasal İnceleme

Doku örneklerinde lipid peroksidasyon ürünü malondialdehit (MDA) ve miyeloperoksidaz (MPO) bakıldı. Ayrıca doku TNF-α ve Interlökin 6 düzeyleri ELISA ile skorlandı. Rat bağırsak dokuları ve kontrol grubuna ait numuneler biyokimyasal analizler yapılana kadar -80°C'de saklandı. Çalışma günü -80 den çıkarılan numuneler hassas terazide teker teker tartılıp dokuların ağırlıkları not edildi. Tartılan doku örnekleri, homojenizasyon aşamasında kullanılan kimyasalların farklı olmasından dolayı, 1/4 doku myeloperoksidaz (MPO) için; 3/4 doku TNF-α, IL-6 ve MDA için oranlarına uyacak şekilde ayrıldı.

TNF-α, IL-6, MPO ve MDA için YLİBiont, myeloperoksidaz için USCN kitleri kullanıldı. Kit içeriğindeki direktiflere göre bu dört dokunun homojenizasyonu için PBS (phosphate buffer saline) (pH:7.4) kullanıldı. Her doku

için (1/10 oranında) PBS eklenip buz içerisinde homojenize edildi. Homojenize edilen dokular 3000 RPM hızında 20 dakika soğutmalı santrifüjde santrifüj edildi. Santrifüj sonrası süpernatanlar toplanıp ependorf tüplerine ayrıldı. Myeloperoksidaz doku homojenizasyonu için 0,02 M EDTA ve %0.5 Hexadesil trimetil amonyum bromid içeren 0,05 M potasyum fosfat tamponu (ph:5.4) hazırlandı. Homojenizasyon sonrasında ependorf tüplerine konulan süpernatanlar çalışmanın yapılacağı güne kadar -40 derecede muhafaza edildi. Çalışma günü ependorf tüpleri +4 dereceye çıkarılıp çözünmesi sağlandı. Dokulardaki protein miktarının tayini Lowry yöntemi ile belirlendi (49).

Lowry metodunun prensibi: Proteinlerin alkali ortamda Cu^{+2} ile kompleks oluşturarak, folin çekolte fenol (folin-ciocalteau phenol) reaktifini (fosfomolibdat-fosfotungstat reaktifini) indirgemesi sonucu mavi-mor renkte ürün oluşturması esasına dayanmaktadır. Protein konsantrasyonu oluşan rengin koyuluğu ile doğru orantılıdır. Doku analiz sonuçları mg protein başına verildi (50-52).

3.5. İstatistiksel Değerlendirme

Verilerin istatistiksel analizi “SPSS for Windows 20” programı ile yapıldı. Doku örneklerinden elde edilen biyokimyasal sonuçlar ve apopitotik indeks, ortalama değer±standart sapma (SS) ile ifade edildi. Gruplar arasındaki farklılıkların test edilmesi amacıyla One-way ANOVA testi kullanıldı. Histopatolojik değerlendirme sonuçlarının gruplar arasındaki fark tespiti için Pearson Chi-Square testi kullanıldı. $p<0.05$ değerler istatistiksel olarak anlamlı kabul edildi.

4. BULGULAR

Gazi Üniversitesi Laboratuvar Hayvanları Yetiştirme ve Deneysel Araştırmalar Merkezi'inde gerçekleştirilen çalışmaya toplam 30 adet gebe olmayan dişi rat dâhil edildi ve tüm denekler çalışmayı tamamladı. Çalışma kapsamında gruplar üzerinde MPO, MDA, IL-6, TNF-α ve patlama basınç değerleri ölçülmüştür (Tablo 6).

Tablo 6. Myeloperoksidaz, Malondialdehit, Interlökin 6, TNF-α ve Patlama Basıncı Değerlerinin Gruplara Göre Dağılımı ve Standart Sapmaları

	Birim	**Sham**	**I/R^{1}**	**I/R^{24}**	**HZSS^{1}**	**HZSS^{24}**	**p değeri**
MPO	(IU/mg protein)	191.27 ±103.06	137.20 ±69.12	112.48 ±49.44	46.17 ±26.66	199.50 ±99.79	0.011
MDA		8.99 ±5.42	35.1 ±40.37	6.14 ±1.59	3.43 ±2.21	6.72 ±2.22	0.036
IL-6		727.74 ±575.86	357.45 ±152.7	300.04 ±93.25	2056.04 ±4168.6	2969.18 ±6248.24	0.576
TNF-α		581.31 ±162.96	1792.4 ±3612.15	306.74 ±111.35	253.83 ±127.13	2208.38 ±4230.07	0.538
Patlama Basıncı	cmH_2O	-	39.16 ±11.54	54.66 ±18.86	133.33 ±53.97	132.33 ±33.50	0.001

4.1. Bağırsak Dokusundaki Biyokimyasal Analizler

Antioksidan myeloperoksidaz enziminin dokudaki değeri HZSS^{24} grubunda 199.50±99.79 ile en yüksek, HZSS^{1} grubunda ise 46.17±26.66 ile en düşük gözlemlenmiştir (Tablo 6). I/R^{24} hariç diğer gruplar ile karşılaştırıldığında HZSS^{24}

grubunun istatistiksel olarak anlamlı farklı olduğu gözlemlenmiştir (p değerleri sırasıyla 0.003, 0.047 ve 0.002).

İleum dokularında ortalama MDA değeri I/R^1 grubunda 35.1±40.37 ile en yüksek, $HZSS^1$ grubunda ise 3.43±2.21 ile en düşük bulunmuştur (p=0.036) (Tablo 6). $HZSS^1$ grubundaki değerler I/R^1 grubundan düşük olup istatistiksel olarak anlamlı bulunmuştur (p=0.006). Sham grubu ile I/R^1 grubu karşılaştırıldığında p değeri 0.021 olarak belirlenip istatistiksel olarak anlamlı bulunmuştur. Sham grubunun I/R^1 grubu hariç diğer tüm gruplar ile MDA değeri açısından karşılaştırılmasının istatistiksel anlamlı değeri yoktur (p değerleri sırasıyla 0.789, 0.603 ve 0.831). I/R^1 grubundaki değerler $HZSS^1$ grubu hariç diğer tüm gruplardaki değerlerle karşılaştırıldığında istatistiksel olarak anlamlı bulunmamıştır (p değerleri sırasıyla 0.603, 0.800 ve 0.758). I/R^{24} grubu ile $HZSS^{24}$ grubu arasında MDA değerleri açısından istatistiksel açıdan anlamlı bulunmamıştır (p=0.957).

Interlökin 6 değeri I/R^{24} grubunda 300.04±93.25 ile en düşük, $HZSS^{24}$ grubunda ise 2969.18±6248.24 ile en yüksek gözlemlenmiştir (Tablo 6). Gruplar arasında IL-6 değeri açısından istatistiksel olarak anlamlı fark bulunmamıştır.

TNF-α değeri $HZSS^1$ grubunda 253.83±127.13 ile en düşük, $HZSS^{24}$ grubunda ise 2208.38±4230.07 ile en yüksek gözlemlenmiştir (Tablo 6). Gruplar arasında TNF-α değeri açısından istatistiksel olarak anlamlı fark bulunmamıştır.

Patlama basıncı değeri I/R^1 grubunda 39.16±11.54 cm H_2O ile en düşük gözlemlenirken, $HZSS^1$ grubunda ise 133.33±53.97 cm H_2O ile en yüksek gözlemlenmiştir (Tablo 6). Sham grubunda anastomoz yapılmadığı için patlama

basıncı ölçülmemiştir. HZSS[1] ve HZSS[24] grupları ile Sham grubu haricindeki hidrojenden zengin salin solüsyonu verilmeyen I/R[1] ve I/R[24] grupları karşılaştırıldığında istatistiksel olarak anlamlı fark bulunmuştur (p=0.001). Ayrıca tedavi verilen HZSS ve tedavi verilmeyen I/R grupları, kendi aralarında patlama basınçları açısından karşılaştırıldığında istatistiksel olarak fark bulunmamıştır (sırasıyla p=0.955 ve p=0.381).

4.2. Histopatolojik Değerlendirme ve Apopitotik Analiz

Ratlardan alınan ileal speysmenlerde hemotoksilen eozin boyama yapılarak Park/Chiu sınıflamasına göre doku hasarı derecesi (Resim 6) ve TUNEL boyama yapılarak apopitozis indeksi (Resim 7-A) bakıldı.

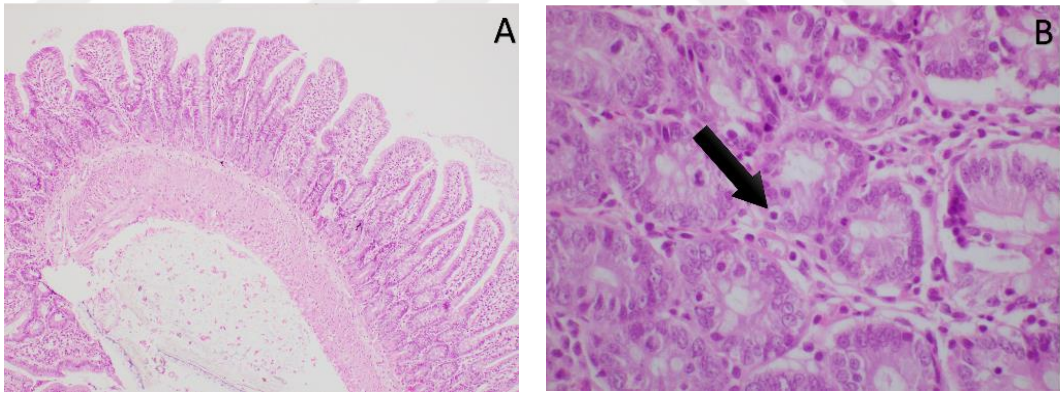

Resim 6. İleum Dokusunun Histopatolojik İncelenmesi

A) Normal İleum Dokusu

B) Villuslarda İnflamasyon ve Apopitotik Hücre Görünümü

Park/Chiu sınıflamasına göre Sham grubunda hücre hasarı sadece bir speysmende Grade 2 (Villuslar ucunda subepitelyal boşluk), diğer tüm speysmenlerde ise Grade 1 (Normal Mukoza) olarak izlenmiştir (Resim 6-A). I/R[1] grubunda iki speysmen Grade 5 (Lamina propria parçalanması) kalan dört adedi ise

Grade 4 (Villusların tabanını aşırı kaldırma ve dökülmeler) olarak derecelendirilmiştir. I/R^{24} grubunda iki speysmen Grade 5, grubun diğerleri Grade 6 (Kript katmanı yaralanması) olarak sınıflandırılmıştır (Resim 6-B). $HZSS^{1}$ grubunda iki adet speysmen Grade 2, kalan dört adet speysmende Grade 3 (Subepitelyal boşlukta artma) hasarlanma tespit edilmiştir. Son grup olan $HZSS^{24}$ grubunda ise iki adet speysmende Grade 2, üç adet speysmende Grade 3, kalan bir adet speysmende ise Grade 5 hasarlanma gözlemlenmiştir (Tablo 7).

Tablo 7. Gruplarda Park/Chiu Sınıflamasına Göre Doku Hasarı Derecelendirmesi ve Apopitozis İndeksi

Grup	Grade 1	Grade 2	Grade 3	Grade 4	Grade 5	Grade 6	Apopitozis İndeksi
Sham	5	1	-	-	-	-	0
I/R^{1}	-	-	-	4	2	-	0.66 ±0.51
I/R^{24}	-	-	-	-	2	4	2.00 ±1.54
$HZSS^{1}$	-	2	4	-	-	-	0.33 ±0.51
$HZSS^{24}$	-	2	3	1	-	-	0.50 ±0.54

Bu sınıflamaya göre anastomoz yapılmayan Sham grubunda histopatolojik hasarlanma olmayıp diğer tüm gruplara göre istatistiksel anlamlı fark mevcuttur. I/R^{1} ve I/R^{24} gruplarında hücre hasarı en yüksek tespit edilmiş olup diğer gruplarla karşılaştırıldığında istatistiksel anlamlı fark bulunmuştur (p değerleri sırasıyla 0.001, 0.002 ve 0.001). Ayrıca I/R^{1} ve I/R^{24} grupları arasında da karşılaştırma yapıldığında I/R^{24} grubunda istatistiksel olarak anlamlı olacak şekilde hasarın arttığı tespit edilmiştir. Benzer şekilde I/R^{24} grubunun histopatolojik hasar

bakımından diğer gruplarla karşılaştırıldığında anlamlı farklılık bulunmuştur (p değerleri sırasıyla 0.001, 0.002, 0.001 ve 0.001). Mezenter iskemi sonrası HZSS tedavisi verilen $HZSS^1$ ve HZSS24 gruplarında doku hasarında sadece iskemi yapılan I/R^1 ve I/R^{24} gruplarına göre istatistiksel olarak anlamlı düzelme tespit edilmiştir (p=0,001 ve p=0.002). Fakat $HZSS^{24}$ grubunda hasarlanma grade olarak daha az olmakla beraber, $HZSS^1$ grubu ile arasında ise Park/Chiu sınıflamasına göre anlamsal farklılık bulunmamıştır (p=0.38).

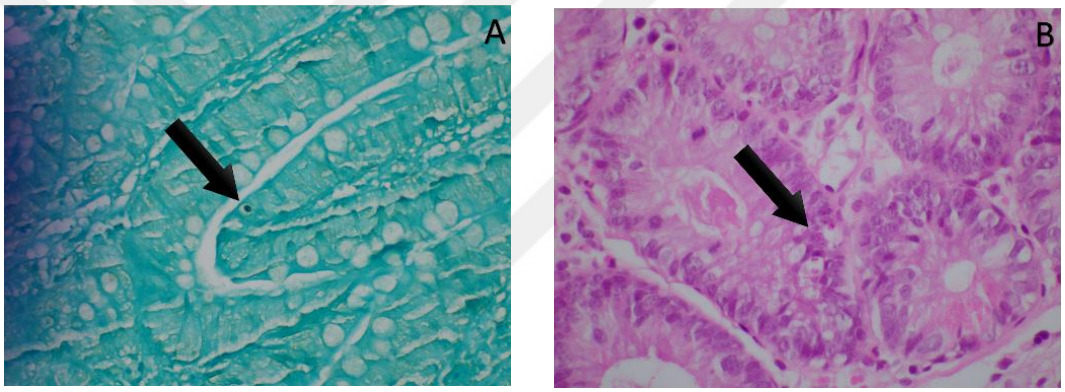

Resim 7. İskemik Bağırsakta Apopitotik Hücre Görünümü

A) TUNEL Boyamada Apopitotik Hücre

B) Hemotoksilen Eozin Boyamada Apopitotik Hücre

Apopitozis indeksi 2.00±1.54 ile en yüksek I/R^{24} grubunda, en düşük Sham grubunda (0±0.00) sonra da $HZSS^1$ (0.33±0.51) grubunda hesaplanmıştır (Tablo 7). I/R^{24} grubu hücre ölümü açısından karşılaştırıldığında diğer tüm gruplarla arasında anlamlı farklılık bulunmuştur (p değerleri sırasıyla 0.001, 0.008, 0.001 ve 0.003). Ayrıca HZSS tedavisi verilen $HZSS^1$ ve $HZSS^{24}$ gruplarında apopitozis indeksi iskemi yapılan I/R^1 ve I/R^{24} grupları ile karşılaştırıldığında düşük olmakla beraber sadece tedavi verilen iki grubun I/R^{24} grubundan farkı istatistiksel olarak anlamlı bulunmuştur.

5. TARTIŞMA

İntestinal iskemi/reperfüzyon hasarı, cerrahide yüksek morbidite ve mortalite oranlarıyla önemli bir klinik problemdir. Süperior mezenter arteri (SMA) ilgilendiren birçok vasküler operasyonda (örn. embolektomi, travmatik vasküler laserasyonların ya da abdominal aort anevrizmasının onarımı, kanamaya bağlı hipovoleminin tedavisi, organ transplantasyonu ve çocuklarda orta bağırsak volvulusu) bağırsaklar iskemik kalabilir ve aynı seansta gastrointestinal bir anastomoz gerekli olabilir. Oluşturulan gastrointestinal anastomoz, ameliyat öncesinde ya da sırasında oluşan iskemi reperfüzyon hasarının yara iyileşmesi üzerine olan kötü etkileri yüzünden riskli olabilir ve anastomoz kaçakları gelişebilir. Bu konuyla ilgili olarak, primer intestinal iskemi/reperfüzyon hasarı ve başka organ iskemi/reperfüzyon hasarı sırasında bağırsak anastomozları yapılarak iskeminin bağırsak yara iyileşmesi üzerine etkilerini araştıran çalışmalar yapılmıştır. Bu araştırmalar izole ince bağırsak iskemisi, SMA'nın iskemi/reperfüzyonu, tek taraflı alt ekstremite ve tek taraflı renal iskemi/reperfüzyon hasarının aynı seansta yapılan kolon anastomozunun iyileşmesini geciktirdiğini ortaya koymuşlardır (53, 54). Bu gibi durumlarda literatürde resveratrol, thymoquinone ve melatonin gibi birçok etken madde, intestinal iskemi/reperfüzyon hasarı üzerinde koruyucu etkileri yüzünden kullanılmıştır (55, 56).

Bu çalışmada da ratlarda deneysel SMA oklüzyonu ile oluşan mezenter iskemi sonrası bağırsak anastomozu yapılarak, bağırsak dokusunda gelişen iskemi/reperfüzyon hasarı ve anastomozu üzerine antioksidan, antienflamatuar ve

antiapopitotik özelliklerinden yararlanmak için hidrojenden zengin salin solüsyonu (HZSS) literatürde ilk kez kullanılmıştır.

Literatürde SMA oklüzyonu ile iskemi/reperfüzyon hasarı oluşturmak için yapılan çalışmalarda farklı iskemi/reperfüzyon süreleri uygulanmıştır. Ratlarda genellikle 30 ile 60 dakika arasında iskemi oluşturularak sonrasında reperfüzyon gerçekleştirilmiştir. Bizim çalışmamızda ise 45 dakikalık SMA iskemisi sonrasında reperfüzyon tercih edilmiştir. Çalışmamızda Sham grubuna göre 45 dakikalık SMA oklüzyonu yapılan gruplarda dokularda biyokimyasal sonuçların ve histopatolojik değerlendirmelerin daha kötü, apopitozis indeksinin yüksek çıkması ve anastomotik patlama basınçlarının daha düşük tespit edilmesi ratlarda yaptığımız 45 dakikalık SMA oklüzyonunun oluşturduğu iskemi süresinin yeterli olduğunu gösterir.

Bağırsakta iskemi/reperfüzyon hasarının patogenezindeki temel mekanizmalar tam olarak bilinmese de, genellikle nitrik oksit (NO) ve serbest oksijen radikalleri (SOR), polimorfonükleer nötrofiller gibi oksidatif stres aracılarının önemli aktörler olduğu kabul edilmektedir. Oksidatif stres aşırı miktarda SOR üretimini içeren dejeneratif bir süreçtir (57). Reperfüzyonun ardından kısa sürede ve büyük miktarda SOR salınımı, oksidatif stresi tetikleyen endotel fonksiyon bozukluğuna ve nötrofil infiltrasyonuna sebep olur. Bağırsak dokusu ve diğer gastrointestinal sistem organlarında meydana gelen bu süreç, çoklu organ yetmezliğine kadar giden ciddi klinik sonuçlara neden olabilir (58, 59). İskemi/Reperfüzyon hasar mekanizması SOR saldırısı, kapiller dolaşım yetersizliği ve nötrofillerle ilişkili doku hasarı ve venöz endotel hücre yıkımı olarak

tanımlanabilir (60). Serbest oksijen radikalleri doku beslenmesinin ve oksijenin kesilmesinin ardından ortaya çıkar. Doku reperfüzyonundan sonra, serbest oksijen radikalleri sistemik dolaşıma katılır ve yıkıcı etkilere sahiptir (61). İskemi/Reperfüzyon hasar mekanizmasını araştıran çalışmalarda NO ve MDA miktarlarında yükselme tespit edilmiştir (59, 62). Araştırmacılar ayrıca reperfüzyonda SOD, GSH-Px ve katalaz (CAT) enzim aktivitelerinde artış gözlemlemişlerdir (63, 64).

HZSS'nin bağırsak intestinal iskemi hasarına etkilerinin araştırıldığı çalışma sayısı kısıtlıdır. Wu çalışmasında intestinal iskemiyi invajinasyon yaparak oluşturmuş, Zheng 45 dakikalık, Shigeta ise 90 dakikalık SMA oklüzyonu yaparak intestinal iskemi reperfüzyon hasarı oluşturmuşlardır (65-67). Wu ve Zheng oksidan ve antioksidan çalışmalarını serumdan, Shigeta ise intestinal dokudan yapmışlardır. Çalışmalarını saatler içinde bitirerek biyokimyasal analizlerini yapan araştırmacılar; I/R gruplarında artmış MDA ve azalmış MPO düzeyleri bularak antioksidan kapasitenin azaldığını göstermişlerdir. Tam tersine HZSS ile tedavi ettiklerinde azalmış MDA ve artmış MPO değerlerinin olduğunu göstermişlerdir. Çalışmalarının sonucunda HZSS'nin protein ve lipid oksidasyonunu azalttığını ve antioksidan olarak koruyucu etki gösterdiğini söylemişlerdir (62-64). Moleküler hidrojen biyomembranlara kolayca tutunup sitozol, mitokondri ve hücrenin diğer organellerinin içine girebilir ve oluşan $OH^{-\cdot}$yi H_2O'ya dönüştürerek hücre ve doku hasarını engeller. Bizim çalışmamızda ise intestinal iskemi ile beraber yapılan bağırsak anastomozu sonrası 5'inci günde alınan MDA düzeyleri tam tersi olarak

tedavi gruplarında iskemi gruplarına göre daha yüksek, MPO düzeyleri ise $HZSS^{24}$ grubunda en yüksek fakat $HZSS^{1}$ grubunda en düşük çıkmıştır.

TNF- α ve IL-6 intestinal iskemide büyük rol oynayan proinflamatuar sitokinlerdir. Wu, Zheng ve Shigeta'nın çalışmalarında intestinal iskemi ve reperfüzyon hasarında HZSS kullanmış ve bu iki major sitokini I/R gruplarında yüksek, tedavi gruplarında ise anlamlı derecede düşük tespit etmişlerdir (65-67). Yorumlarında HZSS'nin intestinal iskemi reperfüzyon hasarında proinflamatuar sitokinleri azaltığı ve bu etkiyi de artmış intestinal inflamatuar cevabı ve inflamatuar kaskadı engelleyerek yaptıklarını vurgulamışlardır. Bizim çalışmamızda ise her iki sitokinin HZSS verilen her iki grupta da tam tersi olarak yüksek çıkmıştır ve antienflamatuar etki saptanmamıştır. HZSS tedavisinin metabolik sendromlu hastalarda kullanıldığı bir çalışmada serum LDL seviyesi azalırken, HDL seviyesi artmıştır. Aynı çalışmada 10'uncu haftada bakılan serum MDA seviyesi azalırken bizim çalışmamıza benzer şekilde antienflamatuar belirteçlerde (TNF-α ve IL-6) azalma olmamıştır (68).

Fakat bizim çalışmamızı üstteki çalışmalardan ayıran özellik hem iskemi hem tedavi gruplarında bağırsak anastomozunun yapılmış olması ve diğer gruplarda saatler içinde doku ve biyokimyasal değerlendirmeler yapılırken bizim çalışmamızda değerlendirmelerin 5'inci gün yapılmasıdır (65-67). Ayrıca üstteki yayınlarda histopatolojik ya da biyokimyasal değerler anostomoz yapılmayan bağırsak dokusundan elde edilen sonuçlardır (65-67). Bu yüzden bizim çalışmamızda doku hasarı ve bağırsak anastomozunun geç dönem yansımasına bağlı olarak oksidan ve inflamatuar süreç uzun sürmüş, anastomoz hattı olan

bağırsak kısmı incelendiğinden iskemi yapılan tüm gruplarda doku MPO değerleri düşük, IL-6 ve MDA yüksek çıkarak HZSS tedavisi etkin değilmiş gibi görülmüştür. Bu konu HZSS tedavisinin ek dozlar ile desteklendiği uzun dönemi kapsayan bir başka çalışma ile aydınlatılabilir.

İntestinal iskemi sonrası bağırsak anastomozu yapılan ve trombositten zengin fibrin tedavisi uygulanan bir çalışmada 7'nci gün intestinal anastomotik patlama basınçları ölçülmüş ve tedavi için etken madde verilenlerde verilmeyenlere göre yüksek değerler elde edilmiştir (69). Benzer yüksek değerler anastomoz sonrası fosfodieseteraz 5 inhibitörü Tadalafilin tedavi edici etken olarak verildiği bir diğer çalışmada da 4'üncü gün intestinal anastomotik patlama basınçları ölçülerek gösterilmiştir (70). HZSS tedavisinin intestinal iskemi sonrası yapılan bağırsak anastomozun iyileşmesinde tedavi etkinliğinin ilk kez incelendiği bu çalışmada $HZSS^1$ ve $HZSS^{24}$ gruplarında patlama basınçları diğer gruplardan neredeyse 3 kat yüksek bulunmuştur. Bu sonuçlar HZSS tedavisinin erken ve geç dönem bağırsak anastomozu yapıldığında da bağırsak iyileşmesi üzerine pozitif etkileri olduğunun göstergesidir.

İntestinal iskemi sonrası HZSS tedavi etkinliğinin araştırıldığı ve saatler içinde çalışmanın sonlandırıldığı literatürdeki çalışmalarda HZSS tedavisi sonrası histopatolojik hasarın azaldığı gösterilmiştir (69, 70). Bizim çalışmamızda da benzer şekilde $HZSS^1$ ve $HZSS^{24}$ gruplarında I/R^1 ve I/R^{24} gruplarına göre histopatolojik olarak daha düşük hasarlanma skorları tespit edilmiştir. I/R^1 ve I/R^{24} gruplarında tespit edilen villusların tabanını aşırı kaldırma ile dökülmeler, lamina propria parçalanması ve kript katmanı yaralanması gibi yüksek doku hasarları

azalarak tedavi gruplarında villus ucunda subepitelyal boşluk ve subepitelyal boşlukta artma şeklinde daha düşük dereceli hasarlara dönüşmüştür. Bu sonuçlar HZSS tedavisinin intestinal I/R hasarında instestinal doku üzerinde koruyucu etkisini gösterir.

TUNEL yöntemi apopitotik hücreleri tespit etmede kullanılır. Üstteki çalışmalarda intestinal I/R sonrası oluşan hasar, apopitozis artışına neden olurken, HZSS tedavisi sonrası apopitotik indekste azalma tespit edilmiştir (69, 70). Bu çalışmalarda apopitozisin inhibe edilmesinin intraperitoenal HZSS uygulanması sonrası moleküler hidrojenin antioksidatif etkisinden kaynaklanabilececeği şeklinde açıklanmıştır (71, 72). Bizim çalışmamızda en yüksek apopitotik indeks I/R^{24} grubunda (2.0±1.54) iken, apopitotik indeks I/R^{1} grubunda (0.66±0.51) ikinci sırada yüksek bulunmuştur. Hidrojen tedavisi uygulanan $HZSS^{1}$ ve $HZSS^{24}$ gruplarında apopitotik indekste (sırasıyla 0.33±0.51 ve 0.50±0.54) düşme anlamlı bulunmuştur ($p < 0.05$). Çalışmamızda HZSS sonrası pozitif bir antioksidan kapasite gösterilmemiştir, fakat apopitozis azalmıştır. Bu çalışmayı diğer çalışmalardan farklı kılan anastomoz yapılması ve 5'inci gün biyokimyasal ve histopatolojik değerlendirmeler yapılmasıdır. Bu yüzden bu çalışmada HZSS'nin doku hasarını önleyici ve yara iyileştirici etkileri ön plana çıkmaktadır. İskemi gruplarına göre HZSS tedavisi sonrasında bağırsağın histopatolojik hasar derecesinin azalması, apopitotik hücre sayısının azalması ve anastomotik patlama basınçlarının artması, bizim çalışmamızda gösterilemeyip saatler içinde inceleme yapılan diğer çalışmalarda gösterilen antioksidan ve antienflamatuar etkilerinin geç dönem yansıması olarak kabul edilebilir (65-67). Ayrıca ratlarda oluşturulan spinal

kord hasarında subaraknoid aralığa verilen HZSS tedavisi sonrasında apopitotik hücre sayısı, inflamasyon belirteçleri, serum MDA düzeyi ve caspase-3 immünreaktivitesi azalırken, serum SOD, calsitonin gen ilişkili peptid (CGRP) immünreaktivitesi artmış, ekstermite motor fonksiyonları iyileşmiştir. Sonuçta HZSS'nin akut evrede spinal kord hasarı üzerine iyileştirici etkileri gösterilmiştir (73). Bir diğer çalışmada deneysel yanık oluşturulan ratlarda HZSS tedavisinin oksidatif stresi azaltıp apopitoz ve inflamasyonu inhibe ederek yara onarımı üzerine iyileştirici etkileri olduğu tespit edilmiştir. Bu çalışmada HZSS'nin antioksidan etkisini; proapopitotik Bax proteinini baskılayıp antiapopitotik Bcl-2 ekspresyonunu arttırarak yaptığı ortaya konmuştur (74). Bu iki çalışma HZSS tedavisinin doku hasarında sadece apopitotik indeks ve antioksidan parametreler ile değil, geç dönem doku hasarını iyileştirici ve onarıcı etkilerinin gösterilmesi ile bizim çalışmamızı destekler biçimdedir.

Gastrointestinal sistem cerrahisinde en önemli sorunlardan biri bağırsağın kanlanması ile ilgili komorbid (mezenter emboli, orta bağırsak volvulusu, invajinasyon, NEK, şok) durumları olan hastalarda yapılan bağırsak anastomozlarıdır. Anastomoz kaçağının tedavisi oldukça zordur, tekrarlayan laparotomileri ve ostomi açılmasını gerektirebilir (69). Çalışmamızda iskemik kalan bağırsaklarda yapılan anastomozun düşük anastomotik patlama basınçları ve yüksek hücre hasarı göstermesi bağırsak iskeminin anastomoz sorunlarına neden olduğunu ortaya koyar. HZSS tedavisi ile bağırsak anastomozunun güçlendiğinin göstergesi yüksek patlama basınçları ve azalmış doku hasarıdır.

6. SONUÇ

Antienflamatuar, antioksidan ve antiapopitotik olarak insanlarda da kullanılan hidrojenden zengin salin solüsyonu intestinal iskemi reperfüzyon hasarı sonrasında yapılan bağırsak anastomozu modelinde özellikle histopatolojik olarak doku hasarını azaltmış ve anastomotik patlama basınçlarını artırmıştır. Ucuz, kullanımı kolay, hazırlanması basit olan hidrojenden zengin salin solüsyonu vücutta hızlıca emilip hücrelere süratle yayılması nedeniyle özellikle orta bağırsak volvulusu ve mezenter emboli gibi durumlarda yapılacak ikincil bağırsak ameliyatlarında ya da rutin bağırsak anastomozlarında doku iyileştirici etkisinden faydalanmak için kullanılabilir.

7. KAYNAKLAR

1. Gonzalez LM, Moeser AJ, Blikslager AT. Animal models of ischemia-reperfusion-induced intestinal injury: progress and promise for translational research. Am J Physiol Gastrointest Liver Physiol. 2015;308(2):G63-75.

2. Kumar V, Abbas AK, Aster JC. Robbins basic pathology: Elsevier Health Sciences; 2017.

3. Sadler TW. Langman's medical embryology: Lippincott Williams & Wilkins; 2011.

4. Papadimitriou G, Marinis A, Papakonstantinou A. Primary midgut volvulus in adults: report of two cases and review of the literature. J Gastrointest Surg. 2011;15(10):1889-92.

5. Günşar C, Karaca İ, Şencan A, Ceylan H, Mir E. Clinical presentation and radiographic identification of intestinal rotation anomalies in symptomatic neonates. Journal of the Turkish Association of Pediatric Surgeons and The Society for Pediatric Urology in Turkey. 2002;16(1):12-5.

6. Andrassy RJ, Mahour GH. Malrotation of the midgut in infants and children: a 25-year review. Arch Surg. 1981;116(2):158-60.

7. Fan HL, Chen TW, Hong ZJ, Hsieh CB, Chan DC, Chen CJ, et al. Volvulus of small intestine: rare complication of mesenteric pseudocyst. Z Gastroenterol. 2009;47(12):1208-10.

8. de Korte N, Grutters CT, Snellen JP. Small bowel volvulus diagnosed by the CT "whirl sign". J Gastrointest Surg. 2008;12(8):1469-70.

9. Takemura M, Iwamoto K, Goshi S, Osugi H, Kinoshita H. Primary volvulus of the small intestine in an adult, and review of 15 other cases from the Japanese literature. J Gastroenterol. 2000;35(1):52-5.

10. Basaklar A. Rotasyon Anomalileri. Bebek ve Çocukların Cerrahi ve Urolojik Hastalıkları: Palme Yayıncılık Ankara; 2006. p. 991-1013.

11. Matsuki M, Narabayashi I, Inoue Y, Yamasaki K. Two adult cases of primary small bowel volvulus: usefulness of computed tomographic diagnosis. Radiat Med. 1997;15(3):181-3.

12. Welch GH, Anderson JR. Volvulus of the small intestine in adults. World J Surg. 1986;10(3):496-500.

13. Leonidas J, Berdon W. The neonate and young infant: The gastrointestinal tract. Caffey's Pediatric X-Ray Diagnosis. 9th ed ed. St Louis1993. p. 2048-55.

14. Holcomb GW, Murphy JP, Ostlie DJ. Ashcraft's pediatric surgery. 2010.

15. Rashed MM, Ragab NM. The pattern of expression of the apoptotic inducer Fas and the apoptotic inhibitor bcl-2 oncogenes immunohistochemicaly in bone-marrow invaded by the non-Hodgkin lymphomas. Turk J Haematol. 2004;21(3):141-7.

16. Öztürk F. Apopitoz. İnönü Üniversitesi Tıp Fakültesi Dergisi. 2002;9(2):143-8.

17. Yılmaz İ. Erişkin ratlarda deneysel varikosel oluşturulması sonrası testislerde germ hücrelerinde apoptozis düzeylerinin yükselmesi ve yükselmiş olan apoptozisin varikoselektomi sonrası gerileme düzeyi ve süresinin TUNEL yöntemi ile değerlendirilmesi. İstanbul: Taksim Eğitim ve Araştırma Hastanesi; 2005.

18. Şener G YB. İskemi reperfüzyon hasarı. Klinik Gelişim. 2009;22(3):5-13.

19. Strand-Amundsen RJ, Reims HM, Reinholt FP, Ruud TE, Yang R, Hogetveit JO, et al. Ischemia/reperfusion injury in porcine intestine - Viability assessment. World J Gastroenterol. 2018;24(18):2009-23.

20. Petersen RC, Reddy MS, Liu PR. Advancements in Free-Radical Pathologies and an Important Treatment Solution with a Free-Radical Inhibitor. SF J Biotechnol Biomed Eng. 2018;1(1).

21. Kehrer JP, Klotz LO. Free radicals and related reactive species as mediators of tissue injury and disease: implications for Health. Crit Rev Toxicol. 2015;45(9):765-98.

22. Aslan R ŞM, Bayiroğlu F. Serbest Radikal Türlerinin Membran Lipid Peroksidasyonuna Etkileri ve Hücresel Antioksidan Savunma. Sağlık Bilimleri Dergisi. 1995;2:37-42.

23. Halliwell B, Aruoma OI. DNA damage by oxygen-derived species. Its mechanism and measurement in mammalian systems. FEBS Lett. 1991;281(1-2):9-19.

24. Aslan R DY. Hücre Moleküler Statüsünün Anlaşılması ve Fizyolojik Önem Açısından Radikaller, Antioksidanlar. İnsizyon Cerrahi Tıp Bilimleri Dergisi. 1999;2(2):134-42.

25. R A. Homostatik Mekanizmanın Korunması ve Sağaltımda Antioksidanlar. İlaç Ted Der. 1999;8(12):475-80.

26. Sauer H, Wartenberg M, Hescheler J. Reactive oxygen species as intracellular messengers during cell growth and differentiation. Cell Physiol Biochem. 2001;11(4):173-86.

27. Liu H, Colavitti R, Rovira, II, Finkel T. Redox-dependent transcriptional regulation. Circ Res. 2005;97(10):967-74.

28. Winterbourn CC. Biological reactivity and biomarkers of the neutrophil oxidant, hypochlorous acid. Toxicology. 2002;181-182:223-7.

29. Yu J, Yu Q, Liu Y, Zhang R, Xue L. Hydrogen gas alleviates oxygen toxicity by reducing hydroxyl radical levels in PC12 cells. PLoS One. 2017;12(3):e0173645.

30. Ji Q, Hui K, Zhang L, Sun X, Li W, Duan M. The effect of hydrogen-rich saline on the brain of rats with transient ischemia. J Surg Res. 2011;168(1):e95-101.

31. Sun Q, Kang Z, Cai J, Liu W, Liu Y, Zhang JH, et al. Hydrogen-rich saline protects myocardium against ischemia/reperfusion injury in rats. Exp Biol Med (Maywood). 2009;234(10):1212-9.

32. Chen H, Sun YP, Hu PF, Liu WW, Xiang HG, Li Y, et al. The effects of hydrogen-rich saline on the contractile and structural changes of intestine induced by ischemia-reperfusion in rats. J Surg Res. 2011;167(2):316-22.

33. Ohsawa I, Ishikawa M, Takahashi K, Watanabe M, Nishimaki K, Yamagata K, et al. Hydrogen acts as a therapeutic antioxidant by selectively reducing cytotoxic oxygen radicals. Nat Med. 2007;13(6):688-94.

34. Jiang D, Wu D, Zhang Y, Xu B, Sun X, Li Z. Protective effects of hydrogen rich saline solution on experimental testicular ischemia-reperfusion injury in rats. J Urol. 2012;187(6):2249-53.

35. Zhou L, Wang X, Xue W, Xie K, Huang Y, Chen H, et al. Beneficial effects of hydrogen-rich saline against spinal cord ischemia-reperfusion injury in rabbits. Brain Res. 2013;1517:150-60.

36. Shi J, Yao F, Zhong C, Pan X, Yang Y, Lin Q. Hydrogen saline is protective for acute lung ischaemia/reperfusion injuries in rats. Heart Lung Circ. 2012;21(9):556-63.

37. Liu YQ, Liu YF, Ma XM, Xiao YD, Wang YB, Zhang MZ, et al. Hydrogen-rich saline attenuates skin ischemia/reperfusion induced apoptosis via regulating Bax/Bcl-2 ratio and ASK-1/JNK pathway. J Plast Reconstr Aesthet Surg. 2015;68(7):e147-56.

38. Hou Z, Luo W, Sun X, Hao S, Zhang Y, Xu F, et al. Hydrogen-rich saline protects against oxidative damage and cognitive deficits after mild traumatic brain injury. Brain Res Bull. 2012;88(6):560-5.

39. Li H, Zhou R, Liu J, Li Q, Zhang J, Mu J, et al. Hydrogen-rich saline attenuates lung ischemia-reperfusion injury in rabbits. J Surg Res. 2012;174(1):e11-6.

40. Li J, Dong Y, Chen H, Han H, Yu Y, Wang G, et al. Protective effects of hydrogen-rich saline in a rat model of permanent focal cerebral ischemia via reducing oxidative stress and inflammatory cytokines. Brain Res. 2012;1486:103-11.

41. Wang F, Yu G, Liu SY, Li JB, Wang JF, Bo LL, et al. Hydrogen-rich saline protects against renal ischemia/reperfusion injury in rats. J Surg Res. 2011;167(2):e339-44.

42. Shingu C, Koga H, Hagiwara S, Matsumoto S, Goto K, Yokoi I, et al. Hydrogen-rich saline solution attenuates renal ischemia-reperfusion injury. J Anesth. 2010;24(4):569-74.

43. Hendriks T, Vereecken TH, Hesp WL, Schillings PH, de Boer HH. Loss of collagen from experimental intestinal anastomoses: early events. Exp Mol Pathol. 1985;42(3):411-8.

44. Hendriks T, Mastboom WJ. Healing of experimental intestinal anastomoses. Parameters for repair. Dis Colon Rectum. 1990;33(10):891-901.

45. Sonmez K, Demirogullari B, Turkyilmaz Z, Sancak B, Karabulut R, Kale N, et al. Effects of polyethyleneglycol-superoxide dismutase (PEG-SOD) and pentoxifylline on small intestinal anastomoses established in the 24th hour of reperfusion: an experimental study in rats. Res Commun Mol Pathol Pharmacol. 2001;110(1-2):97-106.

46. Chiu CJ, McArdle AH, Brown R, Scott HJ, Gurd FN. Intestinal mucosal lesion in low-flow states. I. A morphological, hemodynamic, and metabolic reappraisal. Arch Surg. 1970;101(4):478-83.

47. Park PO, Haglund U, Bulkley GB, Falt K. The sequence of development of intestinal tissue injury after strangulation ischemia and reperfusion. Surgery. 1990;107(5):574-80.

48. Negoescu A, Lorimier P, Labat-Moleur F, Drouet C, Robert C, Guillermet C, et al. In situ apoptotic cell labeling by the TUNEL method: improvement and evaluation on cell preparations. J Histochem Cytochem. 1996;44(9):959-68.

49. Lowry OH, Rosebrough NJ, Farr AL, Randall RJ. Protein measurement with the Folin phenol reagent. J Biol Chem. 1951;193(1):265-75.

50. Mihara M, Uchiyama M. Determination of malonaldehyde precursor in tissues by thiobarbituric acid test. Anal Biochem. 1978;86(1):271-8.

51. Ellman GL. Tissue sulfhydryl groups. Archives of biochemistry biophysics. 1959;82(1):70-7.

52. Grisham MB, Hernandez LA, Granger DN. Xanthine oxidase and neutrophil infiltration in intestinal ischemia. Am J Physiol. 1986;251(4 Pt 1):G567-74.

53. Kologlu M, Yorganci K, Renda N, Sayek I. Effect of local and remote ischemia-reperfusion injury on healing of colonic anastomoses. Surgery. 2000;128(1):99-104.

54. Kuzu MA, Tanik A, Kale IT, Aslar AK, Koksoy C, Terzi C. Effect of ischemia/reperfusion as a systemic phenomenon on anastomotic healing in the left colon. World J Surg. 2000;24(8):990-4.

55. Tas U, Ayan M, Sogut E, Kuloglu T, Uysal M, Tanriverdi HI, et al. Protective effects of thymoquinone and melatonin on intestinal ischemia-reperfusion injury. Saudi J Gastroenterol. 2015;21(5):284-9.

56. Yulug E, Turedi S, Karaguzel E, Kutlu O, Mentese A, Alver A. The short term effects of resveratrol on ischemia-reperfusion injury in rat testis. J Pediatr Surg. 2014;49(3):484-9.

57. Ypsilantis P, Tentes I, Lambropoulou M, Anagnostopoulos K, Papadopoulos N, Kortsaris A, et al. Prophylaxis with mesna prevents oxidative stress induced by ischemia reperfusion in the intestine via inhibition of nuclear factor-kappaB activation. J Gastroenterol Hepatol. 2008;23(2):328-35.

58. Ayvaz S, Aksu B, Inan M, Uzun H, Aydin S, Bilgi S, et al. The effects of N-acetylcysteine on intestinal ischemia/reperfusion injury in rats. Saudi Med J. 2009;30(1):24-9.

59. Turut H, Kurutas EB, Bulbuloglu E, Yasim A, Ozkaya M, Onder A, et al. Zinc aspartate alleviates lung injury induced by intestinal ischemia-reperfusion in rats. J Surg Res. 2009;151(1):62-7.

60. Yokota R, Fukai M, Shimamura T, Suzuki T, Watanabe Y, Nagashima K, et al. A novel hydroxyl radical scavenger, nicaraven, protects the liver from warm ischemia and reperfusion injury. Surgery. 2000;127(6):661-9.

61. Pierro A, Eaton S. Intestinal ischemia reperfusion injury and multisystem organ failure. Semin Pediatr Surg. 2004;13(1):11-7.

62. Sakrak O, Kerem M, Bedirli A, Pasaoglu H, Akyurek N, Ofluoglu E, et al. Ergothioneine modulates proinflammatory cytokines and heat shock protein 70 in mesenteric ischemia and reperfusion injury. J Surg Res. 2008;144(1):36-42.

63. Chen YT, Sun CK, Lin YC, Chang LT, Chen YL, Tsai TH, et al. Adipose-derived mesenchymal stem cell protects kidneys against ischemia-reperfusion injury through suppressing oxidative stress and inflammatory reaction. J Transl Med. 2011;9:51.

64. Paiva LA, Gurgel LA, Campos AR, Silveira ER, Rao VS. Attenuation of ischemia/reperfusion-induced intestinal injury by oleo-resin from Copaifera langsdorffii in rats. Life Sci. 2004;75(16):1979-87.

65. Wu MJ, Chen M, Sang S, Hou LL, Tian ML, Li K, et al. Protective effects of hydrogen rich water on the intestinal ischemia/reperfusion injury due to intestinal intussusception in a rat model. Med Gas Res. 2017;7(2):101-6.

66. Shigeta T, Sakamoto S, Li XK, Cai S, Liu C, Kurokawa R, et al. Luminal injection of hydrogen-rich solution attenuates intestinal ischemia-reperfusion injury in rats. Transplantation. 2015;99(3):500-7.

67. Zheng X, Mao Y, Cai J, Li Y, Liu W, Sun P, et al. Hydrogen-rich saline protects against intestinal ischemia/reperfusion injury in rats. Free Radic Res. 2009;43(5):478-84.

68. Song G, Li M, Sang H, Zhang L, Li X, Yao S, et al. Hydrogen-rich water decreases serum LDL-cholesterol levels and improves HDL function in patients with potential metabolic syndrome. J Lipid Res. 2013;54(7):1884-93.

69. Ozcay N, Ozdemir H, Besim H. Role of platelet-rich fibrin on intestinal anastomosis wound healing in a rat. Biomed Mater. 2018;13(4):045006.

70. Kaya Y, Coskun T, Ayhan S, Kara E, Sakarya A, Var A. The effect of tadalafil on anastomotic healing in ischemic small intestine in rats. Surg Today. 2010;40(6):555-60.

71. Reth M. Hydrogen peroxide as second messenger in lymphocyte activation. Nat Immunol. 2002;3(12):1129-34.

72. Gharib B, Hanna S, Abdallahi OM, Lepidi H, Gardette B, De Reggi M. Anti-inflammatory properties of molecular hydrogen: investigation on parasite-induced liver inflammation. C R Acad Sci III. 2001;324(8):719-24.

73. Wang JL, Zhang QS, Zhu KD, Sun JF, Zhang ZP, Sun JW, et al. Hydrogen-rich saline injection into the subarachnoid cavity within 2 weeks promotes recovery after acute spinal cord injury. Neural Regen Res. 2015;10(6):958-64.

74. Guo SX, Jin YY, Fang Q, You CG, Wang XG, Hu XL, et al. Beneficial effects of hydrogen-rich saline on early burn-wound progression in rats. PLoS One. 2015;10(4):e0124897.

8. ÖZET

Bu tez kapsamında ratlarda deneysel intestinal iskemi/repefüzyon hasarında hidrojenden zengin salin solüsyonunun (HZSS) etkilerinin araştırılmasını amaçladık.

Çalışmamızda 30 adet Wistar-albino dişi rat rastgele altı rat içeren beş gruba ayrıldı. Sham (S) grubuna sadece laparotomi yapıldı. Diğer dört grupta mezenter artere klemp konularak 45 dakika boyunca intestinal iskemi yapılıp reperfüzyon sonrasında anastomoz yapıldı. Hidrojen gruplarına 2'nci ve 5'inci günler arasında intraperitoneal HZSS verildi. Beş gün sonra tüm gruplara re-laparotomi yapıldı. Sham grubu hariç diğer gruplarda anastomik patlama basınçları ölçüldü. Anastomoz hattından alınan dokularda TNF-α, IL-6, MPO ve MDA düzeyleri ölçüldü. Doku kesitleri histopatolojik olarak değerlendirildi ve apoptozis indeksi TUNEL yöntemiyle saptandı. Sonuçlar, çoklu karşılaştırmalar için istatistik yazılımı SPSS kullanılarak, tek yönlü varyans analizi (ANOVA) ve Pearson Ki-Kare testi ile analiz edildi.

Geç dönemde bakılan doku biyokimyasında antioksidan MPO, oksidan MDA, enflamatuar IL-6, TNF-α değerleri istatistiksel olarak anlamlı çıkmamış olsa da patolojik olarak incelenen dokularda HZSS tedavisi verilen gruplarda diğer gruplara göre hücre hasarı derecesi ve apopitozis azalmış; anastomotik patlama basınçları anlamlı derecede yüksek çıkmıştır.

Sonuç olarak histopatolojik, apopitotik ve patlama basıncı bulgularına göre HZSS iskemi/reperfüzyonun neden olduğu intestinal hasarı azaltmakta etkilidir.

Anahtar Kelimeler: *anastomoz, deneysel, hidrojenden zengin salin solüsyonu, ince bağırsak iskemi/reperfüzyon hasarı, mezenter arter, patlama basıncı*

9. SUMMARY

In this thesis, we aimed to investigate the effects of hydrogen-rich saline solution (HRSS) in experimental intestinal ischemia/reperfusion injury in rats.

In our study, 30 Wistar-albino female rats were randomly divided into five groups. Only laparotomy was conducted on group Sham (S). Intestinal ischemia was performed in the other four groups for 45 minutes with a clamp on the mesenteric artery. Hydrogen groups were given intraperitoneal HRSS between days 2 and 5. After five days, all groups underwent re-laparotomy. Anastomotic bursting pressures were measured in all groups, except Sham group. TNF-α, IL-6, MPO and MDA levels were measured in the tissues taken from the anastomosis line. Tissue sections were evaluated histopathologically and apoptosis index was determined by TUNEL method. The results were analyzed by using statistical software SPSS for multiple comparisons, one-way analysis of variance (ANOVA) and Pearson's Chi-Square test.

Although antioxidant MPO, oxidant MDA, inflammatory IL-6 and TNF-α values were not statistically significant in late-stage tissue biochemistry, tissue damage and apoptosis levels were decreased in HRSS-treated groups. In addition, anastomotic burst pressures were measured significantly higher than those without HRSS.

In conclusion, HRSS is effective in reducing intestinal damage caused by ischemia / reperfusion according to histopathologic, apoptotic and burst pressure findings.

Keywords: *anastomosis, burst pressure, experimental, hydrogen rich saline solution, intestinal ischemia/reperfusion injury, mesenter artery*

10. EKLER

Bu tez kapsamında ek bulunmamaktadır.

11. ÖZGEÇMİŞ

Adı: Sibel

Soyadı: Eryılmaz

Doğum Yeri ve Tarihi: Çorum - 05.05.1985

Eğitimi:

Gazi Üniversitesi Çocuk Cerrahisi Anabilim Dalı (2018)

Zonguldak Karaelmas Üniversitesi Tıp Fakültesi (2010)

Çorum Eti Lisesi (2003)

Yabancı Dili: İngilizce

Bilimsel Etkinlikleri:

European Pediatric Surgeons' Association (EUPSA), 2017, Türkiye

World Federation of Associations of Pediatric Surgeons (WOFAPS), 2016, ABD