T.C.
GAZİ ÜNİVERSİTESİ TIP FAKÜLTESİ
ÇOCUK CERRAHİSİ A.D

ÇOCUKLARDA ÜRETEROPELVİK DARLIK DENEYİMLERİMİZ

UZMANLIK TEZİ

DR. TEYMURSHA MURADİ

DANIŞMAN
PROF. DR. RAMAZAN KARABULUT

ANKARA-2019

T.C.
GAZİ ÜNİVERSİTESİ TIP FAKÜLTESİ
ÇOCUK CERRAHİSİ A.D

ÇOCUKLARDA ÜRETEROPELVİK DARLIK DENEYİMLERİMİZ

UZMANLIK TEZİ

DR. TEYMURSHA MURADİ

DANIŞMAN
PROF. DR. RAMAZAN KARABULUT

ANKARA-2019

ÖZET

ÇOCUKLARDA ÜRETEROPELVİK DARLIK DENEYİMLERİMİZ

GİRİŞ VE AMAÇ

Bu çalışma ile pediatrik üreteropelvik bileşke darlığındaki deneyimlerimizi retrospektif olarak değerlendirmeyi amaçladık.

YÖNTEM

Kliniğimizde 2006-2019 yılları arasında üreteropelvik bileşke darlığı (ÜPBD) nedeni ile (biri robotik) ameliyat edilen 64 hastanın verilerini retrospektif olarak inceledik. Vakalar yaş, cinsiyet, antenatal öykü, hidronefroz, ameliyat öncesi ve sonrası durumu, diferansiye böbrek fonksiyonu (DRF), izotopun böbrekten temizlenme yarı ömrü (T1/2), histopatolojik sonuçları, üriner sistem enfeksiyonu ve reoperasyon açısından değerlendirildi. Gruplar arasındaki farkları test etmek için Anova ve Ki-Kare testleri kullanıldı. İstatistiksel olarak $p<0,05$ altındaki değerler anlamlı kabul edildi.

BULGULAR

Hastaların ortalama operasyon yaşı 46,87 ay idi ve bunların 47'si (%73,4) erkek hastalardan oluşuyordu. ÜPBD %39,1 (n=25) sağda, %56,3 (n=36) solda ve %4,7 (n=3) bilateral olduğu görüldü. Çalışmadakilerin %68,8'inde (n=44) antenatal hidronefroz tanısı mevcuttu. Hastaların sadece %6,3'inde (n=4) vezikoüreteral reflü (VUR) olduğu gösterildi. Ameliyat öncesi ve sonrası ortalama DRF değerleri sırasıyla %49,7 (%21-78) ve %49,2 (%20-56) idi. Bütün hastaların T1/2 değerleri 20 dakikadan daha uzundu. Ortalama renal pelvis AP çapı 21.58 mm (10-62 mm) idi. Eksize edilen patolojik spesmenin ortalama uzunluğu 10,26 mm (3-40 mm) ve hipertrofinin daha baskın olduğu görüldü. Ureteri çaprazlayarak hidronefroza neden

olan aberan damarın hastaların %17,18'inde (n = 11) olduğu ortaya çıkarıldı. Kız çocuklarında, sol tarafta daha fazla görülmesi ve operasyon yaşının büyük olması istatistiksel olarak anlamlı bulundu. Hidronefrozun aberan damar sebebi ile oluşmayanlarda oluşanlara göre daha fazla olması istatistiksel olarak anlamlı bulundu. Diğer parametreler arasında anlamlı fark yoktu. Postoperatif 4 hastada nüks görüldü (%6,2).

SONUÇ

Antenatal tanılı ÜPBD hastalarının etiyolojisinde internal nedenler önemli bir rol oynamaktadır ve daha erken yaşlarda operasyona ihtiyaç duyulmaktadır. Bununla birlikte, daha geç yaşlarda teşhis ve ameliyat edilen hastaların etiyolojisinde aberan damar daha yaygındır.

Anahtar kelimeler: üreteropelvik bileşke tıkanıklığı, cerrahi, aberan damar

ABSTRACT

OUR EXPERIENCE OF URETEROPELVIC JUNCTION OBSTRUCTION IN PEDIATRIC PATIENTS

BACKGROUND

Herein we report our clinical data and treatment outcomes of pediatric ureteropelvic junction obstruction (UPJO) patients.

METHOD

We retrospectively reviewed the data of 64 patients who underwent open dismembered pyeloplasty (except one robotic) because of UPJO between 2006 and 2019 at our clinic. Cases were evaluated regarding age, gender, prenatal history, hydronephrosis, pre- and postoperative courses, differential renal functions (DRFs), half-time tracer clearance (½TC), histopathologic results, urinary infection, and reoperations. Anova and Chi-Square tests were used to test the differences between the groups, where $p < 0.05$ was taken as statistically significant.

RESULTS

The mean operation age of patients was 46.87 months. forty-seven of these children (73.4%) were male. UPJO was found the right side in 39.1%(n=25), left side in 56.3 %(n=36), and bilaterally in 4.7% (n=3). Antenatal hydronephrosis was detected in 68.8% of patients (n=44). Vesicoureteral reflux demonstrated only 6.3% (n=4). Pre and postoperatively, mean DRFs were 49.7% (21–78%) and 49.2% (20–56%), respectively. All patient $t_{1/2}$ was higher than 20 minutes. The mean diameter of AP was 21.58 mm (10–62 mm). The mean length of excised specimen was 10,26 mm (3-40 mm), muscular hypertrophy was seen dominantly. Crossing vessel (CV) was

found in 17.18% (n=11). It was found statistically significant on the left side, higher operation age and female patients. Hydronephrosis was found statistically significant compared to the non-CV patients. There was no difference between the other parameters. Postoperative recurrence was seen in 4 patients (6.2%).

CONCLUSION

Internal causes play an important role in the etiology of UPJO patients with antenatal diagnosis, and the operation is needed at an earlier age. However, CVs are more common in the etiology of patients who are diagnosed and operated on later.

Key words: ureteropelvic junction obstruction, surgery, crossing vessel

TEŞEKKÜR

Bundan sonraki hayatımın önemli bir parçasını oluşturacak olan Çocuk Cerrahisi'ne dair çok değerli bilgi ve beceriler kazandığım beş yıllık asistanlık sürecinin sonuna gelmiş bulunmaktayım. Geride kalan 5 yıllık asistanlık süresinde eğitim gördüğüm Çocuk Cerrahisi alanında en değerli ve en başarılı hocalarla çalışmanın gururu ve mutluluğunu yaşıyorum. Edindiğim bilgi, birikim ve tecrübelerim ışığında; mesleğimi en doğru ve en etik şekilde icra etme gayreti içinde olacağım.

Engin bilgi ve tecrübelerini bizzat kendisinden öğrenme şansını bulduğum, kitap ve kaynaklarından tüm çocuk cerrahların yararlandığı Prof. Dr. A. Can BAŞAKLAR hocama şükranlarımı sünüyorum.

Yaşadığımız herhangi bir sorun nedeni ile yanına gittiğimizde bizleri güler yüzle karşılayan, sorunlarımıza çözüm bulan ve her türlü desteğini bizden esirgemeyen ana bilim dalı başkanımız; Prof. Dr. Kaan SÖNMEZ hocama teşekkürlerimi sunuyorum.

Uzmanlık eğitimim boyunca, bilgi ve tecrübesini paylaşarak yetişmemde büyük katkısı olan saygıdeğer Prof. Dr. Zafer TÜRKYILMAZ hocama şükranlarımı sunuyorum.

Uzmanlık eğitimim boyunca, bilgi ve tecrübesini paylaşarak yetişmemde büyük katkısı dışında tezim konusunda bana yardımcı olan tez danışmanım, Prof. Dr. Ramazan KARABULUT hocama sonsuz teşekkürlerimi sunarım.

Tezimin ortaya çıkmasında katkı ve desteklerini hiçbir zaman esirgemeyen Prof. Dr. Fazlı POLAT ve Prof. Dr. Aylar POYRAZ hocalarıma ve uzmanlık eğitimim boyunca bana birçok değerli bilgi ve beceri kazandıran Prof.Dr. İ Onur Özen ve Prof.Dr.Y. Hakan Çavuşoğlu hocalarıma minnettarım.

Ayrıca, biz asistanların ağabeyi Op. Dr. Cem Kaya ağabeyime, birlikte çalışmaktan keyif aldığım ve her zaman bana destek olan Kıvanç Şeref ağabeyim, Merve Altın, Hayrunnisa Oral, Murat Özbek, Deniz Gökçe, Nasim Emaratpardaz ve Abdurrahman Tartık meslektaşlarıma ve her daim yanımda olan eşim Ben Azir Beguma ayrı ayrı teşekkür ederim.

Son olarak bölümümüzün çalışkan ve fedakar hemşireleri, sekreterler ve personellerine sonsuz teşekkürlerimi sunuyorum

İÇİNDEKİLER

ÖZET I

ABSTRACT III

TEŞEKKÜR V

İÇİNDEKİLER VI

TABLOLAR VIII

ŞEKİLLER IX

RESİMLER X

KISALTMALAR XI

1. GIRIŞ VE AMAÇ 1

2. GENEL BİLGİLER 2

2.1 ÜROGENİTAL SİSTEM EMBRİYOLOJİSİ 2

2.2. ÜROGENITAL SISTEM ANATOMISI 5

2.2.1. Böbrekler 5

2.2.2. Üreterler 10

2.3. BÖBREK FIZYOLOJISI 12

2.3.1. Nefron Birimi 13

2.3.2. Nefronun Histolojik Yapısı 16

2.3.3. Nefron Fizyolojisi ve İdrar Oluşumu 18

2.4. HIDRONEFROZ 21

2.5. ÜPBD'DE ETYOLOJİK NEDENLER 21

2.5.1. Embriyolojik Açıdan ÜPBD 21

2.5.2. ÜPBD'da İntrensek Nedenler 22

2.5.3. ÜPBD'da Ekstrensek Nedenler 25

2.6. ÜPBD'DA KLİNİK BELİRTİLER 29

2.7. TANI YÖNTEMLERİ 30

2.7.1. ÜPBD'da Ultrasonografi 30
2.7.2. ÜPBD'da Magnetik Rezonans Ürografi 31
2.7.3. ÜPBD'da Diüretikli Renogram 32
2.7.4. ÜPBD'da İntravenoz Pyelografi (İVP) 32
2.7.5. ÜPBD'da Retrograd Pyelografi ve Whitaker Testi 32
2.7.6. ÜPBD'da Laboratuar 33
2.8. TEDAVİ YÖNTEMLERİ 33
2.8.1. Konservatif Tedavi 34
2.8.2. Cerrahi Tedavi 34
3. HASTALAR VE METOD 38
4. BULGULAR 40
5. TARTIŞMA 45
6. ÇALIŞMANIN KISITLAMALARI 52
7. SONUÇLAR 53
8. KAYNAKLAR 54
9. ÖZGEÇMİŞ 62

TABLOLAR

Tablo 1. ÜPBD'nın Cinsiyete Göre Dağılımı 40
Tablo 2. ÜPBD'nın Görüldüğü Tarafa Göre Dağılımı 40
Tablo 3. Hastaların Pre-Operatif ve Post-Operatif Demografik Özellikleri 41
Tablo 4. Hastaların Pre ve Post-Operatif DRF Değerleri ve Renal Pelvis AP Çapı..... 42
Tablo 5. Hidronefroz Derecesi 42
Tablo 6. Patolojik Tanı ve Eksize Edilen Segment Özellikleri 43
Tablo 7. Hastların Hastanede Yatış ve Postoperatif Takip Süreleri 44

ŞEKİLLER

Şekil 1. Böbreğin önden Görünümü * 6
Şekil 2. Böbreğin iç anatomisi * 7
Şekil 3. Minor kalikslerin bir araya gelerek major kaliksi ve major kalikslerin de bir araya gelerek renal pelvisi oluşturması şematize edilmiştir* 8
Şekil 4 A. böbreğin dolaşım sistemi* Şekil 4 B: renal kortekste sirkulasyon* 9
Şekil 5. üreterin makroskopik anatomisi* 11
Şekil 6. üreterin mikroskopik anatomisi * 12
Şekil 7. jukstamedullar nefron, vaskular yapıları ve toplayıcı sistem anatomisi* 15
Şekil 8. idrar drenaj sistemi* 16
Şekil 9. Nefronun histolojik görünümü* 18
Şekil 10. Glemrüler Filtrasyon, Reabsorbsiyon ve tübüler sekresyonun şematik görünümü * 20
Şekil 11. Üreteropelvik bileşke darlığı ve renal pelvikalisiyel sistemde dilatason* 26
Şekil 12. Böbrek alt polunu besleyen aberan damarın ÜPB'ye bası yaparak darlığa sebep olması* 28
Şekil 13. Anderson–Hynes dismembered pyeloplasty. Genişlemiş pelvis ve üreteroplevik birleşim yeri eksize edildikten sonra pelvis yukarıdan aşağıya doğru sütürize edilir ve ureter pelvis alt ucuna anostomoz edilir. * 37

RESİMLER

Resim 1. Çalışmamızdaki hastaların birinden elde edilen ÜPB'nin H&B ile boyandıktan sonraki mikroskobik görünümü. Muskuler tabakada kalınlaşma ve artmış fibrozis dikkati çekmektedir. 23
Resim 2. ÜPB'nin trikrom boyası ile ile boyandıktan sonraki mikroskobik görünümü. Muskuler tabakada kalınlaşma ve artmış fibrozis dikkati çekmektedir. 24
Resim 3. Üreteropelvik bileşkede darlık 27
Resim 4. Üreteropelvik bileşke darlığı ve renal pelvikaliksiyel sistemde dilatasyon 27

KISALTMALAR

ADB	Aberan Damar Basısı
APPÇ	Anteroposterior pelvis çapı
AUIH	Asemptomatik Unilateral İzole Hidronefroz
ÇTS	Çift toplayıcı sistem
DJS	Double J stent
DMSA	Dimerkaptosüksinik asit
DRF	Diferansiyel renal fonksiyon
DRS	Diüretikli Renal Tc-99m MAG3 sken
DTPA	Dietilentriaminpentaasetik asit
İYE	İdrar Yolu Enfeksiyonu
MAG-3	Merkaptoasetiltriglisin
MKDB	Multikistik Displastik Böbrek
MR	Manyetik rezonans
PİK	Persistan İdrar Kaçağı
PUV	Posterior Üretral Valv
SFU	Society of Fetal Urology (Fetal Üroloji Derneği)
SMA	Süperior Mezenterik Arter
SS	Standart Sapma
T1/2	İzotopun böbrekten temizlenme yarı ömrü
Tc-99m	Teknesyum-99m
USG	Ultrasonografi
UTD	Urinary tract dilation (Üriner yol dilatasyonu)
ÜPB	Üreteropelvik Bileşke
ÜPBD	Üreteropelvik Bileşke Darlığı
ÜVB	Üreterovezikal bileşke
VSÜG	Voiding sistoüretrografi
VUR	Vezikoüretral reflü

1. GIRIŞ VE AMAÇ

Üreteropelvik bileşke tıkanıklığı (ÜPBD) idrarın böbrek pelvisinden üretere akışının fonksiyonel veya anatomik yetersizliğidir. Altta yatan etiyolojik faktörlere bakılmaksızın (intrensek veya ekstrinsik), renal pelvis belli bir süre boyunca idrar geçişine uyum sağlayabilir, ancak viskoelastisitesini kaybettiğinde, artan intrapelvik basınç ilerleyici böbrek hasarına neden olabilir [1-5]. Embriyolojik, anatomik ve fonksiyonel çalışmalar ÜPBD'nin altında yatan kesin patofizyolojik mekanizmasını ortaya koyamamaktadır. Ancak, iki farklı teori vakaların çoğunu açıklayabilmektedir. Yenidoğan döneminde daha sık görülen *intrensek etyoloji;* üreteral rekanalizasyondan sonra miyogenezisin üreterovezikal bileşkeden üreteropelvik bileşkeye (ÜPB) retrograd ilerleyişi bir hayvan çalışması ile gösterilmiştir. Buna göre ÜPB seviyesinde, tamamen stenotik olmayan, aperistaltik bir üreteral segment nedeniyle üreteral farklılaşmanın erken dönemde durması intrensek hipotezin en belirgin özelliğidir [6]. *Ekstrensek etyoloji* ise ilk olarak Charles Mayo tarafından 1909 yılında tarif edilmiştir. Bu teoriye göre ÜPBD böbrek alt kutubunu besleyen anormal bir vasküler yapının üreteri ÜPB seviyesinde dışarıdan sıkıştırmasıyla oluşur [7]. ÜPBD'ye sebep olan ekstrensek etyolojinin insidansı çalışmalarda %15 ile %52 arasında değişmektedir [8]. Bu retrospektif çalışma, kliniğimizde son 13 yılda cerrahi yapılan ÜPBD' li hastalara ait deneyimlerimizi ve cerrahi tedavi sonuçlarını ortaya koymak amacıyla yapılmıştır.

2. GENEL BİLGİLER

2.1 ÜROGENİTAL SİSTEM EMBRİYOLOJİSİ

Embriyolojik ve anatomik olarak üriner sistem ve genital sistem; özellikle gelişimin erken döneminde birbiriyle çok yakın ilişkilidir. Tüm gelişim, posterior abdominal duvar boyunca ortak bir mezodermden olmaktadır. Başlangıçta iki sistem de kloakaya açılır [9]. Böbrekler kraniokaudal yönde gelişimini sürdürürler. Bu gelişim sırasında Pronefroz, Mezonefroz ve Metanefroz olmak üzere üç tane böbrek sistemi karşımıza çıkmaktadır. Pronefroz ve mezonefroz regrese olurken kalıcı böbrekleri metanefrozdan gelişir [9,10,11].

Pronefroz

Gelişimin dördüncü haftasının başında, embriyonun servikal bölgesinde nefrojenik kordun kranial kısımda bir miktar hücre topluluğu olarak karşımıza çıkarlar [9,13.] Bu hücre topluluğuna nefrotom adı verilir. Bunlar devamında lümen kazanarak pronefrik tübülleri oluşturur [13]. Dördüncü haftanın sonunda dejenere olurlar ancak pronefrik kanalların bir kısmı kalır [10].

Mezonefroz

Dördüncü haftanın son dönemine doğru rudimenter olan pronefrozların kaudal kısmında üst torasik ve lumbar segmentlerin ara mezoderminden gelişir [9,10]. Pronefrozların gerilemeye başlamasıyla oluşmaya başlar. Mezonefrik tübüllerin boyu uzar. Bükülerek S şeklinde ve medial uzantılarıyla kapiller yumak olan glomerülü oluşturur [9,13]. Glomerülün etrafında Bouman kapsülünü de meydana getirirler [9]. Mezonefrik tubüller mezonefrik kanala (Wolff kanalı) bunlar da kloakaya açılır [12].

Daha sonraki dönemde de ürogenital sinuse açılırlar [13]. Kalıcı böbrekler oluşuncaya kadar, yaklaşık dört hafta kadar ara böbrekler olarak fonksiyon görürler [10]. Mezonefrozlar ilk trimestrin sonuna doğru dejenere olmaya başlarlar[12]. Fakat mezonefrik tübüller erkeklerde testisin efferent kanalcıklarını oluştururlar. Kadınlarda ise bu yapı bir kısım kalıntıları bırakarak dejenere olmaktadır [9,10,11,12,13].

Metanefroz

Kalıcı böbreklerin erken dönemi olan metanefroz beşinci haftanın başında gelişmeye başlar [9,10,11,12]. Ortalama dört hafta sonra da fonksiyon görür hale gelirler [10,12]. Kalıcı böbrekler genel olarak iki kaynaktan gelişirler; Metanefrik Divertikül (üreter tomurcuğu) ve ara mezodermin metanefrik kısmı (metanefrik blastem) [10,12,13]. Bu iki bölge de mezodermal kökenlidir. Üreter tomurcuğu, mezonefrik kanalın kloakaya açılan kısmına yakın dışa doğru bir divertikül şeklindedir. Buradan üreter, renal pelvis, kaliksler ve toplayıcı tubüller gelişmektedir [9,10,12]. Üreter tomurcuğu büyüyerek metanefrik blastem içine penetre olur. Metanefrik divertikülün ucu üretere dönüşür. Üst ucu renal pelvisi oluşturur [9,10,11]. Metanefrik dokuya penetre olmaları sırasında kalikslerin her biri de iki yeni tomurcuk meydana getirir [9]. Bunların dallanması sonucu toplayıcı tübüller oluşur. Düz toplayıcı tübüller sürekli dallanarak ard arda gelen jenerasyonları oluşturur [9,10]. Bunların ilk dört tanesi gelişerek birleşir ve major kaliksleri oluştururlar. İkinci dörtlü birleşerek minör kaliksleri meydana getirir. Kalan jenerasyonlarda toplayıcı tübülleri oluşturur [10,13]. Her bir toplayıcı tübülün sonu, metanefrik mezoderm içindeki mezodermal hücreleri uyararak küçük metanefrik veziküllerı meydana getirir. Bunlar da büyüyererk renal (metanefrik) tubülleri oluşturur [10,12,13]. Bu metanefrik veziküller nefronların kökenidir [10,13]. Gelişen toplayıcı tubüllerin distal ucu metonefrik bir kep ile örtülüdür. Sonraki

dönemde bundan S şeklinde küçük tubüller oluşur. Proksimal uçta glomerül gelişir. Renal korpuskül (glomerül ve kapsülü) ile proksimal ve distal tubül, henle kulpu bir nefronu oluşturur [9,10,11,12]. Her distal tubülden biri kavis oluşturan bir toplayıcı tubül ile bağlantı kurar ve tubüller böylelikle birleşir [10]. Üreter tomurcuğunun dallanması, metanefrik mezodermden gelen uyarıcı sinyale bağlıdır. Nefronların değişimi de toplayıcı tubüllerden gelen uyarıcıya bağlıdır [12]. Nefronlar doğuma kadar oluşmaya devam ederler [9]. Fötal böbrekler lobludur. Bu lobulasyon genelde nefronların büyüyüp çoğaldığı infant döneminde kaybolur. Yeni doğanda yaklaşık iki milyon nefron vardır. Prematüreler hariç term bebeklerde nefron oluşumu tamamlanır. Glomerüler filtrasyon fötal hayatın 9. haftasında başlamış olsa dahi böbreklerin tam anlamıyla fonksiyon görmesi ve filtrasyonunun artması doğumdan sonra gerçekleşir. Gelişimlerinin başlangıcında pelviste sakrumun ventralinde yer alan böbrekler, ilerleyen dönemde abdomenin üst kısımlarına doğru yer değiştirirler [9,10,11,12,13]. Pelvisteyken birbirlerine yakın dururken, karın boşluğu büyüdükçe böbrekler yavaş yavaş yayılarak birbirlerinden uzaklaşırlar [10]. Böbrek yükselirken yaklaşık 90 derece medial yönde döner[12]. Böbreklerin bu yer değiştirmesi böbreklere doğru büyüyen embriyonun kaudal vücut kısmından kaynaklanmaktadır. Başlangıçta böbrek hilusu ventrale bakmaktadır. Dokuzuncu haftada böbrekler son halini aldıklarında suprarenal bezlerle temas ederler ve retroperitoneal yerleşimlidirler [10,11,12,13]. Pelvis içindeyken arteriyel kan dolaşımını yakınındaki damarlardan alırlar [9]. Başlangıçta renal arterler ana iliak arterlerin dallarıdır [12]. Daha sonra böbreklerin kanlanması, aortanın distal dallarından olmaktadır [10]. Yukarı doğru yer değiştirdikçe aortun yeni dallarından kan alırlar. Kaudaldeki damarlar involüsyona uğrayıp kaybolurlar. Dokuzuncu haftada son yerlerine ulaştıklarında kalıcı böbrek arterleri abdominal

aortanın dallarıdır. Sağ renal arter, soldakinden daha uzundur ve daha yukarıdadır [9,10].

2.2. ÜROGENITAL SISTEM ANATOMISI

2.2.1. Böbrekler

Böbrekler, karın arka duvarında T12-L3 vertebra seviyesinde yerleşimli fasulye biçiminde organlardır. Sağ böbrek karaciğer ile olan ilişkisi nedeniyle, sol böbreğe göre biraz daha aşağıda konumlanmıştır. Her böbreğin ön ve arka yüzeyleri, medial ve lateral kenarları, üst ve alt kutupları vardır. Lateral kenar konveks olup medial kenar ise böbrek sinüsünün ve böbrek pelvisinin bulunduğu konkav şekildedir. Her böbreğin konkav olan medial sınırında dikey bir yarık olan böbrek hilusu bulunur. Böbrek damarları, sinirleri, lenfatik sistemi ve böbrek toplayıcı sistemin yer aldığı anatomik bölgedir. Böbrekler, superiorda onları plevral boşluklardan ve 12. kaburga çiftinden ayıran diyafram ile ilişkidedir ve inferiorda böbreğin arka yüzeyi kuadratus lumborum kası ile temas halindedir. Subkostal sinir ve damarlar, ilio-hipogastrik ve ilio-inguinal sinirler, böbrekleri arka yüzeylerinden çaprazlayarak inferiora inerler. Sağ böbreğin anterior komşuluğunu karaciğer, çıkan kolon ve duodenum oluşturmaktadır. Sol böreğin anteriorunda ise mide, dalak ve inen kolon yer almaktadır [14]. Her bir böbreğin üstünde adrenal veya suprarenal bez olarak adlandırılan endokrin bezler mevcuttur, fonksiyonel olarak böbrek ile ilgisi olmayan bir bezlerdir. Her bir böbrek 3 önemli koruyucu tabaka ile çevrelenir. Bunlar yüzeyelden derine doğru sırasıyla renal fasya veya gerota fasyası, perirenal yağ kapsülü ve fibroz kapsüllerdir. Renal fasya veya Gerota fasyası, böbrekleri ve adrenal bezleri içine alan bir bağ dokusu tabakasıdır. Perirenal yağ kapsülü böbreği

çevreleyerek dış darbelere karşı yastıkçık görevi görür. Fibroz kapsül transparan bir kapsül olup çevre dokulardan enfeksiyonun böbreğe yayılmasını önler [15].

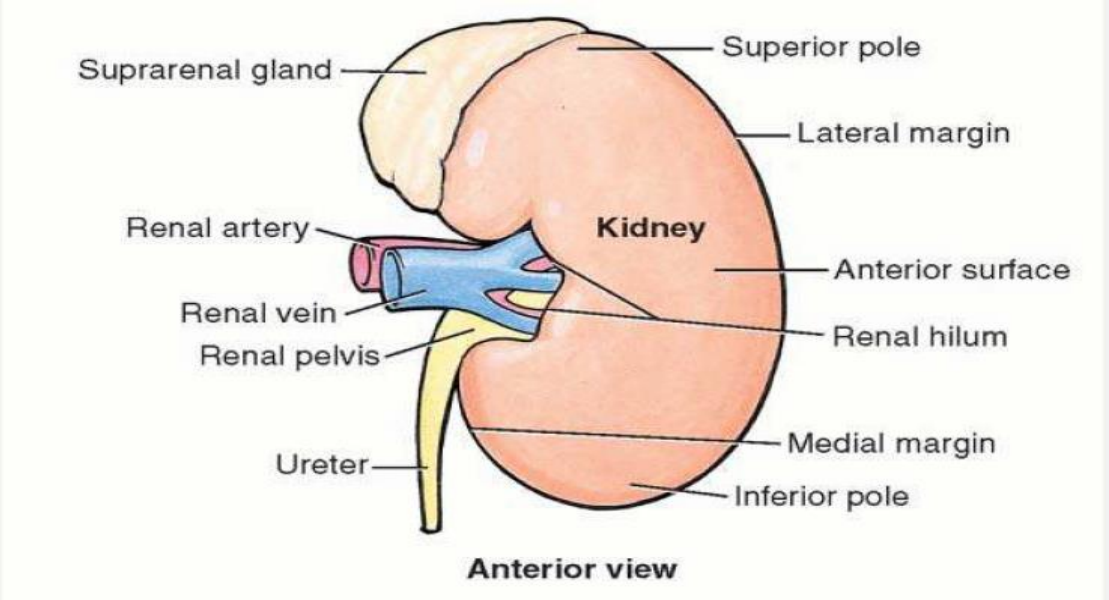

Şekil 1. Böbreğin önden Görünümü *

* Keith L. Moore, Anne M. R. Agur, Arthur F. Dalley, (2012), *Essential Clinical Anatomy*, 4th edition.

Bir böbrek uzunlamasına ortadan kesilerek ikiye ayırıldığında 3 ayrı tabaka ile karşılaşılır. Renal kapsülün hemen altındaki tabaka korteks renalis, korteks renalisin altında medulla renalis ve toplayıcı sistemin yer aldığı sinus renalis yer alır. Renal korteks granüllü kırmızımsı kahve renktedir. Medulla renalis, renal piramitler adı verilen 6–18 farklı üçgen yapıdan oluşur. Her piramidin tabanı renal kortekse bakarken papilla renalis ise sinus renalise açılır. Papilla renaliste idrar akışına izin veren çok sayıda foramina papillare adı verilen oluk mevcuttur. Böbrek korteksinden başlayıp medulla renalis içinde renal hilusa doğru uzanan ve renal piramitleri birbirinden ayiran oluşumlara kolumna renalis adı verilir [16].

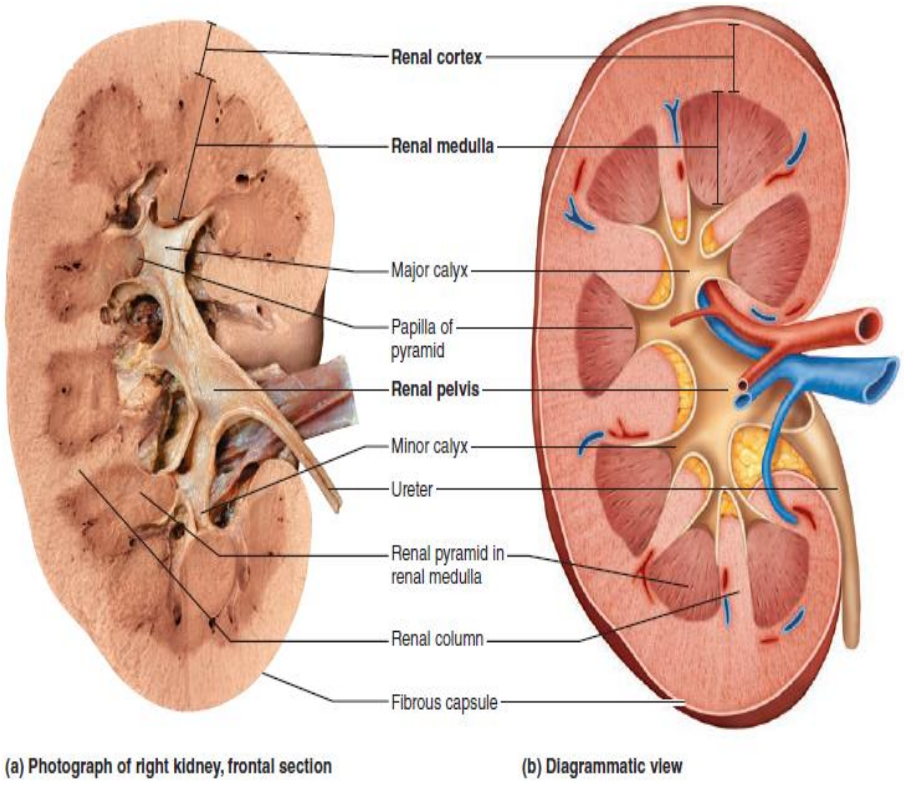

Şekil 2. Böbreğin iç anatomisi *

* Elaine N. Marieb, Katja N. Hoehn. (2015) *Human Anatomy and Physiology*. Tenth Edition kitabından alınmıştır.

Bir böbrek lobunu; renal piramit, renal piramitin üzerindeki korteks dokusu ve bitişik olduğu kolumna renalis oluşturur. İdrar böbrek loblarında üretilir. Oluşan idrar renal papilla içindeki kanallardan geçerek minor kalikslere dökülür. Dört veya beş minor kaliks bir araya gelerek major kaliksi major kaliksler de birleşerek huni şeklindeki renal pelvisi oluştururlar. Renal pelvis üretere bağlanıp böbreğin drenajını sağlar.

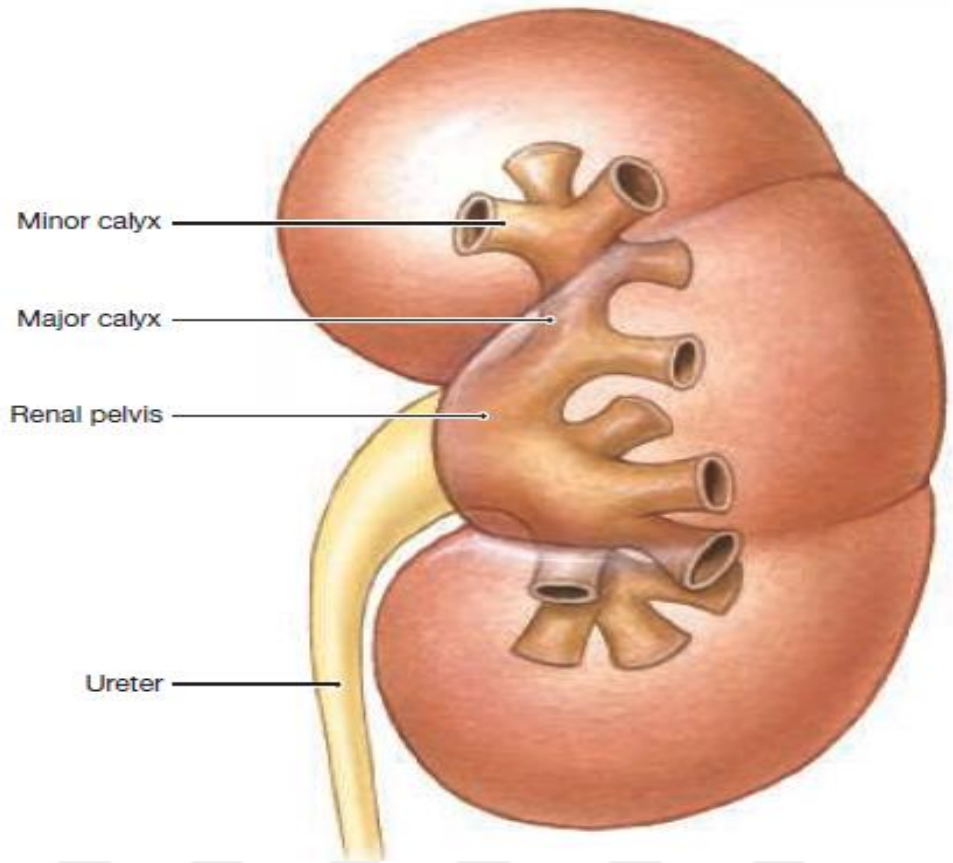

Şekil 3. Minor kalikslerin bir araya gelerek major kaliksi ve major kalikslerin de bir araya gelerek renal pelvisi oluşturması şematize edilmiştir*

* Elaine N. Marieb, Katja N. Hoehn. (2015) *Human Anatomy and Physiology*. Tenth Edition kitabından alınmıştır

İdrar üretemi nefron adı verilen mikroskopik tübüler yapılarda başlar. Böbrekte iki farklı nefron çeşidi vardır. Renal kortekste yerleşmiş olan kortikal nefron ve renal mudullaya bitişik olan jukstamedullar nefron. Her bir böbrekte kabaca yaklaşık 1,25 milyon nefron mevcuttur ki toplam kombine uzunluğu yaklaşık 145 kilometreye ulaşır [16].

Böbreklerden dakikada yaklaşık 1200 ml kan akar ki bu da kardiak debinin yaklaşık %20-%25'i kadardır. Her bir böbrek kanını renal arterden alır. Renal arter aorta

abdominalisin lateralinden superior mezenterik arter (SMA) yakınından çıkarlar. Renal arterler renal sinüslerden böbreğe giriş yapar ve segmental dallara ayrılır. Segmental renal arterler interlobar arterlere bölünerek renal piramitlerin arasından ilerleyerek korterks renalise ulaşır. İnterlobar arterler de renal korteks ve medulla arasında bir ark yaparak arkuat arter adını alır ki bu arterden de renal kortekse uzanan çok sayıda kortikal radial arterler çıkar. Kortikal radial arterler de afferent arteriollere bölünerek nefronlara kan taşıyarak glomerülleri oluşturur. Nefronlardan çıkan kan arteriyel sistemin ayna görüntüsü şeklinde ilerler. Venüller birleşerek radial veni, radial venler arkuat veni, arkuat ven, interlobar veni, interlobar ven segmental veni ve segmental renal venlerde renal veni oluşturur [16].

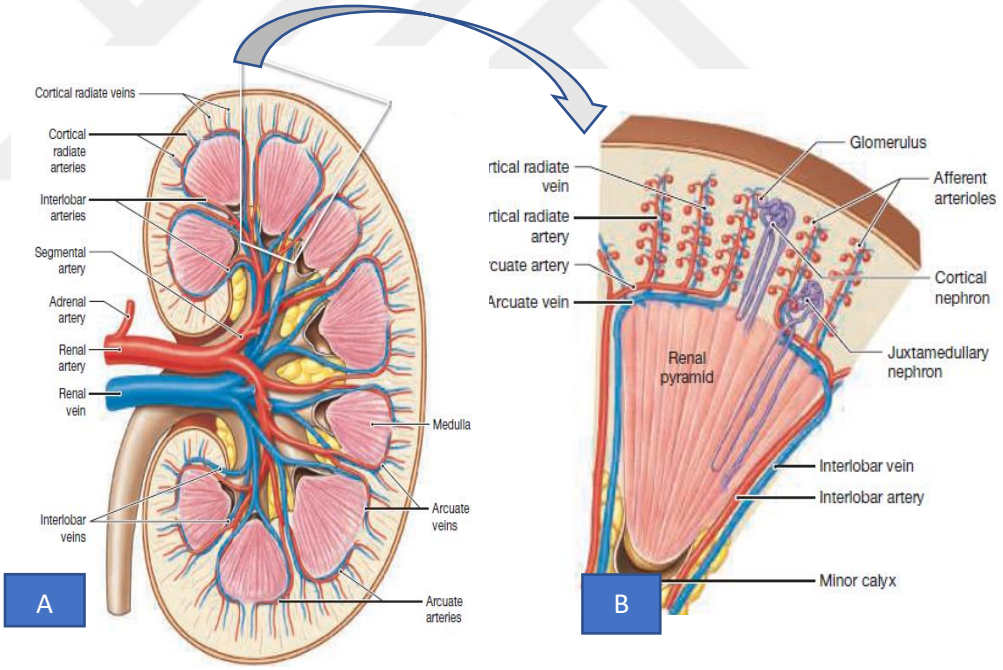

Şekil 4 A. böbreğin dolaşım sistemi* **Şekil 4 B:** renal kortekste sirkulasyon*

* Elaine N. Marieb, Katja N. Hoehn. (2015) *Human Anatomy and Physiology*. Tenth Edition kitabından alınmıştır

2.2.2. Üreterler

Üreterler, idrarı böbreklerden mesaneye taşıyan ince tübüler yapılardır. Her bir üreter renal pelvisin devamı olarak L2 vertebra düzeyinden başlar ve retroperitoneal olarak aşağıya doğru ilerleyip mesane duvarına oblik bir şekilde giriş yaparak bir miktar intramural seyredip mesaneye açılırlar. Üreterlerin böyle bir yol izlemesi, mesane içi basıncın arttığı zamanlarda distal üretere bası yaparak üreter uçlarını kapatarak vezikoüreteral reflü (VUR) gelişmesini önler. Üreterler histolojik olarak içten dışa mukoza, musküler ve adventisya olmak üzere üç ayrı katmana sahiptir. Üreterler böbrekler tarafından oluşturulan idrarın taşınmasında aktif rol oynar. Üreterin proksimaline gelen idrar distansiyon yaratarak musküler tabakanın kasılmasına yani peristaltizmin başlamasına sebep olur. Peristaltizm e idrarın mesaneye akmasını sağlar. Sadece yerçekimi idrarın mesaneye doğru akmasını sağlayamaz. Peristaltik dalgaların gücü ve sıklığı idrar oluşum hızına göre ayarlanır. Üreterler sempatik ve parasempatik sinir sistemi tarafından innerve edilir. Ancak peristaltizm kontrölü üzerine nöral sistemin üreter düz kasını distansiyonla gererek uyarması kadar ektili değildir [15].

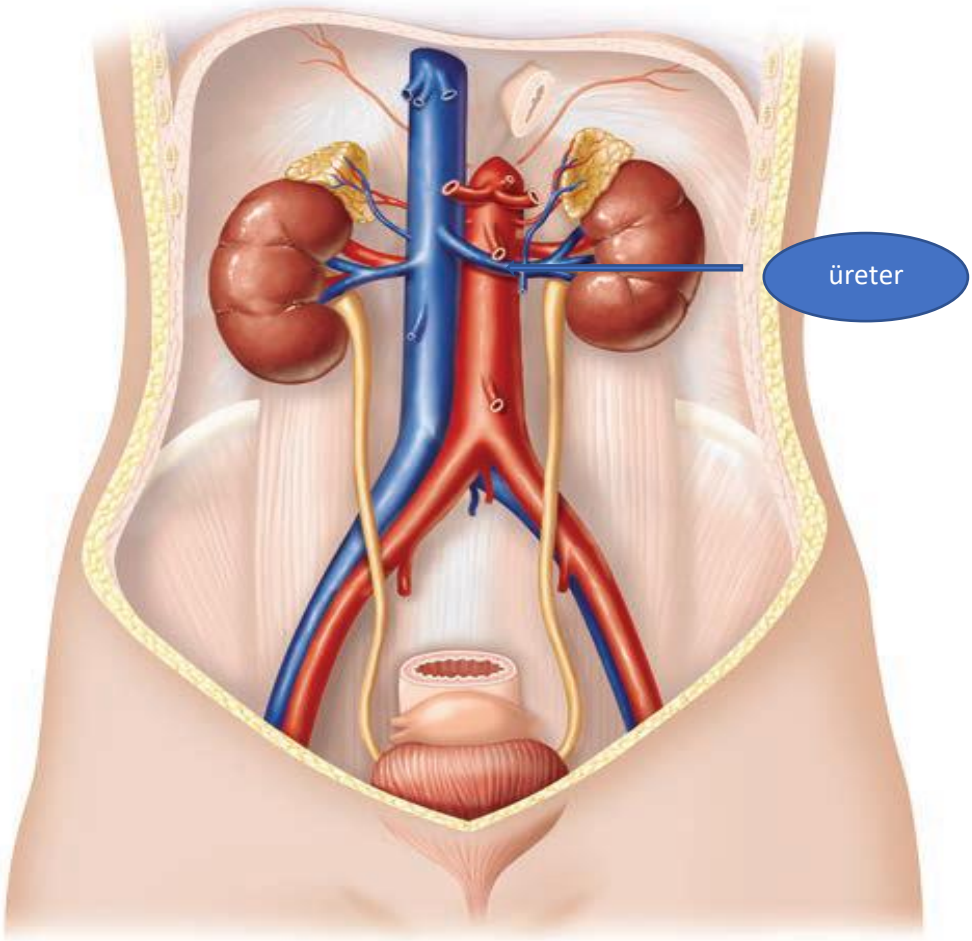

Şekil 5. üreterin makroskopik anatomisi*

* Elaine N. Marieb, Katja N. Hoehn. (2015) *Human Anatomy and Physiology*. Tenth Edition kitabından alınmıştır

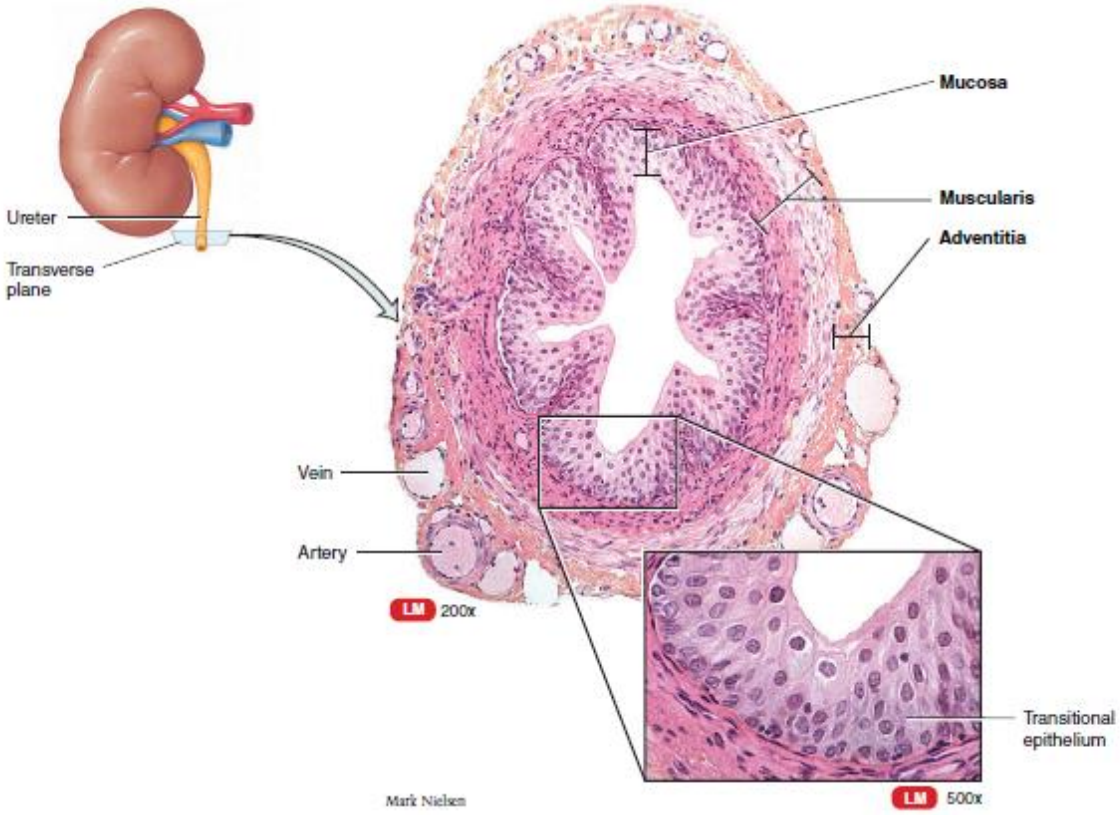

Şekil 6. * üreterin mikroskopik anatomisi *

* Principles of Human Anatomy, 14th Edition -2016 Gerard J , Tortora, Mark Nielsen kitabından alınmıştır

2.3. BÖBREK FIZYOLOJISI

Böbreklerimiz hergün dolaşımımızdaki yaklaşık 200 litrelik sıvıyı süzerek toksinleri, metabolik atıkları ve fazla iyonları atar ve gerekli olan maddeleri de dolaşıma geri kazandırır. Böbrekler vücudumuzun kimyasal dengesini korumaya yardımcı olur. Vücuttaki toplam su hacmini ve solut konsantrasyonunu düzenler. Ekstraselüler alandaki iyonların konsantrasyonunu çok hassas bir dengede tutmaya çalışır çünkü bazı iyonların konsantrasyonlarındaki çok az bir oynama bile hayati olabilir. Uzun süreli asit baz dengesini düzenler. İlaçlar ve toksinler gibi metabolik atıkların

atılmasını sağlar. Eritropoitin ve renin salgılayarak alyuvar üretimini ve kan basıncını düzenler. Vitamin D'yı aktif formu olan 1,25 dihidroksivitamin D'ye dönüştürür[15].

2.3.1. Nefron Birimi

İnsanlarda her bir böbrekte yaklaşık 800,000 ila 1,000,000 kadar nefron vardır. Nefronlar kendilerini yenileyemezler bu nedenle hasar görmeye veya yaşlılığa bağlı sayıları giderek azalır. Kırk yaşından sonra nefron sayısı her 10 yılda yaklaşık %10 azalır. 80 yaşındaki bir insanın nefron sayısı 40 yaşındaki birine nazeren %40 daha azdır. Nefronlardaki bu sayıca azalma hayatı tehdit edici değildir çünkü nefronlardaki adaptif değişiklikler yeterli miktarda su, elektrolit ve metabolik atık atmalarına olanak sağlar [16].

Böbreğin fonksiyonel ünitesi nefrondur. Her bir nefron sıvının filtre edildiği Malpigi cisimciği ve glomerüler filtratın içinden geçtiği renal tübülden oluşur. Malpigi cisimciği de bowman kapsülü ve glomerül kılcalından oluşur. Bowman kapsülü glomerülü çevreleyen ve kılcal damardan filtre olmuş sıvının aktığı çift katlı bir yapıdır. Renal tübül proksimal kıvrımlı tüp, henle kulbu ve distal kıvrımlı tüp olmak üzere 3 ayrı parçaya sahiptir. Malpigi cisimciği ve distal ve proksimal kıvrımlı tübüller renal kortekse uzanırlar. Bazı nefron lupu kortekste kalırkan bazıları ise renal medüllaya kadar ilerleyip sonra U şeklinde dönüş yaparak kortekse geri dönerler. Birkaç adet distal kıvrımlı tüp bir araya gelerek tek bir toplama tübülüne açılır. Birkaç toplama tübülü de birleşerek en son sayıları birkaç yüz ile sınırlı papiller duktusları oluşturur. Toplama duktusu ve papiller duktuslar renal korteksten renal medullaya geçerek minor kalikslere ulaşırlar. Birkaç adet minor kaliks de kendi aralarında birleşerek major kaliksi oluşturur. Bir nefronda henle kulbu proksimal ve

distal kıvrımlı tüpleri birbirine bağlar. Henle kulbu proksimal kıvrımlı tüpün son kıvrımını yaptığı kortekste birleşir ve medullaya doğru iner ki bu parçaya henle kulbunun inen kolu denir. Daha sonra tüp medulla renalis içinde ilerleyerek U şeklinde bir dönüş yaparak renal kortekse geri döner ve distal kıvrımlı tüp ile birleşir ki buna da henle kulbunun çıkan kolu denir. Nefronların yaklaşık %80-85i kortikal yerleşimlidir ve Henle kulpları renal medullaya kadar uzanmazlar ve kanlanması peritubüler efferent arteriolar tarafından sağlanır. Geride kalan %15-20 lik nefronar ise jukstamedullar nefronlar olup Malpigi cisimcikleri korteks ile medulla sınırına yakın korteks alanında yerleşmişlerdir. Henle kulpları oldukça uzun olup medullanın derinliklerine kadar uzanırlar. Kanlanmaları ise peritubal arteriolar ve efferent damarlardan kaynaklanan vasa rektalardan sağlanır. Uzun Henle kulbuna sahip jukstamedullar nefronlar oldukça konsantre idrar çıkarma yeteneğine sahiptirler [17].

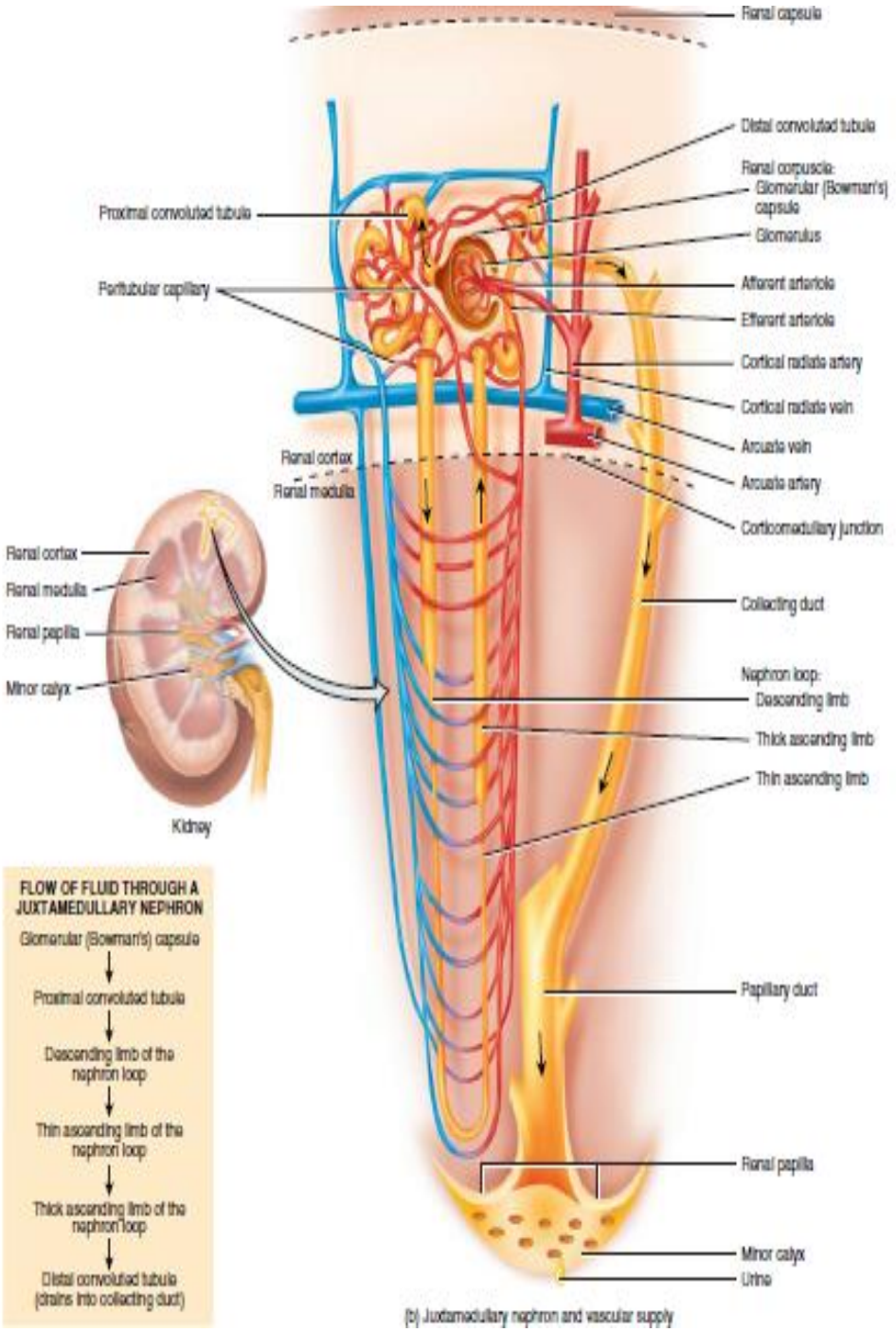

Şekil 7. jukstamedullar nefron, vaskular yapıları ve toplayıcı sistem anatomisi*

* Principles of Human Anatomy, 14th Edition -2016 Gerard J., Tortora, Mark Nielsen kitabından alınmıştır

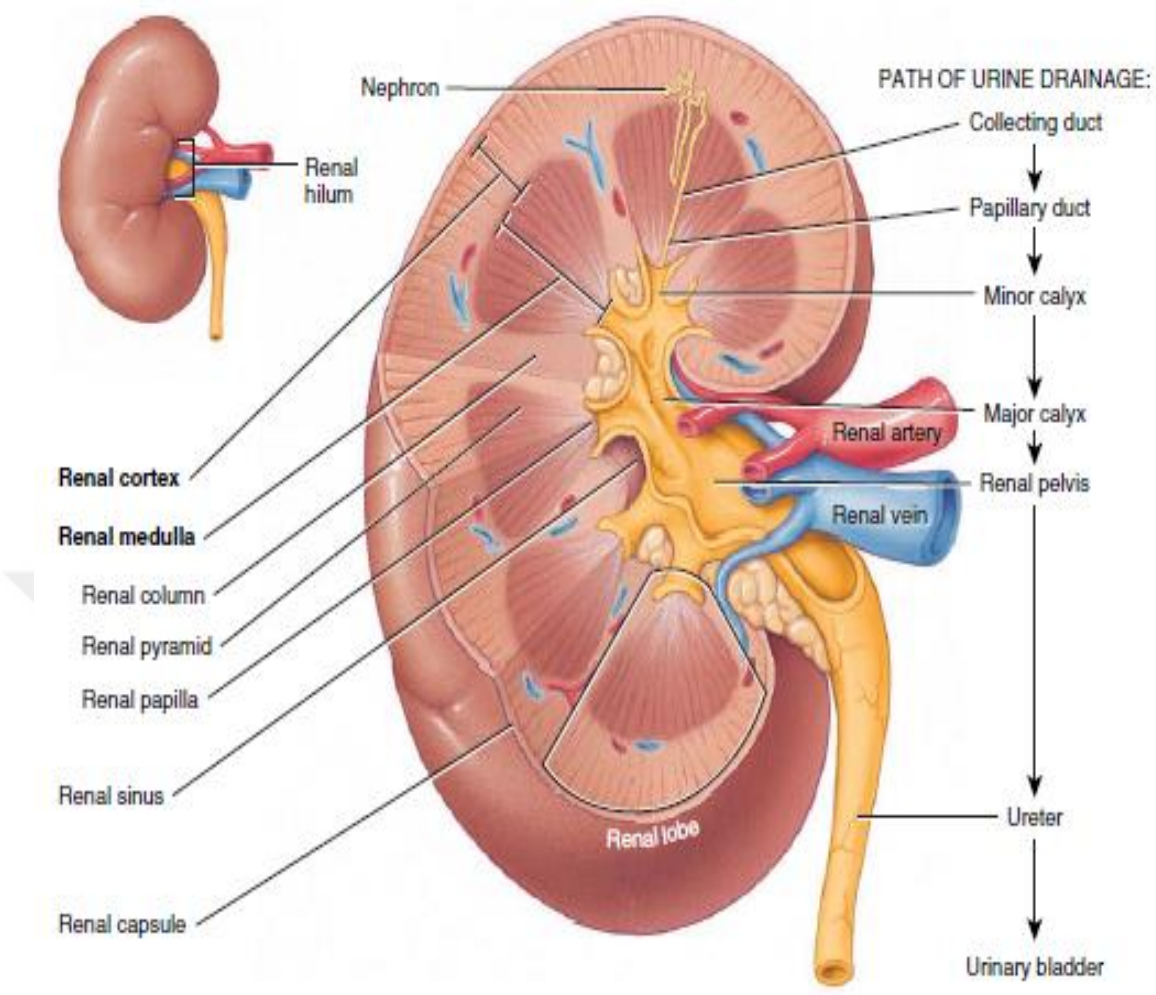

Şekil 8. idrar drenaj sistemi*

* Gerard J. Tortora, Mark T. Nielsen (2016), *Principles of Human Anatomy*, 14th Edition kitabından alınmıştır

2.3.2. Nefronun Histolojik Yapısı

Malpigi cisimciği, renal tübül ve toplayıcı tüpün iç kısmının tamamı tek katlı skuamoz epitel tabakası ile örtülüdür. Ancak, her bir bölüm kendi özel fonksiyonunu yansıtan ayırt edici histolojik özelliklere sahiptir. Bowman kapsülü paryetal ve visseral olmak üzere iki ayrı katmana sahiptir. Visseral katman podosit adı verilen modifiye tek katlı skuamoz epitel hücreler ile döşelidir. Podositler çok sayıda ayaksı

uzantıları ile kapillar hücrelerin etrafını sararak Bowman kapsülünün iç duvarını oluştururlar. Paryetal tabaka ise tek katlı skuamoz epitelden oluşmuş olup Bowman kapsülünü dış tabakasını oluşturur. Glomerüler kılcal damarlardan süzülen idrar Bowman kapsülünün iki tabakası arasındaki Bowman boşluğu veya kapsüler alana akar. Renal tübülün kıvrımlı proksimal kısmı, reabsorbsiyon ve sekresyon yüzey alanını genişletmek amacıyla apekslerinde (lümene bakan tarafında) mikrovillusları olan tek katlı küboidal epitelle döşelidir. Renal tübülün inen kolu ve çıkan kolunun dar kısmı tek katlı yassı epitelle örtülüdür. Tübülün çıkan kalın kolu ise tek tabaka kuboid epitel tarafından döşenmiştir. Her bir nefronda, renal tübülün son parçası afferent arteriol ile temas halindedir ve bu alanda hücre sayısı oldukça fazla olması sebebi ile bu alana maküle densa adı verilir. Maküle densanın yanındaki afferent arteriol duvarında jukstaglomerüler hücre adı verilen modifiye düz kas hücreleri vardır. Maküle densa ve jukstaglomerüler hücreler jukstaglomerüler aparat adı verilen ve kan basıncı regülasyonunda etkili olan aygıtı oluşturur. Renal tübülün kıvrımlı distal kısmının en son parçasında ve devamında ki toplayıcı tübülde iki farklı hücre mevcüttur. Birincisi Antidiüretik hormon (ADH) ve aldosterone hormonuna reseptör görevi gören esas hücreler ve ikincisi kan pHsını düzenleyen interkalar hücrelerdir [17].

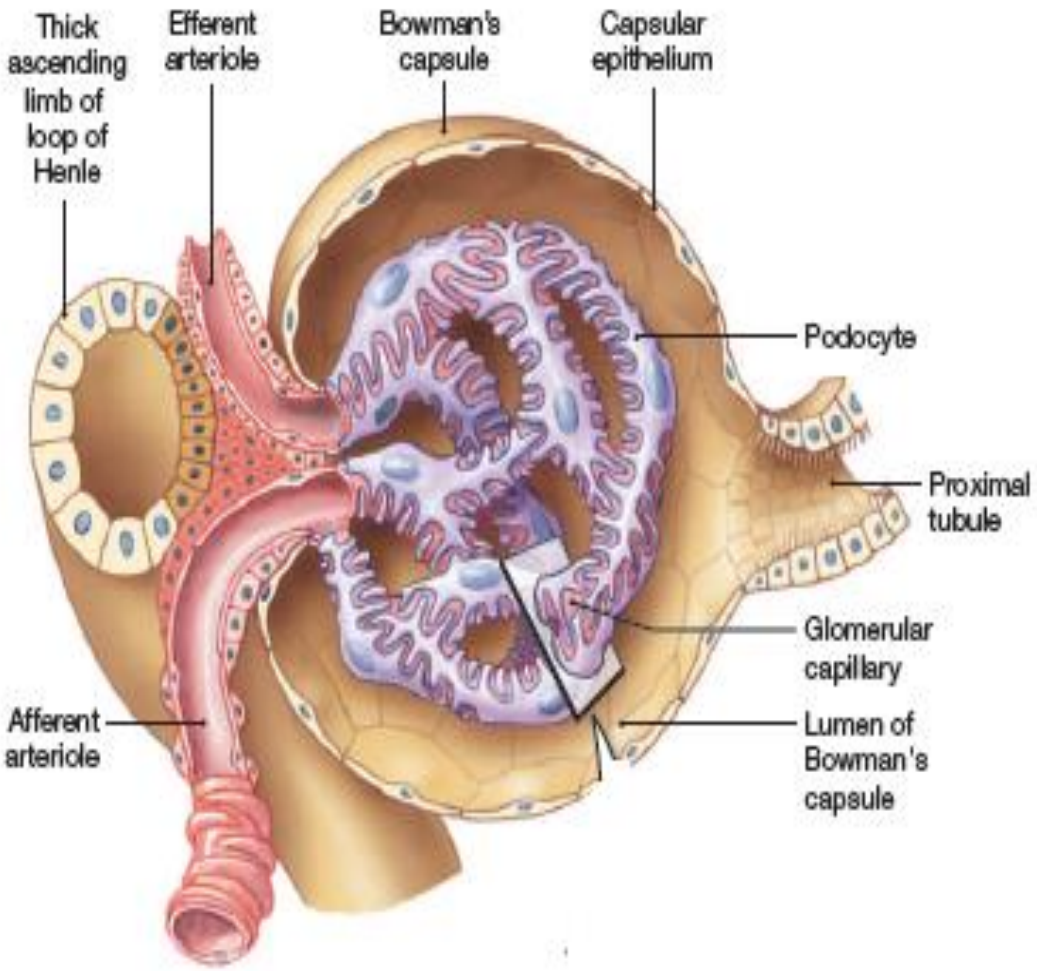

Şekil 9. Nefronun histolojik görünümü*

* Silverthorn, Dee Unglaub_Johnson, Bruce R._Ober, William C. Silverthorn, Andrew C. Ober, Claire (2016) Human physiology an integrated approach kitabından alınmıştır.

2.3.3. Nefron Fizyolojisi ve İdrar Oluşumu

Nefron fizyolojisi ve idrar oluşumu üç ayrı aşamada incelenebilir. 1. Glomerüler filtrasyon, 2. Tübüler reabsorbsiyon ve 3. Tübüler sekresyon [17].

1) Glomerüler Filtrasyon

İdrar oluşumunun ilk aşaması olan bu safhada afferent arteriol ile gelen kan plazmasından bol miktarda su ve çözünen madde kapillerlerden geçerek Bowman kapsülüne ve renal tübüllere geçer ve buna glomerüler filtrat adı verilir. Glomerüler filtratın ortalama günlük miktarı erkeklerde yaklaşık 180 litre ve kadınlarda yaklaşık 150 litredir ki bu toplam plazma hacminin yaklaşık 65 katını temsil eder. Glomerüler filtratın %99'a yakını tübüler reabsorbsiyonla kana geri emildiği için günlük yaklaşık 1-2 litlre filtrat idrar olarak çıkartılır. Glomerüler kapiller ve onları çepeçevre saran podositler filtrasyon membranı adı verilen seçici bir bariyer oluşturup su ve küçük maddelerin geçişine izin verirken çoğu plazma proteinleri, kan hücreleri ve plateletlerin geçişini de engeller [17].

2) Tübüler Reabsorbsiyon

Proksimal renal tübüllere gelen filtrat o kadar fazladır ki yarım saatlik filtrat hacmi toplam plazma hacminden daha fazladır. Neyse ki filtre olan filtratın çoğu tübüler reabsorbsiyon ile geri emilerek kan dolaşımına geçer. Her ne kadar renal tübüllerin ve toplama kanalların tüm epitel hücreleri reabsorbsiyon gerçekleştirse de proksimal kıvrılmış tübüller en büyük katkıyı sağlar. Reabsorbsiyon iki yolla gerçekleşir. 1-. Absorbe edilen maddelerin tübül epitel hücrelerinin içinden geçerek peritübüler kapillere geçtiği transselüler yol. 2- Renal tübül epitel hücrelerin arasından geçerek paratübüler kapillere geçtiği paraselüler yol. Proksimal tübül epitel hücreleri arasındaki bağlantı sıkı bağlantı olmasına rağman bazı maddelere karşı geçirgendir. Glukoz, amino asitler, üre, sodium, potasyum, kalsiyum, klor ve bikarbonat gibi iyonlar aktif ve pasif yolla geri emilir. Daha distalda yerleşen tübül hücreleri uygun

su ve iyon konsantrasyonunu sağlamak için geri emilimin ince ayarını yaparlar. Filtrata geçmiş küçük proteinler ve peptitler endositoz vasıtasıyla geri kazanılır [17].

3) Tübüler sekresyon

Nefron ve toplayıcı tübüllerin üçüncü fonksiyonu ise kandan ve tübül epitel hücrelerinden bazı maddelerin filtrata sekresyonudur. Bu yolla H^+, K^+, amonyum iyonları, kreatinin ve penisilin gibi bazı ilaçlar sekrete edilir. Tübüler sekresyonun iki ayrı önemi vardır. Hidrojen sekresyonu ile kan pH'sını düzenlerken, başka maddelerin de sekresyonu ile maddelerin kandan elimine edilmesini sağlar [17].

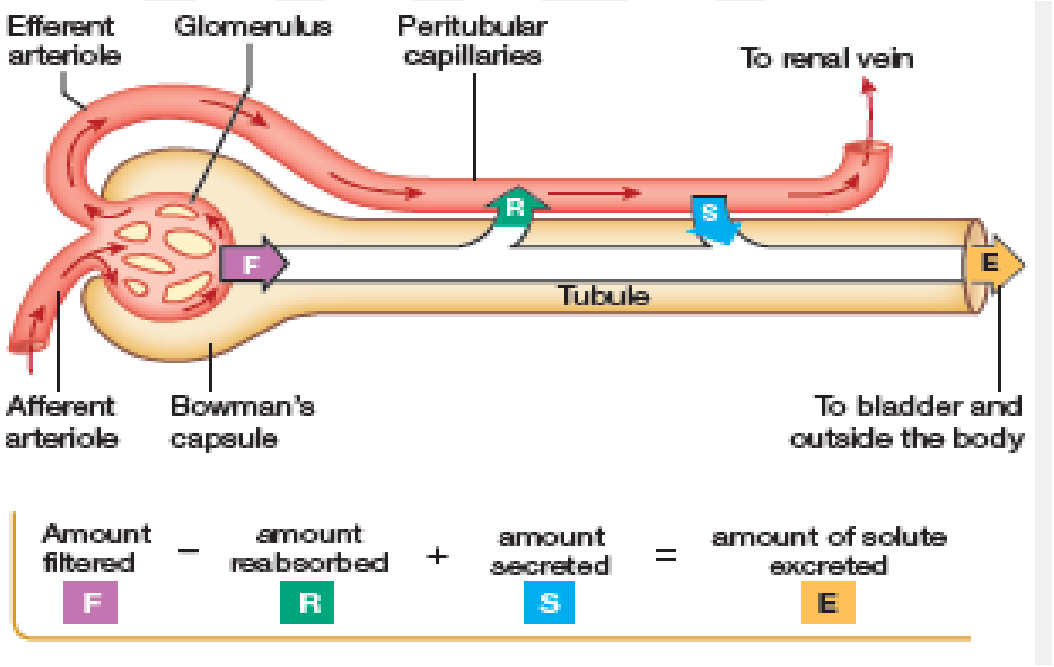

Şekil 10. Glemrüler Filtrasyon, Reabsorbsiyon ve tübüler sekresyonun şematik görünümü *

* Silverthorn, Dee Unglaub_Johnson, Bruce R._Ober, William C. Silverthorn, Andrew C. Ober, Claire (2016) Human physiology an integrated approach kitabından alınmıştır.

2.4. HIDRONEFROZ

Hidronefroz, idrarın böbrekten daha aşağı sistemlere akışını engelleyen tam veya kısmi bir tıkanıklık nedeniyle, idrarın renal pelvis içinde birikmesi ve buna bağlı olarak böbrek pelvisinin ve intrarenal kalikslerin hidrostatik distansiyona maruz kalması şeklinde tanımlanır. Prenatal üropati tanısı alan hastaların %35'ini oluşturur ve insidansı 2000 canlı doğımda 1 dir. Erkekler kızlara nazaran daha çok etkilenirken, yaklaşık %90'ı da tek taraflıdır [18]. Olguların üçte ikisi sol taraftadır. İki taraflı görülme sıklığı 6 aydan küçük çocuklarda %21-36 arasındadır. İki taraflı ÜPBD olan hastaların %5'inden daha azı bilateral piyeloplastiye ihtiyaç duyar [19].

2.5. ÜPBD'DE ETYOLOJİK NEDENLER

ÜPB darlığının etyolojisinde birden fazla gelişimsel anomali rol oynar. Buna üreteropelvik bölgedeki stenoz, hipoplazi, polipler, kapakçıklar, aberan damar, fibroz bantlar ve yapışıklıklar örnek gösterilebilir. ÜPBD'lar intrensek, ekstrensek ve sekonder nedenler olmak üzere 3 ayrı başlık altında incelenebilir[19].

2.5.1. Embriyolojik Açıdan ÜPBD

Embriyolojik açıdan bakarsak mezonefrik duktan gelişen üreterik kök bidirectional (iki yönlü) uyarıcı rol oynayacak şekilde mezonefrik duktan trigon, posterior mesane boynu ve proksimal üretranın farklanmasına yol açarken aynı zamanda metanefrozun böbrek olarak gelişmesine öncülük eder. Bu iki yapının birbiriyle bu iletişimi nefrogenesis olarak tariflenir. Böylece üreterik kökten üreter, pelvis ve kaliseal sistem gelişir. İşte bu gelişim sırasındaki mekanik tıkanıklıklar pelvikaliseal, üreteropelvik ya da üreterpvezikal darlığın

oluşmasına yol açar. Hatta bu üreterik kökün bidirectional rekanalizasyonun bozulması ile bu tıkanıklıkların olduğu söylenmiş fakat bu rekanalizasyon sadece üreter ortasında gösterilmiştir. UPJ tıkanıklığının gerçek modelini hiçbir deneysel çalışma yapamamış ve genetik çalışmalarla oluşturulmuştur[19]. Chang ve arkadaşları Mouse modellerinde calcineurin b TİP 1 (Cnb1) gene oynaması ile üriner mezenşim gelişimini engellemiştir[20]. Wang ve arkadaşları ise bone morfojenik protein 4(BMP4) knock out Mouse modellerinde üreter düz kas gelişimini inhibe etmiş ve adinamik segment oluşturmuştur[21].

2.5.2. ÜPBD'da İntrensek Nedenler

İntrensek nedenler üreterin herhangi bir seviyesinde görülelebilse de en sık ÜPB alanında görülür. Anatomik olarak ÜPB'de stenoz ve valv olarak ikiye ayırmak mümkündür [19,22]. ÜP bileşkede stenoz hidronefrozun etyolojik sebeplerinden en sık görülenidir ve yaklaşık olguların %75'ini oluşturur. Stenozda ÜPB'de fiziksel açıdan lümen yapısı olsa da lümen dardır. Renal pelvis ile üreter arasında ani bir çap farkı olmasına karşın her zaman lümen açıktır. Üreterin pelvis ile birleştiği yerin yaklaşık yarım santim distalinden kesi yapıldığında pelviste biriken idrarın dışarıya doğru akmadığı görülür. Ancak pelvis rahatlıkla kateterize edilip kateterden idrar akımının gerçekleştiği görülebilir. Tekrar kateter çekildiğinde idrar akımını durur (Adinamik segment). ÜPB alanında anatomik veya fiziksel bozukluğun yanında fonksiyonel bir bozukluk da mevcuttur. İyi bir peristaltizme sahip olmayan bu alanda idrar bolusuna uyum sağlayacak bir dilatasyon oluşmaz. Histolojik olarak ÜPB'deki üreter lümeni transizyonel epitelle döşelidir ancak duvarındaki sirküler kaslarda organizasyon ve şekil bozukluğu ve dismorfik görünüm mevcuttur. Duvarındaki düz kas hücresi oldukça azdır ve düz kas hücrelerinin boyutu üreterin diğer alanlarındaki ile aynıdır. Aynı zamanda anormal kas hipertrofisi da dikkatı çekmektedir. Elektron mikroskop

ile bakıldığında yoğun miktarda kollajen birikiminin olduğu görülür. Ancak kollajen birikiminin neden mi sonuç mu olduğu bilinmemektedir [19,22].

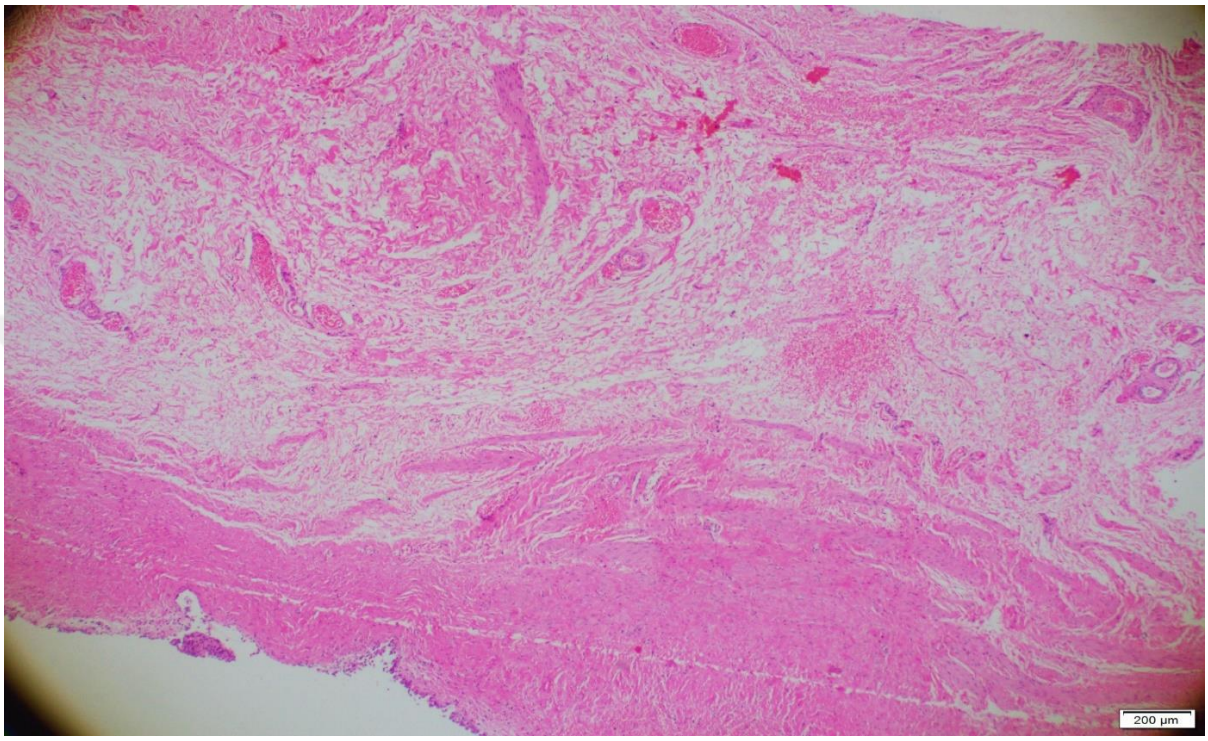

Resim 1. Çalışmamızdaki hastaların birinden elde edilen ÜPB'nin H&B ile boyandıktan sonraki mikroskobik görünümü. Muskuler tabakada kalınlaşma ve artmış fibrozis dikkati çekmektedir.

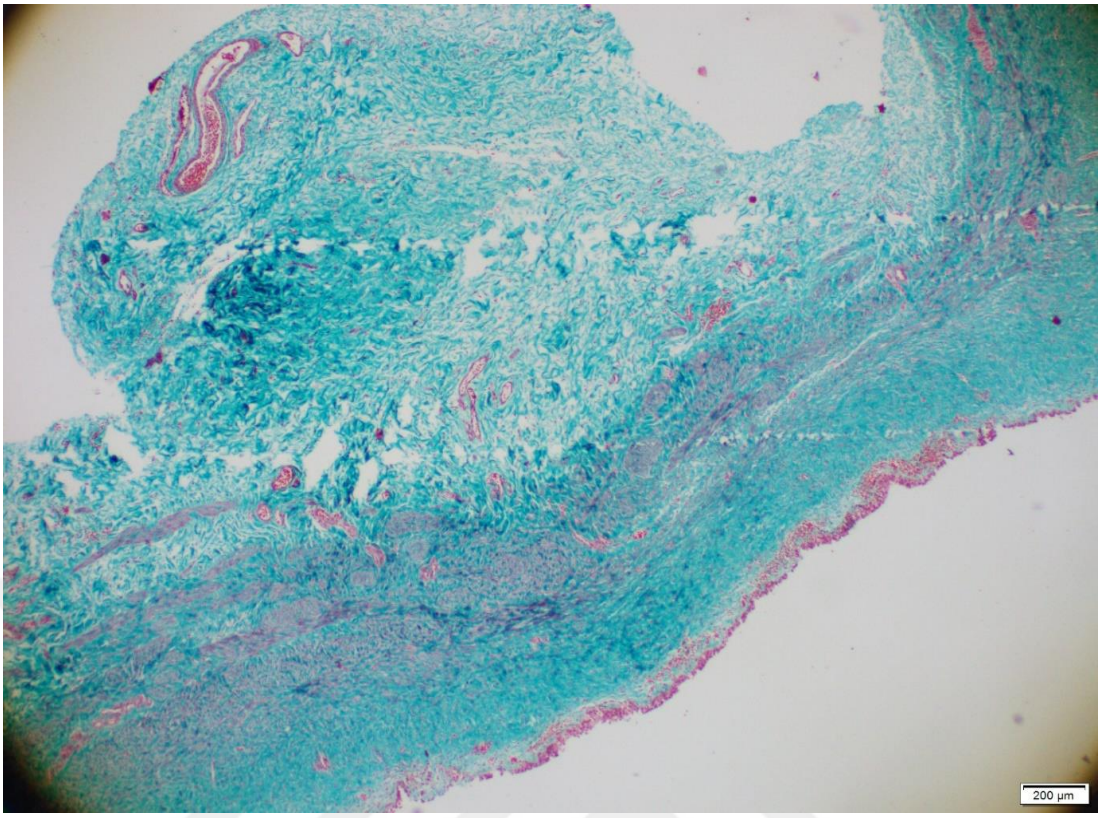

Resim 2. ÜPB'nin trikrom boyası ile ile boyandıktan sonraki mikroskobik görünümü. Muskuler tabakada kalınlaşma ve artmış fibrozis dikkati çekmektedir.

Yapılan çalışmalar ÜPB'deki darlığa bu alandaki innervasyon bozukluğunun da sebep olabileceğini ortaya çıkarmıştır. Kısacası patolojik neden tam olarak aydınlatılamamış olsa da myojenik ve nöronal disfonksiyona bağlı olduğu öne sürülmektedir [19,22].

Senol ve ark. yaptıkları bir araştırma ile ÜPBD olan hastaların spesimenlerinde intertisyel Cajal hücrelerinin azaldığını göstermiş ve bu azalmanın üreter kontraktilitesi üzerine olumsuz etkisi olduğunu öne sürmüşlerdir[23].

İntrensek nedenlerden mukozal valv veya polip ise oldukça nadir görülür ve Östling'in tarif ettiği fetal üretral kıvrımların artığıdır. Bu yapılar yaşla çocuğun uzunlamasına büyümesi ile kendiliğinden kaybolurlar ve spontan düzelen UPJ tıkanıklığına neden olurlar [19].

2.5.3. ÜPBD'da Ekstrensek Nedenler

Ekstrensek nedenlerden ise üreterin renal pelvise yüksek bir açıyla giriş yapması, aberan damarların ÜPB'ye bası yaparak lümenden idrar akışını engellemesi ve periüretrik fibrozis ve bantlar sorumludur[19].

Normalda renal pelvis huni şeklindeki ÜP bileşke ile üretere pelvisin en alt kısmından bağlanır. Bazı ÜP bileşke darlıklarında üreterin pelvise daha yüksekten ve oblik bir şekilde giriş yaptığı saptanmıştır. Bu patoloji izole bir şekilde gelişmiş olabileceği gibi ÜPBD'ye sebep olan başka bir hastalığa bağlı da gelişmiş olabilir. Üreterin bu şekilde pelvise yüksekten giriş yapması özellikle diürez dönemlerinde genişleyen pelvisin ÜP bileşkeye bası yaparak idrar akışını engellemesiyle sonuçlanır [19]. Bu basıncın tübüllere yansıması idrarın tübülleri terk etmesini geciktirir, bu durum enfeksiyona zemin hazırlar ve sonuçta böbrek parankimi ilerleyici biçimde zedelenir [19]. Fetal uropatiler, her 600 ila 800 gebelikten birinde görülür. Üreteropelvik bileşke darlığı (ÜPBD) en sık görülen patoloji olup prenatal üropati tanısı alan hastaların %35'ini oluşturur [19].

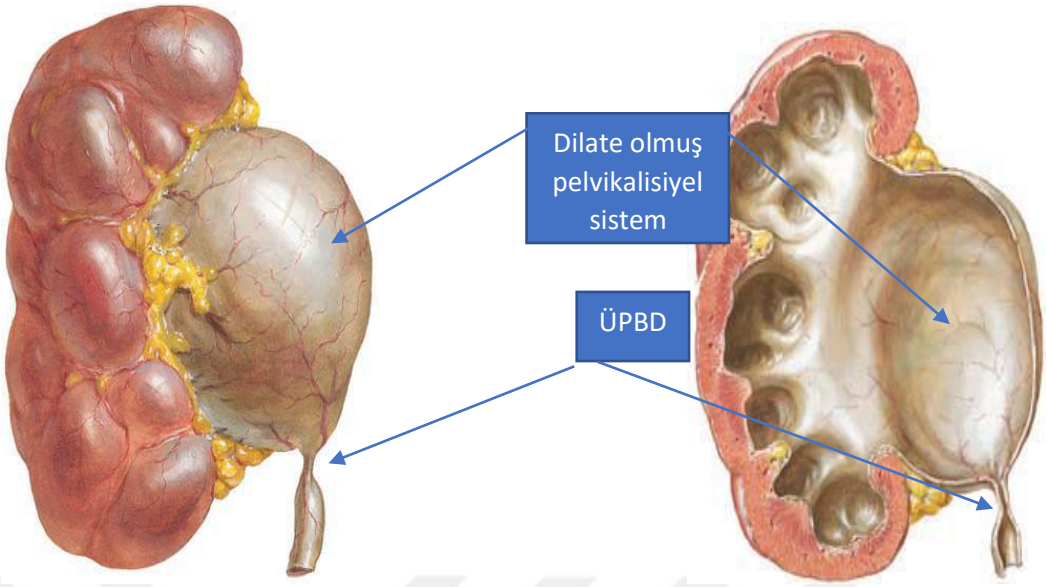

Şekil 11. Üreteropelvik bileşke darlığı ve renal pelvikalisiyel sistemde dilatason*

* Christopher R Kelly, Jaime Landman-- Urinary System- The Netter Collection of Medical Illustrations kitabından alınmıştır.

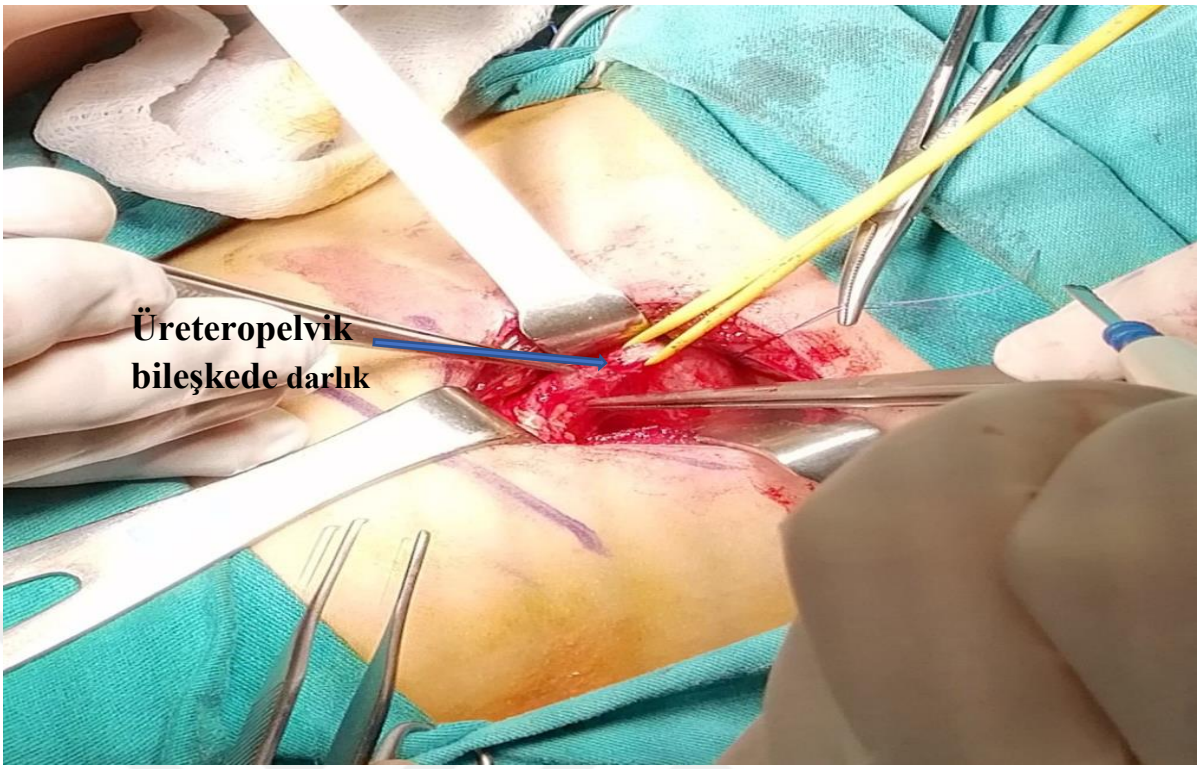

Resim 3. Üreteropelvik bileşkede darlık

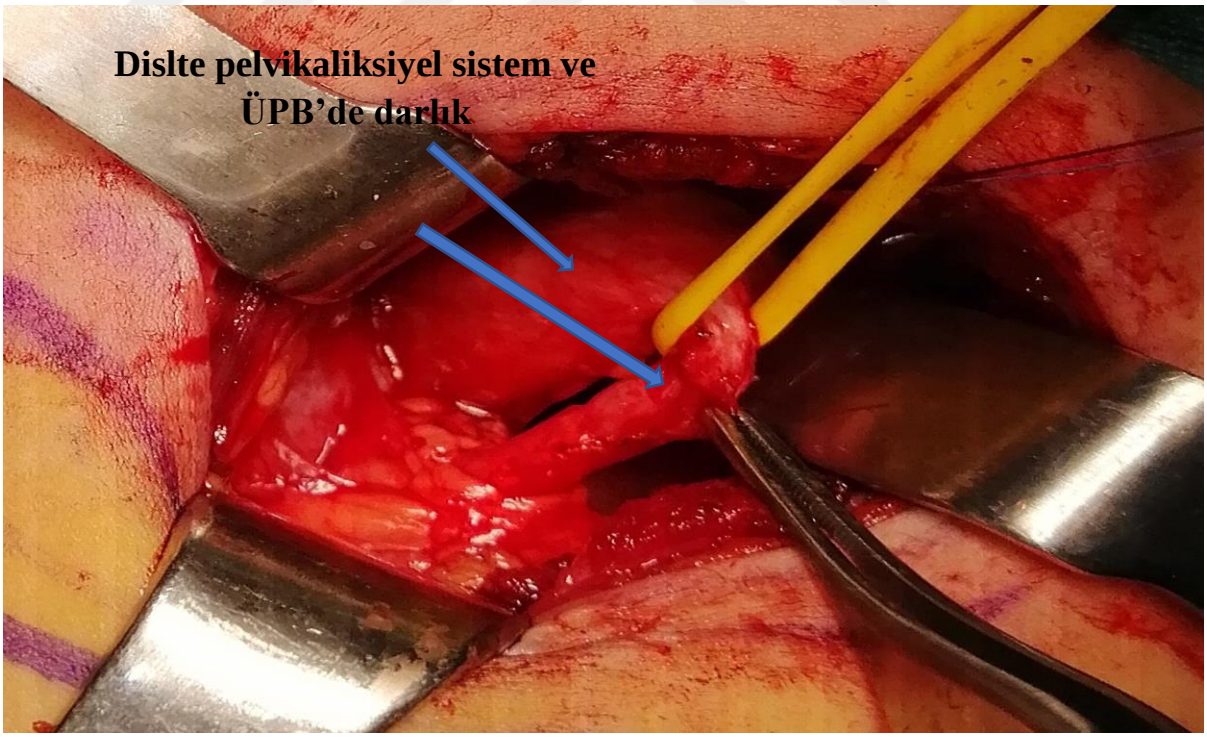

Resim 4. Üreteropelvik bileşke darlığı ve renal pelvikaliksiyel sistemde dilatasyon

Aberan Damarların Üretere Basısı: Böbrek alt kutbunu besleyen segmental arterler ana renal arterin herhangi bir yerinden, direkt aortadan veya iliak arterden gelebilmektedir. Bu alt kutbu besleyen damarlar üretere ÜPB alanında basarak darlığa sebep olabilmektedir. Bu tür vasküler anomali en çok sol böbrekte görülmektedir[19].

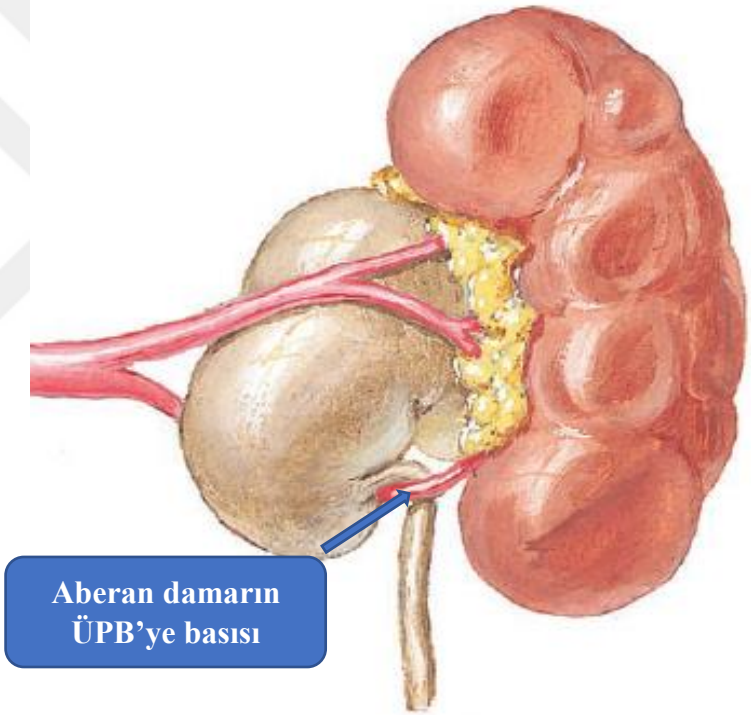

Şekil 12. Böbrek alt polunu besleyen aberan damarın ÜPB'ye bası yaparak darlığa sebep olması*

* Christopher R Kelly, Jaime Landman-- Urinary System- The Netter Collection of Medical Illustrations kitabından alınmıştır.

Fibroz bantlar ve yapışıklıklar: Kronik idrar yolu enfeksiyonu ve peruktan nefrostomi kateteri takılması gibi durumlarda oluşan inflamasyonlardan sonra ÜPB'de oluşan yapışıklıklar da idrar akışını engeller[19].

Vezikoüreteral reflü (VUR): Uzun süre reflüye maruz kalan pelvisin idrarı üretere itme etkisini azaltarak veya genişleyen renal pelvisin ÜP bileşkenin anormal açılanmasına sebep olarak kronik inflamasyona yol açar. Bu durum da ÜPB'de fizrozise yol açarak darlığa sebep olur[19].

Böbrek mobilitesinin ÜPB tıkanıklığına neden olması: Bilindiği gibi böbrekler retroperitoneumda esas olarak damarlar tarafından sabit tutulmaya çalışılan ve kısmen mobil organlardır. Bu nedenle böbrekler yer çekimi ve diyafram hareketi ile üretere göre daha fazla mobilize olduğu durumlarda ÜPB tıkanıklığına neden olabileceği düşünülebilir. Whitaker basınç-akım çalışmasıyla elde edilen basınç eğrisinin hastanın pozisyon değişikliği ile değişkenlik göstermesi bu durumu kanıtlamaktadır[19].

2.6. ÜPBD'DA KLİNİK BELİRTİLER

Yenidoğanlarda ÜPBD tanısı sıklıkla prenatal dönemde yapılmış ultrasonografi (US) ile konulmaktadır. Gebeliğin 16-18. haftaları arasında yapılan rutin US incelemesı ile böbrekler görülebilmektedir. Fetal üreterlerin değerlendirilmesi için en hassas zaman 28. haftadır. Postnatal dönemde, ilk iki gün yenidoğanın geçici dehidratasyonu gözleneceği için postnatal ultrasonografi bu oligüri döneminden sonra yapılmalıdır[24].

Hastaların yaşına göre semptomları değişkenlik göstermektedir. ÜPBD olan bebeklerde huzursuzluk, emme zayıflığı gibi spesifik olmayan semptomlar da görülebilir. Daha büyük yaştaki çocuklarda yan ağrısı ve kusma sık gözlenen semptomlardır. Asemptomatik hastalar sıklıkla idrar yolu enfeksiyonu (İYE) nedeni araştırılırken tespit edilir. Bunların dışında bazı hastalar palpabl kitle, hematüri, böbrek taşı veya hipertansiyonla hastaneye başvururlar. Bazı hastalarda başka konjenital hastalıkların araştırılması amacıyla yapılan tetkikler sonucu tesadüfen ÜPBD tespit edilebilmektedir[25].

2.7. TANI YÖNTEMLERİ

2.7.1. ÜPBD'da Ultrasonografi

Gümünüzde Non-invaziv görüntüleme yöntemi olan ultrasonografi (USG) ile renal pelvis dilatasyonları kolayca tespit edilebilmektedir. Özellikle prenatal hidronefroz tanısının konulabilmesinde USG etkin bir yöntemdir. Ultrasonografi böbrek boyutları, pelvikalisiyel ve üreteral dilatasyon hakkında bilgi verir ve alınan sonuca göre ileri tetkikler planlanır. ÜPBD'na bağlı hidronefrozda USG'de tek veya birbiri ile ilişkili kistik (hipoekoik) alanlar tespit edilir. USG ile böbrek parankim kalınlığı de değerlendirilebilir ki parankimin incelmiş olması ÜPBD lehine bir bulgu olarak kabul edilir. Ancak US'nun en önemli dezavantajları; yapan kişiye bağımlı bir tetkik olması, hidronefrotik böbreğin fonksiyonu hakkında bilgi verememesi ve pelvikalisiyel dilatasyonları her zaman ÜPBD'ndan kaynaklanmadığı için yanlışlıkla

pozitif çıkmasıdır. Prenatal dönemde yapılan incelemede pelvis antero-posterior (AP) çapının 10 mm'in üzerinde olması ÜPB darlığı tanısı açısından anlamlı kabul edilmektedir. ÜPBD'lığının daha yüksek spesifite ve sensitivite ile tespit ve teşhis edilmesi amaçlanarak USG nın çeşitli modifikasyonları geliştirilip kullanılmıştır. Diüretikli USG (Diüretik verilmeden önce ve verildikten sonra USG ile hidronefrozun değerlendirilmesi) ve doppler USG ile renal rezistivite indeksine bakılması örnek gösterilebilir. Renal rezistivite indeksinin 70'in üzerinde olması %92 sensitivite ve %88 spesifite ile obstrüksiyonu işaret eder. USG ile hidronefroz tespit edilen hastalarda voiding sisto üretrografi (VSUG) çekilerek VUR olup olmadığı ekarte edilmelidir. Vezikoüreteral reflü varlığı ekarte edildikten sonra diğer tanı yöntemleri ile hidronefrozun nedeni ortaya çıkarılmalıdır. Bilgisayarlı tomografi yardımı ile eğer varsa üreteropelvik bölgeyi çaprazlayan aberan damar varlığı tespit edilebilmektedir [14,15,16,19,25].

2.7.2. ÜPBD'da Magnetik Rezonans Ürografi

Son yıllarda pediatrik hastalarda yaygın bir şekilde kullanılan magnetik rezonans ürografi (MR ürografi) ile ÜPBD tanımlanmasında mükemmele yakın anatomik ve fonksiyonel detaylar görülebilmektedir. İyonizan radyasyon kullanılmıyor olması büyük bir avantaj iken, pahalı ve kısıtlı erişim imkanlarının olması ve küçük yaştaki hastalarda anestezi gereksinimi dezavantajlarıdır[16,25].

2.7.3. ÜPBD'da Diüretikli Renogram

ÜPB darlık tanısında ve derecelendirilmesinde kullanılan diüretikli renogramların yeri çok büyüktür. Merkaptoasetiltrigilisin (MAG-3) başlıca tübüler sekresyonla temizlendiğinden mükemmele yakın görüntüleme özelliğine ek olarak renal fonksiyon bozukluğu olan vakalarda diğer radyofarmasötik ajanlara nazaran daha iyi görüntüleme sağlar. Farmasötiğin böbrekten eliminasyon yarı ömrü 10 dk.'dan daha az ise normal, 20 dk.'dan fazla olanlar obstrüksiyon lehine, bu iki süre arasında kalanlar ise şüpheli olarak yorumlanmaktadır [23,24,26,27].

2.7.4. ÜPBD'da İntravenoz Pyelografi (İVP)

ÜPBD'nın değerlendirilmesinde kullanılan klasik radyolojik yöntemlerden biri de intravenoz pyelografi (İVP)dir. Ancak yenidoğan döneminde ve küçük bebeklerde hem böbreklerin konsantrasyon kapasitesindeki yetersizlik hem de ince barsak gazlarının görüntüyü engellemesi nedeniyle özel bir endikasyon olmadığı durumlarda kullanışlı değildir. Aynı zamanda diferansiyel böbrek fonksiyonları ve obstrüksiyonun derecesi hakkında da yeterli bilgi verememktedir [19].

2.7.5. ÜPBD'da Retrograd Pyelografi ve Whitaker Testi

Bazı hastalarda darlığın nedenini ve tam yerini göstermek amacıyla retrograd piyelografi çekilmesi gerekebilir. Daha önce de anlatıldığı gibi böbrek mobiltesine

bağlı ÜPB tıkanıklığı düşünülen ve diğer tanı yöntemlerinden sonuç alınamayan vakalarda invaziv bir tanı yöntemi olan Whitaker testinden de yararlanılabilir [25].

2.7.6. ÜPBD'da Laboratuar

Radyolojik incelemelere ek olarak, transforming growth faktor-beta (TGFβ), epidermal growth faktor (EGF), endothelin-1 (ET-1) ve üriner tübüler enzimlerinden N-acetyl-beta-D-glucosaminidase (NAG), gamma-glutamyl transferase (GGT) ve alkaline phosphatase (AKP) gibi bazı kimyasal testleri de ÜPBD tanısını desteklemek için kullanılabilir. Ancak bu biyokimyasal markerler rutin olarak kullanılmamaktadır [25].

2.8. TEDAVİ YÖNTEMLERİ

Fetal Üroloji Cemiyeti (SFU)'nin kriterleri baz alındığında postnatal dönem USG'de grade 3-4 hidronefrozu olan, böbrek sintigrafisinde 20 dakikanın üzerinde uzamış geçiş zamanı olan (T1/2) ve/veya ÜPBD olan taraftaki böbreğinin fonksiyonu %40 altında olan hastalara erken cerrahi müdahale gerekmektedir. Takiplerde hidronefroz derecesindeki artış (AP çapın 30mm üstüne çıkması), ayrılmış böbrek fonksiyonlarında %10'dan fazla azalma, ağrı, hematüri, tekrarlayan idrar yolu enfeksiyonları, üst üriner sistemde taş hastalığının olması diğer cerrahi endikasyonlardır [28].

Tedavinin ana amacı semptomları azaltmak ve böbrek fonksiyonu iyileştirmek veya sürdürmektir. %10'den daha az fonksiyonu olan böbrek kurtarılamaz böbrek olarak kabul edilir [25,28].

2.8.1. Konservatif Tedavi

Konjenital ÜPBD'lı diferensiyel böbrek fonksiyonları normal olan çocukların bir kısmında sorun kendiliğinden çözülür. Ancak cerrahi tedavi gerkip gerekmediğine karar vermek çok zordur. Pyeloplastiye ihtiyaç duyan hastaların N-acetyl-beta-D-glucosaminidase (NAG), alkaline phosphatase (AKP) ve gamma-glutamyl transferase (GGT) enzimlerinin yüksek çıktığı çalışmalar ile gösterilmiştir. Özellikle konjenital bilateral hidronefroz tanısı alan çocuklar yakın takibe alınmalı ve ve profilaktik antibiyotik başlanmalıdır. Hafif düzeyde semptomatik olan vakalar aralıklı nükleer renografi incelemeleri ile takip edilebilir. 2 yıl takip edildikten sonra semptomlarında kötüleşme olmayan veya asemptomatik olan hastalar takipten çıkarılabilir[25].

2.8.2. Cerrahi Tedavi

Cerrahi tedavi olarak açık pyeloplasti yanında pyeloplastinin laparoskopik ve robotik cerrahi olarak yapılması ve endoskopik onarımlar gibi farklı tedavi yöntemleri mevcuttur. Bunlardan çocuklarda en fazla kullanılan yöntem açık teknik olup; dismembered pyeloplasti, spiral flep presedürü, V-Y plasti ve üreterokalikostomi gibi çeşitli teknikleri vardır [25,29.]

Anderson-Hynes tipi dismembered pyeloplasti ilk kez 1949 yılında tarif edilmiştir. Günümüzde hala en çok kullanılan ve altın standart tedavi yöntemidir ve başarı oranı %90-%100 arasındadır. Dismembered pyeloplastinin evrensel olarak kabul edilmesinin nedenleri; anormal damarların korunmasını içeren yaygın uygulanabilirlik, patolojik UP bileşkenin eksizyonu ve uygun repozisyonu ve başarılı redüksiyon pyeloplastisidir. Anterior subkostal, lomber, posterior lumbotomi gibi insizyon teknikleri ile uygulanır. Bu yöntem üreteral uzunluğun yetersiz olduğu ve küçük intrarenal pelvise sahip vakalarda problem yaratabilir. Bu sorun renal pelvisten alınan spiral bir fleple kısmen çözülebilir. Cerrahi yöntemin seçiminde hastanın yaşı, büyüklüğü ve ÜP bileşkenin pozisyonu oldukça önemlidir [19,25,29].

Endopyelotomi minimal invaziv yöntemlerden biri olup hem antegrad hem de retrograd yaklaşımla yapılabilir. Fonksiyonel böbreğe sahip olan hafif ve orta derecede hidronefrozu olan hastalarda aberan damar ekarte edildikten sonra uygulanabilir. Bu yöntem daha çok yaşı büyük çocuklarda ve pyeloplastinin başarısız olduğu vakalarda tecih edilmektedir[29]. Hidronefroz ne kadar şiddetliyse endopyelotominin başarı oranı o ölçüde azalmaktadır. Hele bir de alt kutba giden aberan damar mevcutsa başarı oranı daha da düşmektedir. Patel ve arkadaşlarının çalışmasında 6 yaş altında yapılan endopyelotomilerde %50 başarı elde edilmişken bu başarı daha çok sekonder olan yani açık pyeloplasti yapılan hastalarda elde edilmiştir. Onlar endopyelotominin çocuklarda efektif olmadığını (%25 basarı oranı) söylemişlerdir[30].

Dünyada Laparoskopik ve robotik cerrahilerin birçok alanda popülarite kazanması ile birlikte pyeloplasti ameliyatlarında da kullanımı yaygınlaşmıştır[31]. Laparoskopik pyeloplasti ilk kez 1993 yılında tanımlandı. Daha az ağrıya ve daha az kan kaybına

sebep olmasının yanısıra kozmetik açıdan da iyi bir yöntemdir. Böbrek anatomisinin daha iyi görünmesini sağlar. Sonuçları da açık pyeloplastilerle benzerlik gösterir. Ancak laparoskopik pyeloplasti intrakorporeal sütür zorluğu sebebi ile açık pyeloplastiye nazaran daha fazla laparoskopik beceri ve tecrübeye ihtiyaç duyulur. Transperitoneal, anterior ekstraperitoneal veya retroperitoneal yaklaşımlar ile yapılabilir. Geniş çalışma alanı ve böbrek antomisinin daha iyi izlenebilmesi nedeni ile retrokolik ve transmezenterik transperitoneal yaklaşım daha çok tercih edilmektedir. Komplikasyon oranı %4-%12,5 arasında değişiklik göstermektedir. En sık görülen komplikasyon anostomoz kaçağıdır ve uzun dönem sonuçları, takip edilen hasta raporlarının yetersizliği sebebi ile tam olarak bilinmemektedir [25,29].

Robotik pyeloplasti 3-boyutlu büyütülmüş görüntü sağlaması ve enstrümanların tam mobiltesi sayesinde laparoskopik pyeloplastinin kısıtlamalarını azaltır. Ancak maliyetinin çok yüksek olması, elle tutulur geri bildirimlerinin olmaması ve klinik açıdan tecrübeli ellerle yapılmış laparoskopik pyeloplastiden bir farkı olmaması sebebi ile daha az tecih edilmektedir[25].

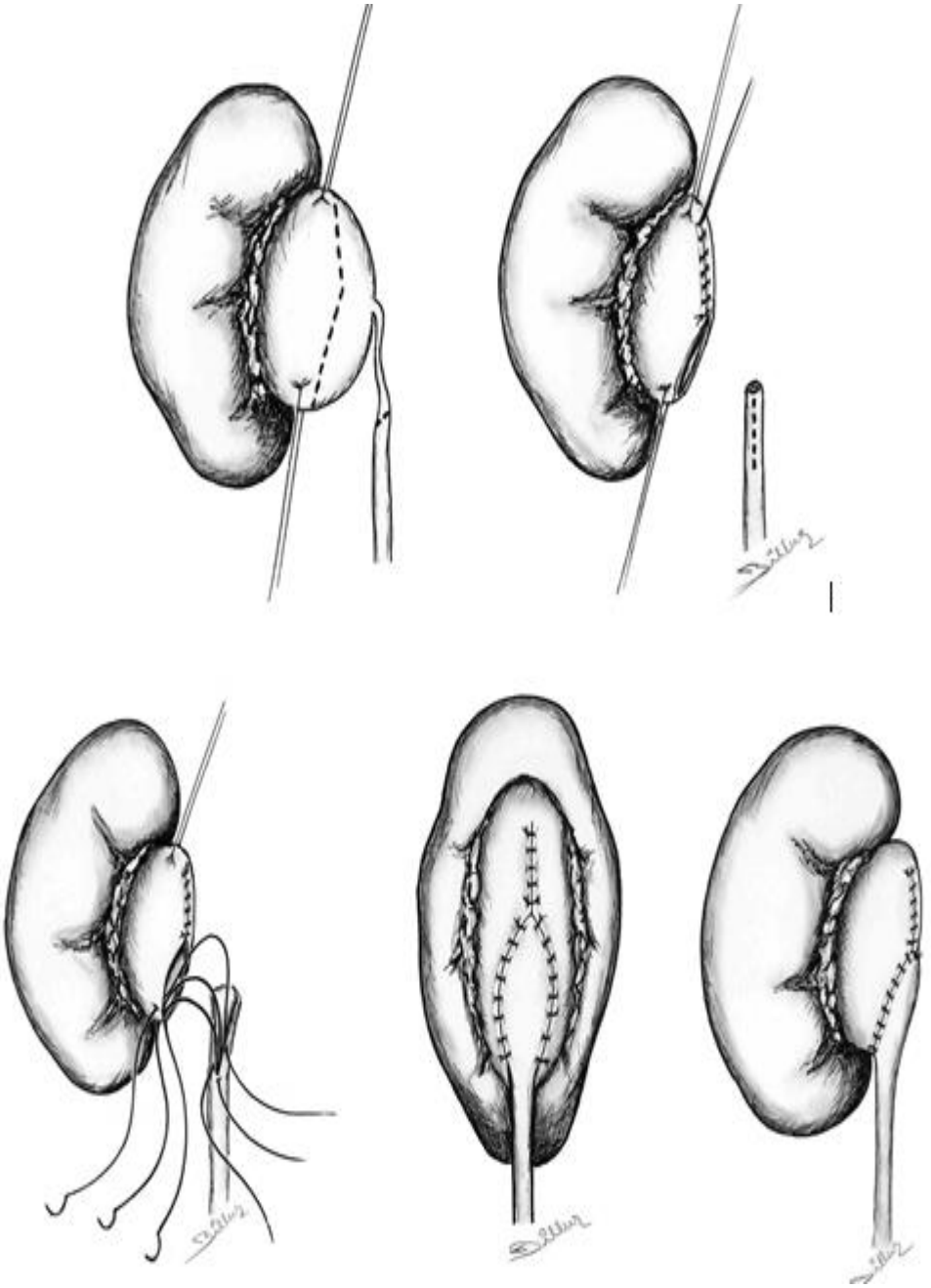

Şekil 13. Anderson–Hynes dismembered pyeloplasty. Genişlemiş pelvis ve üreteroplevik birleşim yeri eksize edildikten sonra pelvis yukarıdan aşağıya doğru sütürize edilir ve ureter pelvis alt ucuna anostomoz edilir. *

* Başaklar A.C., (2006), *Bebek ve Çocukların Cerrahi ve Ürolojik Hastalıkları*. Birinci baskı. Palme Yayıncılık kitabından alınmıştır.

3. HASTALAR VE METOD

Kliniğimizde, 2006-2019 yılları arasında ÜPBD nedeniyle açık dismemebered pyeloplasti (Anderson-Hynes) (bir robotik) yapılan 64 hastanın klinik verilerini ve patolojik örneklerini retrospektif olarak inceledik. Pyeleoplastilerin tamamı double j stentin yerleştirildikten sonra 6/0 vicryl ile tek kat olacak şekilde yapıldı. İntraoperatif olarak tüm hastaların gerota fasyalarının içine penroz veya 8f tüp dren yerleştirildi. Tüm hastalara preoperatif ve kısa süreli postoperatif antibiyotik tedavisi verildi. Hastaların tamamına intraoperatif Foley sonda takılırken ve postoperatif dönemde dren çekildikten sonra çıkarıldı. Preoperatif değerlendirmede renkli Doppler ultrason (rDUG) ve diüretikli renal Tc-99m MAG-3 kullanıldı. Hidronefrozun derecelendirilmesi için Fetal Üroloji Derneğinin (SFU) sınıflandırması tercih edildi. Bu sınıflandırmaya göre;

0: Normal renal sinüs yapısı ve normal böbrek

1: Kaliektazi olmadan hafif derecede dilate renal pelvis

2: Orta derecede dilate renal pelvis ve kaliektazi

3: Genişlemiş renal pelvis ve dilate olmuş renal kaliks

4: İleri derece pelvikaliektazi [32].

Ayrıca renal pelvis anteroposterior çapları (APPÇ) preoperatif ve postoperatif olarak ölçüldü. Renal APPÇ, her böbrek için maksimum anteroposterior pelvik çap olarak tanımlandı. Ameliyat endikasyonu; diferensiyel renal fonksiyonda (DRF) önemli derecede azalma olması (DRF %40'ın altında), diüretikli renal Tc-99m MAG3 scanda (DRS) diferensiyel renal fonksiyonda takiplerde %10'dan daha fazla kayıp görülmesi, DRS'ta 20. Dakikada furosemid uygulamasından sonra renal klirensin

%50'den az olacak şekilde obstrüksiyon belirtisinin olması ve sintigarfik maddenin yarılanma zamanının (Tc½) furosemid uygulamasından sonra 20 dakikanın üzerinde olması idi [33].

İdrar yolu enfeksiyonu (İYE), dilate üreterleri veya mesane ve üreter anomalileri olan hastalar preoperatif dönemde voiding sistoüretrografi (VSÜG) ile incelendi. Retrograd pyelografi, perioperatif çalışmamızın rutin bir bileşeni değildi. Postoperatif takipleri yılda bir kez klinik değerlendirme, ameliyattan üç ay sonra DRS ve renkli Doppler US ile yapıldı. Olgular yaş, cinsiyet, prenatal öykü, hidronefroz, preoperatif ve postoperatif seyir, preoperatif ve postoperatif DRF'leri Tc20 yüzdesi, histopatolojik sonuçları, üriner sistem enfeksiyonu ve yeniden ameliyat olup olmadığı açısından değerlendirildi. Bilgiler arasındaki farklılıklar karşılaştırıldı. Verilerin istatistiksel analizi Windows için SPSS Version 20 kullanılarak yapıldı. Hastaların sayısal sonuçları ortalama ± standart sapma (SS) olarak verildi. Gruplar arasındaki farkları test etmek için Anova ve Ki-Kare testleri kullanıldı, $p < 0.05$ istatistiksel olarak anlamlı kabul edildi.

4. BULGULAR

Altmış dört hasta ÜPBD sebebi ile opere edildi. Operasyona alınan hastaların yaşları 1 ile 204 ay arasında değişmekteydi (ortalama 46,87ay). Bu hastaların kırk yedisi (%73,4) erkek geri kalan on yedisi (%26,56) ise kızdı. Operasyon sağ tarafta %39,1 (n=25), sol tarafta %56,3 (n=36) ve bilateral %4,7(n=3) uygulandı. (Tablo 1,2)

Tablo 1. ÜPBD'nın Cinsiyete Göre Dağılımı

	Ortalama	**Minimum (ay)**	**Maksimum (Ay)**
Yaş	46,87	1	204
Cinsiyet	**Sayısı**	**Yüzdesi (%)**	
Erkek	47	%73,4	
Kadın	17	%26,6	

Tablo 2. ÜPBD'nın Görüldüğü Tarafa Göre Dağılımı

Taraf	**Hasta Sayısı**	**Hasta Yüzdesi**
Sağ	25	%39,1
Sol	36	%56,3
Bilateral	3	%4,7

ÜPBD'li hastaların %68,8'inde (n=44) antenatal hidronefroz, %17,2'inde (n=11) aberan damar basısı, %70,3'inde (n=45) ekstrarenal pelvis olduğu görüldü. Bu

hastalardan beşi (%7,8) karın ağrısı, 2 tanesi (%3,1) ürolityazis ile ve 18'ü (%28,1) idrar yolu enfeksiyonu sebebi ile başvurduğunda tanı aldı. VSÜG'i hastaların sadece %6,3 inde (n=4) VUR'u gösterdi. (Tablo 3.) Antenatal hidronefroz tanılı 44 hastanın 35'inde ekstrarenal pelvis bulunmuşken (%79,5), antenatal hidronefroz tanısı almayan 20 hastanın sadece 10'unda ektrarenal pelvis pozitif bulunmuştur (p=0,019).

Tablo 3. Hastaların Pre-Operatif ve Post-Operatif Demografik Özellikleri

	Var **(Hasta Sayısı, Yüzdesi)**	**Yok** **(Hasta Sayısı, Yüzdesi)**
Antenatal Tanı	44 / %68,8	20 / %31,3
Ekstrarenal Pelvis	45 / %70,3	19 / %29,7
Aberan Damar	11 / %17,2	53 / %82,8
Vezikoüreteral Reflü	6 / %6,25	60 / %93,75
Pre-Operatif Taş	2 / %3,1	62 / %96,9

Preoperatif ve postoperatif ortalama diferansiyel böbrek fonksiyonları sırasıyla %49,7 (%21-78) ve %49,2 (%20-56) idi. Tüm hastaların $T_{1/2}$ değeri 20 dakikanın üzerindeydi. Ortalama anteroposterior pelvis çapı (APPÇ) 21,58 mm (10-62mm) idi. Hidronefroz dereceleri sırasıyla grade 4 %45,3 (n=29), grade 3 %37,5 (n=24), grade 2 %14 (n=9) ve grade 0 bir hastada bulundu. (Tablo 4,5)

Tablo 4. Hastaların Pre ve Post-Operatif DRF Değerleri ve Renal Pelvis AP Çapı

	Ortalama±standart sapma	**Minimum**	**Maksimum**
Etkilenen Böbreğin Pre-Operatif Diferensiyel Fonksiyonu (%)	49,75±9,47	%21	%78
Etkilenen Böbreğin Pre-Operatif Diferensiyel Fonksiyonu (%)	49,20±10,93	%20	%88
Renal Pelvis Anteroposterior Çapı (mm)	21,58±10,52	10mm	62mm

Tablo 5. Hidronefroz Derecesi

Dilatasyon yok Sayı/Yüzde		**Pelviektazi Sayı/Yüzde**		**Pelvikaliektazi Sayı/Yüzde**		**Pelvikaliektazi+ Parenkim incelmesi Sayı/Yüzde**	
1	%1,6	9	%14,1	24	%37,5	29	%45,3

ÜPBD nenediyle patolojik spesmeni incelenen hastaların eksize edilen örnek uzunluğu ortalama 10,26 mm (3-40 mm) idi ve %35,9'ünde (n=23) musküler hipertrofi, %12,5'inde (n=8) fibrozis ve %21,9'ünde (n=14) ise musküler hipertrofi ve fibrozis ile birlikte görüldü. Hastaların %17,2'unda ise herhangi bir patolojik bulguya rastlanmadı (Tablo 6).

Tablo 6. Patolojik Tanı ve Eksize Edilen Segment Özellikleri

	Hipertrofi Sayısı (Yüzdesi)	**Fibrozis Sayısı (Yüzdesi)**	**Hipertrofi+Fibrozis Sayısı (Yüzdesi)**	**Patolojik Tanısı Yok Sayısı (Yüzdesi)**
Patolojik Tanı	23 (%35,9)	8 (%12,5)	14 (%21,9)	11 (%17,2)
	Ortalama (mm)	**Standart Sapma**	**Minimum**	**Maksimum**
Eksize Edilen Seğment Boyutu	10,26	6,49	3mm	40mm

Aberan damar basısı %17,18 (n=11) görülürken %90 (n=10) sol tarafta olması istatistiksel olarak anlanmlı bulundu (p=0.026). Aberan damar olan hastaların %45,5'inde (n=5) antenatal tanı mevcut iken aberan damar olmayan 53 hastanın %73,5 inde(n=39) antenatal tanı mevcut idi. Ama bu belirgin farka rağmen istatiksel fark bulunmadı(p=0.073). Yine aberan damar basısı olmayanlarda dilatasyon

derecesi %49 (n=26) ile daha çok pelvikaliektazi + parankim incelmesi şeklinde sınıflanmıştır. Aberan damar basısı olanlarda ise bu sadece üç hastada (%27) pelvikaliektazi+parankim incelmesi görülmüştür (p= 0.037). Aberan damar basısı kız çocuklarında (n=6) erkek hastalara nazaran daha sık bulundu (n = 5), p = 0.040. Aberan damar basısı olan hastaların operasyona alınma yaşları, aberan damar basısı olmayanlara göre daha yüksek tespit edildi (75.85 aya karşılık 34,4 ay ve p=0.021). Diğer parametreler açısndan istatistiksel olarak anlamlı bir fark tespit edilmedi (p> 0.05).

Tüm hastalar için hastanede kalış süresi ortalama 5.54 (3-25) gün iken ortalama takip süresi 43.31 (2-160) aydı (Tablo 7). Postoperatif dönemde re-piyeloplasti ihtiyacı olan hasta sayısı 4 idi (%6.25). Bu hastaların ikisinde endopyeloplasti denenmesine rağmen tabloda düzelme olmadığı için açık pyeloplasti yapılmak zorunda kalınmıştır. Pyeloplasti geçiren hastalarımızda başarı oranı %93,75 olarak tespit edildi.

Tablo 7. Hastların Hastanede Yatış ve Postoperatif Takip Süreleri

	Ortalama	**Minimum**	**Maksimum**	**Standart Sapma**
Hastanede Kalış Süresi (Gün)	5,54	3 Gün	25 Gün	3,29
Takip Süresi (Ay)	43,31	2 Ay	160 Ay	34,07

5. TARTIŞMA

ÜPBD, tüm pediatrik yaş gruplarında intrensek veya ekstrensek nedenlerden dolayı oluşabilir[34]. Aberran damar basısına (ADB) bağlı ÜPBD insidansının literatürde %10-%20 arasında olduğu rapor edilmiştir. Ancak yaşça büyük ve semptomatik çocuklarda bu oran %30-%70'e kadar gözükebileceği de rapor edilmiştir[35,36]. Bizim çalışmamızda hastaların %17,18'inde ADB nedeni ile ÜPBD geliştiği, ağırlıklı olarak kız çocuklarında ve sol tarafta daha sık görüldüğü saptandı. Benzer şekilde, Aminsharifi'de çalışmasında 37 ADB'lı ÜPBD'li hastasının 20'sinin kız olduğunu vurgulasa da 21 hasta ile daha çok sağ tarafta görüldüğünü söylemiştir[37]. Bu iki çalışmanın tersine Chirenza'nın 54 olguluk serisinde ise ortalama tanı yaşı 10.7 olan 18 kız hastaya ADB' ye bağlı ÜPBD tanısı konulmuştur[38]. Çalışmamızda, ADB olmayan hastaların; hidronefroz dereceleri ADB olanlara göre daha şiddetli olup çoğunun da erken yaşta veya intrauterin dönemde tanı aldığı görüldü.

Ekstrensek grupta daha yüksek olan kas hipertrofisi, obstrüksiyona sebep olan damarın operasyon sonrası yeni lokasyonuna rağmen devam edebilir. Bu damarların hangi sebepten dolayı ÜPB seviyesine göç ettikleri sorusu da ilginçtir. Fetal gelişim sırasında; hücreler ve azalan parakrin mediatör seviyeleri arasındaki etkileşim sorunları, aberran damarların bu noktaya göç etmesine neden olabilir [4]. Bizim çalışmamızda en çok rastlanan patolojik bulgular; kas hipertrofisi ve fibrozis ile birlikte kas hipertrofisiydi. Ancak aberran damar basısı olan ve olmayan hastaların patolojik incelemeleri arasınada anlamlı bir fark tespit edilmedi.

Ameliyat için ortalama yaşın üç ya da daha büyük olduğu daha önceki çalışmalarda belirtilmiştir. Ancak biz çalışmamızda ortanca yaşın 46,87 ay olduğunu bulduk. Bu durum pyeloplasti yapılan konjenital ÜPBD hastalarını tanımlamak için sadece

prosedür kodlarının kullanılması yerine hem tanı kodlarını hem de prosedür kodlarının kullanmılmasından kaynaklanabilir [39,40]. Araştırmamızdaki hastaların çoğunluğu erkekti (%73,4). Erkek cinsiyetin kızlara nazaran daha erken yaşta opere edildiğini bulduk. Erkek hastaların erken yaşta ameliyata girme olasılığı kızlardan daha fazla olmasına rağmen, bu hastalığın şiddet skoru ile ilişkili değildi. Aradaki bu farkın ise hastalığın şiddetinden ziyade tanı alma zamanlaması ile alakalı olduğu düşünüldü. Bu bulgular, ÜPBD olabileceğini işaret eden prenatal hidronefroz insidansının erkeklerde daha sık olduğunu gösteren önceki çalışmaları desteklemektedir [41].

Çalışmamızda hastaların %6,3'inde (n=4) VUR görüldü. Lebowitz ve arkadaşları yaptıkları çalışmalarında 2800 VUR ve 200 ÜPBD sebebi ile takip edilen toplam 3000 hastanın sadece 21'inde çocukta ÜPBD ve VUR'un birlikte görüldüğünü bildirmiştir [42]. Hollowell ve arkadaşları piyeloplasti yapılan 147 hastanın 17'isinde (%14) ÜPBD ve VUR'un birlikte görüldüğünü rapor etmiştir. Yüksek dereceli reflüye sekonder gelişen ÜPBD ve psödo-ÜPBD dışlandıktan sonra insidansı %7,48'e düşmüş ve bu düşük dereceli reflü tanısı konulan 11 hastanın yaklaşık yarısında VUR da kendiliğinden düzelme gerçekleşmiştir[43]. Maizels ve arkadaşları da piyeloplasti ameliyatı yapılan hastalarının %9'unde VUR olduğunu ancak bu vakaların çoğunluğunda ÜPBD'nin yüksek dereceli reflüye sekonder geliştiğini vurgulamıştır[44]. El Sheemy'nin çalışmasında da VUR'un insidansı düşük bulunmuştur (%5,2). Bunlar takip sırasında düşük dereceli komplikasyonsuz vakalardı ve sonuçlara etkileri olmamıştı. Onların bulguları ışığında VSÜG'un ÜPBD'nın düzeltilmesi için piyeloplasti gerektiren asemptomatik unilateral izole hidronefrozlu (AUIH) bebeklerde endike olmadığını göstermektedir. VSÜG'nin tedavi kararına, ameliyat sonucuna veya ameliyat sonrası komplikasyonlara etkisi

yoktur. VSÜG'nin işeme problemimden şüphelenilen, İYE, dilate üreter veya mesane ve üreter anormalliklerinin olduğu durumlarda endike olduğu söylenmiştir [45].

Re-operasyon oranları literatürde %5 (%0-13,8) olarak bulunmuşken ÜPB'den çıkarılacak segmentin uzunluğu hiçbir yayında belirtilmemiştir [41]. Çalışmamızda, ÜPB'den eksize edilen segmentlerin uzunluğunu incelendik ve ortalama 10 mm'Lik bir alanın çıkarılmasının yeterli başarıyı sağladığını gördük. Bunu re-operasyon oranımızın normal sınırlarda (%6,2) olması desteklemektedir.

ÜPBD'nın tedavisinde altın standart, Anderson-Hynes tarafından 1949'da tarif edilen dismemberd piyeloplastidir. Dismembered pyeloplasti, ÜPBD'nın rahatlatılmasında %98'lere kadar varan başarı oranlarına olanak sağlamıştır [46,47]. Başarısız piyeloplasti için önerilen kesin bir neden yoktur. İlk piyeloplastisi başarısız olan hastaların sonuçlarını inceleyen bir çalışmada ÜPB'inde aşırı miktarda skar ve peripelvik fibrozis olduğu görülmüştür. Bu bulgular, üriner ekstravazasyona, ürosepsise veya operasyona bağlı artmış doku reaksiyonuna bağlanmıştır [48]. Başka bir çalışma, uzun süreli idrar drenajının ve hasta yaşının daha genç olmasının (6 ayın altında) kalıcı tıkanma için risk faktörleri olabileceği vurgulanmıştır [49].

Renal ultrasonografinin aksine, nükleer renografi, piyeloplasti sonrası renal fonksiyon ve drenajın en doğru kantitatif değerlendirmesini sağlar. Helmy ve arkadaşları, piyeloplastiden 3 ay sonra çekilen diüretikli renogramda obstrüksiyon belirtisinin olmamasının cerrahi başarıyı desteklediğini ve daha fazla değerlendirmeye ihtiyaç olmadığını öne sürmüştür [46]. Komplikasyon oranlarını azaltmak için operasyon sırasında üreteral stent yerleştirilme gereksinimi üzerine tartışmalar vardır [50]. Elmalik ve arkadaşları 2007 yılındaki çalışmasında, 1994'ten 1998'e kadar stentsiz opere olan ve 1999'dan 2003'e kadar stentli opere olan

hastalarına ait piyeloplasti sonuçlarını retrospektif olarakkarşılaştırmışlardır. Stent takılmasının; hastalarında hastanede kalış sürelerini önemli ölçüde kısaltığını vurgularlarken (2,7 ye 4,3 gün) stentsiz grupta hastanede kalış süresinin uzamasını, uzun süreli gözlem veya anastomoz kaçaklarına bağlamışlardır. Bu çalışma ile, stent takılan hastaların hidronefrozunda, stent takılmayan hastalara göre neredeyse 1 yıl (3 aya karşılık 15 ay) daha erken iyileşme gördüklerini belirtmişlerdir. Genel anlamda komplikasyon oranları gruplar arasında anlamlı farklılık göstermesede komplikasyon tipleri farklıydı [51]. Stent olmayanlarda anastomoz sızıntısı ve pıhtıya bağlı tıkanıklık, stent takılanlarda ise idrar yolu enfeksiyonları, taş ve stentin yer değiştirmesi gibi komplikasyonlar gelişmiştir [52].

Double j stentin nefrostomi tüpüne göre avantajları hastanede kalış süresini önemli ölçüde kısaltması ve daha düşük morbidite oranına sahip olmasıdır [28,52,53.] Ayrıca, double J stentler sütür hattını ayrı tutarak bu bölgede adezyon gelişmesini önler, uygun bir üreter çapının ve pozisyonunun korunmasına yardımcı olur ve üreterin kink yapmasını önler [54]. Woo ve Farnsworth double J stent ve nefrostomi kateterini kullanmak yerine üreteral stent kullanmışlardır. Üreteral stentin ameliyat sonrası komplikasyon oranını düşürdüğü ve ameliyat sonrası hastanede kalış süresini belirgin olarak azalttığı gösterilmiştir [55]. Ninan ve arkadaşları, ise piyeloplasti yapılan 60 hastanın incelemesi sonrası ve pediatrik piyeloplastide en güvenli drenaj yöntemi olarak double J stenti önermişlerdir. Double J stentli onarım yapılan hastalarınının (n=58) hiçbirinde anastomoz bölgesinde darlık görülmezken, stent takılmayan 3 hastada anastomoz darlığı gelişmiştir. Bunların birine yeniden piyeloplasti gerekirken diğer ikisi balon dilatasyonuyla tedavi edilmiştir. Ayrıca double J stent takılan hastalarında, hastanede kalış süresini ortalama 2,6 gün bulunurken double J stent takılmamış hastaların ortalama hastanede kalış süresi 7 gün olarak uzamış tespit

edilmiştir [56]. Bizim çalışmamızda ortalama hastanede kalış süresi 5,54 gündü. Sadece robotik cerrahi yapılan hasta uzamış idrar kaçağı nedeniyle 25 gün hastanede kaldı. Bu durum, bizim ilk robotik vakamız olmasına bağlanabilir. Türkiye'de hastanede yatış ve ameliyat maliyetleri çok ucuzdur ve hastalarımız çoğunlukla diğer merkezlerden gelmiştir, bu nedenle hastalar drenlerinin çekilmesini takip eden günde taburcu edildiler. Bu sebepten dolayı, aslında hastanede kalış süresini en az 1-2 gün daha kısa olduğu düşünülebilir. Braga ve arkadaşları, rekürren ÜPB tıkanıklığı ile ilişkili faktörleri değerlendirerek stent takılmasının piyeloplastinin uzun dönem sonuçları üzerinde etkisi olmadığı sonucuna varmışlardır. Hidronefrozun düzelmesi açısından, stent takılmayan grup ile stent takılan grup arasında anlamlı fark bulunmamıştır. Stent takılan gruptaki rekürren ÜPBD oranı stent takılmayan gruba nazaran bir miktar daha yüksek bulunurken (%9 a %4) gruplar arasında nüks oranlarında anlamlı fark tespit edilememiştir (p = 0.575) [57].

Smith ve arkadaşları stentli (n = 52) ve stentsiz (n = 65) onarım yapılan ÜPBD'lı hastalarını incelemiş ve idrar yolu enfeksiyonlarının stentli 3 (%6) vakaya karşılık stenssiz 1 vakada (%2) meydana geldiğini bildirmişlerdir. Uzun süreli drenaj gereksinimi veya ürinom'un stent takılmayan vakalarda meydana geldiğini raporlamışlardır (sırasıyla %3 ve %5). Bununla birlikte, her bir gruptaki genel ürolojik komplikasyon oranın stentli grupta %12 ve stentsiz grupta %15 gibi yakın oranlarda görmüşlerdir[58]. Bu nedenle, postoperatif drenaj tercihi, saptanan komplikasyon oranı veya hastanede kalış süresinden ziyade, cerrahın tercihine dayanmaktadır [32].

Kalıcı bir üreteral stentin bakteriyel kolonizasyonu, kısa süreli antibiyotik tedavisine rağmen, kateterin yerleştirilmesinden yaklaşık 2 hafta sonra başlar [59,60]. İdrarın

kolonizasyonu sonuç olarak stentin kolonizasyonu ile sonuçlanır ve sıklıkla enfeksiyona neden olur. Ben-Meir ve arkadaşları pyeloplasti sonrası kalıcı double J stent takılarak tedavi edilen hastaların %70'inde pozitif idrar kültürü ve %10'unda tedavi gerektiren semptomatik enfeksiyonlar olduğunu bildirmişlerdir [61]. Ayrıca persistan idrar kaçağı (PİK) olanlarda daha yüksek bir İYE oranı bulmuşlardır (%14'e %2,3) fakat bu istatiksel olarak anlamlı bulunmamıştır. İdrar kaçağı süresinin postoperatif tıkanma ile istatistiksel olarak ilişkili olmadığını vurgulamışlardır. Çalışmalarındaki hastalarda idrar sızdırma oranı yüksekken, komplikasyon oranı ise düşüktü. Ayrıca, PİK olan hastaların büyük bir çoğunluğu ek işleme gerek duymamışlar ve sızıntı zamanla kendiliğinden düzelmiştir [61].

Aberan damar basısının ÜPBD'lığına sebep olup olmayacağı veya intrensek obstrüksiyonlara bağlı gelişen pelvis genişlemesinin damarı yaylandırarak böyle bir sonucun ortaya çıkmasına sebep olduğu konusu hala tartışmalıdır [1]. İntrensek ÜPBD, prenatal ultrasonun yaygın kullanımı nedeniyle sıklıkla erken yaşlarda ve hatta doğum öncesi teşhis edilebilmekte ama aberan damar basısı daha büyük yaşta ortaya çıkmaktadır. İntrensek ÜPBD'da artmış intermusküler ve intramüsküler bağ dokusu veya üreteral peristaltizmi engelleyen, elastik olmayan ve akışı engelleyen artmış kollajen dokusu gibi farklı histopatolojik değişiklikler tarif edilmiştir. İnnervasyon değişiklikleri, kas hipotrofisi veya hipertrofik değişiklikler de ÜPBD'lığına sebep olan etkenler olarak rapor edilmiş veya üreter duvarındaki değişmelerin neden olduğu bildirilmiştir [62,64]. Şaşırtıcı bir şekilde, aberan damara bağlı operasyon geçiren vakaların doku örneklerinde Murakumo ve Yiee'nin çalışmalarında kas hipertrofisi, fibrozis ve kronik enflamasyon gibi internal değişiklikler için daha düşük skorlar bulamamışlardır [65,66]. İntrinsik ÜPBD ve aberran damarı olan hastalardan elde edilen spesimenlere bakıldığında; ADB olanlarda ureter duvarında histolojik değişikliğin

çok az olduğu veya hiç olmadığı açıklanmıştır [64-67]. Bir yaşın altındaki çocuklarda azalmış preoperatif DRF'nun, yüksek dereceli kas hipertrofisi ve fibrozis ile ilişkili olduğu; postoperatif dönemde anlamlı bir DRF iyileşmesininde yüksek inflamasyon dereceleri ile korele olduğu vurgulanmıştır. Kiratli ve arkadaşları, yüksek dereceli kas hipertrofisi olan aberan damar vakalarında preoperatif DRF'yi anlamlı derecede düşük bulmuşlarken yine intrensik ÜPBD hastalarında preoperatif T1/2'nin 20 dakikanın altında olmasının yüksek dereceli fibrozis ile ilişkili olduğunu rapor etmişler [68]. Aberran damar hastalarında ciddi DRF bozukluğunun (%40'ın altında) çok yüksek çıkması ve ileri derecede musküler hipertrofisi olan aberran damar hastalarında DRFnın düşük olması ileri dönemde yapılacak çalışmalarla desteklenmelidir [1].

Çalışmamızda nüks olan iki hastamızda endopyeloplasti yapılmasına karşın gerek sintigrafik gerek ultrasonik olarak klinik düzelme görülmediği için tekrar açık pyeloplasti yapıldı. Bu da literatürü destekler şekilde yani çocuklarda endopyeloplastinin erişkinler kadar iyi sonuç vermediğini göstermiştir [30].

6. ÇALIŞMANIN KISITLAMALARI

Bu çalışmanın retrospektif olarak yapılması ve sadece opere olan ÜPBD hastalarının değerlendirilmesi ve vaka sayısının nispeten küçük olması dezavantajı olmasına rağmen eksize edilen segmentin uzunluğunun ölçülmesi literatürde ilk kez yapılmış olması avantajıdır.

7. SONUÇLAR

Antenatal ÜPBD tanısı alan hastaların etyolojisinde intrensek nedenler önemli rol oynamaktayken daha erken yaşta operasyona ihtiyaç duyulmaktadır. Ancak, daha ileri yaşlarda tanı alan ve ameliyat edilen hastaların etyolojisinde aberran damar basısı daha belirgin rol almaktadır. Üretropelvik bileşke darlığının tedavisinde, etkilenen üreteral segmentten yaklaşık 1 cm'lik parçanın çıkarılması başarılı bir piyeloplasti için önerilmektedir.

8. KAYNAKLAR

1. Ellerkamp V, Kurth RR, Schmid E, Zundel S, Warmann SW, Fuchs J. Differences between intrinsic and extrinsic ureteropelvic junction obstruction related to crossing vessels: histology and functional analyses. World J Urol 2016;34(4):577-83.

2. Zeltser IS, Liu JB, Bagley DH. The incidence of crossing vessels in patients with normal ureteropelvic junction examined with endoluminal ultrasound. J Urol 2004;172(6 Pt 1):2304-07.

3. Boylu U, Oommen M, Lee BR, Thomas R. Ureteropelvic junction obstruction secondary to crossing vessels-to transpose or not? The robotic experience. J Urol 2009;181(4):1751–55.

4. Mut T, Acar Ö, Oktar T, Kılıçaslan I, Esen T, Ander H, Ziylan O. Intraoperative inspection of the ureteropelvic junction during pyeloplasty is not sufficient to distinguish between extrinsic and intrinsic causes of obstruction: Correlation with histological analysis. J Pediatr Urol 2016;12(4):223.e1-6.

5. Park JM, Bloom DA. The pathophysiology of UPJ obstruction. Curr Concepts Urol Clin North Am 1998;25(2):161-69.

6. Baker LA, Gomez RA. Embryonic development of the ureter and bladder: acquisition of smooth muscle. J Urol 1998;160(2):545-50.

7. Herts BR. Helical CT and CT angiography for the identificationof crossing vessels at the ureteropelvic junction. Urol Clin North Am 1998;25(2):259-69.

8. Sampaio FJ. The dilemma of the crossing vessel at the ureteropelvicjunction: precise anatomic study. J Endourol 1996; 10(5):411-15.

9. Sadler TW. (2019) *Langman's Medical Embryology*. (Twelfth edition) Lippincott Williams& Wilkins, Chapter 16 Urogenital System: 256-283.

10. Dalçık H., (Editör) 2016, *Moore Klinik Yönleriyle İnsan Embriyolojisi*, Nobel Tıp Kitabevi, Ürogenital Sistem: 243-256.

11. Bruce M. Carlson, (2014), *Human Embryology and Developmental Biology*. Fifth edition, Elsevier- Saunders, Urogenital System: 376- 383.

12. Keith L. Moore, Persaud T.V.N, Mark G. Torchia., (2016) *Before We are born essentials of embryology and birth defects*. 9th Edition, Elsevier, Urogenital System: 161-170.

13. Şeftalioğlu A. (1998), Genel&Özel İnsan Embriyolojisi, 3. baskı, Tıp-Teknik yayıncılık, Ürogenital Sistem Gelişimi: 327-335.

14. Keith L. Moore, Anne M. R. Agur, Arthur F. Dalley, (2012), *Essential Clinical Anatomy*, 4th edition. Lippincott Williams & Wilkins, p 176-182

15. Elaine N. Marieb, Katja N. Hoehn. (2015) *Human Anatomy and Physiology*. Tenth Edition, chapter 25 p 981-1017

16. Yeğen Ç. Berrak, Alican İ., Solakoğlu Z., (Editörler). (2017), *Guyton ve Hall Tıbbi Fizyoloji*, Güneş Tıp Kitabevi, 325-332

17. Gerard J. Tortora, Mark T. Nielsen (2016), *Principles of Human Anatomy*, 14th Edition, john Wiley, 813-314

18. Gearhart J., Rink R., Mouriquand P. (2009) *Pediatric Urology*, Second Edition, Saunders, 42-44

19. Başaklar A.C., (2006), *Bebek ve Çocukların Cerrahi ve Ürolojik Hastalıkları*. Birinci baskı. Palme Yayıncılık,1259-1287

20. Chang CP, McDill BW, Neilson JR, Joist HE, Epstein JA, Crabtree GR, Chen F. Calcineurin is required in urinary tract mesenchyme for the development of the pyeloureteral peristaltic machinery. J Clin Invest 2004;113(7):1051-8

21. Wang GJ, Brenner-Anantharam A, Vaughan ED, Herzlinger D. Antagonism of BMP4 signaling disrupts smooth muscle investment of the ureter and ureteropelvic junction. J Urol 2009;181(1):401-7.

22. Carr MC, El-Ghoneimi A. Anomalies and surgery of the ureteropelvic junction in children. In: Campbell-Walsh Urology (9th ed). Wein AJ, Kavoussi LR, Novick AC, et al(eds). Saunders Elsevier, Philadelphia 2007, pp 3359-3422.

23. Senol C, Onaran M, Gurocak S, Gonul II, Tan MO. Changes in Cajal cell density in ureteropelvic junction obstruction in children. J Pediatr Urol 2016;12(2):89.e1-5.

24. Tekgül S, Riedmiller H, Gerharz E et al. Guidelines on paediatric urology. ESPU 2008: 44

25. Krajewski W, Wojciechowska J, Dembowski J, Zdrojowy R, Szydełko T. Hydronephrosis in the course of ureteropelvic junction obstruction: An underestimated problem? Current opinions on the pathogenesis, diagnosis and treatment. Adv Clin Exp Med 2017;26(5):857-864.

26. Kogan BA. Üreter ve üreteropelvik bileske hastalıkları. In: Smith Genel Üroloji (17. bas) Tanagho EA, McAninch JW. Nobel Tıp Kitabevleri, İstanbul 2009, s 559-573

27. Anafarta K., Arıkan N., Bedük Y. Simsek F, Tinay İ. (Editörler) (2007) *Temel Üroloji* 3. Baskı., Güneş Kitabevi: Ankara., s 328-331.

28. Anafarta K., Arıkan N., Bedük Y. Simsek F, Tinay İ. (Editörler) (2011) *Temel Üroloji* 4. Baskı., Güneş Kitabevi: Ankara. p. 346-350.

29. Alan J. Wein, Louis R. Kavoussi, Alan W. Partin, Craig A. Peters (2012), (Editör), *Cample-Walsh Urology*, Saunders Elsevier, Philadelphia. p. 3212-3234.

30. Patel T, Kellner CP, Katsumi H, Gupta M. Efficacy of endopyelotomy in patients with secondary ureteropelvic junction obstruction. J Endourol 2011;25(4):587-91.

31. Hong P, Ding G, Zhu D, Yang K, Pan J, Li X, Chen Z, Zhang L, Tang Q, Hao H, Zhou Z, Zhou L. Head-to-Head Comparison of Modified Laparoscopic Pyeloplasty and Robot-Assisted Pyeloplasty for Ureteropelvic Junction Obstruction in China. Urol Int 2018;101(3):337-344.

32. Fernbach SK, Maizels M, Conway JJ. Ultrasound grading of hydronephrosis: introduction to the system used by the Society for Fetal Urology. Pediatr Radiol 1993; 23:478-80.

33. Fuchs J, Luithle T, Warmann SW, Haber P, Blumenstock G, Szavay P. Laparoscopic surgery on upper urinary tract in children younger than 1 year: technical aspects and functional outcome. J Urol 2009;182(4):1561–68.

34. Campbell MF, Wein AJ, Kavoussi LR. Campbell-Walsh urology. 9th ed. Philadelphia: Saunders Elsevier; 2007

35. Gundeti MS, Reynolds WS, Duffy PG, Mushtaq I. Further experience with the vascular hitch (laparoscopic transposition of lower pole crossing vessels): an alternate treatment for pediatric ureterovascular ureteropelvic junction obstruction. J Urol 2008;180(4Suppl):1832-36.

36. Stern JM, Park S, Anderson JK, Landman J, Pearle M, Cadeddu JA. Functional assessment of crossing vessels as etiology of ureteropelvic junction obstruction. Urology 2007; 69(6):1022-24.

37. Aminsharifi A, Molaie A, Monsef A. Laparoscopic In Situ Dismembered Pyeloplasty Can Facilitate Laparoscopic Ureteropelvic Junction Obstruction Repair: A Prospective Cohort Trial. J Endourol 2018;32(3):218-22.

38. Chiarenza SF, Bleve C, Caione P, et al. Minimally Invasive Treatment of Pediatric Extrinsic Ureteropelvic Junction Obstruction by Crossing Polar Vessels: Is Vascular Hitching a Definitive Solution? Report of a Multicenter Survey. J Laparoendosc Adv Surg Tech A 2017;27(9):965-71.

39. Nelson CP. Evidence of variation by race in the timing of surgery for correction of pediatric ureteropelvic junction obstruction. J Urol 2007; 178 (4 Pt 1):1463–68; discussion 1468

40. Nelson CP, Park JM, Dunn RL, Wei JT. Contemporary trends in surgical correction of pediatric ureteropelvic junction obstruction: data from the nationwide inpatient sample. J Urol 2005; 173(1):232–36.

41. Vemulakonda VM, Wilcox DT, Crombleholme TM, Bronsert M, Kempe A. Factors associated with age at pyeloplasty in children with ureteropelvic junction obstruction. Pediatr Surg Int. 2015 Sep;31(9):871-77.

42. Lebowitz RL, Blickman JG. The coexistence of ureteropelvic junction obstruction and reflux. AJR Am J Roentgenol 1983; 140(2):231-38.

43. Hollowell JG, Altman HG, Snyder 3rd HM, Duckett JW. Coexisting ureteropelvic junction obstruction and vesicoureteral reflux: diagnostic and therapeutic implications. J Urol 1989; 142:490-93.

44. Maizels M, Smith CK, Firlit CF. The management of children with vesicoureteral reflux and ureteropelvic junction obstruction. J Urol 1984;131(4):722-27.

45. ElSheemy MS, Ghoneima W, Abdelwahhab M, Aboulela W, Daw K, Shouman AM, Shoukry AI, El Ghoneimy M, Morsi HA, Badawy H. The role of voiding

cystourethrography in asymptomatic unilateral isolated ureteropelvic junction obstruction: A retrospective study. J Pediatr Urol 2017;13(2): 206.e1-206.e7.

46. Helmy TE, Sarhan OM, Hafez AT, Elsherbiny MT, Dawaba ME, Ghali AM. Surgical management of failed pyeloplasty in children: single-center experience. J Pediatr Urol 2009; 5(2):87-89.

47. Salem YH, Majd M, Rushton HG, Belman AB. Outcome analysis of pediatric pyeloplasty as a function of patient age, presentation and differential renal function. J Urol 1995;154: 1889-93.

48. Persky L, McDougal WS, Kedia K. Management of initial pyeloplasty failure. J Urol 1981; 125:695-97.

49. Lim DJ, Walker 3rd RD. Management of the failed pyeloplasty. J Urol 1996; 156:738-40.

50. Tubre RW, Gatti JM. Surgical Approaches to Pediatric Ureteropelvic Junction Obstruction. Curr Urol Rep 2015;16(10):72.

51. Elmalik K, Chowdhury MM, Capps SNJ. Ureteric stents in pyeloplasty: a help or a hindrance? J Pediatr Urol 2008; 4:275–79.

52. Sibley GN, Graham MD, Smith ML, Doyle PT. Improving splintage techniques in pyeloplasty. Br J Urol 1987;60: 489-491.

53. McMullin N, Khor T, King P. Internal ureteric stenting following pyeloplasty reduces length of hospital stay in children. Br J Urol 1993; 72:370-72.

54. Flint LD, Libertino JA. Ureteropelvic junction reconstruction. In: Libertino JA, eds. Pediatric and adult reconstructive urologic surgery. 2nd ed. Baltimore: Williams & Wilkins: 1987; 82-96.

55. Woo HH, Farnsworth RH. Dismembered pyeloplasty in infants unde r the age of 12 months. Br J Urol 1996; 77:449-51

56. Ninan GK, Sinha C, Patel R, Marri R. Dismembered pyeloplasty using double 'J' stent in infants and children. Pediatr Surg Int 2009; 25:191-94.

57. Braga LH, Lorenzo AJ, Farhat WA, Bagli DJ, Khoury AE, Pippi Salle JL. Outcome analysis and cost comparison between externalized pyeloureteral and standard stents in 470 consecutive open pyeloplasties. J Urol 2008;180(4 Suppl):1693-98.

58. Smith KE, Holmes N, Lieb JI, Mandell J, Baskin LS, Kogan BA, Walker RD 3rd. Stented versus nonstented pediatric pyeloplasty: a modern series and review of the literature. J Urol 2002; 168:1127-30.

59. Liss ZJ, Olsen TM, Roelof BA, Steinhardt GF. Duration of urinary leakage after open non-stented dismembered pyeloplasty in pediatric patients. J Pediatr Urol 2013;9(5):613-16.

60. Paick SH, Park HK, Oh SJ, Kim HH. Characteristics of bacterial colonization and urinary tract infection after indwelling of double-J stent. Urology 2003 ;62(2):214-17.

61. Ben-Meir D, Golan S, Ehrlich Y, Livne PM. Characteristics and clinical significance of bacterial colonization of ureteral double-J stents in children. J Pediatr Urol 2009 ;5(5): 355-58.

62. Hosgor M, Karaca I, Ulukus C, Ozer E, Ozkara E, Sam B, Ucan B, Kurtulus S, Karkiner A, Temir G. Structural changes of smooth muscle in congenital ureteropelvic junction obstruction. J Pediatr Surg 2005; 40(10):1632–36.

63. Kaneto H, Orikasa S, Chiba T, Takahashi T. Three-D muscular arrangement at the ureteropelvic junction and its changes in congenital hydronephrosis: a stereo-morphometric study. J Urol 1991; 146(3):909–14.

64. Foote JW, Blennerhassett JB, Wiglesworth FW, Mackinnon KJ. Observations on the ureteropelvic junction. J Urol 1970; 104(2):252–57.

65. Murakumo M, Nonomura K, Yamashita T, Ushiki T, Abe K, Koyanagi T. Structural changes of collagen components and diminution of nerves in congenital ureteropelvic junction obstruction. J Urol 1997; 157(5):1963–68.

66. Yiee JH, Johnson-Welch S, Baker LA, Wilcox DT. Histologic differences between extrinsic and intrinsic ureteropelvic junction obstruction. Urology 2010; 76(1):181–84.

67. Kim WJ, Yun SJ, Lee TS, Kim CW, Lee HM, Choi H. Collagen-to-smooth muscle ratio helps prediction of prognosis after pyeloplasty. J Urol 2000; 163(4):1271–75.

68. Kiratli PO, Orhan D, Gedik GK, Tekgul S. Relation between radionuclide imaging and pathologic findings of ureteropelvic junction obstruction in neonatal hydronephrosis. Scand J Urol Nephrol 2008; 42(3):249-56.

9. ÖZGEÇMİŞ

Ad, Soyad: Teymursha MURADİ

Telefon numarası: 05424925975

E-mail Adres: timur_muradi@hotmail.com

Adres: Karapınar mahallesi, 1163. Cadde 13/11, Çankaya Ankara

Kişisel bilgiler

Doğum Yeri: Aqcha-Jawzjan – Afganistan

Doğum Tarihi: 08.01.1984

Uyruğu: Özbek

Medeni Halı: Evli

Eğitim

2003 Lise- Aqch High School- Afghanistan

2005-2006 Türkçe Dil Eğitimi-Ankara Üniversitesi TÖMER

2006-2007 İngilizce Dil Eğitimi

2007-2013 Ankara Üniversitesi Tıp fakültesi

2014-2019 Gazi Üniversitesi Tıp fakültesi Çocuk Cerrahisinde Araştırma Görevlisi.

Özellikler

Yabancı Diller: Farsça (çok iyi) İngilizce (iyi) Hintçe (orta)

Bilgisayar bilgisi: Microsoft Office programı, SPSS

Hobiler: seyahat etme, film izleme, futbol oynama, yüzme, kitap okuma