S-132

Operatif Histeroskopi Sırasında Gelişen Pulmoner Ödem Tanısında Akciğer Ultrasonografisi

Nuray Camgöz Eryılmaz[1], Miray Gözde Özdemir[1], Züleyhanur Özipek[1], Rumeysa Sarıtaş[1], Dudu Berrin Günaydın[1]

[1]Gazi Üniversitesi Tıp Fakültesi Hastanesi

Giriş / Amaç: Histeroskopi sırasında uterin kavitenin salin, Ringer laktat, mannitol gibi solüsyonlarla irrigasyonu sıvı yüklenmesine bağlı pulmoner ödem, ensefalopati, aritmi, koagülopati gibi komplikasyonlara neden olabilir (1). Bu olguda histeroskopik miyomektomiyi takiben gelişen pulmoner ödemin akciğer ultrasografisiyle tanınması ve yönetimini tartışmayı amaçladık.

Olgu: Elli bir yaşında 65 kg ASA I hastaya, histeroskopik miyomektomi için standart monitörizasyon uygulanarak intravenöz (İV) bolus 50 mcg fentanil, 1 mg/kg lidokain ve 2 mg/kg propofol ile indüksiyonu takiben 4 numara LMA yerleştirildi. Anestezi idamesi 1 MAC olacak şekilde %50 oksijen-hava karışımı içerisinde sevofluranla sağlandı. İşlemin 30. dakikasında gelişen bradikardi (30 atım/dk) ve hipotansiyon (80/50 mmHg) İV 1 mg atropin ve 3x30 mg efedrinle tedavi edildi. Uterin kaviteye 9 L % 0,9 salin solüsyonu verildiği öğrenildi. Miyomektomi sonrası intramüsküler 0,2 mg metil ergonovin uygulandı. İşlem bitiminde spontan solunum gözlenerek LMA çıkarıldı ve maske ventilasyonuna geçildi. Hastada gelişen solunum güçlüğü ve hipoksi (SpO2 % 92), önce bronkospazm olarak değerlendirildi ve İV 1 mg/kg lidokain ve 3 mg/kg teofilin yapıldı. Solunum güçlüğü ve noninvaziv mekanik ventilasyon ihtiyacı devam eden hastaya akciğer ultrasonografisi yapıldı. Bilateral izlenen 5-6 adet B çizgileri (Resim 1, 2) pulmoner ödem olarak değerlendirilip, İV bolus 10 mg furosemid yapıldı. EKO ve radyolojik görüntüleme (Resim 3, 4) ile pulmoner ödem teyit edildi. Postoperatif anestezi bakım ünitesinde takibi sırasında bulguları gerileyen hasta ertesi gün stabil bir şekilde servise devredildi.

TARK 2024
Türk Anesteziyoloji ve Reanimasyon Derneği
58. Ulusal Kongresi
28 Kasım - 1 Aralık 2024
Kaya Palazzo Otel ve Kongre Merkezi / ANTALYA

Resim 1

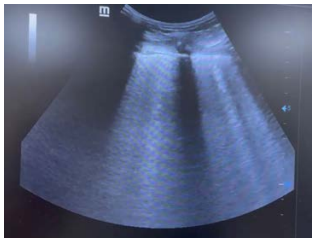

Hastaya ait operasyon odasında yapılan akciğer ultrasonografisi

Resim 2

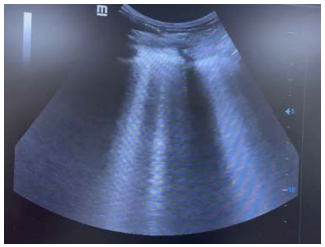

Hastaya ait operasyon odasında yapılan akciğer ultrasonografisi

Resim 3



Hastanın operasyon öncesi akciğerinin radyolojik görüntülemesi

Resim 4

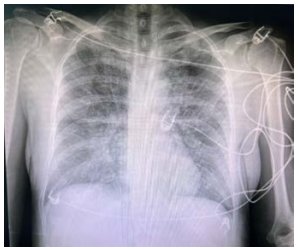

Hastanın operasyon sonrası akciğerinin radyolojik görüntülemesi

Tartışma / Sonuç: Histeroskopik miyomektomi geçiren olguda gelişen pulmoner ödemin acil tanı ve tedavisinde akciğer ultrasonografini önemini sunduk. Histeroskopilerde uterin kaviteye verilen irrigasyon sıvısının retrograd pasajla fallop tüplerinden, endometriyumdan, vasküler yataktan intravasküler alana geçişi sonucunda pulmoner ödem komplikasyonu gözlenebilir. Bu komplikasyonun erken dönemde yatakbaşı akciğer ultrasonografiyle tanı ve teadvisinin başarıyla yapıldığı bildirilmiştir (2). Bu olgu sunumunda olduğu gibi pulmoner ödemin yatakbaşı akciğer ultrasonografisiyle hızlıca tanı ve tedavisinin yapılmasının komplike operatif histeroskopi girişimlerinde faydalı olduğunu düşünmekteyiz.

Kaynakca

1. Neto Gonçalves T, Galaz Tavares J, Marto N, Diogo C, Messias A. Operative Hysteroscopy Intravascular Absorption Syndrome - A Life-Threatening Complication. Eur J Case Rep Intern Med. 2023 Oct 25;10(11):004132. doi: 10.12890/2023_004132. PMID: 37920226; PMCID: PMC10619527.
2. Dai, H., Gan, L., Li, J. *et al.* Lung ultrasound diagnosis of pulmonary edema resulting from excessive fluid absorption during hysteroscopic myomectomy: a case report. *BMC Anesthesiol* 24, 331 (2024). https://doi.org/10.1186/s12871-024-02694-4

TARK 2024
Türk Anesteziyoloji ve Reanimasyon Derneği
58. Ulusal Kongresi
28 Kasım - 1 Aralık 2024
Kaya Palazzo Otel ve Kongre Merkezi / ANTALYA

S-133

Türkiye'deki Yenidoğan Canlandırma Programına Anestezi Uzmanlarının ve Teknisyenlerinin Kursiyer, Eğitici ve Kurs Sorumlusu Olarak Katılımı

Yeşim Andıran Şenaylı[1], Başak Tezel[2]

[1]Yozgat Bozok Üniversitesi Anesteziyoloji ve Reanimasyon AD
[2]Çanakkale İl Sağlık Müdürlüğü Halk Sağlığı Hizmetleri Başkanlığı

Giriş / Amaç: Yenidoğan Canlandırma Programı (NRP), doğumda bebeğin intrauterin hayattan ekstrauterin hayata geçişinde gerekebilen "canlandırma yönetimi"ni öğretmeyi amaçlamaktadır. NRP, “doğum anında bebeğe dokunanlar” diyebileceğimiz tıp uzmanlarını, çalışanlarını içermektedir. NRP ile elde edilen bilgi ve beceriler, bebeklerin sadece doğum anında değil, yaşamın ilk 30 gününde hayata döndürülmesinde de kullanılmaktadır. Bu çalışmada anestezi uzmanlarının ve teknisyen/teknikerlerinin NRP katılım ve katkı oranlarını belirleme amaçlanmış, bu programa katılımınlarının neden gerekli olduğu tartışılmıştır.

Gereç ve Yöntem: 1998-2022 yılları arası düzenlenen kurslara ait katılımcı kayıtları incelenmiştir. Anestezi çalışanlarının (uzman hekim ve anestezi teknisyen/teknikerleri) toplam kişi sayısına göre ve yıllara göre dağılımı ve bu sayıların ne anlama gelebileceği araştırılmıştır.

Bulgular: 1998'daki ilk kursa sadece bir anestezi hekimi katılmıştır. Anestezi uzmanı ve anestezi teknisyen/teknikeri olarak en yüksek katılım sırasıyla 218 ve 276 olmak üzere 494 katılımcı ile 2010 yılında olmuştur. Kursun başlangıcından araştırmanın sonlandığı 2022 yılına kadar toplam 75.256 kursiyerin 2392si anestezi uzmanı ve 3124ü anestezi teknikeridir. 47 anestezi uzmanından 16'sı ve 11 anestezi teknisyeninden 7'si NRP eğitimlerine eğitici olarak aktif olarak katkıda bulunmaktadır. Kurs sorumluluğunu aktif olarak yapan sadece 5 anestezi uzmanı ve 2 teknisyen/teknikeri mevcuttur.