T.C.
GAZİ ÜNİVERSİTESİ TIP FAKÜLTESİ
NÜKLEER TIP ANABİLİM DALI

LARİNKS KANSERİ HASTALARININ PRİMER EVRELEMESİNDE ^{18}F-FDG PET/MR VE BAŞ-BOYUN MR GÖRÜNTÜLERİNDEN ELDE EDİLEN VERİLERİN KORELASYONU; T, N EVRELERİ İLE İLİŞKİSİ VE SAĞKALIMIN ÖNGÖRÜLMESİNDEKİ ROLÜ

UZMANLIK TEZİ

Dr. EDA NUR ERBİL ÇAPÇI

TEZ DANIŞMANI
Prof. Dr. LÜTFİYE ÖZLEM ATAY

ANKARA
EYLÜL 2025

T.C.
GAZİ ÜNİVERSİTESİ TIP FAKÜLTESİ
NÜKLEER TIP ANABİLİM DALI

LARİNKS KANSERİ HASTALARININ PRİMER EVRELEMESİNDE ^{18}F-FDG PET/MR VE BAŞ-BOYUN MR GÖRÜNTÜLERİNDEN ELDE EDİLEN VERİLERİN KORELASYONU; T, N EVRELERİ İLE İLİŞKİSİ VE SAĞKALIMIN ÖNGÖRÜLMESİNDEKİ ROLÜ

UZMANLIK TEZİ

Dr. EDA NUR ERBİL ÇAPÇI

TEZ DANIŞMANI
Prof. Dr. LÜTFİYE ÖZLEM ATAY

ANKARA
EYLÜL 2025

KABUL VE ONAY

Nükleer Tıp Anabilim Dalı'nda Araş. Gör. Dr. olarak çalışan Eda Nur Erbil Çapçı'nın "Larinks Kanseri Hastalarının Primer Evrelemesinde ^{18}F-FDG PET/MR ve Baş-Boyun MR Görüntülerinden Elde Edilen Verilerin Korelasyonu; T, N Evreleri İle İlişkisi ve Sağkalımın Öngörülmesindeki Rolü" isimli uzmanlık tezi başarılı bulunmuş ve uzmanlık sınavına girmeye hak kazanmıştır.

BAŞKAN

Prof. Dr. Lütfiye Özlem ATAY

Gazi Üniversitesi

ÜYE

Prof. Dr. Ümit Özgür AKDEMİR

ÜYE

Doç. Dr. Uğuray AYDOS

TEŞEKKÜR

Uzmanlık eğitimim ve tez sürecim boyunca bilgi ve deneyimlerini içtenlikle paylaşan ve beni hep motive eden çok değerli tez danışmanım ve Anabilim Dalı Başkanımız **Prof. Dr. Lütfiye Özlem Atay'a;**

Destekleyici tutumuyla her zaman yanımda olan, akademik bilgisinin yanında, çok yönlü bakış açısı ve engin kültürel birikimi sayesinde bize yalnızca tıp değil hayatın her alanından değerli bilgiler aktaran kıymetli hocamız **Doç. Dr. Uğuray Aydos'a**; tecrübesini paylaşmaktan hiç çekinmeyen değerli hocalarım **Prof. Dr. Ümit Özgür Akdemir**, **Prof. Dr. Neşe İlgin Karabacak, Prof. Dr. Mustafa Ünlü ve Öğr. Üyesi Erdem Balcı'ya** ve anlayışlı yaklaşımıyla her zaman yanımda olan **Dr. Öğr. Üyesi Seda Gülbahar Ateş'e** teşekkür ederim.

Uzmanlık eğitimim süresince birlikte çalışmaktan büyük keyif aldığım; uyumlu ve samimi bir ekip olmanın tüm güzelliklerini birlikte yaşadığımız, en yoğun anlarımızı bile keyifli hale getiren arkadaşlarım **Dr. Yasemin Ünlüer Ateş** ve **Dr. Selahattin Barış Küçükali'ye**; Her zaman birbirimizin açığını kapatıp, karşılıklı destekle ilerlediğimiz, bana güç ve moral kaynağı olan değerli arkadaşlarım **Dr. Salih Demir**, **Dr. Edanur Tunçay İbiş** ve **Dr. Ramazan Kalkan'a**; asistanlık sürecimin son döneminde ekibimize güzel enerjileri ile katılan **Dr. Hüseyin Sezgin** ve **Dr. Merve Bozyiğit'e**;

Sabrı, fedakârlığı ve desteğiyle en büyük dayanaklarımdan olan ve üstün çalışkanlığıyla beni hep çok etkileyen ve örnek olan sevgili annem **Nülüfer Erbil'e**, güven verici varlığıyla bana güç katan, her zaman yanımda olduğunu

hissettiren, doğru kararlar almamda bana yol gösteren ve hayatın her döneminde sarsılmaz desteğini esirgemeyen sevgili babam **Muzaffer Erbil'e**, hayatıma neşe ve kahkaha katan, güçlü ve yüksek etik değerlere sahip karakteriyle her daim gurur duyduğum canım kardeşim **Ece Naz Erbil'e** ve beni büyüten ve sevgisini daima hissettiren sevgili babaannem **Selime Erbil'e** sonsuz teşekkür ederim.

Sevgisi ve desteğiyle en zor anlarımı bile kolaylaştıran, varlığıyla her günü daha anlamlı ve eğlenceli kılan, her stresli durumda yanımda olup yüzümü güldüren, hayata birlikte bakabilmenin kıymetini her gün yeniden hissettiren sevgili eşim **Arcan Kıvanç Çapçı'ya** en derin teşekkürlerimi sunarım.

İÇİNDEKİLER

KABUL VE ONAY i
TEŞEKKÜR ii
İÇİNDEKİLER iv
KISALTMALAR viii
ŞEKİLLER LİSTESİ xii
TABLOLAR LİSTESİ xiv
GRAFİKLER LİSTESİ xvi
1.GİRİŞ 1
2.GENEL BİLGİLER 6
2.1.Larinks Embriyolojisi 6
2.2.Larinks Anatomisi 7
2.2.1.Larinks kıkırdakları 12
2.2.2.Larinks membranları 16
2.2.3.Larinks ligamentleri 17
2.2.4.Larinks kasları 19
2.2.5.Larinksin vasküler yapısı 24
2.2.6.Larinksin lenfatik sistemi 24
2.2.7.Larinks innervasyonu 25
2.3. Larinks Fizyolojisi 27
2.4.Larinks Histolojisi 27
2.5.Larinks Kanseri 29
2.5.1.Epidemiyolojisi 29

2.5.2.Etiyoloji ve risk faktörleri 34
2.5.3.Histopatolojisi 39
2.5.4.Tümör yerleşimi ve yayılım yolları 44
2.5.5. Semptom ve bulgular 46
2.5.6. Tanı ve evreleme 47
2.5.7. Görüntüleme yöntemleri 50
2.5.8. Tedavi yaklaşımları 55
2.6. Pozitron Emisyon Tomografisi (PET) 58
2.6.1.PET'in çalışma prensibi 59
2.6.2.PET radyofarmasötikleri 67
2.6.3. PET kantifikasyonu 70
2.7. Radyomiks 73
2.7.1. Tanım ve genel bilgiler 73
2.7.2. İş akışı 74
3. GEREÇ ve YÖNTEM 84
3.1. Hasta Seçim Kriterleri 84
3.2. ^{18}F FDG PET/MR ve Baş-boyun MR Görüntüleme Protokolü 85
3.3. Baş-boyun MR Görüntülerinin Değerlendirilmesi 86
3.4. ^{18}F FDG PET/MR Görüntülerinin Değerlendirilmesi 87
3.5. Hastaların Klinik Bilgilerinin Değerlendirilmesi 87
3.6.Radyomiks Analizi 88
3.7. İstatistiksel Değerlendirme 89
4. BULGULAR 93

4.1. Demografik ve Klinik Tanımlayıcı Özellikler 93
4.2. ^{18}F FDG PET/MR ve Baş-boyun MR Görüntülerinden Elde Edilen Tümöre ve Lenf Nodlarına Ait Genel Özellikler ve Sayısal Parametreler 96
4.3. Referans T, N ve TNM Evreleri 101
4.4. PET Radyomiks Analizinden Elde Edilen Sayısal Parametreler 102
4.5. ^{18}F FDG PET/MR ve Baş-boyun MR Görüntülemelerinden Elde Edilen Parametrelerin T, N ve TNM Evreleriyle İlişkisi 108
4.6. ^{18}F FDG PET/MR ve Baş-boyun MR Görüntülemelerinden Elde Edilen Parametrelerin Birbirleriyle İlişkisi 114
4.6.1.^{18}F FDG PET/MR ve baş-boyun MR'dan elde edilen N evrelerinin birbirleriyle ilişkisi 114
4.6.2. ^{18}F FDG PET/MR ve baş-boyun MR'dan elde edilen sayısal parametreler ve primer tümöre ait anatomik özellikler arasındaki ilişki 117
4.6.3. ^{18}F FDG PET/MR ve baş-boyun MR'dan elde edilen sayısal parametrelerin birbirleriyle korelasyonu 119
4.7. ^{18}F FDG PET/MR ve Baş-boyun MR'ın Nodal Evrelemedeki Diagnostik Değeri 120
4.8.Genel Sağkalımı Öngören Parametreler 125
4.8.1.Cox regresyon analizi 126
4.8.2.Sağkalım eğrileri 129
4.8.3.CART analizi ile oluşturulan karar ağacı modelleri 131
4.8.4. TNM evresinin genel sağkalım öngörüsündeki sınıflama performansı 137

5. TARTIŞMA 141
5.1. Görüntülemelerden Elde Edilen Parametrelerin ve PET Radyomiks Analizinden Elde Edilen Verilerin Sağkalım Öngörüsündeki Rolüne Yönelik Tartışma 144
5.2. 2, 3 ve 5 Yıllık Genel Sağkalım Değerlendirmesinde Karar Ağacı Modelleri ve TNM Evrelemesine Yönelik Tartışma 152
5.3.Görüntülemelerden Elde Edilen Parametrelerin Birbirleriyle ve T, N ve TNM Evreleri İle İlişkisine Yönelik Tartışma 157
5.3.1.Görüntülemelerden elde edilen parametrelerin T, N ve TNM evreleri ile ilişkisi 157
5.3.2.Görüntülemelerden elde edilen parametrelerin birbirleriyle ilişkisi ... 160
5.4. ^{18}F FDG PET/MR ve Baş-boyun MR'ın Nodal Evreleme Performanslarına İlişkin Tartışma 165
6. SONUÇ 171
7. KAYNAKÇA 173
8.ÖZET 188
9.SUMMARY 192

KISALTMALAR

3D	3 Boyutlu
AUC	Eğri Altındaki Alan
BG	Geriplan (Background)
BGO	Bizmut Germanat Oksit
CART	Classification and Regression Trees
C-index	Concordance Index
DICOM	Digital Imaging and Communications in Medicine
FOV	Görüş Alanı
GLCM	Gray Level Cooccurance Matrix
GLCM	Gray Level Cooccurance Matrix
GLNU	Gray Level Non-Uniformity
GLRLM	Gray Level Run Lenght Matrix
GLRLM	Gray Level Run Lenght Matrix
GLSZM	Gray Level Zone Lenght Matrix
GLSZM	Gray Level Zone Lenght Matrix
GSO	Gadolinyum Ortosilikat
KC	Karaciğer
keV	KiloelektronVolt
KRT	Kemoradyoterapi
KT	Kemoterapi

LIFEx	Local Image Feature Extraction
LOR	Varsayımsal çizgi
LSO	Lutesyum Ortosilikat
LYSO	Lutesyum Yitrium Oksiortosilikat
ME	Mediasten
NaI	Sodyum İyodür
NGTDM	Neighborhood Gray-Tone Difference Matrix
NGTDM	Neighborhood Gray-Tone Difference Matrix
NPD	Negatif Prediktif Değer
PACS	Picture Archiving Communicating Systems
PMT	Foton Çoğaltıcı Tüp
PPD	Pozitif Prediktif Değer
ROC	Receiver Operating Characteristic
SPSS	Statistics Package for the Social Sciences
TOF	Time of Flight
UTE	Ultrashort Echo
VOI	İlgi Hacmi
ZSE	Zone Size Entropy
ZSNU	Zone Size Non-Uniformity
ZTE	Zero Time Echo

^{18}F FDG	2-deoksi-2[18F]-fluoro-D-glikoz
ADC	Görünür Difüzyon Katsayısı
ADCmin	Minimum ADC
AJCC	Amerikan Birleşik Kanser Komitesi
BBK	Baş ve Boyun Kanserleri
BBSHK	Baş ve Boyun Skuamöz Hücreli Karsinomu
BT	Bilgisayarlı Tomografi
DWI	Difüzyon Ağırlıklı Görüntüleme
EBNA	Epstein-Barr Virüsü Nükleer Antijeni
EBV	Epstein-Barr Virüsü
GLOBOCAN	Global Cancer Statistics
GÖRH	Gastroözofageal Reflü Hastalığı
H. pylori	Helicobacter Pylori
HPV	İnsan Papilloma Virüsü
IARC	Uluslararası Kanser Araştırmaları Ajansı
MR	Manyetik Rezonans
MTV	Metabolik Tümör Volümü
PET	Pozitron Emisyon Tomografisi
ROI	İlgi Alanı
RT	Radyoterapi
SEER	Surveillance, Epidemiology and End Results Program
SHK	Skuamöz Hücreli Karsinom

SUV	Standart Tutulum Değeri
SUV SD	SUV Standart Sapması
SUVmaks	Maksimum SUV
SUVort	Ortalama SUV
SUVpeak	Tepe SUV
TLG	Toplam Lezyon Glikolizi
TNM	Tümör-Nod-Metastaz

ŞEKİLLER LİSTESİ

Şekil 1. Larinksin anatomik kompartmanları 10

Şekil 2. Larinksin sagittal kesitinden paraglottik alan gösterimi 11

Şekil 3. Larinksin sagittal kesitinden preepiglottik alan gösterimi 11

Şekil 4. Larinks kıkırdak, membran ve ligamentleri 19

Şekil 5. Larinksin intrinsik kasları 23

Şekil 6. Larinksin vasküler yapısı ve innervasyonu 26

Şekil 7. Vokal kordun histolojik yapısı 29

Şekil 8. Irk/etnisite ve cinsiyete göre her 100.000 kişide yeni tanı larinks kanseri vakalarının oranı 30

Şekil 9. Yaş gruplarına göre yeni tanı larinks kanseri vakaların yüzdesi 31

Şekil 10. Irk/etnisite ve cinsiyete göre her 100.000 kişide larinks kanseri ölüm oranları 31

Şekil 11. Yaş gruplarına göre larinks kanseri ölüm oranları 32

Şekil 12. Larinks kanserinde her 100.000 kişide yeni tanı ve ölüm oranlarının yıllar içindeki değişimi 33

Şekil 13. Larinks kanseri teşhisi anındaki evreye göre vaka yüzdesi ve 5 yıllık sağkalım oranları 33

Şekil 14. Anhilasyon olayı ve koinsidas saptama 59

Şekil 15. Konvansiyonel PET ve TOF PET karşılaştırması 63

Şekil 16. Radyomiks iş akış şeması 75

Şekil 17. Histogram grafiği örnekleri 78

Şekil 18. Birinci derece (first-order) özellikler (histogram özellikleri) 78

Şekil 19. GLCM analizinin şematik gösterimi 79

Şekil 20. GLSZM analizinin şematik gösterimi 80

Şekil 21. GLRLM analizinin şematik gösterimi 81

Şekil 22. NGTDM analizinin şematik gösterimi 81

Şekil 23. LIFEx yazılımındaki segmentasyon ekranı 89

Şekil 24. 2 yıllık genel sağkalımı değerlendirmek için oluşturulan karar ağacı modeli 133

Şekil 25. 3 yıllık genel sağkalımı değerlendirmek için oluşturulan karar ağacı modeli 135

Şekil 26. 5 yıllık genel sağkalımı değerlendirmek için oluşturulan karar ağacı modeli 137

TABLOLAR LİSTESİ

Tablo 1. Supraglottik kanserlerde T evresi 48

Tablo 2. Glottik kanserlerde T evresi 48

Tablo 3. Subglottik kanserlerde T evresi 48

Tablo 4. Larinks kanserinde N Evresi 49

Tablo 5. Larinks kanserinde M evresi 49

Tablo 6. Larinks kanserinde TNM evrelemesi 50

Tablo 7. Bazı PET radyonüklidleri ve özellikleri 67

Tablo 8. Taşıyıcı moleküller ve hedefleri 68

Tablo 9. Radyofarmasötikler 68

Tablo 10. Semantik ve agnostik özellikler 76

Tablo 11. Birinci derece radyomiks özellikleri 78

Tablo 12. İkinci derece radyomiks özellikleri 82

Tablo 13. Hastaların bazı demografik ve klinik özelliklerine göre dağılımı (n=81) 94

Tablo 14. Cerrahi yapılan hastaların histopatolojik özellikleri (n=39) 95

Tablo 15. Baş-boyun MR görüntülemesinden elde edilen genel tümör ve lenf nodu özellikleri (n=81) 98

Tablo 16. ^{18}F FDG PET/MR'da BG eşiği kullanılarak elde edilen lenf nodu özellikleri (n=81) 99

Tablo 17. ^{18}F FDG PET/MR'da ME eşiği kullanılarak elde edilen lenf nodu özellikleri (n=81) 99

Tablo 18. ^{18}F FDG PET/MR'da KC eşiği kullanılarak elde edilen lenf nodu özellikleri (n=81) 100

Tablo 19. ^{18}FDG PET/MR ve Baş-boyun MR görüntülerinden elde edilen sayısal parametreler (n=81) 101

Tablo 20. Referans T, N ve TNM evreleri ve tümör yerleşim yeri (n=81) 102

Tablo 21. Radyomiksten elde edilen şekil özellikleri ve sayısal değerleri (n=77) 103

Tablo 22. Radyomiksten elde edilen birinci derece özellikler ve sayısal değerleri (n=77) 104

Tablo 23. Radyomiksten elde edilen ikinci derece GLCM matris özellikleri ve sayısal değerleri (n=77) 105

Tablo 24. Radyomiksten elde edilen ikinci derece GLRLM matris özellikleri ve sayısal değerleri (n=77) 106

Tablo 25. Radyomiksten elde edilen ikinci derece GLSZM matris özellikleri ve sayısal değerleri (n=77) 107

Tablo 26. Radyomiksten elde edilen ikinci derece NGTDM matris özellikleri ve sayısal değerleri (n=77) 108

Tablo 27. Primer tümöre ve lenf nodlarına ait sayısal parametreler ile T evresi arasındaki ilişki (n=81) 108

Tablo 28. Primer tümöre ve lenf nodlarına ait sayısal parametreler ile N evresi arasındaki ilişki (n=81) 110

Tablo 29. Primer tümöre ve lenf nodlarına ait sayısal parametreler ile TNM evresi arasındaki ilişki (n=81) 111

Tablo 30. Primer tümörün anatomik özellikleri ile N evresi arasındaki ilişki (n=81) 114

Tablo 31. Görüntüleme yöntemlerinden elde edilen N evrelerinin karşılaştırılması (n=81) 115

Tablo 32. Görüntülemelerde saptanan patolojik lenf nodu sayıları (n=81) 116

Tablo 33. Görüntülemelerde belirlenen patolojik lenf nodu sayılarının birbirleriyle ilişkisi [Wilcoxon testi, p değerleri (z değerleri), n=81] 116

Tablo 34. Kıkırdak invazyonu varlığı/yokluğu ile primer tümöre ve lenf nodlarına ait sayısal parametreler arasındaki ilişki (n=81)..... 117

Tablo 35. Anterior komissür tutulumu varlığı/yokluğu ile primer tümöre ve lenf nodlarına ait sayısal parametreler arasındaki ilişki (n=81) 118

Tablo 36. Paraglottik alan tutulumu varlığı/yokluğu ile primer tümöre ve lenf nodlarına ait sayısal parametreler arasındaki ilişki (n=81) 118

Tablo 37. Ekstralaringeal yayılım varlığı/yokluğu ile primer tümöre ve lenf nodlarına ait sayısal parametreler arasındaki ilişki (n=81) 119

Tablo 38.Görüntülemelerde primer tümör ve lenf nodundan elde edilen sayısal parametrelerin korelasyonu (n=81) (Spearmen Korelasyon Testi) 120

Tablo 39. ^{18}F FDG PET/MR-BG, PET/MR-ME, PET/MR-KC ve Baş-boyun MR görüntülemelerinden elde edilen N evrelerinin histopatolojik N evresi ile karşılaştırılması (n=39)..... 121

Tablo 40. ^{18}F FDG PET/MR-BG, PET/MR-ME, PET/MR-KC ve Baş-boyun MR görüntülemelerindeki lenf nodu metastazı varlığının histopatoloji ile karşılaştırılması (n=39)..... 123

Tablo 41. Görüntüleme yöntemlerinin lenf nodu metastazı saptamadaki performans metrikleri 123

Tablo 42. ^{18}F FDG PET/MR-BG, PET/MR-ME, PET/MR-KC ve Baş-boyun MR görüntülemelerindeki lenf nodu yerinin histopatoloji ile karşılaştırılması (n=39) 124

Tablo 43. Histopatolojide ve görüntülemelerde saptanan patolojik lenf nodu sayıları (n=39) 125

Tablo 44. Görüntülemelerde belirlenen patolojik lenf nodu sayısının histopatolojideki patolojik lenf nodu sayısıyla ilişkisi [Wilcoxon testi, p değerleri (z değerleri), n=39] 125

Tablo 45. Genel sağkalımı öngören değişkinlerin belirlenmesi için Cox regresyon analizi (n=77) 126

Tablo 46. GLSZM ZSNU parametresinin 54,92 kesme değerine göre genel sağkalım oranı ve süresi (n=77) 130

Tablo 47. Ekstralaringeal yayılım varlığı/yokluğuna göre genel sağkalım oranı ve süresi (n=77) 131

GRAFİKLER LİSTESİ

Grafik 1. T evresi ile primer tümör TLG değeri arasındaki ilişki (n=81) 109

Grafik 2. T evresi ile primer tümör ADCmin değeri arasındaki ilişki (n=81).... 109

Grafik 3. N evresi ile primer tümör SUVpik değeri arasındaki ilişki (n=81) 110

Grafik 4. N evresi ile lenf nodu SUVmaks değeri arasındaki ilişki (n=81) 111

Grafik 5. TNM evresi ile primer tümör MTV değeri arasındaki ilişki (n=81)... 112

Grafik 6. TNM evresi ile primer tümör SUVmaks değeri arasındaki ilişki (n=81) 112

Grafik 7. GLSZM ZSNU parametresinin 54,92 kesme değerine göre genel sağkalım eğrisi..... 130

Grafik 8. Ekstralaringeal yayılım varlığı/yokluğuna göre genel sağkalım eğrisi 131

Grafik 9. 2 yıllık genel sağkalımı değerlendirmek için oluşturulan modelin ROC eğrisi 133

Grafik 10. 3 yıllık genel sağkalımı değerlendirmek için oluşturulan modelin ROC eğrisi 135

Grafik 11. 5 yıllık genel sağkalımı değerlendirmek için oluşturulan modelin ROC eğrisi 137

Grafik 12. TNM evresinin 2 yıllık genel sağkalım sınıflaması için ROC eğrisi 138

Grafik 13. TNM evresinin 3 yıllık genel sağkalım sınıflaması için ROC eğrisi 139

Grafik 14. TNM evresinin 5 yıllık genel sağkalım sınıflaması için ROC eğrisi 140

1.GİRİŞ

Baş ve boyun kanserleri (BBK) dünya genelinde en yaygın yedinci kanser türüdür. BBK'nin yaklaşık %90'ının histolojik alt tipi epitelden kaynaklanan skuamöz hücreli karsinom (SHK)'dur. (1) Baş ve boyun skuamöz hücreli karsinomu (BBSHK), ağız boşluğu, farenks, hipoofarinks, larinks, burun boşluğu ve tükürük bezlerini kapsayan bir malignite grubu olup (2) Global Cancer Statistics (GLOBOCAN) tahminlerine göre tüm kanser tanıları ve ölümlerinin yaklaşık %4.5'ini oluşturmaktadır(3).

Larinks kanseri ise BBSHK'lar içinde 2. en sık görülen ve bu grubun yaklaşık %25'ini oluşturan kanser türüdür. (3) Ulusal kanser enstitüsü, Surveillance, Epidemiology and End Results Program (SEER)'a göre 2024 yılında 12,650 kişi larinks kanseri tanısı almış ve bunlardan 3880'i buna bağlı olarak ölmüştür. 5 yıllık sağkalım oranı %61.5'tir. Larinks kanseri insidansı geçmiş yıllara göre düşüş eğiliminde olmakla birlikte mortalite, insidansa kıyasla çok daha küçük bir oranda azalma göstermiştir. Bu nedenle larinks kanserinin mortalite oranı son yıllarda artış göstermektedir(4). Dolayısıyla, sağkalımı öngörmeyi sağlayabilecek parametreler artık daha da önemli bir hal almıştır.

Larinks kanserlerinin tanısında hastanın klinik belirti ve bulgularının analizi, doğrudan ve endoskopik muayeneler, radyolojik görüntüleme yöntemleri ve histopatolojik incelemenin birlikte değerlendirilmesi gereklidir. (5) Tanı konduktan sonra kıkırdak invazyonu, submukozal yayılım, derin doku infiltrasyonu gibi parametrelerin değerlendirilmesi ve hem uygun tedavi yaklaşımının belirlenebilmesi hem de prognostikasyon açısından günümüzde hala

en sık kullanılan yöntem olan TNM (Tümör-Nod-Metastaz) evrelemesi için kapsamlı bir radyolojik incelemeye ihtiyaç duyulur. Öncelikli olarak kullanılan görüntüleme yöntemleri; bilgisayarlı tomografi (BT), manyetik rezonans (MR) ve ^{18}F FDG (2-deoksi-2[18F]-fluoro-D-glikoz) Pozitron Emisyon Tomografisi (PET)'dir. (6)

MR görüntülemesi yüksek yumuşak doku çözünürlüğü ve kullanılan farklı sekanslarla yumuşak dokuyu ve dokunun farklı özelliklerini değerlendirme yeteneği sayesinde primer tümör evrelemesinde BT'ye kıyasla önemli avantajlar sağlar. (7, 8) Nodal evrelemede ise bu iki görüntüleme yöntemi de ^{18}F FDG PET/BT'den daha düşük performansa sahiptir. Çünkü ^{18}F FDG PET/BT anatomik ve fonksiyonel değerlendirmeye ek olarak metabolik değerlendirme fırsatı da sunar. (9-13) Yeni geliştirilen ^{18}F FDG PET/MR cihazları primer tümör evrelemesi için en iyi görüntüleme yöntemi olan MR'ı füzyon görüntülemesi olarak kullanır. Bu nedenle ^{18}F FDG PET/BT'ye kıyasla daha iyi bir primer tümör evrelemesi potansiyeli taşımaktadır. (14) Nodal evrelemede ise ^{18}F FDG PET/MR'ın tanısal performansını MR ve/veya ^{18}F FDG PET/BT ile kıyaslayan çalışmaların bazıları ^{18}F FDG PET/MR'ı daha üstün bulurken, bazıları benzer performans gösterdiklerini saptamışlardır. (15-20) Ancak bu alandaki çalışmalar ya genel BBSHK'lu hastalarda ya da BBSHK içinde bulunan diğer karsinomlar özelinde (hipofaringeal karsinom, nazofaringeal karsinom vs.) yapılmışlardır. Aynı zamanda hiçbirinde ^{18}F FDG PET/MR'da farklı eşik değerlerine göre belirlenen nodal evrelerin performansı değerlendirilmemiştir. Larinks kanseri hastalarında da nodal evrelemede, FDG PET/MR'ın diğer görüntüleme yöntemlerinden daha iyi

bir performans sergilediği gösterilebilir ve hatta en iyi performans gösterdiği eşik belirlenebilirse, operasyon öncesi primer tümör, lenf nodu ve uzak metastaz evrelemesini tek bir seansta diğer görüntüleme yöntemlerinden üstün bir performansla yapabilen bir görüntüleme yöntemiyle kliniğe önemli bir katkı sağlanmış olur.

Görüntüleme yöntemlerinin TNM evrelemesiyle klinik yönetime yaptığı katkı dışında PET'ten elde edilen metabolik ve MR'dan elde edilen fonksiyonel parametreler de tümör davranışıyla ilgili önemli bilgiler sağlamaktadır. (21, 22) PET görüntülemede en yaygın kullanılan kantitatif parametre bölgesel radyoaktivite tutulumunun ortalama tüm vücut enjeksiyonuna oranını gösteren standart tutulum değeri (SUV)'dir. En çok başvurulan ölçütlerden biri de tümör içerisindeki voksellerden en yüksek aktivite tutulumu gösteren vokselin SUV değeri olarak tanımlanan maksimum SUV (SUVmaks) değeridir. Ölçüm kolaylığı ve gözlemciye bağımlılığın düşük olması nedeniyle klinik uygulamalarda sıkça tercih edilen bir kantifikasyon parametresidir. Bununla birlikte tüm tümör kitlesi içindeki sadece bir vokselin değerini ifade ettiği için, genel tümördeki metabolik yükü yansıtmaması bir dezavantajdır. Diğer bir SUV değeri olan Tepe SUV (SUVpeak) değeri, tümörün en yoğun metabolik aktivite tutulumu gösterdiği bölgeye standart boyutta bir ilgi alanı (ROI) çizilerek elde edilen ortalama SUV değerini ifade eder. SUVmaks'a kıyasla daha geniş bir hacmi içerdiği için, gürültüden kaynaklanan hatalarla daha az karşılaşılır. Ancak çizilen ROI'nin boyut ve şekil özelliklerine duyarlıdır. Diğer bir SUV değeri olan Ortalama SUV (SUVort) değeri, ROI içerisinde yer alan tüm voksellerin SUV değerlerinin

ortalaması demektir. Bu yöntem, tümörün genel metabolik aktivitesi hakkında bilgi vermekle birlikte, daha geniş hacmi kapsadığından ölçüm sonuçlarının birçok etkene duyarlı olabileceği göz önünde bulundurulmalıdır. (23, 24) Diğer metabolik kantitatif göstergelerden Metabolik tümör volümü (MTV), yüksek metabolizmalı tümör hacmini yansıtır. Toplam lezyon glikolizi (TLG) ise, SUVort ile MTV'nin çarpımı ile hesaplanır. MTV ve TLG tümörün genel metabolik yükünü yansıtmada SUVmaks'a kıyasla daha iyi bilgi verir. MR'dan elde edilen ve fonksiyonel bir parametre olan Difüzyon ağırlıklı görüntüleme (DWI), su moleküllerinin rastgele Brownian hareketlerini değerlendirerek doku yapısı hakkında bilgi verir. Hücresel yoğunluğu yüksek olan tümör dokularında difüzyon hareketi kısıtlanır. DWI'den türetilen görünür difüzyon katsayısı (apparent diffusion coefficient, ADC) ise, tümör hücreselliği, agresifliği ve tedaviye yanıt gibi biyolojik özellikler hakkında bilgi sağlayabilir. (25) Günümüzde toplam tümör yükünü veya biyolojik özellikleri tam olarak kapsamadığı için tek başına TNM evrelemesi kullanılarak prognoz veya tedaviye yanıt tahmini yapılmasının doğru olmadığı ve bu klasik risk sınıflamasına ek olarak farklı yöntemlere de ihtiyaç olduğu çeşitli çalışmalarda belirtilmiştir. (26, 27) Larinks de dahil olmak üzere farklı kanser türlerinde yapılan çalışmalarda ise bahsedilen metabolik ve fonksiyonel parametrelerin hastaların prognoz tayini için kullanılabileceği öne sürülmüştür. (28, 29)

Radyomiks, tıbbi görüntüleme verilerinden elde edilen niceliksel özelliklerin analiz edilmesiyle, hastalıkların tanı, tedavi ve prognoz süreçlerine katkı sağlamayı amaçlayan bir araştırma alanıdır. Bu yaklaşım, radyolojik

görüntülerin içerdiği anatomik, fonksiyonel ve metabolik bilgilerin, gözle fark edilemeyen detaylarını matematiksel ve istatistiksel yöntemlerle ortaya çıkararak, doku ve tümörlerin patofizyolojik özelliklerini daha derinlemesine anlamayı hedefler. (30) Çeşitli kanser türlerinde son zamanlarda gittikçe artan miktarlarda yapılan çalışmalarda, doku veya lezyonun heterojenitesini niceliksel olarak değerlendirme imkanı sunan radyomiks analizinin tümör agresifliği, tümör davranışı ve sağkalım hakkında bilgi verebileceği gösterilmiştir. (31, 32)

Bu çalışmadaki amaçlarımız;

1. Larinks kanseri için tedavi öncesi evreleme amacı ile baş-boyun MR ve tüm vücut ^{18}FDG PET/MR görüntülemeleri yapılan hastalarda görüntülemelerden elde edilen anatomik, fonksiyonel ve metabolik parametrelerin ve PET radyomiks analizinden elde edilen verilerin genel sağkalım ile ilişkisinin değerlendirilmesi ve elde edilen datalarla sağkalımı öngören modellerin oluşturulması,

2. Larinks kanseri için tedavi öncesi evreleme amacı ile baş-boyun MR ve tüm vücut ^{18}FDG PET/MR görüntülemeleri yapılan hastalarda görüntülemelerden elde edilen anatomik, fonksiyonel ve metabolik parametrelerin T, N ve TNM evresi ile ilişkisinin değerlendirilmesi,

3. Larinks kanseri hastalarında baş-boyun MR'ın ve farklı eşik değeriyle değerlendirilmiş ^{18}F FDG PET/MR'ın nodal evrelemedeki tanısal performanslarını histopatolojik nodal evre referans alınarak karşılaştırmaktır.

2.GENEL BİLGİLER

2.1.Larinks Embriyolojisi

Larinks, embriyonik gelişimin yaklaşık 4. ve 10. haftaları arasında, farinks ile trakea arasında kompleks bir yapı olarak şekillenir. Bu süreç, endodermal hücrelerin laringotrakeal divertikülü oluşturmasıyla başlar. Larinksin gelişimi, farengeal arkların, endodermal, mezodermal ve ektodermal yapıların koordineli bir etkileşimi ile sağlanır(33).

Larinks, superior ve inferior olmak üzere embriyolojik kökenleri farklı ve lenfatik dolaşımları bağımsız olan iki ayrı hemilarinksten oluşur. Supraglottik larinks, 3. ve 4. brankiyal arklardan köken alan bukkofaringeal primordiumdan; glottis ve subglottis ise 6. brankiyal arktan köken alan trakeobronşiyal primordiumdan farklılaşır(34).

Larinks büyük oranda 4. ve 6. farengeal arklardan gelişmektedir. Bu arklar, larinks kaslarının ve kıkırdaklarının kaynağıdır. Özellikle tiroid kıkırdak, larinks gelişiminde en erken şekillenen yapılardan biridir. Anatomik olarak larinkse ait bir yapı olmasa da fonksiyonel olarak larinksin bir parçası kabul edilen hyoid kemik ise 2. ve 3. farengeal arktan gelişmektedir. Larinksin iç yüzeyini döşeyen epitel ise endodermden köken alır. Larinksin innervasyonu ise 10. Kranial sinir olan vagustan kaynaklanır. Bu sinir, embriyonik dönemde 4. ve 6. farengeal arklara dallanır ve sırasıyla superior laringeal sinir ve rekürren laringeal sinirleri oluşturur. Bu sinirler, hem motor hem de duyusal innervasyonu sağlayarak larinksin işlevselliğinde kritik bir rol oynar(33).

2.2.Larinks Anatomisi

Larinks, ana yapısı kıkırdak olan, birbirine bağlanan membranlar, ligamentler ve kaslardan oluşan dinamik ve esnek bir yapıdır. Temel görevleri fonasyon üretmek, trakea ile devamlılık göstererek hava pasajını devam ettirmek, aspirasyonlara karşı alt solunum yolunu korumak olmakla birlikte intratorasik ve intraabdominal basıncı düzenleme gibi birçok ek işlevi de vardır(35).

Larinks erişkinlerde, C3-6. vertebralar arasında uzanır. Çocuklarda, yetişkinlere kıyasla daha yukarıda bulunur ve C1-4. vertebralar arasında konumlanır. Yaşla birlikte aşağı doğru iner ve puberte döneminde erişkin dönemdeki pozisyonuna ulaşır(36). Ergenlik öncesi dönemde kız ve erkek çocukların larinks boyutları arasında belirgin bir fark görülmez. Ancak puberte döneminde, erkeklerde larinks kadınlara kıyasla daha fazla uzar ve büyür. Bu durum, erkeklerde bu dönemde daha belirgin ses değişimlerinin ortaya çıkmasına neden olur(37).

Larinksin iç boşluğu, laringeal açıklıktan krikoid kıkırdağın alt sınırına kadar uzanır. Bu boşluk piramit şekilli bir yapı olup bir tabanı, bir tepesi ve biri posterior, ikisi lateral kenarlar olmak üzere 3 bölümü vardır. Taban kısmı superiorda olup oval şekilli bir yapıdır ve farinksle iletişim halindedir. Tepe kısmı ise inferiorda olup trakeaya bağlanan bir açıklık oluşturur. Posterior kısım, farinksin ön duvarının bir parçasıdır. Lateral kısımlarının şekli larinksin kıkırdak yapısı tarafından belirlenir ve tiroid kıkırdağa karşılık gelen üst bölüm, krikoid kıkırdağa karşılık gelen alt bölüm ve krikotiroid boşluk olarak adlandırılan orta bölüm olmak üzere üç bölüme ayrılır(38).

Larinkste üç ana bölge (supraglottik, glottik, subglottik) ve iki ana potansiyel boşluk (preepiglottik alan, paraglottik alan) vardır. Üç ana bölgenin sınırlarını larinks iç yüzeyinde izlenen iki katlantı oluşturur. Üstte yer alan katlantıya bant ventrikül(yalancı vokal kord), altta yer alan katlantıya ise vokal kord adı verilir. (Şekil 1)(39) (38, 40).

a)Supraglottik bölge:

Laringeal ventrikülün alt kenarından itibaren yukarıda kalan alan, supraglottik bölge olarak adlandırılır(37, 38). Bu bölge içinde olan yapılar:

- Suprahyoid ve infrahyoid epiglottisin lingual ve laringeal yüzeyleri
- Ariepiglottik katlantının laringeal yüzeyleri: Epiglottisi aritenoid kıkırdaklara bağlayan yapıdır.
- Aritenoid
- Bant ventrikül (yalancı vokal kordlar)
- Ventrikül: Bant ventrikül ve vokal kordlar arasındaki cep boşluğa denir. (41)

Laringeal vestibül: Larinks girişinden bant ventriküle kadar uzanan bölge için kullanılan bir tanımdır.

b)Glottik bölge:

Laringeal ventrikül alt kenarından başlayan ve vokal kordları içine alan bölgeye denir. Bu bölgenin alt sınırını belirleyen histolojik işaret, vokal kordları kaplayan çok katlı yassı epitel ile subglottik hava yolunun solunum epiteli arasındaki geçiş bölgesidir. Bu geçiş bölgesi genellikle vokal kordların serbest kenarının 5 ila 10 mm altında bulunur. Görüntüleme yöntemleriyle net olarak

saptanamayan bu alt sınır bu nedenle laringeal ventrikülün 1 cm altındaki düzlem olarak kabul edilir. (37) Bu bölge içinde olan yapılar:

- Vokal kordlar: Larinksin en dar yeri bu alandır.
- Anterior komissür
- Posterior komissür(41)

Rima Glottidis: İki vokal kord arasındaki açıklığa verilen isimdir. Larinksin en dar yeridir.

c)Subglottik bölge:

Laringeal ventriküllerin 1 cm altındaki düzlemden başlayarak trakeanın başlangıcına kadar uzanan bölümdür(37). Subglottik bölgenin ek alt bölgeleri bulunmamaktadır(41).

d)Paraglottik alan:

Paraglottik boşluk(PGB), ventriküllerin ve sakküllerin(ventrikülün apeks kesimlerine verilen ad) derininde yer alan, yağ dokusu ve bağ dokusu ile dolu supraglottik ve glottik bölgelerde bulunan potansiyel bir boşluktur (Şekil 2). (42) Bu boşluk, lateralde tiroid kıkırdak ve tirohiyoid membran, superomedialde kuadrangüler membran, inferiorda krikotiroid kas, inferomedialde konus elastikus ve posteriorda piriform fossa ile sınırlıdır. Supraglottik seviyede, esas olarak yağ içerikli görünürken, glottik seviyede bu alanda neredeyse tamamen yumuşak doku bulunur. Bu nedenle supraglottik seviyedeki PGB'un aksine, glottik seviyedeki PGB, görüntüleme yöntemlerinde belirgin bir alan olarak görülemez. Bu alanda lenfatikler ve kan damarları bulunurken, lenf nodları bulunmaz.(37, 41)

e.Preepiglottik alan:

Preepiglottik alan yağ dokusu ve bağ dokusu ile dolu olan üçgen şekilli bir boşluktur. (Şekil 3) Anteriorda tiroid kıkırdak ve tirohyoid membran, posteriorda epiglottis ve tiroepiglottik ligament, inferiorda ise hiyoepiglottik ligament ile sınırlanmıştır. İnferolateral kesimlerde paraglottik alan ile devamlılık halindedir ve buradan tümör yayılımı olabilir. Bu alanda lenfatikler ve kan damarları bulunurken, lenf nodları bulunmaz(41).

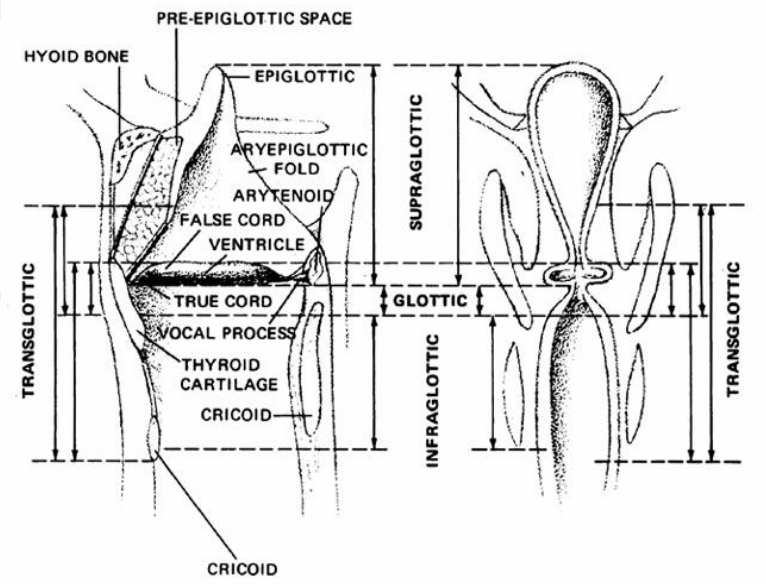

Şekil 1. Larinksin anatomik kompartmanları (13)

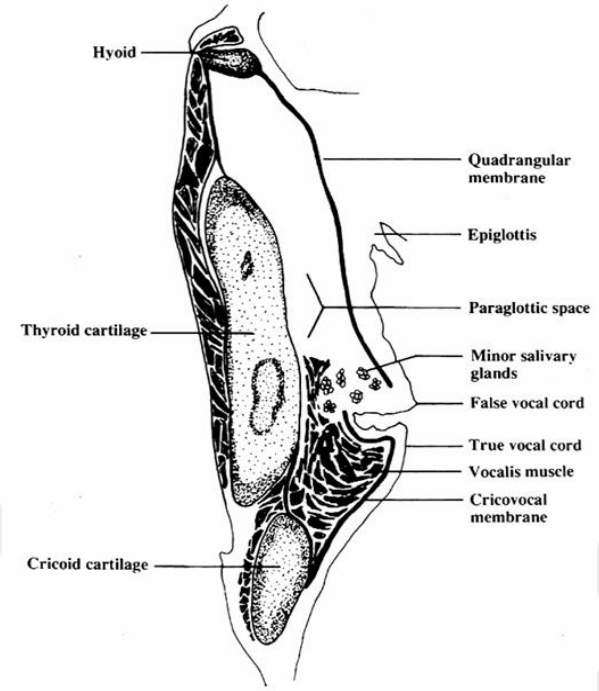

Şekil 2. Larinksin sagittal kesitinden paraglottik alan gösterimi (16)

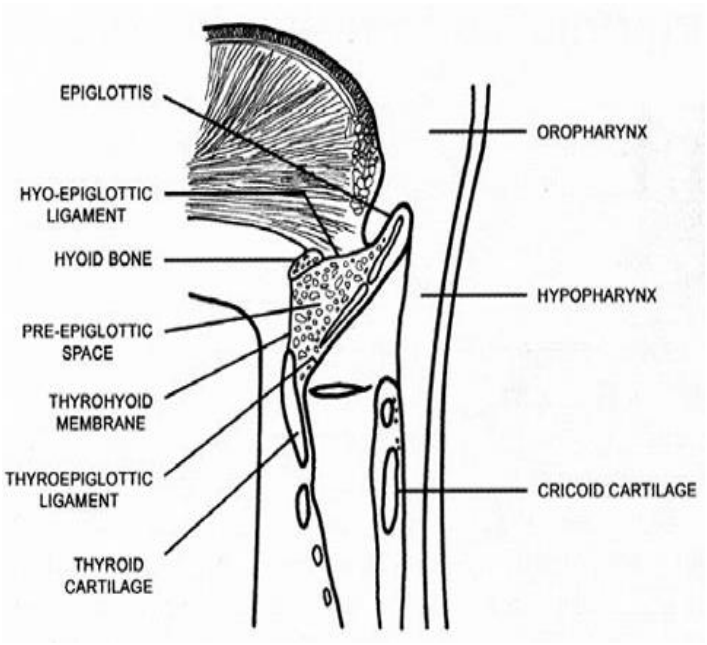

Şekil 3. Larinksin sagittal kesitinden preepiglottik alan gösterimi (16)

2.2.1.Larinks kıkırdakları

Larinksin sert yapısı, laringeal kıkırdaklar tarafından sağlanır. Bu kıkırdaklar, birbirleriyle ve ayrıca hiyoid kemik, kafa tabanı ve trakea ile bağlantı kuran çeşitli bağlar ve kaslar tarafından desteklenir.

Larinks 3 tek, 3 çift kıkırdaktan oluşur. Tek kıkırdakları; tiroid, krikoid ve epiglottistir. Çift kıkırdakları ise aritenoid, kuneiform ve kornikulat kıkırdaklardır (Şekil 4).(43)

Tiroid, krikoid ve aritenoid kıkırdaklar hiyalin kıkırdaktan oluşur ve larinksin hareketli bileşenleri için daha sert bir destek oluşturur. Buna karşılık, epiglottis ve diğer kıkırdaklar fibroelastik yapılı kıkırdaklardır ve yutma sırasında havayolunun korunması için gerekli olan esnekliği sağlarlar.(44)

Hiyalin kıkırdaktan oluşan larinks kıkırdakları (tiroid, krikoid ve aritenoid kıkırdaklar) yaş ilerledikçe ossifiye olabilirler. Laringeal kıkırdakların ossifikasyonu tümör yayılımı açısından önem arz eder çünkü hyalin kıkırdak muhtemelen anjiogenezis inhibe edici faktör salgılamasından ötürü malignitelerin yayılmasına karşı dirençli iken, kıkırdak ossifiye olduğu zaman metastaza duyarlı hale gelir.(45)

a)Tiroid kıkırdak:

Larinkste bulunan en büyük kıkırdak olup, larinksi anteriordan zırh gibi sarar ve iç anatomik yapıları korur. Düz bir yüzeye sahip iki kanat (lamina) ve ikisi superiorda ikisi inferior kesimde olmak üzere dört çıkıntı (kornu) içerir. İki laminası orta hatta erkeklerde 90 derece, kadınlarda ise 120 derecelik bir açı oluşturacak şekilde birleşir ve bu birleşim yerinde laringeal prominens (Adem

elması) oluşur. Üst kısımdaki birleşim noktasında insisura tiroidea superior (tiroid notch) adı verilen çentik bulunur, alt kısımdaki benzer çentik insisura tiroidea inferior olarak adlandırılır. Her iki laminanın lateral yüzeylerinde ise larinks kaslarının yapıştığı 'linea oblique' denilen bir anatomik yapı bulunur. Tiroid kartilajın superior kornu, lateral tirohyoid ligamana bağlanırken, inferior kornu krikoid kıkırdakla eklem yapar. (46)

Tiroid kıkırdak hem iç hem dış yüzeyinde perikondrium ile kaplıdır, ancak iç yüzde orta hatta, tiroid notch ile alt çentik arasında bulunan mesafenin ortasında perikondrium ile sarılı olmayan bir çıkıntı bulunur. Bu alana anterior komissür tendonu (Broyle's ligamanı) yapışmaktadır. Bu ligaman kan damarları ve lenfatikleri içerir. Larinks neoplazilerinin yayılımı açısından riskli bir bölge olması nedeniyle klinik açıdan önemlidir. (46)

Tiroid kıkırdak pubertede alt kenardan itibaren ossifikasyona başlar ve genellikle 30-40'lı yaşlarda ossifikasyon tamamlanır.(47)

b)Krikoid kıkırdak:

Solunum yollarını çevreleyen tam halka şeklindeki tek kıkırdak yapıdır ve tiroid kıkırdaktan daha küçük olmakla birlikte daha sert ve güçlü bir yapıya sahiptir. Yüzük görünümdedir. Ön tarafının vertikal uzunluğu erkeklerde yaklaşık 8–10 mm, kadınlarda ise 5–7 mm arasında değişirken, arka tarafın vertikal uzunluğu erkeklerde 25–30 mm, kadınlarda yaklaşık 20 mm'dir. Ön kısım krikoid kıkırdağın arkusu, arka kısım ise laminası olarak adlandırılır. Lamina, arkadan öne doğru ilerledikçe dik bir eğimle arkusu oluşturur.(48)

Krikoid kıkırdağın laminası superiorda aritenoid kıkırdaklarla, posterolateral kesimlerde tiroid kıkırdağın inferior kornularıyla eklem yapar. Laminanın posterior yüzeyinde özofagusun longitudinal liflerinin yapıştığı bir kabarıklık bulunur. Krikoid kıkırdağın inferior kenarı, krikotrakeal ligament ile trakeanın birinci halkasına bağlanır.(49)

Krikoid kıkırdağın ossifikasyon süreci pubertal dönemin sonları-20'li yaşların başlarında başlar. Ossifikasyon önce posterior alanda başlayarak anterior ve superior yönlere doğru ilerler.(50)

c)Epiglottis:

Elastik yapıda ve ince bir kıkırdak olup, larinks girişinde dil kökü ve hyoid kemiğin arkasında yer alır. Yutkunma sırasında yukarı-öne doğru hareket ederek, gıdaların ve sıvıların aspirasyonunu engeller. (51)

Epiglottis yaprak şekilli bir yapıdır. Yukarıdaki serbest olan kısmı geniş ve yuvarlak şekilli, aşağıdaki tiroid kıkırdağın iç yüzüne tiroepiglottik ligaman ile bağlanan kısmı ise uzun ince şekillidir. Aşağıdaki uzun ince şekilli kısma petiolus denir. Epiglottisin ön kısmını örten mukozal membran, median glossoepiglottik katlantı adıyla dilin tabanına doğru uzanırken, yanlarda ise iki tarafta da faringoepiglottik katlantılar olarak faringeal duvarlara doğru uzanır ve glossoepiglottik katlantının her iki tarafında, vallekula olarak bilinen, kese benzeri iki alan oluşturur. Epiglottisin ön yüzeyi, hyoid kemiğin alt yüzeyine hyoepiglottik ligamanla bağlanır. (37, 51)

d)Aritenoid kıkırdaklar:

Çift kıkırdakların en büyüğü olan aritenoid kıkırdaklar, üçgen prizmaya benzer ve krikoid kıkırdağın lamina kısmının üst kenarında yer alır. Aritenoidin üçgen şekilli tabanında iki çıkıntı bulunur. Ön kısımda olan çıkıntıya vokal proses denir. Buraya vokal ligaman ve vokal kaslar bağlanır. Arka-lateral kısımda bulunan çıkıntıya muskuler proses denir ve buraya krikoaritenoid kaslar bağlanır. Aritenoidin tabanı, krikoaritenoid ekleme katkıda bulunan bir eklem yüzeyi içerir. Krikoaritenoid eklemde aritenoidin ana hareketleri, inferolateral veya superomedial yönde kayma hareketi ve eklem yüzeyinin uzun ekseni etrafında sallanma ve dönme hareketidir. Vokal kordların abdüksiyonu ve addüksiyonu da oldukça esneyebilen bir eklem olan krikoaritenoid eklem sayesinde gerçekleşir. Aritenoidin tabanından yukarıya doğru üç yüzey bulunur. Arka yüzeye, transvers ve oblik interaritenoid kaslar; anterolateral yüzeye, tiroaritenoid kası ve vestibüler ligament bağlanır. Medial yüzey mukozayla kaplıdır. Apeksinde ise kornikulat kıkırdak ile eklem yapar.(37)

Aritenoid kıkırdaklar yaş ilerledikçe ossifiye olabilir. (45)

e)Kornikulat kıkırdaklar:

Aritenoid kıkırdakların tepesi ile eklem yapan küçük, koni şekilli kıkırdaklardır. Santorini kıkırdakları olarak da bilinir.(38)

f)Kuneiform kıkırdaklar:

Aryepiglottik plika her iki tarafında yerleşmiş, uzunlamasına şekillenen yapılardır. Wrisberg kıkırdakları olarak da bilinirler. Bu kıkırdaklar, diğer

kıkırdaklarla doğrudan bir bağlantıya sahip değildir ancak vokal kordları ve epiglottisin lateral bölgelerini desteklemek için önemli rol oynarlar.(38)

Hyoid kemik:

Anatomik olarak larinksin bir parçası olmamakla birlikte tirohyoid membran ve ekstrinsik kasların tutunmasıyla, fonksiyonel olarak larinksin bir parçası olarak görev yapar. Solunum ve fonasyon sırasında larinksi askıya almak ve sabitlemek için işlev görür.

At nalı şeklinde olan hyoid kemik, ortada bir korpus ve yanlara uzanan birer çift büyük ve küçük kornulardan (boynuzlardan) oluşur. Diğer kemik veya kıkırdaklarla doğrudan eklem yapmaz. Superiorda temporal kemiğin styloid çıkıntılarıyla stylohyoid ligament ve inferiorda tiroid kıkırdakla tirohyoid membran ve kas yoluyla bağlantı kurar. Ayrıca, ağız tabanı, dil ve ön boyundaki bazı ekstrinsik kaslar ve orta farinks konstriktör kası için bağlantı noktaları sağlar(52).

2.2.2.Larinks membranları

a) Tirohyoid membran:

Geniş bir fibroelastik katmandan oluşur ve superiorda hyoid kemiğin korpusu ve büyük kornusuna, inferiorda tiroid kıkırdağın üst kenarı ve superior kornusuna yapışır. Membranın daha kalın olan median kısmı, tirohyoid ligamanı oluşturur ve bu ligaman, tiroid notch ile hyoid kemiğini birbirine bağlar. Membranın lateral yüzeylerinden, superior laringeal sinirlerin internal dalları, superior laringeal arter ve lenfatik damarlar geçer. Membranın posterior sınırını

lateral tirohyoid ligamanlar oluşturur. Membranın dış yüzü, hyoid kemiğin korpusuyla ve tirohyoid, sternohyoid, omohyoid kaslarla komşudur. İç yüzeyi ise ortada epiglottis ve yanlarda piriform sinüsler ile komşuluk yapar. (53)

b) Kuadrangüler membran:

Epiglottisin lateral kenarından aritenoid kıkırdağın apeksine doğru uzanır. Membranın üst ve alt sınırları serbesttir. Üst sınır ariepiglottik ligamanı oluşturmak için arkaya doğru eğim gösterir. Alt sınırı, bant ventriküllerin vestibüler ligamanını oluşturur. (37)

c)Konus elastikus(Krikovokal membran, Krikotiroid membran):

Sağ-sol lateral kısımlar ve kalınlaşmış bir orta kısım olmak üzere üç ayrı kısımdan oluşur. Konus elastikus terimi sıklıkla lateral kısımlar için kullanılırken, orta kısım genellikle median veya anterior krikotiroid ligament olarak adlandırılır. Altta krikoid kıkırdağın üst yüzeyine yapışırken, üstte tiroid kıkırdağın iç yüzeyine doğru uzanır. Konus elastikusun üst kenarları serbesttir ve kalınlaşarak vokal ligamentleri oluşturur. (37)

2.2.3.Larinks ligamentleri

a) Ekstrinsik ligamentler: Larinksi diğer yapılarla (örneğin, hyoid kemik veya trakea) bağlayan ligamentlerdir.

- Stilohyoid Ligament: Temporal kemiğin stiloid prosesinden hyoid kemiğin küçük kornusuna uzanır. Superiordaki bağların en güçlülerinden biridir.
- Tirohyoid Ligament(medial-lateral): Hyoid kemik korpusunun arka yüzeyi ile tiroid notchu ve tiroid lateral kenarlarını birleştirir.

- Hyoepiglottik Ligament: Epiglottisi hyoid kemiğin üst kenarına bağlar.
- Krikotrakeal Ligament: Krikoid kıkırdağı ile trakeanın birinci halkasına bağlar.

b) İntrinsik ligamentler: Larinks kıkırdakları arasında bağlantı sağlarlar.

- Median Krikotiroid Ligament: Piramit şeklindedir; tepesi tiroid kıkırdağın ortasında, tabanı ise krikoid kıkırdağın üst kenarında yer alır.
- Krikokornikulat Ligament: Krikoid kıkırdağı Santorini kıkırdağına bağlayan iki fibröz banttır.
- Tiroepiglottik Ligament: Epiglottisin petiolus kısmını tiroid kartilajın iç yüzeyine bağlar.
- Tiroaritenoid Ligament: Aritenoid kıkırdaklarının dış kısmından tiroid kıkırdağın orta kısmına kadar uzanır.
- Vokal Ligament: Konus elastikusun serbest üst kenarı tarafından oluşturulur.
- Vestibüler Ligament: Kuadrangüler membranın serbest alt kenarı tarafından oluşturulur.
- Ariepiglottik Ligament: Aritenoid kıkırdaklarını epiglota bağlar, aynı isimli plikanın içinde bulunur.(38)

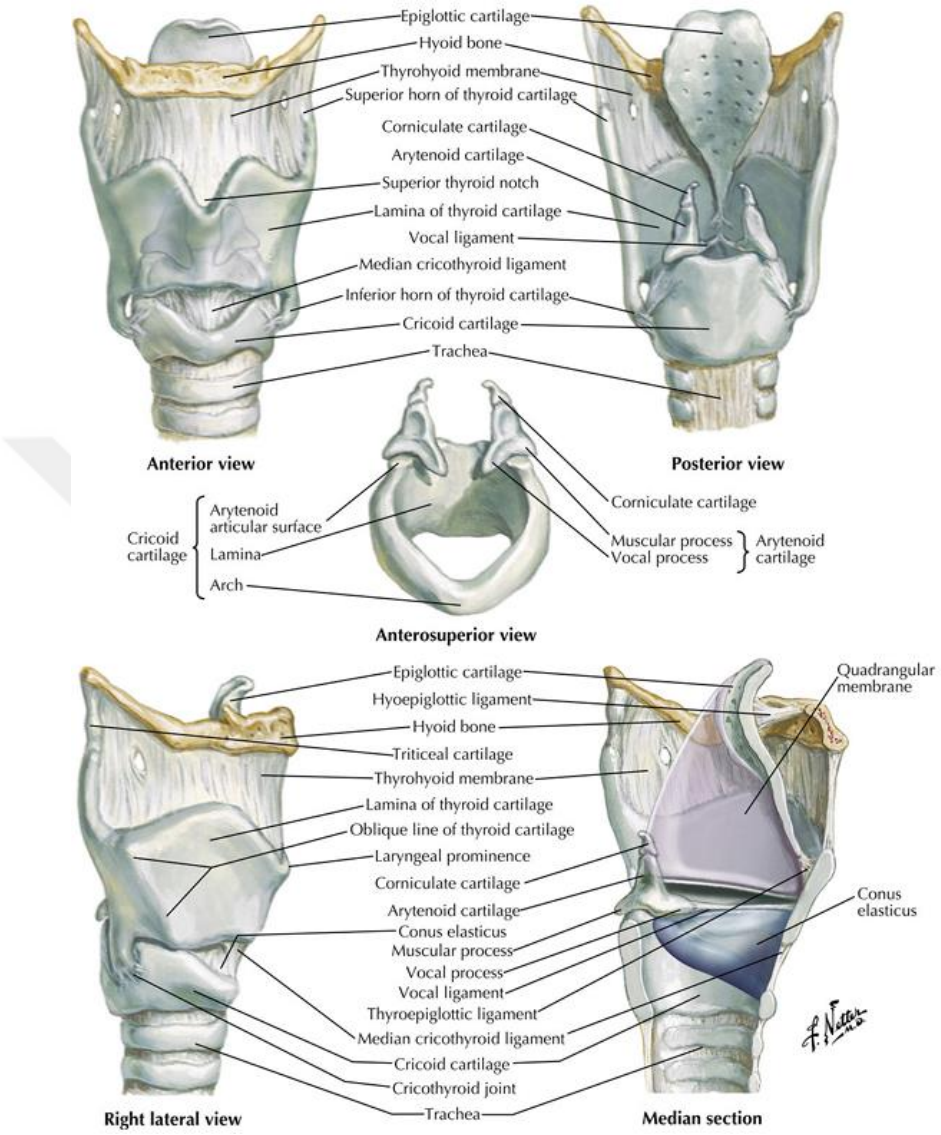

Şekil 4. Larinks kıkırdak, membran ve ligamentleri (17)

2.2.4.Larinks kasları

Larinks kasları, birincil işlevleri ses üretimi olan intrinsik kaslar ve birincil işlevleri larinksi hareket ettirmek olan ekstrinsik kaslar olarak ikiye ayrılır. Larinks kasları Şekil 5'te gösterilmektedir. (54)

a) Ekstrinsik kaslar: Ekstrinsik larinks kasları çiftler halinde bulunur ve larinksin hareketini sağlar. Bu kaslar larinkse direkt tutunanlar ve larinkse doğrudan tutunmayıp hyoid kemik pozisyonunu değiştirerek veya farinkse tutunarak dolaylı yoldan etki gösteren kaslar şeklinde ikiye ayrılır.

- Larinkse direkt tutunan kaslar:

o Tirohyoid Kas: Tiroid kıkırdağa ve hyoid kemiğin gövdesine yapışır. Birinci servikal sinir ve hipoglossal sinir tarafından innerve edilir. Temel işlevi, hyoid kemiği aşağı çekerek larinksi yükseltmektir.

o Sternotiroid Kas: Sternohyoid kasın altında yer alır. Sternum ve birinci kostadan başlayarak tiroid kıkırdağın laminasına uzanır ve ansa servikalis tarafından innerve edilir. Bu kaslar larinksi aşağı çeker.

o İnferior Farengeal Konstriktör Kas: Krikoid ve tiroid kıkırdaktan farengeal rapheye uzanır. Bu kaslar, vagus sinirinin farengeal pleksus ve rekürren laringeal sinir dalları aracılığıyla innerve edilir ve yutma sırasında farenks çapını daraltır. Aynı zamanda larinksi yükseltmektir.

- Larinkse direkt tutunmayıp dolaylı yoldan etki gösteren kaslar:

o Stilofaringeal Kas: Temporal kemikteki stiloid çıkıntıdan tiroid kıkırdağa uzanır. Bu kaslar, glossofaringeal sinir tarafından innerve edilir ve larinks ile farenksi yükseltir.

o Palatofaringeal Kas: Palatin aponevroz ve pterigoid çıkıntılardan başlar ve tiroid kıkırdağa yapışır. Yumuşak damak yapısına dahil olan bu kaslar, farengeal dal aracılığıyla innerve edilir ve larinks ile farenksi yükseltir.

- Bu grupta yer alan ve larinksi yükselten diğer kaslar; orta farengeal konstriktör, geniohyoid, mylohyoid, hiyoglossus, digastrik ve stilohyoid kaslarıdır.
- Bu grupta yer alan ve larinksi aşağı çeken kaslar; omohyoid ve sternohyoid kaslardır.(35, 38)

b) İntrinsik kaslar:

Bu grupta krikotiroid kas, posterior ve lateral krikoaritenoid kas, tiroaritenoid kas, vokalis kası, transvers interaritenoid kas, oblik aritenoid kas, ariepiglotik kas ve tiroepiglotik kas bulunur. 1'i (transvers aritenoid kas) hariç hepsi bilateraldir. İntrinsik kasların birçoğu tiroid kıkırdağının veya mukoza çatısının altında bulunurken, krikotiroid kaslar bunun dışındadır. Krikotiroid kas superior laringeal sinirin eksternal dalı ile, diğerleri ise rekürren laringeal sinirle innerve edilir.

- Krikotiroid Kas: Krikoid kıkırdak dış yüzeyinin anteriorundan başlayan lifler geriye doğru ilerler ve iki gruba ayrılır; tiroidin inferior kornusunun ön kenarına geriye ve laterale doğru meyilli olan eğik kısım ve tiroid laminasının alt sınırının arka kısmına daha dik bir şekilde yükselen bir düz kısım. Bu kaslar, vokal kordların uzamasını ve gerilmesini sağlar. Bu sayede daha yüksek frekanslı ses üretimi sağlanmış olur.
- Posterior Krikoaritenoid Kas: Krikoid kıkırdak laminasının arka yüzeyinden başlar, aritenoid kıkırdağın muskuler prosesinde sonlanır. Bu kaslar vokal kord abdüksiyonunu sağlar. Rima glottisi açan tek laringeal kastır. Ayrıca

aritenoidleri geriye doğru çekerek krikotiroid kasların vokal kordları uzatmasına yardımcı olurlar.

- Lateral Krikoaritenoid Kas: Krikoid kıkırdak arkusundan başlar, aritenoid kıkırdağın muskuler prosesinde sonlanır. Bu kaslar, vokal kord adduksiyonu sağlar ve rima glottisi kapatır.

- Tiroaritenoid Kas: Tiroid kıkırdak laminası iç açısı alt yarısı ve median krikotiroid ligamentlerden başlayarak aritenoid kıkırdağa tutunur. Bu kaslar, aritenoid kıkırdakları tiroid kıkırdağa doğru çekerek vokal ligamentleri kısaltır ve gevşetir. Aynı zamanda, vokal kordlara yaklaşmak için posterior krikoaritenoid kasın hareketine karşı aritenoidleri medial olarak döndürürler. Böylece rima glottisin kapanmasına yardımcı olurlar.

- Vokalis Kası: Tiroaritenoid kasın medial karnıdır. Vokal kordun gövde tabakasını oluşturur. Vokal kordların uzunluğunu, gerginliğini ve katılığını kontrol eder.

- Transvers Aritenoid Kas: Çift olmayan tek intrinsik laringeal kastır. Her iki aritenoid gövdesinin lateral sınırlarına yapışır. Bu kaslar, vokal kord adduksiyonu sağlar ve rima glottisin posterior kısmını kapanır.

- Oblik Aritenoid Kas: Transvers aritenoid kasın daha yüzeyelindedir ve birbirini çaprazlayan iki kısımdan oluşur. Her biri, aritenoid kıkırdağın muskuler prosesinden başlar ve çoğu lif karşı aritenoidin tepe kısmında sonlanır. Ancak her iki tarafta bazı kas lifleri kuadrangüler membran yüzeyelinde epiglottise kadar ilerler ve ariepiglottik kasları oluşturur. Bu kaslar, vokal kord adduksiyonu sağlar.

- Ariepiglotik kas: Oblik aritenoid kaslarla hizalanır ve ariepiglottik plika ile devam eder. Ariepiglottik plikaların adduksiyonunu sağlar.
- Tiroepiglotik kas: Epiglottisten başlayıp tiroid kıkırdağa uzanır. Kasılmasıyla epiglottisin aşağı doğru hareket etmesini sağlar ve larinks girişini genişletir.(35, 38)

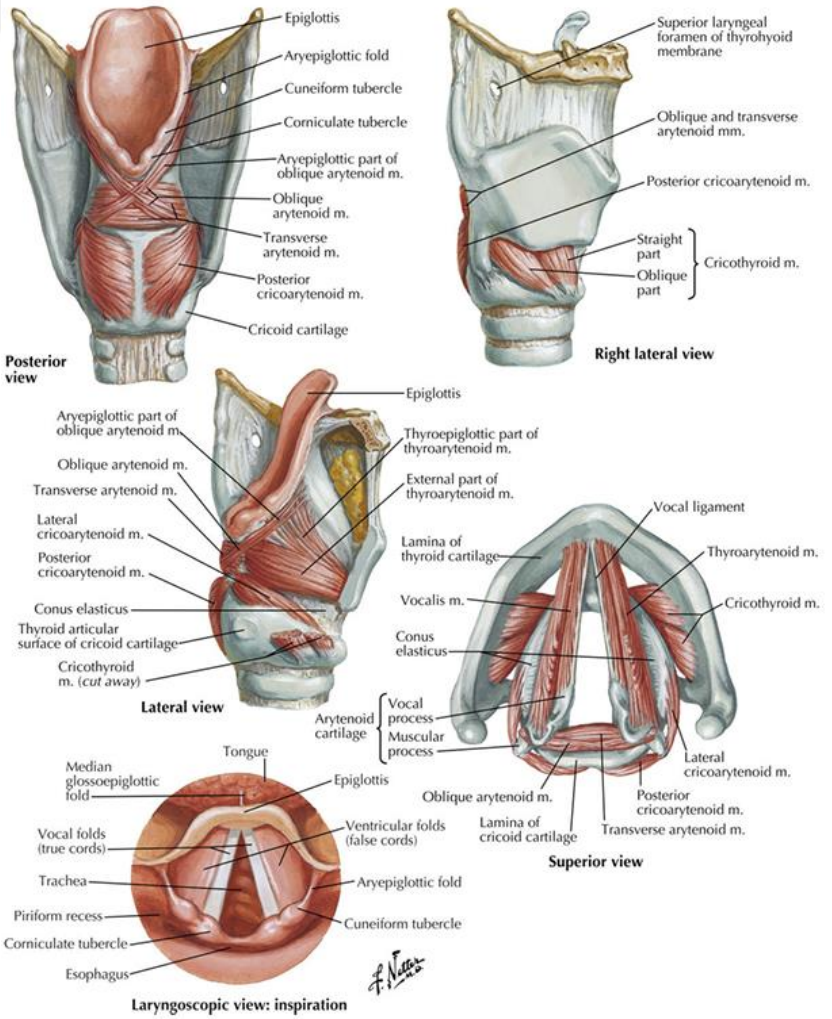

Şekil 5. Larinksin intrinsik kasları (28)

2.2.5.Larinksin vasküler yapısı

Larenksin kanlanması, superior tiroid arter ve inferior tiroid arter aracılığıyla sağlanır. Superior tiroid arter eksternal karotid arterin, inferior tiroid arter ise subklavyen arterden ayrılan tiroservikal trunkusun bir dalıdır. Superior tiroid arter, superior laringeal arter dalını verir ve bu dal superior laringeal sinirin internal dalıyla birlikte tirohyoid membranı delip larenkse girerek epiglottis, supraglottik bölge ve vokal kordun superior kesimini besler. İnferior tiroid arter inferior laringeal arter dalını verir ve bu dal inferior laringeal sinirle birlikte krikotiroid eklemin arkasında ve inferior farengeal konstriktör kasın altından larinkse girerek vokal kordun inferior kesimini ve subglottik bölgeyi besler. Larinksin venöz drenajı ise superior tiroid ven ve inferior tiroid ven tarafından sağlanır. Superior tiroid ven internal juguler vene, inferior tiroid ven brakiosefalik vene drene olurlar.(38)

2.2.6.Larinksin lenfatik sistemi

Larinksin lenfatik drenajı yüzeyel ve derin olmak üzere ikiye ayrılır. Yüzeyel lenfatik sistem intramukozal olup sağ ve sol taraf arasında zengin anastomozlar vardır. Derin lenfatik sistem ise submukozal olup sağ ve sol taraf arasında çok zayıf anastomoz vardır, burada lenfatik akış daha çok aşağıya ve yukarıya ilerler.

Supraglottik lenfatik damarlar, superior laringeal arterle birlikte tirohyoid membranı delerek larinksi terkeder ve superior derin servikal lenf nodlarına drene olur. Supraglottik bölgede bulunan bir yapı olan ventrikülün lenfatik drenajı diğer

yapılardan farklıdır. Ventrikülden gelen lenfatik damarlar krikotiroid membranı deler, sonrasında ipsilateral tiroid lobundan geçerek medial ve inferior derin servikal lenf nodlarına drene olur. Yine bu bölgede bulunan epiglottisin ise orta hat yerleşimi nedeniyle iki taraflı lenfatik drenajı bulunur.

Glottik bölgenin lenfatik drenajının olmadığı kabul edilmektedir. Bu nedenle glottik kanserin metastaz olasılığı daha düşük ve kür ihtimali daha yüksektir.

Subglottik lenfatik damarlar, orta ve posterolateral grup olmak üzere iki gruba ayrılır. Orta grup krikotiroid membranı delip pretrakeal ve prelaringeal(Delphian) lenf nodlarına ulaşır ve ardından orta derin servikal lenf nodlarına drene olur. İki taraflı olan posterolateral grup ise inferior tiroid arteri izleyerek subklavyen, paratrakeal ve trakeoözefagial zinciri izleyip inferior derin servikal lenf nodlarına drene olur. (55)

2.2.7.Larinks innervasyonu

Larinks, vagus sinirinin iki ana dalı olan superior laringeal sinir ve inferior (rekürren) laringeal sinir aracılığıyla innerve edilir.

a)Superior laringeal sinir:

Vagal sinirin inferior ganglionundan çıkar. Ganglionun yaklaşık 1.5 cm distalinde iki dala ayrılır: internal ve eksternal laringeal sinir. İnternal dal, superior larengeal arterle birlikte tirohyoid membranı delerek epiglottis, ariepiglottik kıvrımlar ve larenks mukozasına ulaşır. Tamamen duyusal olan internal laringeal sinir, vokal kord superior kesimi ve supraglottik bölgenin duyusal innervasyonunu

sağlar. Eksternal laringeal sinir ise larinksin dış yüzeyinden (inferior konstriktör kasın lateral yüzeyinden) aşağı doğru ilerler. Tamamen motor olan eksternal laringeal sinir krikotiroid kası innerve eder. (37)

b)İnferior(rekürren) laringeal sinir:

İnferior laringeal sinirin seyri her iki boyun yarısında farklılık gösterir. Sağ inferior laringeal sinir, vagus sinirinden sağ subklavyen arterin hemen altından ayrılır, posterior-medial yönde dolaşır ve sağ trakeoözefagial oluk boyunca kraniyale doğru ilerler. Sol rekürren larengeal sinir, daha uzun bir seyir izler. Vagus sinirinden aortik arkın hemen altından ayrılır, arkın posterior kısmından geçerek sol trakeoözefagial oluk boyunca kraniyale doğru ilerler. Her iki inferior laringeal sinir de larinkse tiroid ve krikoid kıkırdaklar arasındaki bir sulkus üzerinden, krikotiroid ekleminin hemen üst kısmından girer. Hem duyusal hem de motor bir sinir olan inferior laringeal sinir, larinksin vokal kord distalindeki kısmının duyusal innervasyonunu ve krikotiroid kas hariç larinksin tüm intrinsik kaslarının motor innervasyonunu sağlar.(37)

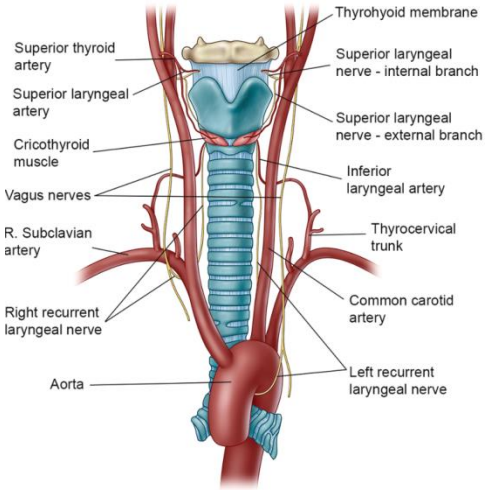

Şekil 6. Larinksin vasküler yapısı ve innervasyonu (11)

2.3. Larinks Fizyolojisi

Larinksin ana fonksiyonları fonasyon, solunum kolaylaştırılması ve alt hava yollarının korunmasıdır. Bunun dışında yutmaya yardımcı olması ve öksürme, defekasyon, kusma vb. durumlarda kapanarak intratorasik basıncın artırılmasına yardımcı olması sekonder fonksiyonlarıdır. Solunumun kolaylaştırılması ve fonasyon fonksiyonları isteğe bağlı olarak başlatılıp istemsiz olarak düzenlenirken alt hava yollarının korunması fonksiyonu tamamen refleksif ve istemsizdir.

a)Fonasyon: Larinksin en ileri fonksiyonlarından biridir. Ekspirasyon sırasında akciğerlerden kapalı vokal kordlara doğru gelen hava, vokal kordların titreşmesine ve ses üretmesine neden olur. Vokal kordların uzunluğu ve gerginliği, sesin perdesini ve tonunu etkiler. Daha büyük olan bir larinkste daha uzun ses telleri görülür ve bu yapı daha düşük perdeli ve derin ses (örneğin erkeklerde olduğu gibi) üretimine neden olur.

b)Alt hava yollarının korunması: Yutma sırasında larinks yukarı doğru hareket eder ve epiglottisin trakeayı kapatmasına neden olur. Bu mekanizma sayesinde katı ve sıvı gıdaların aspirasyonu engellenmiş olur.

c)Solunum fonksiyonu:_Glottis inspirasyon sırasında açık kalır ve bu sayede hava pasajı sağlanmış olur.(56)

2.4.Larinks Histolojisi

Larinksteki yapılar büyük oranda solunum epiteli olan yalancı çok katlı silli silindirik epitel ile kaplıyken farklı olarak epiglottis ve gerçek vokal

kordlarda keratinize olmayan çok katlı skuamöz (yassı) epitel, bu iki epitel arasında ise geçiş tipi transizyonel epitel vardır. Serömükoz glandlar ise epiglottisin alt 2/3'ü, laringeal ventrikülün submukozası, subglottis ve transizyonel epitelin altında ve üstünde bulunurken vokal kordlarda bulunmaz.

Vokal kordların diğer yapılardan farklı olarak keratinize olmayan çok katlı skuamöz epitelden oluşması ve mükoz bez yapısı içermemesi, vokal kord epitelini fonasyon sağlayıcı titreşimlere adapte olacak şekilde özelleştirir.(57)

Vokal kordlar histolojik olarak beş katmandan oluşur:

a) Çok katlı skuamöz epitelden oluşan mukoza: Çok incedir ve vokal kordun şeklinin korunmasına yardımcı olur. İçerisinde müköz bez bulunmadığından mukoseröz sekresyonlar membranöz vokal kordlar çevresindeki bezlerden sağlanır.

b) Lamina proprianın yüzeyel katmanı: Gevşek fibriller ve matriksten oluşur. Klinik olarak Reinke boşluğu olarak adlandırılır. Elastik ve kollajenöz fibrilleri en düşük konsatrasyonda içeren tabakadır. Optimal fonasyonun sağlanması açısından kritik önem taşır.

c) Lamina proprianın orta katmanı: Elastik ve kollajen fibrillerden oluşur. Bu yapıların miktarı yüzeyel katmanda olandan daha fazladır.

d) Lamina proprianın derin katmanı: Yüksek konsantrasyonda kollajen demetleri içerir. Yoğun ve fibröz yapıdadır ve orta katmanla birlikte vokal ligamenti oluşturur. Derin katmandaki bazı kollajen fibrilleri vokal kas içerisine uzanır.

e)Vokalis kası(58)

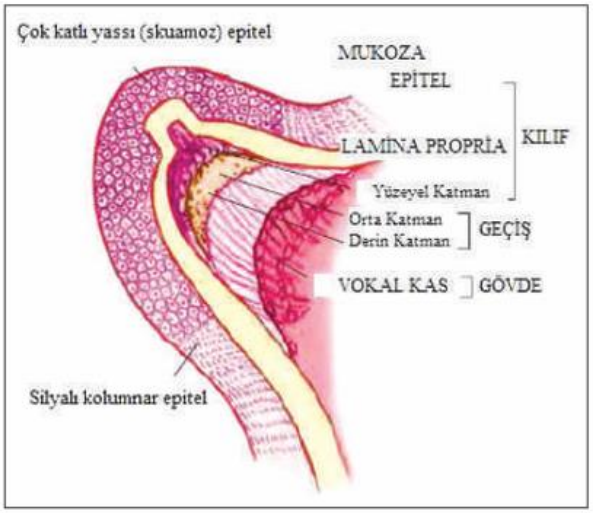

Şekil 7. Vokal kordun histolojik yapısı (32)

2.5.Larinks Kanseri

2.5.1.Epidemiyolojisi

BBK dünya genelinde en yaygın yedinci kanser türüdür. BBK'nin yaklaşık %90'ının histolojik alt tipi epitelden kaynaklanan skuamöz hücreli karsinomdur(1). BBSHK, ağız boşluğu, farenks, hipoofarinks, larinks, burun boşluğu ve tükürük bezlerini kapsayan bir malignite grubu olup (2) GLOBOCAN tahminlerine göre her yıl 890,000 yeni vaka ve 450,000 ölümle, tüm kanser tanıları ve ölümlerinin yaklaşık %4.5'ini oluşturmaktadır(3).

Larinks kanseri BBSHK'lar içinde 2. en sık görülen ve bu grubun yaklaşık %25'ini oluşturan kanser türüdür[3]. Tüm kanserler içinde %0.6 görülme sıklığı ile 22.sıradadır. Kanser nedenli ölümlerin de %0.6'sını oluşturmaktadır. Ulusal kanser enstitüsü SEER'a göre 2024 yılında 12,650 kişi larinks kanseri tanısı almış ve bunlardan 3880'i buna bağlı olarak ölmüştür. (4)

Larinks kanseri yaşla birlikte daha yaygın hale gelir ve erkeklerde kadınlara göre daha sık görülür. Her iki cinste de etnik kökene göre görülme oranları değişmekte olup, tüm ırk/etnik kökenlerde erkeklerde 100.000'de 4.5, kadınlarda 100.000'de 1 oranında görülmektedir. Her iki cinste de en sık görülen ırk/etnik köken Hispanik olmayan siyahilerdir. Erkeklerde, en az görülen ırk/etnik köken Hispanik Olmayan Asyalı/Pasifik Adalı, kadınlarda en az görülen ırk/etnik köken Hispanik Olmayan Amerikan Yerlisi/Alaska Yerlisi'dir. Larinks kanserinin diğer ırk/etnik kökenlerdeki insidansları Şekil 8'de özetlenmiştir. Totale baktığımızda ise her iki cinsiyette larinks kanseri insidansı 100.000'de 2.6'dır. (4)

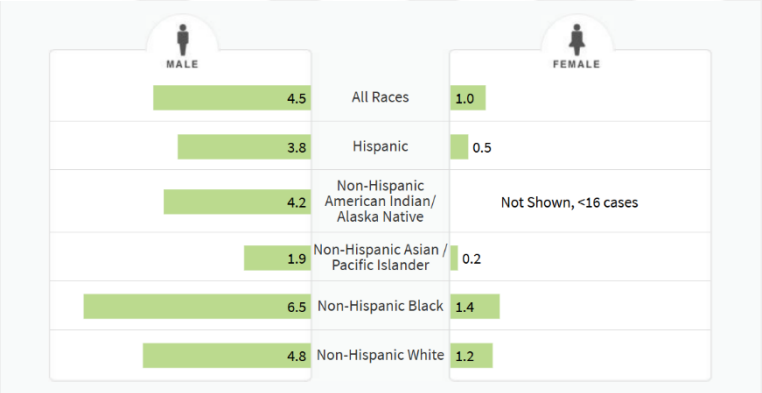

Şekil 8. Irk/etnisite ve cinsiyete göre her 100.000 kişide yeni tanı larinks kanseri vakalarının oranı (4)

Larinks kanseri insidansı belli bir yaşa kadar artış gösterir, 65-74 yaş grubu arasında pik yapar ve sonrasında da azalma eğilimine girer. Larinks kanserlerinin %33.4'ü 65-74, %32.1'i 55-64 yaş grubunda görülmekte olup, bu iki yaş grubu tüm vakaların 3'te 2'sini oluşturmaktadır. Larink kanserindeki ortalama tanı yaşı 66'dır. (4) (Şekil 9)

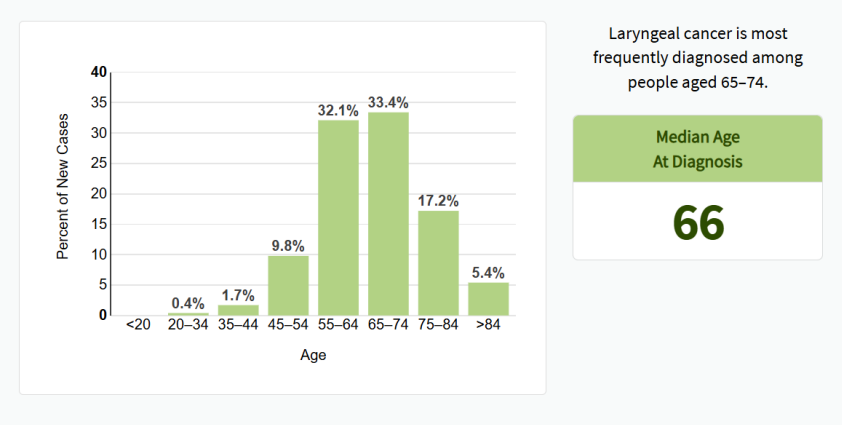

Şekil 9. Yaş gruplarına göre yeni tanı larinks kanseri vakaların yüzdesi (4)

Larinks kanseri ölüm oranları her iki cinste de etnik kökene göre değişmekte olup, tüm ırk/etnik kökenlerde erkeklerde 100.000'de 1.6, kadınlarda 100.000'de 0.3'dür. Her iki cinste de en sık ölümün görüldüğü ırk/etnik köken Hispanik olmayan siyahilerdir. En az ölümün görüldüğü ırk/etnik köken ise erkeklerde Hispanik Olmayan Asyalı/Pasifik Adalı'lar, kadınlarda Hispanik Olmayan Asyalı/Pasifik Adalı'lar ve Hispanik kökenlilerdir. Larinks kanserinin diğer ırk/etnik kökenlerdeki ölüm oranları Şekil 10'da özetlenmiştir. Totale baktığımızda ise her iki cinsiyette larinks kanseri ölüm oranı 100.000'de 0.9'dur. (4)



Şekil 10. Irk/etnisite ve cinsiyete göre her 100.000 kişide larinks kanseri ölüm oranları (4)

Larinks kanseri ölüm oranı en sık %34.3 ile 65-74 yaş grubunda, ikinci en sık %26.7 ile 55-64 yaş grubunda, üçüncü en sık %21.9 ile 75-84 yaş grubunda görülür. Ölümün en sık görüldüğü yaş ise 69'dur.(4) (Şekil 11)

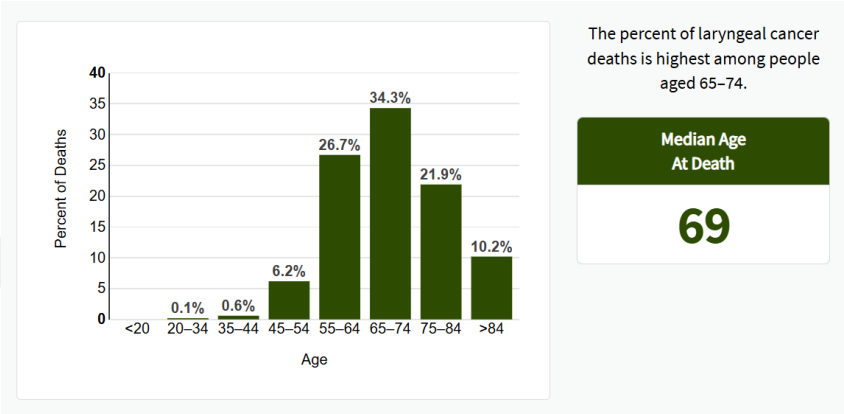

Şekil 11. Yaş gruplarına göre larinks kanseri ölüm oranları (4)

Larinks kanseri insidansı geçmiş yıllara göre düşüş eğiliminde olmakla birlikte mortalite, insidansa kıyasla çok daha küçük bir oranda azalma göstermiştir. Bu nedenle larinks kanserinin mortalite oranı son yıllarda artış göstermektedir. 5 yıllık sağkalım oranı ise %61.5'dir.(4)(Şekil 12) Mortalite oranı artan bir kanserde, sağkalımı öngörmeyi sağlayabilecek parametreler artık daha da önemli bir hal almıştır.

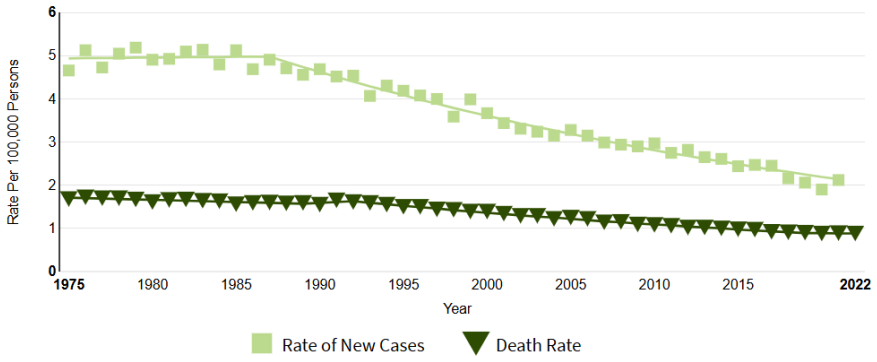

Şekil 12. Larinks kanserinde her 100.000 kişide yeni tanı ve ölüm oranlarının yıllar içindeki değişimi (4)

Larinks kanseri teşhis anındaki kanser evresi, tedavi seçenekleri, prognoz ve sağkalım üzerinde büyük bir etkiye sahiptir. Genel olarak, kanser yalnızca başladığı kısımda bulunuyorsa lokalize hastalık, eğer başka bir bölgeye yayılmışsa, bölgesel veya uzak metastaz olarak sınıflandırılır. Larinks kanseri vakalarının %49,1'i lokalize hastalık aşamasında teşhis edilmektedir ve bu aşamada 5 yıllık göreceli sağkalım %78,9'dur. Vakaların %16'sı uzak metastaz aşamasında tanı alır ve bu grupta 5 yıllık göreceli sağkalım %34.4'lere gerilemektedir. Larinks kanseri ne kadar erken yakalanırsa, sağkalım şansı da o kadar artmaktadır.(4)(Şekil 13)

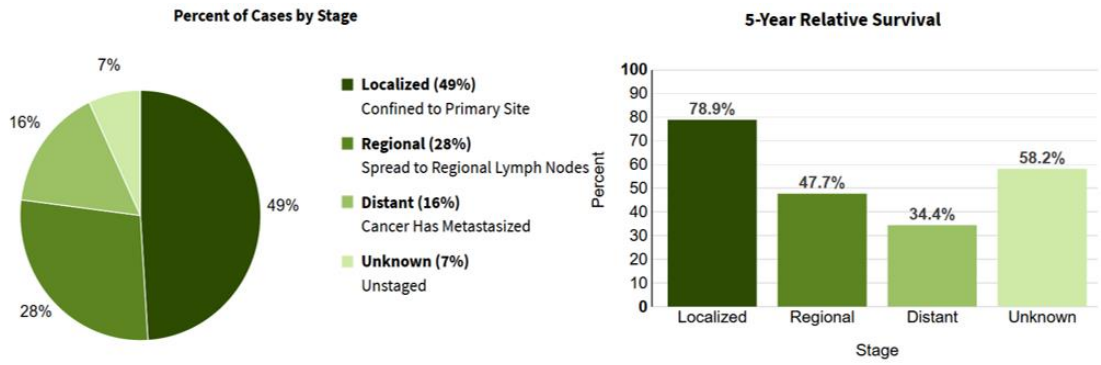

Şekil 13. Larinks kanseri teşhisi anındaki evreye göre vaka yüzdesi ve 5 yıllık sağkalım oranları (4)

2.5.2.Etiyoloji ve risk faktörleri

Larinks kanseri (özellikle de en sık görülen histolojik alt tip olan skuamöz hücreli karsinom) birçok risk faktörü ile ilişkilendirilmiş ve bu faktörlerin karsinogenez gelişiminde önemli bir rol oynadığı gösterilmiştir. Karsinogenez, skuamöz epitelin progresif ve kümülatif genetik değişiklikleri sonucu gelişen mimari ve sitolojik değişikliklerle karakterize karmaşık ve çok aşamalı bir süreçtir. Bu sürece yol açan ajanlardan bazılarının etkileri kanıtlanmışken, bazıları bir hipotez konumunda olup daha fazla araştırmaya ihtiyaç vardır. (59)

a)Tütün kullanımı:

Tütün kullanımı, larinks kanseri için günümüzdeki en önemli risk faktörüdür. ABD'de larinks kanseri hastalarının yaklaşık %95'i sigara içicisi olmakla birlikte yapılan çalışmalarda tütün kullanımının larinks kanseri riskini 7 kat arttırdığı gösterilmiştir. Sigara içmenin larinks kanseri üzerindeki kanserojen etkisi iyi bilinmekle birlikte, farklı sigara türlerinin oluşturduğu spesifik riskler daha az bilinen bir konudur. Tütün kullanım süresi ve tüketim dozu ile kanser riski arasında önemli bir ilişki vardır. Bu iki faktörün kanser riskine olan birleşik etkisini inceleyen araştırmalar, kısa süreli veya düşük yoğunluklu sigara içiminin herhangi bir eşik değeri olmadığını yani bu gibi kullanımlarda da kanser riskinin arttığını göstermiştir. Kullanım süresi ve dozu ile risk arasındaki ilişki doğrusal değildir. Orta düzey tüketimle keskin bir risk artışı görülürken artık günde 30'dan fazla, toplamda da 20 yıldan uzun süredir sigara içen kişilerde bir "doyma etkisi" yaşandığı ve bu aşamadan sonra kanser gelişim riskinin bir plato çizdiği gözlemlenmiştir. Sigara bırakıldıktan sonra ise risk 15 yıl boyunca yüksek

kalmaya devam eder, ancak sonrasında azalmaya başlar. Sigara içimi, alkol tüketimi olmadan daha çok iyi diferansiye karsinom ile ilişkilendirilirken, eşzamanlı sigara içimi ve alkol tüketimi kötü diferansiye karsinomla ilişkilendirilmiştir.(59, 60)

b)Alkol kullanımı:

Alkol, larinks kanseri için bir diğer önemli risk faktörüdür ve birçok çalışma alkol tüketimi ile larinks kanseri gelişimi arasındaki ilişkiyi ortaya koymuştur. Alkol tüketimi ile kanser gelişimi arasındaki ilişki, doz ve maruziyet süresi ile orantılıdır. Alkol kullanımı, sigara ile birleştirildiğinde larinks kanseri gelişme riski, alkol kullanmayan ve sigara içmeyen bireylere kıyasla 177 kat artmaktadır. Yani tütün ve alkolün birleşik etkisi, larenks kanseri geliştirme riskinde çarpan bir etkiye sahiptir. Dünya genelinde her yıl alkol tüketimi artmakta, bununla birlikte sigara kullanımı yoğun halk sağlığı çalışmaları sayesinde azalmaktadır; bu bağlamda, alkol larinks kanseri gelişiminde lider risk faktörü haline gelebilir.(59, 60)

c) İnsan papilloma virüsü (HPV):

Çeşitli HPV alt tipleri tanımlanmış olup, bazıları hücresel malign dönüşümle daha güçlü bir korelasyon göstermektedir (Örneğin alt tip 16, 18). Günümüzde, hem benign hem de malign laringeal lezyonlarda yüksek riskli HPV enfeksiyonu yüksek oranda görülmektedir. HPV enfeksiyonu genellikle sigara içmeyenlerde ve daha genç yaştaki larinks kanseri hastalarında görülmektedir. HPV'nin orofaringeal ve genital displazi yoluyla kanser gelişimi üzerindeki rolü çok sayıda çalışma ile kanıtlanmış olsa da larinks kanseri üzerindeki etkisinin

daha net bir şekilde gösterilebilmesi için daha fazla çalışmaya ihtiyaç vardır. (59, 60)

d) Epstein-Barr virüsü (EBV):

Laringeal karsinomlarda EBV genomunun ve latent protein EBNA'nın (Epstein-Barr virüsü nükleer antijeni) varlığını kanıtlayan ilk çalışma Brichácek ve ark. tarafından sunulmuştur.(5) Hem EBV hem de HPV, karsinogenez ve tümör progresyonunu teşvik edebilen onkoproteinler üretebilen virüslerdir. (61) En son bulgular, EBV'nin laringeal karsinomun gelişimi ve/veya ilerlemesinde bir risk faktörü veya yardımcı faktör olarak potansiyel bir rol oynayabileceğini fakat bu konuda daha fazla ihtiyaç olduğunu göstermektedir. (59)

e) Helicobacter pylori (H. pylori) ve Gastroözofageal reflü hastalığı(GÖRH):

H. pylori, duodenum ve mide ülserleri, kronik gastrit, mide lenfoması ve adenokarsinomu gibi çeşitli gastrointestinal hastalıkların gelişiminde önemli rol oynadığı bilinen bir bakteridir. Bu hastalıklarla ilişkisi iyi bir şekilde ortaya konmuş olmasına rağmen, H. pylori ile larinks kanseri arasındaki ilişki daha az gündeme gelmiş ve daha az araştırılmış bir konudur. Son dönemde yapılan araştırmalar, H. pylori enfeksiyonu ile larinks kanseri arasında korelasyon olduğunu göstermektedir. (59) Eğer H.pylori ile ilişkili peptik ülser geliştiyse bu hastalarda larinks kanseri riskinin daha çok arttığı bazı çalışmalarda gösterilmiştir. (62) Bununla birlikte, bu ilişkiyi kesin olarak doğrulamak için daha geniş hasta popülasyonları ve daha kapsamlı verilere sahip ileri çalışmalar gereklidir.(59)

GÖRH, yaygın bir gastrointestinal bozukluktur. GÖRH ile BBK, özellikle de larinks kanseri arasında bir ilişki olduğuna dair çalışmalar bulunmaktadır. Yapılan çalışmalarda, GÖRH hastalarında larinks kanseri riskinin 2.37 kat daha fazla olduğu bulunmuştur. (63) Ancak H. pylori'de olduğu gibi, bu neden-sonuç ilişkisini kanıtlamak için daha geniş verilere sahip ileri çalışmalara ihtiyaç vardır.(59, 60)

f) Mikrobiyom:

Mikrobiyom, vücudumuzda yaşayan mikroorganizmaların oluşturduğu topluluktur ve konak fizyolojisini önemli ölçüde etkiler. İmmün sistemi etkileyip kanser gelişiminde rol oynayabilir. (59)

Mikrobiyomun larinks SHK üzerindeki rolü son zamanlarda dikkat çekici bir şekilde incelenmeye başlamıştır. Gong ve ark.'nın yaptığı larinks kanseri hastaları ve sağlıklı bireylerin boğazlarındaki bakteriyel kompozisyondaki farklar ile ilgili çalışmalarında Fusobacterium, Prevotella ve Streptococcus gibi on beş bakteri cinsinin larinks kanseriyle ilişkili olduğu bulunmuştur. (64) Yu ve ark. yaptığı, oral mikrobiyomun larinks kanseri gelişimindeki rolü ile ilgili çalışmada larinks SHK ve oral SHK tanılı hastalarda Fusobacterium izole edişmiştir ve kanser tanısında oral mikrobiyomdaki bu değişikliklerin, klinik veya görüntüleme yöntemlerinden bir gösterge olarak kullanılabileceğini öne sürmüşlerdir. (65) Fusobacterium, invaziv bir anaerobik bakteridir ve kronik iltihaba yol açarak kanser gelişimine katkıda bulunabilir.

Alkol ve tütün tüketimi de, oral mikrofloranın kompozisyonunu değiştirerek kanser gelişiminde sinerjistik etki sağlayabilir. (59)

g) Afyon kullanımı:

Afyon, haşhaş bitkisinden elde edilen ve çeşitli alkaloidler içeren yasadışı bir maddedir. Uluslararası Kanser Araştırmaları Ajansı (IARC), afyonu, kanserojen olarak sınıflandırmıştır. Son araştırmalar, afyon kullanımının larinks kanseri ve BBK için bir risk faktörü olabileceğini öne sürmektedir, ancak bu konu hakkında hâlâ sınırlı veri bulunmaktadır ve daha fazla çalışmaya ihtiyaç vardır. (59)

h) Diğer risk faktörleri:

BBK'de daha az çalışılmış ve belki de daha az etkili olan diğer risk faktörleri arasında genetik yatkınlık, areka (betel) cevizi çiğneme, diyetler, vitamin eksikliği, belirli meslekler(asbest maruziyetine neden olan), hava kirliliğine maruz kalma ve radyoterapi (RT) öyküsü yer almaktadır. (59)

Bazı genetik faktörler larinks kanseri gelişimine katkı sağlayabilir. Genetik çalışmalar, riski artırabilecek bazı gen varyantlarını tanımlamış olsa da, bu faktörlerin etkisinin tam olarak anlaşılması için daha fazla araştırmaya ihtiyaç vardır. Areka cevizi çiğneme alışkanlığı, dünyanın belirli bölgelerinde yaygındır ve oral bölgede ve farenkste artmış kanser riski ile ilişkilendirilmiştir. Meyve ve sebzeden fakir diyet, BBK de dahil olmak üzere çeşitli kanserler için potansiyel risk faktörleri olarak gösterilmiştir. Bu risk faktörlerinin larinks kanseriyle spesifik ilişkisi ise net değildir ve bu konuda daha fazla araştırmaya ihtiyaç vardır. Daha önce BBK için RT alan bireylerin, larinks kanseri de dahil olmak üzere ikinci bir primer tümör geliştirme riski artabilir. Bu riskin düzeyi alınan radyasyon dozu, tedaviden sonra geçen süre ve bireysel duyarlılık ile ilişkilidir. (59)

2.5.3.Histopatolojisi

Premalign lezyonlar

Larinksin prekanseröz lezyonları displazi başlığı altında incelenir. Displazi, skuamöz mukozal epiteldeki yapısal ve sitolojik değişimlerin morfolojik bir spektrumu olarak tanımlanır ve varlığı SHK'a ilerleme olasılığını arttırır. Displazi gelişiminde en temel risk faktörü tütün ve alkol kullanımıdır. GÖRH ve HPV de daha az öneme sahip olmakla birlikte risk faktörleri arasında sayılır. Genetik mutasyonlardan kromozomal değişiklikler ve heterozigotluk kaybı sıklıkla gözlenir. CDKN2A genindeki değişiklikler en sık tanımlanan genetik mutasyondur. Displazi en sık vokal kordları etkiler. Displazi süreci, yüzey epitel ile sınırlıdır ve stromal değişiklikler ya da bazal membran invazyonu izlenmez.(66)

Displazi, Dünya Sağlık Örgütü'nün 2017 yılında yaptığı sınıflamaya göre 2'ye ayrılır.

a)Düşük dereceli displazi: Önceki sınıflamalarda hafif displazi olarak sınıflandırılan gruptur. Kansere dönüşme riski düşük olup, yalnızca %2 oranında maligniteye ilerleme gözlenir.

- Yapısal (Mimari) özellikler:
  - Genel katmanlar korunmuştur, ancak bazal-parabazal tabakada anormallikler görülür.
  - Bazal-parabazal tabaka, epitelin alt yarısına kadar uzanabilir.
  - İğsi tabakada artış olabilir, ancak iğsi hücreler genellikle epitelin üst kısmında sınırlı kalır.

- Sitolojik özellikler:

  - Hafif nükleer atipi (büyüme, hiperkromazi) mevcuttur.

  - Nükleer/sitoplazmik oran hafifçe artmıştır, ancak kromatin dağılımı düzenlidir.

  - Hücresel pleomorfizm (şekil ve boyut farklılığı) sınırlıdır olup epitelin tam kalınlığında izlenmez.

  - Mitozlar tipiktir ve yalnızca epitelin alt üçte birinde artmış mitotik aktivite gözlenir.

  - Diskeratoz (erken keratinizasyon) nadiren görülür.

b)Yüksek dereceli displazi: Önceki sınıflamalarda orta ve şiddetli displazi ve karsinoma in situ olarak adlandırılan gruptur. Kansere dönüşme riski yüksek olup, %40 oranında maligniteye ilerleme gözlenir. Bu nedenle erken tanı ve tedavi çok önemlidir.

- Yapısal (Mimari) özellikler:

  - Matürasyon kaybı ve tüm epitel kalınlığında düzensiz tabakalaşma görülür.

  - Polarite kaybı epitelin tam kalınlığına yayılır.

  - Hücresel pleomorfizm, epitelin yarısından tam kalınlığa kadar şiddetlidir.

  - Bazal membran sağlamdır, ancak epitelde bulböz (aşağı doğru genişleyen) çıkıntılar oluşur.

- Sitolojik özellikler:

  - Belirgin nükleer atipi mevcuttur.

- Nükleer/sitoplazmik oran belirgin şekilde artmıştır.
- Hücresel pleomorfizm (şekil ve boyut farklılığı) sınırlıdır.
- Mitozlar atipiktir ve epitel kalınlığının herhangi bir kısmında artmış mitotik aktivite görülebilir.
- Diskeratoz tüm epitel kalınlığı boyunca yaygın olarak izlenir. (66)

Malign neoplaziler

Larinks kanserinin en yaygın histolojik alt tipi (%95-98'i) SHK'dur. SHK, larinks mukozasını döşeyen çok katlı yassı epitelden kaynaklanır. Mikroskobik olarak, hücresel pleomorfizm, artmış mitotik aktivite ve bazal membranın invazyonu gözlenir. Makroskobik olarak ülseratif, endofitik, düz, ekzofitik, polipoid veya verrüköz olabilir ve küçük mukoza kalınlaşmalarından tıkayıcı kitlelere kadar boyut değişimi gösterebilir. SHK'lar genel olarak keratinizasyona ve karsinomun normal skuamöz epitele benzerliğine göre histolojik olarak 3 diferansiasyon derecesine ayrılırlar.

a)İyi diferansiye

b)Orta derecede diferansiye

c)Az diferansiye veya Andiferansiye

SHK'nın farklı mikroskobik ve makroskobik özellikler gösteren 5 adet varyantı vardır. Bu varyantların tümör davranışı ve prognozları da farklıdır. (66, 67)

a)Verrüköz karsinom:

Larinks SHK'lerinin yaklaşık %3'ünü oluşturur. Çoğunlukla yaşlı ve erkek hasta grubunda görülür. Makroskobik olarak büyük, geniş tabanlı, siğilimsi,

ekzofitik veya mantar benzeri bir görünüme sahiplerdir. İyi diferansiye, yavaş büyüyen ve sitolojik malignite özellikleri taşımayan bir alt tiptir. Genellikle vokal kordlar olmak üzere herhangi bir bölgeyi etkileyebilir. Yalnızca lokal olarak agresif davranış gösterirler ve metastaz kapasitesine sahip değillerdir. Prognozu klasik SHK'dan daha iyi olup, 5 yıllık genel sağkalım oranı %85 ile %95 arasında değişir. Evre, en önemli prognostik faktördür.(66, 68)

b) Ekzofitik ve papiller skuamöz hücreli karsinom:

Nadir görülen bir alt tiptir. Erkeklerde ve 70'li yaşlarda daha sık görülür. Makroskobik olarak, geniş tabanlı ya da dar bir sap/pedinkül üzerinden yükselen, polipoid, ekzofitik, iri, papiller veya mantar benzeri bir görünüme sahip olabilir. Önceden var olan ya da eşlik eden benign bir lezyon olmaksızın de novo olarak gelişen malignitelerdir. Bu tümörler, genellikle iyi diferansiye, histolojik invazyon göstermeyen, ciddi derecede displazi gösteren epitel ile kaplıdır. Genellikle düşük evreli oluşu ve ekzofitik büyüme paterni sayesinde düşük metastaz potansiyeline sahip olması nedeniyle klasik SHK'a kıyasla daha iyi prognozludur. 5 yıllık genel sağkalım oranı %85'dir. (66, 69)

c)İğsi hücreli (sarkomatoid) skuamöz hücreli karsinom:

Erkeklerde kadınlardan 11 kat daha fazla görülür ve genellikle 70'li yaşlarda ortaya çıkar. Tümör yerleşim yeri çoğunlukla glottistir. Vakaların neredeyse tamamı yaklaşık 2 cm'lik ortalama boyuta sahip polipoid kitlelerden oluşur. Morfolojik olarak bifazik olan bu alt grubun skuamöz hücreli karsinom ve sarkamatöz komponentleri vardır. Çoğunlukla hiperselüler, matürasyon eksikliği gösteren ve genellikle belirgin olmayan pleomorfizm içeren hücreler içerir. Tümör

hücreleri fusiformdan poligonal şekle kadar değişiklik gösterebilir. Bu alt grup T evresinden bağımsız olarak iyi prognoza sahiptir çünkü erken evrede tanı alma eğilimindedir. (66, 70)

d)Bazaloid skuamöz hücreli karsinom:

Bazaloid bileşen ve skuamöz hücre farklılaşması gösteren yüksek dereceli bir SHK varyantıdır. Çoğunlukla supraglottik bölgede görülür ve birden fazla odakla başlangıç gösterir. Erkeklerde ve 70'li yaşlarda daha sık görülür ve genellikle ileri evrede tanı alır. Bazaloid bileşen en tanısal özelliktir. Skuamöz farklılaşma skuamöz inciler, hücre keratinizasyonu, displazi veya SHK (in situ veya invaziv) şeklinde olabilir. Metastazlarda hem bazaloid hem de skuamöz hücre bileşenleri görülmekle birlikte sıklıkla bazaloid bileşenler görülür. Klasik SHK'a kıyasla daha kötü prognoza sahiplerdir (özellikle aktif sigara içicilerinde) ve evre, tümör yerleşimi veya alınan tedaviye bakılmaksızın yüksek oranda lenf nodu metastazı (%50-70) ve uzak metastaz ile ilişkililerdir. (66)

e)Adenoskuamöz karsinom:

Skuamöz hücreli karsinom ve adenokarsinom komponentlerinden oluşur. SHK, in situ ya da invaziv olabilir ve hücreler arası köprüler, keratin incisi oluşumu ve diskeratoz gösterebilir. Adenokarsinom ise glandüler farklılaşma, mükositler veya goblet hücreleri içerir. Klasik SHK ile benzer prognoza sahiptir. (66, 71)

SHK dışında kalan larinks kanserleri, tüm larinks kanserlerinin %2-5'ini oluşturmaktadır. (60) Bunlar minör tükürük bezlerinden kaynaklanan adenoid kistik karsinom, mukoepidermoid karsinom ve asiner hücreli karsinom; laringeal

iskeletten kaynaklanan kondrom, kondrosarkom; liposarkom; malign melanom, lenfoma (bu iki kanser bu bölgede primer olabileceği gibi metastatik de olabilir.) gibi kanserlerdir.

2.5.4.Tümör yerleşimi ve yayılım yolları

Yerleşim yerlerine göre tüm larinks tümörlerinin %60-65'i glottik, %30-35'i supraglottik bölgeden kaynaklanırken, transglottik ve subglottik tümörler %5'den daha az oranda görülmektedir.

Supraglottik larinks kanserlerinde, tiroid kıkırdak iç perikondriumu, kuadrangüler membran, epiglottis perikondriumu ve tiroepiglottik ligaman, tümör yayılımını zorlaştıran direnç noktaları olarak işlev görür. Ancak epiglottisin yüzey yapısının delikli olması, bu anatomik bariyerin bütünlüğünü bozarak tümörün bu alanı aşmasına yol açabilir. Söz konusu tümörler, epiglottis üzerinden preepiglottik boşluğa ve vallekulaya yayılabileceği gibi ilerleyen evrelerde inferiorda glottik alana doğru da uzanabilir. (72) Eğer paraglottik alana invazyon gelişirse tiroaritenoid kas etkilenebilir ve bu noktadan sonraki bölgede aritenoid ile piriform sinüse doğru ilerlemeyi engelleyen bir bariyer bulunmadığından, kanser kolaylıkla larenksin dışına çıkabilir. Supraglottik bölge lenfatik ağdan çok zengin olduğu için lenf nodu metastazı yönünden riskli bir bölgedir. Lenf nodu metastaz olasılığı tümörün T evresiyle ilişkili olmakla birlikte bu bölge kanserlerde tanı anında lenf nodu metastazı sık görülür. Başvuru anında hastaların yaklaşık %50-60'ında klinik olarak saptanabilen lenfadenopati mevcuttur. En sık Level II, III ve IV'e (superior-orta-inferior juguler lenf nodları) metastaz yaparken

Level I ve V'te (submental-submandibuler-supraklavikuler lenf nodları) ise nadiren metastaz görülür. (73) Bu bölgeden gelişen kanserlerin 5 yıllık sağkalım oranı %65-75'dir.

Glottik larinks kanserlerinde, ileri evre tümörlerde subglottik ve supraglottik alanlara yayılmanın yanı sıra vokal ligaman, vokal kas ve karşı kordda da invazyon gözlenebilir. Bu bölgede tümörün ilerlemesini sınırlayan başlıca anatomik engeller, tiroid kıkırdak iç perikondriumu, konus elastikus ve Broyle ligamanıdır. Ancak Broyle ligamanının tiroid kıkırdağa tutunduğu bölgede iç perikondriumun bulunmaması, ileri evre hastalıklarda tiroid kıkırdak invazyonunu kolaylaştırır ve buradan krikotiroid membrana doğru ilerleyen kanserin larinksin dışına çıkması mümkün hale gelir. (74) Bu tümörler ancak larinks dışına doğru büyürlerse boyun lenf nodu metastazı yapabilirler. Küçük T1 lezyonlarda lenf nodu metastazı riski çok düşükken, T2, T3 ve T4 tümörlerde %8-30 arasında değişen oranda risk mevcuttur. En sık Level III lenf nodlarına (orta juguler lenf nodları) metastaz yaparlar.(73) Bu bölgeden gelişen kanserlerin 5 yıllık sağkalım oranı %80-85'dir.

Subglottik larinks kanserleri, erken dönemde belirgin semptom vermediğinden, sıklıkla geç dönemde teşhis edilirler ve tanı aşamasında çoğunlukla mukozada yaygın bir invazyon görülür. Bu bölgede, mukoza ile kıkırdak doku arasında bariyer olabilecek bağ doku veya kas yapısı bulunmadığı için, tümör krikotiroid membran ya da krikoid kıkırdak üzerinden komşu dokulara kolayca yayılabilir. (74) Agresif ve diğer lokalizasyonlara göre kötü prognoza sahip tümörler olmalarına rağmen lenf nodu metastaz olasılıkları %4-27'dir. Level

VI lenf nodları (prelarengeal, paralarengeal, pretrakeal, paratrakeal, peritiroidal ve dephian lenf nodları) en sık tutulan lenf nodları olup, Level III, IV ve V'e metastazlar nadirdir. (75) Bu bölgeden gelişen kanserlerin 5 yıllık sağkalım oranı %40'dır.

Transglottik larinks kanserleri, genellikle tanı anında hem glottik hem de supraglottik bölgeyi birlikte tutan vertikal uzanım gösteren tümörleri ifade etmek için kullanılır. Bu tanımlamayla ilgili çeşitli görüşler olsa da, genel olarak laringeal ventrikülü aşarak ilerleyen tümörlerin "transglottik" olarak adlandırıldığı kabul edilir. Transglottik karsinom, ileri evre hastalığı gösterdiğinden klinik seyri genellikle kötüdür. Özellikle anterior orta hattın transglottik tümörlerinde, laringeal iskelet ve krikotiroid membranın invazyonu sıkça ortaya çıkar. Bunun yanı sıra anterior komissürü tutan transglottik karsinomlar agresif bir gidişat sergiler ve sıklıkla tiroid kıkırdağın içine doğru yayılım gösterir. Bu tip kitlelerde lenf nodu metastazı da sıktır ve bu da prognozu olumsuz etkiler. (76)

2.5.5. Semptom ve bulgular

Larinksin farklı bölgelerinde ortaya çıkan tümörler, konumları ve dokulara yayılma derinliklerine bağlı olarak farklı düzeylerde işlev kayıplarına neden olur. Bu kapsamda ses kısıklığı, boğaz ağrısı, nefes darlığı, yutma sorunu ve boğazda şişlik hissi gibi belirtiler görülebilir. (77) Supraglottik kanser vakaları, genellikle boğaz ve kulak ağrısı, ses kalitesinde bozulma ya da boyun lenf nodlarının büyümesine bağlı boyunda şişlik gibi semptomlarla çoğunlukla ileri evrelerde başvurur. Glottik kanserler ise daha çok ses kısıklığı şikâyetiyle erken dönemde

teşhis edilebilir, fakat hastalık ilerledikçe hava yolu tıkanmasına kadar giden ciddi sorunlar ortaya çıkabilir. Subglottik bölgeden kaynaklanan kanserlerde ise hava yolu tıkanıklığı (dispne, stridor ve ağrı) veya vokal kord immobilitesi tipik bulgulardır. (78)

2.5.6. Tanı ve evreleme

Larinks kanserlerinin tanısında hastanın klinik belirti ve bulgularının analizi, doğrudan ve endoskopik muayeneler, radyolojik görüntüleme yöntemleri ve histopatolojik incelemenin birlikte değerlendirilmesi gereklidir. (5) Yüzeysel konumlu kitlelerde, endoskopik inceleme ve biyopsi işlemi kesin tanıyı büyük ölçüde destekler. Bununla birlikte kıkırdak invazyonu, submukozal yayılım, subglottik tutulum, derin doku infiltrasyonu ve lenf nodu metastazı olasılığı gibi birçok başka önemli parametrenin de incelenmesi gerektiği için kapsamlı bir radyolojik incelemeye de ihtiyaç duyulur.

Klinik ve radyolojik bulgular netleştikten sonra, tedavi stratejisini belirlemek ve hastalığın gidişatını öngörebilmek için kanser evrelemesi yapılmaktadır. Evreleme Amerikan Birleşik Kanser Komitesi'nin (AJCC) AJCC'nin en son 8. edisyonu yayınlanan rehbere göre yapılmaktadır. Evrelendirme sisteminde T evresi larinks bölgelerine göre farklılık gösterirken N ve M evresi tüm bölgeler için ortaktır. TNM evreleme sistemi Tablo 1, Tablo 2, Tablo 3, Tablo 4, Tablo 5 ve Tablo 6'da gösterilmiştir. (79)

Tablo 1. Supraglottik kanserlerde T evresi

T kategorisi	Kriter
Tx	Primer tümör değerlendirilemedi
Tis	Karsinoma in situ
T1	Vokal kord hareketleri normal ve tümör supraglottisin bir alt bölgesinde sınırlı
T2	Vokal kord hareketleri normal ve tümör birden fazla supraglottik yapı veya glottis mukozasını veya supraglottis dışında bir bölgeyi (dil kökü mukozası, vallekula, piriform sinüs medial mukozası vb) invaze etmiş
T3	Vokal kordlar fikse halde ve tümör larinkste sınırlı veya postkrikoid alan, preepigottik boşluk, paraglottik boşluk veya tiroid kartilaj iç korteksini invaze etmiş
T4a	Tümör tiroid kartilaj dış korteksini veya larinks dışı dokuları (trakea, dil derin ekstrinsik kasları dahil boyun yumuşak dokuları, strap kaslar, tiroid gland veya özofagus) invaze etmiş
T4b	Tümör prevertebral boşluğu invaze etmiş, karotis etrafını sarmış veya mediastinal yapılara yayılmış

Tablo 2. Glottik kanserlerde T evresi

T kategorisi	Kriter
Tx	Primer tümör değerlendirilemedi
Tis	Karsinoma in situ
T1	Vokal kord hareketleri normal ve tümör vokal kord(lar)da sınırlı (ön veya arka komissürü içerebilir)
T1a	Tek vokal kordda sınırlı tümör
T1b	Her iki kordu invaze eden tümör
T2	Vokal kord fikse veya tümör subglottis ve/veya supraglottise yayılmış
T3	Vokal kordları fikse eden larinkste sınırlı veya paraglottik boşluğa veya tiroid kartilaj iç korteksine invaze olan tümör
T4a	Tümör tiroid kartilaj dış korteksini veya larinks dışı dokuları (trakea, dil derin ekstrinsik kasları dahil boyun yumuşak dokuları, strap kaslar, tiroid gland veya özofagus) invaze etmiş
T4b	Tümör prevertebral boşluğu invaze etmiş, karotis etrafını sarmış veya mediastinal yapılara yayılmış

Tablo 3. Subglottik kanserlerde T evresi

T kategorisi	Kriter
Tx	Primer tümör değerlendirilemedi
Tis	Karsinoma in situ
T1	Tümör subglottik bölgede sınırlı
T2	Tümör vokal kord(lar)a uzanıyor, vokal kord hareketleri normal veya bozulmuş
T3	Vokal kordları fikse eden larenkste sınırlı veya paraglottik boşluğa veya tiroid kartilaj iç korteksine invaze olan tümör
T4a	Tümör tiroid kartilaj dış korteksini veya larinks dışı dokuları (trakea, dil derin ekstrinsik kasları dahil boyun yumuşak dokuları, strap kaslar, tiroid gland veya özofagus) invaze etmiş
T4b	Tümör prevertebral boşluğu invaze etmiş, karotis etrafını sarmış veya mediastinal yapılara yayılmış

Tablo 4. Larinks kanserinde N Evresi

N kategorisi	Kriter
Nx	Bölgesel lenf nodları değerlendirilemedi
N0	Bölgesel lenf nodu metastazı yok
N1	İpsilateral, en büyük boyutu ≤ 3 cm , ekstranodal yayılım olmayan tek lenf nodu metastazı
N2a	İpsilateral, en büyük boyutu ≤ 3 cm , ekstranodal yayılım olan tek lenf nodu metastazı Veya İpsilateral, en büyük boyutu >3cm, ≤ 6 cm, ekstranodal yayılım olmayan tek lenf nodu metastazı
N2b	İpsilateral, en büyük boyutu ≤ 6 cm, ekstranodal yayılım olmayan birden fazla lenf nodu metastazı
N2c	Bilateral veya kontralateral, en büyük boyutu ≤ 6 cm, ekstranodal yayılım olmayan lenf nodu metastazı
N3a	En büyük boyutu >6 cm, ekstranodal yayılım olmayan lenf nodu metastazı
N3b	İpsilateral, en büyük boyutu >3 cm , ekstranodal yayılımı olan tek lenf nodu metastazı Veya İpsilateral, kontralateral veya bilateral, herhangi bir boyutta, ekstranodal yayılımı olan birden fazla lenf nodu metastazı Veya Kontralateral, herhangi bir boyutta, ekstranodal yayılımı olan tek lenf nodu metastazı

T evrelemesinde T1 ve T2 grubu erken tümör evresi kabul edilirken, T3 ve T4 grubu ileri tümör evresi olarak kabul edilir. (80)

Tablo 5. Larinks kanserinde M evresi

M kategorisi	Kriter
Mx	Uzak metastaz değerlendirilemedi
M0	Uzak metastaz yok
M1	Uzak metastaz var

Tablo 6. Larinks kanserinde TNM evrelemesi

T evresi	N evresi	M evresi	TNM evresi
Tis	N0	M0	0
T1	N0	M0	I
T2	N0	M0	II
T3	N0	M0	III
T1, T2, T3	N1	M0	III
T4a	N0, N1	M0	IVA
T1, T2, T3, T4a	N2	M0	IVA
Herhangi bir T	N3	M0	IVB
T4b	Herhangi bir N	M0	IVB
Herhangi bir T	Herhangi bir N	M1	IVC

Genel TNM evrelemesinde evre 1 ve 2 grupları erken evre kabul edilirken, evre 3 ve 4 grupları ileri evre (evre 3 lokal ileri, evre 4 ileri) olarak kabul edilir.(80)

2.5.7. Görüntüleme yöntemleri

Görüntüleme, larinks kanseri değerlendirmesinde tamamlayıcı bir işlev üstlenerek tümör yayılımının, servikal lenfadenopatinin ve uzak metastazların belirlenmesinde önemli bir rol oynar. Bu amaçla öncelikli olarak kullanılan görüntüleme yöntemleri; BT, MR ve ^{18}F FDG PET'dir. (6)

BT:

BT, larinks tümörlerinin ilk görüntüleme aşamasında sıkça başvurulan, erişilebilir ve bilgilendirici bir yöntemdir. Tarama sırasında boyun ekstansiyonda

tutulmalı ve alınan aksiyel kesitlerin (yaklaşık 1-3 mm kalınlığında) laringeal ventrikül eksenine paralel olmasına özen gösterilmelidir. Hastadan, inceleme boyunca yavaş ve derin olmayan nefesler alması, yutkunmaktan ve öksürmekten kaçınması istenir. Görüntüleme kafatası tabanından aortik ark düzeyine kadar uzanan bölgeyi içermelidir. Tümör dokusu ile sağlıklı dokunun ayrımını netleştirmek ve damar yapılarını daha iyi görüntüleyebilmek amacıyla kontrast madde kullanımı BT değerlendirmelerinde büyük önem taşır. (6)

Larinks tümörlerinin BT ile değerlendirilmesinde, yumuşak doku asimetrisi, kontrast tutan kitle varlığı ve normal yağ-doku planlarının kaybı gibi bulgular önem taşımaktadır. T evresinde doğrudan etkisi olan preepiglottik ve paraglottik alan invazyonu, BT aracılığıyla saptanabilmektedir. Paraglottik alan invazyonunda BT'nin duyarlılığı %93 olarak bildirilmiş, ancak gerçek invazyon olmadığı durumlarda tümör çevresindeki enflamatuar değişiklikler spesifiteyi %50–%76 arasında sınırlamaktadır. Dahası, önceki invaziv biyopsi işlemleri, BT ve MR'da hatalı pozitif sonuçlara yol açabilmektedir. (81)

Kıkırdak invazyonu, tanımlanması gereken diğer bir kritik bir bulgudur. BT'de skleroz, litik lezyonlar veya larinks dışına yayılım, kıkırdak invazyonunu düşündüren başlıca belirtilerdir. (82) Pietragalla ve arkadaşlarının yaptıkları retrospektif bir çalışmada, BT ile tiroid, krikoid veya aritenoid kıkırdak invazyonunu saptamada tanısal doğruluğun %67,5 ile %100 arasında değişkenlik gösterdiği bulunmuştur. (83)

BT'nin öne çıkan avantajları; hızlı çekim süresiyle yüksek hasta uyumu sağlanması ve bu sayede hareket artefaktının azaltılması, düşük maliyeti, kemik

yapıların ve kalsifikasyonların ayrıntılı incelenmesini sağlaması, gerektiğinde toraks veya intrakranial alanların incelemeye kolayca dâhil edilebilmesidir. Dezavantajları ise; iyonizan radyasyon içermesi, kullanılan iyotlu kontrast maddenin alerjik reaksiyonlara neden olabilmesi, diş dolguları veya benzeri metalik materyallerin artefakta neden olup görüntü kalitesini düşürmesi ve yumuşak doku kontrastının sınırlı olmasıdır. (84)

MR:

MR'da kullanılan farklı sekanslar (Spin Echo, Invertion Recovery, Gradient Echo vb.), yumuşak dokuyu ve dokunun farklı özelliklerini değerlendirmede oldukça avantaj sağlar. Özellikle T2 ağırlıklı görüntüler, doku farklılaşmasını ve patolojik lezyonların belirlenmesini kolaylaştırır. İnceleme sırasında boyun ekstansiyonda olmalıdır. Üç farklı eksende (aksiyel, koronal ve sagittal) görüntü elde edilir. Aksiyel kesitler vokal kordlar/ventriküle paralel, koronal kesitler ise bu yapılara dik olacak şekilde alınmalıdır. Görüntüleme dil kökünden üst trakeal kıkırdaklara kadar 3-4 mm kalınlıkta kesitlerle yapılır. Gadolinyum gibi paramanyetik kontrast maddelerin uygulanması, tümör alanlarını vasküler yapılar üzerinden daha net ayırt etmeye olanak tanır.(85)

Larinks kanseri değerlendirilmesinde, özellikle submukozal alan ve kıkırdak invazyonu gibi kritik bulguların tespiti için MR oldukça değerli bir yöntemdir. BT'nin yetersiz kaldığı ya da ek doğrulamaya ihtiyaç duyulan durumlarda, MR'ın yüksek yumuşak doku çözünürlüğü önemli avantajlar sağlar. (7) Bu yöntem, preepiglottik ve paraglottik boşlukların tutulumu ile laringeal ventriküle uzanımı daha ayrıntılı inceleme imkanı sunar. (86) Anterior komissürü

tutan lezyonlarda BT'ye oranla daha yüksek duyarlılık gösterir. (87) Erken evre (T1–T2) glottik karsinomların teşhisinde de, difüzyon ağırlıklı sekansların kullanılması tanısal doğruluğu artırabilir. (88) Kıkırdak invazyonunu çevre dokulardaki enflamatuar süreçlerden ayırt etmede yüksek duyarlılık (%89–95) ve yüksek negatif prediktif değere (%94–96) sahiptir. (89)

MR'ın en belirgin avantajları arasında, dokuların yüksek yumuşak doku çözünürlüğüyle incelenmesi, iyonizan radyasyon içermemesi ve kesitlerin farklı (aksiyel, koronal, sagital) planlarda elde edilebilmesi yer alır. Bununla birlikte, uzun çekim süresi ve hareket artefaktına duyarlılık gibi teknik kısıtlılıklar söz konusudur. Yüksek maliyet de dikkate alınması gereken bir diğer dezavantajdır. (84, 85)

^{18}F FDG PET:

^{18}F FDG PET/BT birçok kanserde olduğu gibi larinks kanserinde de lokal, bölgesel ve uzak seviyelerdeki metastazları karakterize etmek için giderek daha fazla kullanılan bir yöntemdir. Bunun yanı sıra, tedaviye yanıtının ve nüks hastalığın değerlendirilmesi, RT planlaması ve olası bir ikinci primer senkron veya metakron tümör varlığının tespiti gibi durumlar için de oldukça kullanışlı bir tetkiktir. (12)

^{18}F FDG PET'in larinks kanseri evrelemesindeki temel kullanım alanlarından biri lenf nodu metastazının değerlendirilmesidir. BBSHK tanılı 47 hastayı inceleyen retrospektif bir çalışmada, nodal sınıflandırmada PET ve BT'nin birlikte kullanımıyla %97 tanısal doğruluk elde edildiği ve bu oranın PET veya BT'nin tek başına kullanımından daha yüksek olduğu gösterilmiştir.(10) Fizik

muayene ile boynunda ele gelen patolojik lenf nodu saptanmayan BBSHK tanılı 91 hasta üzerinde yapılan bir prospektif çalışmada, ^{18}F FDG PET'in servikal lenf nodu metastazını tespit etme duyarlılığı %71 iken, BT/MR'ın duyarlılığı %50 olarak bulunmuş olup PET'in daha üstün olduğu görülmüştür.(90) BBSHK tanılı hastalarda lenf nodu metastazı değerlendirmesinde ^{18}F FDG PET/BT'nin tanısal performansını değerlendiren ve konvansiyonel yöntemlerle (BT/MR) kıyaslayan meta-analizlerde ^{18}F FDG PET/BT'nin oldukça iyi tanısal performans sergilediği ve konvansiyonel yöntemlere kıyasla daha yüksek hassasiyete sahip olduğu bulunmuştur. (11, 12)

Larinks kanserinde tanı anında uzak metastaz olasılığı %5-15 olarak bildirilmektedir. ^{18}F-FDG PET/BT'nin BBSHK tanılı hastalarda uzak metastazları tespit etmedeki duyarlılık ve özgüllüğü %80–%90 aralığında bulunmuş olup (91), bu konuda larinks kanserine spesifik geniş çaplı çalışmalar bulunmamaktadır. Larenks kanserli hastalarda, senkron veya metakron tümörler (özellikle akciğer kaynaklı) gelişebileceğinden ^{18}F-FDG PET/BT bu ek lezyonların saptanmasında yararlı bir araç olarak görülmektedir. (92) Tek seans maliyeti görece yüksek olsa da metastatik hastalığın tanısında sağladığı katkı, gereksiz radikal tedavilerin önüne geçerek yöntemin maliyet-etkinliğini artırmaktadır. (93)

PET/BT'nin avantajlarına ve popülaritesine rağmen, BT'nin tamamlayıcı anatomik görüntüleme yöntemi olarak kullanımında, MR'a kıyasla daha zayıf yumuşak doku kontrastı gibi bazı eksiklikleri vardır. (94) MR, BT'ye kıyasla daha yüksek kontrast çözünürlüğü sağladığından baş ve boyun yumuşak dokularının anatomik ayrımı için son derece yararlıdır. (95) Aynı zamanda kıkırdak

invazyonu, perinöral yayılım, kemik iliği invazyonu, metastatik boyun lenf nodlarında ekstranodal yayılım ve vasküler ve lenfatik invazyon gibi birçok spesifik durumda da BT'den üstündür. (89, 96) Bu özellikler doğrultusunda PET/MR'ın PET/BT'ye kıyasla daha iyi bir T evresi değerlendirmesi yapması muhtemeldir. Ayrıca, alınan birçok farklı sekans sayesinde (tedaviye yanıtı öngören difüzyon parametreleri (97) vb.) in vivo olarak çeşitli fonksiyonel parametreleri değerlendirme yeteneğine sahiptir. PET/MR ile yapılan BBSHK tanılı hastalarda bölgesel lenf nodu metastazlarının tespitine yönelik prospektif bir çalışmada duyarlılık, özgüllük ve doğruluk sırasıyla %85, %92 ve %89 olarak rapor edilmiştir. (98) Bu değerler, lenf nodu evrelemesine yönelik daha önceki PET/BT çalışmalarında bildirilen duyarlılık (%78) ve özgüllük (%58) oranlarından daha yüksektir. (99)

Literatürde larinks kanseri ile ilgili spesifik PET/BT çalışmaları yetersizdir. PET/MR çalışmaları ise çok daha azdır. Bu nedenle bu konu ile alakalı daha fazla çalışmaya ihtiyaç vardır.

2.5.8. Tedavi yaklaşımları

Erken evre larinks kanseri:

T1-2N0, Seçilmiş T1-2N1/T3N0-1 Supraglottik Kanser:

Erken evre supraglottik kanserler larinks koruyucu cerrahi veya tek başına RT ile yönetilebilir. Supraglottik tümörlerde glottik tümörden farklı olarak boyun lenf nodu metastazı riski daha yüksektir ve bu nedenle bilateral boyun lenf nodları tedavi planına dahil edilir. (100) Cerrahi yöntemler; endoskopik (transoral lazer

mikrocerrahisi (TLM) veya transoral robotik cerrahi (TORS)) veya açık kısmi larenjektomi (supraglottik ya da suprakrikoid larenjektomi) seçeneklerini içerir ve T2-T3 lezyonlarda sıklıkla boyun diseksiyonu da gerekmektedir. Bazı hastalarda pozitif lenf nodu, kapsül dışı yayılım ya da cerrahi sınır pozitifliği gibi nedenlerle adjuvan RT uygulanır. Eğer cerrahi tercih edilmeyecek ya da uygun görülmeyecekse, definitif RT sıklıkla iki taraflı servikal lenf nodu istasyonlarını da (özellikle seviye II–IV) kapsar. (101)

T1-2N0 Glottik Kanser:

Glottik kanserde, RT veya cerrahi tek başına uygulanabilir; karar, sıklıkla hekimin deneyimi ve hastanın tercihi doğrultusunda verilir. Glottisin lenfatik drenajının zayıf olması nedeniyle, tedavide sadece primer tümöre odaklanılır. Geriye dönük veriler, cerrahi ve RT'nin lokal kontrol açısından benzer başarı oranlarına sahip olduğunu göstermektedir. Vokal kord koruyucu cerrahi birçok olguda mümkün olsa da, tüm hastalar için uygun olmayabilir. Bazı anatomik özellikler ve hasta özellikleri, cerrahi şansını kısıtlarken çoğu hasta primer RT'ye aday kabul edilir. Bir araştırmada tümör endoskopik yaklaşımla (TLM veya TORS) güvenle çıkarılabiliyorsa, cerrahi yapılmasının hastalığa özgü sağkalım ve larinks korumada sadece RT tedavisinden daha üstün sonuçlar verdiği bildirilmiştir. (102) Ayrıca bu hastalarda olası bir nüks durumunda total larenjektomiye geçmeden önce RT seçeneğini saklamak daha mantıklı olacaktır. (103) Buna karşın, endoskopik olarak tam çıkarılamayacak olgularda (örneğin total larenjektomi veya açık laringofissür gerektiren durumlarda), bu cerrahilerin

getirdiği yüksek morbidite ve mortalite sebebiyle primer RT genellikle daha üstün bir seçenektir. (101)

Lokal ileri larinks kanseri:

T3-4N1-3M0 larinks kanserlerinin tedavisi daha karmaşıktır ve cerrahi-RT kombinasyonu ya da kemoradyoterapi(KRT) içeren multimodal yaklaşımlar gerektirir. Bu evrede cerrahi olarak çıkarılması mümkün olan tümörlerde larinks koruyucu cerrahi genellikle uygulanamaz ve hasta total larenjektomiye gider; öte yandan, eşzamanlı sisplatin bazlı KRT, hastanın larinksinin korunması bakımından bir seçenektir. Lokal ileri hastalıkta fonksiyonel larinksi olan ve kıkırdak erozyonu bulunmayan hastalarda, KRT'nin lokal kontrolü ve organ korunumunu iyileştirdiği gösterilmiştir. Bu grupta cerrahi (total larenjektomi) ve sonrasında RT uygulaması, lokal kontrol oranlarında KRT'yle benzer performansa sahipken, genel sağkalımda avantaj sağlayabilmektedir. Bu nedenle lokal ileri hastalıkta (T3-4) ilk seçenek olarak larinks korumalı KRT yerine cerrahi tercih edilir. Hastanın cerrahiye uygun olmadığı durumlarda ilk seçenek olarak gündeme gelebilir. (103-106)

Cerrahi sonrasında uygulanan RT, patolojik olarak ileri evre tümör (pT3-4) ve ileri evre nodal tutulum (pN2-3) varlığında veya cerrahi sınırın az olması (<5 mm), perinöral invazyon, lenfovasküler invazyon, kapsül dışı yayılım ve ileri derecede tümör invazyonuna bağlı acil trakeostomi gibi yüksek riskli patolojik faktörler saptandığında önerilir. Pozitif cerrahi sınırlar, çok sayıda pozitif lenf nodu veya kapsül dışı yayılım durumlarında eşzamanlı kemoterapiye (KT) ihtiyaç duyulabilir. Eşzamanlı tedavi mümkün olmadığı takdirde, hastanın performansına

(örneğin ECOG durumu) göre indüksiyon veya adjuvan tedavi protokolleri de değerlendirilebilir.(107-110)

Metastatik larinks kanseri:

Larinks kanserinde en sık metastaz bölgesi servikal lenf nodlarıdır; uzak metastazlar ise sıklıkla akciğerde (ikincil olarak karaciğer ve kemiklerde) ortaya çıkar. Soliter bir akciğer lezyonu tespit edildiğinde, bunun eş zamanlı bir primer akciğer kanseri mi yoksa larinks kanserinin metastazı mı olduğunu ayırt etmek için histolojik doğrulama yapılmalıdır. Farklı bir primer akciğer kanseri söz konusuysa, tedavi hedefleri ve prognoz büyük ölçüde değişir. Uzak metastaz tanısı konulduğunda, tedavi genellikle KT ve/veya immunoterapi olarak planlanır ve daha çok palyatif amaca yöneliktir. Bazı merkezlerde, seçilmiş olgularda tek bir akciğer metastazının cerrahi olarak çıkarılması küratif yaklaşımın bir parçası olarak değerlendirilebilir.(101, 111) Ancak bu uygulama, merkezin deneyimine ve ekibin tercihlerine göre değişkenlik gösterir. İleri evre larenks kanseriyle birlikte yeni teşhis edilmiş bir akciğer kanserinin bulunması durumunda, her iki tümörün evre, histoloji ve genetik özelliklerini bütüncül olarak ele alan multidisipliner bir tümör kurulunun değerlendirmesi kritik önem taşır.(101)

2.6. Pozitron Emisyon Tomografisi (PET)

PET, özellikle onkolojik ve nörolojik uygulamalar başta olmak üzere nükleer tıpta yaygın olarak kullanılan bir görüntüleme yöntemidir. Teknolojisinin devamlı gelişmesi, kullanımının ve erişilebilirliğinin son yıllardaki hızlı artışı ile hasta yönetimindeki önemi artmaktadır.

PET görüntülemesinin temelinde, pozitron yayan radyofarmasötikler kullanılarak bu moleküllerin metabolik ve biyokimyasal süreçlerdeki dağılımının üç boyutlu tomografik veriler ışığında, girişimsel olmayan bir yaklaşımla görselleştirilmesi yer alır. Günümüzde PET incelemelerinde en sık başvurulan radyofarmasötik ise flor-18 izotopu ile işaretlenmiş bir glikoz analoğu olan ^{18}F FDG'dir. Bu ajan, metabolik aktivitesi yüksek dokuların saptanmasında önemli rol oynar ve hastalıkların teşhis ve evrelemesinde değerli bilgiler sunar.

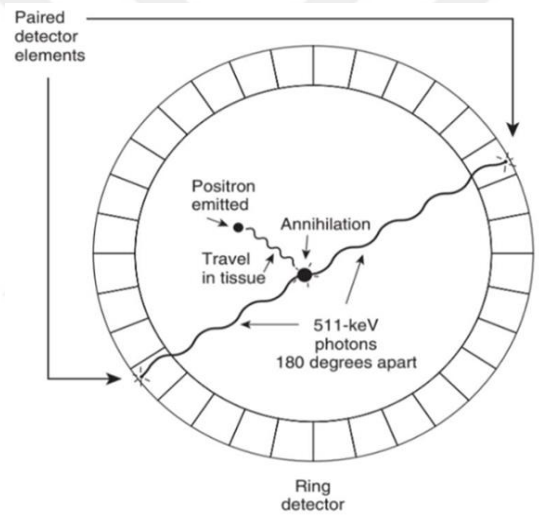

Şekil 14. Anhilasyon olayı ve koinsidas saptama (92)

2.6.1.PET'in çalışma prensibi

PET'in çalışma prensibi, temel olarak pozitronların elektronlarla birleşmesi (anhilasyon) sonucu meydana gelen fiziksel sürece dayanır. Anhilasyon esnasında, pozitif yüklü bir pozitron ile negatif yüklü bir elektronun etkileşimi sonucu, birbirine zıt yönlerde ilerleyen ve her biri 511 kiloelektron-voltluk (keV) enerjiye sahip iki gama fotonu açığa çıkar. Eğer bu fotonlar karşılıklı

konumlandırılmış dedektörler tarafından aynı anda dedekte edilirse (koinsidans), fotonların kaynaklandığı noktanın bu iki dedektörü birleştiren varsayımsal çizgi (line of response, LOR) üzerinde bulunduğu kabul edilir ve böylece fotonların yönü tespit edilmiş olur. "Anhilasyon koinsidans saptama" olarak adlandırılan bu ilke, PET cihazının temel çalışma prensibini oluşturur ve yüksek doğrulukla metabolik görüntü elde edilmesini sağlar. (Şekil 14) PET taramasında, bir fotonun geçerli sayılması için belirlenmiş bir enerji penceresinde (ideal olarak 511 keV) bulunması ve kısa bir zaman aralığı (yaklaşık 6-12 nanosaniye) içinde diğer dedektörde saptanan eş fotonla çakışması (koinsidans) gerekir. (112)

Gerçek koinsidans olayı, pozitronun anhilasyonu sonucu ortaya çıkan iki fotonun da kısa zaman aralığında dedektörlere ulaşmasıyla tanımlanır. Eğer dedektöre ulaşan fotonun eşleniği olmazsa bu durum tek olay olarak kabul edilir ve ölçümlere dahil edilmez. Bu durum, anhilasyon sonucu oluşan fotonlardan birinin saçılması ya da absorbe edilmesi sebebiyle kaybedilmesinden veya anhilasyon olmadan dedektöre ulaşan tek gama fotonu nedeniyle oluşabilir.

Gerçek koinsidansın yanı sıra, iki istenmeyen koinsidans türü tanımlanmaktadır: saçılım tipi (scatter) ve rastgele tip (random) koinsidans. Saçılım tipi koinsidansta, vücudun farklı bölgelerinde oluşan anhilasyon fotonlarından birinin ya da her ikisinin dokular ile etkileşime girerek Compton saçılmasına uğramasıyla gerçekleşir. Fotonlar kendi yollarından sapar ve dedektörlere aynı zaman penceresinde ulaşırlar. Bunun sonucunda da koinsidans olarak kaydedilirler. Rastgele tip koinsidans ise, birbirinden bağımsız gerçekleşen iki farklı anhilasyon olayından açığa çıkan iki farklı fotonun aynı zaman

penceresinde dedektörlere ulaşması sonucu ortaya çıkar ve yine koinsidans olarak algılanır. Bu iki durum da gerçek sinyali bozarak PET görüntü kalitesini olumsuz etkileyebilir. (113)

PET kameraları, çok sayıda halka biçiminde (multipl ring) düzenlenmiş dedektör dizilerinden oluşur. Bu dedektörler, gama fotonlarının enerjisini görünür ışığa dönüştüren sintilasyon kristallerini ve foton çoğaltıcı tüpleri içerir. PET kamera sistemlerinde birden fazla kristal türü kullanılabilir; bunlar talyum ile doyurulmuş sodyum iyodür (NaI), bizmut germanat oksit (BGO), lutesyum ortosilikat (LSO), lutesyum yitrium oksiortosilikat (LYSO) ve gadolinyum ortosilikat (GSO).

SPECT kameralarında kullanılan talyum ile doyurulmuş NaI kristalleri, PET'te de kullanıma uygundur; ancak bu kristaller, nispeten düşük atom numarasına ve düşük yoğunluğa sahiptir. Dolayısıyla 511 keV gibi yüksek enerjili anhilasyon fotonlarını yeterince absorbe edemezler ve bu nedenle yüksek fotoelektrik etkileşim oluşturma kapasitesine sahip değillerdir. Buna karşılık, BGO, LSO ve GSO gibi kristallerin atom numaraları ve yoğunlukları daha yüksektir. Bu sayede 511 keV gama fotonlarını daha verimli şekilde durdurarak fotoelektrik etkileşim olasılığını artırırlar.

Kristaller enerji rezolüsyonu bakımından değerlendirildiğinde, en yüksek performans NaI kristallerinde gözlenirken, en düşük rezolüsyon BGO kristallerine aittir. BGO kristallerinde, gerçek olayları kaçırmamak adına geniş bir enerji penceresi (250-600 keV) kullanılmak zorundadır; ancak bu yaklaşım, saçılmış (scatter) fotonların da daha sıklıkla algılanmasına neden olur. LSO ve GSO

kristallerde ise, atomların gelen bir fotonla uyarıldıktan sonra yeniden uyarılabilir bir hale gelmesi için gereken zaman (decay zamanı) daha kısadır ve bu durum bir avantaj oluşturur. Bu kristaller 3D PET sistemleri için en uygun olan kristallerdir.

PET dedektör yapıları, halka biçimindeki (ring) kristallerden oluşur ve bu ringler, septalar ile ayrılmış olabileceği gibi, septasız biçimde de olabilir. Standart bir dedektör ünitesi genellikle 6×6 veya 8×8 matris şeklinde düzenlenmiş 36 veya 64 küçük kristal ile bu kristallerle birleştirilmiş dört foton çoğaltıcı tüpten (Photomultiplier Tube, PMT) meydana gelir. Günümüzde üretilen PET kameralarında, iki yüz ila dört yüz arası dedektör ünitesi, on bin ila elli bin kristal ve beş yüz ila bin arasında PMT bulunmaktadır. (113)

Sisteme gelen gama fotonları, kristallerde görünür ışığa dönüştürülür ve bu ışık sinyali dedektör ünitesinde bulunan PMT'lerde toplanır. PMT'lerde kaydedilen sinyalin şiddetine göre, söz konusu gama fotonunun hangi kristalden kaynaklandığı belirlenebilir. (113)

Koinsidansın LOR üzerinde gerçekleştiği varsayılır, ancak LOR üzerinde tam olarak nerede gerçekleştiği tespit edilememektedir. Bu sorunu gidermek amacıyla geliştirilen Time-of-Flight (TOF) PET teknolojisi, anhilasyon fotonlarının dedektörlere ulaşma süreleri arasındaki farkı hesaplayarak, anhilasyon olayının LOR üzerindeki konumunu tahmin etmeye çalışır. Daha hızlı kristallerin ve elektronik bileşenlerin kullanıldığı TOF PET sistemleri, fotonların dedektöre varış sürelerini ölçebilmektedir. Bu sayede sinyal-gürültü oranı artarken, özellikle vücut kitle indeksi yüksek hastalarda elde edilen PET görüntülerinin kalitesi belirgin ölçüde iyileşir. (112, 114)

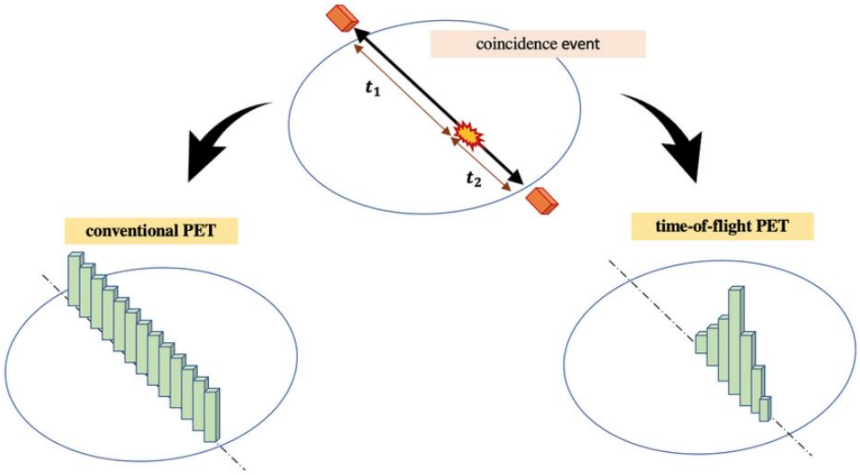

Şekil 15. Konvansiyonel PET ve TOF PET karşılaştırması (94)

PET görüntülemesinde, fotonların vücut tarafından soğrulması ya da dedektörün görüş alanı (FOV) dışına saçılması sonucu ortaya çıkan atenüasyon (zayıflama) önemli bir sorundur. Özellikle kilolu bireylerde bu etki daha belirgindir ve foton sayımlarının %50 ila %95 kadarı atenüasyona uğrayabilir. Ortaya çıkan bu sayım kaybı, gürültü seviyesinin yükselmesine, artefaktlara ve görüntüde bozulmalara (distorsiyon) neden olabilir. Tüm vücut PET görüntüleri atenüasyon düzeltmesi yapılmadan elde edilirse, mesane gibi aktivite yoğunluğunun yüksek olduğu alanlarda fotonların farklı yönlerde atenüasyonlara uğramaları nedeniyle distorsiyonlar, aktivite tutulumunun vücut yüzeyinde yüksek olması (hot skin), düşük atenüasyonun olduğu akciğer gibi dokularda yüksek sayımların elde edilmesi gibi artefaktlar görülebilir. Bu artefaktların engellenmesi için atenüasyon düzeltmesi yapılması gerekmektedir. Atenüasyon düzeltmesi temelde iki şekilde uygulanır: Hesaplamaya dayalı (calculated) ve ölçüme dayalı (measured) yöntemler. Hesaplamaya dayalı yöntem, baş veya beyin gibi görece homojen atenüasyon gösteren bölgelerin analizi için geliştirilmiştir ve kabaca vücut konturlarını dikkate alarak bir düzeltme sağlar. Ölçüme dayalı yöntemde

ise, toraks, abdomen ve pelvis gibi atenüasyonun değişken olduğu alanlarda gerçek transmisyon verileri kullanılır. Bu yaklaşım, ^{68}Ge veya ^{137}Cs gibi harici transmisyon kaynaklarıyla elde edilen verilerden yararlanır ve günümüzde daha yaygın bir şekilde kullanılmaktadır. Güncel hibrit PET/BT cihazları, BT bileşenini yalnızca anatomik bilgi sağlamak için kullanmaz, aynı zamanda atenüasyon düzeltmesi için gerekli verileri de üretir. X ışınına dayalı BT taramasıyla elde edilen atenüasyon haritası, PET görüntülerinin atenüasyon düzeltmesinde kullanılır ve böylece toplam görüntü kalitesi belirgin biçimde yükselir.(113)

PET, uzaysal çözünürlüğünün sınırlı oluşu nedeniyle anatomik detayları tam olarak yansıtamamaktadır. Bu sorunu aşmak amacıyla geliştirilen hibrit PET/BT kameraları, PET'in metabolik verilerini BT'nin sağladığı anatomik bilgilerle bir araya getirerek tanı ve evreleme sürecinde değerli bir olanak sunar. Son dönemde ise, PET sisteminin MR görüntüleri ile birleştirildiği hibrit PET/MR cihazları giderek yaygınlık kazanmıştır. MR, BT'ye kıyasla doku farklılaşmasında ve anatomik detayların ortaya konmasında daha etkili olmasının yanı sıra, sürekli olarak gelişen yeni sekanslarla fizyolojik ve fonksiyonel verilerin de elde edilmesine olanak tanır. Böylelikle PET/MR teknolojisi, PET'in metabolik verilerini MR'ın anatomik, fizyolojik ve fonksiyonel açıdan zengin bilgileriyle bütünleştirerek tek bir modalitede çok yönlü bir inceleme olanağı sunmaktadır. Ek olarak, MR'ın iyonizan radyasyon içermemesi de önemli bir avantajdır.

PET ile MR'ın entegre edildiği hibrit sistemlerin geliştirilmesi, her iki teknolojinin de farklı çalışma prensipleri ve donanım gereksinimleri nedeniyle uzun zaman almıştır. Hibrit PET/MR sistemi geliştirilmesi aşamasında gereken

değişiklikler temelde dört başlık altında incelenebilir: İlki, PET dedektörlerinin PMT'leri düşük manyetik alana duyarlıdır. Bu nedenle PMT'lerin pahalı soğutma sistemleri gerektiren silikon foton çoğaltıcılar veya avalans fotodiyotlar ile değiştirilmesi gerekir. İkincisi, PET dedektörleri, MR'nin frekansını, gradyanını ve alan homojenliğini etkileyerek MR görüntülerinde artefaktlara yol açabilir. Dolayısıyla, PET dedektörlerinin "MR tarafından görünmez" hale getirilmesi, yani manyetik rezonans sinyallerini olabildiğince az etkilemesi büyük önem taşır. Üçüncüsü, PET sisteminin elektronik bileşenleri, MR'ın radyo-frekans (RF) koilleriyle etkileşime girerek istenmeyen sinyallere neden olabilir. Bu etkileşimi azaltmak amacıyla, PET sisteminin elektronik bileşenlerinin özel olarak kaplanması veya gömülü bir koruyucu içinde muhafaza edilmesi gerekir. Dördüncüsü, hibrit PET/MR cihazlarında, atenüasyon düzeltmesi için geleneksel PET yaklaşımlarından farklı olarak MR verilerini temel alan özel algoritmalara ihtiyaç duymaktadır. Bu yöntemler, MR ile elde edilen yapısal bilgiyi kullanarak PET'teki sinyal kayıplarını hesaplar ve düzeltir. (113) Bu dört temel alandaki yenilik ve uyarlamalar, PET/MR sistemlerinin klinik uygulamalarda yaygınlaşmasını mümkün kılmış, böylece tek bir cihazla hem metabolik hem de ayrıntılı anatomik/fonksiyonel görüntüleme yapılmasının yolu açılmıştır.

PET ile MR sistemlerinin bir arada kullanıldığı iki temel tasarım yaklaşımı bulunmaktadır: ardışık (sequential) ve eş zamanlı (simultaneous) PET/MR sistemleri. İlk ardışık sistem, 2010 yılında Philips tarafından tanıtılmış olup PET ve MR gantrilerinin tek bir oda içinde ancak fiziksel olarak ayrı konumlandığı bir düzenlemeye sahiptir. Eş zamanlı çalışan PET/MR sistemleri Siemens tarafından

2011'de, GE tarafından ise 2013'te ticarileştirilerek kullanıma sunulmuştur. Bu eş zamanlı sistemlerde, gantrinin dış kısmı MR bileşenini içerirken, iç kısım PET detektörleriyle donatılmış durumdadır. (115)

PET/MR sistemlerinde, önemli bir güçlük de atenüasyon düzeltmesinin gerçekleştirilmesidir. Anhilasyon sırasında açığa çıkan fotonlar, vücut dokularının yanı sıra MR görüntülemesi sırasında kullanılan koil (bobin) gibi ek donanımlarda da atenüasyona uğrar. PET/BT cihazlarında bu sorun, BT ile elde edilen atenüasyon katsayılarının kullanımıyla çözülmektedir. Oysa PET/MR sistemlerinde, MR görüntülerinden doğrudan foton atenüasyon değerleri elde etmek mümkün değildir. Bu nedenle, atenüasyon katsayılarını hesaplamak amacıyla özel MR sekanslarından veya ek işlem basamaklarından (post-processing) yararlanılması gerekir. PET/MR sistemleri için bir diğer zorluk da kemik dokularının MR görüntülerinde oldukça düşük sinyale sahip olmasıdır. Hava boşlukları da benzer biçimde sinyalsiz göründüğünden, kemik yapıları diğer dokulardan ve havadan ayırt edebilmek MR tabanlı atenüasyon düzeltme protokollerinin en zorlayıcı adımı haline gelir. (116)

PET/MR sistemlerinde atenüasyon düzeltmesi için son yıllarda farklı yöntemler geliştirilmiştir ve bu yaklaşımlar genel olarak iki ana gruba ayrılır: atlas temelli ve görüntü temelli yöntemler. Atlas temelli düzeltme, özellikle beyin görüntülemeleri için tasarlanmış olup önceden tanımlanmış anatomik atlas verilerini referans alır. Görüntü temelli yöntemler ise Dixon, ultrashort echo (UTE) ve zero time echo (ZTE) gibi özel MR sekanslarını kullanır. Rutin klinik uygulamalarda, hızlı ve düşük çözünürlüklü bir yaklaşım sunan T1 ağırlıklı Dixon

sekansı yaygın olarak tercih edilir. Bu teknikte, hava, akciğer, yağ ve yumuşak doku ayrı ayrı sınıflandırılır; ardından elde edilen veriler birleştirilerek atenüasyon haritası oluşturulur ve atenüasyon düzeltmesi yapılır. (116)

2.6.2.PET radyofarmasötikleri

PET görüntülemesinde, vücuttaki organik bileşiklerin atomik yapısında bulunan ve pozitron yayan radyoizotoplar tercih edilir. Sıklıkla kullanılan başlıca radyoizotoplar arasında karbon-11, azot-13, oksijen-15, flor-18 ve hidroksil analogları bulunmaktadır. Bazı PET radyonüklidleri ve özellikleri Tablo 7'de gösterilmektedir. (113) Pozitron yayan bu radyonüklidlerin büyük kısmı kısa yarı ömürleri nedeniyle klinik uygulamalarda belirli kısıtlılıklara sahiptir ve genellikle görüntülemenin yapılacağı merkeze yakın bir siklotron gereksinimi doğurur. Bununla birlikte, ^{18}F yaklaşık 110 dakikalık yarı ömrü sayesinde ticari siklotronlarda üretilip belirli bir bölgeye kolaylıkla dağıtılabilir ve bu özelliğiyle klinik kullanımı daha yaygın hale gelir.

Tablo 7. Bazı PET radyonüklidleri ve özellikleri

Radyonüklid	Fiziksel yarı ömür	Bozunma şekli	Maksimum ve ortalama pozitron enerjisi (kev)	Maksimum ve ortalama sudaki menzili
Karbon-11 (Boron-11)	20,3 dk	%99,8 pozitron, %0,2 elektron yakalama	960, 385	4.1, 1.1
Azot-13 (Carbon-13)	10 dk	%100 pozitron	1198, 491	5.1, 1.4
Flor-18 (Oksijen-18)	110 dk	%97 pozitron, %3 elektron yakalama	634, 250	2.4, 1.0
Oksijen-15 (Azot-15)	124 sn	%99,9 pozitron	1730, 735	7.3, 1.5
Galyum-68 (Çinko-68)	68 dk	%100 pozitron	1899	8.9, 2.9
Rubidyum-82 (Kripton-82)	75 sn	%96 pozitron, %4 elektron yakalama	3150, 1385	14.1, 5.9

Nükleozidler, aminoasitler, yağ asidi bileşenleri ve glikoz analogları gibi moleküller taşıyıcı olarak belirlenerek, pozitron yayan radyonüklidlerle bağlanabilirler. (Tablo 8) (112) Böylece DNA sentezi, membran sentezi, glikoz metabolizması gibi hedefler belirlenerek, biyokimyasal ve fizyolojik süreçlerle ilişkili bilgiler ortaya konabilir. (Tablo 9) (113)

Tablo 8. Taşıyıcı moleküller ve hedefleri

Taşıyıcı molekül	Hedef	İşaretleme
Deoksiglikoz	Glikoz metabolizması	^{18}F
Timidin	DNA sentezi	^{18}F, ^{11}C
Asetat	Yağ sentezi	^{18}F, ^{11}C
Kolin	Yağ ve membran sentezi	^{11}C
Tirozin	Protein sentezi	^{18}F, ^{11}C
Metiyonin	Protein sentezi	^{11}C

Tablo 9. Radyofarmasötikler

Radyonüklid	Radyofarmasötik	Kullanımları
Karbon-11 (^{11}C)	Asetat	Prostat kanseri
Azot-13 (^{13}N)	Amonyak	Miyokardiyal perfüzyon
Oksijen-15 (^{15}O)	Gaz	Beyin perfüzyonu
	Su	Metabolik ajan
Flor-18 (^{18}F)	FDG (florodeoksiglikoz)	Tümör, kardiyak viabilite, beyin metabolizması, enfeksiyon
	Sodyum	Kemik
	Florbetapir	Amiloid
Galyum-68 (^{68}Ga)	PSMA	Prostat kanseri
	DOTATATE	Nöroendokrin tümör
Rubidyum-82 (^{82}Rb)	Klorid	Miyokardiyal perfüzyon

PET uygulamalarında en sık kullanılan radyofarmasötik ^{18}F-FDG'dir. Bunun temel nedeni, kanser hücrelerinin normal dokulara kıyasla glikoza daha fazla ihtiyaç duyması ve metabolizma hızlarının yüksek olmasıdır. Tümör hücrelerinin çoğu, enerji ihtiyaçlarını karşılamak için yüksek miktarda glikoz

tüketir ve bu süreçte glikoz taşıyıcı proteinlerin (özellikle GLUT1) ekspresyonu ile hekzokinaz enziminin (özellikle hekzokinaz 2) aktivitesi artar. Glikoz ve FDG, GLUT aracılığıyla hücre içine alındıktan sonra hekzokinaz tarafından fosforile edilir. Fosforile glikoz metabolik basamaklarda kullanılmaya devam ederken, fosforile FDG (FDG-6-fosfat) ara metabolik yollara katılamadığı için hücre içinde birikir. Bu birikimin düzeyi, hücrenin metabolik hızıyla doğru orantılıdır. Ek olarak, pek çok tümör hücresinde glikoz-6-fosfataz aktivitesi de azaldığından FDG'nin hücreden geri çıkışı kısıtlanır. ^{18}F FDG'nin tümör hücresi içerisindeki birikimi enjeksiyondan 45 dakika sonrasında bir platoya ulaşır. En uygun tümör/arka plan oranları ise 2-3 saat aralığında elde edilir. Görüntüleme öncesinde hastanın 4-6 saat aç olması önerilir. Açlık kan şekerinin 200 mg/dL'nin altında olduğu teyit edildikten sonra ^{18}F-FDG enjeksiyonu uygulanır. Enjeksiyondan 40-60 dakika kadar sonra PET taraması yapılır.

^{18}F-FDG PET akciğer kanseri, baş-boyun tümörleri, kolorektal kanser, pankreas kanseri ve lenfomalar başta olmak üzere birçok kanser türünde tanı sonrasında evreleme, tedavi yanıtını değerlendirme ve yeniden evreleme aşamalarında önemli ölçüde yarar sağlamaktadır. Bununla birlikte, prostat kanseri, iyi veya orta derecede farklılaşmış nöroendokrin tümörler ve iyi diferansiye hepatoselüler karsinom gibi bazı tümör tipleri ^{18}F-FDG'yi düşük düzeyde tuttuğu için, ^{18}F-FDG PET'in bu alanlardaki kullanımı sınırlıdır.

2.6.3. PET kantifikasyonu

^{18}F-FDG PET, birçok kanser tipinde evreleme, tedavi yanıtını değerlendirilmesi ve yeniden evreleme aşamalarında yaygın biçimde kullanılmaktadır. Tedavi öncesi dönemde PET görüntülerinde yüksek metabolik aktivite saptanması genellikle kötü prognozla ilişkilendirilir. Tedaviden önce ve sonra metabolik aktivitede izlenen değişiklikler tedaviye yanıtın öngörülmesini sağlar. Bu nedenle metabolik aktivite tutulumlarının sayısal olarak ifade edilmesi büyük önem taşır. Metabolik aktivitenin niceliksel olarak değerlendirilmesinde en sık başvurulan değişken ise, dokudaki radyoaktivite konsantrasyonunun hasta vücut ağırlığına göre normalize edilmesiyle elde edilen SUV'dur. SUV, ilgi alanındaki radyoaktivite tutulumunun görece bir ölçüsü olarak tanımlanır ve bu değerin hesaplanması için, hastaya enjekte edilen toplam radyoaktivite dozu ile enjeksiyon anından ölçüm zamanına kadar geçen sürenin tam olarak bilinmesi gerekir. Enjekte edilen doz, zaman içinde radyoaktif bozunmaya uğrar ve bozunan miktar bilgisayar yazılımları yardımıyla otomatik olarak hesaplanarak nihai SUV değeri hesaplanır.

$$SUV = \frac{\text{doku aktivitesi } (\frac{\text{milicurie}}{\text{mililitre}})}{enjekte\ edilen\ doz\ (\frac{milicurie}{ağırlık})}$$

PET verilerinin kantitatif değerlendirilmesinde, en çok başvurulan ölçütlerden biri de SUVmaks değeridir. SUVmaks, tümör içerisindeki voksellerden en yüksek aktivite tutulumu gösteren vokselin SUV değeri olarak tanımlanır. Ölçüm kolaylığı ve gözlemciye bağımlılığın düşük olması nedeniyle klinik uygulamalarda sıkça tercih edilen bir kantifikasyon parametresidir. Bununla

birlikte tüm tümör kitlesi içindeki sadece bir vokselin değerini ifade ettiği için, genel tümördeki metabolik yükü yansıtmaz. Aynı zamanda görüntüdeki gürültülerden ve hasta veya görüntüleme kaynaklı çeşitli durumlardan etkilenebilmesi gibi sınırlılıkları vardır. (23, 24)

SUVpeak değeri ise, tümörün en yoğun metabolik aktivite tutulumu gösterdiği bölgeye standart boyutta bir ROI çizilerek elde edilen ortalama SUV değerini ifade eder. SUVmaks'a kıyasla daha geniş bir hacmi içerdiği için, gürültüden kaynaklanan hatalarla daha az karşılaşılır. Ancak çizilen ROI'nin boyut ve şekil özelliklerine duyarlıdır. Şu an için SUVpeak ölçümünde evrensel olarak kabul görmüş standart bir yöntem bulunmamaktadır. (23, 24)

SUVort değeri ise, ROI içerisinde yer alan tüm voksellerin SUV değerlerinin ortalaması demektir. Bu yöntem, tümörün genel metabolik aktivitesi hakkında bilgi vermekle birlikte, daha geniş hacmi kapsadığından ölçüm sonuçlarının birçok etkene duyarlı olabileceği göz önünde bulundurulmalıdır. (23, 24)

MTV, yüksek metabolizmalı tümör hacmini yansıtır. TLG ise, SUVort ile MTV'nin çarpımı ile hesaplanır. MTV ve TLG tümörün genel metabolik yükünü yansıtmada SUVmaks'a kıyasla daha iyi bilgi verir. Bununla birlikte, MTV ve TLG klinik pratikte yaygın olarak kullanılmamaktadır. Bunun nedenleri arasında, SUVmaks'tan farklı olarak bu parametreleri hesaplamak için tümör bölgesinin doğru şekilde segmentasyonunun zorunlu olması ve kullanılan segmentasyon yöntemine göre ölçümlerin kayda değer farklılıklar gösterebilmesi yer almaktadır.

Hangi segmentasyon stratejisinin en uygun olduğu ise literatürde hâlâ tartışma konusudur.

MTV ölçümü için yapılacak olan segmentasyon işlemi için manuel, otomatik veya yarı otomatik yöntemler kullanılabilir. Manuel segmentasyonda, ROI kullanıcı tarafından el ile çizilir ve bu yaklaşım, operatörün deneyimi ve kullandığı tekniğe bağlı olarak sonuçlarda değişkenliğe neden olabilir. Otomatik ve yarı otomatik segmentasyon yöntemlerinde ise belirli bir izokontur eşiği seçilir ve bu eşiği aşan tüm vokseller dâhil edilerek tümörün sınırları otomatik biçimde belirlenir.

MTV ölçümünde, ROI'nin sınırlarını tanımlamak amacıyla hem eşik bazlı hem de algoritma temelli çeşitli yöntemler kullanılabilmektedir. Eşik bazlı yöntemlerde sabit mutlak eşik, sabit rölatif eşik ve geri plan eşiği gibi farklı eşikler kullanılabilir. Sabit mutlak eşik yönteminde, önceden belirlenmiş bir SUV değeri (en sık 2.5 kullanılır) eşik olarak alınır. Sabit rölatif eşik yönteminde ise, tümörün SUVmaks değerinin belirli bir yüzdesi (örneğin %40 veya %42) baz alınır. Geri plan eşiğini kullanan yöntemlerde ise kan havuzuna veya karaciğere ilgi alanı çizilerek geri plan SUV değeri hesaplanır ve geri plan SUVort değerine 1 ya da 2 standart sapma değeri eklenerek bir eşik değer oluşturulur. Bunun yanı sıra gradient temelli, sınıflama temelli ve istatistiksel temelli gibi algoritma odaklı farklı yöntemler de geliştirilmiştir. Bu yöntemler, tümör sınırlarının tespitinde farklı analiz teknikleri uygulayarak metabolik aktivite dağılımını daha detaylı biçimde inceleme olanağı sunar. (23)

MTV hesaplamasında kullanılan farklı segmentasyon yöntemlerinin çeşitli avantajlar ve dezavantajları vardır. Örneğin, sabit mutlak eşik yöntemi kolay uygulanabilir bir yöntem olup yorumlayıcı bağımlılığını en aza indirerek yüksek tekrarlanabilirlik sağlar. Ancak, ^{18}F-FDG tutulumu yüksek olan tümörlerde hacmin olduğundan daha büyük hesaplanmasına neden olabilir. Sabit rölatif eşik yöntemi de benzer şekilde uygulaması kolay ve gözlemci bağımsız bir yöntemdir fakat heterojen ^{18}F-FDG dağılımına sahip tümörlerde MTV değeri gerçekte olduğundan daha küçük hesaplanabilir. Sinyal-gürültü oranı düşük tümörlerde ise MTV olduğundan daha büyük hesaplanabilmektedir. Tüm bu durumlar, özellikle tedavi yanıtını değerlendirmede sınırlılıklara neden olmaktadır. (23)

2.7. Radyomiks

2.7.1. Tanım ve genel bilgiler

Radyomiks, tıbbi görüntüleme verilerinden elde edilen niceliksel özelliklerin analiz edilmesiyle, hastalıkların tanı, tedavi ve prognoz süreçlerine katkı sağlamayı amaçlayan bir araştırma alanıdır. Bu yaklaşım, radyolojik görüntülerin içerdiği anatomik, fonksiyonel ve metabolik bilgilerin, gözle fark edilemeyen detaylarını matematiksel ve istatistiksel yöntemlerle ortaya çıkararak, doku ve tümörlerin patofizyolojik özelliklerini daha derinlemesine anlamayı hedefler. (30)

Radyomiks kavramı, ilk kez 2012 yılında tıbbi literatüre girmiştir.(117) Radyomiksin ilk uygulamalarının başladığı ve halen en yoğun çalışmalarının olduğu alan onkolojidir. Bunun nedeni onkoloji alanındaki çalışmaların başarısını engelleyen en önemli faktörlerden birinin tümör heterojenitesi olmasıdır. İntra-

tümöral ve inter-tümöral heterojenite tümör agresifliğini, tedavi yanıtını, morbiditeyi ve prognozu önemli ölçüde etkiler. Radyomiks ise tıbbi görüntülerden elde edilen verilerle doku veya lezyonun heterojenitesini niceliksel olarak değerlendirme imkanı sunduğu için onkoloji alanında son zamanlarda oldukça fazla çalışma yapılan bir konu olmuştur.(118, 119)

Hastadan alınan biyopsiler tümörün sadece küçük bir kısmının örneklemesini içermektedir. Tümör heterojenitesi nedeniyle bu örnekleme tümörün tamamını temsil edemez. Bu nedenle radyolojik olarak tümörün tamamının görüntülenebilmesi büyük bir avantajdır. Ancak görüntüleme yöntemleri de tümörün mikroskopik değil makroskopik olarak değerlendirilmesine imkan tanıdığından elde edilen verilerin değeri sınırlıdır. Oysa radyomiks tıbbi görüntülerde gözle fark edilemeyen, tümör hücrelerinin hücresel ve moleküler özellikleriyle alakalı detayların analizini barındırdığından tüm tümör hacmindeki heterojeniteyi saptayabilmesi, biyopsi yapılmasına gerek kalmadan tümör agresifliğini değerlendirebilmesi, tedavi planlanması, prognoz ve tedavi yanıtını öngörebilmesi ile özellikle onkoloji alanında kişiselleştirilmiş tıp yolunda umut vadetmektedir. (117)

2.7.2. İş akışı

Radyomikste, belirli adımlardan oluşan bir iş akışı vardır. 1) Görüntü Elde Edilmesi, 2) İlgilenilen Bölgenin Belirlenmesi ve Segmentasyon, 3) Özellik Çıkarımı, 4) Veri Analizi ve Modelleme. Bu iş akışı, radyomiksin sistematik ve tekrarlanabilir bir süreç olmasını sağlar. (120)

Görüntü elde edilmesi

İlk adım, hastadan uygun tıbbi görüntülerin elde edilmesidir. Bu görüntüler genellikle PET, BT veya MR gibi modalitelerden sağlanır.

İlgilenilen bölgenin belirlenmesi ve segmentasyon

Elde edilen görüntülerde, incelenecek bölgenin (ROI-region of interest) tanımlanması ve segmentasyonu yapılır. Segmentasyon, ilgili bölgenin piksellerinin veya voksellerinin belirlenmesi sürecidir. Segmentasyonda dikkat edilmesi gereken hususlar; tekrarlanabilirlik, zaman verimliliği, doğruluk ve yorumcular arası değişkenliğin az olmasıdır.

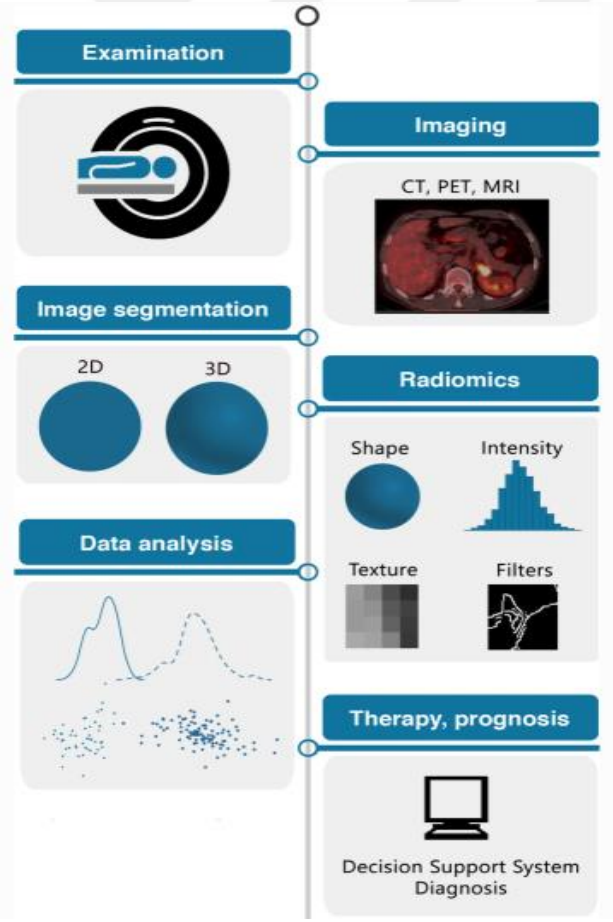

Şekil 16. Radyomiks iş akış şeması (103)

Segmentasyon aşamasında üç çeşit model kullanılabilir. Bunlar; manuel, otomatik ve yarı-otomatik modeldir. Manuel modelde kenarlar tamamen kişi tarafından belirlenir. Bu nedenle çizen kişiye bağlı değişkenlik yüksektir ve zaman alıcı bir yöntemdir. Yarı-otomatik modelde bilgisayar destekli kenar tespitinin ardından manuel iyileştirme yapılır. (120)

Özellik çıkarımı

Segmentasyon sonrası, belirlenen bölgeden çeşitli matematiksel ve istatistiksel özellikler çıkarılır. Radyomiks özellikleri başlıca "semantik" ve "agnostik" olmak üzere iki ana gruba ayrılır. Bu özellikler Tablo 10'da özetlenmektedir. (121) Semantik özellikler görüntüleme raporlamasında da rutinde kullanılan şekil, boyut veya nekroz gibi özellikler iken agnostik özellikler bilgisayar yardımı ile çıkartılan, gözle ayırt edilemeyen, incelenen bölge içerisinde piksel dağılımlarına dayanan özelliklerdir.(120-122)

Tablo 10. Semantik ve agnostik özellikler

Semantik özellikler	Agnostik Özellikler
Boyut	Birinci dereceli istatistiğe dayanan
Şekil	İkinci dereceli istatistiğe dayanan
Lokasyon	Yüksek dereceli istatistiğe dayanan
Vaskularizasyon	
Spikulasyon	
Nekroz	

a)Birinci derece(first-order) istatistiğe dayanan agnostik özellikler:

Diğer bir deyişle yoğunluk tabanlı özellikler, mekansal konumunu göz ardı ettiği tek bir vokselin/pikselin gri seviye yoğunluğununun analizi ile elde edilir. Voksellerin/piksellerin birbirleriyle olan ilişkileriyle ilgilenmez. Histogram ise

görüntü voksel intensitelerinin grafik haline getirilmesine denir. (Şekil 17,Şekil 18) (123, 124) Bu nedenle bu özelliklere histogram özellikleri de denir.

Elde edilen histogram grafiğinden çeşitli matematiksel formüller kullanılarak görüntüdeki voksel/piksel yoğunluklarının ortalama, medyan, maksimum, minimum, standart sapma, varyans ve 10., 25., 50., 75., ve 90. persentil değerleri hesaplanır. Voksel/piksel yoğunluklarının dağılımındaki özellikleri ölçen diğer parametreler;

Uniformity: Dağılımdaki homojenliği ölçer.

Entropi: Dağılımdaki düzensizliği-heterojenliği ölçer.

Skewness(Çarpıklık): Dağılımın ortalama etrafındaki asimetrisini ifade eder. Pozitif veya negatif olabilir.

Kurtosis(Basıklık/Sivrilik): Dağılımın kuyruk davranışını gösterir. Dağılım ne kadar geniş bir aralıkta olduysa kuyruk kısmı o kadar uzun ve tepe kısmı basıktır. Dağılım ne kadar dar bir aralıkta olduysa kuyruk kısmı o kadar kısa ve tepe kısmı sivridir. (125)

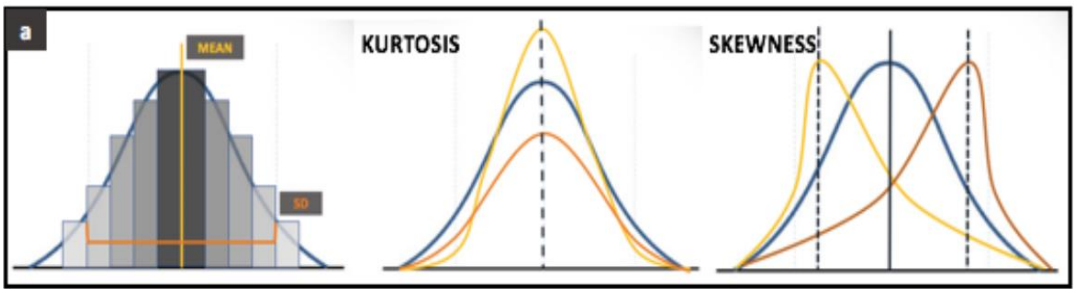

Şekil 17. Histogram grafiği örnekleri (106)



Şekil 18. Birinci derece (first-order) özellikler (histogram özellikleri)(107)

İki farklı patern olmasına rağmen aynı sayıda farklı yoğunluk derecelerine sahip voksel içerdiği için histogram grafikleri ve birinci derece özellikleri aynıdır.

Tablo 11. Birinci derece radyomiks özellikleri

Birinci Derece Özellikler (Histogram Özellikleri)						
10., 25., 50., 75., 90. percentile	Mean	Variance	Skewness	Kurtosis	Median	Minimum
Standart Deviation	Maksimum	Mode	İnterquartile Range	Range	Mean Absolute Deviation	Robust Mean Absolute Deviation
Median Absolute Deviation	Coefficient Of Variation	Quartile Coefficient Of Dispersion	Entropy Log 10	Entropy Log 2	Area Under Curve	Uniformity

b)İkinci derece (second-order) istatistiğe dayanan agnostik özellikler:

Tekstüre (doku) özellikleri olarak da adlandırılır. Segmente edilen alanda bulunan komşu piksel/vokseller veya piksel/voksel grupları arasındaki istatistiksel ilişkiler hesaplanarak elde edilir. Bu özellikler, piksel ya da voksel yoğunluklarının uzaysal düzenlemesini ve dolayısıyla intratümöral heterojeniteyi yansıtır.(121)

Tekstür özellikleri doğrudan görüntülerden değil, segmente edilmiş lezyonda pikseller veya vokseller arasındaki belirli uzaysal ilişkileri kodlayan çeşitli tanımlayıcı matrislerden çıkarılır. Tekstür özelliklerini hesaplamada kullanılan matrisler: "Gray Level Cooccurance Matrix" (GLCM), "Gray Level Run Lenght Matrix" (GLRLM), "Gray Level Zone Lenght Matrix" (GLSZM) ve "Neighborhood Gray-Tone Difference Matrix" (NGTDM)'dir. (125, 126)

Gray Level Cooccurance Matrix(GLCM): Gri düzey eş oluşum matrisi. Önceden belirlenmiş piksel/voksel çiftlerinin belirli bir yönde (yatay, dikey ve farklı yönlerde) ne sıklıkta birlikte bulunduğunu ifade eder. (127) GLCM analizinin şematik gösterimi Şekil 19'da gösterilmiştir.(128)

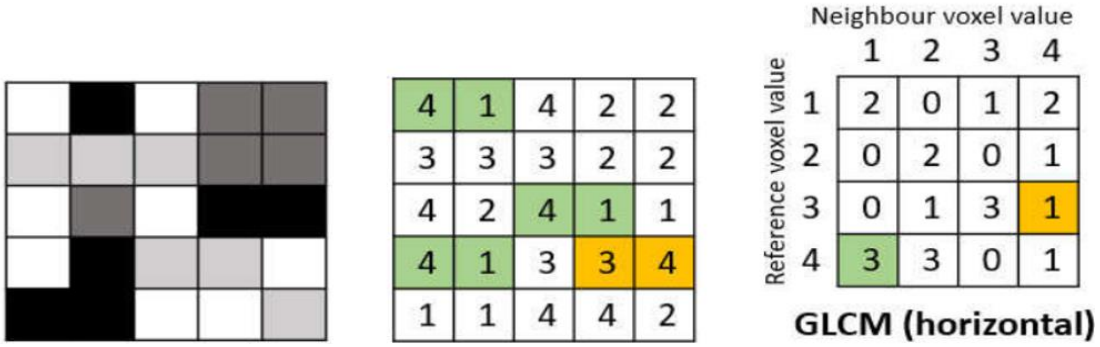

Şekil 19. GLCM analizinin şematik gösterimi (111)

İlk görselde gri seviye görüntüsü, ikincisinde numerik gri seviye görüntüsü, üçüncüsünde ise GLCM matriksi görülmektedir.

Gray Level Run Lenght Matrix (GLRLM): Görüntü içerisinde aynı gri seviye düzeylerine sahip piksellerin/voksellerin bir ya da daha fazla yönde iki ya da üç boyutlu olarak, ardışık, aralıksız tekrar etme uzunluklarını temsil eder. Bu ölçümler voksel bazlı üç boyutlu ölçümlerde 8-13 farklı açı boyunca tekrarlanır. (127) GLRLM analizinin şematik gösterimi Şekil 20'de gösterilmiştir. (128)

Gray Level Zone Lenght Matrix (GLSZM): Gri düzey alan boyutu matrisi. Aynı gri seviye değerlerine sahip, birbiri ile ilişkili piksellerin/voksellerin oluşturduğu gri seviye bölgelerinin boyutları ve sayıları incelenir. Gri seviye bölgesi ise aynı gri seviye yoğunluğunu paylaşan bağlı voksellerin sayısı olarak tanımlanır.(127) GLRLM'den farkı burada bir eksen seçilmez. 3 boyutlu olarak bölgeler değerlendirilir. GLSZM analizinin şematik gösterimi Şekil 21'de gösterilmiştir.

(128)

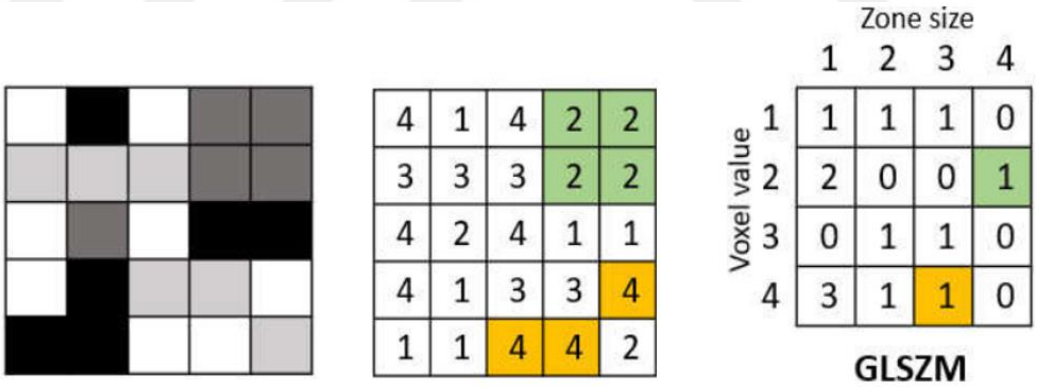

Şekil 20. GLSZM analizinin şematik gösterimi (111)

İlk görselde gri seviye görüntüsü, ikincisinde numerik gri seviye görüntüsü, üçüncüsünde ise GLSZM matriksi görülmektedir.

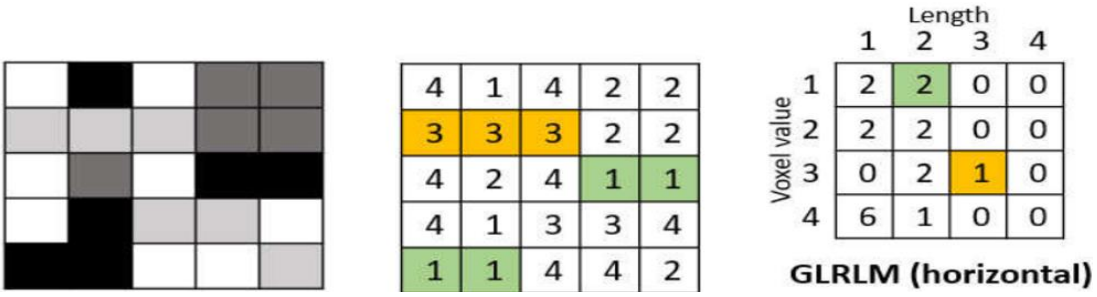

Şekil 21. GLRLM analizinin şematik gösterimi (111)

İlk görselde gri seviye görüntüsü, ikincisinde numerik gri seviye görüntüsü, üçüncüsünde ise GLRLM matriksi görülmektedir.

Neighborhood Gray-Tone Difference Matrix (NGTDM): Komşu gri düzey fark matrisi. Bir piksel/voksel ile 3 boyutlu olarak ona komşu olan 26 piksel/voksel arasındaki gri seviye farklılıklarını inceler. (127) NGTDM analizinin şematik gösterimi Şekil 22'de gösterilmiştir. (129)

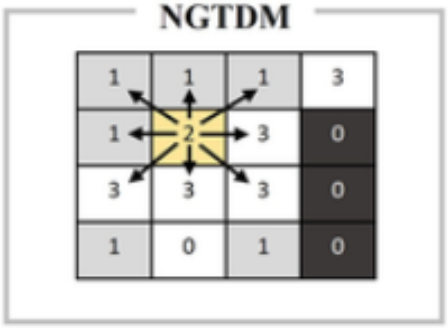

Şekil 22. NGTDM analizinin şematik gösterimi (112)

Tablo 12. İkinci derece radyomiks özellikleri

İkinci Derece Özellikler (Tekstür Özellikleri)			
GLCM	GLRLM	GLSZM	NGTDM
Joint Maksimum	Short Run Emphasis (SRE)	Small Zone Emphasis (SZE)	Coarseness
Joint Average	Long Run Emphasis (LRE)	Large Zone Emphasis (LZE)	Contrast
Joint Variance	Low Gray Level Run Emphasis (LGLRE)	Low Gray Level Zone Emphasis (LGLZE)	Busyness
Joint Entropy Log 2	High Gray Level Run Emphasis (HGLRE)	High Gray Level Zone Emphasis (HGLZE)	Complexity
Joint Entropy Log 10	Short Run Low Gray Level Emphasis (SRLGLE)	Small Zone Low Gray Level Emphasis (SZLGLE)	Strenght
Difference Average	Short Run High Gray Level Emphasis (SRHGLE)	Small Zone High Gray Level Emphasis (SZHGLE)	
Difference Variance	Long Run Low Gray Level Emphasis (LRLGLE)	Large Zone Low Gray Level Emphasis (LZLGLE)	
Difference Entropy	Long Run High Gray Level Emphasis (LRHGLE)	Large Zone High Gray Level Emphasis (LZHGLE)	
Sum Average	Gray Level Non-Uniformity (GLNU)	Gray-Level Non-Uniformity (GLNU)	
Sum Variance	Run Length Non-Uniformity (RLNU)	Normalised Gray-Level Non-Uniformity (NGLNU)	
Sum Entropy	Run Percentage (RP)	Zone Size Non-Uniformity (ZSNU)	
Angular Second Moment		Normalised Zone Size Non-Uniformity (NZSNU)	
Contrast		Zone Percentage (ZP)	
Dissimilarity		Gray Level Variance (GLV)	
Inverse Difference		Zone Size Variance (ZSV)	
Normalised İnverse Difference		Zone Size Entropy (ZSE)	
Inverse Difference Moment			
Normalised İnverse Difference Moment			
İnverse Variance			
Correlation			
Autocorrelation			
Cluster Tendency			
Cluster Shade			
Cluster Prominence			

c)Yüksek dereceli (higher-order) istatistiğe dayanan agnostik özellikler:

Tekrarlayan veya tekrar etmeyen desenleri çıkarmak için görüntüye filtreler uygular. Literatürde "yüksek dereceli" istatistiksel özellikler ile Fraktal analizler, Minkowski fonksiyonelleri, Wavelet transformasyonu ve Gauss filtreli görüntülerin Laplacian transformasyonları gibi işlemler kastedilmektedir. (121, 130)

Veri analizi ve modelleme

Çıkarılan özellikler, istatistiksel analizler veya makine öğrenimi teknikleri kullanılarak değerlendirilir. Bu aşamada, hastalığın tanısı, prognozu veya tedaviye yanıtı gibi klinik sonuçlarla ilişkiler araştırılır.(120)

3. GEREÇ ve YÖNTEM

Bu çalışmada, Gazi Üniversitesi Etik Komisyonundan onay (Araştırma no: 2024 - 926) alındıktan sonra Gazi Üniversitesi Tıp Fakültesi Nükleer Tıp Anabilim Dalında kurulu GE Signa 3T PET/MR (GE Healthcare, Milwaukee, Wisconsin, ABD) ve Radyoloji Anabilim Dalında kurulu 3T süperiletken MR cihazı (Siemens Magnetom Verio, Erlangen, Germany) kullanılarak Kasım 2016-Ocak 2024 tarihleri arasında larinks SHK tanısı alan 81 hastada tedavi öncesinde yapılan rutin klinik tüm vücut ^{18}F FDG PET/MR ve baş-boyun MR görüntülemelerine ait veriler retrospektif olarak değerlendirildi.

3.1. Hasta Seçim Kriterleri

Histopatolojik olarak larinks SHK tanısı almış, primer evreleme amacıyla tüm vücut ^{18}F FDG PET/MR ve baş-boyun MR görüntülemeleri yapılmış, görüntülemeler öncesinde cerrahi yapılmamış, KT veya RT almamış ve genel sağkalım verilerine ulaşılabilen erişkin (18 yaş üstü) hastalar çalışmaya dahil edildi. Tüm vücut ^{18}F FDG PET/MR görüntülerinde bölgesel hastalık dışında hastalığı olan yani uzak metastaz saptanıp M evresi 1 olan hastalar çalışmadan dışlandı.

Görüntülemeler sonrasında cerrahi yapılan alt grupta ^{18}F FDG PET/MR ve baş-boyun MR'ın nodal evreleme ve lenf nodu metastazı saptama performanslarına bakıldı.

Radyomiks yapılabilen alt grupta görüntülemelerden ve radyomiks analizinden elde edilen verilerin sağkalım öngörüsüne katkısı incelendi.

Genel grupta ise ^{18}F FDG PET/MR ve baş-boyun MR'dan elde edilen görsel ve sayısal parametrelerin referans T, N ve TNM evreleriyle ve birbirleriyle ilişkisi incelendi.

3.2. ^{18}F FDG PET/MR ve Baş-boyun MR Görüntüleme Protokolü

Çalışmaya dahil edilen hastaların PET/MR görüntülemeleri, Gazi Üniversitesi Tıp Fakültesi Nükleer Tıp Anabilim Dalında uygulanan standart PET/MR görüntüleme protokolüne ve baş-boyun MR görüntülemeleri Radyoloji Anabilim Dalı standart baş-boyun MR görüntüleme protokollerine uygun olarak yapıldı.

PET/MR görüntülemeleri öncesinde hasta en az 4 ila 6 saat aç kalmakta, intravenöz yoldan ^{18}F FDG enjeksiyonu yapılmadan önce hastanın açlık kan şekerinin 200 mg/dl'nin altında olduğu teyit edilmektedir. Hastalara intravenöz yoldan 0,05 mCi/kg dozunda ^{18}F FDG enjeksiyonu yapılmakta, enjeksiyon yapıldıktan yaklaşık 45 ila 60 dakika sonra görüntüler elde edilmektedir. Hasta kameraya yatırıldıktan sonra yaklaşık 25 dakikalık tüm vücut ^{18}F FDG PET/MR görüntülemesi ve ardından baş-boyun lojuna yönelik lokal görüntüleme yapılmaktadır. Tüm vücut PET/MR görüntülemesi verteksten uyluk orasına kadar yapılmakta olup, PET görüntülerinin atenüasyon düzeltmesinde MR görüntülerinden elde edilen Dixon temelli ayrıştırma metodu kullanılmaktadır. Tüm vücut ^{18}F FDG PET/MR görüntülemesinde aksiyel T1, koronal T2, DWI (b=800), ADC ve tüm vücut PET görüntüleri; baş-boyuna alınan lokal görüntülemede ise aksiyel T2 ve sagittal T2 görüntüleri elde edilmektedir.

Baş-boyun MR görüntülemeleri intravenöz kontrast madde enjeksiyonu sonrası yapılmaktadır. Pre-post kontrast T1 aksiyel-sagittal, pre-post kontrast yağ baskılı T1 koronal, T2 aksiyel, yağ baskılı T2 koronal ve aksiyel planda difüzyon ağırlıklı görüntüler (b =800, 1000) elde edilmektedir.

3.3. Baş-boyun MR Görüntülerinin Değerlendirilmesi

Hastaların baş-boyun MR görüntüleri deneyimli iki Radyoloji hekimi tarafından cihaz üreticisi firmanın temin ettiği çalışma istasyonundaki ticari yazılım (Siemens Satellite Consol, Syngo MR B17 Version, Siemens, Almanya) ile değerlendirildi.

Değerlendirmede ilk olarak primer larinks kanserinin yerleşim yeri supraglottik, glottik, infraglottik ve transglottik şeklinde tanımlandı. Primer lezyona ait T evresi, paraglottik alan tutulumu, anterior komissür tutulumu, kıkırdak invazyonu varlığı ve ekstralaringeal yayılım varlığı gibi primer tümörün lokal yayılım özellikleri belirlendi. En belirgin difüzyon kısıtlayan, yani ADC haritasındaki en hipointens alana 2 boyutlu ROI çizilerek primer tümöre ait minimum ADC (ADCmin) değerleri hesaplandı. Sonrasında patolojik özellik gösteren (boyut artışı, yağlı hilus kaybı, manto kalınlık artışı, sferik görünüm vb.) lenf nodları belirlenerek tümörün N evresi ve patolojik lenf nodu sayısı kaydedildi.

3.4. ^{18}F FDG PET/MR Görüntülerinin Değerlendirilmesi

Hastaların ^{18}F FDG PET/MR görüntüleri GE Healthcare Volume Share 5 (Advantage Workstation 4.6, Buc, Fransa) programı kullanılarak deneyimli iki Nükleer Tıp hekimi tarafından değerlendirildi.

Öncelikle hastalara enjekte edilen ^{18}F FDG dozları ve enjeksiyondan sonra görüntülemeye kadar geçen süreler kaydedildi. Hastaların primer larinks tümörlerinin tamamını içerisine alacak şekilde ilgi alanları çizildi. Primer tümör için SUVmaks, SUVort, SUVpik ve standart tutulum değerinin standart sapması (SUV SD) ölçüldü. %40 rölatif SUV eşiği kullanılarak primer tümörün MTV değeri kaydedildi. MTV değeri ve SUVort değeri çarpılarak primer tümöre ait TLG değeri hesaplandı.

^{18}F FDG PET/MR görüntülerinde bölgesel lenf nodu değerlendirmesinde lenf nodunu patolojik olarak kabul edebilmek için görsel olarak geri plan (background-BG), mediasten (ME) ve karaciğer (KC) aktivitesi üç farklı eşik olarak alındı. BG, ME ve KC eşiklerine göre yapılan görsel değerlendirme sonrasında her bir eşik için ayrı ayrı N evresi ve patolojik lenf nodu sayısı belirlendi. En büyük lenf nodunun kısa aksının uzunluğu ve en yoğun ^{18}F FDG tutulumu gösteren lenf nodunun SUVmaks değeri kaydedildi.

3.5. Hastaların Klinik Bilgilerinin Değerlendirilmesi

Hastalara ait demografik bilgiler, tanı zamanları ve patoloji sonuçları, takip süreçte hangi tedavi yönteminin uygulandığı, takip süresi ve genel sağkalım bilgileri, cerrahi yapılan hastalarda cerrahi sonrası histopatoloji raporuna göre tümörün yerleşimi, patolojik T evresi, patolojik N evresi, patolojik lenf nodu

sayısı hastane bilgi sistemi üzerinden değerlendirilerek kaydedildi. Hayatta olan hastaların takip süresi patolojik tanı tarihinden son hastane ziyaretlerine kadar geçen süre, ölen hastaların takip süresi patolojik tanı tarihinden ölüm tarihine kadar geçen süre hesaplanarak elde edildi.

Cerrahi yapılan hastalarda histopatoloji, cerrahi yapılmayan hastalarda evreleme anındaki ve takip süreçteki görüntülemeler ve klinik yönetim göz önünde bulundurularak tüm hastalar için tümörün yerleşim yeri ve AJCC'nin 8.edisyonuna göre referans T, N ve TNM evreleri belirlendi.

3.6.Radyomiks Analizi

Hastalarda larinksteki primer lezyonların segmentasyonu ve radyomiks özelliklerinin elde edilmesi için Java dilinde geliştirilmiş ücretsiz bir yazılım olan Local Image Feature Extraction (LIFEx) v7.6.0 yazılımı kullanıldı. (131)

Hastane PACS (Picture Archiving Communicating Systems) sistemi üzerinden elde edilen DICOM (Digital Imaging and Communications in Medicine) formatındaki PET görüntüleri farklı bir bilgisayardaki LIFEx yazılımına aktarıldı.

Larinksteki artmış ^{18}F FDG tutulumu gösteren primer lezyonlara, SUVmax değerinin %40'ı eşik değer olacak şekilde aksiyel, koronal ve sagittal kesitlerden manuel düzeltmeler yapılarak 3 boyutlu(3D) ilgi hacimleri (Volume of Interest (VOI)) oluşturuldu. (Şekil 23) Lezyon sınırlarının doğru belirlenebilmesi adına gereklilik halinde eş zamanlı olarak MR kesitleri ve MIP görüntüleriyle de

korelasyon sağlandı. LIFEx kullanım kılavuzunun önerisi doğrultusunda her bir 3D ROI'nin en az 64 voksel içermesine dikkat edildi.

Her hasta için yapılan analizler sonucu 8 adet şekil özelliğinin, 29 adet histogram özelliğinin, 24 adet GLCM matrisi özelliğinin, 16 adet GLSZM matrisi özelliğinin, 11 adet GLRLM matrisi özelliğinin ve 5 adet NGTDM matrisi özelliğinin sayısal verileri kaydedildi.

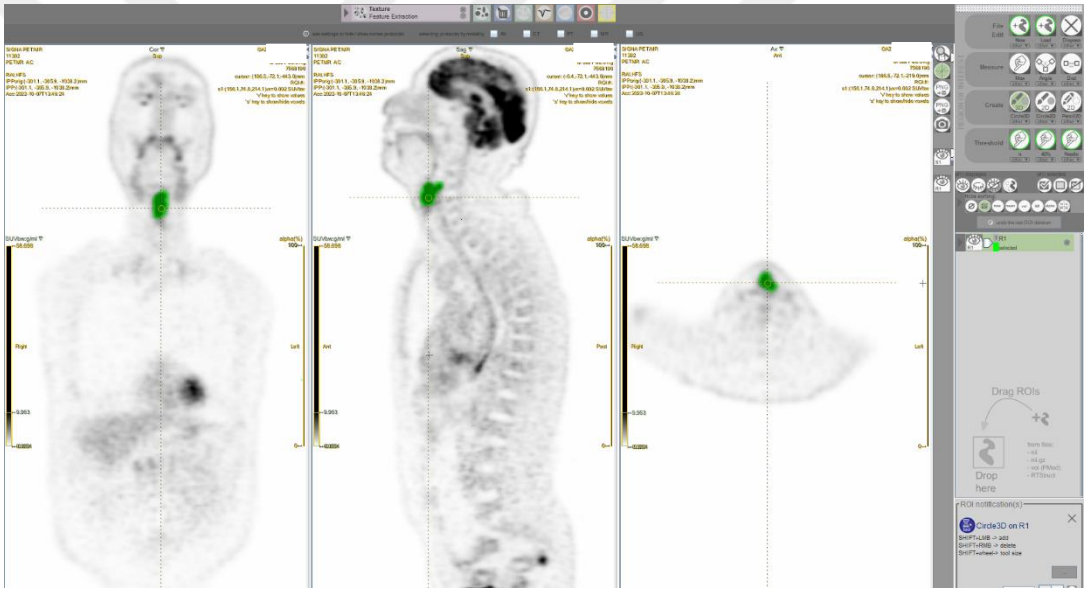

Şekil 23. LIFEx yazılımındaki segmentasyon ekranı

3.7. İstatistiksel Değerlendirme

Araştırmada istatistik analizler için "IBM Statistics Package for the Social Sciences version 29.0 (SPSS ver. 29.0)" istatistik paket programı kullanılmıştır. Analizlerde tanımlayıcı istatistikler sayı ve yüzde olarak; dağılım istatistikleri ise dağılım normalse ortalama ± standart sapma, normal değilse ortanca (minimum,

maksimum) şeklinde belirtilmiştir. Sayısal değişkenlerin normal dağılıma uygunluğu Kolmogorov-Smirnov testi ile değerlendirilmiştir. Sayısal değişkenler için gruplar arası fark olup olmadığının değerlendirilmesinde; iki bağımsız grup için normal dağılıma uyanlarda Student-t testi, normal dağılıma uymayanlarda Mann Whitney-u testi uygulanmıştır. Sayısal değişkenler için bağımlı gruplar arası değerlendirmede ikiden fazla bağımlı grup için Friedman testi uygulanıp test sonucunda istatiksel anlamlı olanlara anlamlığın hangi gruplar arasında olduğunu incelemek için ikili gruplar şeklinde Wilcoxon testi uygulanmıştır. İki veya daha fazla sayısal değişkenin karşılaştırılmasında sayısal değişkenlerin normal dağılımı (Kolmogorov-Smirnov testi) incelenip tüm değerler normal dağılıma uygunsa Pearson korelasyon testi, en az bir değişken normal dağılıma uymuyorsa Spearman korelasyon testi uygulanmıştır. Kategorik değişkenler için, gruplar arasında fark olup olmadığının değerlendirilmesinde Pearson Ki-kare testi kullanılmıştır. Pearson ki kare testi için uygun olmayan karşılaştırmalar için Fisher’s exact test uygulanmıştır.

Cerrahi yapılan ve cerrahi sonrası histopatoloji raporu olan hastaların görüntülemelerden elde edilen N evrelerinin doğruluğu referans yöntem olarak histopatolojik N evresi kullanılarak hesaplanmıştır. Daha sonra her bir görüntüleme yönteminin lenf nodu metastazı saptamadaki duyarlılığı, özgüllüğü, doğruluğu, pozitif prediktif değeri (PPD) ve negatif prediktif değeri (NPD) hesaplanmıştır. Görüntüleme yöntemleri ve histopatoloji arası uyum değerlendirilmesinde Cohen’s kappa testi uygulanmıştır.

Genel sağkalımı öngören parametrelerin belirlenmesi için Cox regresyon analizi yapılmıştır. Öncelikle her bir değişken, tek değişkenli regresyon analizinde test edilmiş, istatistiksel anlamlılık gösteren değişkenler, bağımsız öngörücülerin belirlenmesi için çok değişkenli regresyon analizine dahil edilmiştir. Analizlerde istatistiksel anlamlılık için tip 1 hata değeri %5'in altında olan durumlar anlamlı kabul edilmiştir ($p<0,05$). Çok değişkenli Cox regresyon analizinde genel sağkalım öngörüsü için bağımsız prognostik değer olarak saptanan parametrelerden sürekli değişken olanlara ROC (Receiver Operating Characteristic) analizi yapılarak optimum duyarlılık ve özgüllük için uygun kesme değerleri Youden indeksi ile belirlenmiş ve belirlenen kesme değerlerine göre iki grup oluşturulmuştur. Sonrasında çok değişkenli Cox regresyon analizinde genel sağkalım öngörüsü için bağımsız prognostik değer olarak saptanan parametrelerin Log Rank-Kaplan Meier testi ile sağkalım eğrileri oluşturulmuştur.

Referans TNM evresinin 2, 3 ve 5 yıllık genel sağkalım öngörüsünde sınıflama gücünü değerlendirmek amacıyla ROC analizi uygulanmıştır. Her bir zaman dilimi için sağkalım durumu ikili (hayatta/ölü) olarak sınıflandırılmış, ROC analizi ile TNM evresinin bu sınıflamayı ayırt etme performansı değerlendirilmiş ve Eğri Altındaki Alan (AUC) değerleri hesaplanmıştır.

Klasik istatistiklere ek olarak R yazılımı (sürüm 4.4.2) üzerinden Classification and Regression Trees (CART) algoritması kullanılarak 2, 3 ve 5 yıllık genel sağkalımı sınıflandıran karar ağacı modelleri oluşturulmuştur. Karar ağacı analizinde, bağımlı değişken olarak belirli yıllardaki sağkalım durumu (hayatta/ölü), bağımsız değişken olarak ^{18}F FDG PET/MR ve baş-boyun MR

görüntülemelerinden ve PET radyomiks analizinden elde edilen veriler kullanılmıştır. Her model rpart() fonksiyonu kullanılarak oluşturulmuş ve elde edilen karar ağaçları rpart.plot() fonksiyonu kullanılarak görselleştirilmiştir. Modelin sınıflama performansını değerlendirmek için Concordance Index (C-index) ve ROC analizi ile elde edilen AUC değerleri kullanılmıştır.

4. BULGULAR

2016-2024 yıllarında, primer larinks SHK tanısı almış, tanı sonrasında herhangi bir tedavi almadan evreleme amacı ile ^{18}F FDG PET/MR ve baş-boyun MR görüntülemeleri yapılmış, uzak metastaz saptanmamış toplam 81 hasta çalışmaya dahil edilmiştir.

4.1. Demografik ve Klinik Tanımlayıcı Özellikler

Çalışmaya dahil edilen 81 hastanın 75'i (%92,6) erkek ve 6'sı (%7,4) kadındı. Hastaların ortalama yaşı 62,6 ± 9,0 idi.

81 hastanın 10'una (%12,3) sadece cerrahi, 21'ine (%25,9) cerrahi + adjuvan KRT, 8'ine (%9,9) cerrahi + adjuvan RT, 7'sine (%8,7) sadece RT, 33'üne (%40,8) sadece KRT uygulanmıştı. 2 hasta (%2,4) ise hiçbir tedavi alamadan ex olmuştu.

Cerrahi yapılan ve histopatoloji raporu olan 39 hastanın primer lezyonu 14 hastada (%35,9) supraglottik, 13 hastada (%33,3) glottik, 3 hastada (%7,7) subglottik, 9 hastada (%23,1) transglottik yerleşimliydi. Histopatolojik T evrelemesinde 7 hasta (%17,9) T1, 4 hasta (%10,3) T2, 12 hasta (%30,7) T3, 15 hasta (%38,5) T4a, 1 hasta (%2,6) T4b; histopatolojik N evrelemesinde 25 hasta (%64,0) N0, 2 hasta (%5,1) N1, 1 hasta (%2,6) N2a, 4 hasta (%10,3) N2b, 1 hasta (%2,6) N2c, 6 hasta (%15,4) N3b; histopatolojik TNM evrelemesinde 7 hasta (%17,9) Evre 1, 4 hasta (%10,3) Evre 2, 8 hasta (%20,5) Evre 3, 14 hasta (%35,9) Evre 4A, 6 hasta (%15,4) Evre 4B olarak sınıflandırıldı. 25 hastada (%64,0) lenf

nodu metastazı saptanmazken, 14 hastada (%36) saptandı. Lenf nodu metastazı saptanan 14 hastanın 8'inde (%20,5) ipsilateral, 6'sında (%15,5) bilateral yerleşimli lenf nodları varken kontralateral yerleşimli lenf nodu tespit edilmedi. Ortanca patolojik lenf nodu sayısı 0 (0-7), ortalama patolojik lenf nodu sayısı 1,0 ± 1,7 idi.

Ortanca 37 ay (1-100 ay) takip süresi boyunca 81 hastadan 57'si hayatta iken (%70,4), 24 hasta (%29,6) hayatını kaybetmişti.

Yukarıda bahsedilen özellikler Tablo 13 ve 14'de özetlenmiştir.

Tablo 13. Hastaların bazı demografik ve klinik özelliklerine göre dağılımı (n=81)

Özellikler	**Hasta Dağılımı (n=81)**
Cinsiyet	
Erkek	75 (%92,6)
Kadın	6 (%7,4)
Yaş	62,6 ± 9,0 yıl
Uygulanan Tedavi Yöntemi	
Cerrahi	10 (%12,3)
Cerrahi + Adjuvan RT	8 (%9,9)
Cerrahi + Adjuvan KRT	21 (%25,9)
RT	7 (%8,7)
KRT	33 (%40,8)
Takip Süresi (ay)	37 ay (1-100 ay)
Genel Sağkalım Bilgisi	
Hayatta	57 (%70,4)
Exitus	24 (%29,6)

Tablo 14. Cerrahi yapılan hastaların histopatolojik özellikleri (n=39)

Histopatolojik Özellikler	**Hasta Dağılımı (n=39)**	
Primer Tümör Yerleşim Yeri		
Supraglottik	14 (%35,9)	
Glottik	13 (%33,3)	
Subglottik	3 (%7,7)	
Transglottik	9 (%23,1)	
Histopatolojik T Evresi		
T1	7 (%17,9)	
T2	4 (%10,3)	
T3	12 (%30,7)	
T4	16 (%41,1)	
T4a	15 (%38,5)	
T4b	1 (%2,6)	
Histopatolojik N Evresi		
N0	25 (%64)	
N1	2 (%5,1)	
N2	6 (%15,5)	
N2a	1 (%2,6)	
N2b	4 (%10,3)	
N2c	1 (%2,6)	
N3	6 (%15,4)	
N3a	0	
N3b	6 (%15,4)	
Lenf Nodu Metastazı		
Yok	25 (%64)	
Var	14 (%36)	
İpsilateral	8 (%20,5)	
Kontralateral	0	
Bilateral	6 (%15,5)	
Histopatolojik TNM Evresi		
Evre 1	7 (%17,9)	
Evre 2	4 (%10,3)	
Evre 3	8 (%20,5)	
Evre 4	20 (%51,3)	
Evre 4A	14 (%35,9)	
Evre 4B	6 (%15,4)	
Evre 4C	0	
	Ortanca (Min-Max)	**Ortalama ± SD**
Patolojik Lenf Nodu Sayısı	0 (0-7)	1,0 ± 1,7

4.2. ^{18}F FDG PET/MR ve Baş-boyun MR Görüntülerinden Elde Edilen Tümöre ve Lenf Nodlarına Ait Genel Özellikler ve Sayısal Parametreler

Baş-boyun MR değerlendirmesi sonucuna göre hastaların 26'sında (%32,1) supraglottik, 41'inde (%50,6) glottik, 3'ünde (%3,7) subglottik, 11'inde (%13,6) transglottik yerleşimli tümör mevcuttu. T evrelemesinde 14 hasta (%17,3) T1, 19 hasta (%23,5) T2, 18 hasta (%22,2) T3, 27 hasta (%33,3) T4a, 3 hasta (%3,7) T4b olarak sınıflandırıldı. N evrelemesinde 44 hasta (%54,2) N0, 10 hasta (%12,3) N1, 8 hasta (%9,9) N2b, 17 hasta (%21,0) N2c, 2 hasta (%2,6) N3b olarak sınıflandırıldı. 44 hastada (%54,3) lenf nodu metastazı saptanmazken, 37 hastada (%45,7) saptandı. Lenf nodu metastazı saptanan 37 hastanın 20'sinde (%24,7) ipsilateral, 17'sinde (%21,0) bilateral yerleşimli lenf nodları varken kontralateral yerleşimli lenf nodu tespit edilmedi. Ortanca patolojik lenf nodu sayısı 0 (0-16), ortalama patolojik lenf nodu sayısı 1,8 ± 3,1 idi. Primer tümörlerin %43,2'sinde (35 hasta) kıkırdak invazyonu izlenmezken, %56,8'inde (46 hasta) kıkırdak invazyonu mevcuttu. Primer tümörlerin %35,8'inde (29 hasta) anterior komissür tutulumu izlenmezken, %64,2'sinde (52 hasta) anterior komissür tutulumu mevcuttu. Primer tümörlerin %49,3'unda (40 hasta) paraglottik alan tutulumu yokken, %50,7'inde (41 hasta) paraglottik alan tutulumu vardı. Primer tümörlerin %76,5'inde (62 hasta) ekstralaringeal yayılım yokken, %23,5'inde (19 hasta) ekstralaringeal yayılım vardı.

Tüm vücut ^{18}F FDG PET/MR değerlendirme sonucuna göre N evrelemesinde eşik değer olarak BG aktivitesi alındığında hastaların 13'ü (%16) N0, 19'u (%23,4) N1, 14'ü (%17,3) N2b, 33'ü (%40,7) N2c, 2'si (%2,6) N3b

olarak sınıflandırıldı. 13 hastada (%16) lenf nodu metastazı saptanmazken 68 hastada (%84) saptandı. Lenf nodu metastazı saptanan 68 hastanın 34'ünde (%42) ipsilateral, 2'sinde (%2,6) kontralateral, 32'sinde (%39,4) bilateral yerleşimli lenf nodları vardı. Ortanca patolojik lenf nodu sayısı 2 (0-9), ortalama patolojik lenf nodu sayısı 2,5 ± 2,1 idi.

Tüm vücut ^{18}F FDG PET/MR değerlendirme sonucuna göre N evrelemesinde eşik değer olarak ME aktivitesi alındığında hastaların 35'i (%43,2) N0, 19'u (%23,4) N1, 11'i (%13,5) N2b, 14'ü (%17,3) N2c, 2'si (%2,6) N3b olarak sınıflandırıldı. 35 hastada (%43,2) lenf nodu metastazı saptanmazken 46 hastada (%56,8) saptandı. Lenf nodu metastazı saptanan 46 hastanın 32'sinde (%39,4) ipsilateral, 2'sinde (%2,6) kontralateral, 12'sinde (%14,8) bilateral yerleşimli lenf nodları vardı. Ortanca patolojik lenf nodu sayısı 1 (0-8), ortalama patolojik lenf nodu sayısı 1,4 ± 1,8 idi.

Tüm vücut ^{18}F FDG PET/MR değerlendirme sonucuna göre N evrelemesinde eşik değer olarak KC aktivitesi alındığında hastaların 50'si (%61,6) N0, 9'u (%11,1) N1, 8'i (%9,9) N2b, 12'si (%14,8) N2c, 2'si (%2,6) N3b olarak sınıflandırıldı. 50 hastada (%61,6) lenf nodu metastazı saptanmazken 31 hastada (%38,4) saptandı. Lenf nodu metastazı saptanan 31 hastanın 19'unda (%23,5) ipsilateral, 1'inde (%1,3) kontralateral, 11'inde (%13,6) bilateral yerleşimli lenf nodları vardı. Ortanca patolojik lenf nodu sayısı 0 (0-8), ortalama patolojik lenf nodu sayısı 0,9 ± 1,6 idi.

Yukarıda bahsedilen özellikler Tablo 15, 16, 17 ve 18'de özetlenmiştir.

Tablo 15. Baş-boyun MR görüntülemesinden elde edilen genel tümör ve lenf nodu özellikleri (n=81)

Genel Tümör ve Lenf Nodu Özellikleri	**Hasta Dağılımı (n=81)**	
Primer Tümör Yerleşim Yeri		
Supraglottik	26 (%32,1)	
Glottik	41 (%50,6)	
Subglottik	3 (%3,7)	
Transglottik	11 (%13,6)	
T Evresi		
T1	14 (%17,3)	
T2	19 (%23,5)	
T3	18 (%22,2)	
T4	30 (%37)	
T4a	27 (%33,3)	
T4b	3 (%3,7)	
N Evresi		
N0	44 (%54,2)	
N1	10 (%12,3)	
N2	25 (%30,9)	
N2a	0	
N2b	8 (%9,9)	
N2c	17 (%21)	
N3	2 (%2,6)	
N3a	0	
N3b	2 (%2,6)	
Lenf Nodu Metastazı		
Yok	44 (%54,2)	
Var	37 (%45,8)	
İpsilateral	20 (%24,7)	
Kontralateral	0	
Bilateral	17 (%21)	
Kıkırdak İnvazyonu		
Yok	35 (%43,2)	
Var	46 (%56,8)	
Anterior Komissür Tutulumu		
Yok	29 (%35,8)	
Var	52 (%64,2)	
Paraglottik Alan Tutulumu		
Yok	40 (%49,3)	
Var	41 (%50,7)	
Ekstralaringeal Yayılım		
Yok	62 (%76,5)	
Var	19 (%23,5)	
	Ortanca (Min-Max)	**Ortalama ± SD**
Patolojik Lenf Nodu Sayısı	0 (0-16)	1,8 ± 3,1

Tablo 16. ^{18}F FDG PET/MR'da BG eşiği kullanılarak elde edilen lenf nodu özellikleri (n=81)

Lenf Nodu Özellikleri	**Hasta Dağılımı (n=81)**	
N Evresi		
N0	13 (%16)	
N1	19 (%23,4)	
N2	47 (%58)	
N2a	0	
N2b	14 (%17,3)	
N2c	33 (%40,7)	
N3	2 (%2,6)	
N3a	0	
N3b	2 (%2,6)	
Lenf Nodu Metastazı		
Yok	13 (%16)	
Var	68 (%84)	
İpsilateral	34 (%42)	
Kontralateral	2 (%2,6)	
Bilateral	32 (%39,4)	
	Ortanca (Min-Max)	**Ortalama ± SD**
Patolojik Lenf Nodu Sayısı	2 (0-9)	2,5 ± 2,1

Tablo 17. ^{18}F FDG PET/MR'da ME eşiği kullanılarak elde edilen lenf nodu özellikleri (n=81)

Lenf Nodu Özellikleri	**Hasta Dağılımı (n=81)**	
N Evresi		
N0	35 (%43,2)	
N1	19 (%23,4)	
N2	25 (%30,8)	
N2a	0	
N2b	11 (%13,5)	
N2c	14 (%17,3)	
N3	2 (%2,6)	
N3a	0	
N3b	2 (%2,6)	
Lenf Nodu Metastazı		
Yok	35 (%43,2)	
Var	46 (%56,8)	
İpsilateral	32 (%39,4)	
Kontralateral	2 (%2,6)	
Bilateral	12 (%14,8)	
	Ortanca (Min-Max)	**Ortalama ± SD**
Patolojik Lenf Nodu Sayısı	1 (0-8)	1,4 ± 1,8

Tablo 18. ^{18}F FDG PET/MR'da KC eşiği kullanılarak elde edilen lenf nodu özellikleri (n=81)

Lenf Nodu Özellikleri	**Hasta Dağılımı (n=81)**	
N Evresi		
N0	50 (%61,6)	
N1	9 (%11,1)	
N2	20 (%24,7)	
N2a	0	
N2b	8 (%9,9)	
N2c	12 (%14,8)	
N3	2 (%2,6)	
N3a	0	
N3b	2 (%2,6)	
Lenf Nodu Metastazı		
Yok	50 (%61,6)	
Var	31 (%38,4)	
İpsilateral	19 (%23,5)	
Kontralateral	1 (%1,3)	
Bilateral	11 (%13,6)	
	Ortanca (Min-Max)	**Ortalama ± SD**
Patolojik Lenf Nodu Sayısı	0 (0-8)	0,9 ± 1,6

Tüm vücut ^{18}FDG PET/MR görüntülerinden elde edilen primer tümöre ait ortanca SUVmaks değeri 13,7 (4,2-42,2), ortanca SUVort değeri 8,4 (2,9-25,7), ortanca SUVpik değeri 9,5 (0,9-29,1), ortanca SUV SD değeri 1,89 (0,6-6,6), ortanca MTV değeri 4,0 (0,84-44,1), ortanca TLG değeri 33,6 (2,8-475,1) idi. Baş-boyun MR görüntülerinden hesaplanan ortanca ADCmin değeri 79,6x10^{-6} (21,7x10^{-6}-217x10^{-6}) idi. En büyük lenf nodunun ortanca kısa çap uzunluğu 7,5 mm (2,2-48 mm), en yoğun ^{18}F FDG tutulumu gösteren lenf nodunun ortanca SUVmaks değeri 3,6 (0,7-19,1) idi.

Yukarıda bahsedilen özellikler Tablo 19'da özetlenmiştir.

Tablo 19. ^{18}FDG PET/MR ve Baş-boyun MR görüntülerinden elde edilen sayısal parametreler (n=81)

Parametre	Ortanca (Minimum-Maksimum)	Ortalama ± SD
Primer Tümör (n=81)		
SUVmaks	13,7 (4,2-42,2)	14,5 ± 7,5
SUVort	8,4 (2,9-25,7)	8,9 ±4,6
SUVpik	9,5 (0,9-29,1)	10,6 ±5,6
SUV SD	1,89 (0,6-6,6)	2,0 ± 1,0
MTV	4,0 (0,84-44,1)	6,9 ± 7,5
TLG	33,6 (2,8-475,1)	66,5 ± 87,0
ADCmin	$79{,}6x10^{-6}$ ($21{,}7x10^{-6}$-$217x10^{-6}$)	$85{,}9x10^{-6} \pm 39{,}6x10^{-6}$
Lenf Nodu (n=81)		
Kısa Çap Uzunluğu	7,5 mm (2,2-48 mm)	9,4 ± 7,1 mm
SUVmaks	3,6 (0,7-19,1)	4,8 ± 3,7

4.3. Referans T, N ve TNM Evreleri

Cerrahi yapılan hastalarda histopatoloji, cerrahi yapılmayan hastalarda evreleme anındaki ve takip süreçteki görüntülemeler ve klinik yönetim göz önünde bulundurularak tüm hastalar için tümörün yerleşim yeri ve AJCC'nin 8.edisyonuna göre referans T, N ve TNM evreleri belirlendi.

Hastaların 25'inde (%30,9) supraglottik, 39'unda (%48,1) glottik, 3'ünde (%3,7) subglottik, 14'ünde (%17,3) transglottik yerleşimli tümör mevcuttu. Referans T evrelemesinde 16 hasta (%19,8) T1, 16 hasta (%19,8) T2, 21 hasta (%25,9) T3, 24 hasta (%29,6) T4a, 4 hasta (%4,9) T4b; referans N evrelemesinde 52 hasta (%64,2) N0, 6 hasta (%7,4) N1, 1 hasta (%1,2) N2a, 6 hasta (%7,4) N2b, 8 hasta (%9,9) N2c, 8 hasta (%9,9) N3b; referans TNM evrelemesinde 15 hasta (%18,5) Evre 1, 11 hasta (%13,6) Evre 2, 17 hasta (%21) Evre 3, 29 hasta (%35,8) Evre 4A, 9 hasta (%11,1) Evre 4B olarak sınıflandırıldı.

Yukarıda bahsedilen özellikler Tablo 20'de özetlenmiştir.

Tablo 20. Referans T, N ve TNM evreleri ve tümör yerleşim yeri (n=81)

Tümör Özellikleri	**Hasta Dağılımı (n=81)**
Primer Tümör Yerleşim Yeri	
Supraglottik	25 (%30,9)
Glottik	39 (%48,1)
Subglottik	3 (%3,7)
Transglottik	14 (%17,3)
Referans T Evresi	
T1	16 (%19,8)
T2	16 (%19,8)
T3	21 (%25,9)
T4	28 (%34,5)
T4a	24 (%29,6)
T4b	4 (%4,9)
Referans N Evresi	
N0	52 (%64,2)
N1	6 (%7,4)
N2	15 (%18,5)
N2a	1 (%1,2)
N2b	6 (%7,4)
N2c	8 (%9,9)
N3	8 (%9,9)
N3a	0
N3b	8 (%9,9)
Referans TNM Evresi	
Evre 1	15 (%18,5)
Evre 2	11 (%13,6)
Evre 3	17 (%21)
Evre 4	38 (%46,9)
Evre 4A	29 (%35,8)
Evre 4B	9 (%11,1)
Evre 4C	0

4.4. PET Radyomiks Analizinden Elde Edilen Sayısal Parametreler

Voksel sayısı 64'ün altında olan (primer lezyona çizilen VOI'si 64 mm^3'ten küçük olan) 4 hasta analize dahil edilmedi ve kalan 77 hastaya radyomiks analizi yapıldı.

Şekil özelliklerinden olan Surface Area'nın ortanca değeri 19,5 (8,1-130,7), Surface To Volume Ratio'nun ortanca değeri 3,5 (1,5-5,5), Compacity'nin

ortanca değeri 15,2 (13,0-29,7), Compactness 1'in ortanca değeri 0,03 (0,02-0,04), Compactness 2'nin ortanca değeri 0,5 (0,1-0,7), Spherical Disproportion'ın ortanca değeri 1,3 (1,1-2,3), Sphericity'nin ortanca değeri 0,8 (0,5-0,9), Asphericity'nin ortanca değeri 0,3 (0,1-1,0) idi. (Tablo 21)

Tablo 21. Radyomiksten elde edilen şekil özellikleri ve sayısal değerleri (n=77)

Özellikler	**Ortanca (Minimum-Maksimum)**
Surface Area	19,5 (8,1-130,7)
Surface To Volume Ratio	3,5 (1,5-5,5)
Compacity	15,2 (13,0-29,7)
Compactness 1	0,03 (0,02-0,04)
Compactness 2	0,5 (0,1-0,7)
Spherical Disproportion	1,3 (1,1-2,3)
Sphericity	0,8 (0,5-0,9)
Asphericity	0,3 (0,1-1,0)

Birinci derece özelliklerden olan Mean'in ortanca değeri 23,7 (15,4-37,3), Variance'ın ortanca değeri 67,3 (15,3-355,2), Skewness'ın ortanca değeri 0,57 (0-1,3), Kurtosis'in ortanca değeri -0,6 (-1,1-1,6), Median'ın ortanca değeri 21,5 (13-37) Minimum Grey Level'ın ortanca değeri 12,5 (1-25), 10th Percentile'in ortanca değeri 13 (2-27), 25th Percentile'in ortanca değeri 14,5 (6-31), 50th Percentile'in ortanca değeri 21,5 (13-37), 75th Percentile'in ortanca değeri 31,5 (19-43), 90th Percentile'in ortanca değeri 39 (22-55), Standart Deviation'ın ortanca değeri 8,2 (3,9-18,8), Maximum Grey Level'ın ortanca değeri 56 (27-64), Mode'un ortanca değeri 17 (1-44), Interquartile Range'in ortanca değeri 13 (6-32), Range'in ortanca değeri 34,5 (16-63), Mean Absolute Deviation'ın ortanca değeri 6,9 (3,3-16), Robust Mean Absolute Deviation'ın ortanca değeri 5,9 (2,6-12,6), Median Absolute Deviation'ın ortanca değeri 6,9 (3,2-15,5), Coefficient Of Variation'ın ortanca değeri 0,2 (0,2-0,8) Quartile Coefficient Of Dispersion'ın ortanca değeri

0,2 (0,1-0,7), Entropy Log10'un ortanca değeri 1,4 (1,1-1,7), Entropy Log2'nin ortanca değeri 4,7 (3,6-5,8), Area Under Curve'ün ortanca değeri 6,6 (1,3-11,6), Uniformity'in ortanca değeri 0,04 (0,01-0,09), Maximum Histogram Gradient'in ortanca değeri 7 (1,5-74), Maximum Histogram Gradient Grey Level'ın ortanca değeri 15 (1-41), Minimum Histogram Gradient'in ortanca değeri -4,5 (-25-(-2)), Minimum Histogram Gradient Grey Level'ın ortanca değeri 19 (1-48) idi. (Tablo 22)

Tablo 22. Radyomiksten elde edilen birinci derece özellikler ve sayısal değerleri (n=77)

Özellikler	**Ortanca (Minimum-Maksimum)**	**Özellikler**	**Ortanca (Minimum-Maksimum)**
Mean	23,7 (15,4-37,3)	Range	34,5 (16-63)
Variance	67,3 (15,3-355,2)	Mean Absolute Deviation	6,9 (3,3-16)
Skewness	0,57 (0-1,3)	Robust Mean Absolute Deviation	5,9 (2,6-12,6)
Kurtosis	-0,6 (-1,1-1,6)	Median Absolute Deviation	6,9 (3,2-15,5)
Median	21,5 (13-37)	Coefficient Of Variation	0,2 (0,2-0,8)
Minimum Grey Level	12,5 (1-25)	Quartile Coefficient Of Dispersion	0,2 (0,1-0,7)
10th Percentile	13 (2-27)	Entropy Log10	1,4 (1,1-1,7)
25th Percentile	14,5 (6-31)	Entropy Log2	4,7 (3,6-5,8)
50th Percentile	21,5 (13-37)	Area Under Curve	6,6 (1,3-11,6)
75th Percentile	31,5 (19-43)	Uniformity	0,04 (0,01-0,09)
90th Percentile	39 (22-55)	Maximum Histogram Gradient	7 (1,5-74)
Standart Deviation	8,2 (3,9-18,8)	Maximum Histogram Gradient Grey Level	15 (1-41)
Maximum Grey Level	56 (27-64)	Minimum Histogram Gradient	-4,5 (-25-(-2))
Mode	17 (1-44)	Minimum Histogram Gradient Grey Level	19 (1-48)
Interquartile Range	13 (6-32)		

İkinci derece analizlerden GLCM matrisinden elde edilen özellikler olan Joint Maximum'un ortanca değeri 0 (0-0,02), Joint Average'ın ortanca değeri 26,8 (17,6-39,1), Joint Variance'ın ortanca değeri 68,5 (15,7-384,7), Joint Entropy Log2'un ortanca değeri 9,3 (7,5-11,3), Joint Entropy Log10'un ortanca değeri 2,8

(2,2-3,4), Difference Average'ın ortanca değeri 7,4 (3,3-21,3), Difference Variance'ın ortanca değeri 26,8 (4,2-213), Difference Entropy'nin ortanca değeri 1,7 (0,6-10,3), Sum Average'ın ortanca değeri 53,6 (35,3-78,4), Sum Variance'ın ortanca değeri 81,6 (18,1-848,3), Sum Entropy'nin ortanca değeri 4,9 (2,5-11,2), Angular Second Moment'ın ortanca değeri 0 (0-0,006), Contrast'ın ortanca değeri 86,8 (17,8-690,7), Dissimilarity'nin ortanca değeri 7,4 (3,4-21,4), Inverse Difference'ın ortanca değeri 0,2 (0,1-0,3), Normalised Inverse Difference'ın ortanca değeri 0,8 (0,7- 0,9), Inverse Difference Moment'ın ortanca değeri 0,1 (0,04-0,2), Normalised Inverse Difference Moment'ın ortanca değeri 0,9 (0,8-1), Inverse Variance'ın ortanca değeri 0,1 (0,04-0,2), Correlation'ın ortanca değeri 0,3 (0,06-0,8), Autocorrelation'ın ortanca değeri 771,8 (314,9-1566,4), Cluster Tendency'nin ortanca değeri 81,6 (18,1-848,3), Cluster Shade'in ortanca değeri 726,6 (-3937,9-11575,2), Cluster Prominence'in ortanca değeri 77678,6 (4059,8-1539916,1) idi. (Tablo 23)

Tablo 23. Radyomiksten elde edilen ikinci derece GLCM matris özellikleri ve sayısal değerleri (n=77)

Özellikler	**Ortanca (Minimum-Maksimum)**	**Özellikler**	**Ortanca (Minimum-Maksimum)**
Joint Maximum	0 (0-0,02)	Contrast	86,8 (17,8-690,7)
Joint Average	26,8 (17,6-39,1)	Dissimilarity	7,4 (3,4-21,4)
Joint Variance	68,5 (15,7-384,7)	Inverse Difference	0,2 (0,1-0,3)
Joint Entropy Log 2	9,3 (7,5-11,3)	Normalised Inverse Difference	0,8 (0,7- 0,9)
Joint Entropy Log 10	2,8 (2,2-3,4)	Inverse Difference Moment	0,1 (0,04-0,2)
Difference Average	7,4 (3,3-21,3)	Normalised İnverse Difference Moment	0,9 (0,8-1)
Difference Variance	26,8 (4,2-213)	İnverse Variance	0,1 (0,04-0,2)
Difference Entropy	1,7 (0,6-10,3)	Correlation	0,3 (0,06-0,8)
Sum Average	53,6 (35,3-78,4)	Autocorrelation	771,8 (314,9-1566,4)
Sum Variance	81,6 (18,1-848,3)	Cluster Tendency	81,6 (18,1-848,3)
Sum Entropy	4,9 (2,5-11,2)	Cluster Shade	726,6 (-3937,9-11575,2)
Angular Second Moment	0 (0-0,006)	Cluster Prominence	77678,6 (4059,8-1539916,1)

İkinci derece analizlerden GLRLM matrisinden elde edilen özellikler olan Short Run Emphasis (SRE)'in ortanca değeri 0,97 (0,9-1), Long Run Emphasis (LRE)'in ortanca değeri 1,1 (1-1,2), Low Gray Level Run Emphasis (LGLRE)'in ortanca değeri 0 (0-0,08), High Gray Level Run Emphasis (HGLRE)'in ortanca değeri 739,3 (291,9-1455,7), Short Run Low Gray Level Emphasis (SRLGLE)'in ortanca değeri 0 (0-0,08), Short Run High Gray Level Emphasis (SRHGLE)'in ortanca değeri 719,9 (279,7-1419,5), Long Run Low Gray Level Emphasis (LRLGLE)'in ortanca değeri 0 (0-0,1), Long Run High Gray Level Emphasis (LRHGLE)'in ortanca değeri 794,6 (342,4-1611,1), Gray Level Non-Uniformity (GLNU)'nin ortanca değeri 8,9 (2,1-95), Run Length Non-Uniformity (RLNU)'nin ortanca değeri 183,4 (60,3-2619,3), Run Percentage (RP)'ın ortanca değeri 0,97 (0,93-0,99) idi. (Tablo 24)

Tablo 24. Radyomiksten elde edilen ikinci derece GLRLM matris özellikleri ve sayısal değerleri (n=77)

Özellikler	**Ortanca (Minimum-Maksimum)**	**Özellikler**	**Ortanca (Minimum-Maksimum)**
SRE	0,97 (0,9-1)	LRLGLE	0 (0-0,1)
LRE	1,1 (1-1,2)	LRHGLE	794,6 (342,4-1611,1)
LGLRE	0 (0-0,08)	GLNU	8,9 (2,1-95)
HGLRE	739,3 (291,9-1455,7)	RLNU	183,4 (60,3-2619,3)
SRLGLE	0 (0-0,08)	RP	0,97 (0,93-0,99)
SRHGLE	719,9 (279,7-1419,5)		

İkinci derece analizlerden GLSZM matrisinden elde edilen özellikler olan Small Zone Emphasis (SZE)'in ortanca değeri 0,7 (0,5-0,9), Large Zone Emphasis (LZE)'in ortanca değeri 3,3 (1,3-27,8), Low Gray Level Zone Emphasis (LGLZE)'in ortanca değeri 0 (0-0,08), High Gray Level Zone Emphasis (HGLZE)'in ortanca değeri 700,6 (272,4-1475,8), Small Zone Low Gray Level

Emphasis (SZLGLE)'in ortanca değeri 0 (0-0,08), Small Zone High Gray Level Emphasis (SZHGLE)'in ortanca değeri 572,1 (147-1169,9), Large Zone Low Gray Level Emphasis (LZLGLE)'in ortanca değeri 0,03 (0-0,3), Large Zone High Gray Level Emphasis (LZHGLE)'in ortanca değeri 2397 (812,9-15107,7), Gray-Level Non-Uniformity (GLNU)'nin ortanca değeri 5,5 (2-40,3), Normalised Gray-Level Non-Uniformity (NGLNU)'nin ortanca değeri 0,04 (0,01-0,1), Zone Size Non-Uniformity (ZSNU)'nin ortanca değeri 80,1 (21-640,6), Normalised Zone Size Non-Uniformity (NZSNU)'nin ortanca değeri 0,5 (0,3-0,8), Zone Percentage (ZP)'in ortanca değeri 0,7 (0,3-0,9), Gray Level Variance (GLV)'ın ortanca değeri 68,3 (14,5-359,8), Zone Size Variance (ZSV)'ın ortanca değeri 0,9 (0,1-19,9), Zone Size Entropy (ZSE)'nin ortanca değeri 5,7 (4,5-7,1) idi. (Tablo 25)

Tablo 25. Radyomiksten elde edilen ikinci derece GLSZM matris özellikleri ve sayısal değerleri (n=77)

Özellikler	**Ortanca (Minimum-Maksimum)**	**Özellikler**	**Ortanca (Minimum-Maksimum)**
SZE	0,7 (0,5-0,9)	GLNU	5,5 (2-40,3)
LZE	3,3 (1,3-27,8)	NGLNU	0,04 (0,01-0,1)
LGLZE	0 (0-0,08)	ZSNU	80,1 (21-640,6)
HGLZE	700,6 (272,4-1475,8)	NZSNU	0,5 (0,3-0,8)
SZLGLE	0 (0-0,08)	ZP	0,7 (0,3-0,9)
SZHGLE	572,1 (147-1169,9)	GLV	68,3 (14,5-359,8)
LZLGLE	0,03 (0-0,3)	ZSV	0,9 (0,1-19,9)
LZHGLE	2397 (812,9-15107,7)	ZSE	5,7 (4,5-7,1)

İkinci derece analizlerden NGTDM matrisinden elde edilen özellikler olan Coarseness'ın ortanca değeri 0,01 (0-0,04), Contrast'ın ortanca değeri 0,6 (0,2-5,9), Busyness'ın ortanca değeri 0,09 (0,04-0,4), Complexity'nin ortanca değeri 2705,9 (266,3-21590,1), Strenght'in ortanca değeri 10,3 (1,5-49,3) idi. (Tablo 26)

Tablo 26. Radyomiksten elde edilen ikinci derece NGTDM matris özellikleri ve sayısal değerleri (n=77)

Özellikler	Ortanca (Minimum-Maksimum)
Coarseness	0,01 (0-0,04)
Contrast	0,6 (0,2-5,9)
Busyness	0,09 (0,04-0,4)
Complexity	2705,9 (266,3-21590,1)
Strenght	10,3 (1,5-49,3)

4.5. ^{18}F FDG PET/MR ve Baş-boyun MR Görüntülemelerinden Elde Edilen Parametrelerin T, N ve TNM Evreleriyle İlişkisi

Bu başlık altında 81 hastanın ^{18}F FDG PET/MR ve Baş-boyun MR görüntülemelerinden elde edilen metabolik, fonksiyonel ve anatomik parametrelerin referans T, N ve TNM evreleriyle ilişkisi incelendi.

T evresi ile primer tümöre (SUVmaks, SUVort, SUVpik, SUV SD, MTV, TLG ve ADCmin değerleri) ve lenf nodlarına (en büyük lenf nodunun kısa çapı ve en yoğun ^{18}F FDG tutulumu gösteren lenf nodunun SUVmaks değeri) ait sayısal parametreler arasındaki ilişkiye baktığımızda; T1-2 (erken T evresi) ve T3-4 (ileri T evresi) evreleri arasında tüm sayısal parametrelerde anlamlı farklılık vardı. ADCmin düzeyi artan T evresi ile birlikte azalırken diğer sayısal parametreler artan T evreleri ile birlikte artış gösterdi. (Tablo 27, Grafik 1,2)

Tablo 27. Primer tümöre ve lenf nodlarına ait sayısal parametreler ile T evresi arasındaki ilişki (n=81)

	T1-2	T3-4	p (Mann Whitney-U)
Primer Tümör			
SUVmaks	11,0 (4,2-42,3)	14,7 (5,9-39,1)	0,01*
SUVort	6,6 (2,8-23,4)	9,1 (3,5-25,7)	0,01*
SUVpik	8,0 (0,9-29,1)	11,1 (3,9-27,7)	0,006*
SUV SD	1,5 (0,6-4,7)	2,0 (0,7-6,6)	0,04*
MTV	2,5 (0,4-12,4)	5,3 (1,1-44,1)	<0,001*
TLG	14,3 (2,8-291,0)	51,5 (10,7-475,1)	<0,001*
ADCmin	107,0 (34,8-217,0)	69,0 (21,7-157,0)	<0,001*
Lenf Nodu			
Kısa çap	6,6 (2,3-16,6) mm	8,3 (2,2-35,7) mm	0,01*
SUVmaks	3,6 (0,9-13,6)	4,3 (0,7-19,1)	0,01*

Grafik 1. T evresi ile primer tümör TLG değeri arasındaki ilişki (n=81)

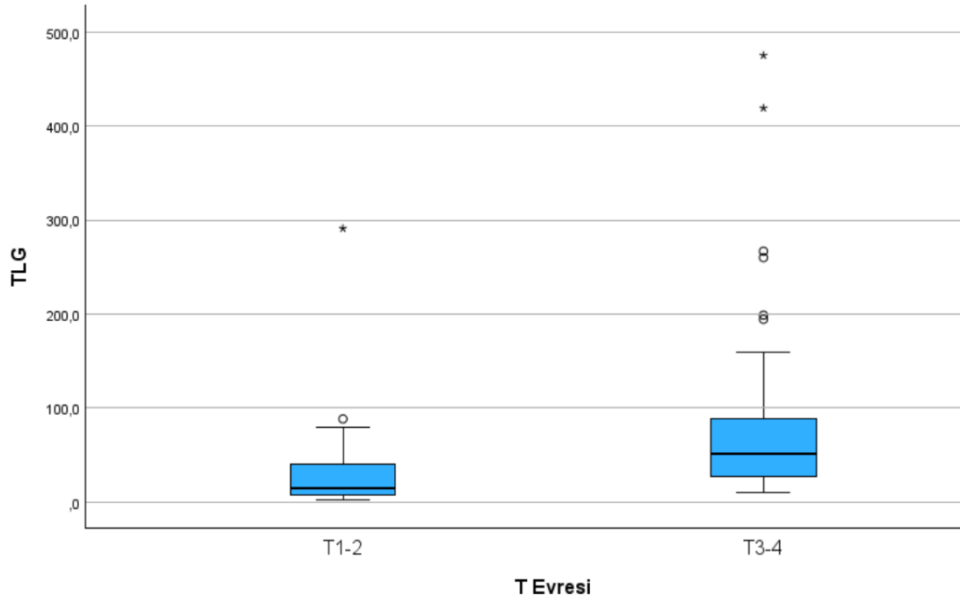

Grafik 2. T evresi ile primer tümör ADCmin değeri arasındaki ilişki **(n=81)**

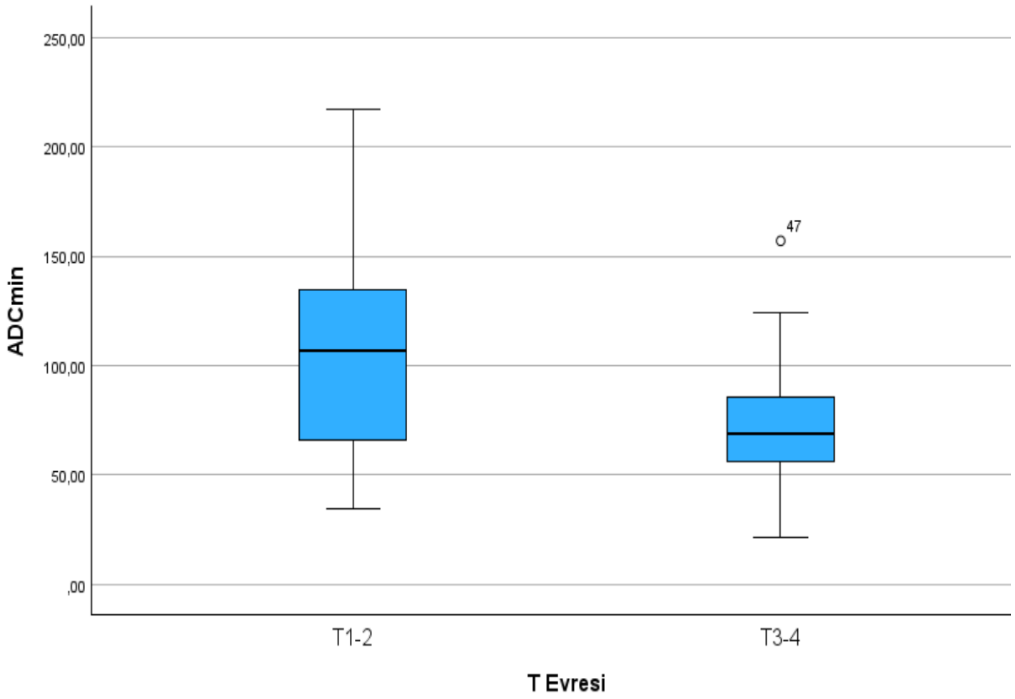

Lenf nodu metastazı varlığı (N1-3) ve yokluğu (N0) ile primer tümöre ve lenf nodlarına ait sayısal parametreler arasındaki ilişkiye baktığımızda; lenf nodu metastazı olan ve olmayan gruplar arasında tüm sayısal parametrelerde anlamlı farklılık vardı. ADCmin düzeyi artan N evresi ile birlikte azalırken diğer sayısal parametreler artan N evreleri ile birlikte artış gösterdi. (Tablo 28, Grafik 3,4)

Tablo 28. Primer tümöre ve lenf nodlarına ait sayısal parametreler ile N evresi arasındaki ilişki (n=81)

	Lenf Nodu Metastazı		
	Yok (N0)	**Var (N1-3)**	**p (Mann-Whitney-U)**
Primer Tümör			
SUVmaks	11,6 (4,2-39,1)	16,1 (6,3-42,3)	0,004*
SUVort	7,2 (2,8-25,7)	9,6 (3,9-23,4)	0,006*
SUVpik	8,1 (0,9-27,7)	12,0 (5,2-29,1)	<0,001*
SUV SD	1,7 (0,6-6,6)	2,0 (0,8-4,8)	0,02*
MTV	3,0 (0,4-30,6)	7,6 (2,5-44,1)	<0,001*
TLG	20,3 (2,8-419,0)	78,9 (22,9-475,1)	<0,001*
ADCmin	89,3 (21,7-217,0)	69,0 (33,3-125,0)	0,002*
Lenf Nodu			
Kısa çap	6,7 (2,3-11,3) mm	11,6 (4,3-35,7) mm	<0,001*
SUVmaks	0,7 (0,7-5,8)	5,7 (3,2-19,1)	<0,001*

Grafik 3. N evresi ile primer tümör SUVpik değeri arasındaki ilişki **(n=81)**

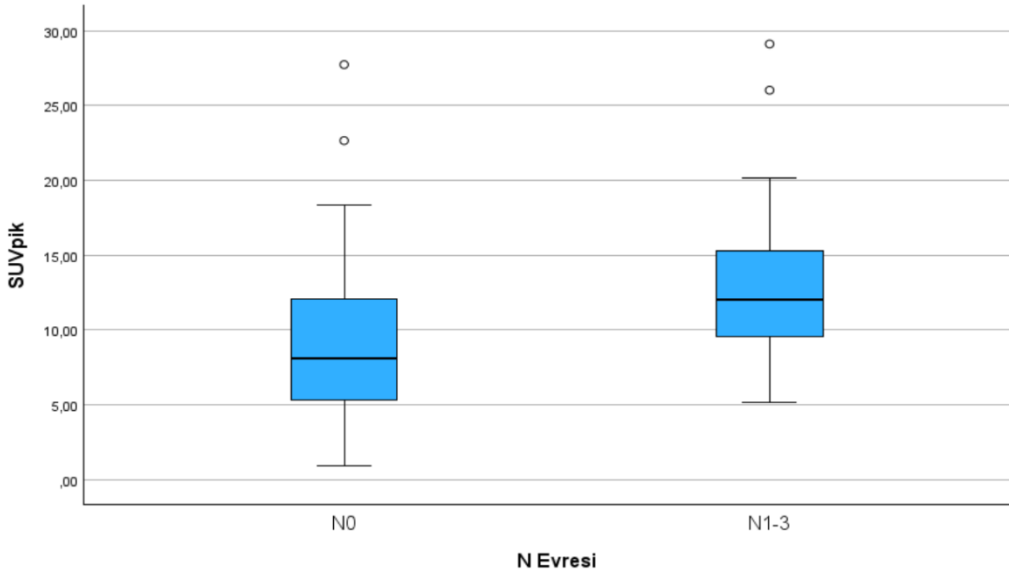

Grafik 4. N evresi ile lenf nodu SUVmaks değeri arasındaki ilişki (n=81)

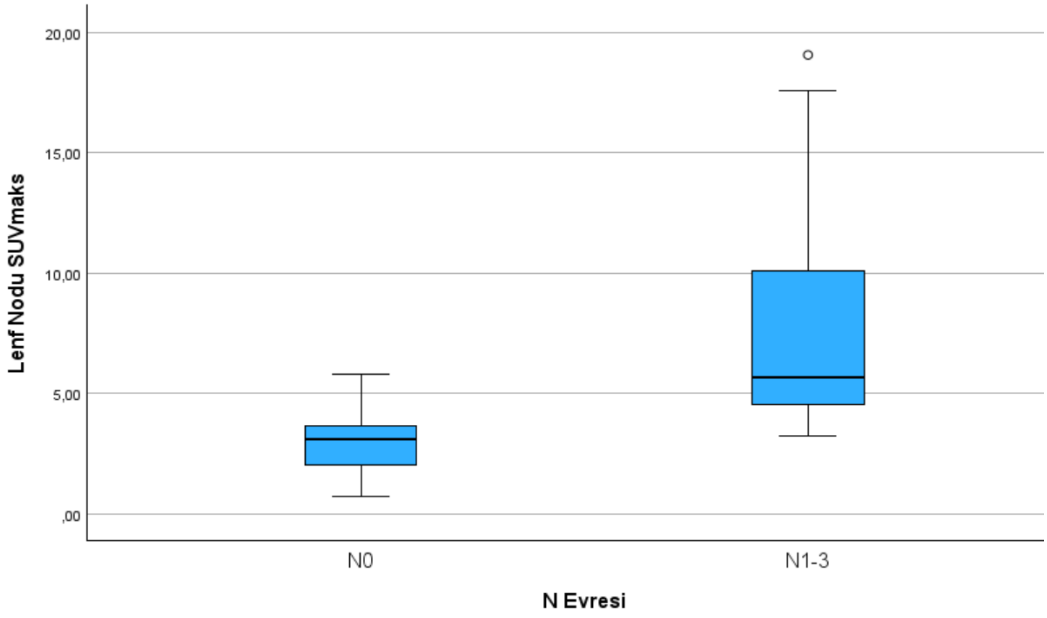

TNM evresi ile primer tümöre ve lenf nodlarına ait sayısal parametreler asındaki ilişki incelendiğinde; Evre 1-2 (erken evre kanser) ve Evre 3-4 (ileri evre kanser) grupları arasında tüm sayısal parametrelerde anlamlı farklılık vardı. ADCmin düzeyi artan TNM evresi ile birlikte azalırken diğer sayısal parametreler artan TNM evreleri ile birlikte artış gösterdi. (Tablo 29, Grafik 5,6)

Tablo 29. Primer tümöre ve lenf nodlarına ait sayısal parametreler ile TNM evresi arasındaki ilişki (n=81)

	Evre 1-2	**Evre 3-4**	**p (Mann-Whitney-U)**
Primer Tümör			
SUVmaks	9,2 (4,2-21,6)	14,7 (5,9-42,3)	<0,001*
SUVort	5,6 (2,8-13,7)	9,1 (3,6-25,7)	<0,001*
SUVpik	5,8 (0,9-16,8)	11,1 (3,9-29,1)	<0,001*
SUV SD	1,4 (0,6-3,4)	2,0 (0,7-6,6)	0,003*
MTV	2,1 (0,4-9,9)	5,3 (1,1-44,1)	<0,001*
TLG	9,9 (2,8-88,4)	46,3 (10,7-475,1)	<0,001*
ADCmin	109,9 (51,6-217,0)	69,0 (21,7-157,0)	<0,001*
Lenf Nodu			
Kısa çap	6,3 (2,3-9,4) mm	8,3 (2,2-35,7) mm	<0,001*
SUVmaks	3,1 (0,9-4,5)	4,4 (0,7-19,1)	<0,001*

Grafik 5. TNM evresi ile primer tümör SUVmaks değeri arasındaki ilişki (n=81)

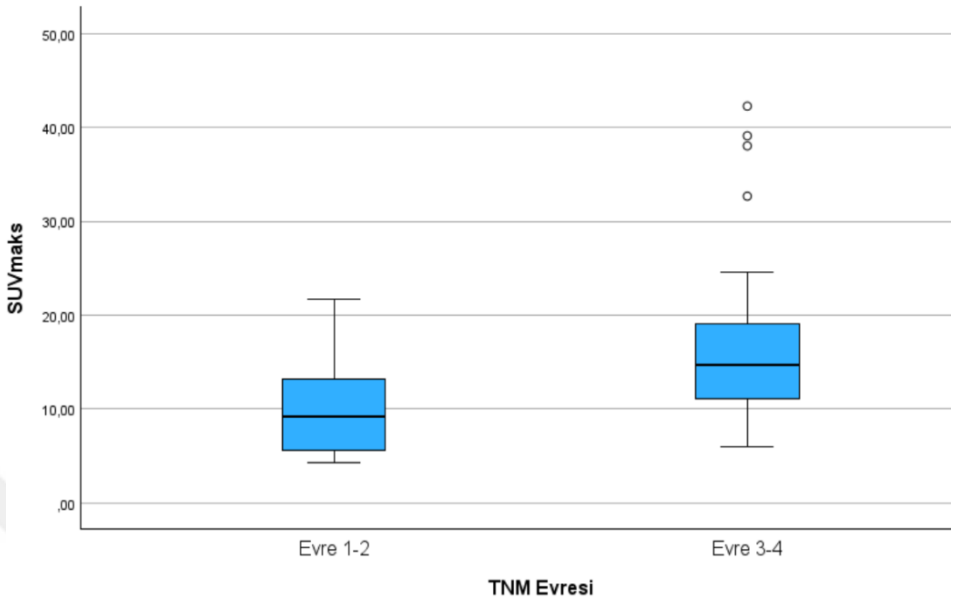

Grafik 6. TNM evresi ile primer tümör MTV değeri arasındaki ilişki (n=81)

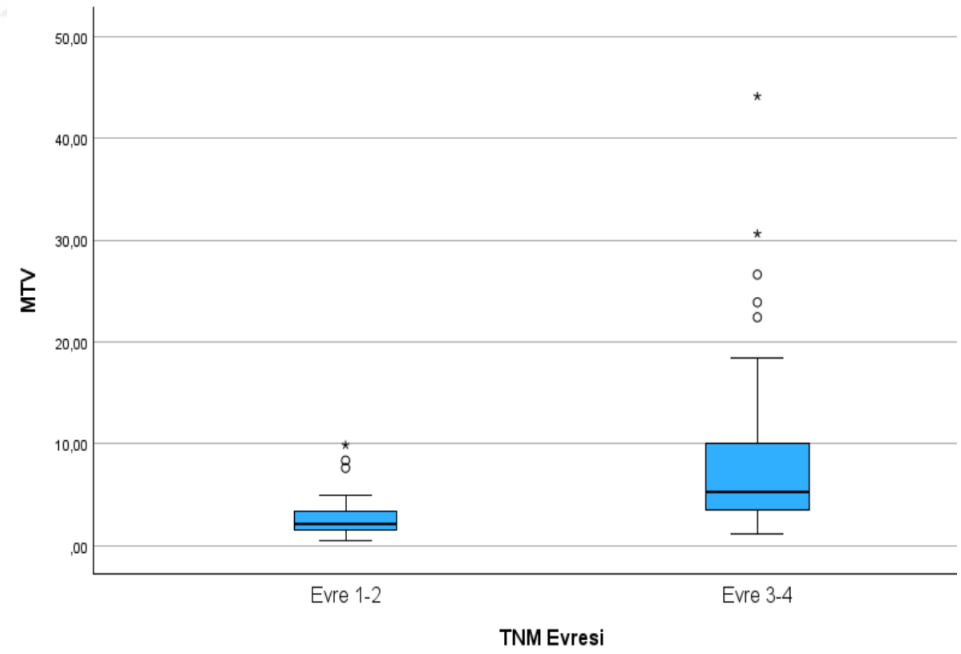

Primer tümörün anatomik özelliklerinden olan kıkırdak invazyonu, anterior komissür tutulumu, paraglottik alan tutulumu ve ekstralaringeal yayılım ile lenf nodu metastazı varlığı (N1-3)/yokluğu (N0) arasındaki ilişki incelendiğinde;

Kıkırdak invazyonu olan 46 hastanın 24'ünde (%52,1) lenf nodu metastazı varken, invazyon olmayan 35 hastanın 5'inde (%14,2) lenf nodu metastazı vardı. Bu iki grup arasında lenf nodu metastazı açısından anlamlı farklılık vardı. (p=<0,001*)

Anterior komissür tutulumu olan 52 hastanın 20'sinde (%38,4) lenf nodu metastazı varken tutulum olmayan 29 hastanın 9'unda (%31) lenf nodu metastazı vardı. Bu iki grup arasında lenf nodu metastazı açısından anlamlı farklılık yoktu. (p=0,6)

Paraglottik alan tutulumu olan 41 hastanın 20'sinde (%48,7) lenf nodu metastazı varken, tutulum olmayan 40 hastanın 9'unda (%22,5) lenf nodu metastazı vardı. Bu iki grup arasında lenf nodu metastazı açısından anlamlı farklılık vardı. (p=0,02*)

Ekstralaringeal yayılımı olan 19 hastanın 11'inde (%57,8) lenf nodu metastazı varken, yayılımı olmayan 62 hastanın 18'inde (%29) lenf nodu metastazı vardı. Bu iki grup arasında lenf nodu metastazı açısından anlamlı farklılık vardı. (p=0,03*) (Tablo 30)

Tablo 30. Primer tümörün anatomik özellikleri ile N evresi arasındaki ilişki (n=81)

	Lenf Nodu Metastazı			
	Yok (N0)	**Var (N1-3)**	**Toplam Hasta Sayısı (Yüzde)**	**p (Fisher's Exact Test)**
Kıkırdak İnvazyonu				<0,001*
Var	22 (%47,9)	24 (%52,1)	46 (%100)	
Yok	30 (%85,8)	5 (%14,2)	35 (%100)	
Anterior Komissür Tutulumu				0,6
Var	32 (%61,6)	20 (%38,4)	52 (%100)	
Yok	20 (%69)	9 (%31)	29 (%100)	
Paraglottik Alan Tutulumu				0,02*
Var	21 (%51,3)	20 (%48,7)	41 (%100)	
Yok	31 (%77,5)	9 (%22,5)	40 (%100)	
Ekstralaringeal Yayılım				0,03*
Var	8 (%42,2)	11 (%57,8)	19 (%100)	
Yok	44 (%71)	18 (%29)	62 (%100)	

4.6. ^{18}F FDG PET/MR ve Baş-boyun MR Görüntülemelerinden Elde Edilen Parametrelerin Birbirleriyle İlişkisi

Bu başlık altında 81 hastanın ^{18}F FDG PET/MR ve Baş-boyun MR görüntülemelerinden elde edilen parametrelerin birbirleriyle ilişkisi incelendi.

4.6.1.^{18}F FDG PET/MR ve baş-boyun MR'dan elde edilen N evrelerinin birbirleriyle ilişkisi

81 hastada baş-boyun MR'dan ve BG, ME ve KC eşikleri kullanılarak ^{18}F FDG PET/MR'dan 4 farklı N evresi elde edildi. Bu N evrelerinin birbirleriyle ilişkisi ve uyumları karşılaştırıldı. Bütün görüntüleme yöntemleri arasında istatistiksel olarak anlamlı ilişki vardı. ($p<0,001$) ^{18}F FDG PET/MR-BG diğer görüntüleme yöntemleriyle düşük uyum gösterdi. (PET/MR-ME, PET/MR-KC ve baş-boyun MR için sırasıyla; $\kappa = 0,397$, $\kappa = 0,274$, $\kappa = 0,299$) ^{18}F FDG PET/MR-BG dışındaki görüntüleme yöntemleri ise birbirleriyle orta-iyi uyum

gösterdi. (PET/MR-ME ve PET/MR-KC için κ = 0,647; PET/MR-ME ve baş-boyun MR için κ = 0,480; PET/MR-KC ve baş-boyun MR için κ = 0,570). Birbiriyle en yüksek uyumu gösteren tetkikler ^{18}F FDG PET/MR-ME ve ^{18}F FDG PET/MR-KC idi. (κ = 0,647) (Tablo 31)

Tablo 31. Görüntüleme yöntemlerinden elde edilen N evrelerinin karşılaştırılması (n=81)

		PET/MR-ME				**p (Pearson Chi-Square)**	**κ (p) (Cohen's kappa)**
		N0	N1	N2	N3		
PET/MR-BG	N0	13	0	0	0	<0,001*	0,397 (<0,001*)
	N1	12	7	0	0		
	N2	10	12	25	0		
	N3	0	0	0	2		
		PET/MR-KC					
		N0	N1	N2	N3		
PET/MR-BG	N0	13	0	0	0	<0,001*	0,274 (<0,001*)
	N1	16	3	0	0		
	N2	21	6	20	0		
	N3	0	0	0	2		
		Baş-boyun MR					
		N0	N1	N2	N3		
PET/MR-BG	N0	11	1	1	0	<0,001*	0,299 (<0,001*)
	N1	15	4	0	0		
	N2	18	5	24	0		
	N3	0	0	0	2		
		PET/MR-KC					
		N0	N1	N2	N3		
PET/MR-ME	N0	35	0	0	0	<0,001*	0,647 (<0,001*)
	N1	13	6	0	0		
	N2	2	3	20	0		
	N3	0	0	0	2		
		Baş-boyun MR					
		N0	N1	N2	N3		
PET/MR-ME	N0	30	2	3	0	<0,001*	0,480 (<0,001*)
	N1	9	5	5	0		
	N2	5	3	17	0		
	N3	0	0	0	2		
		Baş-boyun MR					
		N0	N1	N2	N3		
PET/MR-KC	N0	39	4	7	0	<0,001*	0,570 (<0,001*)
	N1	3	4	2	0		
	N2	2	2	16	0		
	N3	0	0	0	2		

Baş-boyun MR, ^{18}F FDG PET/MR-BG, ^{18}F FDG PET/MR-ME ve ^{18}F FDG PET/MR-KC'de saptanan patolojik lenf nodu sayısı Tablo 32'de gösterilmiş ve her bir görüntüleme yönteminde saptanan patolojik lenf nodu sayısı arasındaki farklılık değerlendirilmiştir. (Tablo 33) En fazla lenf nodu ^{18}F FDG PET/MR-BG'da saptanırken en az lenf nodu ^{18}F FDG PET/MR-KC'de saptandı. ^{18}F FDG PET/MR-ME ve baş-boyun MR'da saptanan patolojik lenf nodu sayıları arasında anlamlı farklılık yokken (p=0,63) diğer görüntüleme yöntemlerinde saptanan lenf nodu sayıları arasında anlamlı farklılık vardı. (p=<0,001*, p=0,002*)

Tablo 32. Görüntülemelerde saptanan patolojik lenf nodu sayıları (n=81)

	Patolojik Lenf Nodu Sayısı	
	Ortanca (Minimum-Maksimum)	**Ortalama ±SD**
PET/MR-BG	**2 (0-9)**	**2,5 ± 2,1**
PET/MR-ME	**1 (0-8)**	**1,4 ± 1,8**
PET/MR-KC	**0 (0-8)**	**0,9 ± 1,6**
Baş-boyun MR	**0 (0-16)**	**1,8 ± 3,1**

Tablo 33. Görüntülemelerde belirlenen patolojik lenf nodu sayılarının birbirleriyle ilişkisi [Wilcoxon testi, p değerleri (z değerleri), n=81]

	PET/MR-BG	**PET/MR-ME**	**PET/MR-KC**	**Baş-boyun MR**
Baş-boyun MR	<0,001*(4,5)	0,63 (-0,4)	0,002* (-3,1)	-
PET/MR-KC	<0,001*(6,7)	<0,001*(4,6)	-	
PET/MR-ME	<0,001*(6,3)	-		
PET/MR-BG	-			

4.6.2. ^{18}F FDG PET/MR ve baş-boyun MR'dan elde edilen sayısal parametreler ve primer tümöre ait anatomik özellikler arasındaki ilişki

Primer tümörün anatomik özellikleri ile (kıkırdak invazyonu, anterior komissür tutulumu, paraglottik alan tutulumu, ekstralaringeal yayılım) görüntülemelerden elde edilen primer tümöre (SUVmaks, SUVort, SUVpik, SUV SD, MTV, TLG ve ADCmin değerleri) ve lenf nodlarına (en büyük lenf nodunun kısa çapı ve en yoğun ^{18}F FDG tutulumu gösteren lenf nodunun SUVmaks değeri) ait sayısal parametreler arasındaki ilişki incelendi.

Primer tümörde kıkırdak invazyonu olan ve olmayan gruplar arasında tüm sayısal parametrelerde istatistiksel olarak anlamlı farklılık vardı. Kıkırdak invazyonu olmayan grupta ADCmin değeri daha yüksekken diğer tüm değerler invazyon olan grupta daha yüksekti. (Tablo 34)

Tablo 34. Kıkırdak invazyonu varlığı/yokluğu ile primer tümöre ve lenf nodlarına ait sayısal parametreler arasındaki ilişki (n=81)

	Kıkırdak İnvazyonu		
	Yok	**Var**	**p (Mann-Whitney U)**
Primer Tümör			
SUVmaks	11,0 (4,2-38,0)	16,1 (6,3-42,3)	<0,001*
SUVort	6,7 (2,9-23,4)	9,6 (3,9-25,7)	<0,001*
SUVpik	7,6 (0,9-22,7)	12,0 (5,1-29,1)	<0,001*
SUV SD	1,5 (0,6-4,8)	2,0 (0,8-6,6)	0,002*
MTV	2,2 (0,8-9,9)	6,8 (1,5-44,1)	<0,001*
TLG	14,5 (2,8-71,0)	69,0 (8,2-475,1)	<0,001*
ADCmin	102,4 (34,8-217,0)	65,8 (21,7-186,0)	<0,001*
Lenf Nodu			
Kısa çap	6,5 (2,3-48,0) mm	8,2 (2,2-35,7) mm	0,01*
SUVmaks	2,9 (0,7-13,5)	4,1 (0,7-19,1)	0,002*

Primer tümörde anterior komissür tutulumu olan ve olmayan gruplar arasında hiçbir sayısal parametrede istatistiksel olarak anlamlı farklılık yoktu. (Tablo 35)

Tablo 35. Anterior komissür tutulumu varlığı/yokluğu ile primer tümöre ve lenf nodlarına ait sayısal parametreler arasındaki ilişki (n=81)

	Anterior Komissür Tutulumu		
	Yok	**Var**	**p (Mann-Whitney U)**
Primer Tümör			
SUVmaks	13,1 (4,2-42,3)	14,7 (4,7-39,1)	0,12
SUVort	7,7 (2,9-23,4)	9,1 (3,0-25,7)	0,14
SUVpik	8,8 (0,9-29,1)	10,2 (3,3-27,7)	0,21
SUV SD	1,8 (0,6-4,7)	2,0 (0,6-6,6)	0,21
MTV	3,6 (0,9-44,1)	4,5 (0,8-30,6)	0,18
TLG	24,3 (2,8-475,1)	43,8 (4,5-419,0)	0,08
ADCmin	80,9 (21,7-186)	79,6 (33,3-217,0)	0,79
Lenf Nodu			
Kısa çap	7,4 (2,3-48,0) mm	7,7 (2,2-29,2) mm	0,8
SUVmaks	3,4 (0,9-17,6)	3,8 (0,7-19,1)	0,07

Primer tümörde paraglottik alan tutulumu olan ve olmayan gruplar arasında SUV SD dışındaki tüm sayısal parametrelerde istatistiksel olarak anlamlı farklılık vardı. Paraglottik alan tutulumu olmayan grupta ADCmin değeri daha yüksekken diğer tüm değerler tutulum olan grupta daha yüksekti. (Tablo 36)

Tablo 36. Paraglottik alan tutulumu varlığı/yokluğu ile primer tümöre ve lenf nodlarına ait sayısal parametreler arasındaki ilişki (n=81)

	Paraglottik Alan Tutulumu		
	Yok	**Var**	**p (Mann-Whitney U)**
Primer Tümör			
SUVmaks	12,4 (4,2-42,3)	15,4 (6,0-39,1)	0,03*
SUVort	7,4 (2,9-23,4)	9,5 (3,6-25,7)	0,03*
SUVpik	8,4 (0,9-29,1)	12,0 (3,9-27,7)	0,02*
SUV SD	1,8 (0,6-4,7)	2,0 (0,7-6,6)	0,1
MTV	3,2 (0,8-13,1)	5,7 (1,1-44,1)	<0,001*
TLG	25,1 (2,8-291,0)	54,0 (10,7-475,1)	<0,001*
ADCmin	88,3 (34,8-217,0)	75,4 (21,7-157,0)	0,03*
Lenf Nodu			
Kısa çap	6,9 (2,2-48,0) mm	8,3 (3,8-35,7) mm	0,04*
SUVmaks	3,3 (0,73-13,5)	4,3 (0,75-19,0)	0,008*

Primer tümörde ekstralaringeal yayılım olan ve olmayan gruplar arasında sayısal parametrelerden yalnızca primer tümörün MTV ve TLG değerleri ve lenf nodunun kısa çapı ve SUVmaks değeri arasında istatistiksel olarak anlamlı

farklılık vardı. Ekstralaringeal yayılım olmayan grupta ADCmin değeri daha yüksekken diğer tüm değerler yayılım olan grupta daha yüksekti. (Tablo 37)

Tablo 37. Ekstralaringeal yayılım varlığı/yokluğu ile primer tümöre ve lenf nodlarına ait sayısal parametreler arasındaki ilişki (n=81)

	Ekstralaringeal Yayılım		
	Yok	**Var**	**p (Mann-Whitney U)**
Primer Tümör			
SUVmaks	13,1 (4,2-42,3)	15,1 (7,3-23,3)	0,2
SUVort	7,7 (2,9-25,7)	9,3 (4,4-13,7)	0,2
SUVpik	8,5 (0,9-29,1)	11,1 (5,5-18,4)	0,054
SUV SD	1,9 (0,6-6,6)	2,0 (0,9-3,1)	0,4
MTV	3,7 (0,8-26,6)	13,4 (1,5-44,1)	<0,001*
TLG	27,7 (2,8-291,0)	89,3 (8,2-475,1)	<0,001*
ADCmin	84,6 (33,3-217,0)	69,0 (21,7-124,0)	0,07
Lenf Nodu			
Kısa çap	7,2 (2,2-48,0) mm	8,4 (4,3-35,7) mm	0,02*
SUVmaks	3,5 (0,7-19,0)	4,1 (2,3-17,5)	0,01*

4.6.3. ^{18}F FDG PET/MR ve baş-boyun MR'dan elde edilen sayısal parametrelerin birbirleriyle korelasyonu

Primer tümör (SUVmaks, SUVort, SUVpik, SUV SD, MTV, TLG, ADCmin) ve lenf nodlarına (en büyük lenf nodu kısa çap ve en yoğun^{18}F FDG tutulumu gösteren lenf nodu SUVmaks) ait sayısal parametrelerin birbirleriyle korelasyonu incelendi.

Primer tümöre ait parametrelerin (SUVmaks, SUVort, SUVpik, SUV SD, MTV, TLG, ADCmin) hepsi birbirleriyle anlamlı korelasyon gösterdi. ADCmin tüm parametrelerle negatif korelasyon gösterirken, diğer parametrelerin kendi içinde gösterdikleri korelasyon pozitifti.(Tablo 38)

Lenf nodlarına ait parametrelerden lenf nodu SUVmaks, primer tümörden elde edilen tüm parametrelerle ve lenf nodu çapı ile anlamlı korelasyon gösterdi.

Lenf nodlarına ait parametrelerden lenf nodu çapı ise primer tümöre ait parametrelerden sadece MTV, TLG ve ADCmin değeri ve lenf nodu SUVmaks değeri ile anlamlı korelasyon gösterdi. (Tablo 38)

Tablo 38.Görüntülemelerde primer tümör ve lenf nodundan elde edilen sayısal parametrelerin korelasyonu (n=81) (Spearmen Korelasyon Testi)

SUVmaks	r p	1,0 .								
SUVort	r p	,995** <,001	1,0 .							
SUVpik	r p	,972** <,001	,977** <,001	1,0 .						
SUV SD	r p	,972** <,001	,982** <,001	,942** <,001	1,0 .					
MTV	r p	,310** ,005	,308** ,005	,446** <,001	,227* ,037	1,0 .				
TLG	r p	,676** <,001	,676** <,001	,789** <,001	,582** <,001	,892** <,001	1,0 .			
ADCmin	r p	-,478** <,001	-,494** <,001	-,537** <,001	-,453** <,001	-,434** <,001	-,550** <,001	1,0 .		
Lenf Nodu Kısa Çap	r p	,160 ,153	,142 ,206	,232* ,039	,103 ,358	,397** <,001	,375** ,001	-,283* ,011	1,0 .	
Lenf Nodu SUVmaks	r p	,361** ,001	,342** ,002	,397** <,001	,271* ,015	,475** <,001	,509** <,001	-,298** ,007	,710** <,001	1,0 .
		SUVmaks	**SUVort**	**SUVpik**	**SUV SD**	**MTV**	**TLG**	**ADCmin**	**Lenf Nodu Kısa Çap**	**Lenf Nodu SUVmaks**

4.7. ^{18}F FDG PET/MR ve Baş-boyun MR'ın Nodal Evrelemedeki Diagnostik Değeri

Cerrahi yapılan ve cerrahi sonrası histopatoloji raporu olan 39 hasta vardı. Bu başlık altında histopatolojik korelasyonu olan 39 hastada ^{18}F FDG PET/MR ve Baş-boyun MR görüntülemelerinin nodal evrelemedeki performansları değerlendirildi.

Baş-boyun MR'dan ve BG, ME ve KC eşikleri kullanılarak ^{18}F FDG PET/MR'dan elde edilen N evreleri histopatolojik N evreleriyle karşılaştırıldı. ^{18}F

FDG PET/MR-BG, ^{18}F FDG PET/MR-ME, ^{18}F FDG PET/MR-KC ve baş-boyun MR'ın N evrelemesindeki doğruluk oranları sırasıyla %30.8, %46.2, %69.2, %59 olarak hesaplandı. Nodal evrelemede en yüksek doğruluğa sahip görüntüleme yöntemi KC eşiği kullanılarak değerlendirilen ^{18}F FDG PET/MR'dı. ^{18}F FDG PET/MR-BG 27 hastada (7 evre düşüşü, 20 evre artışı), ^{18}F FDG PET/MR-ME 21 hastada (9 evre düşüşü, 12 evre artışı), ^{18}F FDG PET/MR-KC 12 hastada (9 evre düşüşü, 3 evre artışı), baş-boyun MR 16 hastada (9 evre düşüşü, 7 evre artışı) nodal evre değişikliğine neden oldu. ^{18}F FDG PET/MR-KC, 4 hastada baş-boyun MR'da N2 olarak değerlendirilen evreyi doğru bir şekilde N0'a çekti. (Tablo 39)

Tablo 39. ^{18}F FDG PET/MR-BG, PET/MR-ME, PET/MR-KC ve Baş-boyun MR görüntülemelerinden elde edilen N evrelerinin histopatolojik N evresi ile karşılaştırılması (n=39)

		Histopatolojik N Evresi			
		N0	N1	N2	N3
^{18}F FDG PET/MR-BG N Evresi	N0	7	0	0	0
	N1	4	0	1	1
	N2	14	2	5	5
		Histopatolojik N Evresi			
		N0	N1	N2	N3
^{18}F FDG PET/MR-ME N Evresi	N0	14	0	0	0
	N1	7	1	3	1
	N2	4	1	3	5
		Histopatolojik N Evresi			
		N0	N1	N2	N3
^{18}F FDG PET/MR-KC N Evresi	N0	22	0	1	0
	N1	0	2	2	1
	N2	3	0	3	5
		Histopatolojik N Evresi			
		N0	N1	N2	N3
Baş-boyun MR N Evresi	N0	18	1	0	0
	N1	0	1	2	2
	N2	7	0	4	4

Her bir görüntüleme yönteminin lenf nodu metastazı saptama performansı histopatoloji referans alınarak karşılaştırıldı. (Tablo 40) Lenf nodu metastazı saptamada, ^{18}F FDG PET/MR-BG ve ^{18}F FDG PET/MR-ME ile histopatoloji arasında anlamlı fark bulunurken ($p<0.001$, $p=0.001$), ^{18}F FDG PET/MR-KC ve baş-boyun MR ile histopatoloji arasında anlamlı fark bulunmadı. ($p=0.625$, $p=0.07$) ^{18}F FDG PET/MR-KC'in histopatoloji ile uyumu iyi-mükemmel iken ($\kappa = 0.784$ $p<0.001$), baş-boyun MR'ın orta-iyi idi. ($\kappa =0.593$ $p<0.001$) Lenf nodu metastazı saptamada duyarlılık, özgüllük, doğruluk, PPD ve NPD sırasıyla ^{18}F FDG PET/MR-BG için %100, %28, %53.8, %43.7, %100; ^{18}F FDG ^{18}F FDG PET/MR-ME için %100, %56, %71.8, %56, %100; ^{18}F FDG PET/MR-KC için %92.8, %88, %89.7, %81.2, %95.6; ve baş-boyun MR için %92.8, %72, %79.5, %65, %94.7 idi. (Tablo 41)

Tablo 40. ^{18}F FDG PET/MR-BG, PET/MR-ME, PET/MR-KC ve Baş-boyun MR görüntülemelerindeki lenf nodu metastazı varlığının histopatoloji ile karşılaştırılması (n=39)

		Histopatoloji	
		Lenf nodu metastazı yok	Lenf nodu metastazı var
^{18}F FDG PET/MR-BG	Lenf nodu metastazı yok	7	0
	Lenf nodu metastazı var	18	14
		Histopatoloji	
		Lenf nodu metastazı yok	Lenf nodu metastazı var
^{18}F FDG PET/MR-ME	Lenf nodu metastazı yok	14	0
	Lenf nodu metastazı var	11	14
		Histopatoloji	
		Lenf nodu metastazı yok	Lenf nodu metastazı var
^{18}F FDG PET/MR-KC	Lenf nodu metastazı yok	22	1
	Lenf nodu metastazı var	3	13
		Histopatoloji	
		Lenf nodu metastazı yok	Lenf nodu metastazı var
Baş-boyun MR	Lenf nodu metastazı yok	18	1
	Lenf nodu metastazı var	7	13

Tablo 41. Görüntüleme yöntemlerinin lenf nodu metastazı saptamadaki performans metrikleri

	Duyarlılık	**Özgüllük**	**Doğruluk**	**PPD**	**NPD**
PET/MR-BG	%100	%28	%53.8	%43.7	%100
PET/MR-ME	%100	%56	%71.8	%56	%100
PET/MR-KC	%92.8	%88	%89.7	%81.2	%95.6
Baş-boyun MR	%92.8	%72	%79.5	%65	%94.7

Her bir görüntüleme yönteminin lenf nodu metastazı yerini saptama performansı histopatoloji referans alınarak karşılaştırıldı. (Tablo 42) Lenf nodu metastazı yerini saptamada, ^{18}F FDG PET/MR-BG ve ^{18}F FDG PET/MR-ME ile

histopatoloji arasında anlamlı fark bulunurken (p<0.001, p=0.007), ^{18}F FDG PET/MR-KC ve baş-boyun MR ile histopatoloji arasında anlamlı fark bulunmadı. (p=0.172, p=0.158) ^{18}F FDG PET/MR-KC'in histopatoloji ile uyumu iyi iken (κ = 0.670 p<0.001), baş-boyun MR'ın orta idi. (κ =0.439 p<0.001)

Tablo 42. ^{18}F FDG PET/MR-BG, PET/MR-ME, PET/MR-KC ve Baş-boyun MR görüntülemelerindeki lenf nodu yerinin histopatoloji ile karşılaştırılması (n=39)

		Histopatoloji		
		Lenf nodu yok	İpsilateral	Bilateral
^{18}F FDG PET/MR-BG	Lenf nodu yok	7	0	0
	İpsilateral	9	4	1
	Bilateral	9	4	5
		Histopatoloji		
		Lenf nodu yok	İpsilateral	Bilateral
^{18}F FDG PET/MR-ME	Lenf nodu yok	14	0	0
	İpsilateral	8	7	3
	Bilateral	3	1	3
		Histopatoloji		
		Lenf nodu yok	İpsilateral	Bilateral
^{18}F FDG PET/MR-KC	Lenf nodu yok	22	1	0
	İpsilateral	1	7	3
	Bilateral	2	0	3
		Histopatoloji		
		Lenf nodu yok	İpsilateral	Bilateral
Baş-boyun MR	Lenf nodu yok	18	1	0
	İpsilateral	3	5	3
	Bilateral	4	2	3

Her bir görüntülemede saptanan patolojik lenf nodu sayıları ile histopatolojide saptanan patolojik lenf nodu sayısı arasındaki ilişki incelendi. Metastatik olarak yorumlanan lenf nodu sayısı ^{18}F FDG PET/MR-BG'de en fazla iken, ^{18}F FDG PET/MR-KC'de en az sayıda idi. (Tablo 43) Saptanan patolojik lenf nodu sayısında histopatoloji ile ^{18}F FDG PET/MR-BG ve Baş-boyun MR arasında anlamlı farklılık varken, histopatoloji ile ^{18}F FDG PET/MR-ME ve ^{18}F FDG PET/MR-KC arasında anlamlı farklılık yoktu. ^{18}F FDG PET/MR-ME ve ^{18}F

FDG PET/MR-KC'in saptadıkları patolojik lenf nodu sayısında ise anlamlı farklılık vardı. (p=<0,001) Sonuç olarak histopatoloji ile en yakın değerleri ^{18}F FDG PET/MR-KC verdi. (KC z=-0,3, ME z=1,5)(Tablo 44)

Tablo 43. Histopatolojide ve görüntülemelerde saptanan patolojik lenf nodu sayıları (n=39)

	Patolojik Lenf Nodu Sayısı	
	Ortanca (Minimum-Maksimum)	**Ortalama ±SD**
Histopatoloji	**0 (0-7)**	**1,0 ± 1,7**
PET/MR-BG	**2 (0-8)**	**2,7 ± 2,1**
PET/MR-ME	**1 (0-7)**	**1,4 ± 1,6**
PET/MR-KC	**0 (0-4)**	**0,9 ± 1,3**
Baş-boyun MR	**1 (0-16)**	**2,0 ± 3,4**

Tablo 44. Görüntülemelerde belirlenen patolojik lenf nodu sayısının histopatolojideki patolojik lenf nodu sayısıyla ilişkisi [Wilcoxon testi, p değerleri (z değerleri), n=39]

	PET/MR-BG	**PET/MR-ME**	**PET/MR-KC**	**Baş-boyun MR**
Histopatoloji	<0,001*(4,0)	0,14 (1,5)	0,75 (-0,3)	0,04* (2,1)

4.8.Genel Sağkalımı Öngören Parametreler

Voksel sayısı 64'ün altında kaldığı için primer lezyonlarına radyomiks yapılamayan 4 hasta dışlandı ve bu başlık altında genel sağkalımı öngören parametreleri belirlemek ve modeller oluşturmak amacıyla 77 hastanın ^{18}F FDG PET/MR ve baş-boyun MR görüntülemelerinden elde edilen parametreler, PET radyomiks analizinden elde edilen veriler ve demografik (yaş) ve klinik bilgileri (tedavi yöntemi) incelendi.

4.8.1.Cox regresyon analizi

Yapılan tek değişkenli cox regresyon analizinde primer tümörün MTV ve ADCmin değerleri, kıkırdak invazyonu varlığı, paraglottik alan tutulumu varlığı, ekstralaringeal yayılım varlığı, baş-boyun MR'dan elde edilen T evresi; radyomiks şekil özelliklerinden Surface Area ve Surface To Volume Ratio, radyomiks birinci derece özelliklerden Skewness ve Kurtosis, radyomiks ikinci derece özelliklerden GLCM Joint Maximum, GLCM Correlation, NGTDM Coarsness, GLSZM GLNU, GLSZM ZSNU, GLSZM ZSE prognostik faktörler olarak bulundu. Bu parametreler için yapılan çok değişkenli regresyon analizinde sadece ekstralaringeal yayılım varlığı ve GLSZM ZSNU genel sağkalımı öngörmek için bağımsız prediktörler olarak saptandı. (Tablo 45)

Tablo 45. Genel sağkalımı öngören değişkinlerin belirlenmesi için Cox regresyon analizi (n=77)

	Tek Değişkenli Regresyon Analizi (HR; %95 CI; p)	**Çok Değişkenli Regresyon Analizi (HR; %95 CI; p)**
Yaş	1,03 ; 0,99-1,08 ; 0,1	
Tedavi		
Cerrahi Uygulanan / Uygulanmayan (T1-2)	2,86 ; 0,52-15,69 ; 0,2	
Cerrahi Uygulanan / Uygulanmayan (T3-4)	0,82 ; 0,32-2,09 ; 0,6	
Baş-boyun MR T Evresi	1,96 ; 1,26-3,05 ; **0,003***	
N Evresi (N0 / N1-3)		
PET/MR-BG	1,83 ; 0,54-6,19 ; 0,3	
PET/MR-ME	1,78 ; 0,76-4,17 ; 0,2	
PET/MR-KC	1,76 ; 0,79-3,92 ; 0,1	
Baş-boyun MR	0,90 ; 0,40-2,02 ; 0,8	
Primer Tümör		
SUVmaks	1,02 ; 0,97-1,07 ; 0,3	
SUVort	1,04 ; 0,97-1,13 ; 0,2	
SUVpik	1,04 ; 0,98-1,11 ; 0,1	
SUV SD	1,19 ; 0,83-1,72 ; 0,3	
MTV	1,05 ; 1,01-1,09 ; **0,008***	
TLG	1,003 ; 1,0-1,007 ; 0,054	

ADCmin	0,98 ; 0,97-0,99 ; **0,02***	
Kıkırdak invazyonu	3,49 ; 1,30-9,38 ; **0,01***	
Anterior Komissür Tutulumu	1,29 ; 0,55-3,03 ; 0,5	
Paraglottik Alan Tutulumu	2,45 ; 1,04-5,77 ; **0,03***	
Ekstralaringeal Yayılım	4,92 ; 2,16-11,21 ; **<0,001***	4,53 ; 1,01-20,17 ;**0,04****
Lenf Nodu		
Kısa Çap	1,02 ; 0,98-1,06 ; 0,2	
SUVmaks	1,07 ; 0,97-1,17 ; 0,1	
Radyomiks Şekil Özellikleri		
Surface Area	1,01 ; 1,002-1,03 ; **0,02***	
Surface To Volume Ratio	0,43 ; 0,26-0,70 ; **<0,001***	
Compacity	1,07 ; 0,96-1,19 ; 0,2	
Compactness 1	0 ; 0-4374071,498 ; 0,1	
Compactness 2	0,09 ; 0,005-1,61; 0,1	
Spherical Disproportion	3,91 ; 0,47-32,05 ; 0,2	
Sphericity	0,03 ; 0-3,08 ; 0,1	
Asphericity	3,91 ; 0,47-32,05 ; 0,2	
Radyomiks Birinci Derece Özellikler		
Mean	1,04 ; 0,97-1,10 ; 0,2	
Variance	1,00 ; 0,99-1,004 ; 0,9	
Skewness	0,16 ; 0,03-0,70 ; **0,01***	
Kurtosis	0,33 ; 0,13-0,80 ; **0,01***	
Median	1,04 ; 0,98-1,10 ; 0,1	
Minimum Grey Level	1,009 ; 0,95-1,06 ; 0,7	
10th Percentile	1,01 ; 0,96-1,07 ; 0,5	
25th Percentile	1,02 ; 0,97-1,09 ; 0,3	
50th Percentile	1,04 ; 0,98-1,10 ; 0,1	
75th Percentile	1,02 ; 0,98-1,08 ; 0,2	
90th Percentile	1,01 ; 0,98-1,05 ; 0,3	
Standart Deviation	1,01 ; 0,93-1,09 ; 0,7	
Maximum Grey Level	1,008 ; 0,98-1,03 ; 0,5	
Mode	0,99 ; 0,95-1,04 ; 0,9	
Interquartile Range	1,01 ; 0,96-1,05 ; 0,6	
Range	1,004 ; 0,98-1,02 ; 0,6	
Mean Absolute Deviation	1,01 ; 0,93-1,11 ; 0,7	
Robust Mean Absolute Deviation	1,02 ; 0,91-1,14 ; 0,7	
Median Absolute Deviation	1,01 ; 0,93-1,11 ; 0,6	
Coefficient Of Variation	0,93 ; 0,16-5,18 ; 0,9	
Quartile Coefficient Of Dispersion	1,19 ; 0,17-8,43 ; 0,8	
Entropy Log10	3,09 ; 0,61-15,52 ; 0,1	
Entropy Log2	1,40 ; 0,86-2,28 ; 0,1	
Area Under Curve	1,07 ; 0,92-1,25 ; 0,3	
Uniformity	0 ; 0-2,38 ; 0,06	
Maximum Histogram Gradient	1,02 ; 0,98-1,05 ; 0,2	
Maximum Histogram Gradient Grey Level	0,99 ; 0,94-1,05 ; 0,9	
Minimum Histogram Gradient	0,92 ; 0,84-1,005 ; 0,06	

Minimum Histogram Gradient Grey Level	1,01 ; 0,97-1,04 ; 0,5	
Radyomiks İkinci Derece Özellikler (GLCM)		
Joint Maximum	0 ; 0-0,006 ; **0,03***	
Joint Average	1,03 ; 0,97-1,09 ; 0,2	
Joint Variance	1,00 ; 0,99-1,004 ; 0,9	
Joint Entropy Log 2	1,26 ; 0,94-1,69 ; 0,1	
Joint Entropy Log 10	2,20 ; 0,83-5,81 ; 0,1	
Difference Average	0,99 ; 0,91-1,07 ; 0,8	
Difference Variance	0,99 ; 0,99-1,006 ; 0,6	
Difference Entropy	1,01 ; 0,91-1,11 ; 0,8	
Sum Average	1,01 ; 0,98-1,04 ; 0,2	
Sum Variance	1,00 ; 0,99-1,001 ; 0,8	
Sum Entropy	1,004 ; 0,88-1,13 ; 0,9	
Angular Second Moment	0 ; 0-6084,34 ; 0,06	
Contrast	0,99 ; 0,99-1,002 ; 0,6	
Dissimilarity	0,99 ; 0,91-1,07 ; 0,8	
Inverse Difference	0,18 ; 0,002-16,34 ; 0,4	
Normalised Inverse Difference	75147,15 ; 0,006-975841957063,69 ; 0,1	
Inverse Difference Moment	0,08 ; 0,001-13,85 ; 0,3	
Normalised İnverse Difference Moment	322948334,31 ; 0,11-929240036532625280,0 ; 0,07	
İnverse Variance	0,22 ; 0,001-38,24 ; 0,5	
Correlation	48,11 ; 2,34-988,02 ; **0,01***	
Autocorrelation	1,0 ; 0,99-1,002 ; 0,3	
Cluster Tendency	1,0 ; 0,99-1,001 ; 0,8	
Cluster Shade	1,0 ; 1,0-1,0 ; 0,6	
Cluster Prominence	1,0 ; 1,0-1,0 ; 0,8	
Radyomiks İkinci Derece Özellikler (GLRLM)		
SRE	48304,11 ; 0-492007351654726,4 ; 0,3	
LRE	0,10 ; 0,001-14,89 ; 0,3	
LGLRE	0,09 ; 0-147331,13 ; 0,7	
HGLRE	1,001 ; 0,99-1,002 ; 0,4	
SRLGLE	0,08 ; 0-162498,35 ; 0,7	
SRHGLE	1,001 ; 0,99-1,002 ; 0,4	
LRLGLE	0,10 ; 0-93267,37 ; 0,7	
LRHGLE	1,001 ; 0,99-1,002 ; 0,3	
GLNU	1,02 ; 0,99-1,04 ; 0,08	
RLNU	1,001 ; 1,00-1,002 ; 0,057	
RP	2221,52 ; 0-114742516104,33 ; 0,3	
Radyomiks İkinci Derece Özellikler (GLSZM)		
SZE	3,23 ; 0,14-71,11 ; 0,4	
LZE	0,96 ; 0,90-1,02 ; 0,2	
LGLZE	0,03 ; 0-58263,32 ; 0,6	
HGLZE	1,00 ; 0,99-1,002 ; 0,5	
SZLGLE	0,05 ; 0-325737,75 ; 0,7	
SZHGLE	1,00 ; 0,99-1,002 ; 0,7	
LZLGLE	0,04 ; 0-6,32 ; 0,2	
LZHGLE	1,00 ; 1,00-1,00 ; 0,7	

GLNU	1,06 ; 1,01-1,11 ; **0,006***	
NGLNU	0 ; 0-39,37 ; 0,1	
ZSNU	1,003 ; 1,00-1,005 ; **0,02***	1,02 ; 1,002-1,04 ; **0,02****
NZSNU	1,77 ; 0,16-18,86 ; 0,6	
ZP	1,95 ; 0,22-17,26 ; 0,5	
GLV	1,00 ; 0,99-1,004 ; 1,0	
ZSV	0,94 ; 0,86-1,04 ; 0,2	
ZSE	2,08 ; 1,12-3,85 ; **0,02***	
Radyomiks İkinci Derece Özellikler (NGTDM)		
Coarseness	0 ; 0-0 ; **0,002***	
Contrast	0,79 ; 0,49-1,26 ; 0,3	
Busyness	20,31 ; 0,84-487,24 ; 0,06	
Complexity	1,00 ; 1,00-1,00 ; 0,9	
Strenght	0,98 ; 0,95-1,01 ; 0,3	

* Tek değişkenli regresyon analizinde anlamlı, ** Çok değişkenli regresyon analizinde anlamlı

4.8.2.Sağkalım eğrileri

Genel sağkalımın öngörülmesi için bağımsız prognostik faktörler olan primer tümörde ekstralaringeal yayılım varlığı ve radyomiks özelliklerinden GLSZM ZSNU için sağkalım eğrileri oluşturuldu ve genel sağkalım oranları ve süreleri ile alakalı veriler elde edildi.

Yapılan ROC analizi sonucunda GLSZM ZSNU değeri için en iyi kesme değeri 54,92 (Sensitivite: %79,2, Spesifite: %43,4, AUC: 0,703) olarak bulundu. GLSZM ZSNU değeri >54,92 olan 42 hastanın 19'u (%45,2) ölmüştü ve ortalama genel sağkalım süresi 56,4 aydı (%95 CI : 42,7-70,1). GLSZM ZSNU değeri =<54,92 olan 35 hastanın 5'i (%14,2) ölmüştü ve ortalama genel sağkalım süresi 63,1 aydı (%95 CI : 55,8-70,4). GLSZM ZSNU değeri > 54,92 olan hasta grubunda, genel sağkalım anlamlı olarak daha düşüktü. (p=0,004)(Tablo 46, Grafik 7).

Tablo 46. GLSZM ZSNU parametresinin 54,92 kesme değerine göre genel sağkalım oranı ve süresi (n=77)

	GLSZM ZSNU >54,92	**GLSZM ZSNU =<54,92**	p=0,004*
Genel Sağkalım Oranı (%)	%54,8	%85,8	
Genel Sağkalım Süresi (Ortalama)	56,4 ay	63,1 ay	

Grafik 7. GLSZM ZSNU parametresinin 54,92 kesme değerine göre genel sağkalım eğrisi

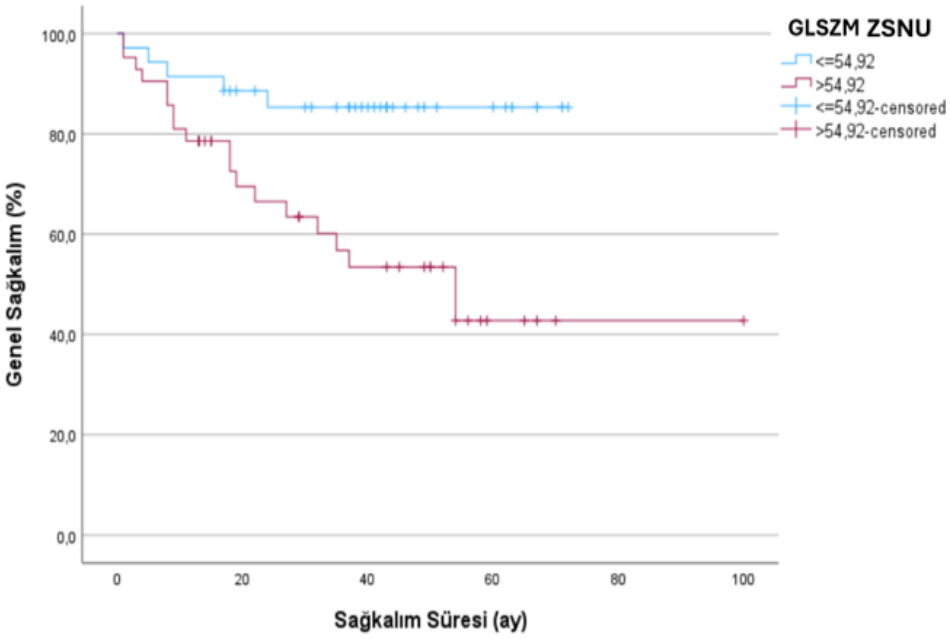

Ekstralaringeal yayılımı olmayan 59 hastanın 12'si (%20,3) ölmüştü ve ortalama genel sağkalım süresi 80,7 aydı (%95 CI : 70,9-90,4). Ekstralaringeal yayılımı olan 18 hastanın 12'si (%66,6) ölmüştü ve ortalama genel sağkalım süresi 29,0 aydı (%95 CI : 19,3-38,8). Ekstralaringeal yayılımı olan hasta grubunda, genel sağkalım anlamlı olarak daha düşüktü. (p<0,001, AUC: 0,689)(Tablo 47, Grafik 8).

Tablo 47. Ekstralaringeal yayılım varlığı/yokluğuna göre genel sağkalım oranı ve süresi (n=77)

	Ekstralaringeal Yayılım		
	Var	**Yok**	p<0,001*
Genel Sağkalım Oranı (%)	%33,4	%79,7	
Genel Sağkalım Süresi (Ortalama)	29,0 ay	80,7 ay	

Grafik 8. Ekstralaringeal yayılım varlığı/yokluğuna göre genel sağkalım eğrisi

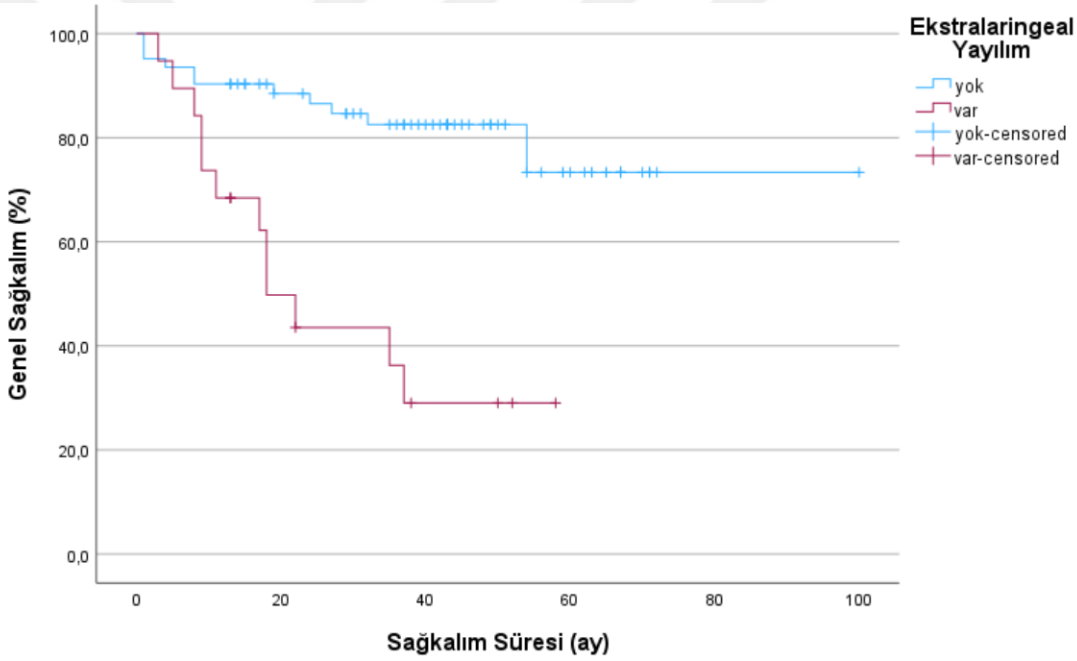

4.8.3.CART analizi ile oluşturulan karar ağacı modelleri

2 yıllık genel sağkalım

Takip süresi 2 yıldan az olan 6 hasta dışlandı. Kalan 71 hastadan 18'i (%25,3) 2 yıl içinde hayatını kaybederken, 53'ü (%74,7) yaşıyordu. 2 yıllık genel sağkalımı değerlendirmesi amacıyla oluşturulan 3 katmanlı karar ağacı modeli

için PET, MR ve PET radyomiksten elde edilen verilere yapılan analiz sonucu belirlenen bağımsız değişkenler GLSZM_GLNU, INTENSITY HISTOGRAM_Maximum Histogram Gradient, Lezyon SUVmaks ve ADCmin değerleriydi. Karar ağacı modeli, bu değişkenler arasında belirli eşik değerleri kullanarak sınıflandırma yaptı.

Modele göre ilk ayrım noktası olan GLSZM_GLNU değeri < 6.3 olan hastalarda sağkalım tahmini için ikinci ayrım noktası olan lezyonun SUVmaks değerine bakmak gerekiyordu. Eğer lezyon SUVmaks değeri <23 ise %95 sağkalım ihtimali varken, ≥ 23 ise %33 sağkalım ihtimali vardı. GLSZM_GLNU değeri ≥ 6.3 olan hastalarda ise ikinci ayrım noktası olarak INTENSITY HISTOGRAM_Maximum Histogram Gradient'e bakılması gerekiyordu. INTENSITY HISTOGRAM_Maximum Histogram Gradient değeri < 8.3 olan hastalarda >%95 sağkalım ihtimali varken, INTENSITY HISTOGRAM_Maximum Histogram Gradient değeri ≥ 8.3 olan hastalarda üçüncü ayrım noktası olan primer lezyonun ADCmin değerine bakmak gerekiyordu. ADCmin değeri ≥ 86 ise %66 sağkalım ihtimali varken, < 86 ise ~%10 sağkalım ihtimali vardı. (Şekil 24)

2 yıllık genel sağkalım için oluşturulan modelin performansını değerlendirmek amacıyla yapılan analizlere göre, model iyi düzeyde bir sınıflandırma performansına sahipti. (AUC=0.835, C-index=0.837) (Grafik 9)

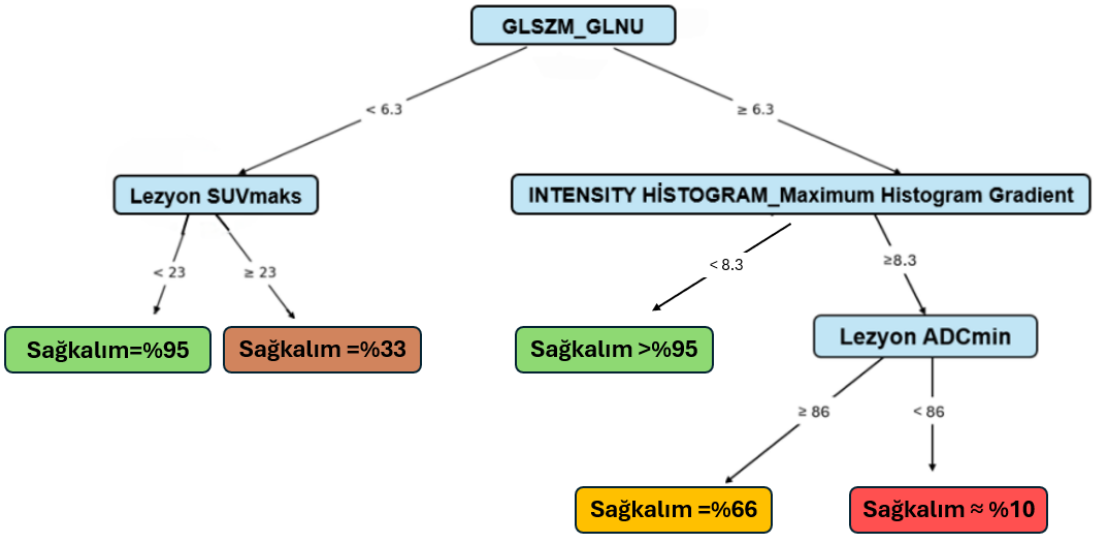

Şekil 24. 2 yıllık genel sağkalımı değerlendirmek için oluşturulan karar ağacı modeli

Grafik 9. 2 yıllık genel sağkalımı değerlendirmek için oluşturulan modelin ROC eğrisi

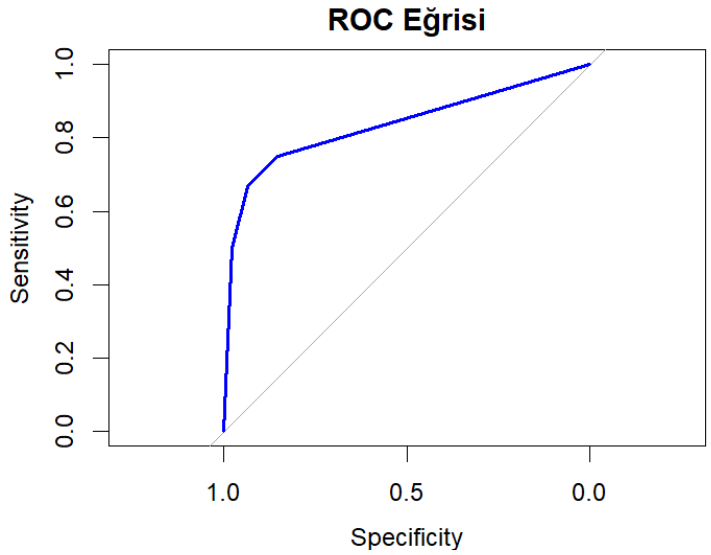

3 yıllık genel sağkalım

Takip süresi 3 yıldan az olan 15 hasta dışlandı. Kalan 62 hastadan 22'si (%35,4) hayatını kaybederken, 40'ı (%64,6) yaşıyordu. 3 yıllık genel sağkalımı değerlendirmesi amacıyla oluşturulan 2 katmanlı karar ağacı modeli için PET, MR ve PET radyomiksten elde edilen verilere yapılan analiz sonucunda belirlenen bağımsız değişkenler GLSZM_GLNU, GLCM_Joint Maximum ve Lezyon ADCmin değeri idi. Karar ağacı modeli, bu değişkenler arasında belirli eşik değerleri kullanarak sınıflandırma yaptı.

Modele göre ilk ayrım noktası olan GLSZM_GLNU değeri < 6.3 olan hastalarda sağkalım tahmini için ikinci ayrım noktası olan GLCM_Joint Maximum değerine bakmak gerekiyordu. Eğer GLCM_Joint Maximum değeri ≥0.0084 ise >%95 sağkalım ihtimali varken, <0.0084 ise ~%70 sağkalım ihtimali vardı. GLSZM_GLNU değeri ≥ 6.3 olan hastalarda ise ikinci ayrım noktası olarak primer lezyonun ADCmin değerine bakmak gerekiyordu. Eğer ADCmin değeri ≥ 86 ise %60 sağkalım ihtimali varken, < 86 ise ~%15 sağkalım ihtimali vardı. (Şekil 25)

3 yıllık genel sağkalım için oluşturulan modelin performansını değerlendirmek amacıyla yapılan analize göre, model iyi düzeyde bir sınıflandırma performansına sahipti. (AUC=0.892, C-index=0.886) (Grafik 10)

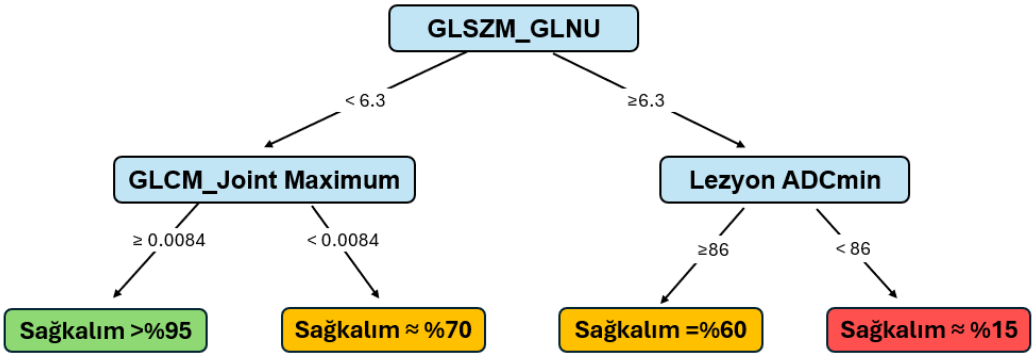

Şekil 25. 3 yıllık genel sağkalımı değerlendirmek için oluşturulan karar ağacı modeli

Grafik 10. 3 yıllık genel sağkalımı değerlendirmek için oluşturulan modelin ROC eğrisi

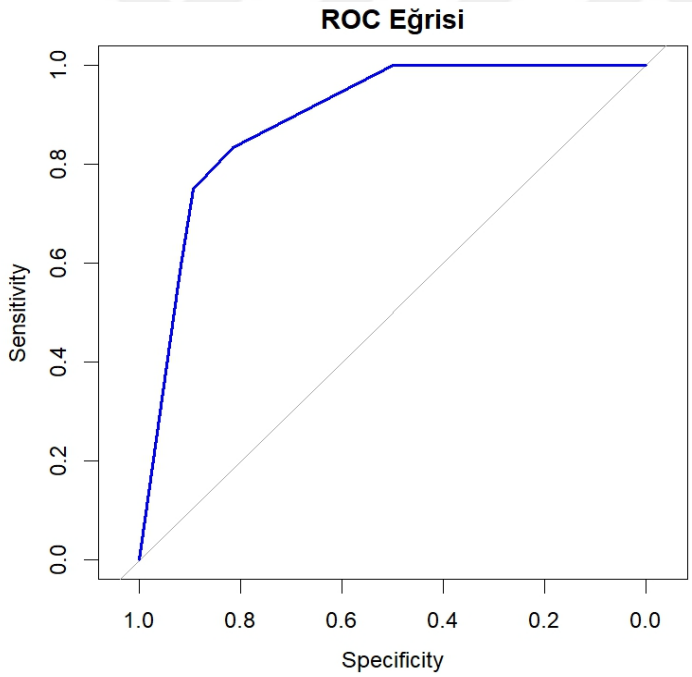

5 yıllık genel sağkalım

Takip süresi 5 yıldan az olan 37 hasta dışlandı. Kalan 40 hastadan 24'ü (%60) 5 yıl içinde hayatını kaybederken, 16'sı (%40) yaşıyordu. 5 yıllık genel sağkalımı değerlendirmesi amacıyla oluşturulan 3 katmanlı karar ağacı modeli

için PET, MR ve PET radyomiksten elde edilen verilere yapılan analiz sonucunda belirlenen bağımsız değişkenler Lezyon TLG değeri, INTENSITY HISTOGRAM_Minimum Histogram Gradient Grey Level ve GLCM_Joint Average idi. Karar ağacı modeli, bu değişkenler arasında belirli eşik değerleri kullanarak sınıflandırma yaptı.

Modele göre ilk ayrım noktası olan primer lezyonun TLG değeri < 19 olan hastalarda >%95 sağkalım ihtimali varken, TLG değeri ≥ 19 olan hastalarda ikinci ayrım noktası olan INTENSITY HISTOGRAM_Minimum Histogram Gradient Grey Level değerine bakmak gerekiyordu. INTENSITY HISTOGRAM_Minimum Histogram Gradient Grey Level değeri ≥ 8 olan hastalarda <%5 sağkalım ihtimali varken, INTENSITY HISTOGRAM_Minimum Histogram Gradient Grey Level değeri <8 olan hastalarda üçüncü ayrım noktası olarak GLCM_Joint Average değerine bakmak gerekiyordu. GLCM_Joint Average değeri ≥ 26 olan hastalarda >%95 sağkalım ihtimali varken, <26 olan hastalarda %20 sağkalım ihtimali vardı. (Şekil 26)

5 yıllık genel sağkalım için oluşturulan modelin performansını değerlendirmek amacıyla yapılan analize göre, model mükemmel düzeyde bir sınıflandırma performansına sahipti. (AUC=0.928, C-index=0.935) (Grafik 11)

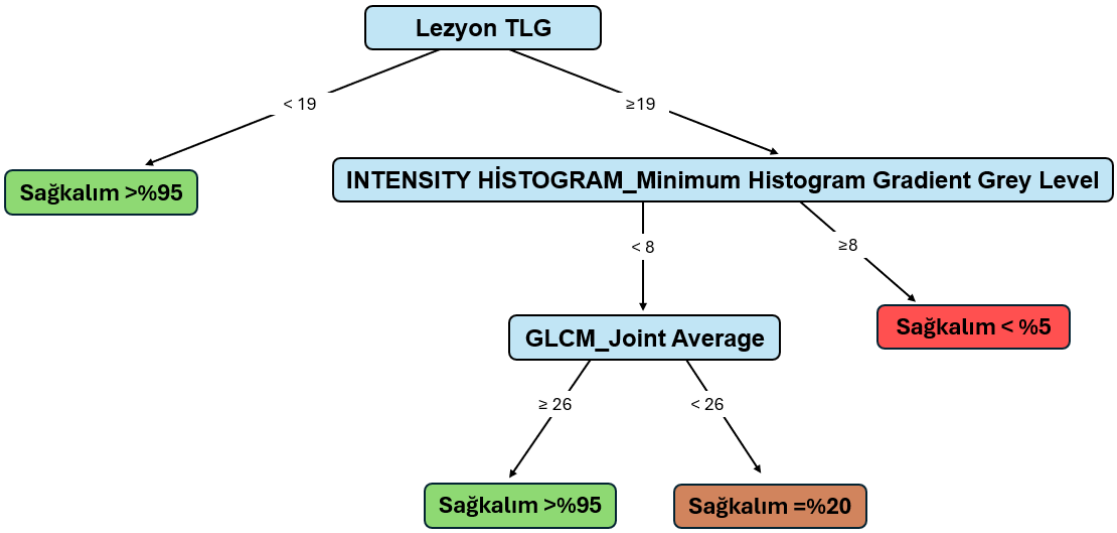

Şekil 26. 5 yıllık genel sağkalımı değerlendirmek için oluşturulan karar ağacı modeli

Grafik 11. 5 yıllık genel sağkalımı değerlendirmek için oluşturulan modelin ROC eğrisi

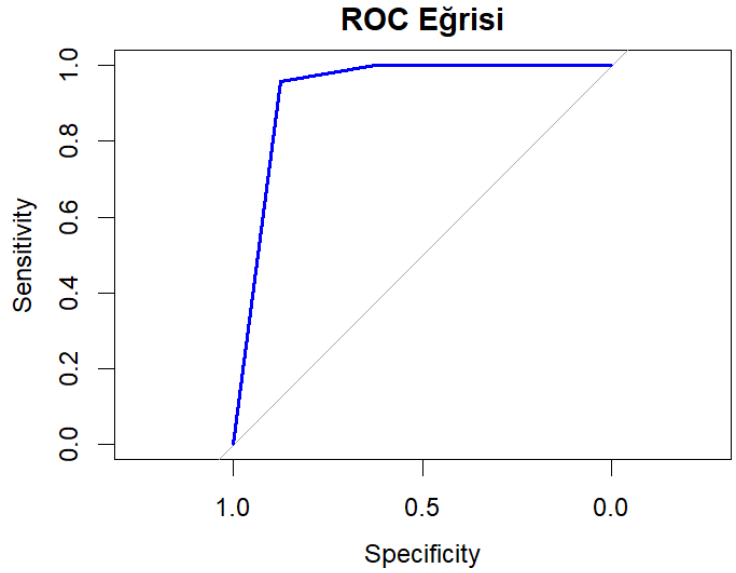

4.8.4. TNM evresinin genel sağkalım öngörüsündeki sınıflama performansı

Oluşturulan referans TNM evresinin 2,3 ve 5 yıllık genel sağkalım öngörüsündeki sınıflama performansı değerlendirildi.

2 yıllık genel sağkalım

Takip süresi 2 yıldan az olan 10 hasta dışlandı. Kalan 67 hastanın 12'si (%17,9) Evre 1, 8'i (%11,9) Evre 2, 16'sı (%23,8) Evre 3, 31'i (%46,4) Evre 4 grubundaydı. 2 yıllık süreçte 67 hastadan 18'i (%26,8) hayatını kaybederken, 49'u (%73,2) yaşıyordu. Yapılan ROC analizine göre, TNM evresi 2 yıllık genel sağkalımı orta düzeyde bir performansla sınıfladı. (AUC=0.707) (Grafik 12)

Grafik 12. TNM evresinin 2 yıllık genel sağkalım sınıflaması için ROC **eğrisi**

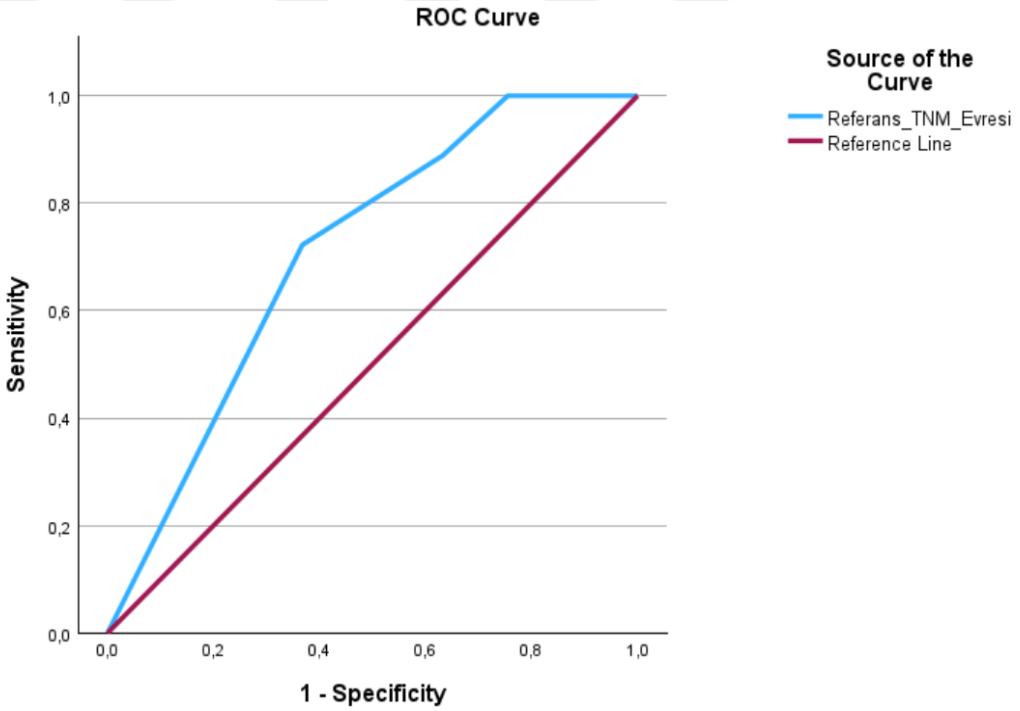

3 yıllık genel sağkalım

Takip süresi 3 yıldan az olan 15 hasta dışlandı. Kalan 62 hastanın 11'i (%17,7) Evre 1, 7'si (%11,2) Evre 2, 15'i (%24,1) Evre 3, 29'u (%47) Evre 4 grubundaydı. 3 yıllık süreçte 62 hastadan 22'si (%35,4) hayatını kaybederken,

40’ı (%64,6) yaşıyordu. Yapılan ROC analizine göre, TNM evresi 3 yıllık genel sağkalımı orta düzeyde bir performansla sınıfladı. (AUC=0.738) (Grafik 13)

Grafik 13. TNM evresinin 3 yıllık genel sağkalım sınıflaması için ROC eğrisi

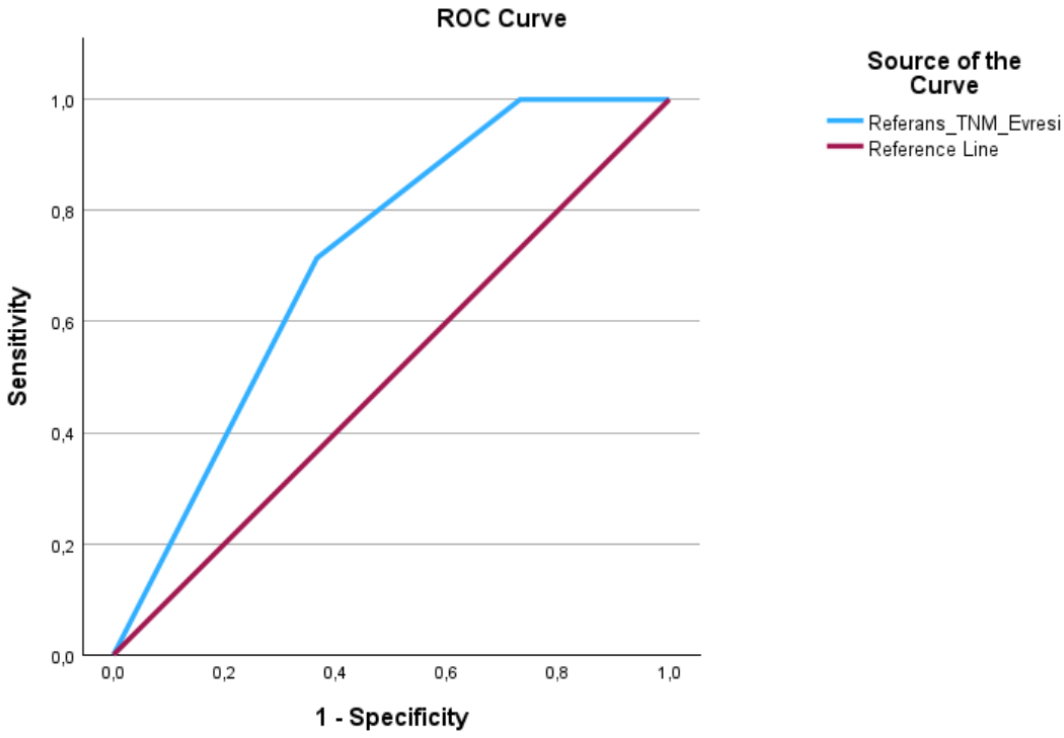

5 yıllık genel sağkalım

Takip süresi 5 yıldan az olan 40 hasta dışlandı. Kalan 37 hastanın 6’sı (%16,2) Evre 1, 5’i (%13,5) Evre 2, 9’u (%24,3) Evre 3, 17’si (%46) Evre 4 grubundaydı. 5 yıllık süreçte 37 hastanın 24’ü (%64,8) hayatını kaybederken, 13’ü (%35,2) yaşıyordu. Yapılan ROC analizine göre, TNM evresi 5 yıllık genel sağkalımı iyi düzeyde bir performansla sınıfladı. (AUC=0.869) (Grafik 14)

Grafik 14. TNM evresinin 5 yıllık genel sağkalım sınıflaması için ROC eğrisi

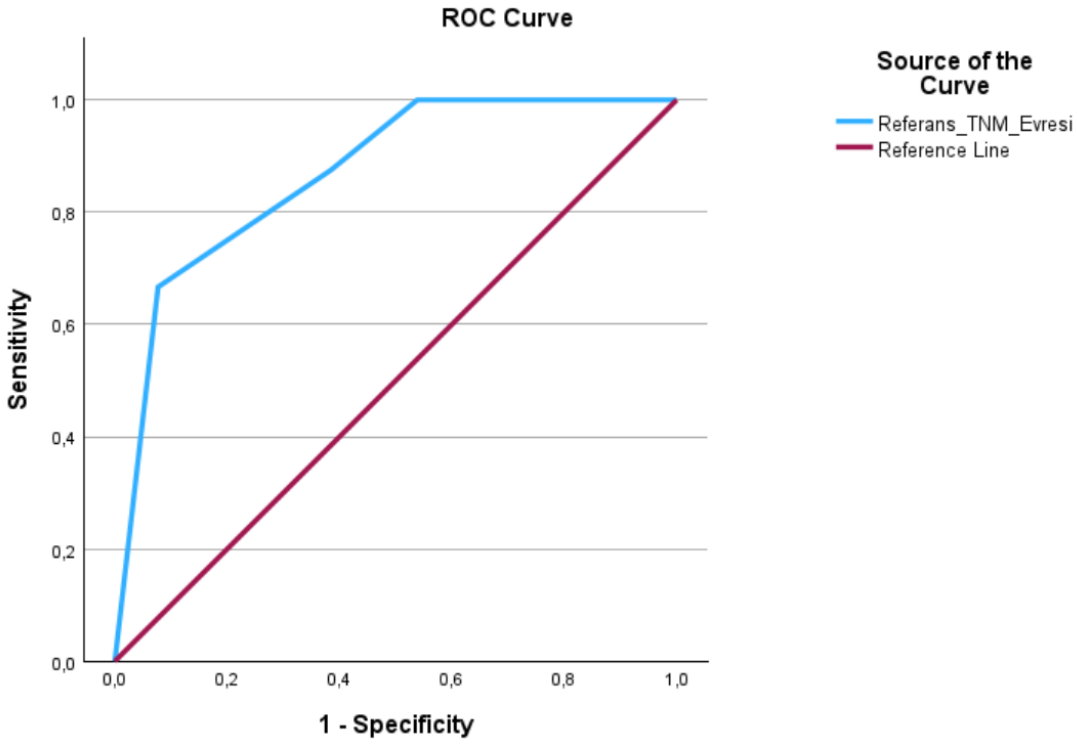

5. TARTIŞMA

Larinks kanseri, baş ve boyun kanserlerinin içinde 2. en sık görülen malignite olup, erken evrede tanı konulduğunda tedaviye iyi yanıt vermesine rağmen, ileri evrelerde prognozu olumsuz etkileyen lenf nodu metastazı ve uzak metastaz riski taşır. Bu nedenle, doğru evreleme ve prognoz tahmini, hasta yönetimi ve tedavi planlaması açısından kritik öneme sahiptir. Operasyon öncesi evrelemede BT, MR ve ^{18}F FDG PET/BT sıklıkla kullanılan görüntüleme yöntemlerindendir. (6) MR görüntülemesi yüksek yumuşak doku çözünürlüğü ve kullanılan farklı sekanslarla yumuşak dokuyu ve dokunun farklı özelliklerini değerlendirme yeteneği sayesinde primer tümör evrelemesinde BT'ye kıyasla önemli avantajlar sağlar. (7, 8) Nodal evrelemede ise bu iki görüntüleme yöntemi de ^{18}F FDG PET/BT'den daha düşük performansa sahiptir. Çünkü ^{18}F FDG PET/BT anatomik ve fonksiyonel değerlendirmeye ek olarak metabolik değerlendirme fırsatı da sunar. (9-13) Yeni geliştirilen ^{18}F FDG PET/MR cihazları primer tümör evrelemesi için en iyi görüntüleme yöntemi olan MR'ı füzyon görüntülemesi olarak kullanır. Bu nedenle ^{18}F FDG PET/BT'ye kıyasla daha iyi bir primer tümör evreleme potansiyeli taşımaktadır. (14) Nodal evrelemede ise ^{18}F FDG PET/MR'ın tanısal performansını MR ve/veya ^{18}F FDG PET/BT ile kıyaslayan çalışmaların bazıları ^{18}F FDG PET/MR'ı daha üstün bulurken, bazıları benzer performans gösterdiklerini saptamışlardır. (15-20) Ancak bu alandaki çalışmalar ya genel BBSHK'lu hastalarda ya da BBSHK içinde bulunan diğer karsinomlar özelinde (hipofaringeal karsinom, nazofaringeal karsinom vs.) yapılmışlardır. Aynı zamanda hiçbirinde ^{18}F FDG PET/MR'da farklı eşik

değerlerine göre belirlenen nodal evrelerin performansı değerlendirilmemiş ve bazılarında da nodal metastazların histopatolojik verifikasyonu yapılmamıştır. Bildiğimiz kadarıyla literatürde spesifik larinks kanseri hastaları için baş-boyun MR'ın ve farklı eşik değerleri kullanarak ^{18}F FDG PET/MR'ın nodal evrelemedeki performansını karşılaştıran, aynı zamanda referans yöntem olarak histopatolojiyi kullanan çalışma bulunmamaktadır. Larinks kanseri hastalarında ^{18}F FDG PET/BT'den farklı olarak primer tümör evrelemesinde en iyi görüntüleme yöntemi olan MR'ı füzyon görüntülemesi olarak kullanan ^{18}F FDG PET/MR'ın, nodal evrelemede de en iyi performans gösterdiği eşik belirlenebilirse operasyon öncesi primer tümör, lenf nodu ve uzak metastaz evrelemesini tek bir seansta diğer görüntüleme yöntemlerinden üstün bir performansla yapabilen bir görüntüleme yöntemiyle kliniğe önemli bir katkı sağlanabileceğini ve spesifik larinks kanseri ile ilgili literatürde var olan bu boşluk konusunda yararlı olabileceğimizi düşündük.

PET ve MR görüntülerinden elde edilen metabolik ve fonksiyonel parametreler çeşitli tümörlerde tümör davranışı hakkında bilgi sağlamaktadır. (21, 22) Larinks kanseri hastalarında da tedavi öncesinde evreleme amacıyla yapılan PET ve MR görüntülemelerinden elde edilen metabolik, anatomik ve fonksiyonel parametrelerin tümör agresifliği ile ilgili bilgi verebileceğini ve tümör evresi ile ilişkili olabileceklerini düşündük.

Klinikte tedavi öncesi risk sınıflaması ve prognostikasyon için büyük ölçüde AJCC'nin TNM evrelemesine dayanmaktadır. Fakat hem genel BBSHK'da hem de larinks kanserinde toplam tümör yükünü ve tümörün biyolojik

özelliklerini tam olarak kapsamadığı için tek başına TNM evrelemesi kullanılarak prognoz veya tedaviye yanıt tahmini yapılmasının doğru olmadığı ve bu klasik risk sınıflamasına ek olarak farklı yöntemlere de ihtiyaç olduğu çeşitli çalışmalarda belirtilmiştir. (26, 27) Bu konuda larinks kanseri de dahil olmak üzere çeşitli kanser türleriyle yapılan birçok çalışmada tümör yükünü belirlemede tek başına anatomik evrelemeye kıyasla PET/BT'den elde edilen parametrelerin (MTV ve TLG gibi) daha doğru prognostik biyobelirteçler oldukları bildirilmiştir. (28, 29) Aynı zamanda son zamanlarda çeşitli kanser türlerinde gittikçe artan sayıda yapılan çalışmalarda, doku veya lezyonun heterojenitesini niceliksel olarak değerlendirme imkanı sunan radyomiks analizinin de tümör agresifliği, tümör davranışı ve sağkalım hakkında bilgi verebileceği gösterilmiştir. (31, 32) İnsidansının geçmiş yıllara göre düşüş eğiliminde olmasına rağmen mortalitenin insidansa kıyasla çok daha küçük bir oranda azalması nedeniyle son yıllarda mortalitesi artmış olan larinks kanserinde (4) PET, MR ve PET radyomiks analizinden elde edilen verilerin genel sağkalım ile ilişkisini incelemenin ve sağkalım sınıflaması için modeller oluşturmanın kliniğe ve literatüre katkı sağlayabileceğini düşünmekteyiz. Bu alanlarda yapılan çalışmaların büyük çoğunlukla tüm BBSHK tanılı hastalarda yapılması nedeniyle spesifik larinks kanseri için yapılan bu çalışma literatüre ek bir yarar sağlayacaktır.

Bu çalışmadaki amaçlarımız;

1. Larinks kanseri için tedavi öncesi evreleme amacı ile baş-boyun MR ve tüm vücut ^{18}FDG PET/MR görüntülemeleri yapılan hastalarda görüntülemelerden elde edilen anatomik, fonksiyonel ve metabolik parametrelerin

ve PET radyomiks analizinden elde edilen verilerin genel sağkalım ile ilişkisinin değerlendirilmesi ve elde edilen datalarla sağkalımı sınıflandıran modellerin oluşturulması,

2. Larinks kanseri tanılı, tedavi öncesi evreleme amacı ile baş-boyun MR ve tüm vücut ^{18}FDG PET/MR görüntülemeleri yapılan hastalarda görüntülemelerden elde edilen anatomik, fonksiyonel ve metabolik parametrelerin T, N ve TNM evresi ile ilişkisinin değerlendirilmesi,

3. Larinks kanseri hastalarında baş-boyun MR'ın ve farklı eşik değeriyle değerlendirilmiş ^{18}F FDG PET/MR'ın nodal evrelemedeki tanısal performanslarının histopatolojik nodal evre referans alınarak karşılaştırılmasıdır.

5.1. Görüntülemelerden Elde Edilen Parametrelerin ve PET Radyomiks Analizinden Elde Edilen Verilerin Sağkalım Öngörüsündeki Rolüne Yönelik Tartışma

Ortanca 37 ay (1-100 ay) takip süresi boyunca 77 hastadan 24'ü hayatını kaybetti. 77 hastada ^{18}F FDG PET/MR ve baş-boyun MR'dan elde edilen primer tümöre ve lenf nodlarına ait parametrelerden, primer tümöre yapılan PET radyomiks analizinden elde edilen verilerden ve demografik ve klinik bilgilerden genel sağkalımı öngörenlerin belirlenmesi için yapılan tek değişkenli cox regresyon analizi sonucunda primer tümörün MTV ve ADCmin değerleri, kıkırdak invazyonu varlığı, paraglottik alan tutulumu varlığı, ekstralaringeal yayılım varlığı, baş-boyun MR'dan elde edilen T evresi; radyomiks şekil özelliklerinden Surface Area ve Surface To Volume Ratio, radyomiks birinci

derece özelliklerden Skewness ve Kurtosis, radyomiks ikinci derece özelliklerden GLCM Joint Maximum, GLCM Correlation, NGTDM Coarsness, GLSZM GLNU, GLSZM ZSNU, GLSZM ZSE prognostik faktörler olarak bulundu. Bu parametreler için yapılan çok değişkenli regresyon analizinde ekstralaringeal yayılım varlığı ve GLSZM ZSNU genel sağkalımı öngörmek için bağımsız prediktörler olarak saptandı.

MTV, sadece tümörün metabolik aktivitesini değil, aynı zamanda metabolik olarak aktif tümör hacmini de yansıttığı için, tümör yükünü daha kapsamlı bir şekilde değerlendirebilmektedir. Yüksek MTV değerlerine sahip tümörlerin daha agresif bir biyolojik davranış gösterdiği ve kötü prognostik bir belirteç olduğu yapılan birçok çalışmada gösterilmiştir. (132-134) Bizim çalışmamızda da literatürle benzer sonuçlar elde edilmiştir.

ADCmin değeri, doku içerisindeki su moleküllerinin mikroskopik hareketliliğini yansıtan DWI temelli bir parametredir ve genellikle hücre yoğunluğu ile ters orantılıdır. Tümör dokusunda hücresel yoğunluk arttıkça ekstrasellüler boşluk azalır, bu da su difüzyonunu kısıtlar ve ADCmin değerinin düşmesine neden olur. Düşük ADCmin değerlerinin, genellikle daha agresif biyolojik davranışa ve daha yüksek proliferasyon kapasitesine işaret ettiği ve kötü prognostik bir belirteç olduğu çeşitli kanser türlerinde yapılan çalışmalarda gösterilmiş olup, bizim çalışmamızda da literatürle benzer sonuçlar elde edilmiştir. (135-139)

T evresi, tümörün lokal yayılımını ve anatomik genişliğini değerlendirmede önemli bir parametredir. Artan T evresi genellikle tümörün

boyutunun, invazivliğinin, lokal nüks ve uzak metastaz ihtimalinin arttığını, buna bağlı olarak da sağkalımın azaldığını göstermektedir. (140) Erken tümör evresi olarak kabul edilen T1–T2 evrelerinde sağkalım oranları oldukça yüksekken, ileri tümör evresi olarak kabul edilen T3–T4 evrelerinde bu oran belirgin şekilde düşmektedir.(4) Kıkırdak invazyonu, paraglottik alan tutulumu ve ekstralaringeal yayılım ise primer tümörün lokal yayılım özellikleriyle ve T evresiyle ilişkili özelliklerdir. Kıkırdak invazyonu ve paraglottik alan tutulumu varlığı tümörün T evresinin en az T3 olduğunu ve ileri evre tümör sınıfına geçtiğini gösterir. Paraglottik alanın lenfatik drenaj yollarının yakınında bulunması nedeniyle, bu alan tutulumunda ek olarak lenf nodu metastazı olasılığı artar. Ekstralaringeal yayılım ise, tümörün larinks dışındaki yumuşak dokulara, trakeaya veya tiroid bezi gibi komşu yapılara doğru invaze olduğunu ve T evresinin T4a'ya ilerlediğini gösterir. Tüm bu faktörler değerlendirildiğinde, çalışmamızda kötü prognostik değerinin olduğu saptanan anatomik yayılım parametrelerinin her biri, larinks kanserinde tümörün daha agresif biyolojik davranış sergilediğini ve sağkalımı olumsuz yönde etkileyebileceğini göstermektedir. Çalışmamızda da literatürle uyumlu olarak ileri T evresinin ve belirtilen lokal yayılım özelliklerinin varlığının kötü prognostik belirteçler olduğu gösterilmiştir. (141-146) Ayrıca bizim çalışmamızda olduğu gibi Nicolai ve ark.'nın 281 supraglottik karsinom tanılı hastada sağkalımı öngören faktörleri belirlemek amacıyla yaptıkları çalışmalarında ekstralaringeal yayılım bağımsız prognostik faktör olarak bulunmuştur. (147) Anterior komissür tutulumu da değerlendirdiğimiz diğer 3 özellik gibi tümörün lokal yayılımı ve T evresi ile ilişkili bir parametredir. Fakat

anterior komissür tutulumu diğer yayılım özelliklerinin aksine T evresini erken evreden ileri evreye yükseltmez, sadece T1a olan tümörü T1b yapar. Erken evre hastalarda uygun tedaviyle yüksek lokal kontrol oranlarının sağlanabilmesi, sağkalım üzerinde anlamlı bir etkisinin olmamasına neden olabilir. Nitekim, Allegra ve ark.'nın çalışmasında da anterior komissür tutulumu olan ve olmayan hastalar arasında 5 yıllık sağkalım oranlarında anlamlı bir farklılık bulunmamıştır. (148) Bizim çalışmamızda da literatür ile benzer sonuçlar elde edilmiştir.

Radyomiks şekil özelliklerinden Surface Area, tümörün yüzey alanını, Surface to Volume Ratio ise tümörün yüzey alanının hacmine oranını ifade etmektedir. Bu değerlerin düzensiz, girintili-çıkıntılı yapıda olan tümörlerde yüksek olması beklenmektedir. Bu morfolojik düzensizlik, genellikle invaziv tümör davranışıyla ilişkilidir. Ou ve ark.'nın BT radyomiksinin prognostik değerini belirlemek amacıyla 120 BBSHK tanılı hastada yaptığı çalışmalarında Surface Area ve Surface to Volume Ratio değerleri prognostik belirteçler olarak bulunmuştur. (149) Bizim çalışmamızda da benzer sonuçlar elde edilmiştir.

Radyomiks histogram özelliklerinden olan Skewness, yoğunluk dağılımının simetrik olup olmadığını göstermektedir. Pozitif skewness, ortalama değerin sağında; negatif skewness ortalama değerin solunda uzanan uzun bir kuyruğu ifade eder. Skewness'ın 0'a yakın olması daha homojen yapılı bir tümörü düşündürür. Kurtosis, yoğunluk dağılımının "tepe" yapısını yani uç değerlerin etkisini ölçer. Yüksek kurtosis, yoğunlukların daha fazla uç değerlere sahip olduğunu gösterir. Yüksek kurtosis ve pozitif veya negatif skewness değerleri intratümöral heterojeniteyi ifade eder ve düşük sağkalımla ilişkili olmaları

beklenmektedir. Cheng ve ark.'nın 41 unrezektabl pankreatik duktal adenokarsinom tanılı hastada BT radyomiksi ile yaptıkları çalışmalarında skewness değeri progresyonsuz sağkalım öngörüsünde bağımsız prognostik faktör olarak bulunmuştur. (150) Zhang ve ark.'nın 72 lokal ileri BBSHK tanılı hastada BT radyomiksi ile yaptıkları çalışmalarında skewness genel sağkalım öngörüsünde bağımsız prognostik faktör olarak bulunmuştur. (151) Huang ve ark.'nın 282 küçük hücreli dışı akciğer karsinomu tanılı hastada radyomiks analizi verilerini kullanarak hastalıksız sağkalım öngörüsü için geliştirdikleri modelde kurtosis değeri prognostik faktör olarak kullanılmıştır. (152) Weiss ve ark.'nın 48 küçük hücreli dışı akciğer karsinomu tanılı hastada radyomiks analizinin K-ras mutasyonu ve sağkalım ile ilişkisini inceledikleri çalışmalarında kurtosis değerini genel sağkalım ve hastalıksız sağkalım öngörüsünde prognostik faktör olarak bulmuşlardır. (153) Bizim çalışmamızda da literatürle benzer sonuçlar elde edilmiştir.

Radyomiks ikinci derece özelliklerden olan GLCM matrisinden türetilen Joint Maximum özelliği, GLCM matrisindeki en yüksek olasılığa sahip piksel çiftini ifade eder. Bu değer ne kadar yüksekse, dokunun o kadar homojen olduğu düşünülebilir. GLCM matrisinden türetilen Correlation özelliği ise piksellerin arasındaki lineer korelasyonu ölçer. Yüksek değerler, yapısal düzenin belirgin olduğunu ve tümör içi homojeniteyi gösterebilir. Guezennec ve ark.'nın 284 BBSHK tanılı hastada PET radyomiksinden elde edilen verilerin prognostik değerini araştırdıkları çalışmalarında GLCM Correlation değeri nükssüz sağkalım ve genel sağkalımın bağımsız prognostik belirteci olarak bulunmuştur.(154) Ou ve

ark.'nın BT radyomiksinin prognostik değerini belirlemek amacıyla 120 BBSHK tanılı hastada yaptığı çalışmalarında GLCM Autocorrelation, GLCM Sum Average ve GLCM Sum Variance değerlerinin prognostik belirteç olduğu bulunmuştur. (149) Park ve ark.'nın 294 meme kanseri tanılı hastada MR radyomiksi ile oluşturdukları radyomiks modelinin nükssüz sağkalımı öngörmedeki rolünü araştırdıkları çalışmalarında; 156 radyomiks özelliği içinden yaptıkları analiz sonucunda seçtikleri GLCM Cluster Tendecy, GLCM Variance, GLCM Sum Variance ve şekil özelliklerini radyomiks modeline dahil etmişlerdir. (155) Cozzi ve ark.'nın 110 evre 3-4 BBSHK tanılı hastada BT radyomiksinden elde edilen verilerle KRT sonrasında lokal kontrol, progresyonsuz sağkalım ve genel sağkalım öngörüsünü araştırdıkları çalışmalarında GLCM Correlation değeri progresyonsuz sağkalım için prognostik değer olarak bulunmuştur. (156) Bizim çalışmamızda da Guezennec ve ark.'nın çalışmalarında olduğu gibi GLCM Correlation değeri ve bir de ek olarak GLCM Joint Maximum değeri genel sağkalım için prognostik belirteçler olarak bulunmuştur. Farklı çalışmalarda farklı GLCM özelliklerinin prognostik belirteç olarak bulunmasının nedenleri; çalışmalarda değerlendirmeye dahil edilen GLCM parametrelerinin farklı olması, hasta sayılarının değişiklik göstermesi, çalışılan kanser türlerinin farklılık arz etmesi ve radyomiks analizinin, tümör segmentasyonunun manuel olarak yapılması durumunda çizimi yapan kişiye bağlı olarak değişkenlik gösterebilmesi olabilir.

Radyomiks ikinci derece özelliklerden olan NGTDM matrisinden türetilen Coarseness özelliği, görüntüdeki ton farklılıklarının ne kadar kaba olduğunu

gösterir. Yüksek değerler, daha homojen ve daha az karmaşık bir tümör yapısı ve buna bağlı olarak daha iyi prognozu düşündürürken; düşük değerler, detayların ve karmaşıklığın fazlalığını gösterir. Guezennec ve ark.'nın 284 BBSHK tanılı hastada PET radyomiksinden elde edilen verilerin prognostik değerini araştırdıkları çalışmalarında NGTDM Coarseness değeri genel sağkalım için prognostik faktör olarak belirlenmiştir. (154) Oh ve ark.'nın 70 hipofaringeal karsinom tanılı hastada PET radyomiksi ile yaptıkları çalışmalarında, NGTDM Coarsness değeri rekürrenssiz sağkalım ve genel sağkalımın prognostik belirteci olarak bulunmuştur. (157) Cozzi ve ark.'nın 110 BBSHK tanılı hastada BT radyomiksinden elde edilen verilerle (kemo)radyoterapi sonrasında lokal kontrol, progresyonsuz sağkalım ve genel sağkalım öngörüsünü araştırdıkları çalışmalarında NGTDM Coarseness değeri genel sağkalım için bağımsız prognostik ve lokal kontrol için bağımsız prediktif değer olarak bulunmuştur. (156) Bizim çalışmamızda da NGTDM Coarseness değeri literatürle uyumlu şekilde genel sağkalım için prognostik faktördü.

Radyomiks ikinci derece özelliklerden olan GLSZM matrisinden türetilen ZSNU, benzer gri seviyelere sahip bölge boyutlarının çeşitliliğini ölçer. ZSNU yüksekse, tümör içinde farklı büyüklüklerde yapılar bulunduğu ve dolayısıyla yapının daha karmaşık olduğu anlamına gelir. Bu heterojen yapı, kötü prognozu yansıtabilir. Chen ve ark.'nın 136 laringeal SHK tanılı hastada BT radyomiksinin prognostik değerini inceledikleri çalışmalarında GLSZM ZSNU değeri prognostik faktör olarak bulunmuştur. (158) Cheng ve ark.'nın 88 orofaringeal karsinom tanılı hastada progresyonsuz sağkalım ve hastalığa özgü sağkalım için PET

radyomiksini değerlendirdikleri çalışmalarında GLSZM ZSNU değeri her ikisi için de bağımsız prognostik faktör olarak bulunmuştur. (159) GLSZM matrisinden türetilen GLNU, farklı gri seviyelerin tekrarlanma miktarının homojenliğini gösterir. Yüksek değerlerinde, görüntü gri seviyeler bakımından heterojendir; bu da genellikle tümör içi heterojenliğin fazla olduğunu ve kötü prognozla ilişkili olabileceğini düşündürür. Yoon ve ark.'nın 215 BBSHK tanılı hastada PET radyomiksi ile yaptıkları çalışmalarında GLSZM GLNU değeri progresyonsuz sağkalım ve genel sağkalım için bağımsız prognostik faktör olarak bulunmuştur. (32) Cozzi ve ark.'nın 110 BBSHK tanılı hastada BT radyomiksinden elde edilen verilerle (kemo)radyoterapi sonrasında lokal kontrol, progresyonsuz sağkalım ve genel sağkalım öngörüsünü araştırdıkları çalışmalarında GLSZM GLNU değeri genel sağkalım için bağımsız prognostik faktör olarak bulunmuştur. (156) Kim ve ark.'nın 116 pankreatik karsinom tanılı hastada BT radyomiksi ile yaptıkları çalışmalarında yüksek GLSZM GLNU değerlerinin kötü prognostik belirteç olduğu ve progresyonsuz sağkalımı bağımsız olarak öngörebildiği bulunmuştur. (160) GLSZM matrisinden türetilen ZSE, tümör içerisindeki bölge büyüklüklerinin düzensizliğini ve entropisini ifade eder. Yüksek ZSE, karmaşık ve düzensiz bir yapıyı gösterir ve bu da genellikle kötü prognozla ilişkilendirilmiştir. Nakajo ve ark.'nın 62 hastada parotis bezindeki lezyonların malign/benign ayrımı için ^{18}F FDG PET/BT'den ve PET radyomiksinden elde edilen verileri değerlendirdikleri çalışmalarında; MTV değeri ve 4 radyomiks özelliği (GLSZM GLNU, GLSZM ZSE, GLSZM ZSNU, GLSZM SZE) ile oluşturulan model çok yüksek bir performansla (AUC:0.976) ayrım yapabildi.(161) Bizim çalışmamızda

da GLSZM GLNU ve GLSZM ZSE değeri genel sağkalım için prognostik faktör, GLSZM ZSNU değeri bağımsız prognostik faktör olarak bulundu.

5.2. 2, 3 ve 5 Yıllık Genel Sağkalım Değerlendirmesinde Karar Ağacı Modelleri ve TNM Evrelemesine Yönelik Tartışma

Önceki başlık altında bahsedildiği üzere bu alanda radyomiksle alakalı yapılan çalışmaların çoğunluğunda radyomiks verilerinin prognostik performansı ayrı ayrı değerlendirilmiştir. Yüzlerce doku analizi olması nedeniyle tek doku analizleri zaman alıcı ve verimsizdir. Ayrıca radyomiks özelliklerinin birbirleriyle potansiyel olarak fazla uyum göstermesi nedeniyle özelliklerin azaltılarak bütünleştirici bir model oluşturulması daha yararlı olacaktır.

Çalışmamızda 2 yıllık genel sağkalımı değerlendirmek amacıyla oluşturulan karar ağacı modeli için PET, MR ve PET radyomiksten elde edilen verilere yapılan analiz sonucu belirlenen bağımsız değişkenler GLSZM GLNU, INTENSITY HISTOGRAM Maximum Histogram Gradient, Lezyon SUVmaks ve ADCmin değerleriydi. Bağımsız değişkenlerden biri olan radyomiks histogram özelliklerinden türetilen Maximum Histogram Gradient değeri, görüntüdeki yoğunluk seviyeleri arasındaki geçişlerin ne kadar ani veya hızlı olduğunu belirlemek amacıyla hesaplanan eğim değerleri içindeki en büyük değişimi ifade eder. Yüksek değerler yoğunluklar arasında ani değişimler olduğunu, dokunun heterojenitesinin yüksek ve prognozun daha kötü olduğunu gösterir. Oluşturulan modelde de bu hipotezi destekleyecek şekilde yüksek Maximum Histogram Gradient değerlerinde daha düşük sağkalım beklentisi vardı. Model 2 yıllık genel

sağkalım öngörüsünde iyi düzeyde bir sınıflandırma performansına sahipken (AUC=0.835, C-index=0.837), TNM evrelemesi orta düzeyde bir performans sergiledi. (AUC= 0.707)

3 yıllık genel sağkalımı değerlendirmek amacıyla oluşturulan karar ağacı modeli için PET, MR ve PET radyomiks verilerine yapılan analiz sonucunda belirlenen bağımsız değişkenler GLSZM GLNU, GLCM Joint Maximum ve Lezyon ADCmin değeri idi. Model 3 yıllık genel sağkalım öngörüsünde iyi düzeyde bir sınıflandırma performansına sahipken (AUC= 0.892, C-index=0.886), TNM evrelemesi orta düzeyde bir performans sergiledi. (AUC= 0.738)

5 yıllık genel sağkalımı değerlendirmek amacıyla oluşturulan karar ağacı modeli için PET, MR ve PET radyomiks verilerine yapılan analiz sonucunda belirlenen bağımsız değişkenler Lezyon TLG değeri, INTENSITY HISTOGRAM Minimum Histogram Gradient Grey Level ve GLCM Joint Average idi. Bağımsız değişkenlerden olan radyomiks histogram özelliklerinden türetilen Minimum Histogram Gradient Grey Level değeri görüntüdeki en düşük yoğunluk değişimini ifade eder. Düşük değerleri doku içinde daha az kontrast farkı ve daha homojen bir yapı anlamına gelir ve düşük değerlerde daha iyi prognoz beklenir. Oluşturulan modelde de bu hipotezi destekleyecek şekilde yüksek Minimum Histogram Gradient Grey Level değerlerinde daha düşük sağkalım beklentisi vardı. Bir diğer bağımsız değişken olan radyomiks ikinci derece özelliklerden GLCM matrisinden türetilen Joint Average değeri komşu piksellerin ortalama yoğunluğunu ölçer. Düşük değerler daha keskin kontrast değişiklikleri ve heterojenite anlamına gelip kötü prognozla ilişkilendirilebilir. Oluşturulan modelde de bu hipotezi

destekleyecek şekilde düşük Joint Average değerlerinde daha düşük sağkalım beklentisi vardı. Model 5 yıllık genel sağkalım öngörüsünde mükemmel düzeyde bir sınıflandırma performansına sahipken (AUC=0.928, C-index=0.935), TNM evrelemesi iyi düzeyde bir performans sergiledi. (AUC=0.869)

Nakoja ve ark.'nın 49 larinks kanseri tanılı hastada progresyonsuz sağkalımı öngörmek amacıyla evreleme PET/BT'den elde edilen 40 PET radyomiks özelliğinden ve 7 klinik özellikten analizler sonucunda 5'ini seçerek (tümör boyutu, GLSZM ZSNU, GLCM Entropy, GLRLM LRHGE ve GLRLM SRHGE) oluşturdukları random forest modeli eğitim C-indeksi = 0.840 ve test C-indeksi = 0.808 değerleriyle iyi bir performans sergiledi. (27)

Patel ve ark. 553 orofaringeal kanser tanılı hastada nükssüz sağkalım ve genel sağkalım öngörüsü için sadece klinik veriler (yaş, sigara içme durumu, HPV durumu, TNM evresi, teröpatik kombinasyon) ve klinik veriler + BT radyomiksinden seçilen özellikler (3800 özellikten nükssüz sağkalım için 8, genel sağkalım için 5 özellik seçilmiş) ile oluşturulan modelin performanslarını kıyaslamışlar ve radyomiksin dahil edildiği modelde hem nükssüz sağkalımda (AUC 0.66'dan 0.80'e) hem de genel sağkalımda (AUC 0.62'den 0.79'a) öngörü performansının arttığını bulmuşlardır. (162)

Chen ve ark. 136 larinks SHK tanılı hastada 1 ve 3 yıllık genel sağkalım öngörüsü için TNM evrelemesi, BT radyomiksi ve BT radyomiksi+klinikopatolojik verilerle oluşturdukları nomogram modelinin performansını kıyaslamışlar. TNM evrelemesinin prognostik performansı eğitim AUC=0.682, test AUC=0.699; BT radyomiksinde 36 özellik içinden seçilen 3

özellik (GLRLM HGRE, GLRLM LRHGE, GLSZM ZSNU) ile oluşturulan radyomiks modelin performansı eğitim AUC=0.782, test AUC=0.752; radyomiks modeli ve klinikopatolojik özelliklerin (tümör lokalizasyonu, evre ve larenjektomi tipi) kombine edildiği nomogram modelinin performansı eğitim AUC=0.921, test AUC=0.922 idi. (158)

Zhong ve ark.'nın 40 hipofarenks ve 32 larinks kanseri olmak üzere toplam 72 hastada KRT sonrası 1 yıllık hastalık progresyonunu öngörmek için random forest yöntemiyle sadece PET, sadece BT, sadece klinik özellikler ve hem PET hem BT'den elde ettikleri veriler ile oluşturdukları modellerin performanslarını değerlendirdikleri çalışmalarında MTV, maksimum Hounsfield Ünitesi (HU), SUVmin, GLSZM SZLGLE ve kurtosisten oluşan PET/BT tabanlı model eğitim AUC=0.93 ve test AUC=0.94 değerleriyle en iyi performansı sergiledi. (163)

Valliéres ve ark.'nın 400 BBSHK tanılı hastada lokorejyonel nüks, uzak metastaz ve genel sağkalım öngörüsü için PET, BT ve PET/BT radyomiksi ile yaptıkları çalışmalarında genel sağkalımı öngören en iyi modelin AUC=0.78 değeriyle PET radyomiksi (GLRLM LGLRE, GLSZM SZE, GLSZM HGZE, GLSZM ZSNU) + klinik veriler (Yaş, BBSHK tipi, T Evresi, N Evresi) ile oluşturulan model olduğu bulunmuştur. (164)

Cozzi ve ark.'nın 110 BBSHK tanılı hastada (kemo)radyoterapi sonrası lokal kontrol, progresyonsuz sağkalım ve genel sağkalım öngörüsü için 41 BT radyomiks özelliği ve klinik özellikleri (cinsiyet, yaş, evre, BBSHK türü, tümör hacmi, KT bilgisi) dahil ederek yaptıkları analizde progresyonsuz sağkalım için

radyomiks şekil özelliklerinden Compacity ve ikinci derece özelliklerden GLCM Correlation, genel sağkalım için radyomiks ikinci derece özelliklerinden GLSZM GLNU, NGTDM Coarseness ve GLRLM RLNU değeri bağımsız prognostik değerler olarak bulunmuş olup hiçbir klinik veri prognostik değer olarak saptanmamıştır. Bu özelliklerle genel sağkalım için oluşturulan radyomiks modeli eğitim C-index = 0.88, test C-index=0.90; progresyonsuz sağkalım için oluşturulan radyomiks modeli eğitim C-index=0.72, test C-index=0.80 değerleriyle iyi performans göstermişlerdir. (156)

Gördüğümüz üzere yapılan çalışmalarda klinik özelliklere PET'ten elde edilen parametreleri ve radyomiks verilerini eklemek prognostik öngörüyü arttırmış, hatta bazı çalışmalarda prognostik öngörü açısından klinik özelliklerle kıyaslanan radyomiks verileri kliniğe üstün bulunmuş veya klinik özellikler + radyomiks verilerinden sağkalım öngörüsü için en anlamlı olanları seçmek için yapılan makine öğrenimi tabanlı analizlerde radyomiks verileri yanında klinik özellikler elenmiştir. Bu durum başlangıçta bahsettiğimiz sadece TNM evrelemesi gibi yöntemlerle yapılan klasik risk sınıflamasının yetersiz olabileceği düşüncesini desteklemektedir.

Bizim çalışmamızda da Zhong ve ark. çalışmalarına benzer şekilde görüntülemelerden (PET ve MR'dan elde edilen SUVmaks, TLG, ADCmin) ve PET radyomiksinden (GLSZM GLNU, Maximum Histogram Gradient, GLCM Joint Maximum, Minimum Histogram Gradient Grey Level) elde edilen verilerle oluşturulan kombine karar ağacı modelleri 2, 3 ve 5 yıllık sağkalımı sınıflamada oldukça başarılı ve TNM evrelemesinden daha iyi bir performans (AUC değerleri

2 yıl için sırasıyla 0.707'e karşı 0.835; 3 yıl için sırasıyla 0.738'e karşı 0.892; 5 yıl için sırasıyla 0.869'a karşı 0.928) sergilemiştir.

Yapılan çalışmalarda farklı radyomiks değerlerinin prognostik belirteç olarak bulunmasının sebebi; çalışmalarda değerlendirmeye dahil edilen radyomiks özelliklerinin farklı olması, hasta sayılarının değişiklik göstermesi, çalışılan kanser türlerinin farklılık arz etmesi, radyomiks analizlerinin farklı görüntüleme yöntemleri ile yapılması ve radyomiks analizinde tümör segmentasyonunun manuel olarak yapılması durumunda çizimi yapan kişiye bağlı olarak değişkenlik gösterebilmesi olabilir. İleride daha homojen ve daha büyük kohortlarla, radyomiks analizi açısından belirlenmiş standart yöntemlerle yapılacak çok merkezli çalışmalar bu sınırlayıcı yöntemleri azaltıp daha güvenilir sonuçlar elde edilmesini sağlayabilir.

5.3.Görüntülemelerden Elde Edilen Parametrelerin Birbirleriyle ve T, N ve TNM Evreleri İle İlişkisine Yönelik Tartışma

5.3.1.Görüntülemelerden elde edilen parametrelerin T, N ve TNM evreleri ile ilişkisi

Çalışmamızda T evresine göre (T1-2 vs. T3-4) primer tümöre ait metabolik parametreler (SUVmaks, SUVort, SUVpik, SUV SD, MTV, TLG), primer tümöre ait fonksiyonel parametreler (ADCmin) ve lenf nodlarına ait metabolik bir parametre olan SUVmaks değeri (en yoğun ^{18}F FDG tutulumu gösteren lenf nodunun SUVmaks değeri) ve en büyük lenf nodunun kısa çapı değerleri arasında anlamlı farklılık vardı. ADCmin düzeyi artan T evresi ile birlikte azalırken diğer

sayısal parametreler artan T evresi ile birlikte artış göstermekteydi. Artan T evresi genellikle daha yüksek tümör invazivliği ve artmış metastaz ihtimali ile ilişkilidir. (140) BBSHK tanılı hastalarda yapılan birçok çalışmada daha yüksek metabolik değerlere ve daha düşük ADC değerlerine sahip tümörlerin daha agresif bir davranış gösterip, metastaz yapma olasılığının daha yüksek olduğu ve daha ileri T evrelerinde oldukları saptanmıştır. (137, 165-168) Yine birçok çalışmada gösterildiği üzere lenf nodlarının SUVmaks değeri ve çapı arttıkça o lenf nodunun metastatik olma ihtimali artmaktadır. (169-172) Bu anlamda çalışmamızda elde ettiğimiz ileri T evrelerinde lenf nodlarının boyutunun ve SUVmaks değerinin anlamlı şekilde daha yüksek olduğu bilgisi literatür bilgileriyle örtüşmektedir.

Çalışmamızda lenf nodu metastazı varlığına göre (N0 vs. N1-3) primer tümöre ait SUVmaks, SUVort, SUVpik, SUV SD, MTV, TLG ve ADCmin değerleri, lenf nodu kısa çapı ve lenf nodu SUVmaks değeri arasında anlamlı farklılık vardı. ADCmin düzeyi artan N evresi ile birlikte azalırken diğer sayısal parametreler artan N evresi ile birlikte artış göstermekteydi. Göksel ve ark.'nın BBSHK tanılı 114 hastada yaptıkları çalışmalarında, lenf nodu metastazı olan grupta olmayanlara göre primer tümörün SUVmaks, MTV ve TLG değerleri anlamlı şekilde daha yüksek bulunmuştur. (166) Çalışmamızın bulguları da bu çalışma ile benzerlik göstermekteydi. Lenf nodu metastazı olan grupta olmayan gruba göre daha yüksek lenf nodu SUVmaks tutulumu ve daha büyük lenf nodu çapı olduğu ise hem bizim çalışmamızda hem de literatürde yapılan birçok çalışmada gösterilmiştir. (169-172)

Çalışmamızda ayrıca primer tümörün lokal yayılım özelliklerinin (paraglottik alan tutulumu, ekstralaringeal yayılım, kıkırdak invazyonu ve anterior komissür tutulumu) lenf nodu metastazı varlığı/yokluğu ile ilişkisine bakıldığında; kıkırdak invazyonu, paraglottik alan tutulumu ve ekstralaringeal yayılım varlığı lenf nodu metastazı olan grupta (N1-3), olmayan (N0) gruba kıyasla anlamlı düzeyde daha fazlaydı. Anterior komissür tutulumu varlığı ise metastaz olan ve olmayan gruplar arasında anlamlı farklılık göstermedi. Bu bulgu, primer tümörün lokal yayılım paterninin lenfatik metastaz üzerindeki etkisinin anatomik lokalizasyon ve komşuluk ilişkileriyle yakından bağlantılı olabileceğini düşündürmektedir. Kıkırdak invazyonu tümörün larinksteki anatomik sınırları aştığını, stromal yapıları penetre etme ve çevre dokulara yayılma kapasitesinin yüksek olduğunu göstererek, biyolojik olarak daha agresif bir tümör davranışını yansıtır. Bu nedenle, kıkırdak invazyonu olan hastalarda lenfatik sistem üzerinden metastatik yayılım olasılığı da artmaktadır. Paraglottik alan, larinksin lenfatik drenaj açısından zengin bir bölgesi olup, burada gerçekleşen tümöral invazyonun lenfatik yayılımı kolaylaştırması beklenen bir durumdur. Benzer şekilde, ekstralaringeal yayılım, tümörün larinks sınırlarını aşarak çevre yumuşak dokulara ve potansiyel olarak daha geniş lenfatik ağlara ulaşması anlamına gelmekte ve bu da metastatik yayılım riskini artırmaktadır. Bizim çalışmamızda olduğu gibi Bayır ve ark.'nın larinks kanseri tanılı 86 hastada yaptıkları çalışmalarında kıkırdak invazyonu varlığının lenf nodu metastazı için prediktif bir faktör olduğu (173); Joo ve ark.'nın larinks kanseri tanılı 98 hastada yaptıkları çalışmalarında paraglottik alan tutulumu varlığında lenf nodu metastazı olasılığının arttığı (174) ;

Kaur ve ark.'nın larinks kanseri tanılı 50 hastada yaptıkları çalışmalarında ekstralaringeal tutulum varlığında lenf nodu metastazı olasılığının arttığı (175) ; Chen ve ark.'nın larinks kanseri tanılı 75 hastada yaptıkları çalışmalarında anterior komissür tutulumu varlığı ile lenf nodu metastazı arasında anlamlı bir ilişki olmadığı bulunmuştur.(176)

Çalışmamızda TNM evresine göre (Evre 1-2 vs. Evre 3-4) primer tümöre ait SUVmaks, SUVort, SUVpik, SUV SD, MTV, TLG ve ADCmin değerleri, lenf nodu kısa çapı ve lenf nodu SUVmaks değeri arasında anlamlı farklılık vardı. ADCmin düzeyi artan TNM evresi ile birlikte azalırken diğer sayısal parametreler artan TNM evreleri ile birlikte artış göstermekteydi. Larinks kanseri de dahil olmak üzere farklı kanser türleriyle yapılan birçok çalışmada ileri kanser evrelerinde PET'ten elde edilen metabolik parametrelerin daha yüksek değerlere; MR'dan elde edilen fonksiyonel bir parametre olan ADCmin'in ise daha düşük değerlere sahip olduğu gösterilmiştir. (137, 165-168, 177) İleri kanser evresinde lenf nodu metastazı riski arttığından çalışmamızdaki Evre 3-4 olan grupta lenf nodu SUVmaks değeri ve çapının daha yüksek oluşu ise, yine literatürle uyumlu olarak beklenen bir bulgudur.

5.3.2.Görüntülemelerden elde edilen parametrelerin birbirleriyle ilişkisi

Çalışmamızda primer tümörde paraglottik alan tutulumu olan ve olmayan gruplar arasında primer tümörün SUVmaks, SUVort, SUVpik, MTV, TLG ve ADCmin değerleri ve lenf nodunun kısa çapı ve SUVmaks değeri; primer

tümörde kıkırdak invazyonu olan ve olmayan gruplar arasında ise primer tümörün SUVmaks, SUVort, SUVpik, SUV SD, MTV, TLG ve ADCmin değerleri ve lenf nodunun kısa çapı ve SUVmaks değeri arasında anlamlı farklılık vardı. Paraglottik alan tutulumu ve kıkırdak invazyonu olmayan grupta ADCmin değeri daha yüksekken diğer tüm değerler tutulum ve invazyon olan grupta daha yüksekti. Literatürde paraglottik alan tutulumu ve kıkırdak invazyonu varlığının doğrudan metabolik ve fonksiyonel parametrelerle ilişkisine yönelik bir çalışmaya rastlanmamış olup, metabolik ve fonksiyonel sayısal parametrelerle ilişkili olduğu bilgisi yeni bir bilgi olarak karşımıza çıkmaktadır. Paraglottik alan tutulumu ve kıkırdak invazyonu ileri T evresine ait hastalıkla ilişkili lokal yayılım özellikleridir. Her ikisi de hastanın T evresini direkt T3 yapar. Hem bizim çalışmamızda hem de literatürde yapılan birçok çalışmada gösterildiği üzere daha yüksek metabolik değerler ve daha düşük ADC değerleri de daha ileri T evresi ve daha agresif ve metastaz olasılığı daha yüksek tümör özelliğiyle ilişkili bir durumdur. (137, 165-168, 177) Bu açıdan ulaştığımız paraglottik alan tutulumu ve kıkırdak invazyonu varlığında daha yüksek metabolik parametreler ve daha düşük ADC değerleri sonucu, hem literatürle hem de çalışmamızın diğer sonuçlarıyla uyumlu beklenen bir bulgudur. Paraglottik alan tutulumunun ve kıkırdak invazyonunun lenf nodu metastazı olasılığını arttırdığı yapılan çalışmalarda gösterilmiştir. (173, 174, 178) Aynı şekilde metastatik karakterdeki lenf nodlarının daha yüksek SUVmaks değerlerine sahip olduğu ve boyutlarının daha büyük olduğu da bilinmektedir. (169-172) Bu nedenle çalışmamızdaki paraglottik alan

tutulumu ve kıkırdak invazyonu varlığında daha yüksek lenf nodu SUVmaks değeri ve daha büyük lenf nodu çapı bulgusu literatürle uyumlu bir bulgudur.

Çalışmamızda primer tümörde ekstralaringeal yayılım olan ve olmayan gruplar arasında sayısal parametrelerden primer tümörün MTV ve TLG değerleri ve lenf nodunun kısa çapı ve SUVmaks değeri arasında istatistiksel olarak anlamlı farklılık vardı. Ekstralaringeal yayılım olmayan grupta ADCmin değeri daha yüksekken diğer tüm değerler yayılım olan grupta daha yüksekti. İlişkili olunan parametrelerin hacimsel sayısal parametreler ve lenf nodlarına ait özellikler oluşu dikkat çekiciydi. Literatürde ekstralaringeal yayılım varlığının doğrudan metabolik ve fonksiyonel parametrelerle ilişkisine yönelik bir çalışmaya rastlanmamış olup, hacimsel metabolik sayısal parametrelerle ilişkili olduğu bilgisi yeni bir bilgi olarak karşımıza çıkmaktadır. Ekstralaringeal yayılım varlığı ileri T evresine ait hastalıkla ilişkili lokal yayılım özelliklerinden biridir. Tümörün larinks sınırlarını aşarak çevre yumuşak dokulara yayıldığı anlamına gelmekte ve tümör evresinin T4a'ya ilerlediğini göstermektedir. Bu nedenle tümörün hacimsel büyüklüğü ile yakından ilişkili olan bu lokal yayılım özelliğinin, hacimsel parametreler olan MTV ve TLG değerleri ile ilişkili oluşu beklentiyle uyumlu bir bulgudur. Ekstralaringeal yayılım varlığının, lenf nodu metastazı olasılığını arttırdığı yapılan çalışmalarda gösterilmiştir. (175) Aynı şekilde metastatik karakterdeki lenf nodlarının daha yüksek SUVmaks değerlerine sahip olduğu ve boyutlarının daha büyük olduğu da bilinmektedir. (169-172) Bu nedenle çalışmamızdaki ekstralaringeal yayılım varlığında daha yüksek lenf nodu

SUVmaks değeri ve daha büyük lenf nodu çapı bulgusu literatürle uyumlu bir bulgudur.

Çalışmamızda primer tümörde anterior komissür tutulumu olan ve olmayan gruplar arasında hiçbir metabolik ve fonksiyonel parametrede istatistiksel olarak anlamlı farklılık yoktu. Literatürde anterior komissür tutulumu varlığının doğrudan metabolik ve fonksiyonel parametrelerle ilişkisine yönelik bir çalışmaya rastlanmamış olup, hiçbir parametreyle ilişkili olmadığı bilgisi yeni bir bilgi olarak karşımıza çıkmaktadır. Anterior komissür tutulumu da değerlendirdiğimiz diğer 3 özellik gibi tümörün lokal yayılımı ve T evresi ile ilişkili bir parametredir. Fakat anterior komissür tutulumu diğer yayılım özelliklerinin aksine T evresini erken evreden ileri evreye yükseltmez, sadece T1a olan tümörü T1b yapar. Bu nedenle tümörün agresifliğiyle ve biyolojik davranışıyla ilişkili olan metabolik ve fonksiyonel parametrelerin anterior komissür tutulumu varlığı/yokluğunda farklılık göstermemesi beklentiyle uyumlu bir bulgudur.

Çalışmamızda primer tümöre ait metabolik parametrelerden SUVmaks, SUVort, SUVpik, SUV SD, MTV ve TLG ve fonksiyonel parametrelerden ADCmin değerlerinin hepsi birbirleri ile anlamlı korelasyon gösterdi. ADCmin tüm parametrelerle negatif korelasyon gösterirken, diğer parametrelerin kendi içinde gösterdikleri korelasyon pozitifti. Literatüre baktığımızda Nakajo ve ark.'nın BBSHK tanılı 26 hastada yaptıkları çalışmalarında SUVmaks ve ADC değerleri arasında istatistiksel olarak anlamlı, negatif bir korelasyon bulunmuştur. (168) Meyer ve ark.'nın BBSHK tanılı 34 hastada yaptıkları çalışmalarında ADC

haritasından elde edilen histogram özellikleri ile MTV ve TLG değerleri arasında anlamlı bir korelasyon bulunmuştur. (167) Buna karşın Bülbül ve ark.'nın BBSHK tanılı 14 hastada yaptıkları çalışmalarında ADCmin değeri ile SUVmaks, SUVmean, MTV ve TLG değerleri arasında anlamlı bir korelasyon saptanmamıştır. (165) Aynı şekilde Varoquaux ve ark.'nın BBSHK tanılı 34 hastada yaptıkları çalışmalarında da ADC tabanlı ölçümler (ADCmean ve ADCmin) ve SUV tabanlı ölçümler (SUVmax ve SUVmean) arasında anlamlı bir korelasyon izlenmemiştir. (179) Sonuç olarak literatürdeki çalışmaların bazıları primer tümöre ait metabolik ve fonksiyonel parametreler arasında korelasyon saptarken bazıları da saptamamıştır. Bizim çalışmamızda da Nakajo ve ark.'nın ve Meyer ve ark.'nın çalışmalarında olduğu gibi anlamlı bir korelasyon bulunmuştur. Çizilen ilgi alanının yeri ve boyutu ADC ölçümünü büyük oranda etkileyen bir faktördür. Bu nedenle de ölçüm yapan kişiye bağlı olarak değişkenlik gösterebilir. (180) Bunun yanı sıra görüntüleme parametreleri ve son işlemleme teknikleri de ADC değerlerini etkiler. (181) Bu faktörlerin çalışmalar arasındaki farklılığın nedeni olabileceğini düşünmekteyiz.

Çalışmamızda lenf nodlarına ait parametrelerin (kısa çap ve SUVmaks) primer tümörden elde edilen sayısal parametrelerle ilişkisi incelendiğinde lenf nodu SUVmaks değeri primer tümöre ait SUVmaks, SUVort, SUVpik, SUV SD, MTV, TLG ve ADCmin değerleriyle anlamlı korelasyon gösterirken, lenf nodu çapı primer tümöre ait parametrelerden MTV, TLG ve ADCmin değeri ile anlamlı korelasyon gösterdi. ADCmin ile negatif, diğer parametreler ile pozitif korelasyon vardı. Lenf nodu çapının yalnızca hacimsel parametreler (MTV, TLG) ve tümör

hücreselliğini yansıtan ADCmin değeri ile korele oluşu dikkat çekiciydi. Literatürde lenf nodlarından elde edilen sayısal parametrelerle primer tümörden elde edilen sayısal parametrelerin birbirleriyle korelasyonunu inceleyen çalışma bulunamadı. Bununla birlikte yapılan birçok çalışmada gösterildiği üzere lenf nodunun SUVmaks değeri ve çapı arttıkça o lenf nodunun metastatik olma ihtimali artmaktadır. (169-172) Aynı şekilde daha yüksek metabolik değerlere ve daha düşük ADC değerlerine sahip tümörlerin daha agresif bir davranış gösterip metastaz yapma olasılığının daha yüksek olduğu bilinmektedir. (137, 166) Bu anlamda çalışmamızda lenf nodu SUVmaks değerinin ve çapının metabolik parametrelerle pozitif, ADCmin değeri ile negatif korelasyon göstermesi literatüre uygun ve beklenen bir durumdur.

5.4. ^{18}F FDG PET/MR ve Baş-boyun MR'ın Nodal Evreleme Performanslarına İlişkin Tartışma

Bizim çalışmamızda nodal evrelemede %69.2, lenf nodu metastazı saptamada %89.7'lik oranlarla en yüksek doğruluğa sahip görüntüleme yöntemi KC eşiği kullanılarak değerlendirilen ^{18}F FDG PET/MR idi. Nodal evrelemede %59 ve lenf nodu metastaz saptamada %79.5 doğruluk oranlarına sahip olan baş-boyun MR'dan daha iyi performans sergiledi. ^{18}F FDG PET/MR-KC, 4 hastada baş-boyun MR'da N2 olarak değerlendirilen evreyi doğru bir şekilde N0'a downstage etti. Aynı zamanda saptanan patolojik lenf nodu sayısı açısından histopatoloji ile en yakın değerleri veren yöntem yine ^{18}F FDG PET/MR-KC idi.

Sekine ve ark. 14 BBSHK tanılı hastada (16), Schaarschmidt ve ark. 25 BBSHK tanılı hastada (18), Huang ve ark. 11 hipofarenks karsinomu tanılı hastada (15) PET/MR ve PET/BT görüntülemenin N evrelemesindeki tanısal performanslarını histopatolojik N evresi referans alınarak karşılaştırmışlar ve benzer N evreleme doğrulukları saptamışlardır. Benzer şekilde Platzek ve ark. 38 BBSHK tanılı hastadan diseke edilen 391 lenf nodunu incelemiş ve tek başına PET, tek başına MR ve kombine PET/MR görüntülemeleri arasında duyarlık, özgüllük ve doğruluk açısından anlamlı bir fark bulamamışlardır. (182)

Cebeci ve ark. klinik olarak N0 olan 44 BBSHK tanılı hastada PET/MR görüntülemenin tek başına MR görüntülemeye kıyasla daha yüksek bir duyarlılık ve NPD'e sahip olduğunu bulmuşlardır. (duyarlık=%83'e %50; NPD=%97'ye %92, $p<0,05$). (19) Chan ve ark. 113 nazofaringeal karsinom tanılı hastada yaptıkları prospektif çalışmalarında nodal evrelemede PET/MR'ın duyarlılığını (%99.5), baş-boyun MR (%94.2) ve PET/BT'den (%90.9) daha yüksek bulmuşlardır. (17) Al-Ibraheem ve ark.'nın tedavi almamış 68 larinks kanseri tanılı hastada histopatolojiyi referans alarak PET/BT ve MR görüntülemelerinin tanısal performansını kıyasladıkları çalışmalarında; nodal evrelemede PET/BT 45 hastayı doğru evrelerken, MR 24 hastayı doğru evrelemiştir. PET/BT'de 18 hasta, MR'da 27 hasta upstage; PET/BT'de 5 hasta, MR'da 17 hasta downstage edilmiştir. Sonuç olarak PET/BT, MR'dan daha iyi bir performans sergilemiştir. (134) Crimì ve ark. BBSHK tanılı 26 hastada diseksiyon yapılan 865 lenf nodu analizine dayanarak tek başına MR, tek başına PET ve kombine PET/MR görüntülemenin tanısal performanslarını kıyaslamışlar ve en yüksek tanısal

performans gösteren yöntemin 5,7 SUVmaks eşiği kullanarak değerlendirilen PET/MR incelemesi olduğunu bulmuşlardır. (Doğruluk %98,2, NPD %98,2 ve PPD %95,2) (20)

Lim ve ark.'nın 74 BBSHK tanılı hastada PET/BT'de lenf nodu metastazı değerlendirmesinde uygun bir eşik bulmak amacıyla yaptıkları çalışmalarında 359 metastatik lenf nodu değerlendirilmiş ve lenf nodu SUVmaks değeri eşik olarak alındığında %74.4 duyarlılık ve % 84.9 özgüllük değerleriyle en uygun cut-off 3.16 olarak saptanmıştır. Bununla birlikte lenf nodu SUVmaks'ı karaciğer SUVmaks'a oranladıkları ikinci bir parametre eşik olarak alındığında (cut off: 0.9) bu parametrenin %74.1 duyarlılık ve % 93.4 özgüllükle tek başına lenf nodu SUVmaks'ın önüne geçtiği görülmüştür. (169)

Sonuç olarak literatürde nodal evrelemede ^{18}F FDG PET/MR'ın tanısal performansını MR ve/veya ^{18}F FDG PET/BT ile kıyaslayan çalışmaların bazıları ^{18}F FDG PET/MR'ı daha üstün bulurken, bazıları benzer performans gösterdiklerini saptamışlardır. Bizim çalışmamızda Cebeci ve ark., Chan ve ark. ve Crimi ve ark.'nın çalışmalarında olduğu gibi ^{18}F FDG PET/MR'ın performansı MR'dan üstün bulunmuştur.

Crimi ve ark.'nın çalışmalarında SUVmaks 5,7 eşiğini kullanmak, Lim ve ark. çalışmalarında ise lenf nodu SUVmaks/karaciğer SUVmaks oranını kullanmak lenf nodu metastazı saptama açısından tetkikin performansını arttırmıştır. Bizim çalışmamızda da görsel olarak KC eşiğini kullanmak ^{18}F FDG PET/MR'ın nodal evrelemedeki ve lenf nodu metastazı saptamadaki performansını arttırmış ve bu konuda ^{18}F FDG PET/MR'ı, MR'ın önüne

geçirmiştir. Sadece SUVmaks ölçümleri; görüntüleme ile enjeksiyon arasındaki süre, hastaya enjekte edilen doz miktarı, hastanın glisemik durumu, vücut kitle indeksi, metabolizma hızı, tümör hücre yoğunluğu ve kullanılan görüntüleme cihazının kalibrasyon özellikleri gibi birçok değişkenden etkilenebilmektedir. Bu nedenle yalnızca SUVmaks değerine dayalı sabit bir eşik değerin kullanılması, lenf nodu metastazı var/yok ayrımında her zaman güvenilir sonuçlar vermeyebilir. Bunun yerine bizim çalışmamızda ve Lim ve ark.'nın çalışmalarında olduğu gibi KC tutulumu gibi daha sabit ve hasta ile merkezden bağımsız, görsel karşılaştırmaya dayalı bir referans standardın kullanılması, hem merkez içi hem de merkezler arası uygulamalarda daha tutarlı sonuçlar alınmasını sağlayabilir. Ayrıca çok merkezli çalışmalarda yöntem standardizasyonuna katkıda bulunabilir.

ÇALIŞMAMIZIN LİMİTASYONLARI

Çalışmamız retrospektif bir çalışma olup bu dizayndaki çalışmaların doğal olarak seçilim yanlılığından etkilenebileceği akılda tutulmalıdır. Tüm hasta grubuna cerrahi yapılmadığı ve hastaların hepsinin histopatolojik evrelemesi olmadığı için bir grup hastanın evrelemesinde klinik TNM evresi kullanılmıştır. Yine aynı şekilde tüm hastaların histopatolojik evrelemesi olmadığı için görüntülemelerden elde edilen nodal evrelerin diagnostik performanslarının değerlendirmesinde az sayıda hastayla çalışılmıştır. Aynı şekilde sağkalım sınıflaması için 2,3 ve 5 yıllık karar ağacı modelleri oluştururken yeterli takip süresine ulaşamayan hastalar bu analizde çalışmadan dışlandıkları için tüm gruba kıyasla daha az hastayla analizler yapılmıştır ve ek olarak oluşturulan karar ağacı modellerinde dallanmalardaki hasta sayıları heterojen dağılım göstermiştir. Bu

alanda geniş hasta sayısına sahip kohortlarla yapılacak çalışmalara ihtiyaç vardır. Her ne kadar literatürde en sık kullanılan segmentasyon modellerinden biri olan SUVmax %40 eşiği kullanılarak segmentasyon yapılmış ve analiz standardize edilmeye çalışılmış olsa da analizi yapan kişiye bağımlılık gibi bir limitasyon vardır. İlerleyen zamanlarda bu hasta popülasyonu ile segmentasyon modellerinin karşılaştırılacağı çalışmalara ihtiyaç duyulmaktadır.

6. SONUÇ

1. Çalışmamızda larinks kanserinde genel sağkalım öngörüsü için primer tümörün MTV ve ADCmin değerleri, kıkırdak invazyonu varlığı, paraglottik alan tutulumu varlığı, ekstralaringeal yayılım varlığı, T evresi, radyomiks şekil özelliklerinden Surface Area ve Surface To Volume Ratio, radyomiks birinci derece özelliklerden Skewness ve Kurtosis, radyomiks ikinci derece özelliklerden GLCM Joint Maximum, GLCM Correlation, NGTDM Coarsness, GLSZM GLNU, GLSZM ZSNU ve GLSZM ZSE prognostik faktörler; bu parametrelerden ekstralaringeal yayılım varlığı ve GLSZM ZSNU ise bağımsız prognostik faktörler olarak saptanmıştır.

2. Çalışmamızda 2, 3 ve 5 yıllık genel sağkalımı sınıflandırmak amacıyla yapılan analizler sonucu PET, MR ve PET radyomiks verilerinden seçilen değişkenlerle (Primer lezyon SUVmaks, TLG ve ADCmin değerleri, INTENSITY HISTOGRAM Maximum Histogram Gradient, INTENSITY HISTOGRAM Minimum Histogram Gradient Grey Level, GLSZM GLNU, GLCM Joint Maximum ve GLCM Joint Average) oluşturulan karar ağacı modelleri sırasıyla 0.835, 0.892, 0.928'lik AUC ve 0.837, 0.886, 0.935'lik C-index değerleriyle iyi-mükemmel bir prognostik performans göstermiş olup, TNM evrelemesinden daha başarılı olmuşlardır. (AUC değerleri sırasıyla 0.707, 0.738, 0,869) İlk iki sonucumuz hastalarda daha iyi bir risk sınıflaması için sadece TNM evrelemesi değil, PET/MR'dan elde edilen metabolik, fonksiyonel ve anatomik özelliklerin ve radyomiks verilerinin de kullanılmasının yarar sağlayacağını göstermektedir.

3. Çalışmamızda ileri T evresi, lenf nodu metastazı, ileri genel hastalık evresi, kıkırdak invazyonu varlığı ve paraglottik alan tutulumu varlığı gibi kötü prognostik özelliklere sahip hastaların primer lezyonlarının metabolik parametrelerinin daha yüksek, fonksiyonel parametre olan ADC değerlerinin daha düşük olduğu dikkati çekmektedir.

4. Çalışmamızda ekstralaringeal yayılım varlığı gibi kötü prognostik bir özelliğe sahip hastaların primer lezyonlarının hacimsel metabolik parametrelerinin (MTV ve TLG) daha yüksek olduğu dikkati çekmektedir.

5. Çalışmamızda ileri T evresi, lenf nodu metastazı, ileri genel hastalık evresi, ekstralaringeal yayılım, kıkırdak invazyonu ve paraglottik alan tutulumu varlığı gibi kötü prognostik özelliklere sahip hastalarda boyunda bulunan lenf nodlarının SUVmaks değerlerinin daha yüksek, boyutlarının daha büyük olduğu dikkati çekmektedir.

6. Çalışmamızda lokal yayılım özelliklerinden olan kıkırdak invazyonu, paraglottik alan tutulumu ve ekstralaringeal yayılımın lenf nodu metastazı ile ilişkili olduğu bulunmuştur.

7. Larinks kanserinde N evrelemesinde ve lenf nodu metastazı saptamada görsel olarak karaciğer eşiği kullanmak PET/MR tetkikinin tanısal performansını belirgin şekilde yükselmiş ve görsel olarak karaciğer eşiği kullanılarak değerlendirilen PET/MR incelemesi nodal evrelemede baş-boyun MR'dan daha iyi performans göstermiştir.

7. KAYNAKÇA

1. Gormley M, Creaney G, Schache A, Ingarfield K, Conway DI. Reviewing the epidemiology of head and neck cancer: definitions, trends and risk factors. Br Dent J. 2022;233(9):780-6.

2. Barsouk A, Aluru JS, Rawla P, Saginala K, Barsouk A. Epidemiology, Risk Factors, and Prevention of Head and Neck Squamous Cell Carcinoma. Med Sci (Basel). 2023;11(2).

3. Sung H, Ferlay J, Siegel RL, Laversanne M, Soerjomataram I, Jemal A, Bray F. Global Cancer Statistics 2020: GLOBOCAN Estimates of Incidence and Mortality Worldwide for 36 Cancers in 185 Countries. CA Cancer J Clin. 2021;71(3):209-49.

4. Institute NC. Cancer Stat Facts: Laryngeal Cancer. SEER Cancer Statistics. 2024 [Available from: https://seer.cancer.gov/statfacts/html/laryn.html.

5. Břicháček B, Hirsch I, Šíbl O, Vilikusova E, Vonka V. Association of some supraglottic laryngeal carcinomas with EB virus. International journal of cancer. 1983;32(2):193-7.

6. Itamura K, Hsue VB, Barbu AM, Chen MM. Diagnostic assessment (imaging) and staging of laryngeal cancer. Otolaryngologic Clinics of North America. 2023;56(2):215-31.

7. Becker M, Burkhardt K, Dulguerov P, Allal A. Imaging of the larynx and hypopharynx. European journal of radiology. 2008;66(3):460-79.

8. Kuhn FP, Hüllner M, Mader CE, Kastrinidis N, Huber GF, von Schulthess GK, et al. Contrast-enhanced PET/MR imaging versus contrast-enhanced PET/CT in head and neck cancer: how much MR information is needed? J Nucl Med. 2014;55(4):551-8.

9. Al-Ibraheem A, Abdlkadir AS, Shagera QA, Saraireh O, Al-Adhami D, Al-Rashdan R, et al. The diagnostic and predictive value of 18F-fluorodeoxyglucose positron emission tomography/computed tomography in laryngeal squamous cell carcinoma. Cancers. 2023;15(22):5461.

10. Jeong HS, Baek CH, Son YI, Ki Chung M, Kyung Lee D, Young Choi J, et al. Use of integrated 18F-FDG PET/CT to improve the accuracy of initial cervical nodal evaluation in patients with head and neck squamous cell carcinoma. Head & neck. 2007;29(3):203-10.

11. Sun R, Tang X, Yang Y, Zhang C. 18FDG-PET/CT for the detection of regional nodal metastasis in patients with head and neck cancer: A meta-analysis. Oral oncology. 2015;51(4):314-20.

12. Yongkui L, Jian L, Wanghan, Jingui L. 18FDG-PET/CT for the detection of regional nodal metastasis in patients with primary head and neck cancer before treatment: a meta-analysis. Surg Oncol. 2013;22(2):e11-6.

13. Magram M, Kommana H, Mahmoud F, Ashlock R, Bagheritoolabi B, Suh J, Dilsizian V. The role of PET/CT in the management of laryngeal cancer. Society of Nuclear Medicine; 2008.

14. Queiroz MA, Huellner MW. PET/MR in cancers of the head and neck. Semin Nucl Med. 2015;45(3):248-65.

15. Huang C, Song T, Mukherji SK, Zhang L, Lu J, Chen X, Xian J. Comparative Study Between Integrated Positron Emission Tomography/Magnetic Resonance and Positron Emission Tomography/Computed Tomography in the T and N Staging of Hypopharyngeal Cancer: An Initial Result. J Comput Assist Tomogr. 2020;44(4):540-5.

16. Sekine T, de Galiza Barbosa F, Kuhn FP, Burger IA, Stolzmann P, Huber GF, et al. PET+MR versus PET/CT in the initial staging of head and neck cancer, using a trimodality PET/CT+MR system. Clin Imaging. 2017;42:232-9.

17. Chan SC, Yeh CH, Yen TC, Ng SH, Chang JT, Lin CY, et al. Clinical utility of simultaneous whole-body (18)F-FDG PET/MRI as a single-step imaging modality in the staging of primary nasopharyngeal carcinoma. Eur J Nucl Med Mol Imaging. 2018;45(8):1297-308.

18. Schaarschmidt BM, Heusch P, Buchbender C, Ruhlmann M, Bergmann C, Ruhlmann V, et al. Locoregional tumour evaluation of squamous cell carcinoma in the head and neck area: a comparison between MRI, PET/CT and integrated PET/MRI. Eur J Nucl Med Mol Imaging. 2016;43(1):92-102.

19. Cebeci S, Aydos U, Yeniceri A, Pula D, Duzlu M, Atay LO, Yilmaz M. Diagnostic performance of FDG PET/MRI for cervical lymph node metastasis in patients with clinically N0 head and neck cancer. Eur Rev Med Pharmacol Sci. 2023;27(10):4528-35.

20. Crimì F, Borsetto D, Stramare R, Di Carlo R, Emauelli E, Nicolai P, et al. [(18)F]FDG PET/MRI versus contrast-enhanced MRI in detecting regional HNSCC metastases. Ann Nucl Med. 2021;35(2):260-9.

21. Fathinul F, Nordin AJ, Lau WF. 18[F]FDG-PET/CT is a useful molecular marker in evaluating tumour aggressiveness: a revised understanding of an in-vivo FDG-PET imaging that alludes the alteration of cancer biology. Cell Biochem Biophys. 2013;66(1):37-43.

22. Harimoto N, Araki K, Hoshino K, Muranushi R, Hagiwara K, Ishii N, et al. Diffusion-Weighted MRI Predicts Lymph Node Metastasis and Tumor Aggressiveness in Resectable Pancreatic Neuroendocrine Tumors. World J Surg. 2020;44(12):4136-41.

23. Im HJ, Bradshaw T, Solaiyappan M, Cho SY. Current Methods to Define Metabolic Tumor Volume in Positron Emission Tomography: Which One is Better? Nucl Med Mol Imaging. 2018;52(1):5-15.

24. Vanderhoek M, Perlman SB, Jeraj R. Impact of the definition of peak standardized uptake value on quantification of treatment response. J Nucl Med. 2012;53(1):4-11.

25. Zhang L, Song T, Meng Z, Huang C, Chen X, Lu J, Xian J. Correlation between apparent diffusion coefficients and metabolic parameters in hypopharyngeal squamous cell carcinoma: A prospective study with integrated PET/MRI. European Journal of Radiology. 2020;129:109070.

26. Rohde M, Dyrvig A-K, Johansen J, Sørensen JA, Gerke O, Nielsen AL, et al. 18F-fluoro-deoxy-glucose-positron emission tomography/computed tomography in diagnosis of head and neck squamous cell carcinoma: a systematic review and meta-analysis. European Journal of Cancer. 2014;50(13):2271-9.

27. Nakajo M, Nagano H, Jinguji M, Kamimura Y, Masuda K, Takumi K, et al. The usefulness of machine-learning-based evaluation of clinical and pretreatment 18F-FDG-PET/CT radiomic features for predicting prognosis in patients with laryngeal cancer. The British Journal of Radiology. 2023;96(1149):20220772.

28. Park G, Kim J, Roh J-L, Choi S-H, Nam S, Kim S. Prognostic value of metabolic tumor volume measured by 18F-FDG PET/CT in advanced-stage squamous cell carcinoma of the larynx and hypopharynx. Annals of oncology. 2013;24(1):208-14.

29. Yabuki K, Shiono O, Komatsu M, Sano D, Nishimura G, Takahashi M, et al. Predictive and prognostic value of metabolic tumor volume (MTV) in patients with laryngeal carcinoma treated by radiotherapy (RT)/concurrent chemoradiotherapy (CCRT). PLoS One. 2015;10(2):e0117924.

30. Lambin P, van Stiphout RG, Starmans MH, Rios-Velazquez E, Nalbantov G, Aerts HJ, et al. Predicting outcomes in radiation oncology--multifactorial decision support systems. Nat Rev Clin Oncol. 2013;10(1):27-40.

31. Reginelli A, Nardone V, Giacobbe G, Belfiore MP, Grassi R, Schettino F, et al. Radiomics as a new frontier of imaging for cancer prognosis: a narrative review. Diagnostics. 2021;11(10):1796.

32. Yoon H, Ha S, Kwon SJ, Park SY, Kim J, O JH, Yoo IR. Prognostic value of tumor metabolic imaging phenotype by FDG PET radiomics in HNSCC. Annals of Nuclear Medicine. 2021;35:370-7.

33. Som P, Curtin H. An updated and illustrated review of the complex embryology of the larynx and how laryngeal webs, atresias, and stenoses develop. Neurographics. 2014;4(4):189-203.

34. Akuno G. Patterns of cervical lymph node metastasis among laryngeal cancer patients presenting at the Kenyatta National Hospital: University of Nairobi; 2020.

35. Allen E, Minutello K, Murcek BW. Anatomy, Head and Neck, Larynx Recurrent Laryngeal Nerve. StatPearls. Treasure Island (FL): StatPearls Publishing

Copyright © 2024, StatPearls Publishing LLC.; 2024.

36. Meller SM. Functional anatomy of the larynx. Otolaryngol Clin North Am. 1984;17(1):3-12.

37. McCullagh KL, Shah RN, Huang BY. Anatomy of the larynx and cervical trachea. Neuroimaging Clinics. 2022;32(4):809-29.

38. Suárez-Quintanilla J, Fernández Cabrera A, Sharma S. Anatomy, Head and Neck: Larynx. StatPearls. Treasure Island (FL)2024.

39. Cocke EW, Jr., Wang CC. Cancer of the larynx: selecting optimum treatment. CA Cancer J Clin. 1976;26(4):194-200.

40. Kutta H, Steven P, Paulsen F. Anatomical definition of the subglottic region. Cells Tissues Organs. 2006;184(3-4):205-14.

41. K. M. Larynx, hypopharynx & trachea. Staging-larynx 2019 [updated June 20 2024. Available from: https://www.pathologyoutlines.com/topic/larynxtnm.html.

42. Edited by Barnes L EJ, Reichart P, Sidransky D. Pathology and Genetics of Head and Neck Tumours. Lyon, France: International Agency for Research on Cancer (IARC); 2005.

43. Netter FH. Netter Atlas of Human Anatomy 8th Edition2023. 375 p.

44. Wadie M, Adam SI, Sasaki CT. Development, anatomy, and physiology of the larynx. Principles of deglutition: a multidisciplinary text for swallowing and its disorders. 2013:175-97.

45. Myers EN, Alvi A. Management of carcinoma of the supraglottic larynx: evolution, current concepts, and future trends. Laryngoscope. 1996;106(5 Pt 1):559-67.

46. Glikson E, Sagiv D, Eyal A, Wolf M, Primov-Fever A. The anatomical evolution of the thyroid cartilage from childhood to adulthood: A computed tomography evaluation. Laryngoscope. 2017;127(10):E354-e8.

47. Tabatabaee SM, Farahani MV, Alimohammadi A, Shekarchi B. Investigating the association between chronological age and thyroid cartilage ossification using CT imaging. Medical Journal of the Islamic Republic of Iran. 2020;34:130.

48. Mathews S, Jain S. Anatomy, Head and Neck, Cricoid Cartilage. StatPearls. Treasure Island (FL): StatPearls Publishing

Copyright © 2024, StatPearls Publishing LLC.; 2024.

49. Petcu LG, Sasaki CT. Laryngeal anatomy and physiology. Clin Chest Med. 1991;12(3):415-23.

50. Dedivitis RA, Abrahão M, Simões MdJ, Mora OA, Cervantes O. Aging histological changes in the cartilages of the cricoarytenoid joint. Acta Cirurgica Brasileira. 2004;19:136-40.

51. Cummings CW, Haughey BH, Thomas JR. Cummings Otolaryngology: Head and Neck Surgery, 4th Edition: Elsevier Mosby; 2005.

52. Krohner RG, Ramanathan S. Functional anatomy of the airway. Benumof's Airway Management: Elsevier; 2007. p. 3-21.

53. Jacobsen B, VanKampen N, Ashurst JV. Anatomy, head and neck, thyrohyoid membrane. StatPearls. Treasure Island (FL): StatPearls Publishing

Copyright © 2024, StatPearls Publishing LLC.; 2018.

54. Netter FH. Netter Atlas of Human Anatomy 8th Edition2023. 376 p.

55. John S. Rubin RTS, Gwen S. Korovin. Diagnosis and Treatment of Voice Disorders, Fourth Edition. Clarence T. Sasaki NY, Hiromi Matsuzaki, Boris Paskhover, editor2014.

56. Sasaki CT, Weaver EM. Physiology of the larynx. Am J Med. 1997;103(5a):9s-18s.

57. Nassar VH, Bridger GP. Topography of the laryngeal mucous glands. Archives of Otolaryngology. 1971;94(6):490-8.

58. Utku METE ULD. Larenks Anatomi ve Fizyolojisi. In: Gürsel DURSUN SB, editor. Larenks Kanserlerinde Güncel Tedavi ve Rehabilitasyon Yaklaşımları. 1 ed. Türkiye Klinikleri2024.

59. Liberale C, Soloperto D, Marchioni A, Monzani D, Sacchetto L. Updates on larynx cancer: risk factors and oncogenesis. International Journal of Molecular Sciences. 2023;24(16):12913.

60. Igissin N, Zatonskikh V, Telmanova Z, Tulebaev R, Moore M. Laryngeal Cancer: Epidemiology, Etiology, and Prevention: A Narrative Review. Iran J Public Health. 2023;52(11):2248-59.

61. Vazquez-Guillen JM, Palacios-Saucedo GC, Alanis-Valdez AY, Huerta-Escobedo A, Zavala-Pompa A, Rivera-Morales LG, et al. p16INK4a and pRb expression in laryngeal squamous cell carcinoma with and without infection by EBV or different genotypes of HPV: a retrospective study. Infectious Agents and Cancer. 2023;18(1):43.

62. Lu Y-T, Hsin C-H, Lu Y-C, Wu M-C, Huang J-Y, Huang CC, et al. Risk of head and neck cancer in patients with peptic ulcers and the effect of Helicobacter pylori treatment. Scientific Reports. 2021;11(1):6229.

63. Parsel SM, Wu EL, Riley CA, McCoul ED. Gastroesophageal and laryngopharyngeal reflux associated with laryngeal malignancy: a systematic

review and meta-analysis. Clinical Gastroenterology and Hepatology. 2019;17(7):1253-64. e5.

64. Gong H-L, Shi Y, Zhou L, Wu C-P, Cao P-Y, Tao L, et al. The composition of microbiome in larynx and the throat biodiversity between laryngeal squamous cell carcinoma patients and control population. PloS one. 2013;8(6):e66476.

65. Yu S, Chen J, Zhao Y, Yan F, Fan Y, Xia X, et al. Oral-microbiome-derived signatures enable non-invasive diagnosis of laryngeal cancers. Journal of Translational Medicine. 2023;21(1):438.

66. Thompson LD. Laryngeal dysplasia, squamous cell carcinoma, and variants. Surgical pathology clinics. 2017;10(1):15-33.

67. MUNGAN S. Larinks Karsinomlarına Histopatolojik Yaklaşım ve Prognostik Faktörler. Turkiye Klinikleri Ear Nose and Throat-Special Topics. 2017;10(3):154-9.

68. Koch BB, Trask DK, Hoffman HT, Karnell LH, Robinson RA, Zhen W, et al. National survey of head and neck verrucous carcinoma: patterns of presentation, care, and outcome. Cancer. 2001;92(1):110-20.

69. Russell JO, Hoschar AP, Scharpf J. Papillary squamous cell carcinoma of the head and neck: a clinicopathologic series. American journal of otolaryngology. 2011;32(6):557-63.

70. Thompson LD, Wieneke JA, Miettinen M, Heffner DK. Spindle cell (sarcomatoid) carcinomas of the larynx: a clinicopathologic study of 187 cases. The American journal of surgical pathology. 2002;26(2):153-70.

71. Kass JI, Lee SC, Abberbock S, Seethala RR, Duvvuri U. Adenosquamous carcinoma of the head and neck: Molecular analysis using CRTC-MAML FISH and survival comparison with paired conventional squamous cell carcinoma. The Laryngoscope. 2015;125(11):E371-E6.

72. Dursun G, Keser R, Aktürk T, Akìner MN, Demireller A, Sak SD. The significance of pre-epiglottic space invasion in supraglottic laryngeal carcinomas. Eur Arch Otorhinolaryngol. 1997;254 Suppl 1:S110-2.

73. Yousem DM. Larynx and Hypopharynx. The Radiologic Clinics of North America. 1998;36:891-920.

74. M. G. Kulak Burun Boğaz Hastalıkları ve Baş Boyun Cerrahisi. . Ankara: Nobel Tıp Kitabevi; 2014. 769–86 p.

75. Garas J, McGuirt WF, Sr. Squamous cell carcinoma of the subglottis. Am J Otolaryngol. 2006;27(1):1-4.

76. Cingi C AF. Larenksin malign lezyonları. C C, editor. İstanbul: Güneş Kitapevi; 2005.

77. Kaanders JH, Hordijk GJ. Carcinoma of the larynx: the Dutch national guideline for diagnostics, treatment, supportive care and rehabilitation. Radiother Oncol. 2002;63(3):299-307.

78. Blitz AM, Aygun N. Radiologic evaluation of larynx cancer. Otolaryngol Clin North Am. 2008;41(4):697-713, vi.

79. Amin MB, Greene FL, Edge SB, Compton CC, Gershenwald JE, Brookland RK, et al. The Eighth Edition AJCC Cancer Staging Manual: Continuing to build a bridge from a population-based to a more "personalized" approach to cancer staging. CA Cancer J Clin. 2017;67(2):93-9.

80. Sheahan P. Management of advanced laryngeal cancer. Rambam Maimonides Medical Journal. 2014;5(2):e0015.

81. Castelijns JA, Hermans R, van den Brekel MW, Mukherji SK, editors. Imaging of laryngeal cancer. Seminars in Ultrasound, CT and MRI; 1998: Elsevier.

82. Becker M, Zbären P, Laeng H, Stoupis C, Porcellini B, Vock P. Neoplastic invasion of the laryngeal cartilage: comparison of MR imaging and CT with histopathologic correlation. Radiology. 1995;194(3):661-9.

83. Pietragalla M, Nardi C, Bonasera L, Mungai F, Verrone GB, Calistri L, et al. Current role of computed tomography imaging in the evaluation of cartilage invasion by laryngeal carcinoma. La radiologia medica. 2020;125:1301-10.

84. E T. Klinik Radyoloji. 2 ed. Bursa: Güneş Tıp Kitabevi; 2008.

85. H A. Larinks ve Hipofarinks. 1 ed. Ankara: MN Medikal&Nobel Tıp Kitabevi; 2008.

86. Ravanelli M, Paderno A, Del Bon F, Montalto N, Pessina C, Battocchio S, et al. Prediction of posterior paraglottic space and cricoarytenoid unit involvement in endoscopically T3 glottic cancer with arytenoid fixation by magnetic resonance with surface coils. Cancers. 2019;11(1):67.

87. Wu JH, Zhao J, Li ZH, Yang WQ, Liu QH, Yang ZY, et al. Comparison of CT and MRI in Diagnosis of Laryngeal Carcinoma with Anterior Vocal Commissure Involvement. Sci Rep. 2016;6:30353.

88. Allegra E, Ferrise P, Trapasso S, Trapuzzano O, Barca A, Tamburrini S, Garozzo A. Early glottic cancer: role of MRI in the preoperative staging. BioMed research international. 2014;2014(1):890385.

89. Becker M, Zbären P, Casselman JW, Kohler R, Dulguerov P, Becker CD. Neoplastic invasion of laryngeal cartilage: reassessment of criteria for diagnosis at MR imaging. Radiology. 2008;249(2):551-9.

90. Roh J-L, Park JP, Kim JS, Lee JH, Cho K-J, Choi S-H, et al. 18F fluorodeoxyglucose PET/CT in head and neck squamous cell carcinoma with

negative neck palpation findings: a prospective study. Radiology. 2014;271(1):153-61.

91. Gourin CG, Watts T, Williams HT, Patel VS, Bilodeau PA, Coleman TA. Identification of distant metastases with PET-CT in patients with suspected recurrent head and neck cancer. Laryngoscope. 2009;119(4):703-6.

92. Strobel K, Haerle SK, Stoeckli SJ, Schrank M, Soyka JD, Veit-Haibach P, Hany TF. Head and neck squamous cell carcinoma (HNSCC)--detection of synchronous primaries with (18)F-FDG-PET/CT. Eur J Nucl Med Mol Imaging. 2009;36(6):919-27.

93. Kurien G, Hu J, Harris J, Seikaly H. Cost-effectiveness of positron emission tomography/computed tomography in the management of advanced head and neck cancer. J Otolaryngol Head Neck Surg. 2011;40(6):468-72.

94. Hermans R, De Keyzer F, Vandecaveye V, Carp L. Imaging techniques. Head and Neck Cancer Imaging. 2021:37-64.

95. Buchbender C, Heusner TA, Lauenstein TC, Bockisch A, Antoch G. Oncologic PET/MRI, part 1: tumors of the brain, head and neck, chest, abdomen, and pelvis. Journal of Nuclear Medicine. 2012;53(6):928-38.

96. Maroldi R, Farina D, Borghesi A, Marconi A, Gatti E. Perineural tumor spread. Neuroimaging clinics of North America. 2008;18(2):413-29.

97. Herneth A, Mayerhoefer M, Schernthaner R, Ba-Ssalamah A, Czerny C, Fruehwald-Pallamar J. Diffusion weighted imaging: lymph nodes. European journal of radiology. 2010;76(3):398-406.

98. Nakamoto Y, Tamai K, Saga T, Higashi T, Hara T, Suga T, et al. Clinical value of image fusion from MR and PET in patients with head and neck cancer. Molecular imaging and biology. 2009;11:46-53.

99. Liao CT, Wang HM, Huang SF, Chen IH, Kang CJ, Lin CY, et al. PET and PET/CT of the neck lymph nodes improves risk prediction in patients with squamous cell carcinoma of the oral cavity. J Nucl Med. 2011;52(2):180-7.

100. Prasad A, Carey RM, Panara K, Rajasekaran K, Cannady SB, Newman JG, et al. Nodal metastasis in surgically treated laryngeal squamous cell carcinoma. Head & Neck. 2023;45(9):2303-12.

101. Koroulakis A, Agarwal M. Laryngeal Cancer. StatPearls. Treasure Island (FL)2024.

102. Pakkanen P, Irjala H, Ilmarinen T, Halme E, Lindholm P, Mäkitie A, et al. Survival and larynx preservation in early glottic cancer: a randomized trial comparing laser surgery and radiation therapy. International Journal of Radiation Oncology* Biology* Physics. 2022;113(1):96-100.

103. Steuer CE, El-Deiry M, Parks JR, Higgins KA, Saba NF. An update on larynx cancer. CA: a cancer journal for clinicians. 2017;67(1):31-50.

104. Ruytenberg T, Verbist BM, Vonk-Van Oosten J, Astreinidou E, Sjögren EV, Webb AG. Improvements in High Resolution Laryngeal Magnetic Resonance Imaging for Preoperative Transoral Laser Microsurgery and Radiotherapy Considerations in Early Lesions. Front Oncol. 2018;8:216.

105. Forastiere AA, Ismaila N, Lewin JS, Nathan CA, Adelstein DJ, Eisbruch A, et al. Use of Larynx-Preservation Strategies in the Treatment of Laryngeal Cancer: American Society of Clinical Oncology Clinical Practice Guideline Update. J Clin Oncol. 2018;36(11):1143-69.

106. Rosenthal DI, Mohamed AS, Weber RS, Garden AS, Sevak PR, Kies MS, et al. Long-term outcomes after surgical or nonsurgical initial therapy for patients with T4 squamous cell carcinoma of the larynx: A 3-decade survey. Cancer. 2015;121(10):1608-19.

107. Zhang MJ, Mu JW, Chen XR, Zhang X, Feng C. Effect of voice rehabilitation training on the patients with laryngeal cancer after radiotherapy. Medicine (Baltimore). 2018;97(26):e11268.

108. Dziegielewski PT, Reschly WJ, Morris CG, DeJesus RD, Silver N, Boyce BJ, et al. Tumor volume as a predictor of survival in T3 glottic carcinoma: A novel approach to patient selection. Oral Oncol. 2018;79:47-54.

109. Yamazaki H, Suzuki G, Nakamura S, Yoshida K, Konishi K, Teshima T, Ogawa K. Radiotherapy for laryngeal cancer-technical aspects and alternate fractionation. J Radiat Res. 2017;58(4):495-508.

110. Dixon LM, Douglas CM, Shaukat SI, Garcez K, Lee LW, Sykes AJ, et al. Conventional fractionation should not be the standard of care for T2 glottic cancer. Radiat Oncol. 2017;12(1):178.

111. Schlachtenberger G, Doerr F, Menghesha H, Lauinger P, Wolber P, Sabashnikov A, et al. Patients with Pulmonary Metastases from Head and Neck Cancer Benefit from Pulmonary Metastasectomy, A Systematic Review. Medicina (Kaunas). 2022;58(8).

112. Ziessman HA OMJ, Thrall JH. Nuclear medicine: the requisites

Elsevier Health Sciences; 2020.

113. Mettler FA GM. Essentials of Nuclear Medicine and Molecular Imaging: Elsevier Health Sciences2018.

114. Brusaferri L. Improving quantification in non-TOF 3D PET/MR by incorporating photon energy information: UCL (University College London); 2020.

115. Demir M, editor Positron Emission Tomography/Magnetic Resonance Imaging and Technical Aspects/Pozitron Emisyon Tomografisi/Manyetik Rezonans

Goruntuleme ve Teknik Ozellikler. Nuclear Medicine Seminars; 2017: Galenos Yayinevi Tic. Ltd.

116. Chen Y, An H. Attenuation correction of PET/MR imaging. Magnetic Resonance Imaging Clinics. 2017;25(2):245-55.

117. Lambin P, Rios-Velazquez E, Leijenaar R, Carvalho S, van Stiphout RG, Granton P, et al. Radiomics: extracting more information from medical images using advanced feature analysis. Eur J Cancer. 2012;48(4):441-6.

118. Marusyk A, Polyak K. Tumor heterogeneity: causes and consequences. Biochim Biophys Acta. 2010;1805(1):105-17.

119. Eloyan A, Yue MS, Khachatryan D. Tumor heterogeneity estimation for radiomics in cancer. Statistics in medicine. 2020;39(30):4704-23.

120. Van Timmeren JE, Cester D, Tanadini-Lang S, Alkadhi H, Baessler B. Radiomics in medical imaging—"how-to" guide and critical reflection. Insights into imaging. 2020;11(1):91.

121. Kartal MaSA. Radyomiks Tanımı, Tarihçesi, Kullanım Alanları Ve İş Akışı2021.

122. Gillies RJ, Kinahan PE, Hricak H. Radiomics: Images Are More than Pictures, They Are Data. Radiology. 2016;278(2):563-77.

123. Farchione A, Larici A, Ottavianelli A, Lenkowicz J, Calandriello L, Cicchetti G, et al., editors. Radiomics and Lung cancer2018: European Congress of Radiology-ESTI ESCR 2018.

124. Thomas R, Qin L, Alessandrino F, Sahu SP, Guerra PJ, Krajewski KM, Shinagare A. A review of the principles of texture analysis and its role in imaging of genitourinary neoplasms. Abdominal Radiology. 2019;44:2501-10.

125. Shur JD, Doran SJ, Kumar S, Ap Dafydd D, Downey K, O'Connor JP, et al. Radiomics in oncology: a practical guide. Radiographics. 2021;41(6):1717-32.

126. Lohmann P, Bousabarah K, Hoevels M, Treuer H. Radiomics in radiation oncology—basics, methods, and limitations. Strahlentherapie und Onkologie. 2020;196(10):848-55.

127. Mayerhoefer ME, Materka A, Langs G, Häggström I, Szczypiński P, Gibbs P, Cook G. Introduction to Radiomics. J Nucl Med. 2020;61(4):488-95.

128. Cheng K, Lin A, Yuvaraj J, Nicholls SJ, Wong DT. Cardiac computed tomography radiomics for the non-invasive assessment of coronary inflammation. Cells. 2021;10(4):879.

129. Park JY, Lee SH, Kim YJ, Kim KG, Lee GJ. Machine learning model based on radiomics features for AO/OTA classification of pelvic fractures on pelvic radiographs. Plos one. 2024;19(5):e0304350.

130. Rizzo S, Botta F, Raimondi S, Origgi D, Fanciullo C, Morganti AG, Bellomi M. Radiomics: the facts and the challenges of image analysis. European radiology experimental. 2018;2:1-8.

131. Nioche C, Orlhac F, Boughdad S, Reuzé S, Goya-Outi J, Robert C, et al. LIFEx: A Freeware for Radiomic Feature Calculation in Multimodality Imaging to Accelerate Advances in the Characterization of Tumor Heterogeneity. Cancer Res. 2018;78(16):4786-9.

132. Wang L, Bai J, Duan P. Prognostic value of 18F-FDG PET/CT functional parameters in patients with head and neck cancer: a meta-analysis. Nucl Med Commun. 2019;40(4):361-9.

133. Albano D, Dondi F, Paderno A, Nocivelli G, Maddalo M, Magrini SM, et al. 18F-FDG-PET/CT in laryngeal cancer: comparison with conventional imaging and prognostic role. Rev Esp Med Nucl Imagen Mol (Engl Ed). 2021;40(4):229-38.

134. Al-Ibraheem A, Abdlkadir AS, Al-Adhami D, Hejleh TA, Mansour A, Mohamad I, et al. The prognostic and diagnostic value of [18F] FDG PET/CT in untreated laryngeal carcinoma. Journal of Clinical Medicine. 2023;12(10):3514.

135. Thormann M, Surov A, Pech M, March C, Hass P, Damm R, Omari J. Local ablation of hepatocellular carcinoma by interstitial brachytherapy: prediction of outcome by diffusion-weighted imaging. Acta Radiol. 2023;64(4):1331-40.

136. Kim S, Loevner L, Quon H, Sherman E, Weinstein G, Kilger A, Poptani H. Diffusion-weighted magnetic resonance imaging for predicting and detecting early response to chemoradiation therapy of squamous cell carcinomas of the head and neck. Clin Cancer Res. 2009;15(3):986-94.

137. Lambrecht M, Van Calster B, Vandecaveye V, De Keyzer F, Roebben I, Hermans R, Nuyts S. Integrating pretreatment diffusion weighted MRI into a multivariable prognostic model for head and neck squamous cell carcinoma. Radiotherapy and Oncology. 2014;110(3):429-34.

138. Preda L, Conte G, Bonello L, Giannitto C, Travaini LL, Raimondi S, et al. Combining standardized uptake value of FDG-PET and apparent diffusion coefficient of DW-MRI improves risk stratification in head and neck squamous cell carcinoma. Eur Radiol. 2016;26(12):4432-41.

139. Lombardi M, Cascone T, Guenzi E, Stecco A, Buemi F, Krengli M, Carriero A. Predictive value of pre-treatment apparent diffusion coefficient (ADC) in radio-chemiotherapy treated head and neck squamous cell carcinoma. La radiologia medica. 2017;122:345-52.

140. Brockstein B, Vokes E. Treatment of metastatic and recurrent head and neck cancer-UpToDate. UptoDate. 2019.

141. Kowalski LP, Franco EL, de Andrade Sobrinho J, Oliveira BV, Pontes PL. Prognostic factors in laryngeal cancer patients submitted to surgical treatment. J Surg Oncol. 1991;48(2):87-95.

142. Kim DH, Kim SW, Han JS, Kim G-J, Basurrah MA, Hwang SH. The prognostic utilities of various risk factors for laryngeal squamous cell carcinoma: a systematic review and meta-analysis. Medicina. 2023;59(3):497.

143. Lee MY, Lee J, Stock S, Belfiglio M, Matia B, Koyfman S, et al. Prognostic value of computed tomography scan detection of cartilage invasion in advanced laryngeal cancer treated with primary total laryngectomy. Head & Neck. 2022;44(10):2220-7.

144. Montenegro C, Paderno A, Ravanelli M, Pessina C, Nassih F-E, Lancini D, et al. Thyroid cartilage infiltration in advanced laryngeal cancer: prognostic implications and predictive modelling. ACTA Otorhinolaryngologica Italica. 2023;44(3):176.

145. Baugnon KL, Beitler JJ. Pitfalls in the staging of cancer of the laryngeal squamous cell carcinoma. Neuroimaging Clinics. 2013;23(1):81-105.

146. Chijiwa H, Sato K, Umeno H, Nakashima T. Histopathological study of correlation between laryngeal space invasion and lymph node metastasis in glottic carcinoma. J Laryngol Otol Suppl. 2009(31):48-51.

147. Nicolai P, Redaelli de Zinis LO, Tomenzoli D, Barezzani MG, Bertoni F, Bignardi M, Antonelli AR. Prognostic determinants in supraglottic carcinoma: univariate and Cox regression analysis. Head & Neck: Journal for the Sciences and Specialties of the Head and Neck. 1997;19(4):323-34.

148. Allegra E, Saita V, Azzolina A, De Natale M, Bianco MR, Modica DM, Garozzo A. Impact of the anterior commissure involvement on the survival of early glottic cancer treated with cricohyoidoepiglottopexy: A retrospective study. Cancer Management and Research. 2018:5553-8.

149. Ou D, Blanchard P, Rosellini S, Levy A, Nguyen F, Leijenaar RT, et al. Predictive and prognostic value of CT based radiomics signature in locally advanced head and neck cancers patients treated with concurrent chemoradiotherapy or bioradiotherapy and its added value to Human Papillomavirus status. Oral oncology. 2017;71:150-5.

150. Cheng S-H, Cheng Y-J, Jin Z-Y, Xue H-D. Unresectable pancreatic ductal adenocarcinoma: Role of CT quantitative imaging biomarkers for predicting outcomes of patients treated with chemotherapy. European journal of radiology. 2019;113:188-97.

151. Zhang H, Graham CM, Elci O, Griswold ME, Zhang X, Khan MA, et al. Locally advanced squamous cell carcinoma of the head and neck: CT texture and histogram analysis allow independent prediction of overall survival in patients treated with induction chemotherapy. Radiology. 2013;269(3):801-9.

152. Huang Y, Liu Z, He L, Chen X, Pan D, Ma Z, et al. Radiomics signature: a potential biomarker for the prediction of disease-free survival in early-stage (I or II) non—small cell lung cancer. Radiology. 2016;281(3):947-57.

153. Weiss GJ, Ganeshan B, Miles KA, Campbell DH, Cheung PY, Frank S, Korn RL. Noninvasive image texture analysis differentiates K-ras mutation from pan-wildtype NSCLC and is prognostic. PloS one. 2014;9(7):e100244.

154. Guezennec C, Robin P, Orlhac F, Bourhis D, Delcroix O, Gobel Y, et al. Prognostic value of textural indices extracted from pretherapeutic 18-F FDG-PET/CT in head and neck squamous cell carcinoma. Head & neck. 2019;41(2):495-502.

155. Park H, Lim Y, Ko ES, Cho H-h, Lee JE, Han B-K, et al. Radiomics signature on magnetic resonance imaging: association with disease-free survival in patients with invasive breast cancer. Clinical Cancer Research. 2018;24(19):4705-14.

156. Cozzi L, Franzese C, Fogliata A, Franceschini D, Navarria P, Tomatis S, Scorsetti M. Predicting survival and local control after radiochemotherapy in locally advanced head and neck cancer by means of computed tomography based radiomics. Strahlentherapie und Onkologie. 2019;195(9):805-18.

157. Oh JS, Kang BC, Roh J-L, Kim JS, Cho K-J, Lee S-w, et al. Intratumor textural heterogeneity on pretreatment 18 F-FDG PET images predicts response and survival after chemoradiotherapy for hypopharyngeal cancer. Annals of surgical oncology. 2015;22:2746-54.

158. Chen L, Wang H, Zeng H, Zhang Y, Ma X. Evaluation of CT-based radiomics signature and nomogram as prognostic markers in patients with laryngeal squamous cell carcinoma. Cancer Imaging. 2020;20:1-9.

159. Cheng N-M, Fang Y-HD, Lee L-y, Chang JT-C, Tsan D-L, Ng S-H, et al. Zone-size nonuniformity of 18 F-FDG PET regional textural features predicts survival in patients with oropharyngeal cancer. European Journal of Nuclear Medicine and Molecular Imaging. 2015;42:419-28.

160. Kim HS, Kim YJ, Kim KG, Park JS. Preoperative CT texture features predict prognosis after curative resection in pancreatic cancer. Scientific reports. 2019;9(1):17389.

161. Nakajo M, Hirahara D, Jinguji M, Hirahara M, Tani A, Nagano H, et al. Applying deep learning-based ensemble model to [18F]-FDG-PET-radiomic features for differentiating benign from malignant parotid gland diseases. Japanese Journal of Radiology. 2024:1-10.

162. Patel H, Vock DM, Marai GE, Fuller CD, Mohamed AS, Canahuate G. Oropharyngeal cancer patient stratification using random forest based-learning over high-dimensional radiomic features. Scientific reports. 2021;11(1):14057.

163. Zhong J, Frood R, Brown P, Nelstrop H, Prestwich R, McDermott G, et al. Machine learning-based FDG PET-CT radiomics for outcome prediction in larynx and hypopharynx squamous cell carcinoma. Clinical Radiology. 2021;76(1):78. e9-. e17.

164. Vallieres M, Kay-Rivest E, Perrin LJ, Liem X, Furstoss C, Aerts HJ, et al. Radiomics strategies for risk assessment of tumour failure in head-and-neck cancer. Scientific reports. 2017;7(1):10117.

165. Bülbül HM, Bülbül O, Sarıoğlu S, Özdoğan Ö, Doğan E, Karabay N. Relationships between DCE-MRI, DWI, and 18F-FDG PET/CT parameters with tumor grade and stage in patients with head and neck squamous cell carcinoma. Molecular Imaging and Radionuclide Therapy. 2021;30(3):177.

166. Goksel S, Erdivanli OC, Bulbul O, Dursun E. The role of metabolic tumor parameters predicting cervical lymph node metastasis in patients with head and neck squamous cell carcinoma. Journal of Cancer Research and Therapeutics. 2022;18(4):1045-51.

167. Meyer H-J, Purz S, Sabri O, Surov A. Relationships between histogram analysis of ADC values and complex 18F-FDG-PET parameters in head and neck squamous cell carcinoma. PLoS One. 2018;13(9):e0202897.

168. Nakajo M, Nakajo M, Kajiya Y, Tani A, Kamiyama T, Yonekura R, et al. FDG PET/CT and diffusion-weighted imaging of head and neck squamous cell carcinoma: comparison of prognostic significance between primary tumor standardized uptake value and apparent diffusion coefficient. Clinical nuclear medicine. 2012;37(5):475-80.

169. Lim RS, Ramdave S, Beech P, Billah B, Karim MN, Smith JA, et al. Utility of SUV max on 18 F-FDG PET in detecting cervical nodal metastases. Cancer Imaging. 2016;16:1-8.

170. Matsubara R, Kawano S, Chikui T, Kiyosue T, Goto Y, Hirano M, et al. Clinical significance of combined assessment of the maximum standardized uptake value of F-18 FDG PET with nodal size in the diagnosis of cervical lymph node metastasis of oral squamous cell carcinoma. Acad Radiol. 2012;19(6):708-17.

171. Murakami R, Uozumi H, Hirai T, Nishimura R, Shiraishi S, Ota K, et al. Impact of FDG-PET/CT imaging on nodal staging for head-and-neck squamous cell carcinoma. Int J Radiat Oncol Biol Phys. 2007;68(2):377-82.

172. Yildiz MG, ÇAKAN D. Evaluation of PET/CT Parameters and Postoperative Pathology Results in Patients with Laryngeal Carcinoma. Eurasian Journal of Medical Investigation. 2021;5(2):263-8.

173. Bayır Ö, Toptaş G, Saylam G, İzgi TC, Han Ü, Keseroğlu K, et al. Occult lymph node metastasis in patients with laryngeal cancer and relevant predicting factors: a single-center experience. Tumori. 2022;108(5):439-49.

174. Joo YH, Park JO, Cho KJ, Kim MS. Relationship between paraglottic space invasion and cervical lymph node metastasis in patients undergoing supracricoid partial laryngectomy. Head Neck. 2012;34(8):1119-22.

175. Kaur K, Sonkhya N, Bapna A. Nodal metastases from laryngeal carcinoma and their correlation with certain characteristics of the primary tumor. Indian Journal of Otolaryngology and Head and Neck Surgery. 2002;54:255-63.

176. Chen X, Huang J, Ding S, Yin G, Gao W, Zhang Y, Huang Z. Retrospective analysis of risk factors for lymph node metastasis in recurrent glottic cancer after primary laser surgery: a cohort study from China. Annals of Translational Medicine. 2022;10(14):799.

177. Guo C, Luo J, Liang M, Xiao J. Correlation of 18 F-FDG PET/CT metabolic parameters with Ki-67 expression and tumor staging in nasopharyngeal carcinoma. Nucl Med Commun. 2025;46(5):437-43.

178. Mehel DM, Akgül G, Özdemir D, Çelebi M, Turgut NF, Aydemir S, Özgür A. Neck metastasis in transglottic laryngeal carcinomas. Journal of Experimental and Clinical Medicine. 2022;39(1):189-93.

179. Varoquaux A, Rager O, Lovblad K-O, Masterson K, Dulguerov P, Ratib O, et al. Functional imaging of head and neck squamous cell carcinoma with diffusion-weighted MRI and FDG PET/CT: quantitative analysis of ADC and SUV. European journal of nuclear medicine and molecular imaging. 2013;40:842-52.

180. Lambregts DM, Beets GL, Maas M, Curvo-Semedo L, Kessels AG, Thywissen T, Beets-Tan RG. Tumour ADC measurements in rectal cancer: effect of ROI methods on ADC values and interobserver variability. European radiology. 2011;21:2567-74.

181. Chen L, Shen F, Li Z, Lu H, Chen Y, Wang Z, Lu J. Diffusion-weighted imaging of rectal cancer on repeatability and cancer characterization: an effect of b-value distribution study. Cancer Imaging. 2018;18:1-9.

182. Platzek I, Beuthien-Baumann B, Schneider M, Gudziol V, Kitzler HH, Maus J, et al. FDG PET/MR for lymph node staging in head and neck cancer. Eur J Radiol. 2014;83(7):1163-8.

8.ÖZET

LARİNKS KANSERİ HASTALARININ PRİMER EVRELEMESİNDE ^{18}F-FDG PET/MR VE BAŞ-BOYUN MR GÖRÜNTÜLERİNDEN ELDE EDİLEN VERİLERİN KORELASYONU; T, N EVRELERİ İLE İLİŞKİSİ VE SAĞKALIMIN ÖNGÖRÜLMESİNDEKİ ROLÜ

Larinks kanserinde doğru ve güvenilir evreleme, tedavi planlaması ve prognoz öngörüsü açısından kritik öneme sahiptir. Tanı sonrası TNM evrelemesinde ise en önemli rolü görüntüleme yöntemleri (BT, MR ve ^{18}F FDG PET) oynamaktadır. Bu tetkiklerin TNM evrelemesiyle klinik yönetime yaptığı katkı dışında, PET'ten elde edilen metabolik ve MR'dan elde edilen fonksiyonel parametrelerle tümör davranışı ve prognozla ilgili önemli bilgiler sağlama gibi avantajları da vardır. Aynı zamanda larinks de dahil olmak üzere birçok kanser türünde son zamanlarda gittikçe artan miktarlarda yapılan çalışmalarda, doku veya lezyonun heterojenitesini niceliksel olarak değerlendirme imkanı sunan radyomiks analizinin de tümör agresifliği, tümör davranışı ve sağkalım hakkında bilgi verebileceği gösterilmiştir. Klasik TNM evrelemesinin yanı sıra prognozu öngörebilmeyi sağlayabilecek bu ek parametreler klinik yönetime oldukça katkı sağlayabilir. Bu doğrultuda çalışmamızın ilk hipotezi nodal evrelemede uygun bir eşiğe göre değerlendirilen PET/MR'ın, MR'a kıyasla daha iyi tanısal performans gösterebileceği, ikinci hipotezi görüntülemelerden elde edilen primer tümöre ait anatomik, fonksiyonel ve metabolik parametrelerin T ve N evreleri ile ve birbirleriyle ilişkili olabileceği ve üçüncü hipotezi PET, MR ve radyomiks verileri

kullanılarak oluşturulacak modellerin genel sağkalım öngörüsünde klasik TNM evrelemesinden daha iyi bir performans gösterebileceğidir.

Çalışmamızda larinks SHK tanısı alan 81 hastanın, tedavi öncesinde evreleme için yapılmış baş-boyun MR ve tüm vücut ^{18}FDG PET/MR görüntüleri değerlendirilmiştir. Baş-boyun MR görüntülerinden tümör lokalizasyonu, primer tümörün T evresi, N evresi, lokal yayılım özellikleri, patolojik lenf nodu sayısı, lenf nodu yerleşim yeri belirlenmiş ve ADCmin değerleri hesaplanmıştır. ^{18}FDG PET/MR görüntülerinden 3 farklı eşiğe göre ayrı ayrı (geriplan, mediasten ve karaciğer) N evresi, patolojik lenf nodu sayısı ve lenf nodu yerleşim yeri belirlenmiş ve primer tümöre ait SUVmaks, SUVort, SUVpik, SUV SD, MTV ve TLG değerleri, lenf nodlarına ait SUVmaks ve lenf nodu çapı değerleri hesaplanmıştır. Cerrahi uygulanan ve histopatoloji raporu olan 39 hastada histopatolojik T, N evresi, patolojik lenf nodu sayısı ve lenf nodu yerleşim yeri kaydedilmiştir. Primer lezyonları yeterli voksel sayısında olan 77 hastaya PET görüntüleri üzerinden radyomiks analizi yapılmıştır. Görüntülemelerden elde edilen metabolik, fonksiyonel ve anatomik verilere ve PET radyomiksinden elde edilen özelliklere sağkalım analizi için Cox regresyon, ROC, Kaplan-Meier ve karar ağacı (CART) modelleri uygulanmıştır.

İleri T evresi, lenf nodu metastazı, ileri genel hastalık evresi, kıkırdak invazyonu varlığı ve paraglottik alan tutulumu varlığı gibi kötü prognostik özelliklere sahip hastaların primer lezyonlarının metabolik parametrelerinin daha yüksek, fonksiyonel parametre olan ADC değerlerinin daha düşük olduğu; ekstralaringeal yayılım varlığı gibi kötü prognostik bir özelliğe sahip hastaların

primer lezyonlarının hacimsel metabolik parametrelerinin (MTV ve TLG) daha yüksek olduğu; ileri T evresi, lenf nodu metastazı, ileri genel hastalık evresi, ekstralaringeal yayılım, kıkırdak invazyonu ve paraglottik alan tutulumu varlığı gibi kötü prognostik özelliklere sahip hastalarda boyunda bulunan lenf nodlarının SUVmaks değerlerinin daha yüksek, boyutlarının daha büyük olduğu; lokal yayılım özelliklerinden olan kıkırdak invazyonu, paraglottik alan tutulumu ve ekstralaringeal yayılımın lenf nodu metastazı ile ilişkili olduğu bulunmuştur. N evrelemesinde ve lenf nodu metastazı saptamada tanısal performans olarak en iyi eşiğin karaciğer eşiği olduğu ve bu eşiğe göre değerlendirilen PET/MR tetkikinin tanısal performansının baş-boyun MR'dan daha iyi olduğu bulunmuştur. Genel sağkalım öngörüsü için yapılan tek değişkenli Cox regresyon analizinde primer tümörün MTV ve ADCmin değerleri, kıkırdak invazyonu varlığı, paraglottik alan tutulumu varlığı, ekstralaringeal yayılım varlığı, T evresi, Radyomiks özelliklerinden olan Surface Area, Surface To Volume Ratio, Skewness, Kurtosis, GLCM Joint Maximum, GLCM Correlation, NGTDM Coarsness, GLSZM GLNU, GLSZM ZSNU ve GLSZM ZSE prognostik faktörler; bu parametrelerle yapılan çok değişkenli Cox regresyon analizinde ekstralaringeal yayılım varlığı ve GLSZM ZSNU ise bağımsız prognostik faktörler olarak saptanmıştır. 2, 3 ve 5 yıllık genel sağkalımı öngörmek amacıyla yapılan CART analizi sonucu PET, MR ve PET radyomiks verilerinden seçilen değişkenlerle oluşturulan karar ağacı modelleri yıllara göre sırasıyla 0.835, 0.892, 0.928'lik AUC ve 0.837, 0.886, 0.935'lik C-index değerleriyle iyi-mükemmel bir prognostik performans

göstermiş olup, TNM evrelemesinden daha başarılı olmuşlardır. (AUC değerleri sırasıyla 0.707, 0.738, 0,869)

Bulgularımız; PET/MR ve baş-boyun MR görüntülemelerinin TNM evrelemesiyle klinik yönetime yaptığı katkı dışında, sağladıkları anatomik, fonksiyonel ve metabolik parametrelerle tümör davranışı ve prognozla ilgili bilgiler sağlayabileceğini, N evrelemesinde ve lenf nodu metastazı saptamada görsel olarak karaciğer eşiği kullanmanın PET/MR tetkikinin tanısal performansını belirgin şekilde yükseltebileceğini ve hastalarda daha iyi bir risk sınıflaması için sadece TNM evrelemesi değil, PET/MR'dan elde edilen metabolik, fonksiyonel ve anatomik özelliklerin ve radyomiks verilerinin de kullanılmasının klinik yönetime katkıda bulunabileceğini göstermektedir.

Anahtar Kelimeler: Larinks kanseri, Larenks kanseri, PET/MR, Baş-boyun MR, Nodal Evreleme, Prognostik Değerlendirme, Radyomiks

9.SUMMARY

CORRELATION OF DATA OBTAINED FROM ^{18}F-FDG PET/MRI AND HEAD-NECK MRI IN PRIMARY STAGING OF PATIENTS WITH LARYNGEAL CANCER; RELATIONSHIP WITH T AND N STAGES AND ROLE IN PREDICTING SURVIVAL

Accurate and reliable staging in laryngeal cancer is critical for treatment planning and prognostication. Following diagnosis, imaging modalities such as CT, MRI, and ^{18}F-FDG PET play the most crucial role in TNM staging. In addition to their contribution to clinical management through TNM staging, these tests also have the advantage of providing important information about tumor behavior and prognosis through metabolic parameters obtained from PET and functional parameters obtained from MRI. Moreover, radiomics analysis, which allows quantitative evaluation of tissue or lesion heterogeneity, has recently been shown in numerous cancers, including laryngeal cancer, to provide information regarding tumor aggressiveness, biological behavior and survival. In addition to classical TNM staging, these additional parameters that can predict prognosis can contribute significantly to clinical management. In this regard, the first hypothesis of our study is that PET/MRI evaluated according to an appropriate threshold in nodal staging may show better diagnostic performance compared to MRI; the second hypothesis is that anatomical, functional, and metabolic parameters of the primary tumor obtained from imaging may be related to T and N stages and to each other; and the third hypothesis is that models created using PET, MRI, and

radiomix data may show better performance than classical TNM staging in predicting overall survival.

In this study, pre-treatment head-neck MRI and whole-body ^{18}F-FDG PET/MR scans of 81 patients diagnosed with laryngeal squamous cell carcinoma were retrospectively evaluated. From head-neck MRI, tumor localization, T stage, N stage, local extension features, pathological lymph node count, lymph node localization and ADCmin values were recorded. From ^{18}F-FDG PET/MRI, nodal stage, pathological lymph node count, and localization were determined separately according to three different thresholds (background, mediastinum, and liver). For the primary tumor, SUVmax, SUVmean, SUVpeak, SUV SD, MTV, and TLG were calculated; for lymph nodes, SUVmax and lymph node size were recorded. In 39 patients who underwent surgery, histopathological T and N stages, pathological lymph node count and localization were documented. Cox regression, ROC, Kaplan-Meier, and decision tree (CART) models were applied for survival analysis to metabolic, functional, and anatomical data obtained from imaging and features obtained from PET radiomics.

It has been found that patients with poor prognostic features such as advanced T stage, lymph node metastasis, advanced general disease stage, presence of cartilage invasion, and presence of paraglottic space involvement have higher metabolic parameters and lower ADC values of their primary lesions; patients with poor prognostic features such as the presence of extralaryngeal spread have higher volumetric metabolic parameters (MTV and TLG) of their primary lesions; patients with poor prognostic features such as advanced T stage,

lymph node metastasis, advanced general disease stage, presence of extralaryngeal spread, cartilage invasion, and presence of paraglottic space involvement have higher SUVmax values and larger sizes of the lymph nodes in the neck; and cartilage invasion, paraglottic space involvement, and extralaryngeal spread, which are features of local spread, are associated with lymph node metastasis. Among the thresholds tested, the liver threshold provided the best diagnostic performance for nodal staging and detection of lymph node metastasis. PET/MRI assessed with the liver threshold achieved superior diagnostic accuracy compared to head-neck MRI. In the univariate Cox regression analysis performed for the prediction of overall survival, the MTV and ADCmin values of the primary tumor, the presence of cartilage invasion, the presence of paraglottic space involvement, the presence of extralaryngeal spread, T stage, and the radiomics features Surface Area, Surface to Volume Ratio, Skewness, Kurtosis, GLCM Joint Maximum, GLCM Correlation, NGTDM Coarsness, GLSZM GLNU, GLSZM ZSNU and GLSZM ZSE were determined as prognostic factors; in the multivariate Cox regression analysis performed with these parameters, the presence of extralaryngeal spread and GLSZM ZSNU were determined as independent prognostic factors. As a result of CART analysis performed to predict 2-, 3-, and 5-year overall survival, decision tree models constructed with variables selected from PET, MR, and PET radiomics data demonstrated good-to-excellent prognostic performance, with AUC values of 0.835, 0.892, and 0.928 and C-index values of 0.837, 0.886, and 0.935, respectively. These models were more

successful than TNM staging, which yielded lower AUC values of 0.707, 0.738, and 0.869.

Our findings indicate that PET/MRI and head-neck MRI imaging can provide information about tumor behavior and prognosis through anatomic, functional, and metabolic parameters, in addition to their contribution to clinical management through TNM staging. Using a visual liver threshold for N staging and lymph node metastasis detection can significantly increase the diagnostic performance of PET/MRI. Furthermore, for better risk stratification of patients, the use of not only TNM staging but also metabolic, functional, and anatomic features and radiomix data obtained from PET/MRI can contribute to clinical management.can improve risk stratification and prognostic assessment in laryngeal cancer.

Keywords: Laryngeal cancer, PET/MRI, Head-neck MRI, Nodal staging, Prognostic evaluation, Radiomics

T.C.
GAZİ ÜNİVERSİTESİ REKTÖRLÜĞÜ
Etik Komisyonu

Sayı : E-77082166-604.01-964934 05.06.2024
Konu : Değerlendirme ve Onay

Sayın Prof. Dr. LÜTFİYE ÖZLEM ATAY
Nükleer Tıp Anabilim Dalı Başkanlığı - Anabilim Dalı Başkanı

Tez danışmanı olduğunuz, araştırmacı grubu Lütfiye Özlem ATAY, Eda Nur ERBİL ÇAPÇI, Uğuray AYDOS, Erdem BALCI, Murat UÇAR, Metin YILMAZ, Mehmet DÜZLÜ ve Burak Mert AKHAN'dan oluşan, Üniversitemiz Tıp Fakültesi Nükleer Tıp Ana Bilim Dalı **Arş.Gör. Eda Nur ERBİL ÇAPÇI'nın,** uzmanlık tez çalışması olan ***"Larinks Kanseri Hastalarının Primer Evrelemesinde 18F-FDG PET/MR ve Baş-Boyun MR Görüntülerinden Elde Edilen Verilerin Korelasyonu;T, N Evreleri ile İlişkisi ve Sağkalımın Öngörülmesindeki Rolü"*** başlıklı tez çalışması ile ilgili araştırma önerisi Komisyonumuzun **28.05.2024** tarih ve **10** sayılı toplantısında görüşülmüş olup,

Çalışmanın, yapılması planlanan yerlerden izin alınması koşuluyla yapılmasında etik açıdan bir sakınca bulunmadığına oybirliği ile karar verilmiş ve karara ilişkin imza listesi ekte gönderilmiştir.

Bilgilerinizi ve gereğini rica ederim.

Araştırma Kod No: 2024 - 926

Prof. Dr. İsmail KARAKAYA
Komisyon Başkanı

GAZİ ÜNİVERSİTESİ
ETİK KOMİSYONU KATILIM LİSTESİ

TOPLANTI TARİHİ : 28.05.2024	**TOPLANTI SAYISI : 10**
ADI – SOYADI	**İMZA**
Prof. Dr. İsmail KARAKAYA **BAŞKAN**	
Prof. Dr. Zehra GÖÇMEN BAYKARA **BAŞKAN YRD.**	
Prof. Dr. C. Haluk BODUR	
Prof. Dr. Seçil ÖZKAN	
Prof. Dr. Cevriye TEMEL GENCER	
Prof. Dr. İlkay ULUTAŞ	
Prof. Dr. Kemalettin DENİZ	
Prof. Dr. Makbule GEZMEN KARADAĞ	
Prof. Dr. İlyas OKUR	
Prof. Dr. Nihan KAFA	
Doç. Dr. Melek Gülşah ŞAHİN	
Doç. Dr. Gökhan DELİCEOĞLU	
Doç. Dr. Elvan İNCE AKA	

Bu belge,güvenli elektronik imza ile imzalanmıştır.